L. TESTUT - A. LATARJET

ANATOMÍA HUMANA

II

ANGIOLOGÍA
SISTEMA NERVIOSO CENTRAL

TRATADO

DE

ANATOMÍA HUMANA

L. TESTUT Y A. LATARJET

PROFESORES DE ANATOMÍA EN LA FACULTAD DE MEDICINA DE LA UNIVERSIDAD DE LYÓN

TRATADO

DE

ANATOMÍA HUMANA

OBRA LAUREADA POR LA ACADEMIA DE MEDICINA DE PARÍS

(PREMIO SAINTOUR, 1902)

NOVENA EDICIÓN, REVISADA, CORREGIDA Y AUMENTADA

CON LA COLABORACIÓN DE

M. LATARJET

PROFESOR AGREGADO DE LA FACULTAD DE MEDICINA DE LYÓN

TOMO SEGUNDO

ANGIOLOGIA - SISTEMA NERVIOSO CENTRAL

Ilustrado con 1.032 grabados, la mayor parte de ellos impresos a varios colores, dibuiados por G. Devy y S. Dupret

SALVAT EDITORES, S. A.

BARCELONA - MADRID

BUENOS AIRES - MEXICO - CARACAS - BOGOTA - RIO DE JANEIRO

1958

Es propiedad de
Salvat Editores, S. A.

Printed in Spain

Imprenta Hispano-Americana, S. A. — Barcelona

INDICE DE MATERIAS

LIBRO IV

ANGIOLOGIA

Págs.

SECCION PRIMERA. — CORAZON Y PERICARDIO. 4

CAPITULO PRIMERO. — **Corazón.** 4

ARTÍCULO PRIMERO. — *Consideraciones generales.* 5

ARTÍCULO II. — *Configuración exterior del corazón.* 10

A. — Configuración exterior general. 10

B. — Configuración exterior de las diferentes porciones del corazón 16

ARTÍCULO III. — *Relaciones del corazón* 20

ARTÍCULO IV. — *Anatomorradiología de las cavidades cardíacas* . . . 23

ARTÍCULO V. — *Configuración interior.* 28

§ 1. — Ventrículos 28

A. — Caracteres comunes a los dos ventrículos 28

B. — Caracteres particulares del ventrículo derecho . . . 37

C. — Caracteres particulares del ventrículo izquierdo. . . . 48

D. — Paralelo anatómico entre los dos ventrículos 58

E. — Tabique interventricular 59

§ 2. — Aurículas. 61

A. — Caracteres comunes a las dos aurículas. 61

B. — Caracteres particulares de la aurícula derecha. . . . 62

C. — Caracteres particulares de la aurícula izquierda . . . 70

D. — Tabique interauricular. 72

ARTÍCULO VI. — *Estructura macroscópica del músculo cardíaco.* . . . 72

§ 1. — Zonas fibrosas del corazón 72

§ 2. — Trayecto de las fibras musculares del corazón. 75

A. — Fibras de los ventrículos 76

B. — Fibras de las aurículas 82

ARTÍCULO VII. — *Sistema muscular específico del corazón* 86

A. — Segmento sinusal. Nudo de Keith y Flack 86

B. — Segmento atrioventricular. — Fascículo de His. . . . 89

C. — Significación del sistema de regulación muscular específico. 97

ARTÍCULO VIII. — *Vascularización e inervación del corazón.* 99

§ 1. — Arterias coronarias 99

§ 2. — Venas del corazón 110

§ 3. — Vasos linfáticos del corazón 118

§ 4. — Nervios del corazón 126

ARTÍCULO IX. — *Endocardio.* 136

Págs.

CAPITULO II. — **Pericardio.** 137
§ 1. — Pericardio fibroso. 137
§ 2. — Pericardio seroso 144
§ 3. — Medios de fijación del pericardio 153
§ 4. — Estructura del pericardio. 156
§ 5. — Vascularización e inervación del pericardio 157
§ 6. — Líquido pericardíaco 159

SECCIÓN SEGUNDA. — ARTERIAS 160

CAPITULO PRIMERO. — **Anatomía general.** 160
§ 1. — Disposición general 160
§ 2. — Conformación exterior de las arterias. 161
§ 3. — Estructura de las arterias 168
§ 4. — Nomenclatura de las arterias. 170

CAPITULO II. — **Sistema de la arteria pulmonar.** 171
§ 1. — Tronco de la arteria pulmonar 171
§ 2. — Ramas terminales. 174
§ 3. — Arteria pulmonar del feto. Conducto arterioso. 175
§ 4. — Ligamento arterial. 179

CAPITULO III. — **Sistema de la arteria aorta** 181
ARTÍCULO PRIMERO. — *Aorta.* 181
§ 1. — Cayado de la aorta 181
§ 2. — Aorta torácica. 190
§ 3. — Aorta abdominal 197
ARTÍCULO II. — *Ramas que nacen del cayado de la aorta* 209
§ 1. — Tronco braquiocefálico 210
§ 2. — Arterias carótidas primitivas 211
§ 3. — Arteria carótida externa y sus ramas. 218
A. — Ramas colaterales 228
1.° Tiroidea superior 228
2.° Lingual 229
3.° Facial 231
4.° Occipital 234
5.° Auricular posterior 236
6.° Laríngea inferior 237
B. — Ramas terminales 238
1.° Temporal superficial 238
2.° Maxilar interna 240
§ 4. — Arteria carótida interna y sus ramas. 247
A. — Ramas colaterales 254
B. — Ramas terminales 259
§ 5. — Arteria subclavia y sus ramas. 261
A. — Ramas ascendentes. 269
1.° Arteria vertebral, tronco basilar 269
2.° Tiroidea inferior 275
B. — Ramas descendentes 277
1.° Mamaria interna 277
2.° Intercostal superior 280
C. — Ramas externas. 281
1.° Escapular superior o supraescapular 281
2.° Escapular posterior o cervical transversa profunda. . 283
3.° Cervical transversa superficial 284
4.° Cervical ascendente 285

Págs.

5.° Cervical profunda 285
§ 6. — Arteria axilar y sus ramas 285
§ 7. — Arteria humeral y sus ramas. 296
§ 8. — Arterias radial y cubital. 304
A. — Arteria radial 304
B. — Arteria cubital. 311
C. — Arcos palmares 317
§ 9. — Vías anastomóticas del miembro superior. 320
ARTÍCULO III. — *Ramas que nacen de la porción torácica de la aorta.* . 322
§ 1. — Arterias bronquiales 322
§ 2. — Arterias esofágicas medias. 322
§ 3. — Arterias mediastinas posteriores 323
§ 4. — Arterias intercostales aórticas. 323
ARTÍCULO IV. — *Ramas que nacen de la porción abdominal de la aorta.* 329
§ 1. — Arterias diafragmáticas inferiores. 330
§ 2. — Arterias lumbares. 333
ARTÍCULO V. — *Ramas terminales de la aorta* 334
§ 1. — Arteria sacra media 334
§ 2. — Arterias ilíacas primitivas. 336
§ 3. — Arteria ilíaca interna o hipogástrica y sus ramas. . . . 340
A. — Ramas intrapélvicas parietales 349
1.° Iliolumbar. 349
2.° Sacra lateral 349
B. — Ramas intrapélvicas viscerales 350
1.° Umbilical 350
2.° Vesical inferior 350
3.° Hemorroidal media 351
4.° Uterina 351
5.° Vaginal 352
C. — Ramas extrapélvicas 353
1.° Obturatriz 353
2.° Glútea. 355
3.° Isquiática 358
4.° Pudenda interna 358
§ 4. — Arteria ilíaca externa y sus ramas 361
1.° Uretral inferior 364
2.° Epigástrica. 364
3.° Circunfleja ilíaca 366
§ 5. — Arteria femoral y sus ramas. 367
A. — Ramas de la femoral común 373
B. — Ramas de la femoral superficial 374
C. — Femoral profunda y sus ramas 374
§ 6. — Arteria poplítea y sus ramas. 379
§ 7. — Arteria tibial anterior y sus ramas 387
§ 8. — Arteria pedia y sus ramas 393
§ 9. — Tronco tibioperoneo y sus ramas. 398
§ 10. — Arteria perona 398
§ 11. — Arteria tibial posterior 400
§ 12. — Arterias plantares 406
§ 13. — Vías anastomóticas del miembro inferior. 410

NOTA. — Las arterias viscerales se describirán en el tomo IV (véase ESPLACNOLOGÍA).

SECCIÓN TERCERA. — CAPILARES 414

SECCIÓN CUARTA. — VENAS 416

Págs.

CAPITULO PRIMERO. — **Anatomía general.** 416

§ 1. — Disposición general 416
§ 2. — Conformación exterior. 417
§ 3. — Conformación interior. Válvulas 419
§ 4. — Estructura de las venas 421
§ 5. — Nomenclatura de las venas 422

CAPITULO II. — **Venas pulmonares (venas correspondientes a la arteria pulmonar).** 423

CAPITULO III. — **Venas aórticas (venas correspondientes a la arteria aorta).** 426

ARTÍCULO PRIMERO. — *Vena cava superior y sus afluentes* 426
ARTÍCULO II. — *Troncos venosos braquiocefálicos* 430
ARTÍCULO III. — *Afluentes de los troncos venosos braquiocefálicos* . . . 432
§ 1. — Ramas colaterales de los troncos venosos braquiocefálicos. . 433
§ 2. — Venas del miembro superior 436
A. — Venas profundas 436
B. — Venas superficiales. 438
§ 3. — Venas de la cabeza y del cuello 446
Sección primera: Sistema yugular profundo. 446
A. — Senos de la duramadre 447
1.° Primer grupo: grupo posterior y superior 449
2.° Segundo grupo: grupo anterior e inferior 457
B. — Tronco de la vena yugular interna 465
C. — Ramas colaterales de la vena yugular interna 471
Sección segunda: Sistema yugular superficial 476
1.° Yugular externa 476
2.° Yugular anterior 476
ARTÍCULO IV. — *Vena cava inferior y sus afluentes.* 481
A. — Tronco de la vena cava inferior 481
B. — Afluentes de la vena cava inferior. 486
§ 1. — Venas diafragmáticas inferiores 486
§ 2. — Venas lumbares 486
§ 3. — Venas renales. 487
§ 4. — Venas capsulares medias 488
§ 5. — Venas genitales 489
§ 6. — Vena porta 491
A. — Ramas de origen 491
B. — Tronco de la vena porta 492
C. — Ramas terminales de la vena porta 496
D. — Ramas colaterales de la vena porta 497
E. — Anastomosis de la vena porta. 499
F. — Venas portas accesorias 500
G. — Importancia en patología de las anastomosis de la vena porta 502
§ 7. — Venas suprahepáticas. 502
Orígenes de la vena cava inferior 503
§ 1. — Venas ilíacas primitivas 503
§ 2. — Venas ilíacas externas. 505
§ 3. — Vena ilíaca interna 506
§ 4. — Venas de la pelvis 507
§ 5. — Venas del miembro inferior 512
A. — Venas profundas 513
B. — Venas superficiales. 514
C. — Anastomosis de las venas superficiales con las profundas. 518

Págs.

ARTÍCULO V. — *Venas del raquis* 519
§ 1. — Plexos intrarraquídeos 519
§ 2. — Plexos extrarraquídeos 522
§ 3. — Troncos colectores del sistema nervioso raquídeo. . . . 522
A. — Venas yugulares posteriores 522
B. — Vena vertebral. 523
C. — Venas ácigos 523
D. — Venas lumbares ascendentes 528
E. — Venas iliolumbares. 528
F. — Venas sacras ilíacas 529
G. — Vena sacra media 529

SECCIÓN QUINTA. — LINFATICOS 530

CAPITULO PRIMERO. — **Anatomía general** 530
§ 1. — Vasos linfáticos 530
§ 2. — Ganglios linfáticos 533
§ 3. — Nomenclatura de los linfáticos 536

CAPITULO II. — **Conductos colectores linfáticos** 537
§ 1. — Conducto torácico. 537
§ 2. — Gran vena linfática 549

CAPITULO III. — **Linfáticos y grupos ganglionares** 550
ARTÍCULO PRIMERO. — *Linfáticos del miembro inferior* 550
§ 1. — Grupos ganglionares 550
§ 2. — Conductos linfáticos del miembro inferior. 555
ARTÍCULO II. — *Grupos ganglionares de la pelvis o ganglios iliopélvicos.* . 556
ARTÍCULO III. — *Linfáticos del abdomen* 562
A. — Ganglios lumboaórticos. 562
B. — Ganglios viscerales. 564
ARTÍCULO IV. — *Linfáticos del tórax* 565
A. — Ganglios parietales. 565
B. — Ganglios viscerales. 566
C. — Vasos aferentes y eferentes de los ganglios viscerales . . 568
ARTÍCULO V. — *Linfáticos del miembro superior* 568
§ 1. — Ganglios linfáticos 568
§ 2. — Vasos linfáticos del miembro superior. 572
ARTÍCULO VI. — *Linfáticos de la cabeza y del cuello.* 574
§ 1. — Collar ganglionar pericervical. 574
§ 2. — Ganglios sublinguales y retrofaríngeos 579
§ 3. — Ganglios anteriores del cuello. 580
§ 4. — Ganglios cervicales laterales 580
§ 5. — Linfáticos de los tegumentos de la cabeza y del cuello. . . 583

LIBRO V

SISTEMA NERVIOSO CENTRAL

CAPITULO PRIMERO. — **Anatomía general.** 585
ARTÍCULO PRIMERO. — *Elementos nerviosos de los centros* 587
§ 1. — Fibras nerviosas de los centros 587
§ 2. — Células nerviosas de los centros 589
A. — Consideraciones generales 589

Págs.

B. — Constitución histológica 590
C. — Modificaciones de las células nerviosas en los diversos estados funcionales. 601
D. — Evolución e involución de las células nerviosas . . . 604
§ 3. — Doctrina de la neurona 606
A. — Definición de la neurona 606
B. — Relaciones de las neuronas entre sí 606
C. — Significación funcional de las diversas partes de la neurona. 610
§ 4. — Objeciones a la teoría de la neurona. Teoría de Apathy. . . 619
ARTÍCULO II. — *Elementos de sostén* 629
ARTÍCULO III. — *Vasos sanguíneos y vías linfáticas.* 633
ARTÍCULO IV. — *División de los centros nerviosos* 637

SECCIÓN PRIMERA. — MEDULA ESPINAL 639

§ 1. — Consideraciones generales. 639
§ 2. — Conformación exterior de la medula 650
§ 3. — Conformación interior de la medula 652
A. — Conducto del epéndimo 652
B. — Substancia nerviosa 654
§ 4. — Constitución anatómica de la medula. 663
A. — Elementos nerviosos de la substancia gris. 665
1.° Fibras nerviosas de la substancia gris. 665
2.° Células nerviosas de la substancia gris: sus diferentes especies. 666
3.° Modo de repartición de las células nerviosas en la substancia gris. 670
B. — Elementos nerviosos de la substancia blanca 677
1.° Sistematización del cordón anterior 677
2.° Sistematización del cordón lateral 681
3.° Sistematización del cordón posterior 685
4.° Resumen de la sistematización de la substancia blanca. 697
C. — Colaterales de los cordones medulares. 700
D. — Elementos de sostén de la medula. 703
§ 5. — Fílum terminale 706
§ 6. — Vasos de la medula 707
A. — Arterias 707
B. — Venas 714
C. — Vías linfáticas. 715
§ 7. — Valor funcional de los diferentes elementos de la medula. . 716
A. — La medula: órgano de transmisión. 716
B. — La medula: centro nervioso 720

SECCIÓN SEGUNDA. — ENCEFALO 724

CAPITULO PRIMERO. — **Bulbo raquídeo** 725

§ 1. — Consideraciones generales. 725
§ 2. — Configuración exterior. 730
§ 3. — Conformación interior. 735
§ 4. — Constitución anatómica y conexiones. 736
A. — Cordones blancos bulbares homólogos de los de la medula. 737
B. — Columnas grises bulbares homólogas de las de la medula . 744
C. — Partes propias del bulbo 752
§ 5. — Estudio del bulbo por medio de cortes transversales . . . 768
§ 6. — Vasos del bulbo 777

Págs.

A. — Disposición general de las arterias del trascerebro, del cerebro posterior y del cerebro medio. 777
B. — Circulación del bulbo 779

CAPITULO II. — **Protuberancia anular.** 783
§ 1. — Consideraciones generales. 783
§ 2. — Conformación interior. 788
§ 3. — Constitución anatómica y conexiones. 791
I. — Substancia blanca. 791
A. — Fibras transversales 791
B. — Fibras longitudinales 794
C. — Fibras arciformes de la formación reticulada . . . 802
II. — Substancia gris 803
§ 4. — Estudio de la protuberancia en cortes transversales . . . 807
§ 5. — Vasos de la protuberancia. 810

CAPITULO III. — **Cerebelo.** 813
§ 7. — Consideraciones generales. 813
§ 2. — Configuración exterior. 815
§ 3. — Relaciones del cerebelo y de la protuberancia anular. . . 821
§ 4. — Surcos y lóbulos del cerebelo. 823
§ 5. — Topografía y localizaciones cerebelosas 825
§ 6. — Configuración interior. 832
§ 7. — Estructura del cerebelo 837
§ 8. — Conexiones del cerebelo 848
A. — Estudio macroscópico de los pedúnculos cerebelosos y de la válvula de Vieussens. 848
B. — Conexiones extrínsecas del cerebelo 852
I. — Fibras aferentes 853
II. — Fibras eferentes 857
III. — Topografía de las fibras aferentes y eferentes contenidas en cada pedúnculo cerebeloso 859
C. — Conexiones intrínsecas del cerebro. 860
D. — Interpretaciones fisiológicas de las conexiones cerebelosas. 861
§ 9. — Vascularización del cerebelo 864

CAPITULO IV. — **Ventrículo bulbocerebeloso o cuarto ventrículo.** . . . 866
§ 7. — Consideraciones generales. 866
§ 2. — Partes constituyentes 867
A. — Pared anterior. 867
B. — Pared posterior. 877
C. — Bordes. 882
D. — Angulos 883
§ 3. — Formaciones coroideas del cuarto ventrículo 883
§ 4. — Comunicación del cuarto ventrículo con los espacio subaracnoideos: agujero de Magendie y agujeros de Luschka . . 887

CAPITULO V. — **Pedúnculos cerebrales. Tubérculos cuadrigéminos y acueducto de Silvio.** 890
ARTÍCULO PRIMERO. — *Pedúnculos cerebraies.* 890
§ 1. — Conformación exterior y relaciones 890
§ 2. — Conformación interior. 894
§ 3. — Constitución anatómica y conexiones 896
I. — Estructura y conexiones del «locus níger». 897
II. — Estructura y conexiones de la calota 899
A. — Formaciones grises de origen bulboespinal . . . 900

Págs.

B. — Formación gris propia del pedúnculo: núcleo rojo de la calota 901
C. — Substancia blanca de la calota 906
III. — Estructura y conexiones del pie 909
ARTÍCULO II. — *Tubérculos cuadrigéminos.* 912
ARTÍCULO III. — *Acueducto de Silvio* 918
ARTÍCULO IV. — *Síntesis del mesencéfalo* 919
§ 1. — Estudio sintético del mesencéfalo en cortes topográficos . . 919
§ 2. — Vista de conjunto de las vías motoras y sensitivas en el pedúnculo cerebral 922
§ 3. — Vascularización de los pedúnculos cerebrales y los tubérculos cuadrigéminos. 925
CAPITULO VI. — **Cerebro** 929
ARTÍCULO PRIMERO. — *Consideraciones generales.* 929
ARTÍCULO II. — *Conformación exterior del cerebro* 932
§ 1. — Hemisferios 934
§ 2. — Formaciones interhemisféricas. 937
§ 3. — Hendidura cerebral de Bichat. 945
ARTÍCULO III. — *Modo de segmentación periférica, Cisuras y circunvoluciones cerebrales* 947
§ 1. — Circunvoluciones de la cara externa 949
A. — Cisuras interlobulares 949
B. — Lóbulos y circunvoluciones. 953
1.° Lóbulo frontal. 953
2.° Lóbulo occipital 958
3.° Lóbulo temporal 960
4.° Lóbulo parietal. 961
5.° Lóbulo de la ínsula 964
§ 2. — Circunvoluciones de la cara interna 970
A. — Cisuras interlobulares. 971
B. — Lóbulos y circunvoluciones. 973
§ 3. — Circunvoluciones de la cara inferior 976
A. — Cisura interlobular. 977
B. — Lóbulos y circunvoluciones. 977
1.° Lóbulo orbitario 977
2.° Lóbulo témporooccipital 980
§ 4. — Resumen de las circunvoluciones cerebrales 983
§ 5. — Desarrollo de las circunvoluciones. 984
§ 6. — Estructura general de la corteza cerebral. 989
A. — Caracteres generales de la corteza cerebral 990
B. — Estructura general de la corteza cerebral 991
I. — Elementos constitutivos de la corteza 992
II. — Tipo fundamental de la citoarquitectonía cortical. . 993
III. — Tipo fundamental de la mieloarquitectonía cerebral. 995
IV. — Variaciones regionales de la estructura de la corteza cerebral 996
V. — Mapa del manto cerebral 1005
§ 7. — Localizaciones de la corteza cerebral 1014
ARTÍCULO IV. — *Conformación interior del cerebro* 1024
§ 1. — Cuerpo calloso. 1026
§ 2. — Trígono cerebral o bóveda de cuatro pilares 1033
§ 3. — Séptum lúcidum o tabique transparente 1037
§ 4. — Ventrículos laterales 1041

Págs.

A. — Porción anterior o frontal. 1042
B. — Porción posterior u occipital 1047
C. — Porción inferior o esfenoidal 1050
§ 5. — Ventrículo medio. 1057
§ 6. — Epéndimo y líquido ventricular 1068
§ 7. — Formaciones coroideas 1069
§ 8. — Glándula pineal o epífisis. 1074
§ 9. — Núcleos grises centrales. Cuerpos optoestriados 1077
A. — Consideraciones generales topográficas 1077
B. — Tálamo óptico. 1082
C. — Cuerpo estriado. 1097
1.° Núcleo caudado. 1099
2.° Núcleo lenticular 1101
3.° Estructura microscópica del cuerpo estriado . . . 1105
4.° Conexiones del cuerpo estriado. 1106
5.° Vascularización. 1111
6.° Resumen anatomofisiológico 1111
§ 10. — Región suboptoestriada 1113
A. — Región infundíbulotubárica o hipotálamo 1114
B. — Región subóptica o subtalámica 1120
C. — Región sublenticular 1125
§ 11. — Cápsula interna. 1125
A. — Definición y relaciones. 1128
B. — Sistematización de la cápsula interna 1139
§ 12. — Substancia blanca de los hemisferios o centro oval . . . 1145
ARTÍCULO V. — *Estudio sintético de las vías de conducción motora y sensitiva del neuroeje.* 1156
§ 1. — Vías ascendentes o sensitivas. 1156
A. — Vías sensitivas principales. 1157
B. — Vías sensitivas cerebelosas. 1159
C. — Sistematización de las vías sensitivas 1161
§ 2. — Vías motoras. 1166
A. — Vías motora voluntaria o piramidal. 1166
B. — Vía motora cerebelosa o indirecta. 1174
C. — Vía motora estríoespinal 1178
D. — Vías extrapiramidales 1178
§ 3. — Vías cerebelosas 1178
ARTÍCULO VI. — *Vías sensoriales del neuroeje* 1180
§ 1. — Rinencéfalo y vías olfativas 1180
Sección I. — Rinencéfalo 1180
A. — Lóbulo olfativo anterior. 1181
B. — Lóbulo olfativo posterior 1186
C. — Circunvolución límbica. 1188
D. — Limbo cortical secundario 1189
Sección II. — Vías olfativas propiamente dichas 1194
§ 2. — Vías ópticas 1201
§ 3. — Vías acústicas centrales. — Terminaciones reales del nervio auditivo 1221
A. — Vías vestibulares 1222
B. — Vías cocleares. — Raíces cocleares 1226
§ 4. — Vías gustativas 1233
ARTÍCULO VII. — *Topografía cráneoencefálica* 1233
ARTÍCULO VIII. — *Circulación del cerebro* 1239
§ 1. — Arterias 1239

Págs.

Sección I. — Ramas terminales del polígono de Willis 1244
A. — Arteria cerebral anterior 1244
B. — Arteria cerebral media o silviana 1248
C. — Arteria cerebral posterior 1252
D. — Arteria coroidea anterior 1254
Sección II. — Territorios vasculares de la corteza y caracteres generales de las arterias de las circunvoluciones. . 1257
Sección III. — Arterias de los núcleos grises centrales de la cápsula interna y de las regiones infundíbulotubárica, subtalámica y sublenticular 1262
Sección IV. — Arterias coroideas o ventriculares 1267
§ 2. — Venas. 1269
A. — Venas superficiales o venas de las circunvoluciones . . 1269
B. — Venas profundas o venas de Galeno 1275
C. — Venas de la base y polígono venoso subencefálico . . . 1276
D. — Diversas anastomosis de las venas cerebrales 1278
§ 3. — Vías linfáticas. 1282

LIBRO IV

ANGIOLOGIA

La angiología (de αγγειον, vaso, y λογος, discurso) tiene por objeto el estudio de los órganos destinados a la circulación de la *sangre*, del *quilo* y de la *linfa*.

El aparato por el que circula la sangre, y que alcanza en el hombre su mayor grado de perfección, comprende: 1.°, un órgano central de impulsión, el *corazón;* 2.°, un sistema de conductos de estructura y propiedades diferentes: las *arterias*, las *venas* y los *capilares*. El corazón se compone esencialmente de dos mitades: mitad izquierda *(corazón izquierdo)*, que contiene sangre arterial, y mitad derecha *(corazón derecho)*, destinada a la sangre venosa. Cada una de estas mitades se encuentra a su vez dividida en dos cavidades secundarias: una *superior*, o *aurícula*, y otra *inferior*, o *ventrículo*. Ahora bien, así como los dos corazones están enteramente separados uno de otro, por lo menos en el adulto, cada una de las dos aurículas comunica ampliamente con el ventrículo correspondiente.

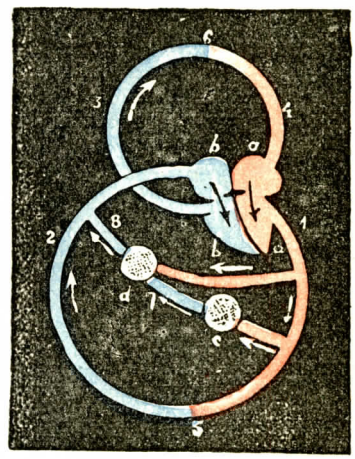

Fig. 1

Esquema general de la circulación en el hombre.

1, arteria aorta y, 2, venas cavas, constituyendo la *gran circulación*. — 3, arteria pulmonar y, 4, venas pulmonares, constituyendo la *pequeña circulación*. — 5, punto de reunión de las arterias y las venas en la gran circulación *(capilares generales)*. — 6, punto de reunión de las arterias y las venas en la pequeña circulación *(capilares pulmonares)*. — 7, vena porta. — 8, vena suprahepática. — *a*, aurícula izquerda. — *a'*, ventrículo izquierdo. — *b*, aurícula derecha. — *b'*, ventrículo derecho.—*c*, intestino. — *d*, hígado.

Esto sentado, la circulación de la sangre se efectúa del modo siguiente (fig. 1). Expulsada del ventrículo izquierdo, la sangre arterial penetra en una gruesa arteria, la *aorta*, que la distribuye por todas las partes del cuerpo. En contacto con los elementos anatómicos, cede a éstos los diversos principios necesarios para su nutrición y funcionamiento; recibe de ellos, en cambio, varias substancias procedentes de la desasimilación, transformándose así en sangre venosa. La sangre venosa es entonces conducida por las venas a la aurícula derecha y de aquí al ventrículo derecho. El ventrículo derecho, a su vez, la arroja a otra arteria, la *pulmo-*

nar, que la lleva y la disemina alrededor de las vesículas del pulmón. Aquí, en contacto con la columna de aire que le lleva cada inspiración, se despoja de su ácido carbónico, se carga nuevamente de oxígeno y recobra con este gas todas sus propiedades físicas y biológicas *(hematosis)*. Efectuada esta transformación, vuelve a tomar el camino del corazón por intermedio de las venas pulmonares y llega sucesivamente a la aurícula izquierda y al ventrículo izquierdo, su punto de partida.

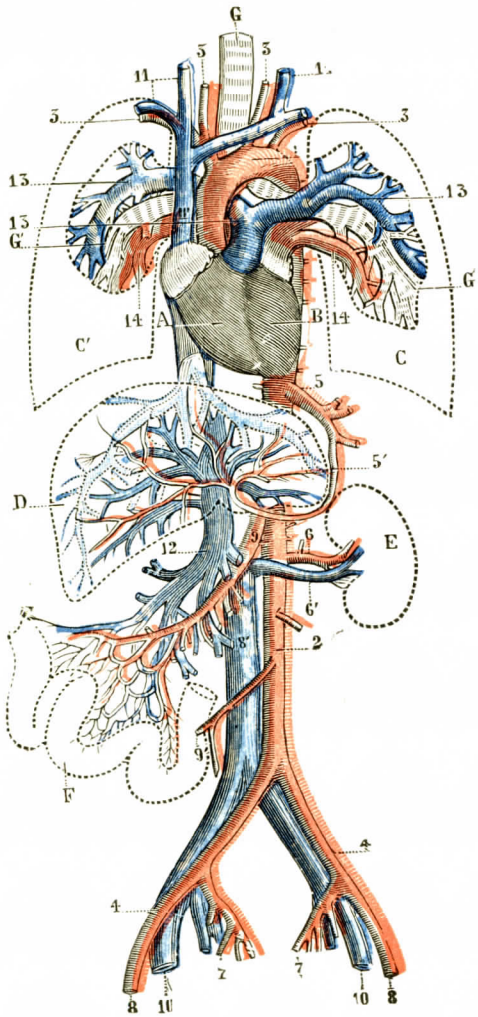

FIG. 2

Esquema de la circulación en el hombre (imitado de OWEN).

A, corazón derecho.—B, corazón izquierdo.—C, C', pulmones.—D, hígado.—E, riñón.—F, intestino.—G, tráquea. —G', ramificaciones bronquiales.

1, cayado de la aorta.—2, aorta descendente.—3, troncos supraaórticos, que van a la cabeza, al cuello y al miembro superior. — 4, troncos inferiores para el miembro inferior y para la pelvis. — 5, tronco celíaco. — 5', arteria hepática. — 6, arteria renal. — 6', vena renal. — 7, arterias de la pelvis. — 8, arteria ilíaca externa. — 8', vena cava inferior. — 9, 9, arterias mesentéricas. — 10, 10, ramas de origen de la vena cava inferior. — 11, 11, ramas de origen de la vena cava superior. — 12, vena porta. — 13, 13, arterias pulmonares. — 14, 14, venas pulmonares.

Cada molécula de sangre efectúa, pues, una *revolución* completa: en cualquier punto en que se la considere, es seguro siempre verla, después de cierto tiempo, volver al mismo punto.

Además, el camino recorrido en esta revolución se divide en dos circuitos diferentes. El primero empieza en el ventrículo izquierdo y se extiende, por la aorta y las venas cavas, hasta la aurícula derecha: lleva el nombre de *gran circulación* o de *circulación general*. El segundo se extiende desde el ventrículo derecho a la aurícula izquierda Es más pequeño que el precedente, pero comprende, como él, un conducto arterial, la arteria pulmonar, y conductos venosos, las venas pulmonares. Se le ha dado el nombre de *pequeña circulación* o *circulación pulmonar*.

Tanto en la grande como en la pequeña circulación, las arterias comunican con las venas por intermedio de un sistema de conductos muy finos que, por la misma razón de su tenuidad, han recibido el nombre de *vasos capilares* o simplemente de *capilares*. En estas redes capilares es donde se efectúan, entre el flúido sanguíneo y los medios ambientes, los cambios osmóticos que dan por resultado, como hemos visto anteriormente: 1.°, en la gran circulación, transformar la sangre arterial en sangre venosa; 2.°, en la pequeña circulación, transformar la sangre venosa en sangre arterial.

En cuanto a la linfa y el quilo, circulan a su vez por un sistema de conductos especiales, llamados *vasos de sangre blanca* o *vasos linfáticos*. Estos vasos, que nacen, como las venas, de redes capilares, se encuentran en casi todas las regio-

nes de la economía. Pertenecientes al tipo de los vasos centrípetos, convergen los unos hacia los otros para formar conductos cada vez más voluminosos y finalmente van a desembocar en las venas en puntos más o menos próximos al corazón. El sistema linfático tiene, en los anfibios, cierto número de *corazones linfáticos*, que constituyen para la linfa verdaderos órganos de impulsión: la rana, por ejemplo, tiene cuatro, uno en la raíz de cada miembro. Pero en los mamíferos, y por consiguiente en el hombre, los corazones linfáticos han desaparecido completamente y la linfa circula simplemente bajo la influencia de la *vis a tergo*, a la que se añaden, como causas coadyuvantes, el juego de las válvulas, las compresiones musculares y la aspiración inspiratoria.

En total, la Angiología, considerada en su conjunto, comprende cinco órdenes de órganos, que estudiaremos sucesivamente

1.° El *corazón;*
2.° Las *arterias;*
3.° Los *capilares;*
4.° Las *venas;*
5.° Los *linfáticos*

SECCION PRIMERA

CORAZON Y PERICARDIO

El corazón, órgano central del aparato circulatorio, es un músculo hueco que desempeña a la vez el papel de bomba aspirante e impelente, llamando a sus cavidades la sangre que circula en las venas e impulsándola por otra parte a las dos arterias aorta y pulmonar, y por medio de éstas a todas las redes capilares del organismo. Se compone esencialmente de dos partes: 1.ª, una parte principal, que comprende toda su masa contráctil, el *corazón propiamente dicho*, cuyas cavidades están tapizadas de una membrana blanquecina delgada, el *endocardio;* 2.ª, un saco serofibroso que lo envuelve, el *pericardio*. Describiremos sucesivamente en dos capítulos distintos:

1.° El *corazón;*
2.° El *pericardio*.

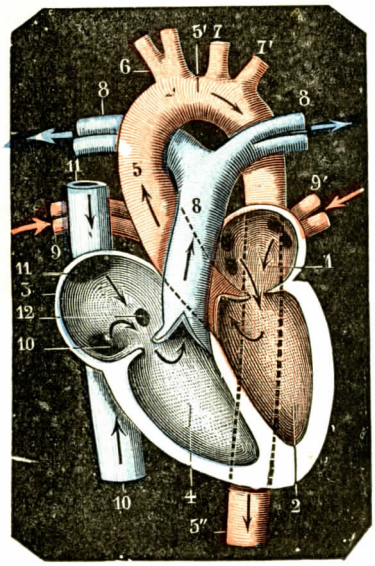

FIG. 3

Esquema de la circulación en el corazón y grandes vasos.

(Las flechas indican el curso de la sangre.)

1, aurícula izquierda.—2, ventrículo izquierdo. — 3, aurícula derecha. — 4, ventrículo derecho. — 5, aorta ascendente. — 5', cayado de la aorta. — 5'', aorta descendente. — 6, tronco braquiocefálico. — 7, carótida izquierda. — 7', subclavia izquierda. — 8, arteria pulmonar y sus ramas. — 9, vena pulmonar derecha. — 9', vena pulmonar izquierda. — 10, vena cava ascendente. — 11, vena cava descendente. — 12, vena coronaria.

CAPITULO PRIMERO

CORAZON

El corazón se divide en dos mitades laterales, análogamente constituídas: mitad derecha o *corazón derecho*, en la que circula la sangre venosa, y mitad izquierda o *corazón izquierdo*, en relación con la sangre arterial.

Cada una de estas mitades se subdivide a su vez en dos cavidades situadas una encima de otra: cavidad superior, de paredes delgadas y fláccidas, llamada *aurícula*, y cavidad inferior, de paredes más gruesas y más resistentes que lleva el nombre de *ventrículo*.

Cada aurícula comunica con el ventrículo correspondiente por medio de un ancho orificio, llamado *orificio auriculoventricular*.

En cambio, los dos corazones están separados entre sí, en toda su altura, por un tabique vertical, situado en sentido sagital, que toma el nombre de *tabique interauricular* a nivel de las aurículas, y de *tabique interventricular* a nivel de los ventrículos.

Bien comprendidas estas nociones fundamentales, podemos emprender una descripción detallada. Después de algunas *consideraciones generales* sobre el corazón, estudiaremos sucesivamente su *configuración exterior* y sus *relaciones*, su *configuración interior*, su *estructura*, *vasos* y *nervios*.

ARTICULO PRIMERO

CONSIDERACIONES GENERALES

1.° Situación. — En el hombre, como en todos los mamíferos, el corazón ocupa la parte media de la cavidad torácica. Está situado entre los dos pulmones, *encima* del diafragma, que lo aísla de las vísceras abdominales; *delante* de la columna vertebral (4.ª, 5.ª, 6.ª, 7.ª y 8.ª vértebras dorsales, *vértebras cardíacas* de GIACOMINI), de la que está separado por el esófago y la aorta; *detrás* del esternón y de los cartílagos costales, que lo protegen a manera de escudo. Forma, pues, una parte importante de este tabique llamado *mediastino* dispuesto en sentido sagital, que separa los dos pulmones.

2.° Medios de fijación. — El corazón se halla mantenido en esta posición por su continuidad con los grandes vasos que de él salen y a él llegan: la aorta y sus ramas principales, que se dirigen hacia el cuello y los miembros superiores; los vasos pulmonares que solidarizan el corazón a los dos pulmones; por último, las venas cavas, de las que la inferior sobre todo arrima sólidamente el corazón a la parte posterior derecha del centro frénico. Además de los vasos, el pericardio, por sus inserciones diafragmáticas, vertebrales, esternales y aponeuróticas, por una parte, y sus pliegues sobre los grandes vasos por otra, constituye el elemento más importante de fijación cardíaca. Sin embargo, el corazón, libre en la cavidad pericardíaca, salvo a nivel de los puntos de inserción de la serosa, se desplaza bastante fácilmente entre ciertos límites, ora de arriba abajo por la influencia de los movimientos del diafragma, ora de izquierda a derecha o de atrás a delante (desviación de la punta del corazón en posición lateral derecha o izquierda). Además, el corazón puede desplazarse en masa con su aparato de suspensión, es decir, con el tabique mediastínico, por la influencia de una causa patológica (hidrotórax, neumotórax).

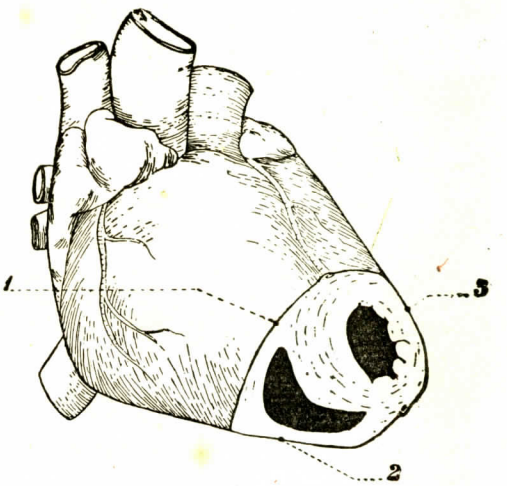

FIG. 4

Esquema de las caras del corazón.

1, cara ánteroexterna. — 2, cara inferior. — 3, cara izquierda

3.° Forma y orientación. — El corazón de un cadáver, separado de sus conexiones y puesto encima de una mesa de autopsias, se aplasta, se extiende y toma la forma de un cono aplanado de delante atrás.

Visto en su lugar, después de separado el plastrón esternocostal y abierto el pericardio, aparece también con la misma forma, pero el aplastamiento es menor,

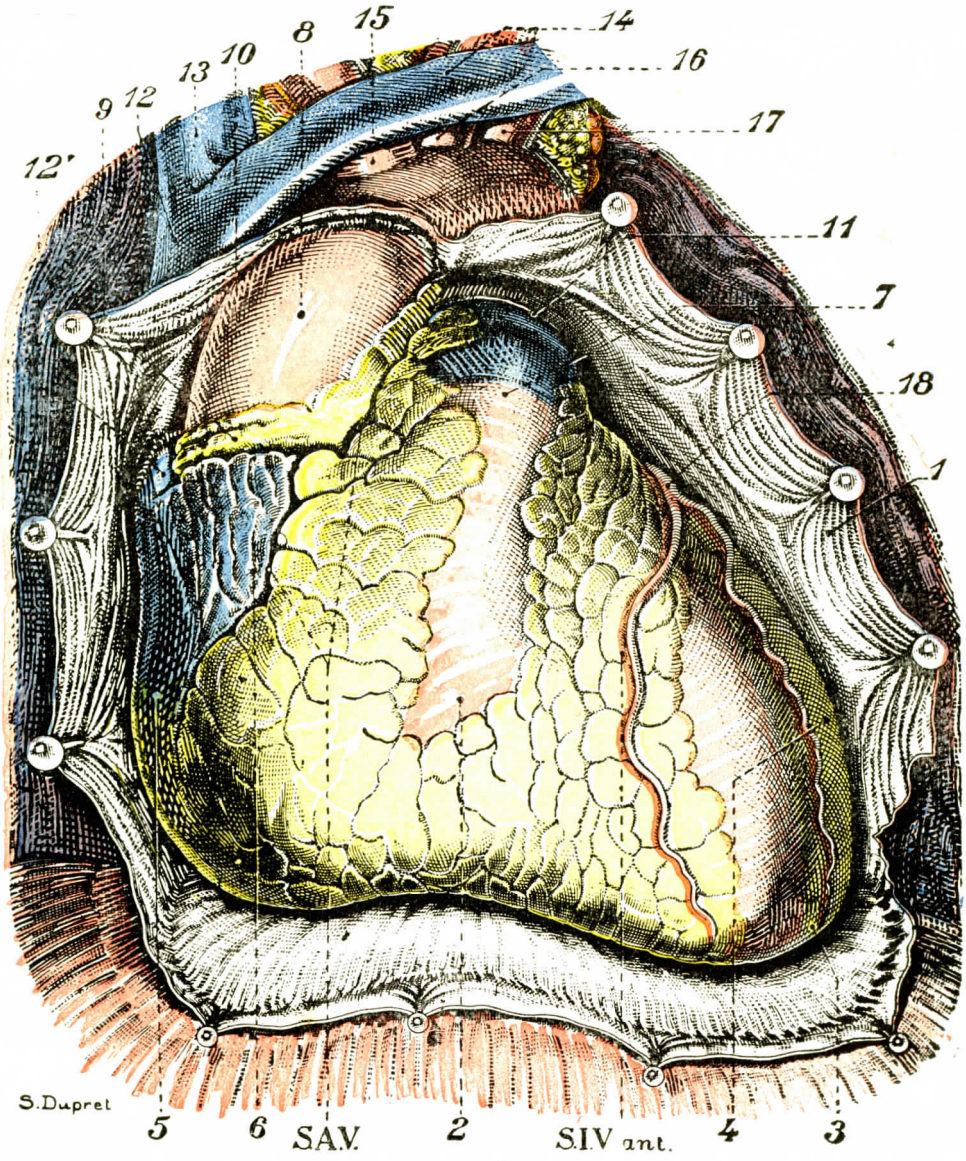

FIG. 5

El corazón en su lugar, abierto el saco pericardíaco.

1, saco fibroso del pericardio. — 2, ventrículo derecho. — 3, punta del corazón. — 4, ventrículo izquierdo. — 5, aurícula derecha. — 6, orejuela derecha. — 7, arteria pulmonar. — 8, aorta. — 9, repliegue preaórtico. — 10, recessus aórtico. — 11, recessus pulmonar. — 12, vena cava superior (porción extrapericardíaca). — 12', vena cava superior (porción intrapericardíaca). — 13, tronco venoso braquiocefálico derecho. — 14, tronco venoso braquiocefálico izquierdo. — 15, tronco arterial braquiocefálico. — 16, arteria carótida primitiva izquierda. — 17, arteria subclavia izquierda. — 18, rama interventricular anterior de la arteria coronaria izquierda.

(Este corazón pertenece a un hombre de edad, es voluminoso y se comprueba la abundancia de las masas adiposas en la porción derecha del surco auriculoventricular, S. A. V., y en el surco interventricular anterior, S. I. V. ant.)

sobre todo si se ha fijado previamente con una inyección conservadora (figuras 4 y 5). Entonces se le puede considerar como una pirámide triangular, de base superior, con tres caras de desigual importancia: una, *anterior*, o *esternocostal;* otra, *posterior* e *inferior*, *diafragmática;* la tercera establece la unión entre estas dos caras; podría considerarse como una dependencia de la cara precedente, y es la *cara izquierda* o, mejor, *pulmonar izquierda*. Esta cara desaparece cuando el corazón se contrae. No forma entonces sino un borde truncado, el *borde izquierdo del corazón*, tal como lo describen los clásicos. La cara se constituye sólo cuando el corazón se fija en diástole, cuando está distendido.

La orientación del corazón es la siguiente: su *base* está dirigida hacia arriba, a la derecha y atrás; su *vértice* o *punta*, hacia abajo, a la izquierda y adelante; su *eje mayor*, es decir, la línea recta que desciende de la mitad de la base al vértice, tiene, pues, triple oblicuidad: está inclinado a la vez de arriba abajo, de derecha a izquierda y de atrás a delante.

La inclinación sobre el plano medio es muy pronunciada y cabe decir con razón que el eje cardíaco se aproxima más a la horizontal que a la vertical; el ángulo que forma con el plano horizontal mide, por término medio, 40°. Además, como veremos, el corazón ha sufrido, sobre todo en su porción ventricular, una torsión sobre su eje, de suerte que el borde derecho del órgano es más anterior que el izquierdo, el ventrículo derecho más superficial que el ventrículo izquierdo

La forma que acabamos de describir es el tipo normal o tipo *oblicuo*. La radioscopia y comprobaciones cadavéricas permiten describir otras dos variedades que se hallan, sin duda, en relación con la morfología del tórax. Estas dos variedades constituyen el corazón *transverso* y el corazón *vertical*. El *corazón vertical* corresponde a los individuos cuyo tórax posee un diámetro transversal estrecho y un diámetro vertical relativamente alargado. El *corazón transversal*, más echado, más alargado sobre el diafragma que el corazón normal, se encuentra en los individuos de tórax corto, ancho y de talla poco elevada.

La forma del corazón corresponde, pues, en cierto límite, a la morfología general. Martinet distingue tres tipos adultos: el tipo *longilíneo* (talla alargada y tórax estrecho), el tipo *mediolíneo*, o tipo normal, y el tipo *brevilíneo*, o tipo corto y grueso. A estos tres tipos corresponden las tres formas del corazón: microcordia, es decir, pequeño corazón alargado con atresia e hipoplasia arterial; el tipo normal, y el corazón transverso muy desarrollado. El primer tipo no está constituído para suministrar un trabajo importante.

Se ha señalado también una disposición más rara del corazón normal, a la que se ha dado el nombre de *corazón péndulo* (en alemán *Tropfenherz;* en inglés *droping heart*). Es un corazón alto, suspendido por sus inserciones al pericardio y a los vasos de la base y cuya punta no llega al diafragma durante la inspiración. Se trataría en estos casos de una inserción baja del diafragma (Wenckebach), que coincide con un alargamiento de la jaula torácica. Estas diferentes variedades deben ser conocidas por el médico llamado a examinar el corazón vivo en la pantalla radioscópica (véase más adelante).

4.° Coloración. — Considerado desde el punto de vista de su coloración el corazón varía, según los individuos y los estados patológicos, desde el rosa claro al rojo obscuro. Su superficie exterior presenta a trechos líneas y hasta placas amarillentas, debidas a masas adiposas depositadas entre la capa de fibras musculares y el pericardio. Estas masas adiposas se observan preferentemente en el borde derecho del corazón, alrededor de los vasos y en los surcos coronarios y longitudinales (fig. 5). Apenas bosquejadas en el nacimiento, aumentan con bastante rapidez en la pubertad; son mayores en el anciano, aun enflaquecido.

5.° Consistencia. — La consistencia del corazón varía segun sus cavidades, según los sujetos, la edad, el estado del órgano. Las paredes de las aurículas, delgadas, son depresibles; las paredes ventriculares son resistentes y elásticas; las del ventrículo izquierdo, más gruesas, son muy firmes. El corazón diastólico es blando; el corazón sistólico es duro. Las lesiones patológicas (esclerosis, hiper-

trofia cardíaca, endocarditis, etc.) influyen considerablemente en la consistencia normal del corazón, disminuyéndola o aumentándola.

6.° Volumen y peso. — El *volumen* del corazón varía según el sexo y la edad. LAENNEC comparaba el volumen del corazón al del puño. Hay que convenir en que tal modo de evaluación es muy poco preciso, pues, como hace notar con mucha razón SAPPEY, son numerosas las profesiones que hacen variar el volumen de la mano, sin tener sobre el corazón influencia alguna. Las dimensiones varían también considerablemente según el corazón esté fijo en sístole (disminución de todos los diámetros) o en diástole (aumento). Es, pues, absolutamente necesario, para evaluar el volumen del miocardio, medir directamente sus diferentes diámetros o por lo menos su *longitud (altura)* y *anchura*. BIZOT, utilizando este último método, ha llegado a los resultados siguientes, en los dos sexos y a diferentes edades:

EDADES	HOMBRES		MUJERES	
	LONGITUD	ANCHURA	LONGITUD	ANCHURA
De 1 a 4 años	52 mm.	61 mm	51 mm.	58 mm.
5 a 9 »	70 »	74 »	60 »	65 »
10 a 15 »	77 »	83 »	77 »	70 »
16 a 29 »	95 »	103 »	87 »	96 »
30 a 49 »	97 »	108 »	94 »	100 »
50 a 79 »	105 »	119 »	105 »	105 »

Claramente se ve en este cuadro: 1.°, que las dimensiones del corazón son mayores en el hombre que en la mujer; 2.°, que estas dimensiones crecen gradualmente en uno y otro sexo, desde el nacimiento hasta la vejez.

El *peso* del corazón aumenta también con la edad y es más elevado en el hombre que en la mujer, lo cual indica precisamente que al aumento de sus diámetros va unido un crecimiento ponderal de su masa contráctil. CLENDENNING, que ha examinado el corazón de unos cuatrocientos sujetos, da las cifras siguientes, como representación del peso medio, en gramos, de este órgano a diversas edades y en los dos sexos:

	HOMBRES	MUJERES
De 15 a 30 años	264	260
» 30 a 50 »	272	272
» 50 a 70 »	298	272
» 70 para arriba.	312	286

En números redondos, el corazón, en un hombre adulto, pesa por término medio de 270 a 275 gramos y mide 98 milímetros de altura, 105 de anchura y 250 de circunferencia. Estas cifras, disminuídas cada una de 5 a 10 milímetros, dan las dimensiones correspondientes al corazón de la mujer, cuyo peso parece, según las investigaciones de PEACOCH, menor que el dado por CLENDENNING y ser por término medio de 250 gramos.

Las cifras que acabamos de dar son términos medios cadavéricos. Es cierto que los orígenes de error de estas medidas son numerosos. No se tiene en cuenta, desde el punto de vista del volumen cardíaco, el estado del corazón, estado sistólico o diastólico; el corazón del cadáver, diastólico, no tiene las mismas dimensiones que el corazón vivo. Por lo demás, es raro encontrar un corazón realmente normal en un individuo que no haya muerto joven y de accidente brusco. Por último, hay que tener en cuenta la posición social del individuo, su género de vida, etc.

Es cierto, por ejemplo, que la influencia del trabajo muscular sobre el desarrollo normal del corazón es considerable. Esto se comprueba en el trabajador manual y en el atleta, que tienen un corazón más voluminoso que el de un individuo sedentario. El esfuerzo desarrolla, pues, el corazón. Esta ley se comprueba en el hombre y en los animales: el corazón del pato silvestre (B. GROBER) es más voluminoso que el corazón del pato doméstico. LÖER ha hecho observar que el volumen del corazón de las aves está en relación con el trabajo que realizan: así es que las grandes voladoras tienen un corazón más voluminoso que las aves cuyo vuelo es más lento y más raro.

La altura desempeña también cierto papel. El corazón del *Lagopus alpinus* pesa más que el del *Lagopus albus* en la proporción de 16,3 a 11,8, si se le compara con el peso total del cuerpo (STROHL).

El volumen del corazón varía también en un mismo individuo según el esfuerzo que realiza. Después de un esfuerzo violento y corto (carrera de 100 metros), el área cardíaca es a menudo más pequeña que en estado de reposo: la hipertonicidad del músculo cardíaco ha entrado en juego. Después de una carrera de 5.000 metros, prueba de esfuerzos prolongados durante más de un cuarto de hora, el área cardíaca está, por el contrario, aumentada. En estos casos hay hipotonicidad transitoria del corazón. Esta se hace considerable y el área cardíaca aumenta en proporciones ciertamente nocivas para la salud, después de las carreras de gran fondo (carrera de Maratón, 40,200 km.).

Volumen y peso del corazón durante el embarazo. — LARCHER (1828) fué el primero en comprobar la hipertrofia cardíaca durante la gestación.

Más tarde sus observaciones fueron confirmadas por DUROZIER (examen clínico) y por DUCREST (observaciones cadavéricas). Más recientemente, MULLER y DREYSEL en el cadáver, y, por último, las comprobaciones radioscópicas en el vivo efectuadas por BOUCHARD y BALTHAZARD, por MULLER y JASCHKE, han precisado los resultados antiguos.

Según MULLER: 1.°, el corazón experimenta en la época del embarazo un aumento de su masa que es proporcional al aumento de la masa de la mujer encinta; 2.°, la edad tiene cierta influencia en la musculatura cardíaca durante la gestación; 3.°, el índice atrioventricular de las mujeres encintas y de las que han parido es algo menor que el de las mujeres de la misma edad que no han parido.

Como se verá por el cuadro siguiente, el corazón de las mujeres encintas ofrece un aumento constante hasta el parto, para disminuir a partir de este momento, prescindiendo de la primera semana, en que el establecimiento de la lactancia parece más bien aumentar el volumen cardíaco.

He aquí el cuadro de las observaciones cadavéricas hechas por DREYSEL:

CORAZÓN DURANTE Y DESPUÉS DEL EMBARAZO (DREYSEL)

FECHA DEL FALLECIMIENTO	NÚMERO	EDAD TÉRMINO MEDIO		PESO absoluto del corazón con sus vasos
1.°-4.° mes del embarazo . .	2	32	45	237,5
5.°-9.° » » . .	7	29	44.1	257,4
Día del nacimiento	7	31	53,1	296,4
1.ª semana después	32	30	50,9	29 ,7
2.ª » del parto	14	28	45,5	2?3,6
3.ª-5.ª »	5	28	42,2	248

El aumento del volumen cardíaco y la hipertrofia excéntrica de los tabiques ventriculares son el reflejo de la adaptación funcional del corazón a un estado fisiológico diferente. La disminución del peso del corazón después del parto, así como la disminución rápida del grosor de sus paredes ventriculares, pueden explicarse por la disminución súbita de la presión en el sistema aórtico que sucede a la supresión de la circulación placentaria.

7.° Capacidad. — La capacidad del corazón varía, naturalmente, con su volumen. HIFFELSHEIM y ROBIN han medido la capacidad de las dos aurículas y

de los dos ventrículos y han obtenido resultados bastante desemejantes, que resumimos en el cuadro siguiente:

	CORAZÓN DERECHO	CORAZÓN IZQUIERDO	TOTALES
Aurículas	110 a 185 c. c.	100 a 130 c. c.	210 a 315 c. c.
Ventrículos . . .	160 a 230 c. c.	143 a 212 c. c.	303 a 442 c. c.
TOTALES. . .	270 a 415 c. c.	243 a 342 c. c.	513 a 757 c. c.

El estudio de la capacidad del corazón en el cadáver nos da relaciones aproximadas sobre la capacidad real del corazón vivo. Nos informa sobre diferentes estados del corazón y se ve fácilmente en la mesa de autopsias si un corazón está dilatado o no lo está, si es pequeño o grueso, etc. En cambio, la capacidad más interesante, es decir, la capacidad en el vivo de cada una de las cavidades cardíacas, nos es completamente desconocida. Un autor alemán, KOCH, ha intentado obtener resultados mejores que los obtenidos por los antiguos anatomistas, fijando algunos minutos después de la muerte corazones humanos (soldados muertos por gases asfixiantes). Estos corazones se habían fijado en estado de diástole o en estado de sístole. Las cifras obtenidas por KOCH son inferiores a las que damos antes. Así es que los ventrículos tendrían una capacidad media comprendida entre 60 y 80 centímetros cúbicos, sin hablar de la sangre residual.

Parece demostrado que la capacidad de la aurícula derecha sea mayor que la de la izquierda: esta capacidad aumenta todavía por el pequeño reservorio suplementario que constituye la orejuela derecha. En cambio, la capacidad de la orejuela izquierda es minúscula. Por lo demás, la aurícula derecha está sometida a variaciones de presión mayores que la aurícula izquierda y su orejuela puede servirle de reservorio complementario. Su musculatura, más potente que la de la aurícula izquierda, le permite una evacuación capaz de adaptarse a variaciones de capacidad. En suma, la cavidad fisiológica de la aurícula derecha nos parece más elevada que la de la aurícula izquierda.

La cuestión es más difícil de definir en los ventrículos: éstos parecen ser de capacidad casi igual, según KOCH, pero la delgadez de las paredes libres del ventrículo derecho nos permite suponer que este ventrículo se adapta mejor a variaciones bruscas de capacidad que el ventrículo izquierdo.

Como se ve, esta cuestión de la capacidad fisiológica del corazón no está todavía dilucidada y reclama nuevas investigaciones.

ARTICULO II

A. — CONFIGURACIÓN EXTERIOR GENERAL DEL CORAZÓN

Hemos visto antes que el corazón, mirado exteriormente, tiene la forma prismática o piramidal cuando está fijo en estado diastólico. Podemos, pues, considerarle tres caras: anterior, inferior, izquierda; tres bordes, una base y un vértice.

1.° Caras. — a) *Cara anterior o esternocostal.* — La cara anterior del corazón mira hacia delante, arriba y a la derecha. Es fuertemente convexa en la región que corresponde a la parte superior e izquierda del ventrículo derecho, en el cono arterial (véase más adelante). Este abombamiento se inclina bastante rápidamente hacia los bordes del corazón, pero en pendiente más suave hacia la punta. Por arriba baja hacia las aurículas.

Esta cara comprende tres segmentos: el primero, inferior o *ventricular;* el segundo, medio o *vascular;* el tercero, superior o *auricular.* Un surco transversal,

o más bien oblicuo, el *surco auriculoventricular anterior*, denominado *surco coronario*, separa distintamente, en cada lado, la aurícula y el ventrículo correspondientes. Este surco está situado en el límite entre el tercio superior y los dos tercios inferiores del corazón; muy pronunciado a la derecha e izquierda, se halla interrumpido en su parte media por la emergencia de la arteria pulmonar y de la aorta, detrás de las cuales desaparece. Veamos sucesivamente lo que se encuentra por *encima del surco* y lo que se encuentra por *debajo:*

α) *Por debajo del surco auriculoventricular anterior*, la cara esternocostal del corazón presenta la forma de un triángulo con la base superior. Está limitada a la derecha por el borde derecho o cortante del corazón, a la izquierda por el borde superior izquierdo del corazón. Presenta un surco longitudinal, siempre muy marcado: es el *surco interventricular anterior* o *longitudinal anterior*. Este surco, como indica su nombre, corresponde al tabique interventricular y separa, por consiguiente, el ventrículo derecho del ventrículo izquierdo. Nace del surco auriculoventricular debajo de la aurícula izquierda, delante del origen de la arteria pulmonar (fig. 5). De aquí llega a la punta del corazón, donde se continúa con el surco interventricular posterior. A veces es tan profundo que la punta parece bifurcada. En el feto, esta particularidad es la regla y persiste a veces en los niños. Pero, a pesar de esta bifidez aparente, el *ventrículo izquierdo es siempre el que forma la verdadera punta del corazón.*

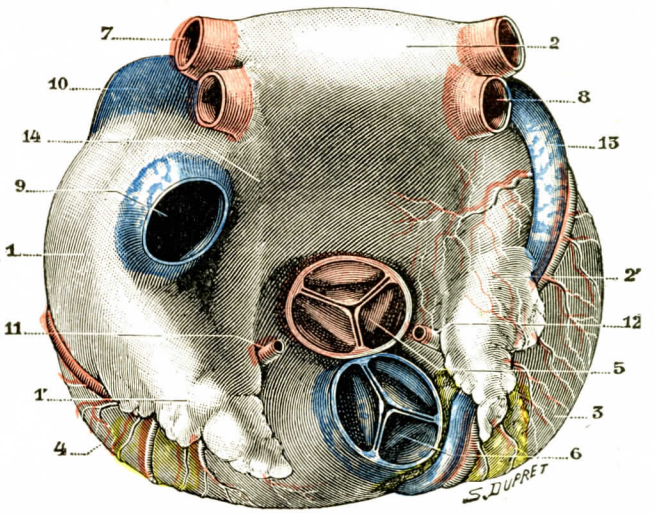

FIG. 6

Las aurículas del corazón; vista ánterosuperior después de la sección de las dos arterias aorta y pulmonar.

1, aurícula derecha, con 1', su orejuela. — 2, aurícula izquierda, con 2', su orejuela. — 3, ventrículo derecho. — 4, ventrículo izquierdo. — 5, origen de la aorta, con sus válvulas sigmoideas.—6, origen de la pulmonar, con sus válvulas sigmoideas. — 7, venas pulmonares derechas. — 8, venas pulmonares izquierdas. — 9, vena cava superior. — 10, vena cava inferior. — 11, arteria coronaria derecha. — 12, arteria coronaria izquierda. — 13, vena coronaria. — 14, línea vertical según la cual se hace la unión de las dos aurículas.

El surco interventricular anterior, marcado en el adulto por una hilera adiposa y vascular, aloja la arteria coronaria anterior y los vasos venosos, linfáticos y nerviosos que la acompañan. Observemos, antes de pasar adelante, que el surco interventricular anterior no corresponde al eje del corazón, sino que se halla mucho más cercano al borde izquierdo que al derecho. Resulta, por tanto, que el ventrículo derecho constituye la mayor parte de la cara anterior del corazón; el ventrículo izquierdo ocupa sólo una pequeña porción, situada a lo largo del borde izquierdo. Comprobemos también que el ventrículo derecho en el cono arterial excede el surco coronario, o mejor, puesto que es interrumpido en la emergencia de los vasos, se eleva por encima de la línea que uniría los segmentos derecho e izquierdo de este surco.

β) *Por encima del surco auriculoventricular anterior*, la cara anterior se halla cubierta, en su parte media, por las dos arterias aorta y pulmonar, que es

conveniente separarlas secionando una y otra en su mismo origen. Entonces se observa el *segmento vascular*, que comprende dos planos. El primer plano se halla

FIG. 7

Cara inferior del corazón y parte inferior izquierda del saco pericardíaco.
El corazón está reclinado arriba y a la derecha de modo que descubre su lecho.

1, saco fibroso del pericardio. — 1', lecho del corazón. — 2, vena cava inferior. — 3, vena pulmonar izquierda inferior. — 4, vena pulmonar izquierda superior. — 4'', su ramas de bifurcación. — 5, arteria pulmonar izquierda. — 6, zona del pericardio que corresponde al centro frénico. — 7, aorta. — 8, vena cava superior. — 9, nervio frénico derecho. — 10, 11, troncos venosos braquiocefálicos derecho e izquierdo. — 12, tronco arterial braquiocefálico. — 13, arteria carótida primitiva izquierda. — 14, arteria subclavia izquierda. — 15, neumogástrico izquierdo. — 16, recurrente izquierdo.

(El corazon representado en la figura es un corazón de anciano, voluminoso. La aorta está muy dilatada.)

formado por el origen de la arteria pulmonar; está a la izquierda y delante. Es un orificio circular, provisto de tres válvulas, denominadas sigmoideas, de las que

hablaremos más adelante. El segundo plano, a la derecha y atrás del precedente, está constituído por el origen de la aorta y provisto también de tres válvulas, que

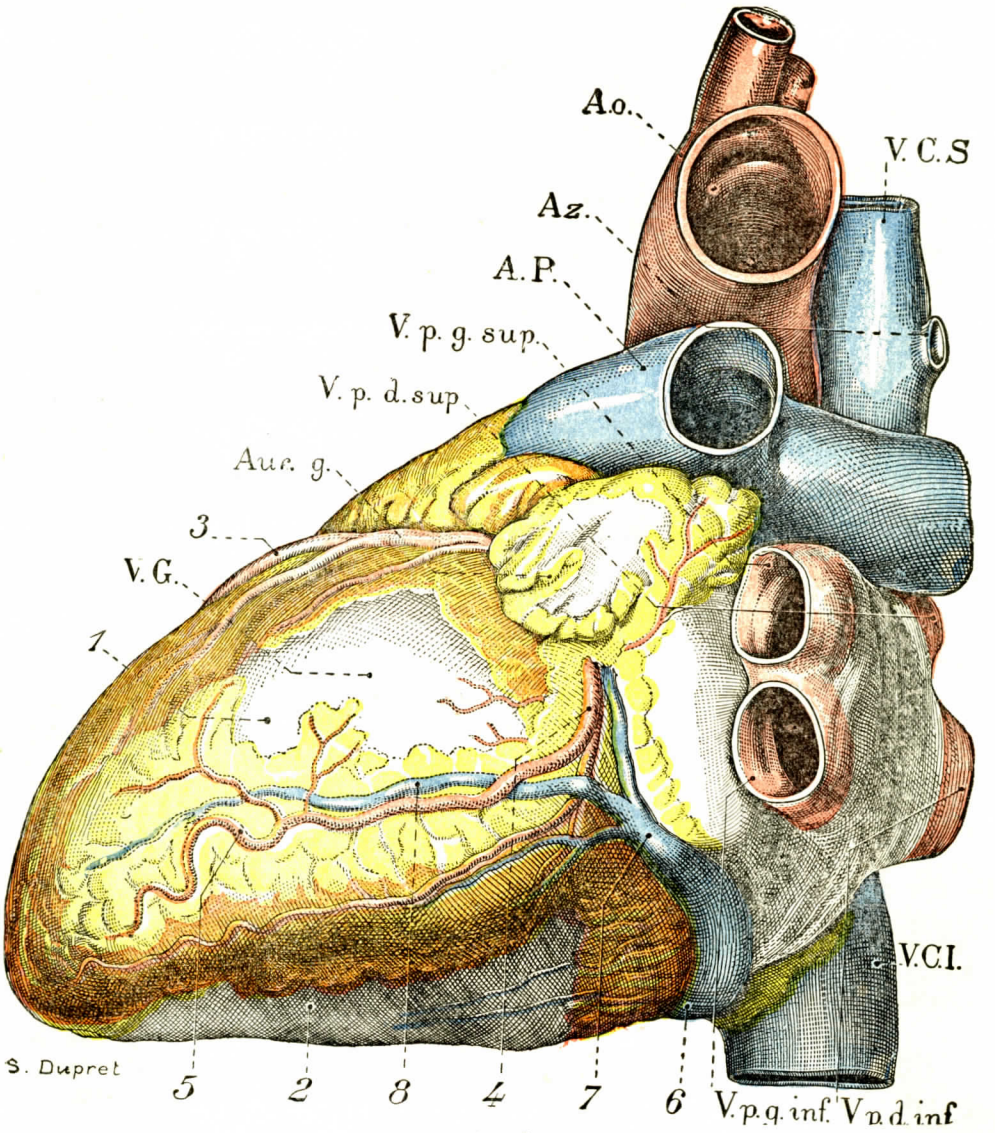

FIG. 8

Cara izquierda del corazón.

V.G., ventrículo izquierdo.—Aur. g., orejuela izquierda.—A.P., arteria pulmonar.—Ao., aorta.—V.C.S., vena cava superior. — Az., ácigos. — V.p.g.sup., vena pulmonar derecha superior. — V.p.g.inf., vena pulmonar izquierda inferior. — V.p.d.sup., vena pulmonar derecha superior. — V.p.d.inf., vena pulmonar derecha inferior. — V.C.I., vena cava inferior.

1, cara izquierda del ventrículo izquierdo. — 2, cara inferior del corazón. — 3, arteria interventricular anterior. — 4, arteria circunfleja. — 5, arteria del borde izquierdo del corazon. — 6, seno coronario. — 7, vena coronaria mayor. — 8, vena del borde izquierdo del corazón.

luego describiremos. En el corazón *in situ* estos dos orificios miran arriba y algo hacia atrás.

El tercer segmento de la cara esternocostal está situado en un plano posterior al precedente, formado por la cara anterior de las aurículas, considerando el corazon en posición vertical. Esta cara anterior mira arriba; es, pues, superior en el corazón en su lugar. Nada indica exteriormente ni por delante la separación de las dos aurículas. Existe una superficie plana, o más bien ligeramente cóncava, constituída por las dos aurículas, que se inclinan recíprocamente una hacia la otra y se unen en la línea axil del corazón, formando un ángulo muy abierto, determinado por la convexidad de la porción ascendente de la aorta. La preparación representada en la figura 6 nos muestra también que las dos aurículas no ocupan solamente la parte posterior de los grandes vasos precitados; sobresalen a derecha e izquierda, de modo que cubren en toda su extensión la base de los ventrículos. La misma preparación nos muestra también que la aurícula derecha, en su segmento interno, se curva en forma de semiluna para abrazar la cara lateral del cilindro aórtico. La aurícula izquierda, situada en un plano ligeramente posterior, se curva menos por su cara ánterosuperior que la aurícula derecha. Ambas se continúan delante por las orejuelas. Estas aumentan lateralmente la curva que enlaza el origen de las gruesas arterias. Las estudiaremos más adelante al tratar de *cada aurícula*. Como se ve aquí, la cara anterior de las aurículas y de las orejuelas que las prolongan lateralmente circunscribe una especie de círculo ocupado por la pulmonar y la aorta. Esta *corona del corazón (corona cordis)* sólo es interrumpida en su parte anterior, en el intervalo comprendido entre los dos extremos libres de las orejuelas; en este intervalo se pueden ver los dos vasos precitados, que salen de su ventrículo respectivo y se elevan hacia la base del tórax.

b) *Cara pósteroinferior o diafragmática.* — Mientras que la cara esternocostal comprende los tres segmentos del corazón, la cara diafragmática corresponde casi completamente a los ventrículos (fig. 7). Esta cara es muy débilmente convexa, casi plana. Tiene la forma de un óvalo dirigido de atrás a delante y de derecha a izquierda. Está constituída por la cara inferior de los ventrículos y por la parte inferior de las aurículas, si se considera el corazón en su lugar (cara posterior del corazón extraído y colocado verticalmente). Se comprueba la presencia de un *surco auriculoventricular posterior* o *surco coronario*: se extiende sin interrupción del borde derecho del corazón a la otra cara, alojando a la derecha la arteria coronaria derecha y a la izquierda la arteria coronaria izquierda y la vena coronaria mayor. Debajo de este surco se encuentran los dos ventrículos. Aquí también los vemos separados uno de otro por un surco longitudinal, el *surco interventricular posterior* o *longitudinal posterior*, que hemos visto ya se confundía en la punta del corazón con el surco interventricular anterior. El ventrículo izquierdo toma en la constitución de la cara inferior del corazón una mayor parte que el ventrículo derecho. Lo contrario ocurre, como se recordará, en la cara anterior.

Encima del surco auriculoventricular se encuentra la parte más baja del campo auricular. En ella se comprueba el segmento inferior de un ancho surco de convexidad dirigida hacia la izquierda: es el surco interauricular que encontraremos en la base del corazón.

c) *Cara izquierda o pulmonar.* — Esta cara, que llega a ser un borde ancho truncado en el corazón contraído, es convexa en el sentido vertical (fig. 8). Su separación de la cara diafragmática está constituída por el borde inferior izquierdo, siempre muy poco marcado. Por delante está separada de la cara esternocostal por el borde superior izquierdo del corazón, borde romo e invisible en los corazones grandemente fijados en diástole. Esta cara presenta dos segmentos, auricular y ventricular, separados por la parte izquierda del surco auriculoventricular (fig. 8).

2.° Bordes del corazón. — Los bordes son en número de tres: *derecho*, *superior izquierdo* e *inferior izquierdo*. Estos dos últimos son muy poco marcados

(*figura 8*); la cara izquierda, o borde truncado de ciertos autores, se continúa insensiblemente con la cara esternocostal por arriba y delante y con la cara diafragmática por abajo y atrás.

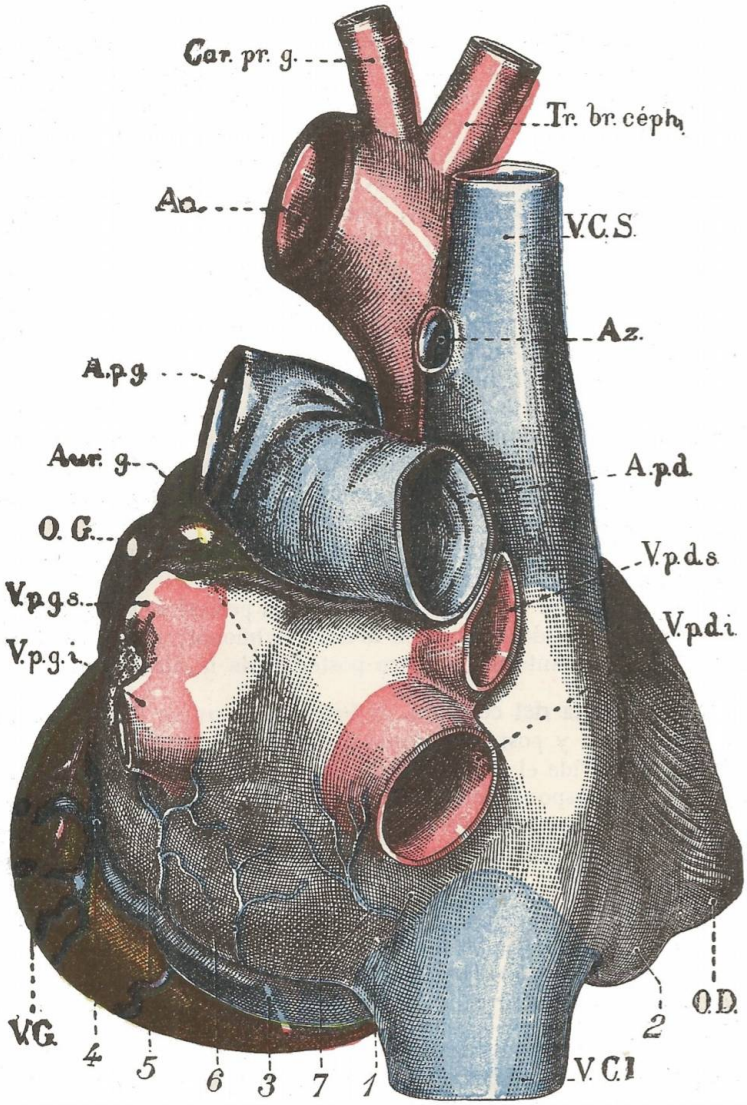

FIG. 9

Base del corazón.

O.D., aurícula derecha. — O.G., aurícula izquierda. — Aur.g., orejuela izquierda. — Ao., aorta. — V.C.S., vena cava superior. — V.C.I., vena cava inferior. — Az., embocadura de la ácigos. — A.p.g., arteria pulmonar izquierda. — A.p.d., arteria pulmonar derecha. — V.p.d.s., vena pulmonar derecha superior. — V.p.d.i., vena pulmonar derecha inferior. — V.p.g.s., vena pulmonar izquierda superior. — V.p.g.i., vena pulmonar izquierda inferior. — V.G., ventrículo izquierdo. — Car.pr.gr., carótida primitiva izquierda. — Tr.br.cef., tronco braquiocefálico.

1, surco interarticular. — 2, recessus auricular de His. — 3, seno coronario. — 4, gran vena coronaria. — 5, vena de Marshall. — 6, una vena posterior de la aurícula izquierda. — 7, una vena que termina directamente en la aurícula derecha.

El borde derecho es cortante, delgado, formado por la unión de las caras esternocostal y diafragmática. No siempre es rectilíneo; a menudo presenta en su

porción media una ligera sinuosidad de convexidad dirigida hacia el diafragma. Su extremo posterior corresponde a la embocadura de la vena cava inferior, y su extremo anterior, a la punta del corazón. Está echado sobre el diafragma en casi toda su extensión.

3.° Base del corazón. — La base del corazón (cara superior del corazón situado en posición vertical) mira atrás, a la derecha y ligeramente arriba (fig. 9). Está formada por la cara posterior de las aurículas. Se continúa sin línea de separación neta por arriba con la cara esternocostal por un borde sin nitidez, que forma el borde superior de las aurículas; por abajo forma un ángulo casi recto con la cara diafragmática horizontal: esto es evidente cuando las cavidades del corazón están distendidas en extremo (fig. 9), pero desaparece en el corazón fláccido. Lateralmente se continúa con la cara pulmonar del corazón a la izquierda, y con la cara esternocostal a la derecha. Se nota, yendo de derecha a izquierda: 1.°, la embocadura de la *vena cava superior* por arriba y la de la *vena cava inferior* por abajo; 2.°, el *surco interauricular*. Este, ancho, mal dibujado, lleno de tejido conjuntivo y adiposo bastante abundante, está oculto por la *embocadura de las dos venas pulmonares derechas*. Estas, dispuestas una delante y otra detrás, se abren en la parte interna derecha de la aurícula izquierda; 3.°, la *cara posterior de la aurícula izquierda*, excavada por una impresión poco acentuada que corresponde al paso del esófago; 4.°, la *embocadura de las dos venas pulmonares izquierdas*, que se distinguen también en anterior y posterior y desembocan una y otra en la parte externa de la aurícula izquierda.

Notemos que el orificio izquierdo invade por su parte derecha la cara posterior de la aurícula derecha.

Encima de esta base del corazón aparece la cara posterior de los gruesos vasos: cara posterior de la rama derecha de la arteria pulmonar, de la vena cava superior y, en un plano más anterior, la cara posterior de la aorta (fig. 9).

4.° Vértice o punta del corazón. — Presenta la unión de los dos surcos interventriculares anterior y posterior. Antes hemos visto las variedades de profundidad del surco que divide el vértice de la pirámide en dos partes desiguales, una muy reducida que corresponde al ventrículo derecho, y otra, más importante, al ventrículo izquierdo, que realmente forma la verdadera punta del corazón. Se la siente latir en el cuarto o quinto espacio intercostal, algo por dentro del pezón.

B. — Configuración exterior de las diferentes porciones del corazón

Seremos breves en esa descripción, que se ha bosquejado largamente en el artículo precedente. Consideraremos separadamente los surcos, los ventrículos y las aurículas.

1.° Surcos. — Si resumimos en una vista de conjunto lo que hemos dicho precedentemente al tratar de los surcos, vemos que la superficie exterior del corazón es recorrida por dos valles que se entrecruzan perpendicularmente en las caras anterior y pósteroinferior del órgano.

α) El *surco coronario*, situado en el límite entre el tercio superior y los dos tercios inferiores del corazón, pasa a la derecha debajo de la aurícula derecha, corta el borde derecho del corazón, llega a la cara diafragmática, donde se ensancha, rodea la cara izquierda y vuelve a la cara anterior cubierto por la orejuela izquierda. Contiene a la derecha la arteria coronaria derecha o posterior, a la izquierda la arteria auriculoventricular izquierda, rama de la coronaria izquierda, y la vena coronaria mayor. Esta última forma una eminencia transversal bastante pronunciada en la parte inferior de la base del corazón (fig. 9).

b) Los *dos surcos interventriculares anterior y posterior* forman en realidad un solo valle, al que puede darse el nombre de *surco longitudinal de los ventrículos. En la parte anterior de este surco* (surco interventricular anterior) circula la arteria coronaria izquierda al lado de la vena cardíaca anterior. Estos vasos, por sus sinuosidades, exceden a veces el surco. *En la parte posterior del surco* (surco interventricular posterior) camina la rama descendente o rama terminal de la arteria coronaria derecha con la vena media del corazón.

c) El *surco interauricular* no existe por delante, está solamente marcado por detrás. Comienza por arriba en la embocadura de la vena cava superior y termina abajo en la rama izquierda y posterior del surco coronario. No se continúa, pues, directamente en el surco interventricular posterior: está separado de él por la extensión del orificio de la vena coronaria mayor.

Los dos surcos interventricular y coronario se cruzan por detrás; este punto de cruzamiento, *la cruz* de los anatomistas extranjeros, está generalmente ocupado por la arteria coronaria derecha (86 por 100 según GROSS).

2.° Ventrículos. — Los ventrículos tienen la forma de una pirámide triangular cuya base mira hacia arriba, a la derecha y atrás. En sus caras hay cuatro orificios: dos anteriores, arteriales, que corresponden al origen de la aorta y al de la arteria pulmonar; dos posteriores, venosos, los orificios aurículo-ventriculares.

Conocemos sus tres caras: esternal, diafragmática y pulmonar.

Considerado separadamente, el *ventrículo derecho* tiene la forma de una pirámide triangular, una de cuyas aristas, el borde derecho del corazón, es muy cortante y cuyas caras son esternocostal, diafragmática y septal. Esta última cara o tabique interventricular es invisible exteriormente. La cara esternocostal es convexa; la cara diafragmática, casi uniformemente plana, es menos extensa que la precedente; la cara septal forma parte de la configuración interior del corazón.

El *ventrículo izquierdo* forma la parte izquierda del corazón. El espesor de sus paredes le da la forma de un cono alargado con la base arriba. Su eje longitudinal es más largo que el del ventrículo derecho. Ocupa en la cara diafragmática una porción mayor que la que corresponde al ventrículo derecho.

3.° Aurículas. — Las aurículas están encima de la masa ventricular constituyendo una masa cuya forma es geométricamente indefinible. Cuando están llenas exceden, a derecha e izquierda, la masa ventricular. Vacías y sin fijar, sus paredes, blandas, se aplastan. Están separadas interiormente, como los ventrículos, por un tabique. Exteriormente este tabique sólo se marca por el surco interauricular que ya hemos descrito.

a) *Aurícula derecha.* — La *aurícula derecha* no tiene la forma cúbica que se le atribuye ordinariamente. Representa un saco o una bolsa convexa atrás y afuera que se curva hacia dentro. *Su diámetro mayor es vertical.* De los otros dos diámetros, el ánteroposterior es mayor que el transversal. Cuando se examina la aurícula en el corazón en su lugar, las dos venas pulmonares derechas y la parte derecha de la aurícula izquierda invaden ligeramente la cara posterior de la aurícula derecha. Examinando esta cara, percibimos a la derecha del surco interauricular un segundo surco que le es paralelo, es el *sulcus terminalis de His.* Para evidenciarlo, es necesario dilatar o insuflar la aurícula. Parte de la rama derecha del surco coronario y se eleva, simple depresión sin profundidad, oblicuamente hacia delante y adentro para terminar en la parte anterior del orificio de la vena cava superior. Forma el lado externo de un espacio rectangular alargado verticalmente, cuyos dos lados superior e inferior corresponden a las embocaduras de las dos venas cavas y cuyo lado interno o izquierdo está formado por el surco interauricular. Este

espacio representa la *porción sinusal del corazón embrionario*, porción incorporada en el curso del desarrollo por la aurícula propiamente dicha.

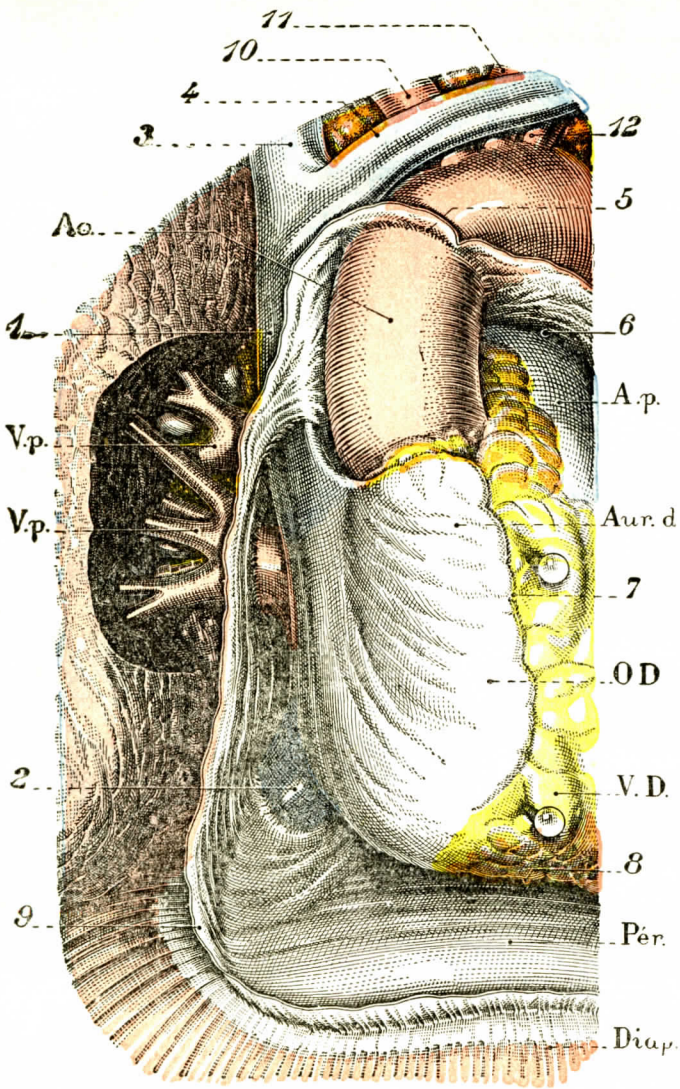

FIG. 10

Cara anterior de la aurícula derecha en su lugar. Pericardio abierto.

Ao., aorta. — A. p., arteria pulmonar. — O. D., aurícula derecha.—Aur.d., orejuela derecha. — V.p., V.p., venas pulmonares derechas.

1, vena cava superior. — 2, vena cava inferior. — 3, 4, troncos venosos braquiocefálicos derecho e izquierdo. — 5, fondo de saco preaórtico. — 6, fondo de saco prepulmonar. — 7, surco auriculoventricular derecho. — 8, borde derecho del corazón.

Observemos que las dos venas cavas están sólidamente fijadas por el pericardio y que la pared posterior de la aurícula derecha se curva en su prolongación.

En la parte inferior, debajo y por dentro de la vena cava inferior, comprobamos la *embocadura de la vena coronaria mayor*. Algo por fuera y abajo, la aurícula se ensancha en un divertículo que desciende por debajo del surco coronario, debajo del plano que corresponde a la válvula de Eustaquio anexa a la embocadura de la vena cava inferior. Este divertículo, que sólo se ve bien en las aurículas distendidas, tiene el nombre de *apéndice auricular posterior de His*, o asimismo el de *seno subeustaquiano de Keith* (fig. 9, 2). Toda esta porción de la aurícula correspondiente al campo sinusal es lisa y uniforme. Por delante y por fuera de este campo la pared auricular está, por el contrario, estriada por fascículos musculares (véase *Estructura del corazón*): es la *porción trabecular* que corresponde a la aurícula propiamente dicha.

En la parte anterior y superior de la aurícula derecha sale una prolongación hueca, de bordes irregulares, la *orejuela derecha*. Esta orejuela tiene la forma de un triángulo de base posterior. Aplanada transversalmente, nos ofrece dos caras: una cara externa, convexa, lisa, que prolonga la pared externa de la auri-

cula derecha y corresponde al pericardio; una cara interna, sumamente cóncava, que abraza la parte ánteroexterna de la aorta. De sus dos bordes, el inferior corresponde al surco auriculoventricular y a la arteria coronaria derecha que contiene; el superior corresponde a la aorta, y aquí está en relación con un pequeño reborde adiposo ya señalado que ocupa la pared del vaso y que describiremos más adelante con el nombre de *pliegue preaórtico* (figs. 9 y 12).

Como hemos visto al tratar de la configuración general del corazón, la parte interna de la aurícula derecha se curva en forma de semiluna a consecuencia de la interposición de la aorta ascendente.

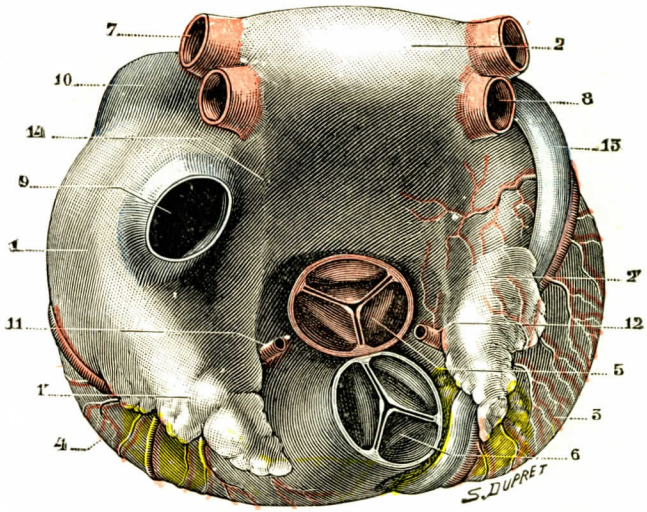

FIG. 11

Las aurículas del corazón; vista ánterosuperior después de la sección de las dos arterias aorta y pulmonar.

1, aurícula derecha, con 1', su orejuela. — 2, aurícula izquierda, con 2', su orejuela. — 3, ventrículo derecho. — 4, ventrículo izquierdo. — 5, origen de la aorta, con sus valvulas sigmoideas. — 6, origen de la pulmonar, con sus válvulas sigmoideas. — 7, venas pulmonares derechas. — 8, venas pulmonares izquierdas. — 9, vena cava superior. — 10, vena cava inferior. — 11, arteria coronaria derecha. — 12, arteria coronaria izquierda. — 13, vena coronaria. — 14, línea vertical según la cual se hace la unión de las dos aurículas.

b) *Aurícula izquierda.*—Los contornos de la aurícula izquierda son más manifiestos que los de la derecha. *Tiene la forma de una bolsa cilíndrica extendida transversalmente.* Su diámetro mayor es, pues, horizontal,

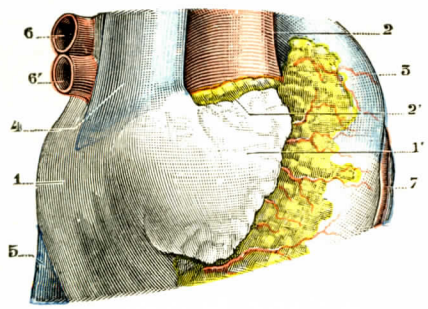

FIG. 12

La orejuela derecha vista por su cara lateral derecha.

1, aurícula derecha, con 1', la orejuela derecha. — 2, aorta, con 2', el repliegue preaórtico. — 3, arteria pulmonar. — 4, vena cava superior.—5, vena cava inferior. — 6, venas pulmonares derechas. — 7, arteria coronaria anterior.

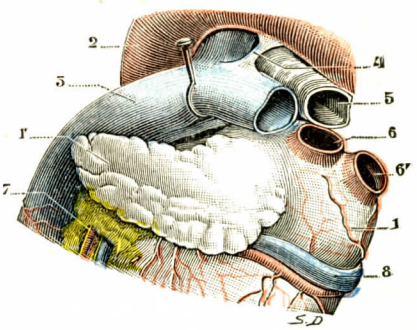

FIG. 13

La orejuela derecha vista por su cara lateral izquierda.

1, aurícula izquierda, con 1', la orejuela izquierda. — 2, aorta. — 3, arteria pulmonar con sus dos ramas de bifurcación. — 4, ligamento arterial. — 5, bronquio izquierdo. — 6, 6', venas pulmonares izquierdas. — 7, arteria coronaria anterior. — 8, vena coronaria.

perpendicular, por consiguiente, en su dirección, al diámetro mayor de la aurícula derecha (fig. 9), que es vertical. Este hecho se relaciona con la dirección de los

afluentes de las aurículas: las venas cavas están dirigidas verticalmente, las venas pulmonares transversalmente. En su extremo derecho la aurícula izquierda excede la aurícula derecha. Esta última se curva hacia dentro para recibirla. En su parte media la pared posterior está ligeramente excavada *(impresión esofágica)*. Por delante la aurícula izquierda está excavada para recibir la porción ascendente de la arteria pulmonar; su parte media, roma, está dominada por la rama derecha de la arteria pulmonar.

Como la aurícula derecha, su parte ánteroexterna da origen a un divertículo, la *orejuela izquierda* (fig. 13). Esta es más larga, más sinuosa, mejor perfilada, pero más estrecha también, que la orejuela derecha. Se caracteriza por el doble hecho de que está ligeramente estrangulada en su base y que en su conjunto está irregularmente contorneada en S itálica, estando torcida sobre su eje. Su cara interna, cóncava, se arrolla alrededor de la arteria pulmonar, de la que cubre todo el lado externo y parte del lado anterior. Su borde inferior, irregularmente cortado en digitaciones secundarias más o menos marcadas, cubre el surco coronario izquierdo y la porción más superior del surco interventricular anterior en su origen.

ARTICULO III

RELACIONES DEL CORAZON

El corazón está situado en el mediastino anterior entre los dos pulmones, detrás de la pared esternocostal. El pericardio lo cubre en toda su extensión y por medio del mismo se relaciona con las paredes y órganos próximos (fig. 14). Estudiaremos sucesivamente las relaciones de las caras, de la base y de la punta, estableciendo así lo que se puede denominar la topografía tóracocardíaca. Añadiremos, al terminar, la proyección de los orificios del corazón en la pared esternocostal a causa de la importancia fundamental que tienen estas relaciones en semiología cardíaca.

1.° Relaciones de la cara anterior del corazón. Topografía tóracocardíaca. — Digamos ante todo que el corazón está desviado hacia la izquierda, de donde resulta que una línea vertical que pase por en medio del esternón, *línea medioesternal*, lo divide en dos porciones desiguales: una porción situada a la izquierda, que representa aproximadamente los dos tercios de su volumen, y otra porción situada a la derecha, que representa el otro tercio. A la derecha de la línea medioesternal se encuentran las partes siguientes: la aurícula derecha por completo, a excepción del extremo libre de su apéndice auricular; el tabique interauricular; la mitad derecha de la aurícula izquierda; una pequeña porción del ventrículo derecho, de dos centímetros y medio de ancho en su parte media. A la izquierda de esta misma línea medioesternal se encuentra el resto del corazón, es decir, la mitad izquierda de la aurícula izquierda, el extremo libre del apéndice auricular derecho, la mayor parte del ventrículo derecho y el ventrículo izquierdo por entero.

La porción de la pared torácica que cubre la cara anterior del corazón lleva el nombre de *región precordial* y de *área cardíaca*. Este espacio tiene la forma de un triángulo, cuyo vértice truncado está dirigido hacia arriba, o más exactamente, la forma de un cuadrilátero cuyos lados son muy desiguales, tanto en dirección, como en longitud. Antes de indicar los límites del área cardíaca, notemos que a consecuencia de la oblicuidad del corazón de abajo arriba, de atrás a delante y de derecha a izquierda, las distancias que separan las diferentes partes del mismo

de la pared esternocostal son variables según las regiones consideradas: el ventrículo derecho y en particular su borde derecho constituyen la parte más superficial del órgano.

Para trazar este cuadrilátero, en el vivo o en el cadáver, señálense en el tórax cuatro puntos, *a*, *b*, *c*, *d*, situados del modo que sigue (fig. 14):

1.° El punto *a*, en el borde superior del tercer cartílago costal derecho, a un centímetro del borde derecho del esternón;

2.° El punto *b*, a nivel de la articulación esternal del quinto cartílago costal derecho, algunas veces más abajo, en el sexto (según la edad, sexo, etc.).

3.° El punto *c*, a nivel de la punta del corazón; de ordinario será fácil, en el vivo, determinar este punto; en el cadáver se le considerará en el borde superior del quinto cartílago costal izquierdo, a ocho centímetros por fuera de la línea medioesternal.

4.° El punto *d*, en el segundo espacio intercostal izquierdo, a igual distancia de los dos cartílagos que limitan este espacio y a dos centímetros del borde izquierdo del esternón.

Estos cuatro puntos corresponden a los cuatro ángulos de la región: se les puede designar con el nombre de *puntos angulares del espacio precordial*.

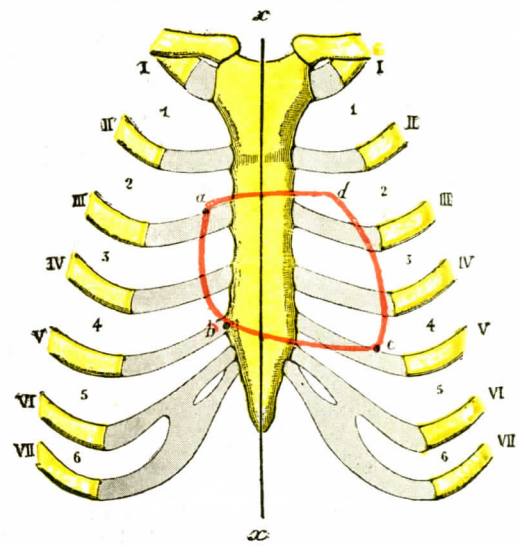

FIG. 14

Espacio precordial y sus límites en el hombre.

a, *b*, *c*, *d*, los cuatro puntos angulares del espacio precordial. — *xx*, línea medioesternal. — I, II, III, IV, V, VI, VII, las siete primeras costillas. — 1, 2, 3, 4, 5, 6, los seis primeros espacios intercostales.

Una vez marcados sobre el tórax estos cuatro puntos, unamos el punto *a* con el punto *b* por una curva de convexidad dirigida hacia la derecha, la cual pasará, en el tercer espacio intercostal, a 35 milímetros de la línea medioesternal. Unamos igualmente el punto *b* al punto *c* por una línea ligeramente cóncava por arriba, el punto *c* al punto *d* por una línea cóncava por dentro y, en fin, el punto *d* con el punto *a* por una última línea ligeramente inclinada de izquierda a derecha. Tendremos así a la vista los límites del espacio precordial: las líneas *ab* y *bc* corresponden al lado externo de la aurícula derecha y al borde derecho del corazón; la línea *cd*, al borde izquierdo del corazón; la línea *da*, a la base de las aurículas, ocultas en gran parte por las arterias aorta y pulmonar.

Este modo de determinar el espacio precordial es, como se ve, sencillo y preciso. Lo aconsejamos a los alumnos y a los médicos después de haberlo sometido a la comprobación de numerosas experiencias hechas en el cadáver con agujas hundidas metódicamente en puntos determinados de la pared torácica y buscadas luego entre las partes blandas del mediastino. Tiene, por desgracia, todos los inconvenientes de las fórmulas *fijas* y *matemáticas*, aplicadas a disposiciones anatómicas que *nada tienen de constantes*. Por esto lo damos a título de *expresión media* de una serie de disposiciones a menudo muy desemejantes. Si bien es verdad en la mayoría de los casos, no puede convenir particularmente a todos, principalmente a aquellos en que haya sobrevenido una modificación importante en la situación vertical

del corazón, en su forma, en su volumen, en su grado de repleción, o en su inclinación sobre la línea media, etc., disposiciones que son extremadamente frecuentes.

Proyección de los orificios del corazón sobre el peto esternocostal. — La situación respectiva de cada uno de los grandes orificios del corazón presenta naturalmente también variaciones individuales considerables, y sólo indicaremos aquí las disposiciones *medias*, es decir, las que corresponden al mayor número de casos (fig. 15).

a. *Orificio pulmonar.* — La proyección esternocostal del orificio pulmonar está representada por una línea ligeramente inclinada hacia abajo y a la izquierda, casi horizontal, que corresponde al tercer cartílago costal. Esta línea mide unos 22 milímetros de longitud. Su parte media, correspondiente al centro del orificio, está situada un poco hacia dentro del borde izquierdo del esternón.

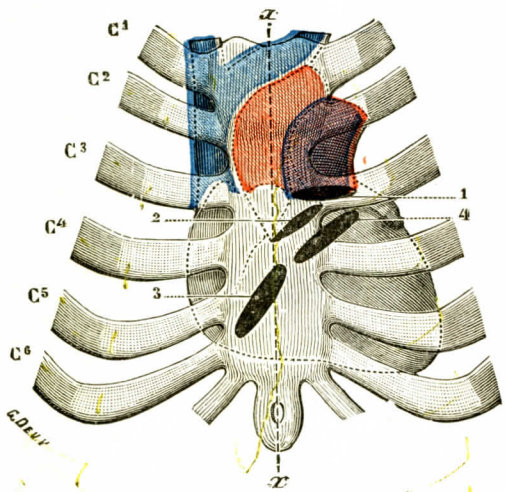

Fig. 15

Proyección del corazón y de sus orificios sobre el peto esternocostal, supuesto transparente.

C¹, C², C³, C⁴, C⁵, C⁶, las seis primeras costillas. — 1, orificio pulmonar. — 2, orificio aórtico. — 3, orificio auriculoventricular derecho. — 4, orificio auriculoventricular izquierdo. — *xx*, línea medioesternal.

b. *Orificio aórtico.* — El orificio aórtico está situado un poco más abajo del precedente. Se proyecta siguiendo una línea oblicua, de 21 milímetros de longitud aproximadamente, que, partiendo de la extremidad esternal del tercer cartílago costal izquierdo, se dirige luego hacia abajo y adentro y va a terminar en la línea media, frente a la parte media del tercer espacio intercostal.

c. *Orificio auriculoventricular derecho.* — El orificio auriculoventricular derecho se proyecta sobre el esternón siguiendo una línea muy oblicua, de 38 milímetros de largo, que parte del extremo esternal del quinto espacio intercostal derecho y se dirige luego hacia arriba y adentro para ir a terminar en la línea media o un poco más allá.

d. *Orificio auriculoventricular izquierdo.* — La línea de proyección del orificio auriculoventricular izquierdo, de unos 34 milímetros de largo, está situada arriba y a la izquierda de la precedente. Naciendo un poco a la izquierda de la línea media, se dirige muy oblicuamente hacia arriba y afuera y va a terminar en el borde inferior del tercer cartílago costal, a un dedo del borde del esternón.

e. *Orificio de la vena cava superior.* — Corresponde al punto *a* (fig. 14), es decir, al borde superior del tercer cartílago costal, a un centímetro del borde derecho del esternón.

f. *Orificio de la vena cava inferior.* — Corresponde al punto *b* (fig. 14). Profundamente situado, se halla también a 10 centímetros de la pared torácica, a dos centímetros por delante de la parte derecha del disco intervertebral de la séptima y la octava dorsales.

2.° Cara inferior o diafragmática. — Esta cara descansa en el centro frénico; está separada de él por el pericardio, cuya inserción determina una superficie

oval de extremo grueso posterior. Aquí y en el lado derecho el área diafragmática cardíaca está jalonada por el orificio de entrada de la vena cava inferior. Por medio del diafragma, el corazón se relaciona con la cavidad abdominal y en particular con el lóbulo izquierdo del hígado y, cuando éste es corto, con la tuberosidad mayor del estómago.

3.° Cara izquierda del corazón. — La cara izquierda del corazón deprime la cara interna del pulmón izquierdo, determinando una excavación, cóncava de arriba abajo y de atrás a delante, el *lecho del corazón.*

4.° Base. — Por medio del pericardio, la base del corazón se relaciona con el mediastino posterior por su parte izquierda y con el segmento medio de la cara interna del pulmón derecho por su parte derecha. El esófago, como hemos visto, marca a menudo su impresión en la cara posterior de la aurícula izquierda. La cara anterior de la columna dorsal, que, en el cadáver, corresponde a la zona de contacto, se extiende del centro de la cuarta vértebra dorsal hasta la parte superior de la octava. GIACOMINI llama a estas vértebras las *vértebras cardíacas.* La cuarta dorsal es la vértebra *supracardíaca.* El plano de sección que pasa por su apófisis espinosa corta el origen de los grandes vasos; la quinta es la vértebra *infundibular;* el plano trazado por su apófisis espinosa corta el infundíbulo y las válvulas sigmoideas aórticas. La sexta es la vértebra *auricular* o *basal;* el plano que pasa por su apófisis corta las cuatro cavidades casi igualmente; la séptima es la vértebra *ventricular;* por último, el plano de sección trazado por la octava apófisis espinosa interesa la punta del corazón (vértebra de la *punta).* Según POTAIN, la aurícula izquierda excedería normalmente la sexta vértebra dorsal y correspondería al espacio comprendido entre esta vértebra y el borde espinal del omóplato. Esta zona, reconocible por percusión, se hace evidente cuando la aurícula izquierda está dilatada (estenosis mitral). Veremos, a propósito de la radiografía de las cavidades del corazón, que éstas corresponden en el vivo a vértebras de situación inferior.

5.° Punta del corazón. — Corresponde al quinto espacio intercostal en un punto situado en una vertical que pasa a 8 centímetros por término medio por fuera de la línea medioesternal. Se la siente latir normalmente en el cuarto o quinto espacio intercostal izquierdo, algo por debajo y por dentro del pezón del mismo lado.

Las relaciones que acabamos de señalar corresponden a un término medio de comprobaciones efectuadas en el adulto normal, pero son posibles algunas variaciones fuera de todo estado patológico. Estas pueden depender del volumen del corazón, de la disposición general de la jaula torácica (tórax largo, tórax ancho), del sexo, y de la edad. En general el corazón está algo más arriba en el niño que en el anciano. En la mujer y el adolescente el área cardíaca es menos extensa que en el hombre.

ARTICULO IV

ANATOMORRADIOLOGIA DE LAS CAVIDADES CARDIACAS

ASPECTO RADIOSCÓPICO DEL CORAZÓN EN EL VIVO

La radioscopia del corazón y de los grandes vasos de la base permite llevar a cabo comprobaciones anatómicas y fisiológicas de estos órganos en el vivo; se ha convertido desde hace algunos años en un procedimiento clínico usual. La

interpretación de las imágenes observadas en el vivo ha parecido a veces algo delicada. Por esto se ha procurado su comprobación examinando en el cadáver la imagen radiográfica de las cavidades cardíacas y de los gruesos vasos, previamente inyectados con una papilla opaca. Este método suministra datos anatómicos interesantes sobre la forma real del corazón y de sus diferentes compartimientos y permite, practicando fotografías sucesivas de las cavidades y de los conductos previamente rellenos, analizar de un modo preciso las diferentes partes de la imagen global y, por último, comprobarlas *in situ*.

Estas investigaciones se han hecho en Francia particularmente por Laubry y Chaperon. Expondremos, por consiguiente, primero los resultados de estas investigaciones, que nos permitirán interpretar fácilmente la imagen radioscópica obtenida en el sujeto vivo.

A. — Examen radiológico del corazón y de los grandes vasos en el cadáver

1.° Examen de las cavidades izquierdas (fig. 16). — a. *Aurícula izquierda.* — La aurícula izquierda es la cavidad más elevada del corazón. Se presenta en proyección en forma de una ampolla ovalada, cuyo gran eje es sensiblemente horizontal. Es posterior y se proyecta en el borde izquierdo y en la parte central, media, de la columna vertebral.

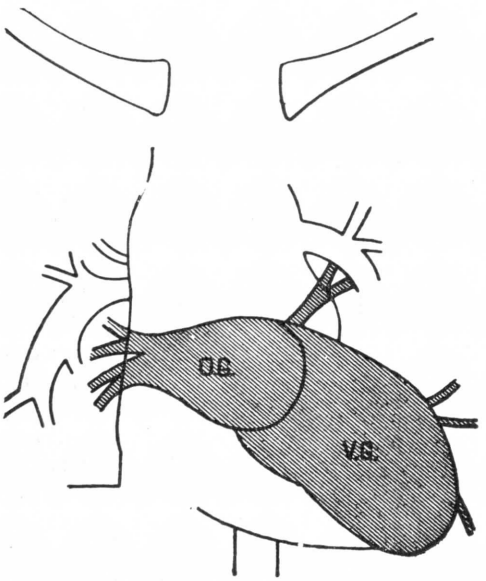

Fig. 16

Radiografía de las cavidades izquierdas del corazón (según Chaperon).

O.G., aurícula izquierda, a la que llegan las venas pulmonares. — V.G., ventrículo izquierdo.

b. *Ventrículo izquierdo.* — Tiene forma de una masa redondeada, el *cono ventricular*, de dirección oblicua hacia abajo y a la izquierda. El borde derecho del ventrículo izquierdo, prolongado por el borde inferior de la aurícula izquierda, dibuja una curva de concavidad inferior, que sube de la punta del corazón a la embocadura de las venas pulmonares derechas (octava vértebra dorsal). Entre el plano horizontal que pasa por la punta de las cavidades izquierdas y el que pasa por el borde superior de estas cavidades, hay una diferencia de más de dos vértebras. La *décima dorsal* debería, pues, ser denominada, más justamente que la octava dorsal, la *vértebra de la punta* o vértebra apical.

El infundíbulo o bulbo aórtico se proyecta en el borde inferior de la aurícula izquierda: es oblicuo de abajo arriba y de izquierda a derecha, formando un ángulo de 40° aproximadamente con la vertical (fig. 18).

2.° Examen de las cavidades derechas (fig. 17). — a. La *aurícula derecha* aparece en forma oval, de eje mayor vertical como colgada delante de las venas

cavas y proyectándose sobre el borde derecho de la columna vertebral, desde el centro de la sexta dorsal hasta el borde superior de la novena dorsal, a la que desborda por la derecha en uno o dos traveses de dedo.

b. El *ventrículo derecho* forma en proyección un triángulo rectángulo cuyo ángulo recto está formado a la derecha por el borde interno de la prolongación de las dos venas cavas y por el borde inferior, sensiblemente horizontal, del corazón. Cuando la punta del corazón desciende, el ángulo se hace obtuso (fig. 17).

Como se ve, el ventrículo derecho es mucho más pequeño que el ventrículo izquierdo; su vértice está muy alejado de la punta del corazón (3 a 5 centímetros según los clisés). Por detrás se proyecta en la cara anterior de la columna vertebral.

c. *Infundíbulo de la arteria pulmonar.* — El infundíbulo de la arteria pulmonar nace en la unión del tercio medio con el tercio inferior izquierdo de la hipotenusa del triángulo rectángulo. Es sensiblemente vertical; mide 2,5 a 3 centímetros. Su extremo superior tiene un reborde ensanchado que traduce la existencia de válvulas pulmonares en este punto (fig. 17).

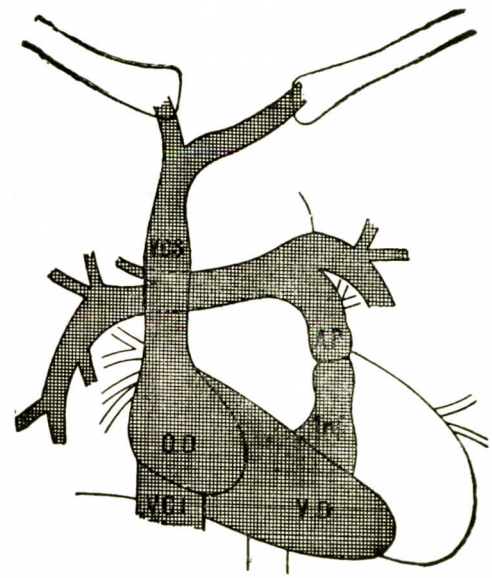

FIG. 17

Radiografía de las cavidades derechas del corazón, de las venas cavas y de la arteria pulmonar (según CHAPERON).

O.D., aurícula derecha. — V.D., ventrículo derecho. — A.P., arteria pulmonar. — Inf., infundíbulo de la arteria pulmonar. — V.C.S., vena cava superior. — V.C.I., vena cava inferior.

Observemos que el borde izquierdo del extremo superior del infundíbulo está muy cerca del borde izquierdo del corazón y que éste cruza en cierto modo la dirección vertical del infundíbulo; en caso de dilatación podrá el infundíbulo sobrepasar el borde izquierdo del ventrículo izquierdo.

3.° Examen de los grandes vasos (figs. 17, 18 y 19). — El borde derecho de la sombra media cardiovascular radiológica está formado por el borde externo de la aurícula derecha, completado por arriba por la vena cava superior y el tronco venoso braquiocefálico derecho.

La aorta ascendente no excede normalmente el borde derecho del esternón. El cayado forma un semicírculo que corresponde al lado izquierdo de la cuarta vértebra dorsal. La porción descendente es visible en su porción inicial y desaparece pronto, oculta por el tronco de la arteria pulmonar que se intercala en el ángulo obtuso que forman el borde superior del ventrículo izquierdo y la aorta ascendente. Ella es la que forma el borde izquierdo del segmento medio de la sombra cardiovascular (véase más adelante). En la intersección de su borde izquierdo con el borde del ventrículo izquierdo, dibuja una muesca conocida por los radiólogos como punto G.

La figura 19 representa el aspecto general de todas las cavidades cardíacas y de los vasos inyectadas. Es fácil ver en ella sus relaciones recíprocas. Estas deben ser conocidas en el vivo para apreciar las variaciones considerables que pueden

observarse a consecuencia de las modificaciones patológicas ocasionadas por las afecciones cardíacas.

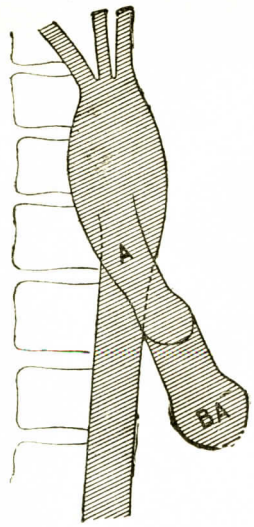

FIG. 18

Radiografía del bulbo aórtico y de la aorta (según CHAPERON).

A, aorta. — B.A., bulbo aórtico.

B. — LA SOMBRA RADIOSCÓPICA DEL CORAZÓN Y DE LOS GRANDES VASOS EN ESTADO NORMAL Y POSICIÓN FRONTAL.

Los rayos X permiten la proyección, sobre la pantalla fluorescente o la placa fotográfica, de la sombra del corazón y de los vasos de la base.

En el sujeto en posición frontal, la silueta cardíaca se extiende en altura desde la cúpula diafragmática por abajo hasta las sombras claviculares por arriba. Cada uno de sus bordes laterales presenta contornos bastante accidentados, en los que pueden distinguirse diversos segmentos. La constitución de estos últimos ha podido establecerse, como acabamos de ver en el sujeto normal, por el estudio de corazones hechos opacos.

1.° Borde derecho. — El borde *derecho* de la imagen cardiovascular, extendido de la clavícula al diafragma, ofrece *cuatro segmentos* de dimensiones muy diferentes (fig. 20):

a) El *primer segmento*, sensiblemente rectilíneo, ligeramente oblicuo abajo y adentro, de 2 a 3 centímetros de longitud, corresponde al tronco venoso braquiocefálico derecho.

b) El *segundo segmento*, con mucho el más desarrollado, pues alcanza fácilmente 10 centímetros, unas veces rectilíneo, otras ligeramente curvo, de convexidad derecha, representa el borde derecho de la vena cava superior.

c) El segmento siguiente o *tercer segmento*, siempre importante, ofrece una curva muy acentuada, de convexidad igualmente derecha; corresponde a la aurícula derecha.

d) El *cuarto* y último *seg-*

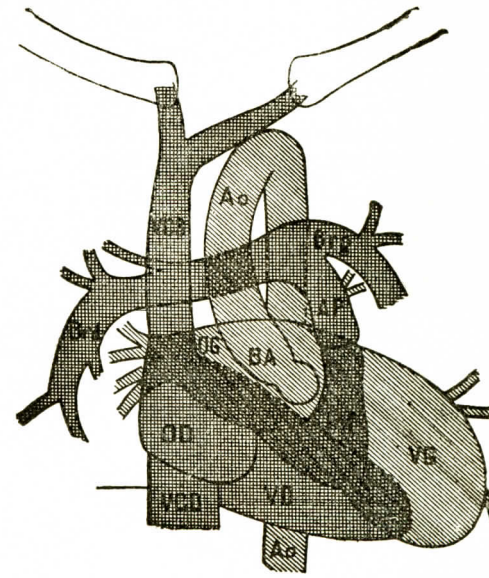

FIG. 19

Radiografía de todas las cavidades del corazón inyectado (según CHAPERON).

(Esta radiografía es la superposición de las tres figuras precedentes. Explica la sombra normal del corazón y de los grandes vasos.)

Cavidades izquierdas en líneas paralelas. — Cavidades derechas en cuadriculado claro. — Superposición de las regiones derechas e izquierdas en cuadriculado espeso.

Compárese esta figura con la figura 20 que representa la imagen frontal de la radioscopia del corazón y de los grandes vasos en el vivo.

mento, ordinariamente vertical y muy corto, sólo se manifiesta bien en la inspiración sostenida; está formado por el borde externo de la vena cava inferior en su porción supradiafragmática.

2.° Borde izquierdo. — El *borde izquierdo* es más irregular: es posible reconocer en él a partir de la sombra clavicular izquierda los cinco segmentos siguientes (fig. 20):

a) El *primer segmento*, de uno a dos centímetros de longitud, en el adulto es vertical; representa el borde izquierdo de la sombra esternovertebral.

b) Debajo, el *segundo segmento* forma una pequeña eminencia redondeada, cuya cuerda es de dos centímetros aproximadamente, de convexidad izquierda Esta eminencia está formada por la porción transversa del cayado aórtico. Es el *arco aórtico.*

c) A continuación de este semicírculo el *tercer segmento* está constituído por una línea vertical de uno a dos centímetros, que representa el borde externo de la aorta descendente.

d) Esta línea se continúa por una línea oblicua abajo y a la izquierda, a menudo ligeramente abombada, que forma el *arco medio* de los radiólogos. Este *cuarto segmento* corresponde normalmente al tronco de la arteria pulmonar; la aurícula izquierda dilatada puede a veces contribuir a su constitución, en su parte inferior a lo menos.

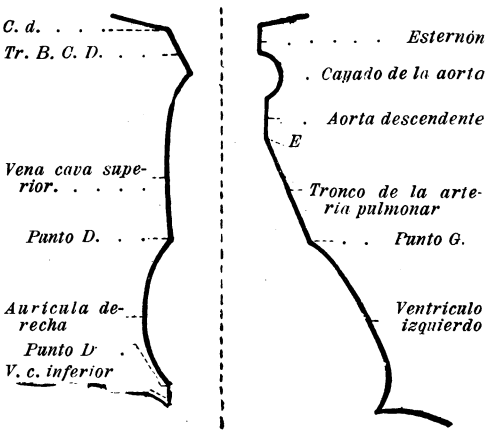

FIG. 20

La sombra radioscópica del corazón y de los grandes vasos en estado normal en posición frontal (según DELHERM y CHAPERON).

e) Más abajo, el borde izquierdo se desarrolla en una larga línea curva de convexidad izquierda que representa el borde externo del ventrículo izquierdo. Este último y *quinto segmento* se detiene en la cúpula diafragmática izquierda; pero a menudo es posible seguirlo en una línea más o menos curva, de dirección sensiblemente horizontal, ora por encima de la línea diafragmática en el curso de una fuerte inspiración, ora por debajo si existe una cámara de aire gástrica; la extensión de esta curva varía según el desarrollo de la cavidad ventricular.

Entre los puntos de intersección de los diversos segmentos, existen dos particularmente interesantes. Uno, situado en el borde derecho, el punto *D* de los radiólogos, corresponde a la muesca, poco acentuada, que forman en su encuentro los segmentos segundo y tercero del borde derecho e indica la embocadura de la vena cava superior en la aurícula derecha (fig. 20). El otro, situado en el borde izquierdo, punto *G* de los radiólogos, separa el arco medio o pulmonar del arco ventricular (fig. 20). A veces poco preciso, cuando estos dos arcos tienen sensiblemente la misma dirección, puede verse perfectamente en la pantalla por la observación de los latidos cardíacos, pues corresponde a una a modo de charnela, encima y debajo de la cual los latidos arteriales (arteria pulmonar) y ventriculares son de sentido contrario, recordando cierto punto el movimiento de una campanilla.

El punto *D'* (borde derecho) corresponde a la embocadura de la vena cava inferior.

El punto *E* (borde izquierdo) corresponde a la intersección de las sombras de la aorta descendente y del extremo superior de la arteria pulmonar.

ARTICULO V

CONFIGURACION INTERIOR

Visto interiormente, el corazón se compone de cuatro compartimientos: dos compartimientos superiores o *aurículas;* dos compartimientos inferiores o *ventrículos*. Los dos ventrículos, como ya hemos dicho antes, están separados uno de otro por el *tabique interventricular*. Asimismo, entre las dos aurículas se interpone un *tabique interauricular*. Conviene estudiar separadamente los ventrículos y las aurículas.

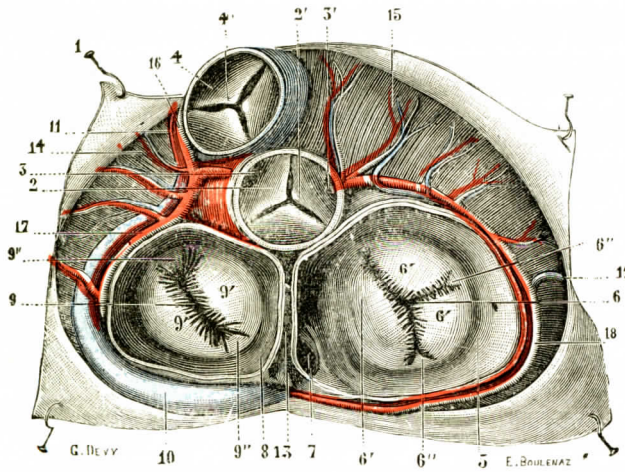

FIG. 21

Base de los ventrículos vista por arriba, para demostrar los orificios auriculoventriculares y los orificios arteriales.

1, pericardio separado hacia fuera. — 2, orificio aórtico con 2' sus válvulas sigmoideas. — 3, orificio de la arteria coronaria izquierda. — 3, orificio de la arteria coronaria derecha. — 4, orificio de la arteria pulmonar, con 4' sus válvulas sigmoideas. — 5, aurícula derecha. — 6, orificio auriculoventricular derecho, con 6', valvas de la válvula tricúspide; 6'', lengüetas valvulares accesorias. — 7, orificio de la gran vena coronaria, con la válvula de Tebesio. — 8, aurícula izquierda. — 9, orificio auriculoventricular izquierdo, con 9', 9', las dos válvas de la mitral; 9'', 9'', lengüetas accesorias. — 10, gran vena coronaria. — 11, pequeñas venas cardíacas. — 12, vena de Galeno. — 13, corte del tabique interauricular. — 14, ventrículo izquierdo. — 15, ventrículo derecho. — 16, rama anterior de la arteria coronaria izquierda. — 17, rama posterior de la misma arteria. — 18, arteria coronaria derecha.

§ 1. — VENTRÍCULOS

Los dos ventrículos derecho e izquierdo presentan, en su configuración interior, caracteres que les son comunes y también caracteres particulares, que permiten distinguirlos uno de otro.

A.—CARACTERES COMUNES A LOS DOS VENTRÍCULOS

Cada uno de los ventrículos tiene la forma de una cavidad conoidea, cuya base está situada arriba y atrás (corazón en posición normal) y cuyo vértice se dirige hacia la izquierda, abajo y adelante, hacia la punta del corazón.

Los dos ejes ventriculares convergen, pues, hacia la punta y se separan progresivamente uno de otro en dirección a la base, es decir, al centro de los orificios auriculoventriculares.

La base, en cada uno de los dos ventrículos, presenta dos orificios, ambos muy anchos y de forma circular (fig. 21); uno, el *orificio auriculoventricular* u *orificio venoso*, pone en relación el ventrículo con la aurícula correspondiente, y el otro, el *orificio arterial*, le hace comunicar con el tronco arterial que de él nace, arteria pulmonar en el ventrículo derecho, arteria aorta en el ventrículo izquierdo. Vamos a considerar sucesivamente las paredes y los orificios ventriculares.

1.º Paredes. — La superficie interior de los ventrículos, al contrario de su superficie exterior, que es lisa, presenta todo un sistema de eminencias y prolongaciones de la substancia muscular, las cuales, entrecruzándose en todos sentidos, dan a la pared ventricular un aspecto reticulado o alveolar. Estas eminencias se designan con el nombre genético de *columnas carnosas del corazón*. No deben confundirse estas columnas con las diferentes clases de cuerdas tendinosas anexas a las válvulas y que estudiaremos con éstas.

Según su disposición se las divide, en tres órdenes:

Las *columnas carnosas del primer orden* (fig. 22, 1) forman cuerpo con la pared del ventrículo por uno de sus extremos solamente, el extremo inferior. El extremo opuesto, enteramente libre, da origen a una serie de pequeñas cuerdas tendinosas, que van a insertarse por otra parte en la cara parietal de las válvulas auriculoventriculares. Cuando columnas carnosas de primer orden, están muy desarrolladas, se las conoce con el nombre de *músculos papilares* o *pilares del corazón*. Las *columnas carnosas de segundo orden* son libres solamente por su parte media; sus dos extremos están fijos uno y otro a la pared ventricular. Constituyen un a modo de enlace, como una anastomosis entre dos puntos más o menos lejanos de la superficie interior del ventrículo. Las *columnas carnosas de tercer orden* son adherentes, no solamente por sus dos extremidades, sino también por su parte media. Forman cuerpo, en toda su altura, con la pared ventricular, y de ello proviene la expresión clásica de que parecen como *esculpidas* en esta pared.

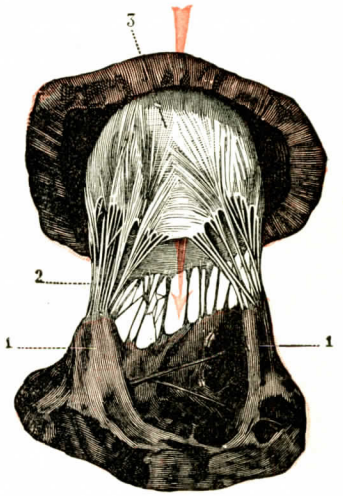

FIG. 22

Columnas carnosas de primer orden (según BOURGERY).

1, columnas carnosas de primer orden, insertas por su base en la pared del ventrículo izquierdo. — 2, cuerdas tendinosas que se continúan con ellas.—3, válvula auriculoventricular (mitral).

Consideradas ahora desde el punto de vista de su distribución en los ventrículos, las columnas carnosas son abundantes sobre todo en la punta, donde forman constantemente varias capas características. En ella son también más delgadas y cortas: las múltiples anastomosis entre trabéculas forma una red que da a esta región del corazón un aspecto esponjoso muy particular. Conforme se alejan de ella se van haciendo más raras; en la región de la base se encuentran zonas, a menudo muy extensas; enteramente lisas. Estas zonas corresponden, como veremos más adelante, a las regiones próximas a los orificios arteriales, regiones a las que denominaremos *cámaras arteriales*.

Los tres órdenes de columnas carnosas existen lo mismo en el ventrículo derecho que en el ventrículo izquierdo.

Las de segundo y tercer orden son muy irregulares y escapan, por el mero hecho de esta irregularidad, a toda descripción detallada. Su dirección general es determinada, sin embargo, por hechos de orden mecánico, sometidos a influencias funcionales. Algunas tienen una dirección especial siempre constante, testimonio de una adaptación que veremos más adelante. Tales son el *fascículo arqueado* y la *cresta supraventricular* del ventrículo derecho.

En cuanto a los músculos papilares, ofrecen, para cada uno de los ventrículos, una modalidad especial, que en el estudio individual de cada cavidad ventricular, vamos a indicar ahora mismo.

2.° Orificios y válvulas auriculoventriculares. — Los orificios auriculoventriculares tienen una forma redondeada cuando el corazón está lleno y en diástole. El orificio auriculoventricular derecho presenta más bien la forma de óvalo que la de una circunferencia. Su reborde interno, es decir, el que mira al tabique, es menos redondeado que el contorno externo. La hendidura auriculoventricular parece afilarse en este punto. El orificio auriculoventricular izquierdo es generalmente circular (fig. 21).

Los dos orificios auriculoventriculares están provistos de un aparato mecánico, las *válvulas*, que desempeñan en cada uno de ellos el papel indicado por su nombre y regulan, por consiguiente, el curso de la sangre; bajan en el momento

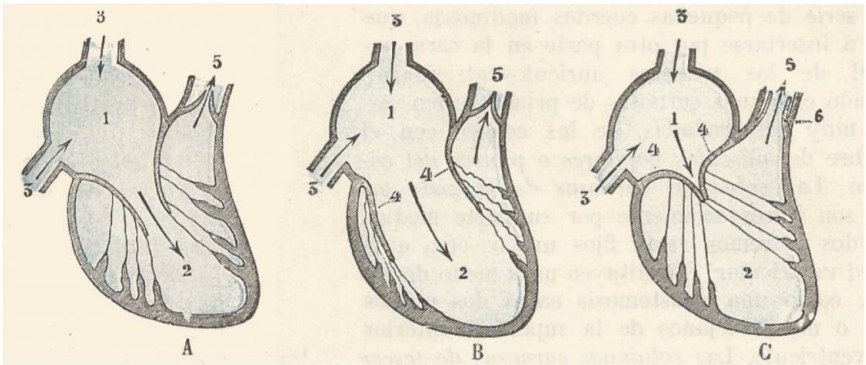

FIG. 23

Válvulas auriculoventriculares y sigmoideas vistas en una sección frontal del corazón derecho: A, válvulas en posición media; B, en el momento de la sístole auricular; C, en el momento de la sístole ventricular.

1, aurícula derecha. — 2, ventrículo derecho. — 3, venas pulmonares. — 4, 4, válvulas auriculoventriculares. 5, arterias pulmonares. — 6, válvulas sigmoideas.

de la diástole para dejar que la sangre descienda de la aurícula al ventrículo, y se elevan en el momento de la sístole para impedir que esta misma sangre refluya a la aurícula (fig. 23).

El aparato valvular auriculoventricular comprende: 1.°, las formaciones fibrosas que constituyen el anillo valvular, el cual será estudiado en el capítulo de la estructura del corazón; 2.°, el velo valvular o valvas; 3.°, las cuerdas tendinosas y los músculos papilares en que se insertan.

a. *Velo valvular. Valvas.* — Cuando se examinan las válvulas auriculoventriculares por la aurícula, se comprueba que forman un embudo membranoso, de color blanquecino, cuyas paredes plegables, semejantes, como dice Marc SÉE, a los volantes de las faldas de nuestras abuelas, aparecen como prolongaciones directas de las paredes auriculares. Estas se inclinan en pendiente suave y se continúan sin transición neta con el aparato valvular.

Examinadas desde el ventrículo, las válvulas forman, en cambio, un aparato bien aislado, despegado de las paredes del ventrículo, salvo en su inserción en el anillo.

Están separadas de estas paredes, y esto se ve claramente en cortes transversales (fig. 40), por una ranura profunda que atraviesan cuerdas tendinosas y trabéculas de segundo orden, anchas, cortas y gruesas, bien desarrolladas. Proponemos dar a esta *ranura* el nombre de *surco valvular* o mejor *surco perivalvular*. Este da la vuelta a cada válvula, excepto en la parte interna de cada ventrículo derecho la valva interna de la tricúspide se adhiere al séptum e interrum-

pe así el surco; en la parte interna del ventrículo izquierdo, la inserción aórtica del anillo se intercala entre el séptum interventricular y la valva mayor de la mitral; el surco perivalvular está representado aquí por la parte superior de la cámara arterial.

Cada válvula está constituída en su porción flotante por una membrana delgada, tanto más simple cuanto más joven es el individuo, de aspecto tendinoso, de color blanco nacarado y brillante sobre todo en el borde inferior. El velamen valvular es de superficie mucho más extensa que la del orificio que está destinada a obturar.

Ofrece dos caras, una interna, que mira a la aurícula, lisa; otra externa, que mira al ventrículo: es irregular y da inserción a las cuerdas tendinosas.

El velo valvular está fijo por su base en el contorno del orificio auriculoventricular; en cuanto a su vértice, flota libremente en el seno del ventrículo. Presenta además, un orificio, el *orificio valvular*, cuya circunferencia es irregularmente festoneada y cuyas dimensiones, varían naturalmente según la posición de la válvula. En e lborde flotante del velo y en sus paredes viene a insertarse el aparato de las cuerdas. El orificio que se cierra completamente cuando se eleva la válvula para oponerse al reflujo sanguíneo (fig. 23, B) ofrece, por el contrario, su máxima abertura cuando la válvula baja (fig. 23, C).

Cada membrana valvular se subdivide en valvas: en general se cuentan tres para la válvula auriculoventricular derecha, y de ahí su nombre de *tricúspide* o de *triglóquina*, y dos para la válvula izquierda, y de ahí el nombre de *bicúspide*. Desde VESALIO se la ha comparado a una mitra de obispo y se la ha denominado también y más a menudo *mitral*. La profundidad de las incisuras que separan las valvas comprende grandes variaciones. El borde libre, festoneado, dibuja arcos variables que limitan las cuerdas que en él se insertan.

Las valvas que constituyen una válvula no son todas de iguales dimensiones Hablaremos de nuevo de este hecho al estudiar más adelante los caracteres particulares de cada ventrículo; pero señalaremos desde ahora que las valvas más extensas (valva anterior de la tricúspide y valva interna de la mitral) están siempre en relación por su cara parietal o ventricular con la vía de salida del ventrículo, es decir, con el infundíbulo pulmonar a la derecha y con el conducto aórtico a la izquierda. Estas grandes valvas, desempeñan, por su posición, pues, doble papel: contribuyen a la oclusión de las válvulas auriculoventriculares, y a la evacuación del ventrículo.

El grosor de las válvulas no es el mismo en todas partes. En general es mayor la delgadez en el borde flotante y en el intervalo de las inserciones de las cuerdas. Las cuerdas tendinosas provocan en algunos puntos engrosamientos que hacen que el borde flotante sea alternativamente translúcido u opaco. La parte superior es, por el contrario, siempre más obscura. Este aspecto es debido a la misma constitución de la válvula, que contiene en este punto fibras musculares de desarrollo y de importancia variables según los puntos y también según la edad del individuo (véase más adelante).

Las cuerdas tendinosas, que unen las valvas a las paredes ventriculares, nacen de los extremos libres o *vértices* de los músculos papilares correspondientes. Más raramente se desprenden de prominencias más débiles o directamente de la pared ventricular lisa. Generalmente, los músculos papilares, antes de dar origen a las cuerdas, emiten varios conos musculares secundarios. de los que parten cuerdas terminales; en este aspecto son posibles todas las variaciones. Las cuerdas tendinosas son filamentos brillantes, nacarados que presentan topográficamente modos de inserciones diferentes en la válvula que han servido para clasificar las cuerdas en tres grupos u órdenes. Esta clasificación varía según los autores. M. SÉE (1875), que las ha estudiado particularmente, denomina *cuerdas de primer orden* a las que

recorren toda la cara externa de la válvula a que están destinadas y van a insertarse *por su borde adherente en el anillo fibroso auriculoventricular*. En la porción de su trayecto que está en relación con la válvula, unas permanecen libres de adherencias y otras se hallan íntimamente unidas en todo o en parte a esta membrana. Sée llama a las primeras cuerdas «libres»; a las segundas, «adherentes».

Sée da el nombre de *cuerdas de segundo orden* a las cuerdas, en general menos fuertes que las precedentes, que *se insertan en la cara externa de la valva a*

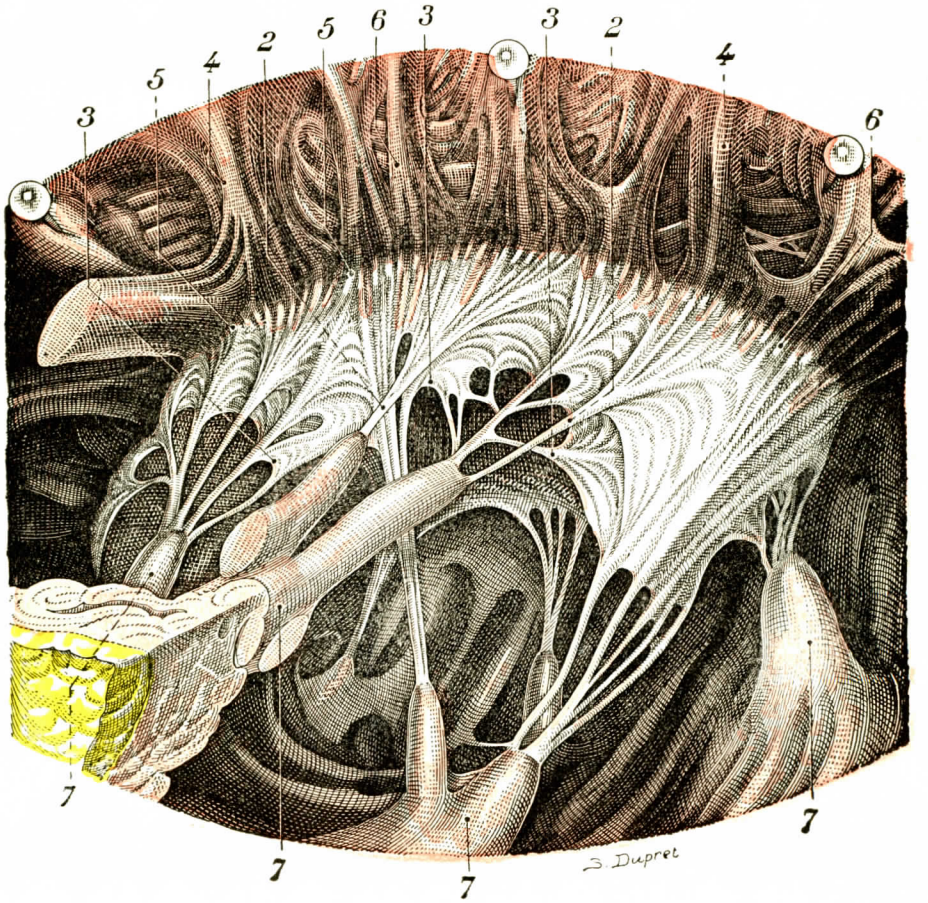

Fig. 24

Modos de inserción de las cuerdas tendinosas en las valvas.

(La figura representa la valva anterior de la tricúspide.)

1, valva anterior de la tricúspide. — 2, 2, cuerdas tendinosas que se prolongan hasta la pared muscular. — 3, 3, cuerdas tendinosas que se detienen en el borde de la valvula y dibujan los arcos valvulares. — 4, 4, pared anterior del ventrículo derecho recilnada hacia arriba para mostrar la valva anterior y el surco perivalvular. — 5, 5, fibras musculares que penetran en la válvula. — 6, trabéculas musculares del ventrículo. — 7, 7, 7, pilares del ventrículo derecho.

una distancia más o menos considerable de su borde libre. Pueden ser libres o adherentes y anastomosadas entre sí.

Las *cuerdas de tercer orden*, en fin, son las más tenues y se insertan en el borde libre de las valvas. Nacen generalmente de las cuerdas de primero y segundo órdenes, más raramente de los mismos pilares.

Esta clasificación de M. Sée no es admitida por Tandler, quien propone la siguiente. Admite también tres órdenes o grupos. Los dos primeros se caracterizan por el hecho de que las cuerdas que los constituyen se dirigen de la punta del corazón hacia el orificio aurículoventricular. El tercer grupo comprende cuerdas que siguen una dirección inversa, es decir, que se originan en los *alrededores* del anillo o en el surco aurículoventricular y se dirigen hacia el borde libre de la válvula (fig. 24). Las *cuerdas de primer orden* de Tandler se resuelven en la proximidad del borde valvular libre. Las de segundo orden no tienen contacto con el borde valvular libre, sino que se insertan en la *porción media de la válvula*, en donde forman un plexo tendinoso superpuesto a la substancia valvular propiamente dicha. A estas cuerdas tendinosas de segundo orden pertenecen también los filamentos cortos tendinosos que proceden de los pequeños músculos papilares accesorios, bastante frecuentes en el ventrículo derecho y que se insertan tan arriba que, cuando la válvula está en su lugar, los cubre. En cuanto a las cuerdas tendinosas de tercer orden de Tandler, se las puede ver fácilmente después de haber seccionado las cuerdas tendinosas de primero y de segundo orden. Reclinando y poniendo tensos los velos valvulares aparecen constituídas por cuerdas, cortas y anchas, que atraviesan en puente el surco perivalvular y llegan a la superficie ventricular de la válvula, donde pueden seguirse en dirección del borde libre en una pequeña extensión.

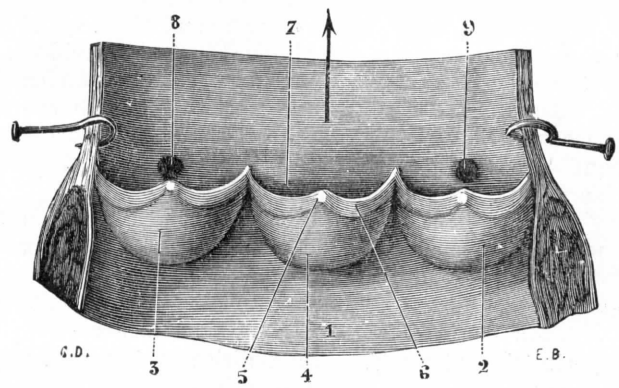

Fig. 25

Válvulas sigmoideas del orificio aórtico.

(La aorta ha sido dividida según su eje en su parte anterior y desplegada.)

1, conducto aórtico del ventrículo izquierdo. — 2, valva izquierda. — 3, valva derecha. — 4, valva posterior. — 5, nódulo de Arancio. — 6, porción muy delgada en forma de media luna, constituyendo las lúnulas de las sigmoideas. — 7, seno de Valsalva. — 8, arteria coronaria derecha. — 9, arteria coronaria izquierda.

3.° Orificios y válvulas arteriales. — Los orificios arteriales, uno pulmonar y otro aórtico, son regularmente redondeados. Son más estrechos, que los precedentes. En su origen están provistos también de un aparato valvular constituído por las *válvulas sigmoideas*. Estas se componen, para cada una de las dos arterias, de tres repliegues membranosos, en forma de un nido de paloma (fig. 25) que se hubiese aplicado, como suspendido, de la pared del vaso.

Como las válvulas aurículoventriculares, las válvulas sigmoideas presentan cada una dos bordees y dos caras: 1.°, un *borde adherente*, que se fija sólidamente en el contorno del orificio arterial; 2.°, un *borde libre*, que flota en plena cavidad arterial; 3.°, una *cara axil*, que corresponde a la luz del vaso; 4.°, una *cara parietal*, cóncava, que corresponde a su pared y se aplica contra ella siempre que la válvula se levanta para dar paso a la columna sanguínea que la sístole ventricular arroja dentro de la arteria.

El borde libre de las sigmoideas presenta, en su parte media (fig. 25, 5), una pequeña masa fibrosa que se designa con el nombre de *nódulo de Morgagni* en la arteria pulmonar y de *nódulo de Arancio* en la aorta. Estos nódulos tienen por efecto asegurar, en el descenso de las válvulas sigmoideas, el contacto recíproco

de su parte media y hacer así más perfecta la oclusión del vaso. Según BRÜCKE, el nódulo de Arancio y el de Morgagni están destinados a llenar el espacio central que persistiría entre las tres válvulas después de su descenso. Si tienen alguna función, creemos con EDWALD que impiden el deslizamiento de las válvulas entre sí, haciendo así de *dientes de cierre*, de *muescas de detención*. Por lo demás, es verosímil que correspondan al punto del borde libre que sufre el roce máximo durante el descenso valvular. Esta explicación mecánica parece confirmarse por el hecho de que los nódulos de las válvulas aórticas son más desarrollados que los de las válvulas pulmonares. Se sabe, en efecto, que la presión en la aorta es más elevada que en la arteria pulmonar.

A derecha e izquierda del nódulo el borde libre de las válvulas sigmoideas está formado por una parte extremadamente delgada que presenta una forma semilunar (fig 25, 6); son las *lúnulas* de las sigmoideas. El tejido valvular es translúcido en este punto. Sin embargo, se observan en él, por transparencia, estrías paralelas unas a las otras que corresponden a líneas más gruesas que alternan con zonas más claras. Señalemos, por último, que normalmente se pueden ver pequeñas hendiduras en la zona libre de las válvulas, sin que por ello exista una insuficiencia de oclusión patológica.

Entre la cara parietal de las sigmoideas y la pared arterial se encuentran cavidades en forma de fondo de saco (fig. 25, 7): son las *bolsas valvulares* o *senos de Valsalva*. Existen, naturalmente, en cada orificio arterial tres bolsas valvulares que corresponden cada una a una de las tres válvulas sigmoideas.

Vista por su cara axil, cada sigmoidea está separada de la próxima por un espacio triangular cuya base se dirige hacia abajo. Estos *espacios intervalvulares* y las caras axiles de las tres sigmoideas circunscriben en su conjunto un conducto intermedio a la cavidad ventricular y a la cavidad arterial: es el *conducto valvular*. Tiene la misma altura que las sigmoideas, y en consecuencia podemos considerarle dos orificios: uno inferior, que corresponde al punto más declive de las válvulas, y otro superior, que está constituído por su borde libre. Apenas es necesario hacer observar: 1.°, que en el momento de la *sístole ventricular* las válvulas sigmoideas, al aplicarse a la pared arterial, abren extensamente el conducto valvular, al mismo tiempo que transforman los senos de Valsalva en cavidades virtuales; 2.°, que en el momento de la *diástole ventricular* las mismas válvulas, al descender hacia el eje del conducto valvular y al llegar al contacto unas con las otras, cierran este conducto en su parte superior, impidiendo por este hecho que la sangre contenida en la arteria retrograde al ventrículo.

Anormalmente el número de válvulas sigmoideas de la aorta o de la arteria pulmonar puede disminuir o aumentar, reducirse a dos o llegar a cuatro.

4.° Estructura de las válvulas. — a) *Válvulas auriculoventriculares.* — Las valvas de las válvulas auriculoventriculares están constituídas por una hoja fibrosa central tapizada en sus dos caras por el endocardio.

La hoja central, que constituye el esqueleto de la válvula, emana de las formaciones fibrosas auriculoventriculares. Su textura conjuntiva se hace a veces condroide; de ahí este aspecto abollado, en algunos puntos, que se observa en la cara auricular de las valvas del corazón en el hombre de alguna edad.

Se encuentran a veces en el adulto, pero más a menudo en el niño, mezclados con la trama conjuntiva, cierto número de fascículos musculares que proceden de la musculatura de las aurículas y de los ventrículos. Después de haber quitado el endocardio de la cara auricular de la valva mitral mayor, se percibe, en efecto, que la musculatura auricular se prolonga por fascículos musculares, que no exceden el tercio ni el cuarto superior de la valva, de dirección longitudinal y paralelos unos a los otros. Esta irrupción de las fibras auriculares en la estructura valvular

depende no solamente de la edad, sino también de la valva considerada. Constantes dichas fibras auriculares a nivel de la valva aórtica de la mitral, son mucho menos importantes en la valva anterior de la tricúspide (fig. 24, 5) e infinitamente más raras tanto en la valva externa de la mitral como en la valva septal de la tricúspide.

Junto con las fibras auriculares existen algunos fascículos musculares que proceden, como hemos dicho, de los ventrículos. Señalados por BERNAYS, fueron más tarde estudiados por ZUCKERKANDI. Dependen de los fascículos musculares que se insertan en el contorno del orificio auriculoventricular, uno de cuyos extremos se fija en la válvula cerca de la inserción anular, ora directamente, ora por medio de cuerdas tendinosas de tercer orden (TANDLER). La presencia de estos fascículos se explica por las relaciones embriológicas que existen entre la musculatura ventricular y la formación del aparato valvular. Nos explica también la existencia de vasos en ciertas regiones de las válvulas (véase más adelante).

En cuanto al endocardio valvular, cubre generalmente las dos caras de la válvula. Más grueso en la cara axil que en la cara opuesta, esta disposición es verosímilmente la consecuencia de los roces incesantes que ejerce sobre dicha cara la columna sanguínea que pasa de la aurícula al ventrículo.

Como se ve, el aparato de las válvulas auriculoventriculares comprende dos partes fundamentales: los pilares y la valva. Los pilares solidarios de la musculatura ventricular forman un aparato motor activo. Por el contrario, la valva y los tensores que la unen a los pilares o directamente a las paredes ventriculares constituyen un aparato mecánico pasivo. La presencia de fascículos musculares en el espesor de las válvulas, su constancia y abundancia en ciertas clases animales, demuestran una transformación y acomodación variables según las funciones del corazón perfectamente adaptados a ellas. En el hombre el velo valvular ha perdido, por decirlo así, su función activa para convertirse en un simple aparato oclusivo accionado por las paredes ventriculares y los músculos papilares.

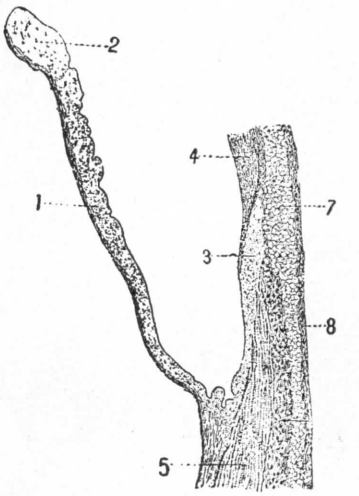

FIG. 26

Sección longitudinal de una válvula sigmoidea de la arteria pulmonar en el nódulo de Arancio (según TOURNEUX).

1, válvula, con: 2, su nódulo. — 3, anillo fibroso. — 4, pared de la arteria pulmonar. — 5, fibras longitudinales del miocardio. — 7, tejido adiposo subpericardíaco.—8, hoja visceral del pericardio.

b. *Válvulas sigmoideas.* — Las válvulas sigmoideas están constituídas por una trama de tejido conjuntivo revestida de una capa endotelial en cada una de sus caras. La cara que mira al eje del vaso, es decir, la cara ventricular, es lisa: la cara parietal o externa es ondulada.

La trama conjuntiva está constituída por tres capas: una *capa ventricular*, que comprende a su vez zonas distintas por la orientación de las fibras que la constituyen y por la morfología de las fibras elásticas que contiene, una *capa media* y una *capa parietal* (fig. 26).

En el borde libre de las válvulas la capa media ha desaparecido y las otras dos son extremadamente delgadas. En el borde de inserción de las válvulas se ven aparecer en la capa ventricular fibras musculares lisas que se continúan con la capa subendocardíaca.

Según Bart (*As. Anat.*, 1931), las válvulas semilunares no son emanaciones de la pared de la arteria, sino que salen de los bordes de los músculos ventriculares. Los senos de Valsalva están formados, no solamente por las arterias y las válvulas semilunares, sino por los músculos ventriculares (conos arteriales) y su endocardio. Por último, las válvulas semilunares están provistas de fibras conjuntivas que salen de entre los fascículos musculares del cono arterial y entran en su interior. De estas comprobaciones, resulta que las válvulas sigmoideas no constituyen un sistema únicamente pasivo, sino que son solidarias de las contracciones miocardíacas, gracias a las fibras conjuntivas radiadas que se fijan al miocardio.

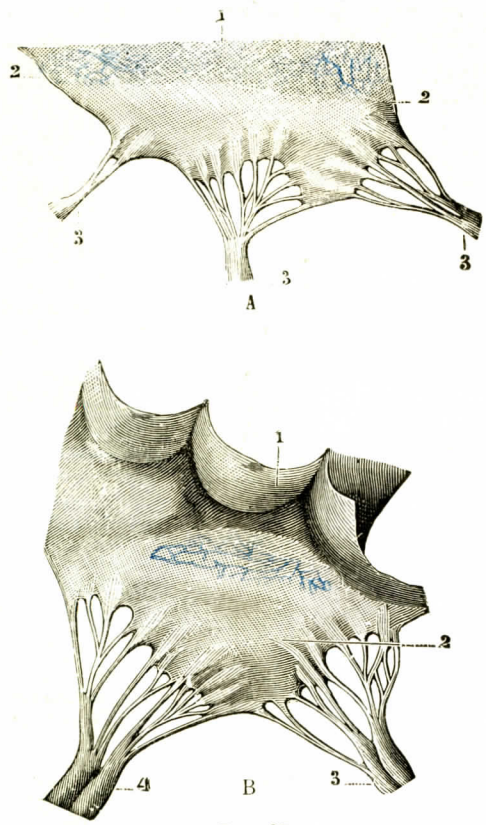

Fig. 27

Vasos sanguíneos de las válvulas aurículo-ventriculares (según Darier).

A. *Valva ántercexterna de la tricúspide (mujer de veintiún años).* — 1, porción de la aurícula derecha en la que se inserta la válvula. — 2, 2, línea de inserción de la válvula (los fascículos musculares y los vasos del miocardio no pasan ordinariamente de esta línea).— 3, 3, 3, pilares musculares.

B. *Valva aórtica de la mitral (mujer de cuarenta y ocho años).* — 1, valvula sigmoidea.—2, región fibroelástica desprovista de vasos. — 3, pilar anterior. — 4, pilar posterior (los vasos de los pilares no se han dibujado).

Las válvulas sigmoideas no están vascularizadas.

c. *Válvula de Eustaquio y válvula de Tebesio.* — La válvula de Eustaquio está constituída por una hoja fibrosa comprendida entre el endocardio de la aurícula y la túnica interna de la vena cava. Contiene algunas fibras musculares. Señalemos aquí que su extremo interno está en relación con el tendón de Todaro, que serviría, según Argaud, para mantener en un estado de «tensión relativa las válvulas largas y delgadas, que sin él se aplastarían». Este papel nos parece muy problemático.

La *válvula de Tebesio*, cuando está bien desarrollada, es muy delgada. Tiene la misma constitución que la válvula de Eustaquio; contiene, pues, filetes miocardíacos y terminaciones nerviosas abundantes.

d. *Vasos de las válvulas.* — La cuestión de la presencia o ausencia de vasos sanguíneos en las válvulas se ha discutido mucho tiempo. Admitidos por Luschka, por Rosenstein, por Krause, estos vasos han sido negados por otros histólogos, especialmente por Josef y Virchow. Adoptando una opinión mixta, Coen y Cruveilhier han admitido que, mientras que las válvulas aurículoventriculares eran más o menos vasculares, las válvulas sigmoideas estaban completamente desprovistas de vasos. Darier (1888), a continuación de numerosos trabajos comparativos emprendidos en sujetos de diferentes edades, así en el hombre como en los animales, ha llegado a las conclusiones siguientes: 1.°, las válvulas sigmoideas de los orificios aórtico y pulmonar nunca contienen vasos; 2.°, tampoco existen nunca vasos en la porción fibroelástica de las válvulas aurículoventriculares; 3.°, en estas válvulas los vasos sólo se encuentran en las regiones musculosas, es decir, en las dos válvulas mitral y tricúspide en el niño, y en el adulto en el sexto superior de la val-

va aórtica o valva de la mitral; 4.º, la presencia de vasos e nlas partes fibroelásticas de las válvulas, así aurículoentriculares, como sigmoideas, debe ser considerada como la consecuencia de un proceso patológico (fig. 27).

WEBER y DEGUY, contrariamente a la opinión emitida por DARIER, han señalado como disposición constante, la presencia de vasos sanguíneos en las dos valvas de la mitral. Pero DARIER (*Les vaisseaux des valvules du cœur*, «Presse médicale», 1898), después de haber sometido a una crítica juiciosa la técnica empleada por WEBER y DEGUY, cree los hechos invocados por aquéllos deben considerarse como no demostrativos, y por este motivo mantiene íntegramente sus conclusiones. La presencia de vasos está, pues, ligada en estado normal a la presencia de fibras musculares: los vasos regresan paralelamente a éstas y persisten en tanto estas fibras están suficientemente desarrolladas.

e. *Nervios de las válvulas.* — Los nervios de las válvulas cardíacas han sido señalados por JACQUES a la vez en las válvulas sigmoideas y en las válvulas auriculoventriculares. Son relativamente raros. Caminan por debajo del endocardio, emitiendo, por una parte hacia la superficie y por otra hacia la profundidad, fibrillas terminales sumamente finas.

B. — CARACTERES PARTICULARES DEL VENTRÍCULO DERECHO

El ventrículo derecho tiene la forma de una pirámide triangular cuyo vértice está dirigido hacia abajo, hacia la punta del corazón. Podemos, en consecuencia, considerarle tres paredes, tres bordes, un vértice y una base. Describiremos primero estas diferentes regiones, y luego examinaremos la cavidad del ventrículo en su conjunto.

NOTA. — En la descripción del ventrículo supondremos al corazón en posición vertical: en efecto, la designación de las paredes y de los pilares es clásica desde hace mucho tiempo. Nuevas denominaciones fundadas en la orientación exacta del corazón creemos que podrían inducir a una confusión.

1.º Paredes. — Las paredes ventriculares se distinguen, por su situación, en anterior o esternocostal, posterior o diafragmática e interna o septal. Consideradas según su configuración, cada una de estas tres paredes tiene la forma de un triángulo cuya base, dirigida hacia arriba, corresponde a la base misma del ventrículo, mientras que su vértice corresponde al vértice ventricular.

La *pared anterior*, que en el corazón en su lugar mira arriba y afuera, es ligeramente cóncava. Se dirige oblicuamente de atrás a delante y de derecha a izquierda, ocupando en anchura todo el espacio comprendido entre el surco interventricular anterior y el borde derecho del corazón. Es relativamente delgada; por esto en los corazones dilatados aparece distendida, fláccida y aplastada siempre que el ventrículo está vacío de sangre. La recorren columnas carnosas de segundo y tercer orden, o sea trabéculas que se adhieren a la pared, ora en toda su longitud, ora en sus dos extremos solamente. Estas columnas carnosas tienen una dirección general bastante precisa en la parte superior e izquierda de la pared. En este punto están dirigidas paralelamente unas a las otras, de abajo arriba y de delante atrás en el sentido de la dirección del orificio de salida (figs. 28 y 30). Más adelante veremos que la región del ventrículo que precede al orificio de la arteria pulmonar lleva el nombre de *infundíbulo:* la pared anterior del ventrículo forma, a este nivel la pared anterior del infundíbulo, por lo que no es extraño que los fascículos musculares de la superficie interna de esta pared estén orientados en el sentido de la corriente sanguínea.

En la cara anterior se inserta también el pilar anterior de la válvula tricúspide (véase más adelante).

La *pared posterior* o diafragmática se extiende del borde derecho del corazón al surco interventricular posterior. Como puede verse en la figura 30, es mucho más pequeña que la pared anterior; como ella, es ligeramente cóncava, delgada y más o menos fláccida. En su parte superior, se ensancha y se engruesa, y las columnas carnosas adaptadas aquí al anillo auriculoventricular presentan

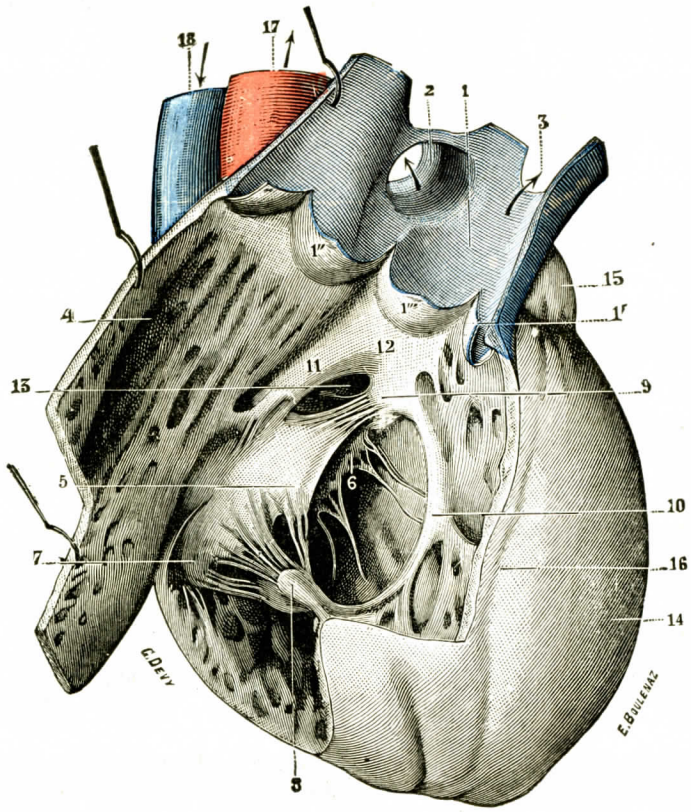

FIG. 28

Ventrículo derecho visto por delante, después de incidida y separada hacia fuera su pared anterior (aspecto general).

(La arteria pulmonar ha sido incidida siguiendo una línea vertical que pasa por la parte media de la válvula sigmoidea anterior. La incisión ha sido prolongada hacia abajo paralelamente al surco interventricular, hasta el tercio inferior de este surco. Luego ha sido dirigida horizontalmente hasta el origen del pilar anterior, y después verticalmente hasta el borde derecho del corazón. La pared anterior de la arteria pulmonar y la del ventrículo derecho, así liberadas por delante, han sido una y otra fuertemente separadas hacia fuera y arriba.)

1, arteria pulmonar, con: 1', su válvula sigmoidea anterior; 1'', su válvula derecha; 1''', su válvula izquierda. — 2, arteria pulmonar derecha. — 3, arteria pulmonar izquierda. — 4, pared anterior del ventrículo derecho, apartada hacia arriba y afuera. — 5, valva anterior de la tricúspide. — 6, su valva interna. — 7, su valva posterior. — 8, pilar anterior. — 9, pilar del cono arterial de Luschka. — 10, fascículo arqueado. — 11, cresta supraventricular. — 12, infundíbulo. — 13, fosita subinfundibular. — 14, ventrículo izquierdo. — 15, aurícula izquierda. — 16, surco interventricular anterior. — 17, aorta. — 18, vena cava superior.

los caracteres que estudiaremos al tratar del orificio auriculoventricular. En ella se inserta también el pilar posterior de la válvula tricúspide.

La *pared interna* (fig. 30) corresponde al tabique que separa ambos ventrículos y de ahí el nombre de pared septal que se le da a menudo. Es sumamente convexa, sobresaliendo en la cavidad ventricular; su abombamiento no se desarrolla en el mismo plano anteroposterior. Estrecha en su parte inferior, se ensancha pro-

gresivamente al aproximarse a la región del infundíbulo. En lugar de ofrecer, como las otras paredes, un número considerable de trabéculas, es relativamente lisa en su mitad superior o infundibular. En este punto debido a la presencia de escasos fascículos poderosos, pero constantes, su superficie es más irregular (pág. 46).

2.° Bordes. — Los bordes, como las paredes son en número de tres:

El *borde anterior* resulta de la unión de la pared septal con la pared anterior. Forma un canal estrecho comprendido entre la cara cóncava anterior y la cara convexa septal y corresponde exteriormente al surco interventricular anterior.

El *borde posterior* está formado por el encuentro de la pared septal con la pared posterior. Corresponde al surco interventricular posterior. En su parte superior es menos acentuado y termina en la región del anillo auriculoventricular, en la fosita subinfundibular que más adelante describiremos.

El *borde externo* está formado por la unión de las dos paredes anterior y posterior. Corresponde al borde derecho del corazón. Mientras que los bordes anterior y posterior dibujan canales estrechos, de angulación aguda, cuya abertura varía con el grado de repleción de la cavidad ventricular, el borde externo dibuja, por el contrario, un ángulo obtuso cuyo vértice es redondeado y mal definido. De ello resulta que la pared anterior y la posterior se continúan una con la otra sin línea de separación manifiesta. De aquí la descripción de algunos autores que, reuniendo juntamente pared anterior y posterior, sólo consideran en el ventrículo derecho dos paredes: una pared interna o izquierda, muy convexa, y una pared externa o derecha, muy cóncava. Así comprendido, el ventrículo derecho visto en corte (fig. 37, 1) se parece bastante a una media luna cuya concavidad, dirigida adelante, abarca la parte correspondiente del ventrículo izquierdo.

Hemos ya indicado la dirección de las columnas de segundo y tercer orden, situadas en la cara anterior, y más adelante examinaremos las que tienen relaciones con los dos orificios del corazón derecho. Señalaremos aquí, sin embargo, que en la parte media e inferior del ventrículo, las trabéculas de las paredes posterior, interna y anterior, además de las longitudinales de la cara anterior, presentan unas columnas dirigidas transversalmente, que unen las caras entre sí y parecen oponerse a su separación cuando éstas son solicitadas por un esfuerzo de distensión. Al lado de las trabéculas musculares, de coloración pardorrojiza, se distinguen unas cuerdas blanquecinas, generalmente en número escaso, que se extienden de una pared a la otra o de un pilar a una pared: son las falsas cuerdas tendinosas, de las cuales unas están constituídas por tejido conjuntivo corriente y otras contienen fibras del fascículo de His; volveremos a encontrar otras iguales en el ventrículo izquierdo y hablaremos de ellas nuevamente al estudiar el aparato que rige la dinámica del corazón.

3.° Vértice. — El vértice del ventrículo derecho corresponde exteriormente a la parte más inferior de los dos surcos interventriculares anterior y posterior (figura 29). No llega al verdadero vértice del corazón, del que dista siempre más de 10 milímetros. Está ocupado por innumerables travesaños y trabéculas que van de una pared a la otra, los cuales, entrecruzándose en todos sentidos, dan a esta parte de la cavidad ventricular un aspecto característico: es la *porción cavernosa* o *esponjosa* del ventrículo derecho, formada por un conjunto de mallas que aprisionan la fibrina de los coágulos *post mortem*.

4.° Base. — La base del ventrículo derecho mira hacia arriba, atrás y a la derecha. Presenta dos orificios: 1.°, el *orificio auriculoventricular derecho*, con su *válvula tricúspide;* 2.°, el *orificio de la arteria pulmonar*, con sus *válvulas sigmoideas*. Estos dos orificios no están situados ni en el mismo plano ni a igual altura:

el primero es más posterior y situado en un plano superior, el segundo está por delante y por dentro del anterior y se abre en el punto más elevado del ventrículo.

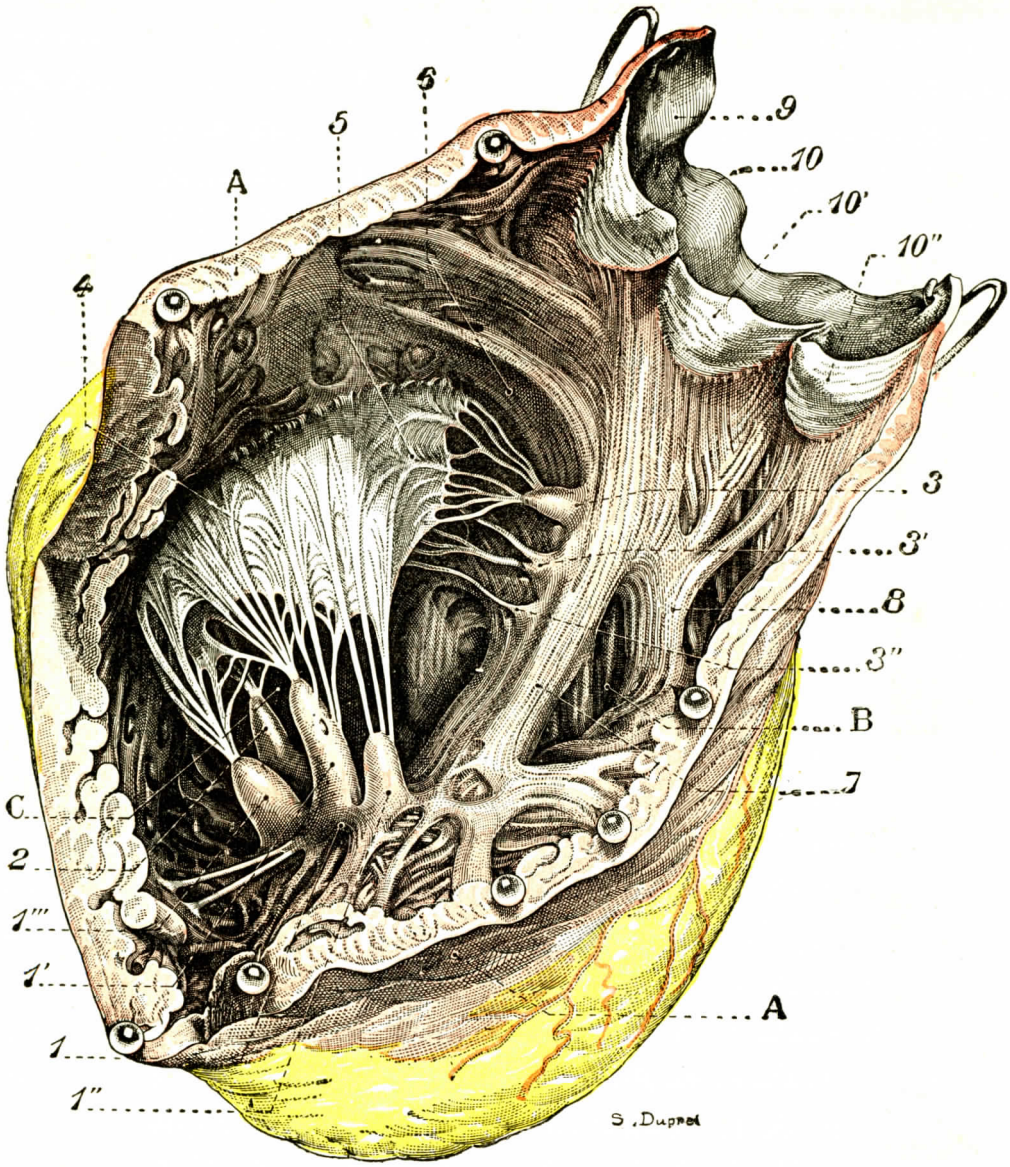

FIG. 29

Ventrículo derecho: aparato valvular e infundíbulo.

A, pared anterior seccionada. — B, pared septal. — C, pared posterior.

1, base del pilar anterior. — 1', 1'', 1''', trifurcación del pilar. — 2, pilares posteriores. — 3, pilar interno (músculo papilar del cono arterial de Luschka). — 3', 3'', pilares internos accesorios. — 4, valva anterior. — 5, valva interna. — 6, cresta supraventricular. — 7, fascículo arqueado. — 8, trabéculas del infundíbulo. — 9, arteria pulmonar. — 10, válvula sigmoidea anterior. — 10', válvula lateral derecha. — 10'', válvula lateral izquierda.

A. ORIFICIO AURÍCULOVENTRICULAR DERECHO, VÁLVULA TRICÚSPIDE. — El orificio aurículoventricular derecho, que pone en comunicación la aurícula derecha y

el ventrículo correspondiente, es generalmente redondeado, pero no exactamente circular. Su circunferencia mide en distensión total unos 120 milímetros en el hombre y sólo 105 milímetros en la mujer. En estado de reposo, es decir, en el cadáver, tiene la forma de una hendidura alargada en el sentido transversal, cuyo extremo interno, más bajo que el extremo externo, es también más estrecho. Está situado al lado derecho del orificio auriculoventricular izquierdo, hacia atrás y a la derecha del orificio aórtico.

La válvula que en él se encuentra presenta todos los caracteres generales que hemos asignado antes (pág. 30) a las válvulas auriculoventriculares.

La altura de los velos que la constituyen, cuando está tendida en dirección hacia el ventrículo, es igual aproximadamente al quinto de la longitud total de éste. La válvula ofrece a nuestra consideración: 1.°, una *cara axil* o *auricular*, que mira al eje mismo del orificio; 2.°, una *cara parietal* o *ventricular*, en la que vienen a fijarse las cuerdas tendinosas de los músculos parietales; 3.°, un *borde adherente*, que corresponde al contorno del orificio auriculoventricular; 4.°, un *borde libre*, muy delgado, irregularmente dentellado, que, como indica su nombre, flota libremente dentro de la cavidad ventricular. Este borde libre presenta tres escotaduras, que se aproximan más o menos al borde adherente sin alcanzarlo. A causa de ello, la válvula auriculoventricular está formada por tres valvas de ahí los nombres de *válvula tricúspide* (de *tres*, tres, y *cuspis*, punta) o de *válvula triglóquina* (τρεις, tres, y γλωχιν, punta) con los que se la designa de ordinario.

El conjunto valvular constituye una especie de tubo ampliamente abierto por la parte superior en la aurícula y cuyo orificio inferior, formado por el borde libre del velo, está centrado en el eje auriculoventricular por las cuerdas tendinosas que en él se insertan. De ello resulta que las valvas valvulares del corazón en estado activo están todas situadas casi a igual distancia de sus paredes. Durante la repleción del ventrículo (diástole) la sangre ocupa forzosamente el espacio comprendido entre la cara ventricular del tubo valvular y la pared del ventrículo; bastará, pues, un esfuerzo mínimo en el momento de la sístole para aproximar las valvas una a otra. Recordemos que los velos membranosos ofrecen como hemos dicho, una superficie mucho mayor que el área del orificio en que se insertan.

Por su situación las tres valvas de la tricúspide se distinguen en anterior, posterior e interna.

La *valva anterior (cuspis anterior)* es la más extensa de las tres (figs 29 y 30). Tiene la forma de un cuadrilátero irregular, algo alargado en sentido transversal. Es la que se ve primero cuando se ha quitado la pared anterior del ventrículo. Se inserta en el contorno anterior del anillo tendinoso que mira al cono arterial (véase más adelante) y se extiende hasta el borde derecho del corazón o más allá. Su borde inferior contribuye a limitar el orificio por el que comunican la cámara venosa y la cámara arterial del ventrículo.

La *valva posterior (cuspis posterior)*, menos alta que la valva anterior, se inserta en el contorno posterior del anillo hasta la pared septal. El espacio (fig. 31) que la separa de la pared es, en el corazón cadavérico, algo menos profundo que el que separa la valva anterior de la pared anterior del ventrículo. Esta valva está muy a menudo dividida en varios festones y frecuentemente, intercalada entre ella y la valva interna existe una *valva accesoria*. En ocasiones una nueva incisura muy profunda situada en la parte externa de la valva posterior, origina una *segunda valva accesoria* intercalada también entre la valva posterior y la valva anterior.

La *valva interna* o *septal (cuspis medialis)* nace de la porción interna del anillo fibroso en un punto que corresponde al tabique ventricular, algo por delante

de la *pars membranacea* de este séptum. Esta inserción es, en ciertos casos, muy inferior al plano del orificio aurículoventricular, y de ahí que la aurícula parece extenderse directamente hacia dentro en la cavidad del ventrículo. Esta valva está

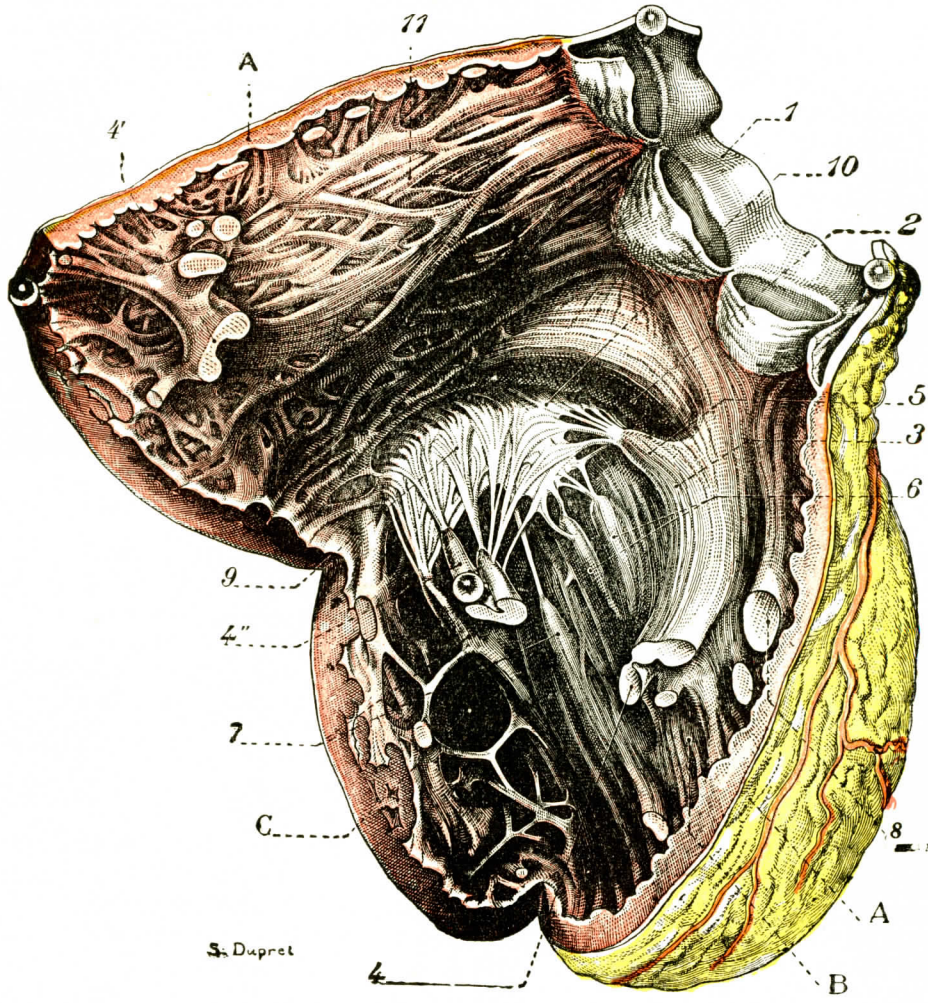

FIG. 30

Ventrículo derecho. La pared ánteroexterna seccionada está reclinada a la derecha y arriba. El fascículo arqueado y el pilar posterior se han seccionado. Las paredes interna y posterior son visibles.

1, arteria pulmonar. — 2, cresta supraventricular. — 3, fascículo arqueado. — 4, pilar anterior seccionado. — 4', el mismo pilar reclinado con la pared anterior. — 4'', parte superior del pilar anterior. — 5, pilar interno (músculo papilar del cono arterial de Luschka). — 6, pilares pósteroexternos. — 7, pilares posteriores y pósteroexternos. — 8, trabéculas infundibulares. — 9, valva anterior de la tricúspide. — 10, valva interna. — 11, trabéculas de la cara anterior del ventrículo derecho: se ve que están dirigidas en el sentido de la corriente sanguínea que penetra en la arteria pulmonar.

poco desarrollada y su juego de expansión, al contrario del de la valva anterior, y del de la valva posterior, es muy limitado (fig. 30, 10).

B. PILARES DEL VENTRÍCULO DERECHO. — Los pilares o músculos papilares del ventrículo derecho, destinados a las diferentes valvas de la tricúspide, presentan numerosas variaciones. En la mayoría de los casos existe un pilar anterior y varios pilares posteriores e internos; únicamente el pilar anterior puede considerarse constante.

a. *Pilar anterior.* — El pilar anterior o músculo papilar anterior (figs. 28 y 29), es el más voluminoso de todos, nace en la parte media de la pared anterior del ventrículo, algo por dentro del borde derecho. En su base de implantación convergen ordinariamente varias trabéculas de segundo orden, trabéculas separadas unas de otras por lagunas que parecen, en cierto modo, minar esta base de implantación. En otros casos la pared es más uniforme y la base de implantación forma una masa carnosa bien individualizada de la pared ventricular.

Desde esta base, el pilar se dirige arriba y, después de un recorrido variable, se divide en varios vértices musculares, los cuales dan origen a una decena de cuerdas tendinosas sumamente divergentes Cabría decir que la trifurcación del vértice del pilar en tres conos secundarios es la regla. Las muescas que separan estos vértices secundarios pueden variar de extensión. En los casos extremos, el pilar anterior aparece completamente desdoblado en dos y aun, algunas veces, tres pilares, próximos entre sí, mucho más delgados como se comprende, que cuando existe un solo músculo papilar.

Las cuerdas tendinosas, que emanan de los conos musculares, van a terminar en la parte externa de la valva anterior de la tricúspide. Algunas de ellas, las externas, van a la parte externa de la valva posterior. Todas estas cuerdas son más extensas y más gruesas en su origen que las de las otras valvas.

En el lado interno de la base del músculo papilar anterior nace una columna carnosa, extremadamente importante, que se dirige arriba y atrás y viene a perderse en la pared septal, debajo del orificio pulmonar (figs. 28, 29 y 30). Esta trabécula muscular describe, en su conjunto, una curva de concavidad dirigida arriba y atrás. Aunque presenta numerosas variaciones, hay que considerarla como un elemento constante y típico del corazón derecho. Los anatomistas que han estudiado el corazón le han dado nombres diferentes. Había sido descrita antiguamente por Leonardo da VINCI. Los autores ingleses le dieron el nombre de *moderator band:* RING, en 1837, la había denominado, en efecto, *moderator band of distension*, asignándole así un papel fisiológico que dista de estar demostrado. POIRIER lo denomina *cintilla ansiforme;* PARCHAPPE, *arco inferior* y uno de nosotros, TESTUT, la ha designado con el nombre de *fascículo arqueado.* A todos estos numerosos nombres, TANDLER ha añadido otro: el de *trabécula septomarginal*, con el que recuerda así los dos puntos de inserción del fascículo.

En su forma normal, su borde superior, cóncavo arriba y afuera, está libre en toda su extensión; su borde inferior, por el contrario, da origen a numerosas columnitas, ora verticales, ora oblicuas, que vienen a perderse en la pared anterior del corazón (fig. 29). Pero las variaciones morfológicas de este fascículos son muy numerosas. Se ve a veces que forma un arco menos destacado, menos saliente; cuya base, ensanchada en su origen septal, se continúa en un fascículo poco curvo que alcanza el tejido trabecular de la región ínferoexterna. En ciertos casos es muy corto; en otros muy delgado y largo, formando una cuerda delgada que puede elevarse hasta la cresta supraventricular.

¿Cuál es el papel de este fascículo? Según nosotros debe ser referido a la musculatura funcional del orificio de salida, es decir, a la región del infundíbulo. Su orientación y la presencia por encima de él de fascículos musculares que tienen la misma dirección convencen al observador de que pertenece funcional y anatómicamente al cono muscular. La relación íntima que tiene con la base del pilar anterior, por una parte, y, por otra, con la región superior del infundíbulo, demuestra

la solidaridad que existe entre el juego de la valva anterior de la tricúspide y el mecanismo de la penetración de la sangre en la cámara arterial del corazón derecho.

b. *Pilares posteriores.* — Los pilares posteriores, en número de dos o tres, se desprenden de la pared posterior del ventrículo (fig. 31). Forman conos musculares anchos, cortos, que ocupan transversalmente el ángulo comprendido entre la pared diafragmática y la pared septal. Entre estos conos papilares, el más interno da

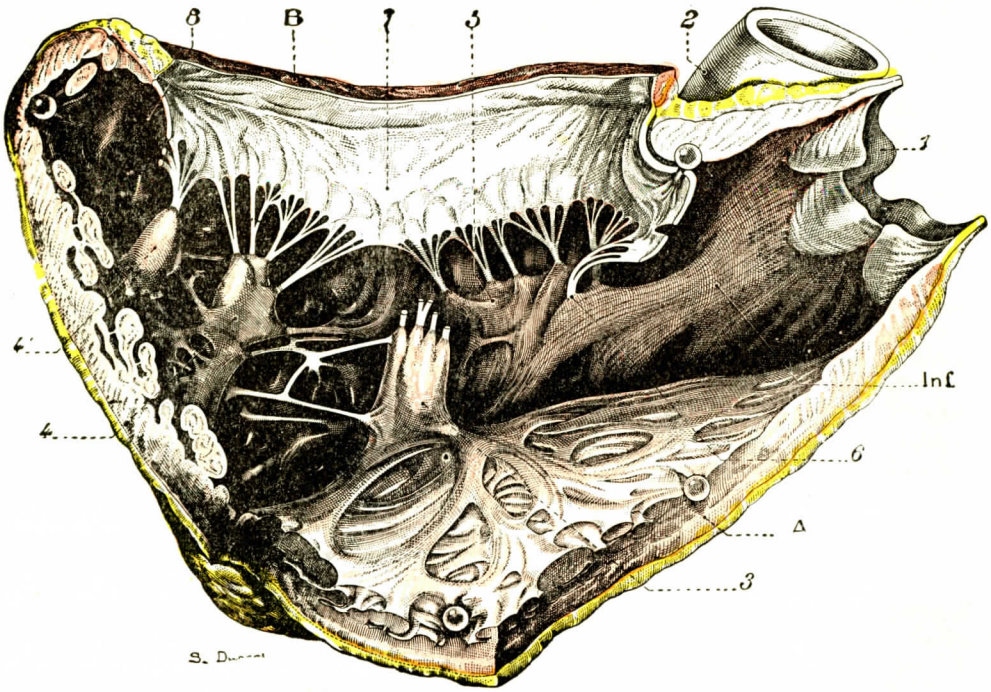

FIG. 31

Ventrículo derecho: valva posterior de la tricúspide.

(Se ha resecado la valva anterior de la tricúspide.)

A, pared anterior del ventrículo resecada y reclinada. — B, pared de la aurícula derecha que limita la parte posterior del orificio auriculoventricular. — Inf., infundíbulo.

1, arteria pulmonar. — 2, aorta. — 3, pilar anterior. — 4, 4', pilares pósteroexternos. — 5, pilares pósterointernos. — 6, pilar interno. — 7, valva posterior de la tricúspide. — 8, surco perivalvular.

origen a cuerdas que no solamente se fijan en la parte interna de la valva posterior, sino también en la parte posterior de la valva interna.

c. *Pilares internos.* — Los pilares internos, finalmente, están representados por cuerdas tendinosas que se desprenden del tabique, ya directamente, ya por mediación de pequeños mamelones carnosos, verdaderos pilares en miniatura. Se dirigen a la valva interna. De estos mamelones carnosos, hay uno (fig. 29, 3') que es bastante constante y que ocupa la parte inferior del infundíbulo, en cierto modo al margen de éste, en el punto en que la cresta supraventricular que vamos a estudiar se acoda hacia abajo; de ahí el nombre de *músculo papilar del infundíbulo* o de *músculo papilar del cono arterial* que le ha dado LUSCHKA. También se le llama *músculo de Lancisi.* Mide ordinariamente de 6 a 8 milímetros de longitud. Las cuerdas tendinosas que parten de su vértice van a fijarse en la parte anterior de la valva interna y en la parte interna de la valva anterior, donde se

entrecruzan más o menos con las que proceden del músculo papilar anterior de dirección muy diferente (fig. 30, 5).

d. *Modo de oclusión de la válvula tricúspide.* — De las paredes de la cara ventricular del contorno del orificio aurículoventricular se desprenden potentes trabéculas para terminar en el borde de inserción del velo, al que envían algunas fibras musculares. Este sistema, cuya dirección de las fibras converge hacia el centro del orificio aurículoventricular, desempeña probablemente un papel en la diástole y sin duda también en la sístole al estrechar el surco perivalvular y al levantar las cuerdas hacia la aurícula. En cuanto al papel desempeñado por los pilares es formulado por Marc Sée como sigue: «Esta oclusión, dice, resulta esencialmente de la aplicación íntima de la valva anterior y de la valva posterior sobre el tabique interventricular, y de la tensión, a consecuencia de la contracción de los pilares, de los arcos que forman el borde inferior de las dos primeras valvas. Esta aplicación de las valvas anterior y posterior sobre la valva interna y sobre el tabique se hace más íntima todavía por la presión sanguínea, desarrollada durante la contracción de las paredes musculares externas del ventrículo, que comprime asimismo directamente el tabique, una vez expulsada la sangre.»

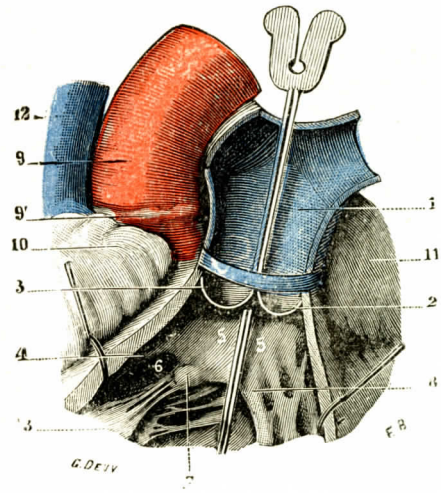

Fig. 32

Infundíbulo, previa resección de su pared anterior.

(La pared anterior del ventrículo derecho y la pared anterior de la arteria pulmonar han sido separadas por arriba y por debajo de la línea de inserción de las valvulas sigmoideas. Se ha conservado una estrecha faja de la arteria pulmonar a nivel de la inserción.)

1, arteria pulmonar, con: 2, su válvula anterior; 3, su válvula derecha. — 4, cresta supraventricular. — 5, 5, infundíbulo o cono arterial.—6, fosita subinfundibular.—7, músculo papilar del cono arterial. — 8, terminación del haz arqueado. — 9, aorta, con 9', repliegue aórtico. — 10, apéndice auricular derecho. — 11, apéndice auricular izquierdo. — 12, vena cava superior. — 13, valva anterior de la tricúspide.

e. *Orificio de la arteria pulmonar, válvulas sigmoideas. Infundíbulo.* — El orificio de la arteria pulmonar (figs. 28, 29 y 30) está situado inmediatamente por delante de la aorta, delante, un poco por dentro y en un plano superior del orificio aurículoventricular derecho. Es regularmente circular; su circunferencia mide por término medio 72 milímetros en el hombre y 68 milímetros en la mujer.

Las tres válvulas sigmoideas que le corresponden, *sigmoideas pulmonares*, presentan la disposición general que les hemos asignado anteriormente; no insistiremos aquí (véase pág. 33). Están orientadas de tal manera, que una es anterior y las otras dos posteriores; estas últimas se distinguen en derecha e izquierda. Cada una de estas tres válvulas presenta en la parte media de su borde libre un pequeño núcleo fibrocartilaginoso llamado *nódulo de Morgagni*. Este nódulo es en general menos prominente y menos desarrollado que el nódulo homólogo que se halla en las sigmoideas aórticas Dimos ya nuestra opinión sobre este hecho (página 34).

La región del ventrículo derecho que corresponde al orificio pulmonar presenta caracteres particulares. Se le da el nombre de *cono pulmonar* o *infundíbulo*. Comprobamos, en primer lugar, que el orificio pulmonar está separado del orificio aurículo ventricular por un fascículo carnoso, de notable desarrollo, que mide ordinariamente de 12 a 15 milímetros de longitud. Este fascículo recibe el nombre de *cresta supraventricular de His:* Wolf le había llamado *espolón*, Parchappe

arco muscular superior; SAPPEY y CRUVEILHIER lo denominaron *músculo compresor de la válvula tricúspide*, así como M. SÉE, quien comparó este músculo con los compresores que se encuentran en el corazón de las aves. La *cresta supraventricular*, que es como desde ahora designaremos este fascículo, se desprende del tabique interventricular algo por debajo de la válvula sigmoidea izquierda (figura 29, 6). De aquí se dirige oblicuamente hacia fuera y abajo, pasando por delante de la oculta cara ánterolateral de la aorta, sigue por encima de la valva anterior de la tricúspide y, finalmente, viene a perderse disminuyendo de altura en la parte superior de la pared anterior del ventrículo. Su parte media, redondeada y roma, avanza en la cavidad ventricular a manera de un espolón, como había dicho muy bien WOLF. Debajo de esta eminencia, y algo por detrás de ella, existe una depresión profunda que denominamos, a causa de su situación debajo del infundíbulo pulmonar, como *fosita subinfundibular*. Esta fosita se continúa por fuera con el surco que rodea la valva tricúspide, y por dentro se prolonga hasta debajo de la valva interna. Señalemos la eventual existencia, de un fascículo secundario, menos desarrollado que la cresta supraventricular, pero paralelo a ella y situado encima (figura 29).

El orificio de la arteria pulmonar se eleva, pues, por encima del orificio auriculoventricular derecho a la altura de la cresta que acabamos de describir. La porción de la cavidad ventricular que se encuentra situada por delante de este fascículo, es decir, entre él, la pared anterior del ventrículo y la pared septal, tiene la forma de un tronco de cono cuya base mayor, dirigida abajo y afuera, se confunde con el resto de la cavidad ventricular y la base menor, dirigida hacia arriba, corresponde a las válvulas sigmoideas. Es el llamado *cono arterial del infundíbulo* de LUSCHKA, o *región de salida de* KREHL. Estudiemos sus paredes.

La pared anterior del ventrículo, que corresponden al infundíbulo, es delgada y está atravesada por trabéculas cuya dirección general es transversal en relación al eje mayor del ventrículo y longitudinal en relación al eje de evacuación. Esta disposición trabecular no es ciertamente extraña al mecanismo de expulsión de la sangre en el cono pulmonar. Esta pared anterior del infundíbulo es la más delgada de las paredes del mismo, la más móvil y la que se deja dilatar más fácilmente en el corazón en diástole, así como la que da amplitud al ventrículo derecho en los casos de dilatación de éste.

La pared septal, que forma la parte interna o izquierda del infundíbulo, es convexa a la derecha, es decir, que abomba ligeramente en la luz del cono pulmonar. Se nota en ella la eminencia del *moderator band*, cuya dirección seguida del pilar anterior de la arteria pulmonar marcha al encuentro de la cresta supraventricular. Estos dos fascículos carnosos del corazón, cuando están bien desarrollados, bosquejan en relieve el contorno de una ojiva, cuya punta se dirige hacia el eje del vaso (figs. 30 y 33).

Se perciben también en la misma pared dos o tres pilares de segundo orden, de volumen y longitud variables, situados encima del fascículo arqueado, casi paralelos a los situados en la unión de la pared anterior con la pared septal. Estos fascículos, que no señala ningún anatomista, son constantes, variables únicamente, como todas las trabéculas del corazón, en cuanto a extensión y volumen: de ordinario anchos, cortos y gruesos, son sensiblemente paralelos al fascículo arqueado.

Como se ve, el infundíbulo presenta dos paredes muy gruesas: 1.°, una pared superior, que corresponde a la parte interna de la base del ventrículo y que está constituída por la cresta supraventricular; 2.°, una pared izquierda, formada por la porción del tabique que se encuentra encima y delante del *moderator band*, y, por último, 3.°, una pared más delgada y flexible, la pared anterior, que se continúa sin línea de separación con la pared externa del ventrículo derecho.

5.° Cavidad del ventrículo derecho. Cámaras venosa y arterial. — Llegados a este de nuestra descripción, no es posible considerar en una visión de conjunto la disposición general del ventrículo derecho, cuyo análisis anatómico acabamos de hacer. Es posible distinguir en él dos segmentos o cámaras que comunican ampliamente entre sí: *una cámara venosa o cámara de entrada* y *una cámara arterial* o *región de salida*. La separación de ambas cámaras, forzosamen-

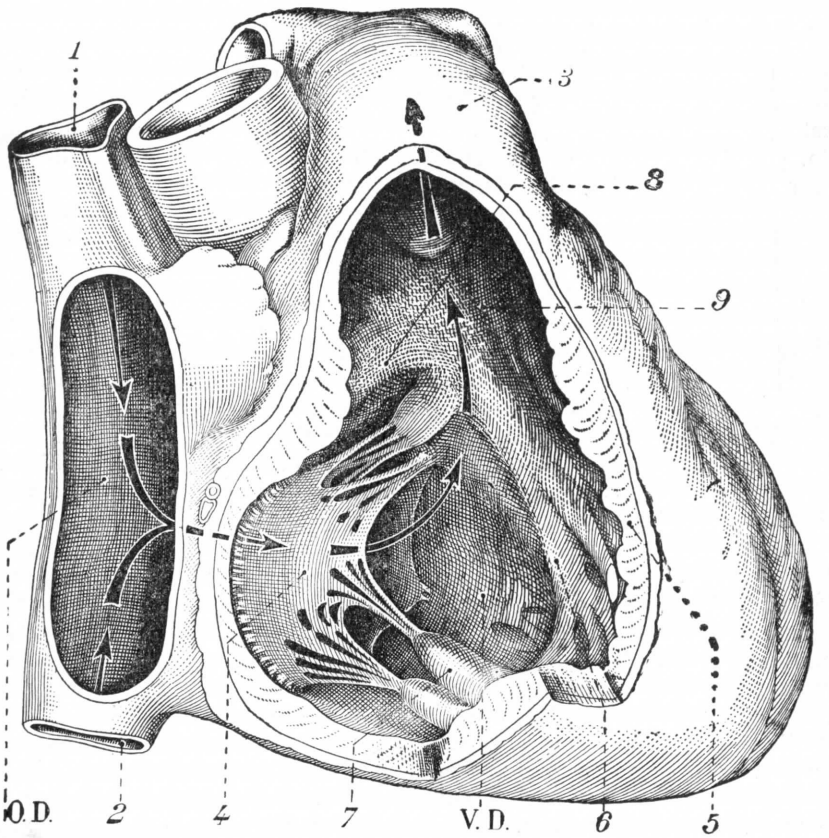

FIG. 33

Cámara del corazón *(esquemática)*.

O.D., aurícula derecha. — V.D., ventrículo derecho.

1, vena cava superior. — 2, vena cava inferior. — 3, aorta pulmonar. — 4, valva anterior de la tricúspide. — 5, pared anterior del ventrículo derecho seccionado. — 6, fascículo arqueado. — 7, pilar anterior del ventrículo derecho. — 8, cresta supraventricular. — 9, infundíbulo.

Las flechas indican el sentido de la corriente y muestran como la sangre puede pasar directamente de la aurícula al infundíbulo. Nótese que el cono pulmonar tiene su eje mayor perpendicular a la vía de entrada de la sangre.

te incompleta, está constituída por la valva anterior de la tricúspide, que se extiende como un telón desde el lado externo al lado interno del ventrículo (fig. 33).

La *cámara de entrada, cámara venosa* o *auriculoventricular*, examinada en un corazón «in situ» ocupa una situación *posterior* e *inferior en relación* a la región de salida. El eje mayor de esta cámara es paralelo en su conjunto al eje mayor del corazón y constituye el eje mayor del ventrículo derecho. Se extiende, pues, de la punta del ventrículo al orificio auriculoventricular dispuesto en el sentido sa-

gital. El eje de la *región de salida* o *cámara pulmonar* se dirige, por el contrario, oblicuamente de fuera a dentro, es decir, de derecha a izquierda y de abajo arriba, formando un ángulo abierto con el eje precedente. En el primer segmento o cámara venosa las paredes ventriculares están erizadas de trabéculas, sobre todo en la parte superior, en la proximidad del orificio aurículoventricular y en la región del vértice, en donde forman una red de mallas apretadas que le dan un aspecto esponjoso. Por el contrario, la región del infundíbulo tiene las paredes más uniformes, lisas y compactas.

Las dos cámaras comunican entre sí por un orificio elíptico cuyo eje mayor, oblicuo arriba y adentro, se extiende de la base del músculo papilar anterior a la base del músculo papilar interno. Está limitado del modo siguiente: arriba, por la cresta supraventricular y por la cara anterior de la valva anterior; abajo y delante, por el borde cóncavo del fascículo arqueado, y por la porción de la pared interna comprendida entre estas dos eminencias musculares (fig. 33).

C. — Caracteres particulares del ventrículo izquierdo

El ventrículo izquierdo está situado a la izquierda, atrás y algo por encima del ventrículo derecho. Tiene, en su conjunto, la forma de un cono cuyo vértice corresponde a la punta del corazón y cuya base, dirigida arriba, a la derecha y atrás, está inmediatamente por debajo de la aurícula izquierda. Podemos en consecuencia considerarle: 1.°, *paredes;* 2.°, un *vértice;* 3.°, una *base.* Describiremos en primer lugar estos elementos; luego, como hemos hecho para el ventrículo derecho, daremos una ojeada de conjunto a la cavidad del ventrículo.

1.° Paredes. — Visto en un corte perpendicular a su eje (fig. 40), el ventrículo izquierdo aparece con el aspecto de una cavidad circular circunscrita por todas partes por paredes de notable espesor bastante ancha cuando el corazón está distendido en estado de diástole cadavérica y muy estrecha, casi virtual, cuando el corazón se halla en estado de sístole. Ningún límite, ningún borde suficientemente marcados permiten descomponerlo en regiones claramente distintas. Sin embargo, para facilitar la descripción se le pueden distinguir tres paredes o caras: una cara interna o septal que no es más que el tabique interventricular (véase página 59), una cara anterior y otra posterior reunidas por un borde externo que corresponde a la cara izquierda del corazón. La cara anterior y la cara posterior pueden distinguirse exteriormente por los dos surcos interventriculares anterior y posterior, por fuera de los cuales están situadas.

Todas estas caras o paredes son cóncavas (figs. 34, 35 y 36). La *pared anterior* y la *pared posterior*, que, por oposición a la pared septal, son libres, dan inserción en la unión de su tercio inferior con el tercio medio a los pilares. Están recorridas por trabéculas, cuya dirección general es vertical en la parte superior de la pared posterior en la proximidad del anillo aurículoventricular, y en la porción inferior de la pared septal. En la misma región del vértice, las trabéculas, mucho más abundantes que en otras partes, son más pequeñas y forman una red bastante apretada; pero sus elementos, desprendidos de las paredes, no dan a la parte inferior del ventrículo izquierdo el mismo aspecto esponjoso que hemos visto en el ventrículo derecho. Más adelante describiremos los músculos papilares. Señalemos, por último, que la porción de la pared septal, que se eleva en el conducto aórtico y que está comprendida entre la valva sigmoidea aórtica derecha y la valva sigmoidea posterior, corresponde a la porción membranosa del séptum interventricular *(pars membranacea)* (pág. 59).

La *pared septal* es siempre mucho más uniforme que las otras paredes. Sus dos tercios superiores son en general lisos, salvo en la parte más anterior, en donde se aplica a la pared anterior. Por transparencia, bajo el endocardio que la tapiza, se perciben estrías más pálidas que el músculo próximo, estrías que corresponden a la expansión de la rama izquierda del fascículo de His. Esta cara se continúa directamente arriba y atrás con la pared del conducto aórtico, de la que en cierto modo, desde el punto de vista mecánico, es la prolongación. De la cara septal

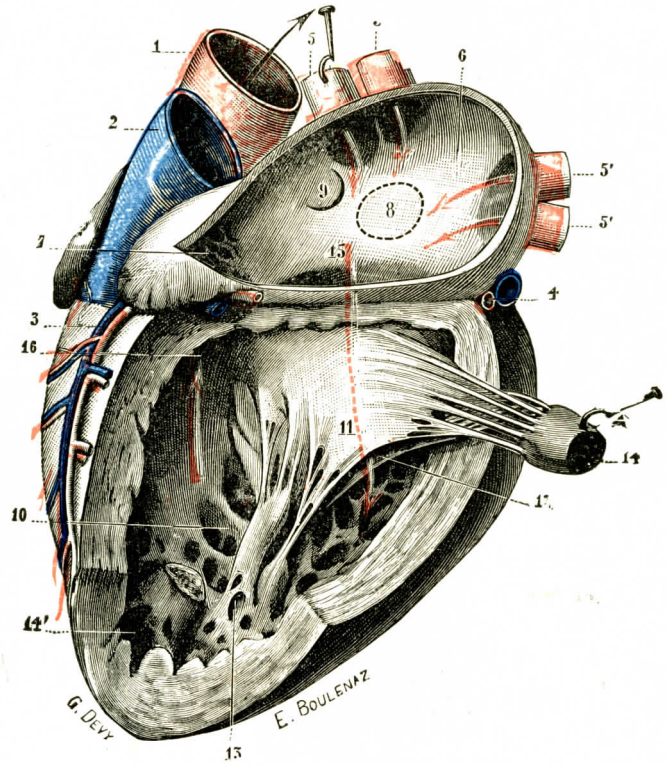

FIG. 34

Aurícula y ventrículo izquierdos abiertos por su lado externo.
Vista de conjunto esquemática.

1, aorta. — 2, arteria pulmonar. — 3, vasos coronarios anteriores. — 4, vasos coronarios posteriores. — 5, venas pulmonares derechas. — 5', venas pulmonares izquierdas. — 6, cavidad de la aurícula izquierda, con 7, aurícula izquierda. — 8, zona correspondiente a la fosa oval. — 9, repliegue semilunar. — 10, cavidad del ventrículo izquierdo. — 11, valva interna de la mitral. — 12, valva externa. — 13, pilar posterior. — 14, pilar anterior, seccionado y separado hacia arriba y atrás. — 14', parte inferior o base de este mismo pilar. — 15, flecha que recorre el orificio auriculoventricular.—16, flecha que se dirige al orificio aórtico y ocupa la parte del ventrículo llamada cámara aórtica.

se desprenden a menudo dos falsas cuerdas tendinosas, de las que volveremos a ocuparnos al tratar de los pilares (figs. 35 y 36).

2.° Vértice. — El vértice del cono ventricular corresponde, como hemos dicho antes, a la punta del corazón. Está ocupado por las columnas carnosas de segundo y de tercer orden que constituyen las numerosas trabéculas que forman esta red de mallas tupidas de que ya hemos hablado. A veces, algunas de estas trabéculas, más fuertes, alcanzan la base de los pilares, en particular del pilar anterior, en cuyo caso parece este descender hasta el vértice del ventrículo.

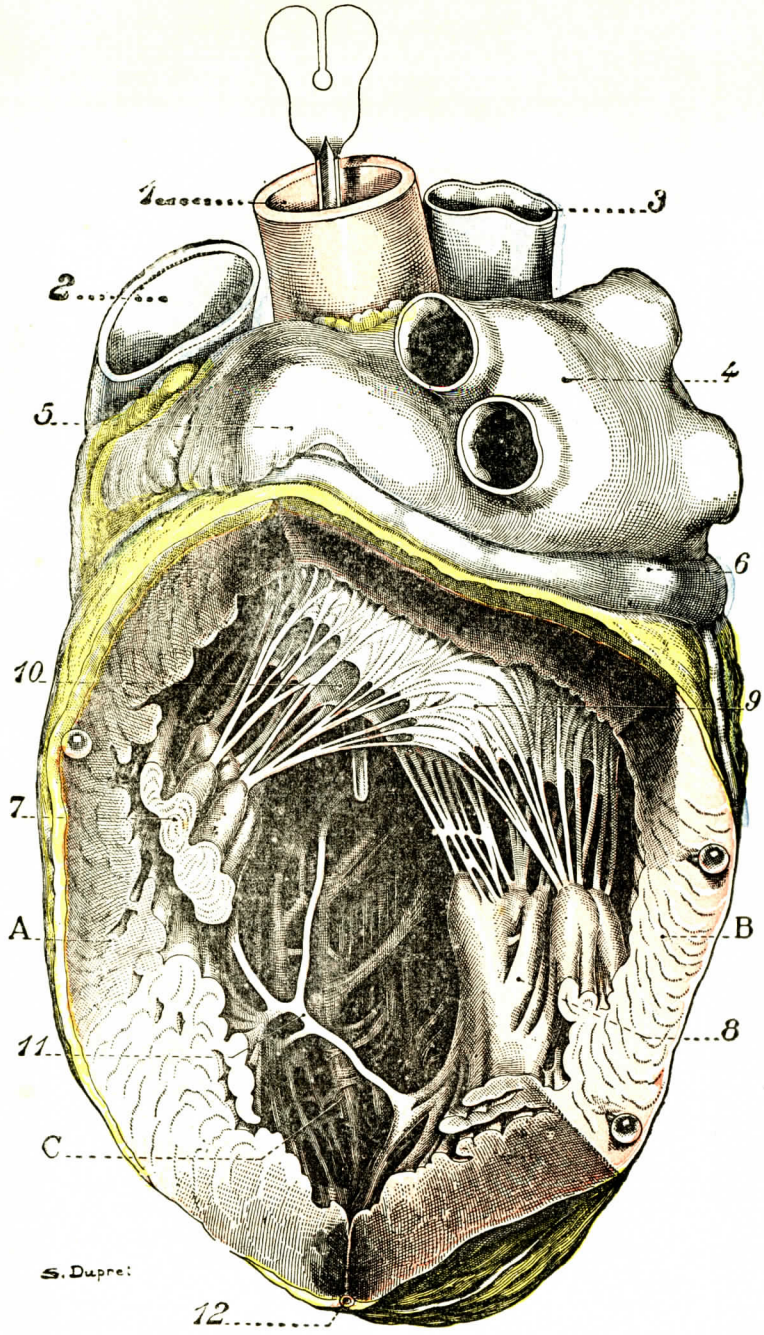

FIG. 55

Ventrículo izquierdo visto después de la ablación de la pared ánteroexterna.

1, aorta. — 2, arteria pulmonar. — 3, vena cava superior. — 4, aurícula izquierda. — 5, aurícula derecha. — 6, vena coronaria mayor. — 7, pilar anterior del ventrículo izquierdo. — 8, pilares posteriores (hay dos en esta pieza). — 9, valva izquierda o menor de la mitral. — 10, valva mayor de la mitral. — 11, cuerda falsa tendinosa seguida por fibras del fascículo de His. — 12, arteria interventricular anterior.

A, corte de la cara anterior. — B, corte de la cara posterior. — C, cara septal del ventrículo izquierdo.

El extremo de la sonda acanalada aparece en la cámara aórtica.

3.° Base. — La base tiene dos orificios. 1.°, el orificio aurículoventricular izquierdo, con la válvula mitral y los diferentes músculos papilares que se insertan en ella; 2.°, el orificio de la aorta, con sus válvulas sigmoideas.

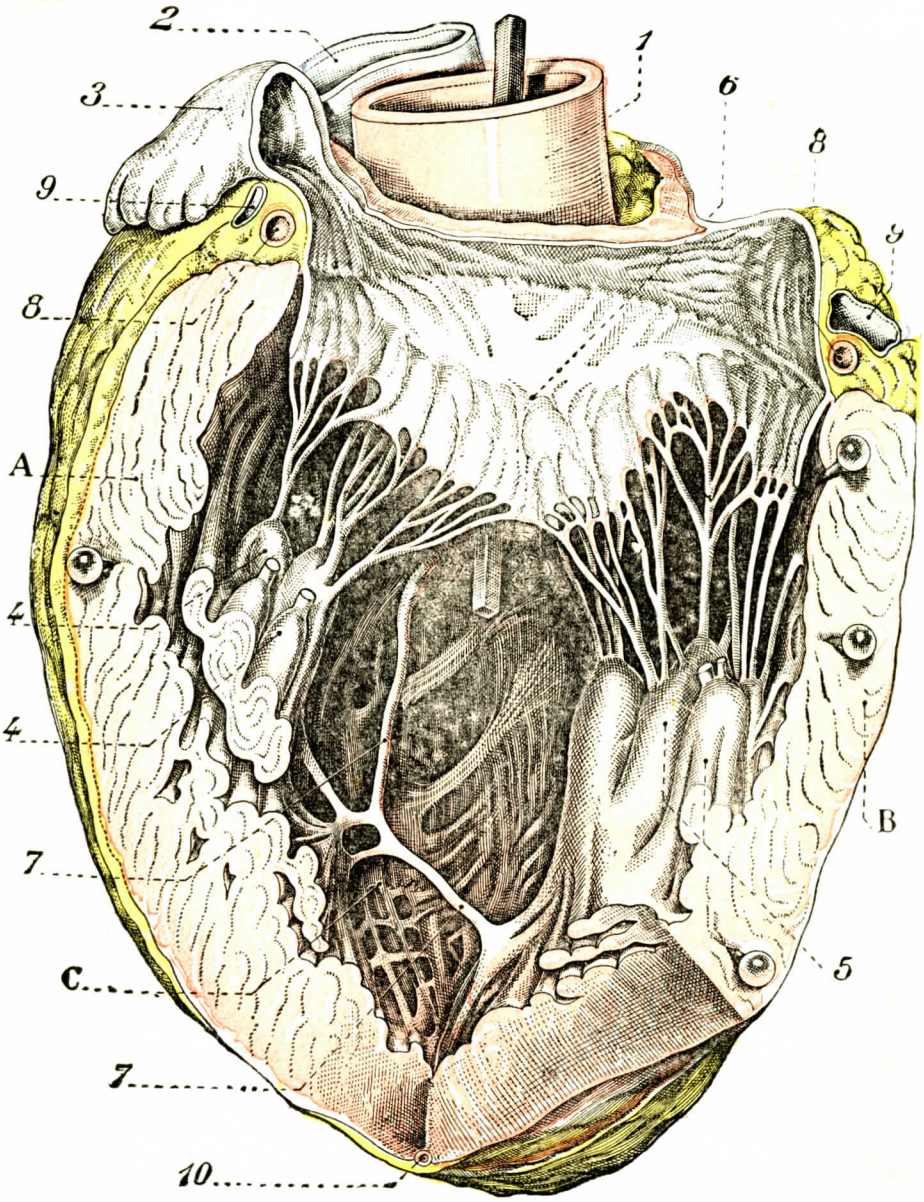

FIG. 56

El ventrículo izquierdo visto después de la ablación de la cara izquierda y de la valva menor de la mitral.

1, aorta. — 2, arteria pulmonar. — 3, auricula izquierda. — 4, pilar anterior. — 5, pilares posteriores. — 6, valva derecha o mayor de la mitral. — 7, falsa cuerda tendinosa que contiene fibras del fascículo de His. — 8, 8, arteria coronaria derecha. — 9, 9, vena coronaria mayor. — 10, arteria interventricular anterior.

A, cara anterior. — B, cara posterior. — C, cara septal del ventrículo izquierdo.

A. Orificio aurículoventricular izquierdo, válvula mitral. — El orificio, que comunica el ventrículo izquierdo con la aurícula correspondiente, es algo menor que su homólogo derecho. Su circunferencia, en efecto, sólo mide por término medio 102 milímetros en el hombre y 90 en la mujer. El anillo, cuya constitución veremos más tarde, se relaciona a la derecha con el anillo aórtico, del que sólo está separado por un tabique conjuntivo muy delgado, que corresponde a la inserción de la valva mayor de la mitral. Por todas las demás partes, el tejido conjuntivo que forma el esqueleto del anillo está rodeado de fibras musculares que forman un relieve muy pronunciado en la parte posterior. En otros puntos, las trabéculas musculares, dirigidas oblicuamente en dirección de las valvas, subrayan simplemente el contorno.

La válvula anexa al mismo está constituída según el mismo tipo que la válvula aurículoventricular derecha. Considerada en el corazón en posición vertical, forma un cilindro membranoso dispuesto en sentido vertical, con una *cara axil* o auricular, una *cara parietal* o ventricular, un *borde superior* adherente y un *borde inferior* libre. Difiere de la tricúspide en que sólo presenta dos escotaduras y, por consiguiente, sólo dos valvas en lugar de tres. Se la llama por esta razón *válvula bicúspide* (de *bis*, dos, y *cuspis*, punta). Se la designa también desde Vesalio, que la había comparado a una mitra, con el nombre de *válvula mitral*. Las dos valvas de la mitral se distinguen en interna y externa.

La *valva interna*, anterior con relación a la valva externa (fig. 36, 6) mira al tabique interventricular y al orificio aórtico: es la *valva derecha* o *valva mayor* de la mitral. Nace en el contorno anterior e interno del anillo fibroso aurículoventricular y reviste la forma de una lámina triangular que mide, en su parte media, de 15 a 18 milímetros de altura. La cara axil o auricular de estas valva aparece como la continuación del tabique interauricular. La cara parietal o ventricular se continúa por arriba con la pared aórtica. Esta valva separa, a la manera de un ancho telón, el orificio aurículoventricular del orificio aórtico.

La *valva externa*, denominada también valva izquierda o menor, corresponde a la pared externa del ventrículo (fig. 35, 9). Tiene forma cuadrilátera y mide solamente 10 a 12 milímetros de anchura. Nace de la circunferencia posterior externa del anillo fibroso, desciende mucho menos que la valva mayor de la mitral y posee en consecuencia un ámbito de fluctuación menos extenso. Recuerda, por otra parte, por sus caracteres la valva posterior de la tricúspide.

B. Pilares del ventrículo izquierdo. — Ordinariamente en el ventrículo izquierdo existen sólo dos pilares o músculos papilares, uno *anterior* o *ánteroexterno*, otro *posterior* o *pósteroexterno*. Nacen ambos directamente de la pared ventricular sin que sus bases lleguen nunca hasta la punta del corazón. El músculo papilar anterior se desprende de la pared anterior del ventrículo en la proximidad de la pared externa. El pilar posterior nace en la pared posterior, cerca del ángulo o mejor del surco que se excava entre ella y la pared interventricular. Siempre muy desarrollados, tienen estos pilares la misma importancia tanto anatómica como fisiológica y son igualmente voluminosos.

Ofrecen variaciones de forma bastante notables. Muy a menudo su porción libre se escinde en dos conos de casi igual importancia, de suerte que nos encontramos en presencia no ya de dos pilares, sino de cuatro pilares extremadamente próximos unos a los otros. Cualesquiera que fueren, las variaciones morfológicas de estos pilares y su modo de subdivisión, sobre los que insistiremos más adelante, es un hecho constante el de que las caras de los músculos papilares que se miran tienen tal curva que la superficie convexa de uno corresponde exactamente a la superficie cóncava del otro. De ello resulta que cuando el ventrículo se contrae los pilares se ponen en contacto y se ajustan recíprocamente. En general, el músculo papilar an-

terior es el convexo y viene a adaptarse a la concavidad del músculo papilar posterior (fig. 37).

Los vértices de los músculos papilares se bifurcan o trifurcan en pequeños conos, de los que parten las cuerdas tendinosas (fig. 36). Este expansionamiento en ramilletes apretados es característico de los pilares del ventrículo izquierdo. Las cuerdas se dirigen entonces hacia las válvulas, donde terminan como sigue:

1.° Las que proceden del pilar anterior van a insertarse en la parte anterior de las dos valvas de la mitral y en la lengüeta valvular accesoria que las separa por delante.

2.° Las que emanan del pilar posterior van a la parte posterior de estas mismas valvas, así como a la lengüeta accesoria que las separa por detrás.

Estando el corazón en posición vertical, los dos pilares ocupan con sus cuerdas la zona que corresponde a la parte izquierda de las dos paredes anterior y posterior, es decir, la porción más libre del ventrículo izquierdo, atrayendo hacia el eje de la vía de evacuación auriculoventricular las cuerdas tendinosas de la mitral.

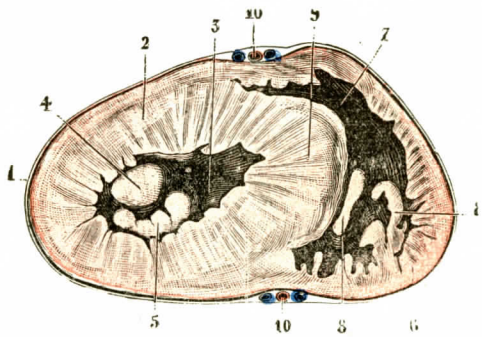

FIG. 37

Corte transversal de los dos ventrículos para mostrar la disposición de los pilares.

1, pericardio (hoja visceral). — 2, pared del ventrículo izquierdo. — 3, cavidad de este ventrículo y conducto aórtico de M. Sée. — 4, pilar anterior de la válvula mitral. — 5, pilar posterior. — 6, pared del ventrículo derecho. — 7, cavidad de este ventrículo y conducto pulmonar. — 8, pilar de la válvula tricúspide. — 9, tabique interventricular. — 10, 10', vasos cardíacos anteriores y posteriores.

Las dos valvas de esta válvula no difieren solamente una de otra por sus dimensiones, sino también por el modo de implantación de las cuerdas sobre su cara parietal. En la valva interna o valva mayor se insertan en el borde inferior, al que sobrepasan muy poco, de suerte que la mayor parte de su cara parietal es uniforme y lisa, feliz disposición que favorece el deslizamiento de la columna sanguínea que se dirige hacia la aorta; en la valva externa, por el contrario, las cuerdas tendinosas, más o menos anastomizadas forman arcos, que invaden la cara parietal de la valva y le dan este aspecto irregularmente reticulado que hemos señalado antes.

Los pilares del ventrículo izquierdo, como hemos hecho observar, sólo muy raramente alcanzan por su base la región del vértice del ventrículo aunque numerosas trabéculas vienen a confluir en su pie. Por otra parte, se unen a las paredes libres por cuerdas musculares o tendinosas, a menudo delgadas, otras veces más gruesas, que los hacen solidarios de ellas. Nada los une a la pared septal, salvo una o dos eventuales cuerdas falsas tendinosas; una de ellas ofrece una disposición bastante frecuente. Entre los numerosos corazones examinados desde este punto de vista, la hemos encontrado en la proporción del 40 por 100 aproximadamente. Mide varios centímetros de longitud y se desprende de la pared septal en la parte superior y posterior, a la altura de la rama izquierda del fascículo de His desde donde se dirige a menudo directamente a través de la cavidad ventricular hacia la porción media o la base del pilar posterior (figs. 35, 11, y 36, 7), donde termina. En ciertos casos esta falsa cuerda envía durante su trayecto un fascículo secundario a la base del pilar anterior. Según MONCKEBERG, esta falsa cuerda contendría en raras ocasiones fibras del fascículo de His. Otras cuerdas semejantes a ésta, pero menos constantes, se desprenden de la pared anterior y pueden contener fibras de tejido muscular específico.

Los pilares no están únicamente fijados a las paredes por trabéculas de valores diversos, sino también unidos entre sí por haces musculares cortos, a veces potentes, tanto más abundantes cuanto más numerosos son los pilares. El tipo clá-

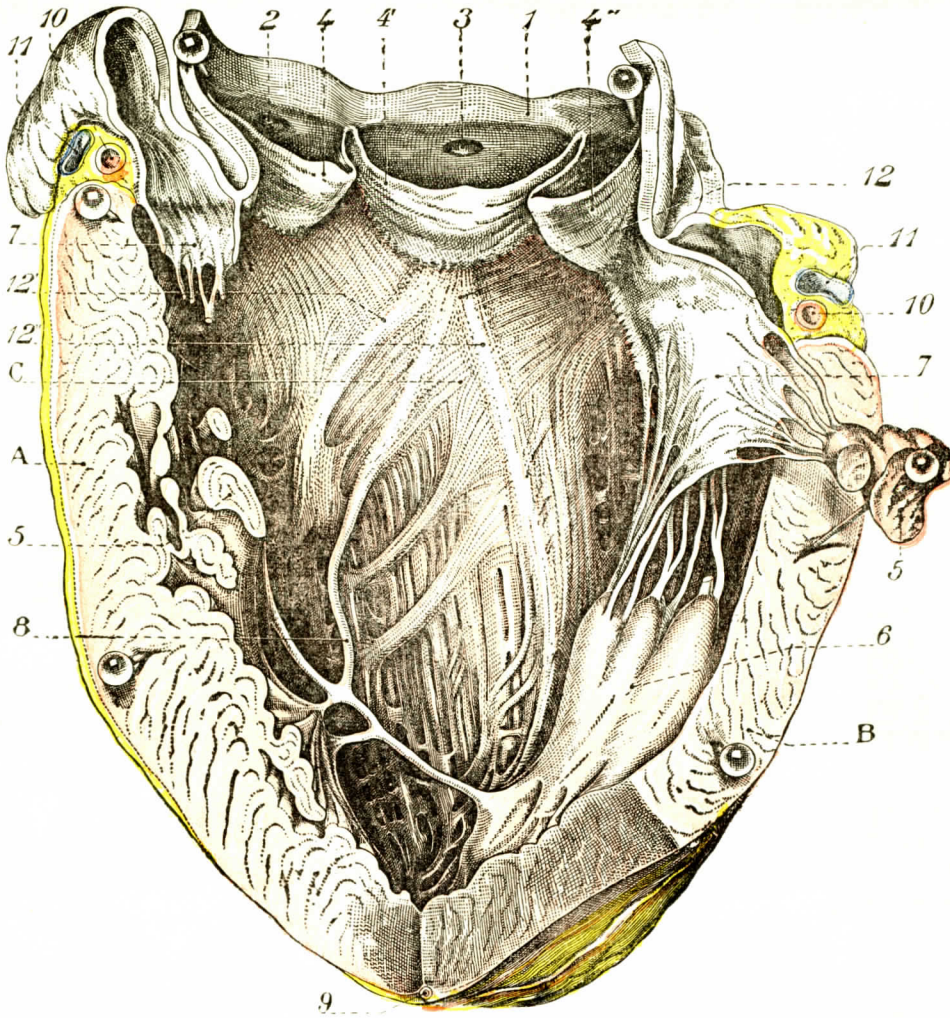

FIG. 58

Pared interna o septal del ventrículo izquierdo.

A, sección de la cara anterior. — B, sección de la cara posterior. — C, pared septal.

1, aorta. — 2, arteria coronaria izquierda. — 3, arteria coronaria derecha. — 4, 4', 4'', válvulas sigmoideas. — 5, 5, pilar anterior cortado y reclinado con la parte anterior de la valva mayor de la mitral. — 6, pilar posterior. — 7, 7, valva mayor de la mitral. — 8, falsa cuerda tendinosa. — 9, arteria interventricular anterior. — 10, arteria coronaria derecha. — 11, 11, vena coronaria mayor.

Se observa que la pared septal, trabecular en su parte inferior, es lisa y uniforme en la superior. A este nivel transparenta la rama izquierda del fascículo de His (12) con sus ramas de división anterior, 12', y posterior, 12''. Una banda media se dirige hacia la falsa cuerda tendinosa.

sico de dos pilares, uno anterior y otro posterior, constante en ciertas especies animales, no lo es en el hombre. No es excepcional encontrar desdoblamientos y divisiones que elevan a tres, cuatro, cinco y aun más el número de los pilares del ventrículo izquierdo. Localizados y fijados a las paredes libres del ven-

trículo, forman entonces una columna orientada en dirección del eje auriculoventricular, yuxtaposición de elementos carnosos que en el corazón contraído en sístole ocluye la luz de la cavidad ventricular en este punto.

C. Orificio aórtico, válvulas sigmoideas. — El orificio arterial u orificio aórtico está situado por delante y por dentro del orificio auriculoventricular izquierdo. Ocupa el mismo plano horizontal que este último, difiriendo en esto del orificio de la arteria pulmonar, que se encuentra colocado, como hemos visto, algo por encima del orificio auriculoventricular derecho.

Prescindiendo de este último detalle, el orificio aórtico presenta en su disposición general grandes analogías con el orificio pulmonar: como él, es algo mayor en el hombre, en el que alcanza 70 centímetros de circunferencia, que en la mujer, en que sólo llega a los 65; como él tiene, en fin, tres válvulas sigmoideas *(sigmoideas aórticas)*, cuya convexidad corresponde al ventrículo y cuya concavidad mira a la pared del vaso, y para completar la analogía entre ambas formaciones, cada una de estas válvulas sigmoideas presenta, en la parte media de su borde libre, un pequeño núcleo fibrocartilaginoso, que toma aquí el nombre de *nódulo de Arancio.*

Las válvulas sigmoideas de la aorta difieren, sin embargo, en ciertos puntos, de las de la pulmonar. En primer lugar, son más gruesas y más resistentes, probablemente porque tienen que luchar contra una presión mayor, ya que la presión sanguínea es siempre más considerable en la aorta que en la arteria pulmonar. En segundo lugar, los nódulos de Arancio son más evidentes que los de Morgagni. En fin, y éste es el carácter diferencial más importante, la orientación de las sigmoideas aórticas no es igual de la de las sigmoideas pulmonares. En tanto que en estas últimas hemos distinguido una anterior y dos posteriores, las tres sigmoideas aórticas se hallan dispuestas de tal modo que una de ellas está situada detrás y las otras dos delante: se distinguen, pues, en posterior, anterior derecha y anterior izquierda, o más sencillamente, en *válvula posterior*, *válvula derecha* y *válvula izquierda.*

La embriogenia explica de un modo satisfactorio la orientación inversa de las sigmoideas pulmonares y aórticas. El bulbo arterial, a cuyas expensas se formarán más tarde las dos grandes arterias que parten del corazón, posee primitivamente, como ha hecho notar Gegenbaur, los esbozos de cuatro válvulas.

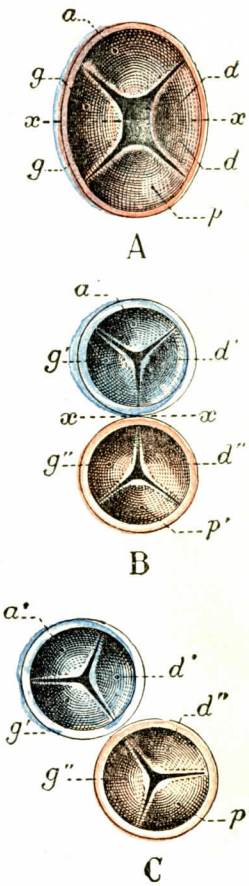

Fig. 39

Desarrollo de las válvulas sigmoideas: A, bulbo arterial del embrión, con sus cuatro válvulas: *xx*, eje por el que pasará el tabique de separación de la aorta y la pulmonar; B, diferenciación de la aorta y la pulmonar a nivel de su orificio ventricular; C, disposición de los orificios arteriales en el adulto.

a, *p*, *d*, *g* (en la figura A), las cuatro válvulas anterior, posterior, derecha e izquierda en el bulbo. — *a'* (en las figuras B y C), válvula anterior del orificio pulmonar. — *p'* (en las figuras B y C), válvula posterior del orificio aórtico. — *g'*, *d'* (en las figuras B y C), válvulas laterales izquierda y derecha del orificio pulmonar. — *g''*, *d''* (en las figuras B y C), válvulas laterales izquierda y derecha del orificio aórtico.

De estas cuatro válvulas, una es anterior, otra posterior y las otras dos laterales (fig. 39, A).

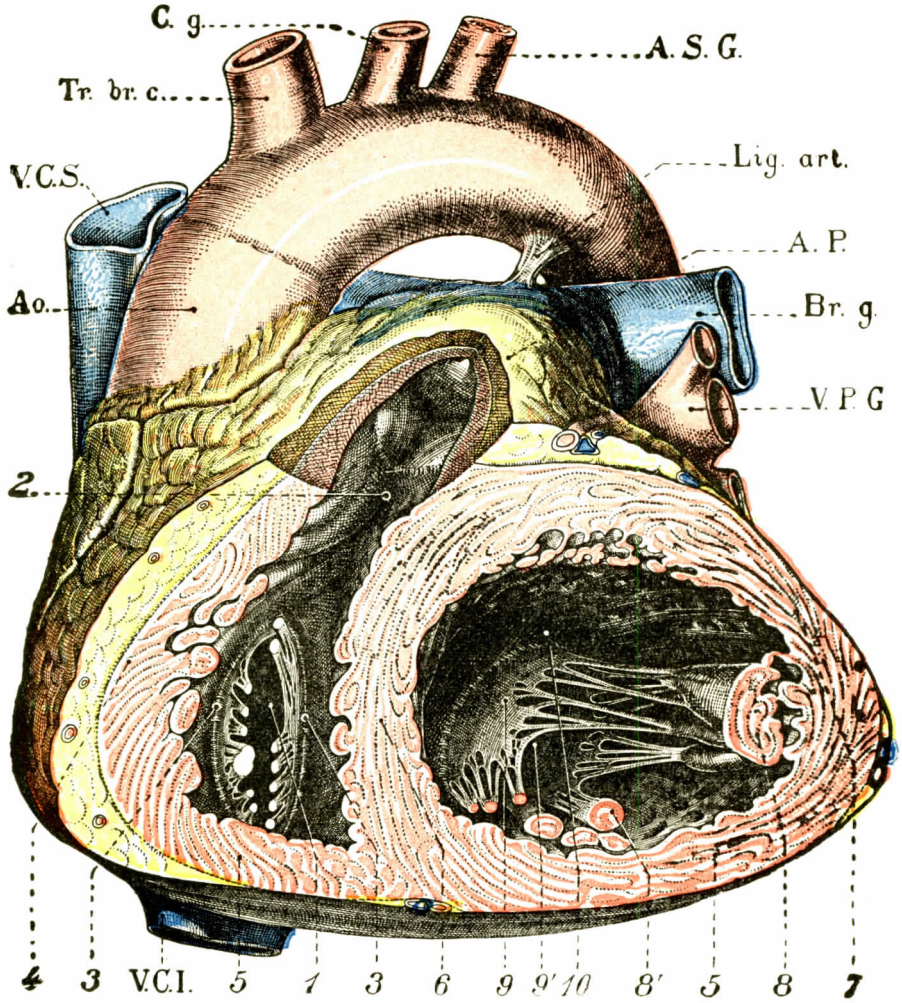

FIG. 40

Corte transversal de los dos ventrículos.

Ao, aorta. — Tr. br. c., tronco braquiocefálico. — C. g., carótida común izquierda. — A. S. G., arteria subclavia izquierda. — V. C. S., vena cava superior. — V. C. I., vena cava inferior. — A. P., arteria pulmonar. — Br. g., rama izquierda de la arteria pulmonar. — V. P. G., venas pulmonares izquierdas. — Lig. art., ligamento arterial.

1, orificio auriculoventricular derecho. — 2, infundíbulo. — 3, 3, surco perivalvular derecho. — 4, pared ántero-externa. — 5, 5, pared inferior de los dos ventrículos. — 6, pared septal. — 7, pared externa del ventrículo izquierdo. — 8, 8', pilares anterior y posterior del ventrículo izquierdo. — 9, valva mayor de la mitral. — 10, surco perivalvular izquierdo.

Se ve en este corte la diferencia de orientación de las dos cámaras de salida del corazón. El infundíbulo es perpendicular al eje de la cámara aórtica. Las dos cámaras venosas son inferiores a las cámaras arteriales.

Ahora bien, el tabique de separación que se desarrolla en el interior del bulbo, dividirá a éste en dos conductos, uno anterior, la futura la *arteria pulmonar*, y otro posterior, la futura la *aorta*, este tabique, repetimos, se dirige en sentido

transverso de derecha a izquierda y pasa exactamente por en medio de las dos válvulas laterales antes indicadas (véase la línea *xx* de la fig. 39, A).

De ello resulta que, cuando la diferenciación de los troncos arteriales se ha efectuado (fig. 39, B), cada uno de ellos posee en su origen ventricular: 1.°, una sola de las cuatro válvulas primitivas del bulbo arterial, la anterior o la posterior;

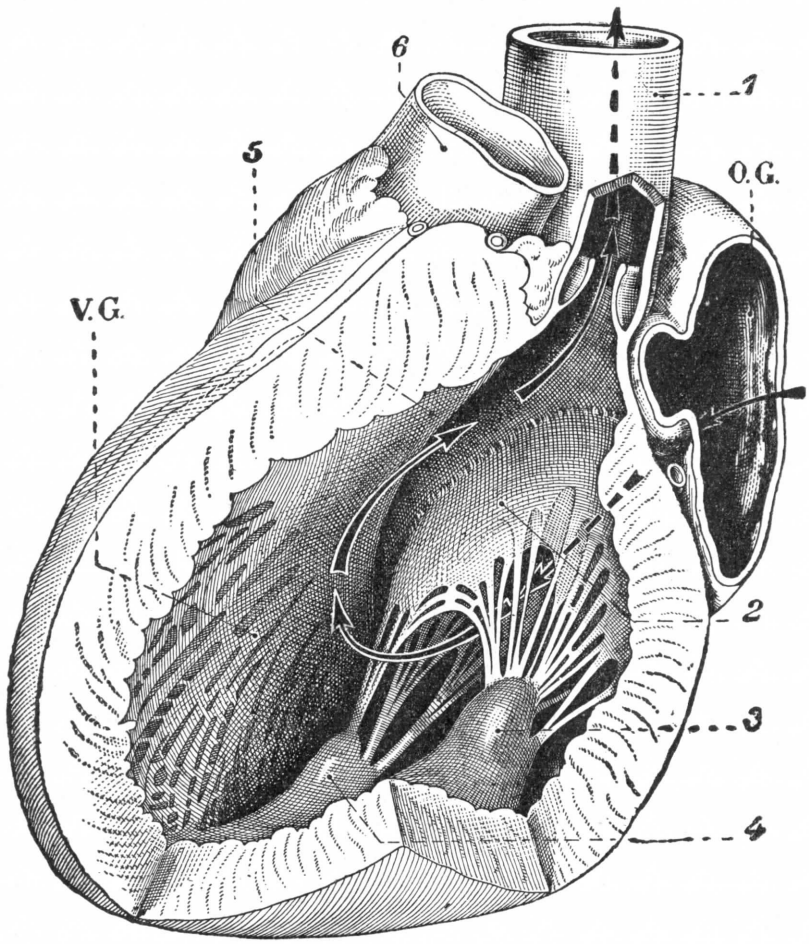

FIG. 41

Cámaras del corazón izquierdo.

O.G., aurícula izquierda. — V.G., ventrículo izquierdo.

1, aorta. — 2, valva mayor de la mitral. — 3, pilar anterior. — 4, pilar posterior. — 5, eminencia formada por el tabique interventricular en la parte superior de la cámara arterial. — 6, arteria pulmonar.

Las flechas indican el sentido de la corriente de la sangre que pasa de la cámara auriculoventricular o cámara venosa para penetrar en la cámara arterial. Las dos cámaras dibujan aquí una especie de U que tiende a abrirse en la parte superior. Se distingue el movimiento de torsión que ejecuta el tabique interventricular durante la sístole ventricular.

2.°, la mitad de otras dos, que son las válvulas laterales. A sus expensas se forman las válvulas sigmoideas, y se concibe claramente (fig. 39, C):

α) Que estas válvulas sean tres para cada orificio;

β) Que haya dos laterales (una derecha y otra izquierda), que son las que proceden de una mitad solamente de las válvulas laterales primitivas del bulbo;

γ) Que la tercera, una de las cuatro válvulas primitivas entera, esté dispuesta *hacia delante* en la arteria pulmonar y *hacia atrás* en la aorta.

4.° Cavidad ventricular. Cámaras del ventrículo izquierdo. — Si ahora que las paredes ventriculares nos son conocidas echamos una ojeada al conjunto de la misma cavidad, vemos que la valva mayor de la mitral la divide en dos *porciones* (figs. 36 y 41): una porción derecha, situada por dentro de esta válvula, es la *cámara arterial* o *aórtica;* una porción izquierda, situada hacia fuera, es la *cámara auricular.*

La cámara auricular o venosa está situada entre la valva mayor de la mitral y la parte externa del ventrículo. Contiene, pues, la pequeña valva en toda su extensión. Cuando el corazón está en su lugar, esta cámara venosa ocupa toda la parte inferior y externa del ventrículo. Es posterior con relación a la cámara arterial. La sangre venosa llevada por las venas pulmonares se desliza con facilidad de la aurícula situada verticalmente en esta cámara ventricular que le es subyacente. En el momento de la sístole el espacio comprendido entre los músculos papilares desaparece completamente, mientras que su contracción, al mismo tiempo que la de los otros fascículos del miocardio, atrae hacia fuera las valvas de la mitral. La valva interna o mayor, arrastrada así hacia el ángulo izquierdo del ventrículo, basta por sí sola para obliterar el orificio auriculoventricular engranándose con el borde de la valva menor, que en esta oclusión sólo desempeña un papel secundario; no hace más que completarla y hacerla hermética por un mecanismo indicado muy claramente por Marcos SÉE. «Los bordes adelgazados de esta valva, decía, plegados por la aproximación de las cuerdas tendinosas, se ponen en contacto con los pliegues análogos de la valva mayor, y el engranaje de estos dos órdenes de pliegues, que se hallan comprimidos entre dos planos de cuerdas, produce una especie de burlete que determina una oclusión hermética del orificio que limitan los bordes de las valvas.»

La cámara arterial está comprendida o mejor limitada por dentro por el tabique interventricular y por fuera por la valva mayor de la mitral, que continúa por abajo el sistema de los pilares (fig. 41). El orificio aórtico ocupa el ángulo superior derecho del ventrículo y se asienta en el vértice de esta cámara, que tiene el aspecto de una canal dirigida en sentido vertical. La sangre venosa, venida de arriba abajo y de atrás a delante, penetra en este canal en sentido inverso, es decir, de abajo arriba y de delante atrás. Por la influencia de la musculatura, que estudiaremos más adelante, se concibe que, obliterada por completo la vía venosa durante la sístole, la sangre sea proyectada violentamente contra la pared lisa que forma el tabique interventricular, mientras se separa de ella la vaina mayor de la mitral; así penetra en el conducto aórtico, cuyo origen aparece como situado en el centro de la potente musculatura ventricular.

Como en el ventrículo derecho, las dos cámaras ventriculares izquierdas comunican ampliamente entre sí, durante la diástole, en los puntos siguientes: 1.°, en su parte anterior, delante del pilar anterior; 2.°, en su parte posterior, detrás del pilar posterior; 3.°, en su parte media, por un vasto orificio que circunscriben el borde inferior de la valva mayor y los dos pilares anterior y posterior.

D. — Paralelo anatómico entre los dos ventrículos

Resumimos en el cuadro sinóptico siguiente los principales caracteres de orden anatómico que diferencian las dos cavidades ventriculares:

DESIGNACIONES	VENTRÍCULO IZQUIERDO	VENTRÍCULO DERECHO
1.° *Situación*	Situado a la izquierda; sólo ocupa una pequeña parte de la cara anterior del corazón; está algo más abajo que el derecho.	Situado a la derecha; ocupa la mayor parte de la cara anterior del corazón; llega algo menos abajo que el izquierdo.
2.° *Dirección.*	Casi paralelo al eje medio.	Muy inclinado sobre el eje medio.
3.° *Forma.*	Conoidea de base superior	Prismática triangular de base superior.
4.° *Espesor.*	Paredes mucho más gruesas (=15 mm.) : : 3 : 1.	Paredes mucho menos gruesas (=5 mm.) : : 1 : 3.
5.° *Orificio auriculoventricular.*	Un poco mayor que el derecho (=102 mm. de circunferencia)	Un poco menor que el izquierdo (=72 mm de circunferencia)
6.° *Válvula auriculoventricular.*	Más gruesa; sólo tiene dos valvas *(bicúspide* o *mitral)*	Menos gruesa; presenta tres valvas *(tricúspide* o *triglóquina).*
7.° *Orificio arterial.*	Un poco menor que el derecho (70 mm. de circunferencia).	Un poco mayor que el izquierdo (=72 mm. de circunferencia).
8.° *Válvulas sigmoideas.*	Un poco más gruesas; se distinguen en una posterior y dos anteriores.	Un poco menos gruesas; se distinguen en una anterior y dos posteriores.
9.° *Capacidad.*	Menor (=176 c. c.)	Mayor (=190 c. c.)
10.° *Pilares.*	Sólo tiene dos, uno anterior y otro posterior.	Tiene cuatro o cinco, diseminados por sus tres paredes
11.° *Relaciones respectivas del orificio arterial con el orificio auriculoventricular.*	Los dos orificios auriculoventricular y aórtico están situados en el mismo plano horizontal.	El orificio pulmonar está situado un poco más arriba que el orificio auriculoventricular.

E. — Tabique interventricular

El tabique interventricular, que forma a la vez la pared interna del ventrículo izquierdo y la pared interna del ventrículo derecho, tiene naturalmente la forma de una lámina triangular cuya base corresponde a las aurículas y el vértice a la punta del corazón. Estando el corazón en su sitio, está orientado de un modo tal, que su cara izquierda mira hacia abajo y atrás; por el contrario, su cara derecha mira hacia arriba y adelante. Ya hemos visto, estudiando los ventrículos, que es muy convexo por el lado del ventrículo derecho y sumamente cóncavo, por el contrario, por el lado del ventrículo izquierdo. Además, está torcido sobre su eje vertical a modo de una hélice; esta disposición, visible en la figura 41, es manifiesta cuando se examinan una serie de cortes transversales de un corazón fijado en contracción.

El espesor del tabique interventricular es considerable, pero no es uniforme. Si se examina este tabique en un corte vérticotransversal que pase por su parte media (fig. 42), se comprueba, ante todo, que presenta su máximo espesor en su extremidad inferior: mide, a este nivel, de 10 a 15 milímetros; se atenúa gradualmente a medida que se eleva y termina, en lo más alto, en el momento de continuarse con el tabique interauricular, por una parte extremadamente delgada y más o menos transparente, que presenta apenas de uno y medio a dos milímetros de espesor, a veces mucho menos. Se compone, pues, de dos porciones muy diversas: una porción inferior (6), gruesa y musculosa *(pars musculosa)*, que representa casi la totalidad del tabique; una porción delgada y membranosa *(pars membra-*

nacea), muy pequeña (7), que ocupa la parte superior. Esta última porción está desprovista de fibras musculares: está constituída por una simple lámina de tejido conjuntivo, tapizada a derecha e izquierda por el endocardio correspondiente. Es el *undefended space* de los autores ingleses.

La porción membranosa del tabique interventricular (fig. 43, 6') está situada inmediatamente por debajo de las sigmoideas aórticas, ya bajo la válvula posterior, ya, y más a menudo, entre la válvula posterior y la válvula derecha. Su forma varía mucho según los individuos: es, en la mayoría de casos, redondeada u oval, con el eje mayor anteroposterior; la hemos visto varias veces en forma de un triángulo, cuya base, dirigida hacia abajo, se continuaba con la porción musculosa del tabique, y cuyo vértice, dirigido hacia arriba, correspondía al ángulo de separación de las dos válvulas precitadas. En cuanto a sus dimensiones son también muy variables: mide, por término medio, de 10 a 12 milímetros de anchura por 6 u 8 de altura, o sea, en superficie, 60 a 90 milímetros cuadrados. Su espesor no excede de un milímetro por término medio. Su cara derecha es lisa y uniforme: en ella se inserta, en su parte anterior, la valva interna de la tricúspide. Su cara izquierda, igualmente uniforme y lisa, corresponde a una depresión más o menos pronunciada, pero constante, de la pared ventricular: se la podría llamar la *fosita subsigmoidal* del ventrículo izquierdo.

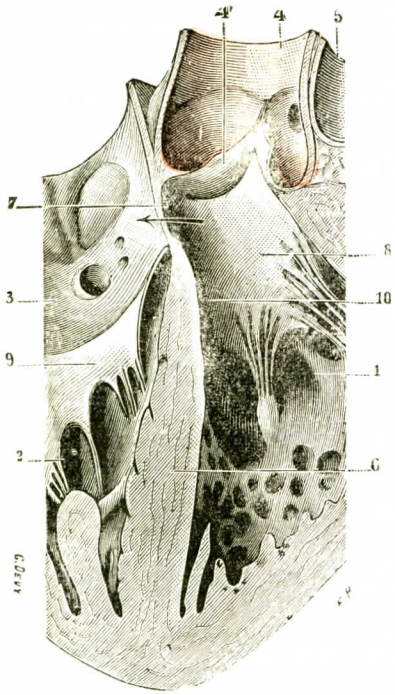

FIG. 42

Tabique interventricular visto en un corte vérticotransversal o frontal que pasa por el orificio aórtico (segmento posterior del corte).

1, ventrículo izquierdo. — 2, ventrículo derecho. — 3, aurícula derecha. — 4, aorta, con 4', su válvula posterior. — 5, arteria pulmonar. — 6, tabique interventricular, porción musculosa, con 7, su porción membranosa (se ve que una flecha que atraviesa horizontalmente esta porción membranosa, va del ventrículo izquierdo a la aurícula derecha). — 8, valva interna de la mitral. — 9, valva interna de la tricúspide. — 10, conducto aórtico.

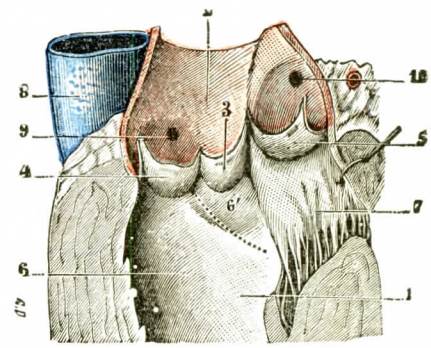

FIG. 43

Parte membranosa del tabique interventricular vista de cara por el ventrículo izquierdo.

1, ventrículo izquierdo. — 2, aorta, con 3, su válvula posterior; 4, su válvula derecha; 5, su válvula izquierda.—6, tabique interventricular, con 6', su porción membranosa. — 7, valva interna de la mitral. — 8, arteria pulmonar.—9, arteria coronaria derecha.— 10, arteria coronaria izquierda.

(La línea de puntos que se ve debajo de la válvula sigmoidea posterior indica la línea de inserción, en el ventrículo opuesto, de la valva interna de la tricúspide.)

Por el lado del ventrículo izquierdo (fig. 43), la porción membranosa del tabique está situada por completo en la pared interna de este ventrículo. Pero no

sucede lo mismo por el lado opuesto: aquí, solamente su *parte inferior* corresponde al ventrículo derecho y está colocada, como se ve claramente en la figura 42 encima de la valva interna o septal de la tricúspide; su *parte superior* (a consecuencia del hecho de que el ventrículo derecho es algo más corto que el izquierdo) corresponde, no a la cavidad ventricular, sino a la aurícula situada encima. Si se examina atentamente la pared interna de la aurícula derecha en un corazón fresco, se nota debajo del anillo de Vieussens y encima de la inserción septal de la valva interna de la tricúspide una zona menos colorada y que abomba ligeramente del lado de la aurícula: es la zona correspondiente a la porción membranosa. La diferencia de coloración es debida a la ausencia de fibras musculares. Si en este punto se hunde una aguja en la parte más inferior de la aurícula derecha y se le hace seguir de derecha a izquierda un trayecto horizontal (véase la flecha de la figura 42), esta aguja penetra, no en la aurícula izquierda, sino en el ventrículo subyacente, en la porción de este ventrículo que se encuentra inmediatamente por dentro de la válvula mitral.

Embriológicamente el tabique interventricular del adulto deriva de dos formaciones muy diferentes: el *septum inferius* de His y el *septum aorticum*. El septum inferius o tabique interventricular primitivo aparece en la parte inferior y posterior de las paredes ventriculares y desde aquí se dirige hacia ariba, al bulbo aórtico; se halla completamente terminado al principio de la octava semana. El septum aorticum o tabique del bulbo aórtico, que divide en dos partes *(aorta* y *arteria pulmonar)* la cavidad arterial primitiva, empieza en la parte superior del bulbo aórtico; desde aquí progresa de arriba abajo, marchando al encuentro del tabique interventricular; alcanza a éste y, fusionándose con él, intercepta toda comunicación entre el ventrículo derecho y el ventrículo izquierdo. De estos dos tabiques, uno ascendente y otro descendente, el primero está representado en el corazón del adulto por la porción musculosa del tabique interventricular; el segundo forma la porción membranosa de este mismo tabique. Un poco antes de la soldadura del tabique interventricular primitivo con el tabique aórtico, los dos ventrículos comunican todavía, por su parte más superior, por un pequeño orificio, que se designa ordinariamente con el nombre de *agujero* o *foramen de Panizza*. El agujero de Panizza persiste durante toda la vida en gran número de reptiles, principalmente en los cocodrilos. Se le encuentra a veces en el hombre en estado de anomalía y ocupa, naturalmente, la parte inferior de la porción membranosa del tabique interventricular, el punto en que esta porción membranosa se une a la porción musculosa. Por lo demás, la abertura es ya triangular, ya redondeada u oval. Ordinariamente es única; pero se encuentran a veces, al lado de un orificio principal, uno o dos orificios accesorios. En el desarrollo del tabique interventricular, Koch concede gran importancia al fenómeno, en cierto modo, de arremangadura, de inversión de los ventrículos en el curso del desarrollo.

En ciertos mamíferos (buey) la musculatura del tabique interventricular llega hasta el origen de la aorta; no hay tabique transparente. Existen por lo demás variaciones muy numerosas sobre la constitución de este tabique. Así, es posible encontrar un cartílago en el perro, y hasta un hueso en el buey, en la región que corresponde a la zona membranosa, a esta *pars membranacea* constituída únicamente por tejido conjuntivo y que presta un sólido punto de apoyo a la parte derecha del origen aórtico.

§ 2. — Aurículas

Las aurículas presentan, como los ventrículos, *caracteres comunes* y *caracteres particulares*.

A. — Caracteres comunes a las dos aurículas

Las aurículas se hallan encima de los ventrículos. Comparadas con éstos, difieren de ellos, primero, por su capacidad, que es menor, por la delgadez relativa de sus paredes y por la ausencia de columnas carnosas de primer orden.

Difieren también por el mayor número de orificios que se abren en su cavidad. Estos orificios son de dos órdenes: uno, *orificio auriculoventricular*, que pone en comunicación la aurícula con el ventrículo subyacente, se ha descrito al hablar de los ventrículos; los otros, *orificios venosos*, corresponden a la desembocadura, en la cavidad auricular de cierto número de conductos venosos, cuya disposición, como su número, varía en cada una de las dos aurículas.

Desde el punto de vista de su forma, las aurículas son muy irregulares y, por lo mismo, difícilmente comparables a un volumen geométrico cualquiera. Se las puede, no obstante considerar como cuboideas y estudiar en ellas, por consiguiente, *seis caras* o *paredes*. Añadiremos que cada una de las aurículas presenta, en su parte ánterocxterna, una especie de prolongación o divertículo que es el apéndice auricular u orejuela.

B. — Caracteres particulares de la aurícula derecha

La forma de la aurícula derecha es de tal modo irregular que no es posible compararla a ningún cuerpo geométrico. Forma un saco de paredes relativamente delgadas con relieves o excavaciones que corresponden a las venas que acaban en ella. Ofrece, tanto interior como exteriormente, sus mayores diámetros en el sentido ánteroposterior, es decir, de la aurícula al orificio de la vena cava inferior, y en el sentido vertical, o sea, del orificio de la vena cava superior al *appendix auricularis posterior* de His. Sin embargo, para mayor comodidad de descripción se le da muy artificialmente una forma cuboidea y se describen en ella seis paredes. Estas, en el corazón en su lugar, son posterior o sinusal, anterior o anular, interna o septal, externa, superior e inferior. Cuando el corazón está separado de sus conexiones y colocado verticalmente, la cara posterior se hace superior, la superior anterior, etc. Describiremos en un momento las paredes de la aurícula según la situación que ocupan en el órgano *in situ*.

Si se practica una ventana en la pared externa de la aurícula, se comprueba que tiene dos porciones bien distintas por su aspecto: una, posterior e interna, es lisa, uniforme y se extiende en altura entre la embocadura de las dos venas cavas; la otra, que ocupa todo el resto de la aurícula, tiene su superficie surcada de numerosas eminencias, excepto en el contorno del orificio auriculoventricular, donde vuelve a ser lisa.

La primera corresponde embriológicamente al seno venoso, y se puede denominar *porción sinusal* de la aurícula, y la otra, a la *aurícula propiamente dicha* o *atrio:* es la *porción trabecular*. Estas dos porciones están separadas por fuera por una eminencia, la *crista terminalis*, que corresponde exteriormente al *sulcus terminalis* que hemos descrito (fig. 45, 6). Por dentro y por delante, es decir, en la pared interauricular, la separación de las dos porciones es menos manifiesta; está representada por el contorno de la *fosa oval*. Detrás de la cresta, la pared auricular es lisa. Delante de ella y por fuera está erizada de eminencias, de trabéculas, cuya armazón está formada por los *músculos pectíneos*. Estos nacen de la *crista terminalis;* se dirigen perpendicularmente a ella, en una disposición elegante, hacia la pared externa y la pared superior de la aurícula, formando una red que desaparece: 1.°, abajo, en el divertículo que hemos denominado el seno subeustaquiano de Keith; 2.°, delante, hacia el orificio auriculoventricular. Esta red alcanza su máximo desarrollo en la aurícula y en la proximidad de ésta.

Dicho esto, considerando el corazón en posición normal, estudiaremos separadamente cada una de las caras.

1.° Pared externa. — La pared externa, cóncava, muy estrecha, podría considerarse como un simple borde. Muy irregular, ofrece en toda su extensión el

sistema trabecular de que ya hemos hablado, los *músculos pectíneos*, que volveremos a ver en la región ánterosuperior. En la parte posterior de esta región encontramos la *crista terminalis*, que referiremos a la pared posterior.

2.° Pared posterior (pared inferior del corazón vertical) — Es lisa, sin trabéculas. Encontramos en ella la *crista terminalis*, que separa, como hemos visto, la parte interna y dorsal de la aurícula de la parte anterior y externa. Esta cresta forma una eminencia, particularmente marcada cerca de su origen en la parte superior de la aurícula. Nace por fuera de la embocadura de la vena cava superior y desciende por la pared posterior de la aurícula, dibujando un pliegue semilunar curvo, cuya altura disminuye cada vez más a medida que se aproxima al orificio de la vena cava inferior. En este punto se pierde y se borra en el extremo posterior y superior de la válvula de Eustaquio.

Desde el punto de vista embriológico, la *crista terminalis* determina la posición primitiva de la válvula derecha del seno venoso, de la que las válvulas de Eustaquio y de Tebesio deben ser consideradas como la reliquia. A la *crista terminalis* corresponde un potente fascículo muscular (véase *Estructura de las aurículas*). Por último, señala el trayecto del nudo sinusal de Keith y Flack.

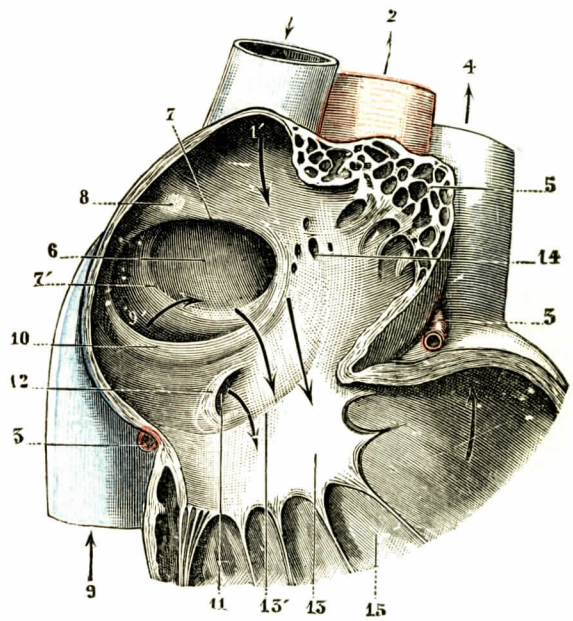

FIG. 44

Aurícula derecha; vista ánteroexterna *(esquemática)*.

(La pared externa y la pared anterior de la aurícula han sido recortadas para poner de manifiesto la pared posterior y el tabique interauricular.)

1, vena cava superior, con 1', su desembocadura en la pared superior de la aurícula. — 2, aorta. — 3, arteria coronaria derecha. — 4, arteria pulmonar. — 5, tejido reticulado de la aurícula derecha. — 6, fosa oval rodeada por el anillo de Vieussens, 7 y 7'. — 8, punto en que se halla (cuando existe) el tubérculo de Lower. — 9, vena cava inferior, con 9', su desembocadura en la parte superior de la aurícula. — 10, valvula de Eustaquio. — 11, orificio de la vena coronaria magna. — 12, válvula de Tebesio. — 13, valva interna de la tricúspide. — 13', borde del orificio auriculoventricular. — 14, orificios de conductos venosos. — 15, cavidad ventricular derecha.

El intervalo comprendido entre los orificios de las dos venas cavas ofrece un relieve de volumen inconstante, que se denomina *tubérculo de Lower* o *tubérculo intravenoso* (figura 45). Está situado en la unión de la pared posterior con la pared interna. Descrita por LOWER en 1669, esta eminencia ha motivado numerosas investigaciones. HALLER, CRUVEILHIER, ROMITI, declaran no haberlo visto nunca. HYRTL lo comprueba en el embrión, pero lo encuentra muy poco desarrollado o inexistente en el adulto. LOWER le atribuía, sin embargo, una acción fisiológica importante, dándole como función, y ésta es la opinión de RETZIUS, el desviar las columnas sanguíneas que desembocan por las dos venas cavas e impedir así que choque una con otra. Gracias a él, la corriente sanguínea de la vena cava superior se dirigiría hacia la parte anterior e inferior de la aurícula, mientras que la corriente

sanguínea de la vena cava inferior se dirigiría hacia arriba. En realidad esta eminencia existe, pero sólo es visible en ciertas condiciones.

Como TANDLER, admitimos que morfológicamente no se trata de un tubérculo en el sentido propio. Se trata, en efecto, de un reborde, de una eminencia transversal roma de la pared posterior de la aurícula, que se comprueba siempre en el corazón en su lugar bien fijo. Esta eminencia se atenúa o falta en el corazón relajado o fuera de su sitio. ¿Cómo explicar este hecho que a primera vista parece extraño? Cuando se ha abierto la cavidad pericardíaca por delante y se descubren las dos venas cavas, se percibe que los ejes de estas venas no se hallan enteramente en la misma dirección, sino que forman un ángulo obtuso abierto hacia atrás. Estos dos ejes, como ha hecho observar LUSCHKA, se encuentran en el plano del orificio auriculoventricular. Ahora bien, esta angulación de las dos cavas repercute en la pared posterior del seno. Este se encorva por delante, formando entonces este burlete que TANDLER propone justamente denominar *torus Loweri*. Parece ser la consecuencia de la tracción operada por el pericardio tendido entre las dos cavas. Si, como aconseja TANDLER, se corta el pericardio intermedio a los dos vasos, este ángulo se borra como se liberaría la incurvación de un arco cortándole la cuerda. Esta explicación mecánica contiene gran parte de verdad. Sin embargo, se puede concebir que las dos corrientes de las venas cavas determinan por su presión un engrosamiento que puede persistir después de la liberación pricardíaca de las dos gruesas venas. Ahora bien, vemos una confirmación de esta hipótesis en las variaciones de volumen que presenta en la serie animal: está particularmente desarrollado en la foca, en la que tiene el aspecto de un verdadero aparato de separación, y en el caballo. Desde el punto de vista estructural, por último, está constituído por dos capas musculares separadas por una almohadilla adiposa, descrita hace ya mucho tiempo por HENLE.

3.° Pared inferior (pared posterior del corazón vertical). — Esta pared presenta dos orificios importantes: el de la vena cava inferior y el de la vena coronaria mayor.

a. *Orificio de la vena cava inferior.* — Este orificio redondeado mide de 27 a 37 milímetros (CRUVEILHIER). Está orientado en un plano ligeramente oblicuo de atrás adelante y de arriba abajo (fig. 44). En su trayecto intrapericardíaco la pared posterior de la vena cava es, por otra parte, algo más alta que la pared anterior. El orificio posee una válvula, la *válvula de Eustaquio*, que tiene la forma de semiluna, cuyos dos extremos se pierden, el posterior, con la terminación de la *crista terminalis*, en la pared posterior de la aurícula, y el anterior en la pared interna, donde alcanza el extremo del cuerpo inferior del anillo de Vieussens (fig. 45, 3). De las dos caras de la válvula, una mira hacia delante y afuera, la otra adentro y atrás. El borde libre mira arriba. El borde adherente se inserta en el suelo auricular junto a la pared interna de la vena; el suelo auricular prolonga por lo demás la pared venosa.

Examinada en corazones de adultos, esta válvula presenta dimensiones muy variables; está a menudo poco desarrollada, excediendo raramente de un centímetro de altura de su borde adherente a su borde libre. Su pared es en extremo delgada, y es fenestrada en el 5 por 100 de los casos según LAUENSTEIN. Toma a veces una forma reticulada que se prolonga más allá del orificio de la vena cava inferior. Esta forma representa un estado de regresión de la valva derecha del seno venoso, del cual la válvula de Eustaquio no es más que un segmento. Insuficiente para cerrar el orificio de la vena cava inferior, no puede tener por función impedir el reflujo de la sangre venosa de la aurícula en la vena cava inferior. En el feto, por el contrario, la válvula está relativamente más desarrollada; su borde libre, cóncavo hacia arriba y adentro, está bien aplicado al contorno

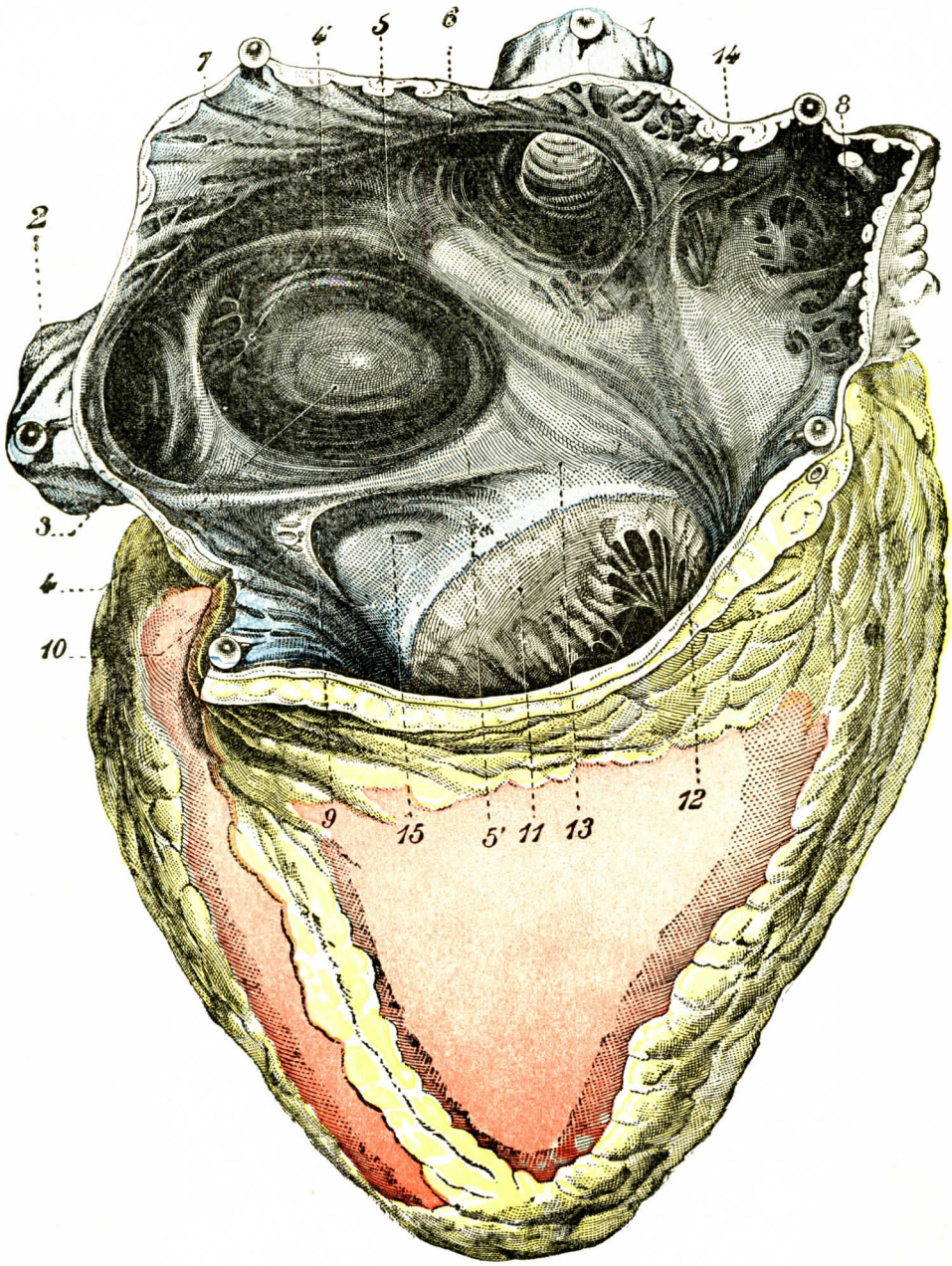

FIG. 45

Aurícula derecha.

(Se ha abierto y reclinado la pared ánteroexterna.)

1, vena cava superior. — 2, vena cava inferior. — 3, válvula de Eustaquio. — 4, fosa oval. — 4', resto de la valva derecha del seno venoso. — 5, 5', bordes superior e inferior del anillo de Vieussens. — 6, cresta terminalis. — 7, músculos pectíneos. — 8, aurícula derecha abierta. — 9, abertura de la vena coronaria. — 10, válvula de Tebesio. — 11, valva posterior de la tricúspide. — 12, valva interna. — 13, banda del seno. — 14, 15, abertura de las venas cardiacas que van directamente a la aurícula.

del agujero de Botal. Es posible entonces comprobar que la válvula tiene manifiestamente por función, en esta época del crecimiento, dirigir la corriente sanguínea hacia la aurícula izquierda, que comunica ampliamente entonces con la aurícula derecha por el agujero de Botal (fig. 46).

Después del nacimiento, obturado el agujero de Botal y derramando ya la vena cava inferior la totalidad de su contenido en la aurícula derecha, la válvula en cuestión no tiene ya que desempeñar ningún papel. Se atrofia gradualmente como un órgano que se ha vuelto inútil, y he aquí por qué presenta en el adulto las muy reducidas proporciones que la hacen descender a la condición de un simple órgano rudimentario (fig. 45).

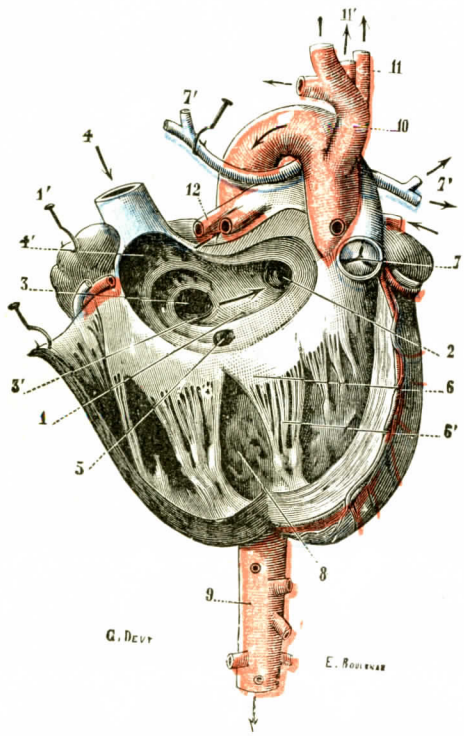

FIG. 46

Aurícula y ventrículo derechos del corazón del feto abiertos por su lado externo.

1, cavidad de la aurícula derecha. — 1', aurícula derecha. — 2, agujero de Botal y su válvula. — 3, orificio de la vena cava inferior, con 3', válvula de Eustaquio.—4, vena cava superior, con 4', su abertura en la aurícula. — 5, orificio de la gran vena coronaria y válvula de Tebesio. — 6, valvula tricúspide, con 6', sus cuerdas tendinosas.—7, orificio de la arteria pulmonar. — 7', ramas de esta arteria. — 8, cavidad del ventrículo derecho. — 9, aorta. — 10, tronco braquiocefálico arterial. — 11, carótida izquierda. — 11', subclavia izquierda. — 12, venas pulmonares.

b. *Orificio de la vena coronaria.* — Este orificio está situado debajo y algo por dentro del orificio de la vena cava inferior, entre éste y el orificio auriculoventricular, cerca del tabique interauricular (fig. 45). Es circular, de un diámetro de 10 a 12 milímetros. Está provisto también de una válvula delgada y transparente, la *válvula de Tebesio*, que ofrece generalmente una forma semilunar; su borde libre, cóncavo, delgado, mira arriba y adentro hacia el séptum interauricular; su borde adherente se inserta en la mitad externa del orificio. De las dos caras de este pequeño velo membranoso, una mira adentro y otra afuera.

Como la válvula de Eustaquio, tiene bastante a menudo aspecto reticulado, dibujando una especie de diafragma fenestrado o barrado. Representa también embriológicamente un segmento de la válvula derecha del seno venoso.

c. *Banda del seno. Tendón de Todaro.* — En la parte de la aurícula próxima a la válvula de Eustaquio, y partiendo del extremo anterior de esta válvula, se ve bastante a menudo un pliegue que se dirige hacia delante, pliegue fácil de evidenciar si se ejerce una tracción por fuera sobre la válvula de Eustaquio. Tendido este pliegue, se ve que se continúa por una banda gris blanquecina que llega hasta la porción membranosa del séptum interventricular. Esta *banda del seno* divide la porción interna no trabecular de la aurícula en un segmento superior que corresponde al tabique y un segmento inferior que corresponde al orificio auriculoventricular. Forma el borde superior de un pequeño triángulo sobre el que Koch ha sido el primero en llamar la atención: el borde inferior y anterior está formado por el margen posterior del orificio auriculoventricular; el tercer lado, inferior y posterior, está constituído por la válvula de Tebesio. El substrato de esta banda

está formado, si no completamente, por lo menos en parte, por un fascículo de tejido conjuntivo, el denominado *tendón de Todaro*, descrito por este autor en el año 1885. En el área del triángulo que acabamos de mencionar se asienta una parte del sistema conectador del corazón, en particular el nudo de Aschoff-Tawara y la porción inicial del fascículo de His (pág. 89).

4.° Pared superior (pared posterior del corazón vertical). — La pared superior, techo o cúpula de la aurícula tiene por detrás el orificio de la vena cava superior, un orificio circular, de 18 a 22 milímetros de diámetro y desprovisto de válvula. El plano del orificio es oblicuo hacia abajo y adelante: la pared posterior de la vena cava superior es, en efecto, como la de la vena cava inferior, más larga que la pared inferior. Delante del orificio cava se encuentra el orificio de la aurícula derecha. Vena cava superior y aurícula forman exteriormente un ángulo que en el interior de la cavidad corresponde al origen de la *crista terminalis*, que hemos visto seguía el contorno externo del orificio cava superior. Este ángulo, como veremos más tarde, tiene importancia topográfica: en este punto comienza el nudo sinusal.

El orificio de la aurícula es oval, de eje mayor vertical. Las paredes de la aurícula están erizadas de trabéculas anastomizadas, que forman un sistema de mallas que se relacionan a través del orificio, sin ningún límite de separación, con las partes adyacentes de la aurícula.

5.° Pared anterior (parte inferior del corazón vertical). — Corresponde al orificio auriculoventricular. Visto por la aurícula, tiene ésta la forma de un anillo cuyo margen, liso, conduce al embudo tricuspídeo. Recordemos en la proximidad de este anillo la presencia del pequeño triángulo que hemos descrito hace poco.

6.° Pared interna o pared septal. — La pared interna (figs. 44 y 45), mucho más importante, corresponde al tabique interauricular. Presenta, ante todo, en su parte media, una depresión llamada *fosa oval;* a nivel de esta depresión, la pared, muy adelgazada y semitransparente, está formada solamente, por decirlo así, por la coaptación de las dos membranas serosas que tapizan las aurículas: la llamaremos *membrana de la fosa oval.*

La fosa oval se encuentra circunscrita en la mayor parte de su contorno por un relieve muscular, conocido con el nombre de *anillo de Vieussens (limbo de Vieussens* de algunos autores). Se le distinguen una rama pósterosuperior y otra ánteroinferior. La superior se continúa con el tubérculo de Lower; la rama inferior se conexiona, como hemos visto, con el extremo anterior de la válvula de Eustaquio. El relieve no tiene la misma altura en todo su trayecto; se borra, en efecto, por detrás y abajo, y aquí la fosa oval no tiene límites precisos, confundiéndose con el resto de la pared interauricular. Se comprueba bastante a menudo, en esta región, una formación reticular que representa vestigios de la válvula sinusal izquierda; a veces hay entre esta red y el séptum auricular una hendidura pequeña que WEBER considera como el resto del espacio interseptovalvular (véase más adelante).

La pared de la fosa oval tiene, pues, límites muy distintos por delante y arriba. La vemos, en efecto, en este punto, deslizarse por el lado izquierdo del anillo que la rodea y formar con él una especie de fondo de saco de varios milímetros de profundidad. Hasta es muy frecuente (alrededor del 30 por 100 de los casos) ver este fondo de saco transformarse en un verdadero conducto, que se abre, por otra parte, en la aurícula opuesta. Este *agujero interauricular* (fig. 48, 13), reliquia del agujero de Botal (véase más adelante), se encuentra aproximadamente en *un tercio* de los casos; según WALDMANN, es más frecuente en la mujer que en el hombre.

En la parte anterior e inferior la membrana interauricular corresponde a la porción membranosa *(portio membranacea)* del séptum ventricular (véase pág. 60).

Para comprender la significación morfológica de las distintas partes que constituyen la pared interna de la aurícula derecha, especialmente del *anillo de Vieussens*, de la *fosa oval* y de la *membrana de la fosa oval*, conviene remontarse al período embrionario del *corazón*.

Primitivamente, como sabemos, las dos aurículas sólo forman una cavidad. En el transcurso de la cuarta semana, en el embrión humano, se ve aparecer en la superficie exterior de esta cavidad única una ligera estrangulación, que ocupa su pared superior y su pared posterior. En el interior de la cavidad, esta estrangulación se traduce, naturalmente, por una eminencia o lámina que ocupa la misma situación, esto es, que se destaca a la vez de la pared superior y de la posterior.

Esta lámina, todavía muy delgada, primer rudimento del tabique interauricular, es conocida con el nombre de *tabique primario* (*septum primum* de Born): todo lo que se encuentra a su derecha constituirá la aurícula derecha; todo lo que se halla a su izquierda vendrá a ser la aurícula izquierda.

Desarrollándose hacia abajo y adelante, el tabique primario avanza poco a poco hacia otro tabique, situado por debajo de él, que ocupa el conducto auricular y que no es otro que el *septum intermedium* de His.

Entre el septum primum y el septum intermedium existe un espacio libre que permite comunicar las dos aurículas: es el *ostium primum* de Born. Este orificio, primero muy ancho, disminuye poco a poco a medida que el septum primum se aproxima al septum intermedium, tanto que, en el momento en que los dos tabiques se habrían juntado y fusionado, las dos aurículas estarían completamente separadas una de la otra, si no se estableciera entre ellas un nuevo modo de comunicación.

Esto es lo que precisamente sucede.

Aun antes que el septum primum haya contactado con el septum intermedium, se produce en el mismo septum primum, probablemente por una resorción local de su propia substancia, un *nuevo orificio*, que reemplaza al primero y asegura todavía durante algún tiempo la libre comunicación entre las dos aurículas. Este segundo orificio, *ostium secundum* de Born, no es más que el *agujero de Botal* del feto. Se halla situado en la parte posterior y superior del tabique primario.

Si ahora observamos la pared posterior de la aurícula derecha, un poco por fuera del tabique primario, encontraremos allí el orificio terminal del *seno venoso*, seno venoso que se halla situado por detrás de la aurícula y en el cual desembocan, en este momento, las *venas vitelinas*, las *venas umbilicales* y las *venas de Cuvier*. Este orificio, muy ancho y bastante regularmente redondo, se halla rodeado por la parte de la aurícula por dos válvulas, la una derecha y la otra izquierda, las dos en forma de media luna mirándose por su concavidad: son las *válvulas venosas;* se unen recíprocamente la una a la otra en su extremidad superior y en su extremidad inferior.

Aunque muy aproximada al septum primum, la *válvula venosa izquierda* está constantemente separada de él por un estrecho intervalo que designaremos con Röse con el nombre de *espacio interseptovalvular* (fig. 47, 11).

En el curso del desarrollo se producirán dos modificaciones importantes en la aurícula derecha: la *oclusión del agujero de Botal* y la *fusión del seno venoso con la cavidad auricular*. He aquí de qué manera:

En la pared superior y en la pared anterior de la aurícula, inmediatamente por fuera y a la derecha del tabique primario, que a este nivel es poco extenso, nace un segundo tabique, *tabique secundario* (*septum secundum* de Born), que se desarrolla lentamente hacia atrás y abajo, marchando al encuentro del tabique primario. Los dos tabiques, dispuestos uno y otro en sentido frontal, se parecen bastante a dos medias lunas, una posterior y anterior la otra, que se miran por su concavidad: el agujero de Botal, que no es otro, al presente, que el intervalo comprendido entre estas dos medias lunas, se encuentra así circunscrito por dos bordes cóncavos.

El tabique secundario continúa desarrollándose o, mejor dicho, aproximándose al tabique primario, hasta llegar a ponerse en contacto con este último, lo traspasa aplicándose sobre su cara derecha y, finalmente, se suelda a él, no *borde contra borde*, sino *cara contra cara*. Así se encuentra interceptada desde este momento toda comunicación entre la aurícula

derecha y la aurícula izquierda. El agujero de Botal ya no existe y el tabique interauricular es ahora completo.

Mientras se desarrolla el tabique secundario y se borra poco a poco el agujero de Botal, el seno venoso, perdiendo su individualidad, se fusiona con la aurícula: se incorpora gradualmente a ella, constituyendo esta porción de su pared posterior que, en el adulto, está desprovista de columnas carnosas o músculos pectíneos. Al mismo tiempo, los troncos venosos que primitivamente aportaban a él su sangre y que se han transformado en *vena cava superior*, *vena cava inferior* y *vena coronaria*, se abren al presente en plena aurícula y por orificios diferentes: la vena cava superior, en la parte más alta, en la pared superior; la vena cava inferior, hacia abajo y atrás, en la pared posterior, inmediata al tabique; la vena coronaria, un poco por debajo de la precedente, entre ella y el orificio aurículoventricular.

En el curso de todas estas transformaciones, ¿qué les sucede a las dos válvulas venosas? Una y otra siguen una evolución muy diferente. La *válvula venosa derecha*, persistente,

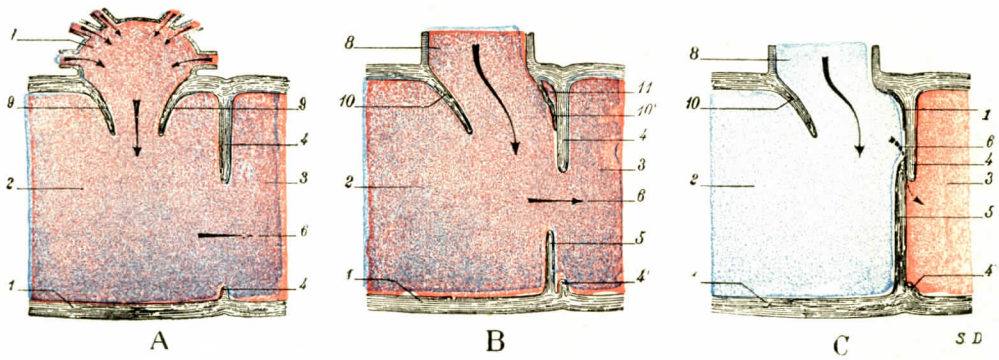

Fig. 47

Los diferentes estadios del tabique interauricular vistos en un corte horizontal del corazón por las aurículas: A, primer estadio; B, segundo estadio; C, tercer estadio.

1, pared de las aurículas. — 2, aurícula derecha. — 3, aurícula izquierda. — 4, 4', séptum primum, con, en su parte anterior (en la fig. A y la fig. B), un agujero abierto en la misma membrana, haciendo comunicar las dos aurículas. — 5, séptum secúndum (en la fig. B y la C), naciendo de la pared anterior de las aurículas y adelantándose al encuentro del séptum primum. — 6, agujero de Botal (en la fig. B), limitado por los bordes libres de las dos membranas 4 y 5 (en la figura C, el séptum secúndum ha tomado contacto con la cara derecha del séptum primum, cerrando de esta manera el agujero de Botal: la flecha indica la situación y la dirección de este agujero cuando persiste). — 7, seno venoso (en la fig. A), con sus diversos afluentes (conductos de Cuvier, venas vitelinas, venas umbilicales) abriéndose en la aurícula derecha. — 8, vena cava inferior (en las figuras B y C) abriéndose, como el seno de que deriva, en la aurícula derecha. — 9 y 9', válvula derecha y válvula izquierda del orificio del seno (fig. A). — 10 y 10', las mismas, constituyendo las válvulas derecha e izquierda de la vena cava inferior: se ve perfectamente que, mientras que la válvula derecha persiste para formar la *válvula de Eustaquio* y la *válvula de Tebesio*, la válvula izquierda se atrofia poco a poco y desaparece casi por completo, hallándose aplicada contra la cara derecha del séptum primum. — 11, espacio interseptovalvular de Röse.

se divide en dos partes: una superior, mayor, que ocupa la parte inferoexterna del orificio de la vena cava inferior, es la *válvula de Eustaquio;* la otra inferior, mucho más pequeña, que se abre en la parte externa del orificio de la coronaria, es la *válvula de Tebesio*. La *válvula venosa izquierda*, aplicándose contra la pared posterior del tabique primario, se atrofia lentamente y acaba por desaparecer como formación distinta; pues casi siempre se encuentran restos en el lado interno del orificio de la vena cava inferior, en la parte posterior de la fosa oval. Estos restos, que, repito, son casi constantes, pero extremadamente variables, revisten de ordinario la forma de una delgada membrana, algunas veces lisa, pero lo más frecuentemente más o menos perforada, fenestrada, de aspecto reticulado. Reducida en algunos casos a un simple engrosamiento del endocardio, persiste a veces en toda su extensión (como lo ha observado Weber, 1904), adhiriéndose solamente por sus bordes y circunscribiendo hacia atrás de ella un espacio libre, que no es otro que la reliquia del *espacio interseptovalvular* de Röse, en el que nos hemos ocupado antes.

Estos datos embriológicos, haciéndonos asistir, por decirlo así, a la formación del tabique interauricular, nos explican de una manera manifiesta la constitución anatómica de este tabique. Si lo seguimos de delante atrás (fig. 47, C), vemos que está formado sucesivamente: 1.º, en su *porción anterior*, por el tabique secundario, cubierto en su cara izquierda

por el reborde anterior (muy corto) del tabique primario; 2.°, en su *porcion media*, por la parte anterior del tabique primario; 3.°, en su *porción posterior*, finalmente, por la porción más posterior de este mismo tabique primario, sobre la cual se han aplicado los restos más o menos manifiestos de la válvula venosa izquierda.

Notemos, por otra parte, que la porción media del tabique primario corresponde a la *fosa oval* del tabique del adulto; que el borde anterior del tabique secundario, libre y más o menos saliente, forma el *anillo de Vieussens;* y, finalmente, que la porción posterior de este mismo tabique primario se continúa manifiestamente con la vena cava inferior, la que se halla fusionada con la válvula izquierda de este último vaso.

Acabamos de ver que el agujero de Botal desaparecía por el hecho de la soldadura del borde libre del tabique primario con la cara lateral izquierda del tabique secundario. Esta soldadura, que corresponde al punto de la figura 47, C, en que se encuentra la flecha de puntos, se produce ordinariamente en el niño al nacer, en el momento en que la circulación cardiopulmonar substituye a la circulación cardioplacentaria. No obstante, la soldadura en cuestión a menudo es incompleta, y de esta manera se explica la presencia del pequeño conducto oblicuo, mencionado anteriormente y representado en la figura 48, que se halla en la parte ánterosuperior de la fosa oval: puede ser doble y aun triple, según que el borde libre del tabique primario contraiga adherencias con tres o cuatro puntos del tabique secundario.

Conviene añadir que la persistencia en el adulto del pequeño orificio interauricular no ocasiona necesariamente la mezcla de la sangre arterial, contenida en la aurícula izquierda, con la sangre venosa de la aurícula derecha. En efecto, el borde libre del tabique primario, traspasando el borde libre del tabique secundario, puede venir a aplicarse contra la cara izquierda de este último, de lo cual resulta que por el solo hecho de la presión sanguínea en las dos aurículas (presión que se ejerce en sentido inverso en los dos lados de la pared interauricular), los dos tabiques precitados se hallan en sus partes contiguas *íntimamente aplicados uno contra el otro*, a tal extremo que todo paso de la sangre de una aurícula a la otra es imposible: la comunicación, desde el punto de vista fisiológico, es simplemente *virtual*.

C. — Caracteres particulares de la aurícula izquierda

La aurícula izquierda es algo menor que la derecha. Tiene, como hemos visto, la forma de un saco alargado transversalmente, situado en un plano posterior al de la aurícula derecha, al que llegan cuatro divertículos que divergen, dos a la derecha y dos a la izquierda, las venas pulmonares. Su mayor diámetro interior es también transversal. Los diámetros vertical y ánteroposterior son menores y casi iguales entre sí. Sus paredes interiores, como las exteriores, están mal separadas unas de otras. La cavidad forma un vasto divertículo, una ampolla venosa gigante. Sin embargo, se distinguen convencionalmente, en la aurícula izquierda, seis paredes que tienen cada una la misma dirección y hasta el mismo nombre que las de la aurícula derecha.

1.° Pared posterior (pared superior en posición vertical del corazón). — La concavidad exterior de la impresión esofágica determina una convexidad interior a igual distancia de la embocadura de las venas pulmonares derechas e izquierdas. En los extremos desembocan las cuatro venas pulmonares. Los orificios de las venas pulmonares derechas están situados en la parte derecha de esta pared, cerca del tabique; los orificios de las dos venas pulmonares izquierdas, en la parte externa e izquierda. Estos orificios circulares, muy próximos uno del otro en los orificios homónimos, están desprovistos de válvulas. Los orificios izquierdos se hallan en un plano ligeramente posterior al de los orificios derechos. La pared de la aurícula que los continúa es muy lisa; Keith ha dado a este segmento el nombre de *vestíbulo*, homologándose así a la porción sinusal de la aurícula derecha.

2.° Pared inferior (pared posterior en posición vertical del corazón). — Es ligeramente cóncava. Estrecha, ofrece a veces en su unión con la pared posterior

una eminencia que corresponde al relieve de la vena coronaria mayor cuando ésta camina, lo que ocurre con frecuencia, por encima del surco coronario.

3.° Pared superior (pared anterior en posición vertical del corazón). — Forma más bien un borde romo y redondeado que una cara. Es, en cierto modo, el techo de la aurícula; su superficie es lisa, sin detalles especiales. Es deprimida en su parte anterior por los troncos arteriales situados delante de ella.

4.° Pared anterior (pared inferior en posición vertical del corazón). — Ofrece el orificio aurículoventricular izquierdo con el embudo mitral. Este orificio está ligeramente por fuera y a la izquierda.

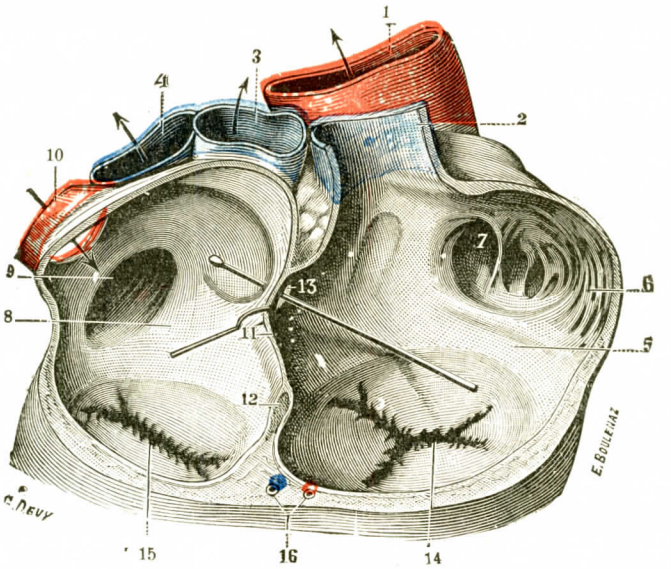

FIG. 48

Tabique interauricular y pared anterior de las dos aurículas; vista pósterosuperior.

(La mitad posterior de las dos aurículas ha sido separada.)

1, aorta. — 2, vena cava superior. — 3, arteria pulmonar derecha. — 4, arteria pulmonar izquierda. — 5, aurícula derecha. — 6, músculos pectíneos de la aurícula derecha. — 7, orificio de entrada del apéndice auricular derecho. — 8, aurícula izquierda. — 9, orificio de entrada del apéndice auricular izquierdo. — 10, arteria pulmonar derecha. — 11, tabique interauricular (porción delgada), apartado hacia la izquierda. — 12, anillo de Vieussens. — 13, orificio interauricular. — 14, orificio aurículoventricular derecho, con su válvula tricúspide. — 15, orificio aurículoventricular izquierdo, con su válvula mitral. — 16, surco interventricular posterior con sus vasos.

5.° Pared externa. — Se comprueba en su parte anterior el orificio de la aurícula izquierda. Sus paredes están surcadas por numerosas trabéculas tan intrincadas que forman en su conjunto una especie de tejido cavernoso. El orificio de la aurícula está separado de la embocadura de las venas pulmonares izquierdas por un pliegue bastante variable, al que corresponde exteriormente un surco más o menos profundo.

6.° Pared interna. — La pared interna, finalmente, corresponde al tabique interauricular. Es muy delgada en su parte media, en una zona (fig. 48) que corresponde directamente a la fosa oval. En su parte anterior y superior se ve un pequeño repliegue en forma de media luna, cuya concavidad mira hacia delante y arriba: es la *válvula interauricular de Parchappe*. Este pliegue, adherente por sus dos extremos y libre por su parte media, no es más que el borde anterior y superior del *tabique primitivo*, anteriormente descrito (pág. 68), que al aplicarse al

tabique ha cerrado el agujero de Botal. A su nivel se halla, cuando existe, el orificio, también indicado antes, que pone en comunicación las dos aurículas *(orificio interauricular*, figura 48).

D. — Tabique interauricular

El tabique interauricular (fig. 48, 11 y 12) es una lámina irregularmente cuadrilátera, que separa una de otra las dos aurículas y forma a la vez la cara interna de la aurícula derecha y la cara interna de la aurícula izquierda. En el corazón colocado en su sitio, su orientación es tal que, de sus dos caras, una mira a la derecha y adelante y la otra a la izquierda y atrás. Corresponde, en la superficie exterior del corazón, a este surco vertical y ligeramente curvilíneo que presenta la cara posterior del órgano y que ya hemos estudiado con el nombre de *surco interauricular*.

El espesor del tabique interauricular, muy variable según los puntos que se consideren, oscila de ordinario entre uno y medio y cuatro milímetros. Es mínimo a nivel de la fosa oval (fig. 48, 11), máximo a nivel del anillo muscular que circunscribe esta fosa (fig. 48, 12).

Los detalles morfológicos que presentan las dos caras del tabique interauricular, y también los relativos a su constitución anatómica, ya han sido descritos a propósito de las aurículas, especialmente de la aurícula derecha. No podríamos insistir sobre ello sin incurrir en repeticiones. Recordaremos, sin embargo (pág. 68), que este tabique tiene a menudo un agujero, el *orificio interauricular*, que pone en comunicación las dos aurículas. Recordaremos también que en la aurícula derecha llega un poco más abajo que en la izquierda, de tal suerte que, si se hunde una aguja en la parte más declive de la aurícula derecha (fig. 42, 7), esta aguja penetra, no en la aurícula opuesta, sino en el ventrículo izquierdo.

ARTICULO VI

ESTRUCTURA MACROSCOPICA DEL MUSCULO CARDIACO

Considerado desde el punto de vista de su constitución anatómica, el miocardio comprende los tres elementos siguientes: 1.°, formaciones fibrosas dispuestas en forma de anillo, que, según la mayoría de los autores clásicos, dan inserción a las fibras musculares y que se designan con el nombre de zonas fibrosas del corazón o bien de esqueleto del corazón; 2.°, elementos contráctiles, que constituyen el músculo cardíaco, el miocardio propiamente dicho; 3.°, tejido conjuntivo que une entre sí los elementos contráctiles. Estudiaremos estos elementos únicamente desde el punto de vista macroscópico.

§ 1. — Zonas fibrosas del corazón

Clásicamente se da este nombre a los anillos fibrosos *(círculos tendinosos de Lower)* que rodean los diferentes orificios que hemos descrito antes en la base de los ventrículos. Estos anillos son, pues, cuatro: dos para los orificios auriculoventriculares, uno derecho y otro izquierdo; dos para los orificios arteriales, el primero para el orificio aórtico y el segundo para el orificio de la arteria pulmonar. Hay que añadir todavía el séptum membranoso (véase pág. 60).

1.° Disposición general. — Las zonas fibrosas del corazón presentan esquemáticamente la misma situación, la misma forma, las mismas relaciones y las mismas dimensiones que los orificios que circunscriben. Si recorremos la base de

los ventrículos yendo de delante atrás (fig. 49), encontramos: 1.°, en un primer plano, la *zona pulmonar;* 2.°, en un segundo plano, por detrás y muy ligeramente a la derecha de la zona pulmonar, la *zona aórtica;* 3.°, en un último plano, las *dos zonas auriculoventriculares*, una a la derecha y otra a la izquierda, estando esta última en un plano más anterior. Estos últimos anillos fibrosos, que se dan como punto de inserción de toda la musculatura cardíaca, como puntos fijos, y, por otra parte, como puntos de origen de los vasos arteriales, no nos parece que desempeñen de modo absoluto un papel tan importante. Las disecciones y los

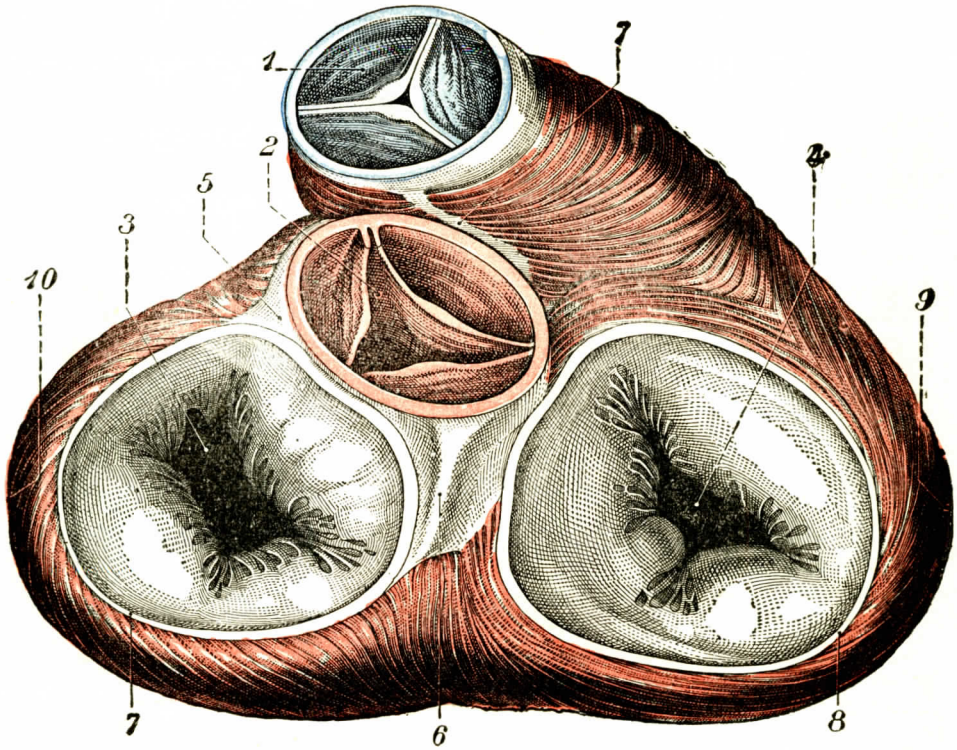

FIG. 49

Estructura del corazón: el esqueleto fibroso en los orificios auriculoventriculares y arteriales.

1, arteria pulmonar. — 2, aorta. — 3, orificio auriculoventricular izquierdo. — 4, orificio auriculoventricular derecho. — 5, trigono fibroso izquierdo. — 6, trigono fibroso derecho. — 7, fílum coronárium izquierdo. — 8, fílum coronárium derecho. — 9, borde derecho del corazón. — 10, borde izquierdo del corazón.

cortes que se pueden practicar ponen de relieve la discordancia evidente que existe entre la masa enorme de la musculatura ventricular y el desarrollo de estos anillos fibrosos. Insistiremos ulteriormente sobre este punto.

2.° Zonas fibrosas auriculoventriculares. — Con el nombre de anillos fibrosos auriculoventriculares se designan las formaciones conjuntivas que rodean los orificios auriculoventriculares. En realidad estas zonas fibrosas, como hacen observar HENLE y TANDLER, no son homogéneas, no constituyen una formación única.

a. *Anillo fibroso derecho.* — Si consideramos el anillo fibroso derecho, comprobamos que la parte posterior del anillo fibroso es extremadamente delgada, muy poco marcada, sobre todo en la parte interna, donde corresponde al borde de inser-

ción de la valva septal. Por delante de este segmento el anillo fibroso se ensancha y se apoya junto a la vertiente derecha de una masa conjuntiva, común a los dos anillos ventriculares y a la que se ha dado el nombre de *trígono fibroso derecho* (figura 49, 6). Este, como su nombre indica, tiene la forma de un triángulo; su masa conjuntiva, sólida en los individuos de edad, está infiltrada a menudo de cartílago y de sales calcáreas. Corresponde por delante a la pared aórtica, a la derecha al anillo auriculoventricular derecho, a la izquierda al orificio auriculoventricular izquierdo, en el que se continúa con el *filum coronarium interno* o *izquierdo* (HENLE). En su vértice derecho el trígono fibroso derecho se continúa por una banda del tejido conjuntivo resistente, el *filum coronarium derecho*, que forma la parte anterior del anillo auriculoventricular y que se continúa por detrás con el tejido conjuntivo laxo que hemos descrito antes.

b. *Anillo fibroso izquierdo.* — Como el precedente, este anillo está constituído por elementos distintos. Por delante y a la izquierda, encontramos una zona fibrosa triangular también, el *trígono fibroso izquierdo*. Este es de la misma consistencia y de la misma estructura que el trígono fibroso derecho. La base de este trígono mira a la parte posterior izquierda de la pared aórtica. Su vértice se continúa por un cordón de tejido conjuntivo resistente, el *filum coronarium izquierdo* (HENLE). Este rodea la parte izquierda del anillo fibroso auriculoventricular. Luego se continúa por detrás con una zona de tejido conjuntivo laxo que rodea el anillo fibroso por su parte derecha y viene a terminar en la parte posterior del trígono fibroso derecho.

Como se puede ver en la figura 49, los dos trígonos fibrosos que HENLE había denominado *nudos de las válvulas auriculoventriculares* forman el punto de apoyo más sólido del aparato auriculoventricular. En el espacio comprendido entre los dos trígonos se inserta la valva aórtica de la mitral (fig. 49). Alrededor de estos orificios terminan, como veremos más adelante, fibras musculares.

3.° Zonas fibrosas arteriales *(orígenes de la aorta y de la arteria pulmonar).* — Clásicamente, desde LUSCHKA, se describe en la aorta y en la arteria pulmonar un anillo fibroso que marca el origen del vaso. Este anillo está constituído por tres arcos de igual tamaño que dibujan un festón cuya parte cóncava da inserción a las válvulas semilunares y la parte convexa a las fibras miocardíacas. Esta descripción no corresponde a la realidad. La disección y los cortes histológicos demuestran que no existe semejante anillo que sirva de origen a la arteria, tanto por parte de la pulmonar como de la aorta. La inserción de las válvulas determina simplemente un engrosamiento de la pared arterial, particularmente visible en los ángulos de reunión de los tres arcos, pero este engrosamiento no tiene en modo alguno los caracteres que los anatomistas le asignan. Desde hace mucho tiempo, HENLE ha rechazado el término de anillo fibroso arterial para hablar de raíz arterial. Existe entre la estructura propia de la arteria y el ventrículo propiamente dicho toda una zona muy mal limitada, zona tubular en la que el tejido conjuntivo del miocardio rodea el conducto arterial sin que se pueda asignar un límite preciso al origen de éste. ¿Se designará como origen del vaso el punto donde se detiene la musculatura cardíaca? Esto no es posible. En efecto, las fibras musculares, en la pulmonar o en la aorta, no se detienen según una línea definida netamente trazada y correspondiente a la inserción valvular; en tal punto las fibras suben por encima de la inserción de las válvulas, en tal otro no la alcanzan. Por lo demás, la pared arterial típica tampoco comienza en la inserción de las válvulas: el espacio de Valsalva está formado, en efecto, por un substrato anatómico al que faltan todas las características de la pared arterial. Se puede decir que el límite anatómico del vaso no coincide con el límite funcional. Existe, pues, en el origen aparente de las dos arterias, una zona estrecha, cilíndrica, constituída por

tejido fibroso, cuyo borde inferior está representado por la línea más o menos sinuosa que dibujan las últimas fibras musculares aplicadas sobre el vaso y cuyo borde superior corresponde a su unión con la pared arterial típica (TANDLER). Estos caracteres se explican por la embriología: válvulas y zona tubular son, en efecto, un derivado del bulbo arterial, una prolongación, pues, del corazón primitivo, su vía de salida. Existen en el adulto un bulbo pulmonar y un bulbo aórtico intermediarios al miocardio y a la arteria propiamente dicha.

Si consideramos la figura 49, advertimos que la parte posterior de la raíz de la aorta, verdadero centro de la base del corazón, se apoya en las partes correspondientes de los dos trígonos fibrosos. Estos le forman, pues, un subfundamento sólido. Por lo demás, hemos visto que el séptum membranoso está situado inmediatamente entre la válvula posterior y la válvula derecha; ahora bien, el tejido conjuntivo del séptum se continúa aquí directamente con el tejido conjuntivo periaórtico, que toma en él un serio punto de fijación. La aorta en su origen está, pues, bien fijada; quedará impasible durante los fenómenos sistólicos y diastólicos.

Entre la raíz de la aorta y la de la pulmonar se puede limitar una zona conjuntiva a la que se ha dado el nombre de *tendón del cono pulmonar*. Esta zona, en la que se insertan las fibras del cono pulmonar, está situada por delante y a la derecha del orificio aórtico, se dirige hacia delante y rodea la raíz pulmonar, a la que llega por su parte posterior. Muy desarrollada en el perro (KREHL), ha sido estudiada igualmente en el embrión humano por MALL, pero parece más restringida en él que en ciertos animales. Es poco visible en el adulto.

Tales son las formaciones fibrosas a las que se ha dado el nombre, algo pomposo, de *esqueleto del corazón*. Es indiscutible que numerosas fibras musculares vienen a terminar o nacen en estas zonas, esto es evidente. Existe, pues, y embriológicamente no puede ser de otro modo, una fijación de las fibras musculares del tubo ventricular en su origen (orificio auriculoventricular) y en su terminación (orificio arterial). Pero, con KOCH, pensamos que se trata mejor de un *ribete de los extremos del corazón*, ribete cuyo valor funcional no debemos exagerar. Por otra parte, insistiremos sobre este punto cuando hayamos terminado el estudio del trayecto de las fibras musculares del corazón.

§ 2. — TRAYECTO DE LAS FIBRAS MUSCULARES DEL CORAZÓN

Las fibras musculares son los elementos esenciales, los elementos nobles del miocardio; a ellas, en efecto, el corazón debe el cumplir las funciones mecánicas importantes que le asignan un lugar tan preeminente en el aparato circulatorio. Remitimos al lector a los *Tratados de Histología* para el estudio de las fibras cardíacas en estado de aislamiento, pero recordaremos este punto fundamental si se quiere comprender la estructura del corazón: el corazón está constituído por fibras musculares que se anastomizan entre sí. *Se trata, pues, de una red constituída por elementos contráctiles, ninguno de los cuales está aislado del otro.* A pesar de este hecho de la mayor importancia, las fibras musculares siguen direcciones particulares especiales, según las zonas en que se consideran. Se disponen por planos que adquieren toda su importancia en los ventrículos.

Una ojeada a la figura 49 demuestra que existe una desproporción considerable, como hemos visto ya, entre la musculatura de los ventrículos y la de las aurículas: esto es una consecuencia de la función diferente de estas cavidades del corazón. Pero lo que tal vez tiene aún más importancia es que la musculatura auricular es independiente de la ventricular. Sólo está en relación con ella por un sistema constituído por tejido específico y que denominaremos *aparato conectador atrioventricular* o *sistema de regulación*. Estudiaremos, pues, sucesivamente: 1.°, las

fibras de los ventrículos; 2.°, las fibras de las aurículas; 3.°, el sistema conectador atrioventricular o sistema de regulación.

A. — Fibras de los ventrículos

El trayecto de las fibras musculares de los ventrículos es extremadamente difícil de establecer. No poseemos una técnica suficiente que nos permita seguir el

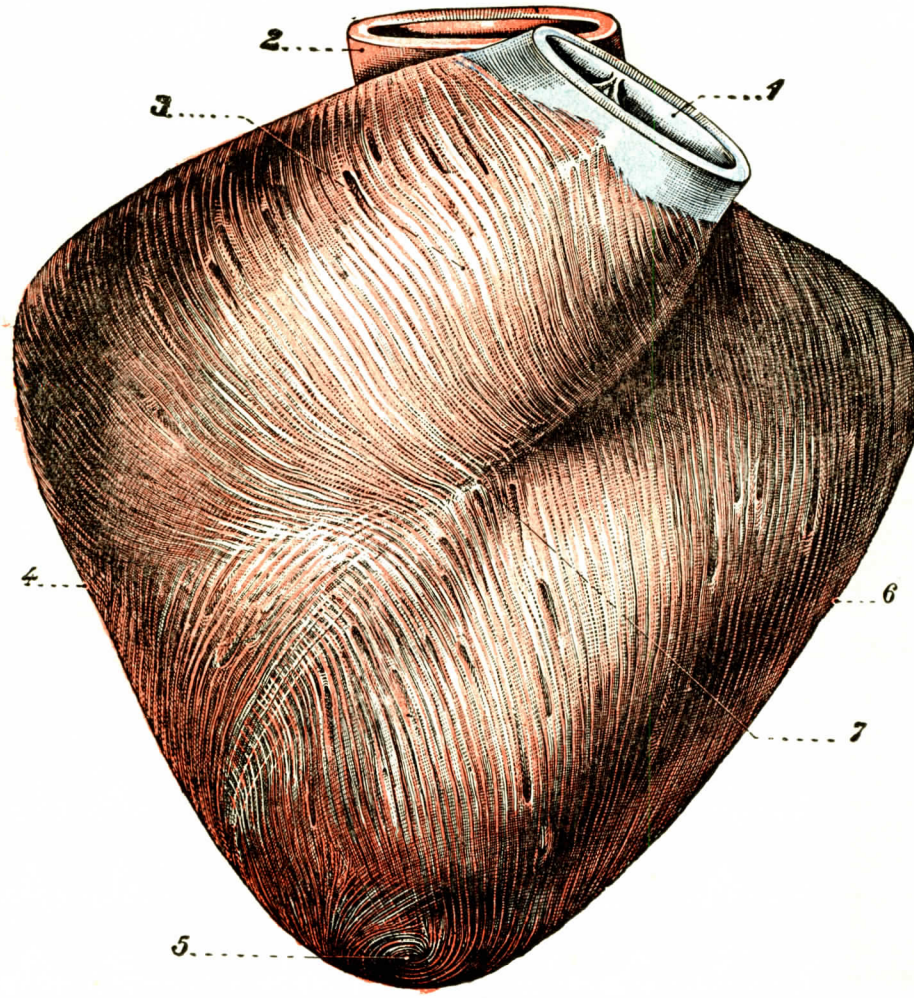

FIG. 50

Estructura de las paredes ventriculares. Capa superficial. Fibras en torbellino (cara anterior).

1, arteria pulmonar. — 2, aorta. — 3, pared anterior del infundíbulo. — 4, borde derecho del corazón. 5, punta del corazón. — 6, borde izquierdo. — 7, surco interventricular.

trayecto de las fibras cardíacas. Es casi cierto que en el embrión la disposición primordial es primero longitudinal, es decir, un sistema de fibras paralelas a la dirección del tubo ventricular primitivo. Pero los cambios considerables debidos al desarrollo y a la especialización funcional de cada ventrículo y a la topografía es-

pecial de las vías de entrada y sobre todo en las vías de salida (orificios pulmonar y aórtico) han trastornado el tubo primitivo.

Las descripciones antiguas, que consideraban las fibras cardíacas como elementos separados unos de los otros a la manera de un músculo estriado cualquiera, parecen algo simplistas. Las investigaciones modernas que vamos a exponer son todavía imperfectas. Por lo demás, lo que importa es considerar esta estructura mucho más desde el punto de vista funcional que desde el morfológico puro: las preparaciones más laboriosas sólo suministran productos artificiales, a los que únicamente podemos atribuir un valor relativo para apreciar la función del músculo cardíaco (Koch).

Las investigaciones más recientes son las de Krehl, de Albrecht, las observaciones embriológicas de Mac Callum y de Mall y por último las de Tandler. Estas y las de Koch tienen el mérito de ser muy claras. Vamos a exponerlas, sin afirmar que respondan completamente a la realidad. Nuestras preparaciones confirman, sin embargo, en lo que tienen de esencial, las descripciones de estos autores.

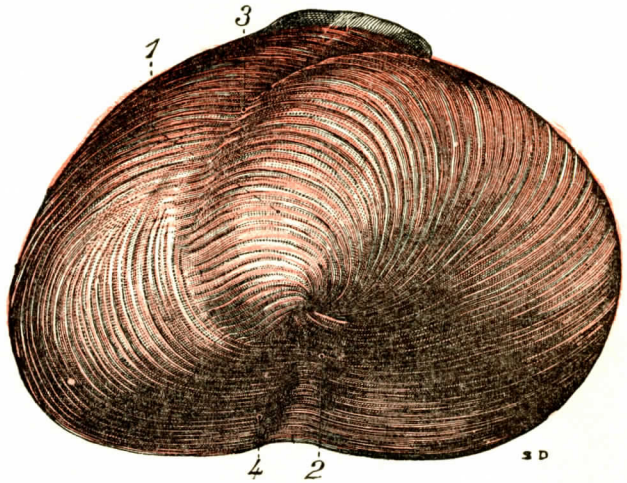

Fig. 51

Estructura del corazón: la punta del corazón con el torbellino de las fibras superficiales.

1, fibras anteriores.—2, fibras posteriores.—3, surco interventricular anterior. 4, surco interventricular posterior.

Distinguiremos tres clases de fibras musculares: 1.°, las fibras en torbellino *(Vortexfasern)*; 2.°, las fibras de las paredes *(Wandfasern)*; 3.°, las fibras interventriculares.

1.° Fibras en torbellino. — Estas son fáciles de evidenciar: están perfectamente figuradas en ciertos tratados antiguos, como en el de Cooper.

Cuando se tiene cuidado de quitar el pericardio en un corazón flaco, se ve que la capa superficial está constituída por fibras de dirección más o menos circular o espiral que vienen a formar en la punta del corazón este aspecto en torbellino que ya había llamado la atención de los autores antiguos. En este punto penetran en el interior de los ventrículos para formar la capa interna de estas cavidades.

Estas fibras en torbellino comprenden, por su origen, dos clases de fibras, unas posteriores y otras anteriores (figs. 50 y 51):

a. *Fibras posteriores.* — Nacen en la circunferencia del surco coronario, de suerte que una parte se originan en la parte posterior de los anillos fibrosos izquierdo y derecho. Estas fibras forman una capa densa, apretada, que se dirige oblicuamente a la derecha y abraza el borde derecho del corazón; las fibras que vienen del anillo izquierdo son más bajas que las procedentes del anillo derecho (fig. 52).

En la punta del ventrículo izquierdo, las fibras se reúnen y dibujan el cuerno anterior del torbellino (fig. 51).

b. *Fibras anteriores.* — Estas nacen de la circunferencia anterior del anillo fibroso izquierdo, del trígono fibroso izquierdo, del tendón del cono pulmonar, del extremo anterior del trígono derecho y de la parte anterior del anillo fibroso derecho. Estas fibras llegan al borde izquierdo del corazón: las que vienen de la parte izquierda están más cerca de la base, las que vienen de la parte derecha están más cerca de la punta. A nivel de ésta forman el cuerpo posterior del torbellino (figura 50).

La capa que acabamos de describir se ve fácilmente; es poco gruesa, de 1 a 2 milímetros aproximadamente. Llegadas a la punta, las fibras se acodan en ángulo agudo para penetrar en el ventrículo izquierdo. En esta cavidad se pierden en la red trabecular, en la superficie izquierda del tabique interventricular y en los músculos papilares. En fin, su terminación definitiva y parcial, creemos, se establece en la parte interna del anillo fibroso izquierdo.

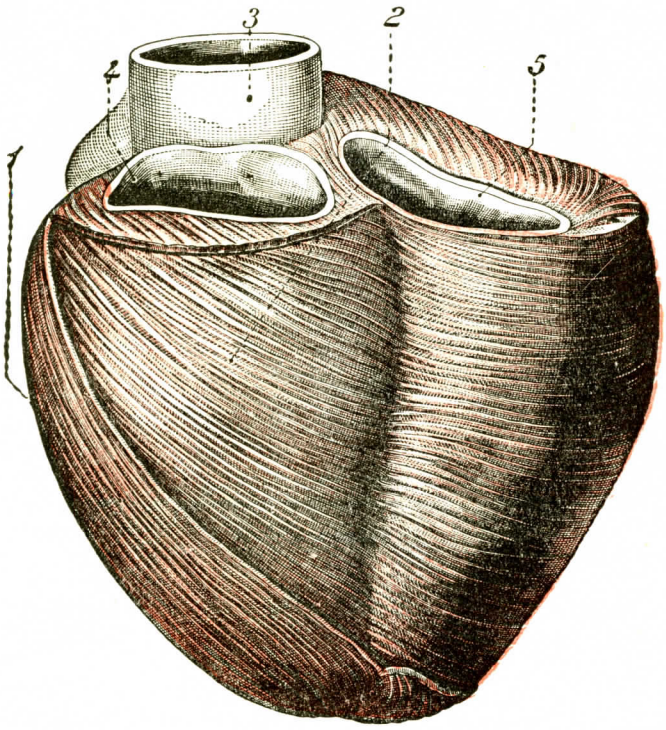

FIG. 52

Estructura de los ventrículos: fibras musculares parietales de los ventrículos después de la ablación de una parte de las fibras en torbellino (vista posterior del ventrículo derecho y del ventrículo izquierdo).

1, fibras en torbellino. — 2, fibras parietales. — 3, aorta. — 4, orificio auriculoventricular izquierdo. — 5, orificio auriculoventricular derecho.

2.° Fibras parietales. — Las fibras de las paredes (*Wandfasern* de TANDLER), situadas por dentro de las precedentes, deben estudiarse en cada uno de los dos ventrículos.

a. *Fibras parietales del ventrículo derecho.*—Las del ventrículo derecho emergen de la cara posterior de los anillos fibrosos y de su parte derecha (véase la figura 52). Abrazan el orificio aurículoventricular derecho, recorren la pared exterior del ventrículo derecho, dirigiéndose oblicuamente hacia abajo; luego se acodan en ángulo obtuso y penetran en el interior del ventrículo derecho, donde pasan en parte a las formaciones trabeculares y en parte a los músculos papilares. Las fibras que están situadas por delante y arriba se dirigen hacia el surco interventricular; aquí penetran en el segmento anterior del tabique, cuya capa superficial forman.

Por último, las fibras parietales más anteriores contribuyen a formar la pared del cono pulmonar, pared que está reforzada por fibras musculares que nacen del tendón del cono y que se ordenan alrededor de éste a modo de esfínter. Esta

porción de las fibras que acabamos de describir puede ser considerada como las *fibras propias del cono.*

b. *Fibras parietales del ventrículo izquierdo.* — Estas fibras constituyen la capa más importante de la musculatura ventricular (figs. 52, 53 y 54). Corresponden a las fibras musculares descritas por KREHL con el nombre de *aparato de propulsión (Triebwerk).* Esta capa, que parece la más importante desde el punto de vista fisiológico, se origina, según TANDLER, en la circunferencia anterior del anillo fibroso izquierdo, en el trígono fibroso izquierdo y en la parte izquierda del anillo fibroso derecho. Están cubiertas por las fibras en torbellino anteriores. De su origen van a la cara anterior del ventrículo izquierdo, menos rápidamente descendentes que las fibras en torbellino, y abrazan con sus espirales el borde izquierdo del ventrículo izquierdo, sin llegar a la punta. Llegadas a la cara posterior, alcanzan el surco interventricular y penetran en el tabique, de donde se dirigen de atrás a delante. Una parte de las fibras llega al músculo papilar inferior, mientras que el resto de las mismas, continuando su trayecto en espiral en la cara interna de los ventrículos, franquea una vez más el borde izquierdo del corazón, pero esta vez profundamente para perderse en el músculo papilar posterior y, por arriba, en la cara posterior del trígono fibroso derecho.

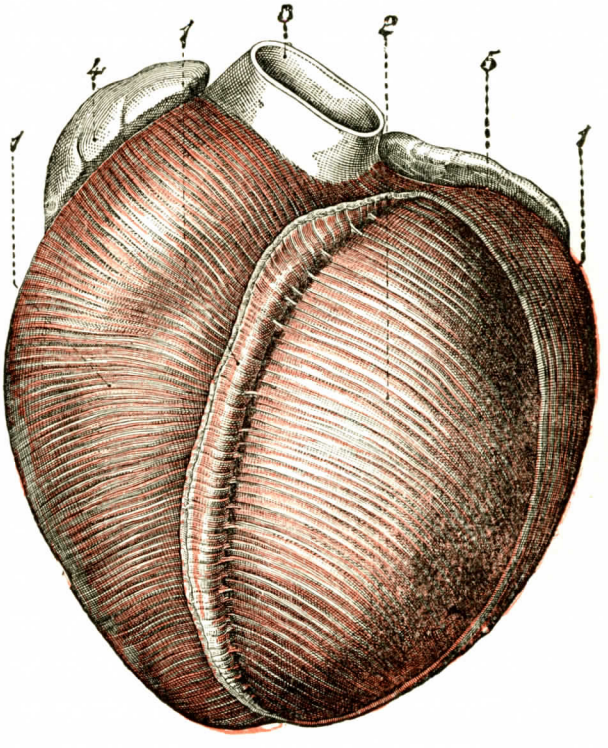

FIG. 53

Fibras de las paredes del ventrículo izquierdo, después de ablación de una parte de las fibras en torbellino izquierdas (cara anterior, según TANDLER).

1, 1, 1, fibras en torbellino derechas e izquierdas. — 2, fibras parietales del ventrículo izquierdo. Se ve que las fibras de esta capa tienen una dirección más horizontal que la de las fibras en torbellino. — 3, arteria pulmonar. — 4, aurícula derecha. — 5, surco auriculoventricular izquierdo.

Como se ve, las fibras que acabamos de describir, que son las más bajas, dan una vez y media la vuelta al ventrículo izquierdo. Por el contrario, las fibras más elevadas, es decir, las que se hallan más cerca de la base, sólo describen tres cuartos de vuelta: naciendo del *trígono fibroso izquierdo,* llegarían directamente, describiendo los tres cuartos de una circunferencia, al trígono derecho.

3.º Fibras interventriculares. — Nacen del borde inferior y posterior del séptum membranoso del tabique. De este origen descienden verticalmente por la cara derecha del tabique en dirección a la punta, reforzadas en su trayecto

por fibras de los músculos papilares del tabique (fig. 55). Llegadas a la punta del ventrículo derecho, se flexionan en el ventrículo izquierdo para llegar, con las fibras parietales izquierdas, a los músculos papilares.

4.° Reflexiones. — Tal es la descripción actualmente más clásica. Tiene el mérito de ser relativamente simple y clara, pero ¿responde a la realidad? La dirección de las fibras no es ciertamente discutible, pero aparece algo esquemática. Como

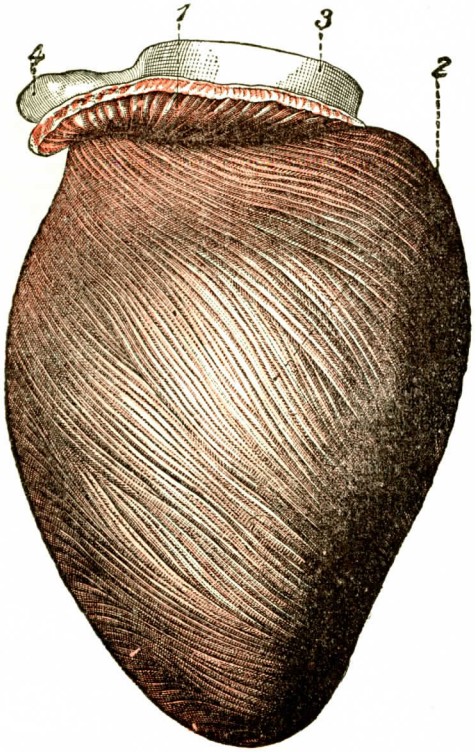

FIG. 54

Fibras de las paredes del ventrículo izquierdo después de ablación de las fibras en torbellino, cara lateral izquierda (según TANDLER).

1, 1, capa de las fibras en torbellino. — 2, fibras de las paredes (capa media). — 3, aorta. — 4, aurícula izquierda.

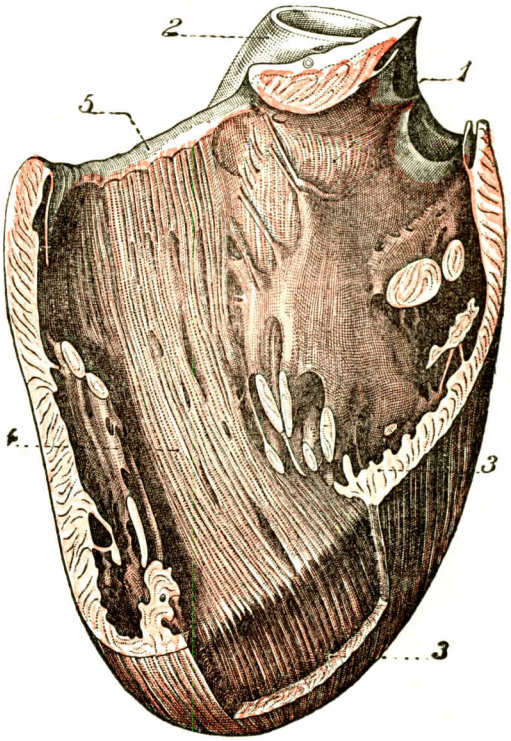

FIG. 55

Fibras interventriculares de la pared septal, cara derecha (según TANDLER).

1, infundíbulo. — 2, aorta. — 3, pared ánteroexterna del ventrículo derecho. — 4, pared septal. — 5, anillo fibroso derecho.

hemos dicho ya, todas las fibras cardíacas está anastomizadas entre sí, formando una red que no se presta mucho al aislamiento de capas superpuestas. Se puede afirmar únicamente que el sistema muscular del corazón presenta: a) *una capa superficial* que parece hecha a imagen del movimiento de torsión que experimenta el corazón vivo; b) *una capa media (Triebwerk* de KREHL), muy evidente en el ventrículo izquierdo (fig. 56), capa que presenta una disposición esfinteriana, fácil de reconocer en cortes longitudinales; c) por último, *una capa interna*, a la que concurren las dos capas precedentes, capa que edifica pilares y trabéculas cuya dirección es regida por sus funciones mecánicas (cierre de las válvulas aurículo-ventriculares, expulsión en las vías arteriales).

En cuanto a las formaciones fibroconjuntivas que hemos descrito sirven ciertamente para fijación de las fibras musculares, pero no es posible considerarlas como zonas de fijación comunes a todo el miocardio; hay discordancia entre su desarrollo, su resistencia y la masa del músculo ventricular. Sería, por lo demás, ilógico que fibras musculares tuviesen su punto de inserción primitivo y su punto de terminación en el mismo lugar. Los anillos auriculoventriculares deben quedar relativamente impasibles para que las válvulas puedan tener su juego normal.

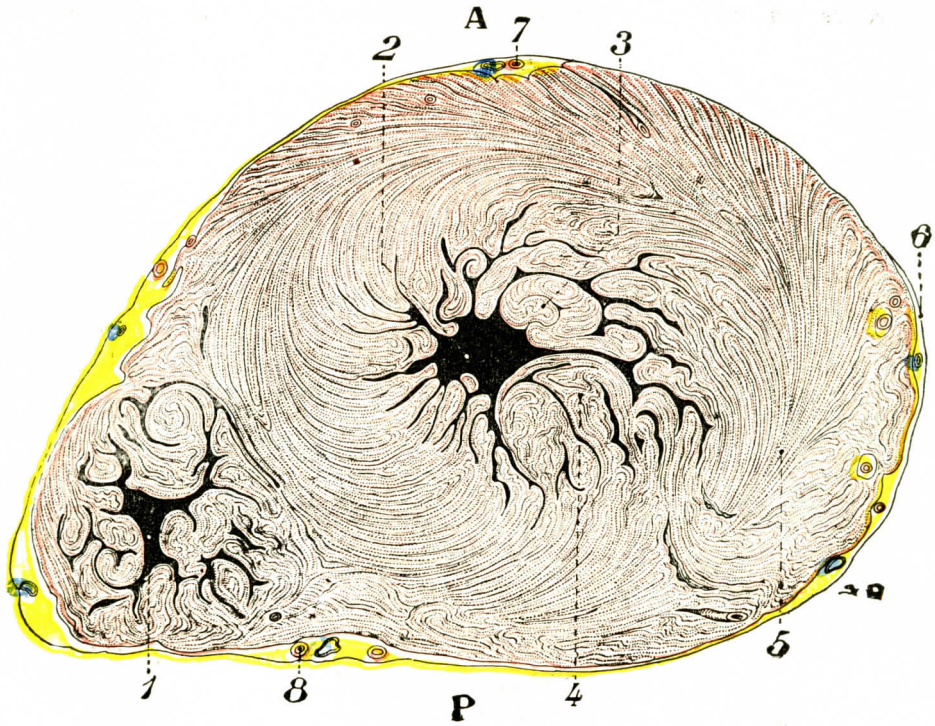

FIG. 56

Estructura del corazón: corte horizontal de los dos ventrículos, fijados en contracción, practicado en la unión del tercio inferior y el tercio medio.

(Se ven los fascículos musculares de la capa media o capa propulsiva que dibujan un penacho semejante al de una pluma de avestruz. Esta capa forma una especie de diafragma o esfínter cuyos fascículos penetran por dentro en las trab-culas y en los pilares.)

1, ventrículo derecho. — 2, ventrículo izquierdo. — 3, pilar anterior del ventrículo derecho. — 4, pilar posterior del ventrículo izquierdo. — 5, capa muscular media o capa propulsiva del ventrículo izquierdo. — 6, epicardio — 7, vasos interventriculares anteriores. — 8, vasos interventriculares posteriores.

Esta opinión, que era la de WEBER en 1831, es admitida por KOCH (1922). Para estudiar la musculatura cardíaca hay que situarse principalmente desde el punto de vista funcional.

La capa mediana cónica desempeña ciertamente un papel comparable al de un esfínter. Dispuestas en espiral elegante que figura como una pluma de avestruz cuyas barbas penetran en la capa interna, *las fibras musculares de esta capa dibujan la torsión ventricular*, torsión que se efectúa de izquierda a derecha para el ventrículo izquierdo, de derecha a izquierda para el ventrículo derecho, a la manera de un lienzo mojado que se escurre con las dos manos. Las fibras longitu-

dinales internas completan la función de expulsión y resisten al alargamiento que tiende a producir la contracción de la capa media. Este estudio de la musculatura considerada funcionalmente debe ser completado por nuevas investigaciones.

B. — Fibras de las aurículas

Las fibras de las aurículas se distinguen en dos grupos: unas, las *fibras propias*, cortas, pertenecen a cada una de las aurículas; mientras que las otras, las

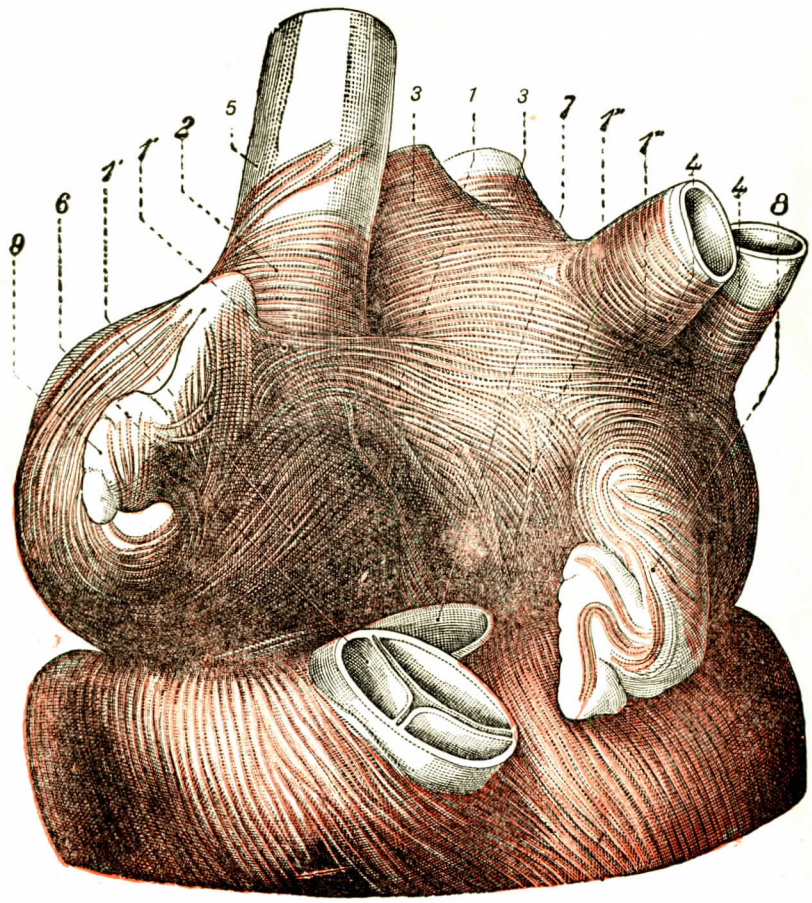

Fig. 57

La musculatura de las dos aurículas vista por la cara anterior (según Tandler).

1, fascículo interauricular horizontal visto por su cara anterior. — 1', 1', 1'', 1'', prolongación de este fascículo a una y otra parte de las aurículas. — 2, fibras circulares que rodean el orificio de la vena cava superior. — 3, 3, 4, 4, fibras circulares que rodean los orificios de las venas pulmonares. — 5, vena cava superior. — 6, arteria pulmonar. — 7, aorta. — 8, aurícula izquierda. — 9, aurícula derecha.

fibras comunes, más largas, se extienden de una aurícula a otra. Describiremos sucesivamente estos dos órdenes de fibras:

A. Fibras comunes. — Las fibras comunes se disponen en dos fascículos, uno *horizontal* y otro *vertical* (fig. 58).

a. *Fascículo interauricular horizontal.* — Este fascículo parece nacer en la cara posterior de la aurícula izquierda, cerca del surco coronario y en la proximidad del surco interauricular posterior (figs. 57 y 58). Según TANDLER, estas fibras se insertarían particularmente en el anillo fibroso izquierdo y en el anillo fibroso derecho. Sea lo que fuere, las fibras que lo constituyen forman una cinta que, seguida de izquierda a derecha, abraza la aurícula izquierda y pasa por delante de su orejuela, en donde se divide en dos fascículos que rodean dicha orejuela. El primero pasa por delante y debajo de ésta y llega a la cara anterior de la

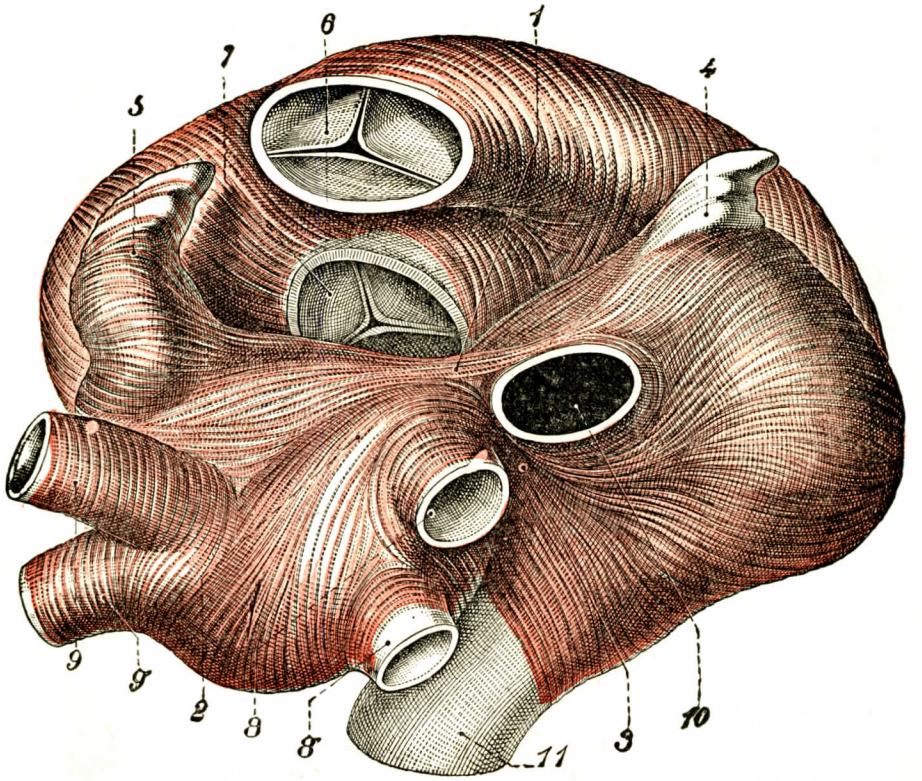

FIG. 58

La musculatura de las dos aurículas vista por arriba (según TANDLER).

1, fascículo interauricular horizontal situado en la cava anterior de las aurículas. De su borde superior parte el fascículo interauricular vertical (2) que pasa entre las venas pulmonares derechas e izquierdas. — 3, surco interauricular con fibras de la aurícula derecha que alcanzan el fascículo interauricular horizontal. — 4, aurícula derecha. — 5, aurícula izquierda. — 6, arteria pulmonar. — 7, aorta. — 8, 8', venas pulmonares derechas. — 9, 9', venas pulmonares izquierdas. — 10, vena cava superior. — 11, vena cava inferior.

aurícula derecha. Se desliza por delante y por fuera de la vena cava superior y se expansiona en la cara ánteroexterna de la aurícula y la parte interna de la orejuela derecha. El segundo fascículo pasa por encima de la aurícula izquierda y dispersa sus fibras, ora por el surco interauricular, donde desaparecen para llegar al séptum, ora por la cara posterior de la aurícula derecha, después de haber atravesado el surco interauricular.

b. *Fascículo interauricular vertical.* — Este describe una asa perpendicular al fascículo precedente (fig. 58, 2). Esta asa parte de la porción inferior de la

cara anterior auricular, detrás de la aorta, trepa por el techo de la aurícula izquierda y pasa entre las venas pulmonares derechas y las venas pulmonares izquierdas; las fibras llegan entonces a la cara posterior de la aurícula. La mayoría de ellas desaparecen en el surco interauricular; la menor parte llegan a la cara

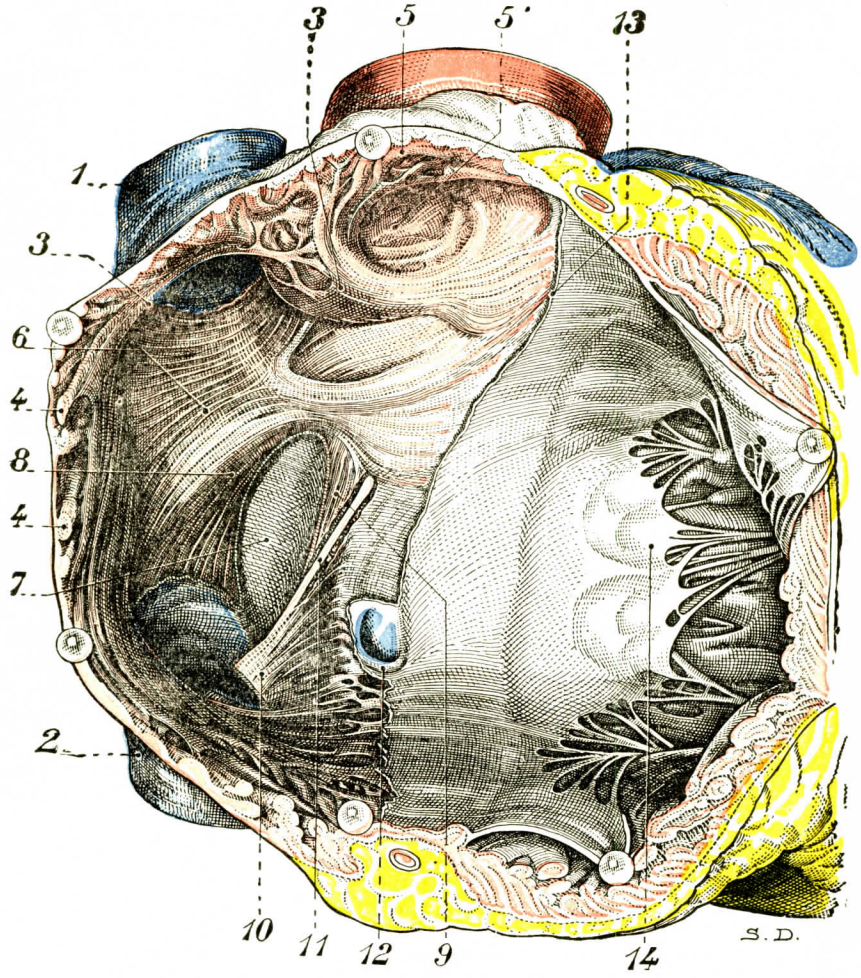

FIG. 59

Constitución de la aurícula derecha: vista interior.

1, vena cava superior. — 2, vena cava inferior. — 3, 3, crista terminalis. — 4, 4, músculos pectíneos seccionados. — 5, músculos pectíneos que rodean 5', el orificio de la aurícula derecha. — 6, armazón del tubérculo de Lower. — 7, fosa oval. — 8, fasciculo superior de la fosa oval. — 9, fasciculo inferior de la misma. — 10, válvula de Eustaquio. — 11, tendón de Todaro. — 12, válvula de Tebesio. — 13, corte del endocardio. — 14, valva posterior de la tricúspide.

posterior de la aurícula derecha a la altura de la embocadura de la vena cava inferior.

B. FIBRAS PROPIAS. — Las fibras propias se ordenan unas en relación a la embocadura de las venas, otras en relación a las paredes propiamente dichas de las aurículas.

a. *Fibras anulares anexas a los orificios venosos de las dos aurículas.* — Alrededor de los orificios venosos las fibras tienen la forma de anillos circulares, dispuestos en cierto modo en forma de esfínteres. Esta disposición se observa alrededor de las cuatro venas pulmonares, alrededor de la vena cava inferior y alrededor de la vena cava superior. Se encuentra una formación semejante alrededor del seno coronario: el anillo muscular que lo rodea está muy desarrollado alrededor de su porción terminal. Todas estas fibras anulares son una dependencia de la musculatura auricular que invade los embudos venosos. Fuera de estas fibras, las paredes auriculares poseen fascículos musculares particulares.

b. *Fibras propias de la aurícula derecha* (fig. 59). — La masa principal de la musculatura de la aurícula derecha está formada por los músculos pectíneos. Estos nacen de la *crista terminalis*. En el corazón dilatado aparecen paralelos entre sí, dirigiéndose hacia fuera para acabar a la altura del surco coronario. Además de estos músculos pectíneos se distinguen tres fascículos, bien descritos por KEITH y TANDLER, cuyo papel funcional es ciertamente importante. El primero de estos fascículos es el *fascículo terminal*. La *crista terminalis* está, en efecto, ocupada por un fascículo voluminoso, el fascículo terminal (*tenia terminalis* de KEITH), que nace por varias raíces del séptum interauricular, por encima de la parte interna del orificio auriculoventricular. Aparece primero como un fascículo ancho, subendocardíaco, que sube hasta la parte anterior del orificio de la vena cava superior. Aquí las fibras musculares pasan por encima del reborde ánteroexterno del orificio de la vena cava, y dibujando una hoz siguen el trayecto de la *crista terminalis*, que les debe su relieve. En la parte inferior se agota en la válvula de Eustaquio y en el contorno del orificio de la cava. Este fascículo muscular, situado detrás de la porción sinusal y de la aurícula propiamente dicha, desempeña ciertamente un papel importante en la sístole auricular. Dispuesto en forma de anillo, cierra en cierto modo la porción venosa, oclusión incompleta que secunda la acción de las fibras anulares que rodean las venas cavas; contribuye, por otra parte, con los músculos pectíneos, a impeler la sangre hacia el orificio auriculoventricular. Como hemos dicho, los músculos pectíneos parecen nacer del borde externo de esta cresta (figura 59). El *fascículo superior* del anillo de Vieussens (*fasciculus limbicus superior* de TANDLER, *second limbic band* de KEITH) nace debajo del fascículo precedente y forma un arco que describe exactamente el trayecto de la rama superior del anillo de Vieussens. Llegado a la parte posterior del anillo, este fascículo envía la mayoría de sus fibras atrás y arriba, donde constituyen el tubérculo o torus de Lower (véase pág. 64).

El fascículo inferior del anillo de Vieussens (*fasciculus limbicus inferior* de TANDLER, *first limbic band* de KEITH, *primera cinta límbica*) parece nacer de la vertiente izquierda del trígono fibroso, atraviesa el séptum auricular y recorre en seguida la rama inferior del anillo de Vieussens. Algunas de sus fibras se prosiguen en el extremo interno de la valva de Eustaquio (fig. 59).

Existe también un fascículo muscular particular de la aurícula derecha y situado más superficialmente que el precedente: es el *fascículo denominado de Wenckebach*, fascículo formado por la musculatura ordinaria de la aurícula, que se encuentra tendido transversalmente debajo del pericardio a distancia igual de las dos venas cavas. Pasa como puente por encima del *ulcus terminalis* (véase la figura 60, 11).

c. *Fibras propias de la aurícula izquierda.*— La aurícula izquierda parece menos musculosa que la derecha. KEITH y KOCH describen una crista terminalis izquierda cuyas forma y dirección recuerdan la crista terminalis derecha; nace del tabique y camina por el techo de la aurícula, entre el apéndice auricular y las venas pulmonares. Este fascículo muscular parece separar, como la crista derecha, el vestíbulo venoso auricular de la aurícula propiamente dicha. Este fas-

cículo, que TANDLER no ha descrito, está ciertamente menos desarrollado que a la derecha; no hemos podido descubrirlo en los corazones que hemos examinado.

ARTICULO VII

SISTEMA MUSCULAR ESPECIFICO DEL CORAZON APARATO CARDIONECTOR O SISTEMA DE REGULACION

(NUDO SINUSAL, FASCÍCULO DE HIS)

Existe en el corazón del hombre y de todos los vertebrados un sistema de fibras musculares acompañadas de elementos nerviosos, bastante bien vascularizado, que establece un enlace importante en extremo entre las aurículas y los ventrículos, enlace no sólo anatómico, sino principalmente funcional: se sabe, en efecto, que la velocidad de contracción es diez veces más rápida en las fibras de este sistema que en las otras fibras del miocardio. Desde hace unos veinte años, trabajos importantes nos han permitido adquirir acerca de este sistema nociones anatómicas y funcionales precisas. Las fibras musculares que lo constituyen no forman un todo continuo, sino que se agrupan en diferentes segmentos.

El segmento principal tiene el nombre de fascículo de His, nombre de quien lo descubrió en los corazones de animales de sangre fría. Durante algunos años este descubrimiento del fascículo permaneció casi ignorado. Sólo en 1904 comenzaron a multiplicarse los trabajos anatómicos y fisiológicos que demostraron que se trataba de un sistema de estructura compleja con un papel fisiológico fundamental.

Desde el punto de vista anatómico, este *sistema de regulación del corazón* (GRAVIER), denominado también *sistema cardiovascular* (GÉRAUDEL), comprende dos segmentos distintos: uno, especial de la aurícula derecha, se asienta en la región venosa o sinusal de esta cavidad; tiene el nombre de *nudo sinusal* o *nudo de Keith y Flack;* el otro, común a las aurículas y ventrículos, se designa con el nombre de *fascículo de His* o también de *segmento atrioventricular* o de *sistema ventrículonector*. Estudiaremos sucesivamente estos dos segmentos.

A. — SEGMENTO SINUSAL. APARATO ATRIONECTOR. NUDO DE KEITH Y FLACK

Debemos el conocimiento de este sistema de estructura específica a las investigaciones de KEITH y FLACK (1907). Después de este tiempo, los trabajos de WENCKEBACH, ASCHOFF, THOREL, TANDLER, W. KOCH, etc., han demostrado la importancia funcional de la región de la aurícula derecha intermedia a la porción venosa (antiguo seno venoso) y a la porción auricular propiamente dicha. No es todavía completo el acuerdo sobre la constitución y las relaciones exactas del nudo sinusal. Sin embargo, se han adquirido numerosos conocimientos precisos, y el estudio anatómico del nudo sinusal debe hoy formar parte de nuestros conocimientos clásicos.

1.° Forma y trayecto. — Este segmento sinoauricular o nudo de Keith y Flack es constante; se encuentra en la región del sulcus terminalis, surco que se extiende como hemos visto, desde el ángulo comprendido entre la aurícula derecha y la embocadura de la vena cava superior hasta la vena cava inferior (fig. 60, 1). Este surco corresponde, o mejor, se apoya junto a la potente cresta muscular, la *crista terminalis*, que se dirige hacia el techo de la aurícula. En su conjunto, el nudo sinusal ocupa la mitad o los dos tercios superiores de esta cresta. Su forma

es la de una maza o de un huso irregular cuyas dimensiones varían según el tamaño del corazón y de un sujeto a otro. Es relativamente mayor en los animales pequeños que en los grandes. Su longitud total no excede de 3 centímetros. Su

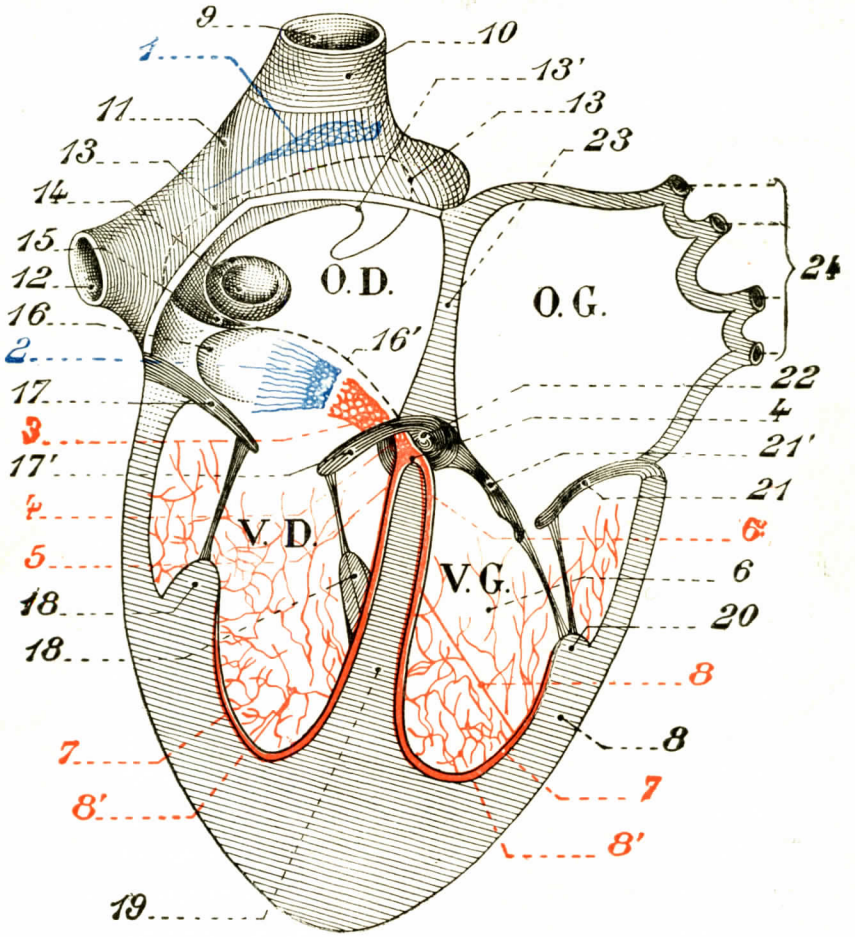

FIG. 60

Vista de conjunto del sistema de regulación del corazón (esquema según W. KOCH).

1, nudo sinusal de Keith y Flack. — 2, porción auricular del nudo de Aschoff-Tawara. — 3, porción ventricular del nudo de Aschoff-Tawara. — 4, tronco del fascículo de His. — 5, rama derecha del fascículo de His. — 6, rama izquierda del mismo fascículo. — 7, reflexión del fascículo de His hacia los músculos papilares. — 8, falsa cuerda tendinosa. — 8', arborizaciones terminales del fascículo de His. — 9, vena cava superior. — 10, fibras circulares que rodean su embocadura. — 11, fascículo muscular de Wenckebach. — 12, vena cava inferior. — 13, 13, valva derecha de la válvula sinusal. — 13', valva izquierda. — 14, fosa oval. — 15, válvula de Eustaquio. — 16, válvula de Tebesio. — 16', banda del seno. — 17, 17', válvula tricúspide. — 18, 18, pilares del ventrículo derecho. — 19, tabique interventricular. — 20, pilar anterior del ventrículo izquierdo. — 21, 21, válvula mitral. — 22, pars membranacea. — 23, tabique interauricular. — 24, venas pulmonares.

espesor, en su parte más desarrollada, no excede de 2 milímetros en el adulto. En cuanto a su anchura máxima, es aun más variable, pero no excede de 3 ó 4 milímetros en su mayor desarrollo.

El nudo comienza en el ángulo de la vena cava superior y la aurícula, por fascículos disociados, que se condensan rápidamente para formar un huso; éste, después de un trayecto de un centímetro como máximo, llega a su mayor dimen-

sión. Desciende hasta la parte media del sulcus terminalis, al que sigue y atraviesa. Termina pronto por prolongaciones que se pierden en el tejido normal de la aurícula. Su punto de partida u origen (*Kopfteil* de Koch) es subpericardíaco: únicamente un tejido celular laxo y adiposo lo separa de la hoja visceral de la serosa; este tejido puede faltar, y en este caso la porción inicial del nudo sinusal adhiere al pericardio. Por el contrario, en su extremo inferior, es decir, terminal,

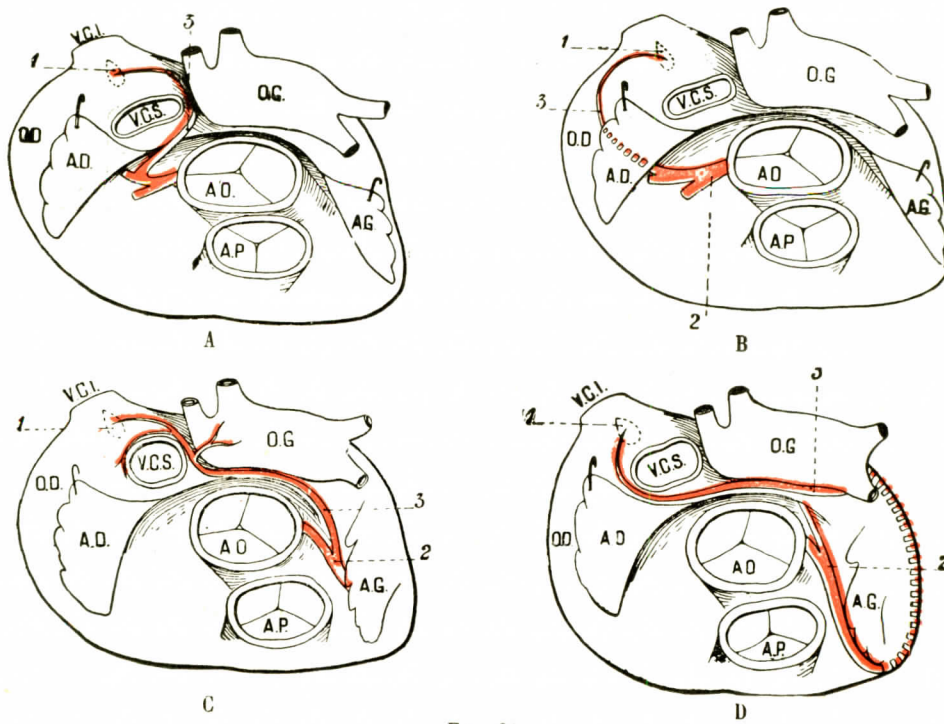

Fig. 61

Vascularización arterial del nudo sinusal y sus variaciones (según Géraudel).

Tipo A. — Tipo auricular anterior: O.D., aurícula derecha. — O.G., aurícula izquierda. — AO., aorta. — A.P., arteria pulmonar. — A.D., apéndice auricular derecho. — A.G., apéndice auricular izquierdo. — V.C.S., vena cava superior. — V.C.I., vena cava inferior. — 1, nudo sinusal. — 2, arteria coronaria derecha. — 3, arteria del nudo sinusal.

Tipo B. — Tipo auricular ánterolateral derecho: iguales letras y números que en A.

Tipo C. — Tipo auricular anterior izquierdo: iguales letras y números que en A, excepto 2', arteria coronaria izquierda.

Tipo D. — Tipo auricular lateral izquierdo: iguales letras y cifras que en C.

el nudo sinusal se aproxima al endocardio, oculto en este punto por las fibras del miocardio que forman el *fascículo de Wenckebach*.

El nudo sinusal es relativamente mucho más largo en los vertebrados inferiores y en ciertos mamíferos, en los que puede bajar hasta la embocadura de la vena cava inferior.

2.° Vascularización. — El nudo sinusal está abundantemente irrigado. Se encuentra, en efecto, casi siempre, en el centro del tejido que lo constituye, una arteriola voluminosa.

Esta arteria, señalada por Keith y Flack en su primera descripción, está designada con el nombre de *arteria del nudo sinoauricular*, de *arteria del atrionector* (Géraudel) o también de *ramus cristae-terminalis* (Spalteholz). Este vaso

procede unas veces de la coronaria derecha (68 a 69 por 100 de los casos, SPALTEHOLZ), otras de la coronaria izquierda (32 a 33 por 100) y, por último, muy excepcionalmente, de una manera extracardíaca. En un caso de KOCH nacía de una arteria bronquial izquierda. Su trayecto ofrece también algunas variaciones (figura 62). En el caso más frecuente nace cerca del origen de una coronaria y aparece entonces como una arteria auricular anterior. Circula por la cara anterior de la aurícula, penetra en el miocardio, más o menos profundamente, y alcanza el techo auricular siguiendo el lado derecho o el lado izquierdo de la vena cava superior. Llega así al sulcus terminalis, donde se distribuye por el nudo sinusal (fig. 61, A).

En otros casos, cuando nace de la coronaria derecha o izquierda o en uno de los bordes del corazón, aparece como una arteria auricular lateral o ánterolateral que camina por la cara externa de la aurícula derecha y alcanza la región del surco terminalis después de haber pasado a la derecha o a la izquierda de la vena cava superior (fig. 61, B y C).

Más excepcionalmente nace del círculo coronario, en el borde posterior del corazón (GÉRAUDEL y KOCH, fig. 61, tipo D).

Esta arteria ¿es terminal o se anastomiza con otros vasos? Tal es la cuestión en estudio todavía. Según KOCH, el vaso está constituído por dos arteriolas que proceden de la arteria coronaria y se anastomizan a boca llena en el nudo sinusal. Las investigaciones de SPALTEHOLZ, mucho más numerosas que las de KOCH, concluyen que la arteria del nudo sinusal se anastomiza con vasos superficiales, es decir, fuera del miocardio, en la proporción solamente de una vez por tres. En cambio, las anastomosis intramiocardíacas serían extremadamente raras en la aurícula derecha. Por lo demás, ¿existirían anastomosis anatómicas bien demostradas que sería necesario todavía demostrar que funcionan fisiológicamente, respuesta que tan sólo la clínica puede dar? (GÉRAUDEL). Sea lo que fuere, como se ve, el nudo sinusal está abundantemente irrigado, lo que concuerda con la importancia fisiológica del tejido específico. Veremos más adelante su inervación.

3.° Estructura. — Desde el punto de vista estructural, el nudo de KEITH y FLACK está constituído por fibras musculares fusiformes de aspecto vacuolar y nudos alargados en un verdadero plexo. Estas fibras están contenidas en un tejido conjuntivo denso, rico en fibras elásticas y en el que penetran fibras nerviosas abundantes. En su proximidad se encuentran, por lo demás, numerosas células ganglionares múltiples. Algunas de ellas, en pequeña cantidad, es cierto, emigran al nudo sinusal. Según KEITH y MACKENSIE, esta acumulación de células ganglionares representaría en los mamíferos el ganglio de Remak de la aurícula de los animales de sangre fría.

B. — SEGMENTO ATRIOVENTRICULAR. APARATO VENTRÍCULONECTOR.

El segmento atrioventricular comprende cuatro porciones, que son, desde la aurícula a las paredes ventriculares: 1.°, el *nudo de Aschoff-Tawara;* 2.°, el *fascículo de His* propiamente dicho, con sus *dos ramas* y sus *arborizaciones terminales.*

1.° Nudo de Aschoff-Tawara. — La parte inicial del sistema atrioventricular está situada en la aurícula derecha, en la zona triangular limitada del modo siguiente (fig. 60, 2): por detrás, por la embocadura de la vena coronaria; abajo y a la izquierda, por la inserción de la válvula tricúspide; por arriba, por la línea de soldadura del seno a la aurícula, representada por esta banda sinusal (KOCH) que hemos descrito (pág. 66) y que parece prolongar por dentro la válvula de Eustaquio. La embocadura de la vena coronaria forma el mejor punto de referencia para encontrar (algo por debajo y por dentro de ella) la porción inicial del segmento auricular. El ángulo que forman la banda sinusal y la inserción de la

valva interna de la tricúspide en la *pars membranacea* permite encontrar la terminación del nudo, es decir, su paso al tronco (fig. 60). Ensanchado a la manera de abanico en su punto de partida es casi imposible aislarlo perfectamente de la musculatura de la aurícula. Por delante, en cambio, las fibras se condensan y forman un fascículo cilíndrico, ancho, de 2 a 4 milímetros aproximadamente. Su

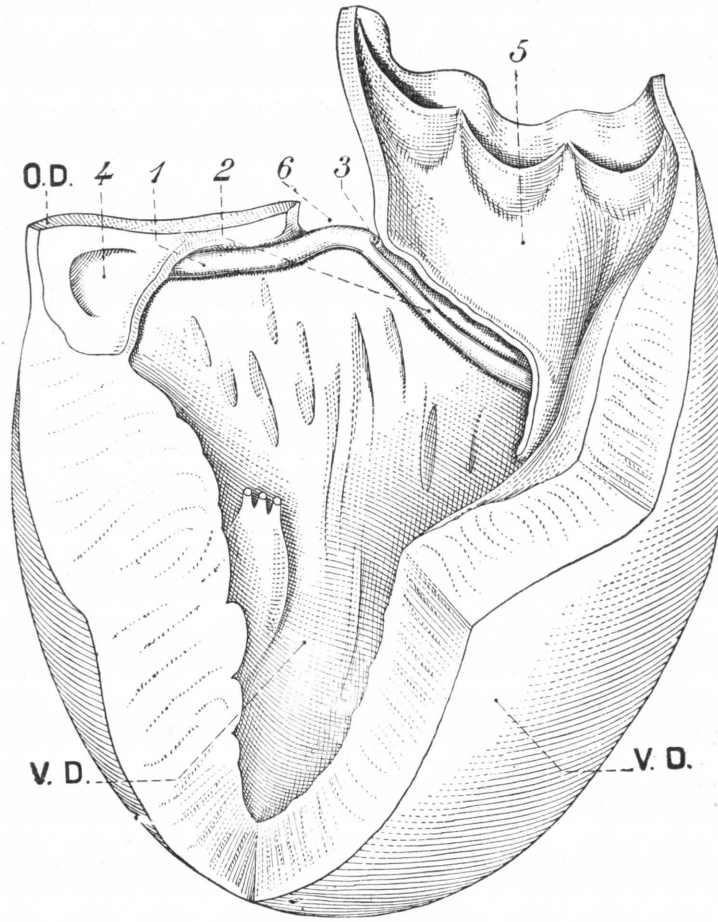

FIG. 62

El tronco y la parte inicial de la rama derecha del fascículo de His *(esquemática)*.

O.D., aurícula derecha. — V.D., ventrículo derecho.
1, tronco del fascículo de His. — 2, rama derecha. — 3, rama izquierda. — 4, orificio del seno coronario. — 5, infundíbulo. — 6, brecha practicada en la porción membranosa del tabique interventricular.

aislamiento en este punto es más o menos fácil; esto depende del tamaño del corazón. Por lo demás, no es inmediatamente subendocardíaco: fibras musculares de variable espesor lo separan del endocardio y lo mantienen aplicado junto al tabique.

Las fibras que constituyen el nudo de Aschoff-Tawara son paralelas, sinuosas, aisladas o agrupadas en pequeños fascículos en su origen. En el nudo propiamente dicho se condensan, formando un plexo cuyo conjunto dibuja una masa semilunar, especie de plexo gangliforme, muy visible en algunas especies animales.

Histológicamente se distinguen dos centros; uno, *posterior, auricular*, constituído por fibras paralelas, bien estudiado por ZAHN, y de ahí el nombre de *nudo de Zahn* que se le da a veces; otro, *anterior* o *ventricular*, que se continúa directamente con el fascículo de His. Hemos visto que este último centro correspondía a la derecha a la inserción de la valva septal de la tricúspide; a la izquierda está en relación con la porción del anillo fibroso donde se inserta la gran valva de la mitral.

2.º Fascículo de His. — El fascículo de His continúa sin línea de separación neta el nudo de Aschoff-Tawara. Forma un cordón a veces aplanado y

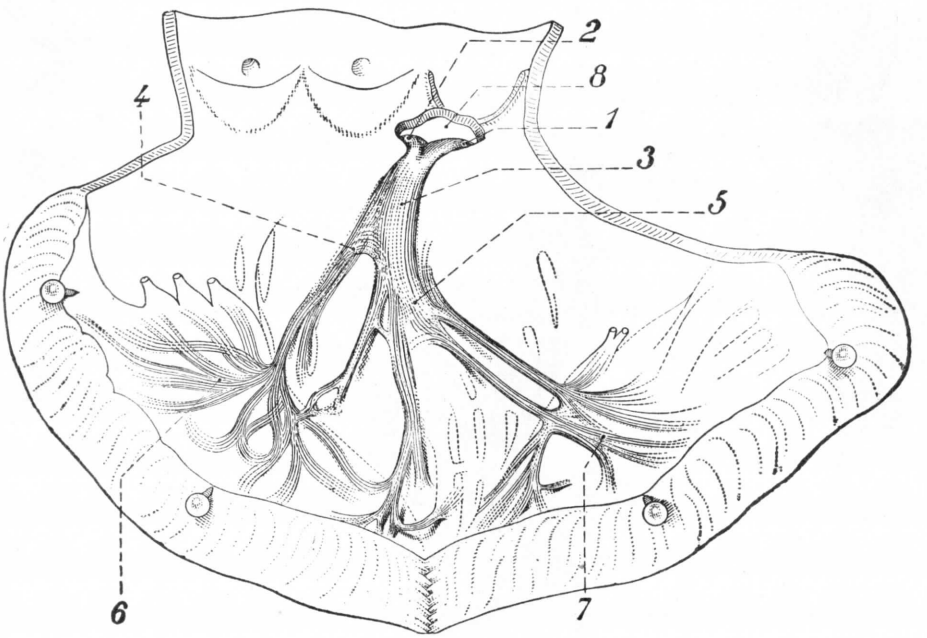

FIG. 63

Rama izquierda del fascículo de His *(esquemática)*.

1, tronco del fascículo de His. — 2, rama derecha. — 3, rama izquierda que se divide en: 4, rama anterior, y 5, rama posterior. — 6, ramificaciones de la rama anterior. — 7, ramificaciones de la rama posterior. — 8, brecha practicada en la porción membranosa del tabique interventricular.

delgado; en otros casos es redondeado o triangular. Su longitud es en general de un centímetro, pero ofrece numerosísimas variaciones, de 3 a 4 milímetros a cerca de 2 centímetros como cifras extremas. Según RETZER, tendría 2,5 milímetros de anchura y 1,5 milímetros de espesor. Desde este punto de vista hay también numerosas variaciones.

El fascículo está situado primero, como el nudo de Aschoff-Tawara al que continúa, en la cara derecha de la parte inferior y anterior del tabique interno de la aurícula derecha. Se dirige de atrás a delante y ligeramente de arriba abajo, describiendo así una ligera curva ánteroinferior, rodeado de una vaina conectiva que infiltra en algunos puntos un tejido adiposo cuyo aspecto blanquecino permite diferenciarlo por la vista y el escalpelo del resto del tejido miocardíaco.

El fascículo de His atraviesa así la parte derecha del tejido fibroso comprendido entre los dos orificios aurículoventriculares y que hemos denominado el *trígono fibroso derecho*, cubierto en este punto por las fibras musculares que se

insertan en este trígono. Continuando su marcha hacia delante, llega al séptum membranoso, del que ocupa la parte derecha del borde inferior. Parece, pues, acostado sobre la vertiente superior derecha de la porción muscular del tabique interventricular (fig. 62). Llegado a la parte anterior de la *pars membranacea*, el tronco se divide entonces en dos ramas, derecha e izquierda, que forman entre sí un ángulo que cabalga sobre el borde superior de la porción muscular del

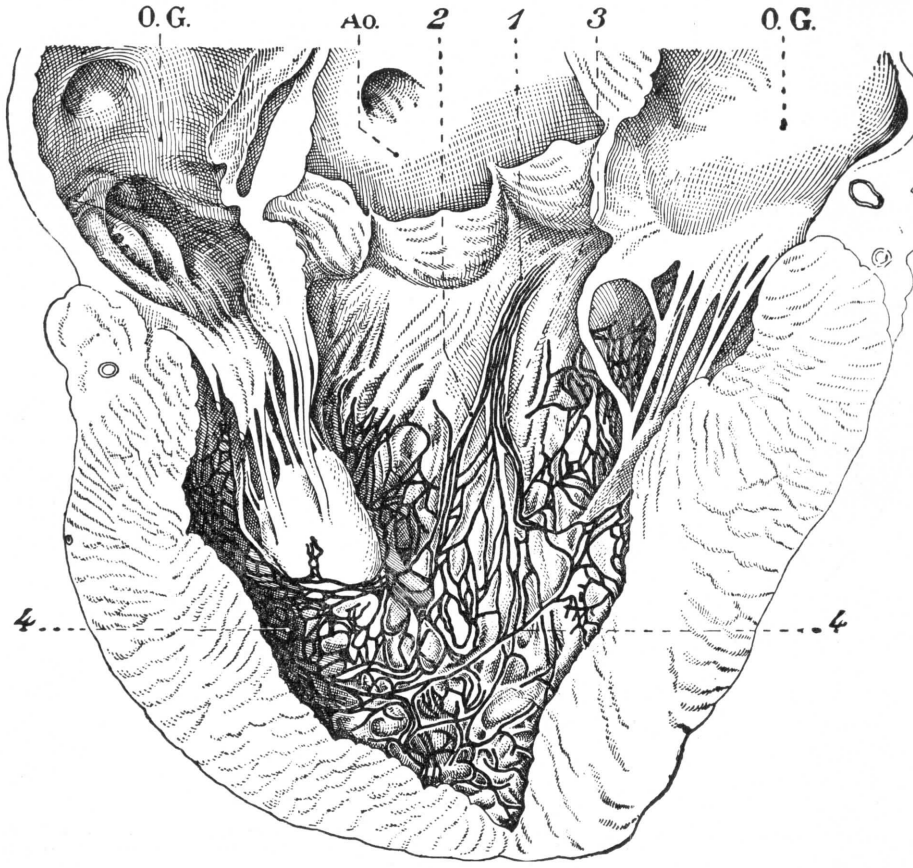

FIG. 64

Rama izquierda del fascículo de His y red de Purkinje, inyectadas en el ventrículo izquierdo de un corazón de vaca (según AAGAARD).

Ao., aorta. — O.G., aurícula izquierda.
1, rama izquierda del fascículo de His. — 2, su rama de bifurcación anterior. — 3, su rama de bifurcación posterior. — 4, 4, red de Purkinje que continúa estas dos ramas y se irradia bajo el endocardio (inyección con azul de Gerota).

tabique interventricular: tronco y ramas son comparables a un jinete cuyas dos piernas cayeran sobre las caras del séptum.

3.° Ramas de división principales del fascículo de His. — Sigamos sucesivamente la rama derecha y la rama izquierda.

a. *Rama derecha* (fig. 62). — La rama derecha forma una especie de cordón muscular redondeado, de color blanquecino o rosado. Parece prolongar directamente el tronco, que está situado, como hemos visto, en la cara derecha del

séptum. De 1 a 2 milímetros de grosor, queda separada del endocardio por un espesor de fibras musculares bastante notable que la oculta a la vista del observador. Continuando la curva del tronco principal, curva que mira hacia abajo y atrás, se dirige en la dirección del pie del pilar anterior de la válvula tricúspide, tomando el trayecto del fascículo arqueado *(moderator band)*. En este trayecto corresponde primero a la parte inferior e interna del cono pulmonar; en este punto se halla en relación con el origen del músculo papilar interno, cuyo desarrollo es, por lo demás variable; la desinserción de la valva interna se impone, pues, cuando se diseca esta rama. Alcanza en seguida el origen superior del moderador. A partir de este punto se hace superficial y es posible a menudo verla sin preparación, por transparencia, debajo del endocardio. Pero, aun en este caso, se excava un lecho, una ranura, en el tejido miocardíaco que la engasta. Recorriendo el *moderator band* es como se divide en varias ramas. Estas ramificaciones principales se dirigen hacia el borde derecho del corazón y se expansionan hacia la punta. Una segunda parte de las fibras parece seguir un trayecto retrógrado y ramificarse hacia el músculo papilar interno y en la región del infundíbulo. Todas las prolongaciones terminales forman la red subendocardíaca denominada *red de Purkinje* (figura 64); esta red se extiende sobre las trabéculas del corazón derecho, siguiendo las crestas de las columnas musculares y llegando a los vértices de los pilares. Estas fibras toman a veces la vía de los falsos tendones, de los que ya hemos hablado y acerca de los cuales insistiremos más adelante (pág. 94).

b. *Rama izquierda* (fig. 63).— La rama izquierda nace, como hemos visto, en la cara derecha del tabique. Pasa, pues, en cierto modo, a través de éste para llegar a la pared del ventrículo izquierdo. *Encima del espacio interventricular comprendido entre la válvula aórtica derecha y la válvula aórtica posterior es donde la rama izquierda alcanza el borde superior del tabique septal.* En lugar de estar contenida en el miocardio es superficial desde el primer momento. No tiene la apariencia de un cordel, como la rama derecha, sino que se expansiona inmediatamente en una cintilla de 8 a 12 milímetros de anchura, muy delgada, cuya coloración más clara destaca sobre el fondo rojo del músculo cardíaco. Las fibras que constituyen esta cintilla son al principio muy apretadas, dando al trayecto de los fascículos un aspecto estriado en el sentido longitudinal, aspecto muy característico. Después de un trayecto bastante corto, de 2 a 4 centímetros, algunas veces menos, se divide, o mejor, se expansiona en dos ramas o dos grupos de fibras, uno anterior y otro posterior. El grupo anterior desciende hacia la punta del ventrículo para llegar al pilar anterior, por el que sube. El fascículo posterior atraviesa el segmento liso de la cámara aórtica y llega al pilar posterior de la mitral. Estos fascículos constituyen en toda la superficie de los ventrículos, en las trabéculas en relieve, los pilares y las cuerdas, la misma red que a la derecha *(red de Purkinje)*, cuyas mallas se extienden en toda la superficie de los ventrículos, excepto en una zona de 10 a 12 milímetros situada debajo de las sigmoideas aórticas, zona que queda desnuda (fig. 64)

Los cuatro cortes de la figura 66, que tomamos de RETZER, esquematizándolos, nos muestran claramente el fascículo de His, como acabamos de describirlo. — El *corte A* nos lo muestra poco después de su origen, aplicado junto a la cara derecha del tabique interauricular, inmediatamente por encima de la capa conjuntiva que separa la urícula del ventrículo. — El *corte B*, practicado algo por delante del precedente, muestra este mismo fascículo debajo de la capa conjuntiva precitada, siguiendo ahora el borde superior del tabique interventricular: es cilindroideo, ligeramente aplanado en sentido vertical. — En el *corte C*, hecho igualmente algo por delante del *corte B*, vemos que se divide en dos ramas, derecha e izquierda, que divergiendo a modo de las dos ramas de una V al revés (Λ), se aplican junto a las caras correspondientes del tabique interventricular, la derecha sobre la cara derecha, la izquierda sobre la cara izquierda. Estas dos ramas se dirigen abajo y delante, caminando

por debajo del endocardio. — En el *corte D*, por último, practicado a un nivel aún más anterior, los dos fascículos en cuestión, claramente independientes ahora uno de otro, terminan cada uno por su lado en la musculatura interventricular.

c. *Cuerdas tendinosas falsas.* — El fascículo de His toma a veces en el ventrículo derecho, y más aún en el ventrículo izquierdo, la vía de las formaciones que se denominan los falsos tendones, o mejor, las *falsas cuerdas tendinosas*. Estas falsas cuerdas, que ya hemos descrito (véase *Ventrículos)*, tendidas de una pared a la otra, de una trabécula a un pilar, alcanzan a veces una longitud de varios centímetros. Son principalmente abundantes en la mitad inferior de los ventrículos. Entre ellas, unas están constituídas por fibras ventriculares ordinarias; otras están desprovistas de toda musculatura, pero contienen fibras tendinosas; las terceras, en fin, las que no interesan, están constituídas por fibras del fascículo de His mezcladas a fibras ventriculares ordinarias (MÖNCKEBERG). Se las ve partir de una zona que corresponde a una de las ramas del fascículo de His para alcanzar una de las paredes del ventrículo o una de las masas carnosas de los pilares. De tono más claro que las otras trabéculas, estas falsas cuerdas tendinosas que pertenecen al fascículo de His son bastante fáciles de reconocer, de distinguir de las otras falsas cuerdas, para quien posea alguna práctica en el examen de las cavidades del corazón (fig. 38).

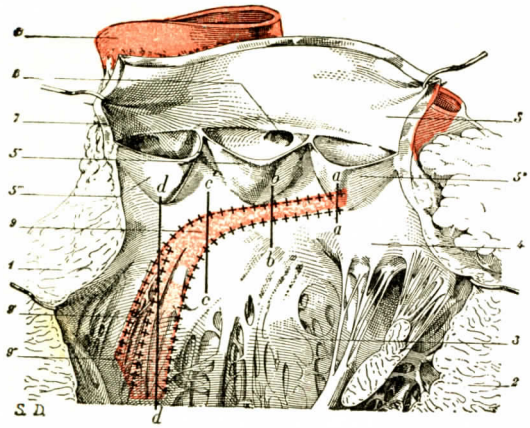

FIG. 65

El tabique interventricular visto por su cara izquierda, después de abierto el ventrículo izquierdo.

1, 2, pared anterior y pared posterior del ventrículo izquierdo, erinadas.—3, pared interna.—4, valva interna de la mitral. —5, aorta, con 5', 5'', 5''', sus válvulas posterior, derecha e izquierda. — 6, arteria coronaria derecha. — 7, arteria coronaria izquierda. — 8, arteria pulmonar. — 9, fascículo de His *(en rosa)*, con 9' y 9'', sus dos ramas de bifurcación.

aa, bb, cc, dd, planos según los cuales se han practicado los cuatro cortes representados en la figura siguiente (fig. 66).

4.° Estructura del segmento atrioventricular. — El segmento atrioventricular está constituído por tejido conjuntivo, fibras musculares, vasos y nervios.

El tejido conjuntivo forma alrededor del fascículo una vaina apretada que se puede inyectar con tinta china o con masa de Gerota, hasta el extremo que algunos autores han considerado esta vaina como un verdadero espacio linfático que baña todo el sistema atrioventricular.

Las fibras musculares tienen la estructura de las fibras de Purkinje: son fibras que tienen un sarcoplasma abundante, una estriación transversal menos acentuada que su estriación longitudinal. Estas fibras se continúan en su terminación con las fibras miocardíacas ordinarias (véanse los *Tratados de Histología)*.

5.° Vascularización del ventriculonector. — a. *Irrigación del nudo de Aschoff-Tawara y del tronco del fascículo de His.* — El ventriculonector es especialmente una formación intraseptal. Es, pues, un vaso septal el que lo irriga.

La coronaria derecha en la cara posterior del corazón da un ramo septal superior, que se dirige de atrás a delante en el tabique membranoso y alcanza el nudo de Aschoff-Tawara. En algunos casos (13 por 100 de los casos) este vaso proviene de la arteria coronaria izquierda en su trayecto a la cara posterior del corazón, a nivel de la cruz. De todos modos, se puede decir que la arteria del ven-

trículonector, sea cual fuere su origen, es la más elevada de las arterias septales posteriores (G. Bosco) (fig. 68). Esta arteria llega al nudo de Aschoff-Tawara por su borde pósteroinferior (Haas y Gross), y luego llega al tronco del fascículo de His. En el curso de su trayecto da ramos posteriores y anteriores.

b. *Irrigación de la rama derecha del fascículo de His.* — La rama derecha es irrigada por la arteria coronaria izquierda. Esta abandona una perforante anterior (*ramus limbi dextri* de Gross); se trata generalmente de la segunda septal anterior, más rara vez de la tercera, y excepcionalmente de la primera. Sigue la cintilla ansiforme y se agota en el pilar anterior (arteria del pilar anterior del ventrículo derecho de Mouchet).

c. *Irrigación de la rama izquierda del fascículo de His.* — El fascículo anterior es irrigado por las septales anteriores (coronaria izquierda). El fascículo medio está

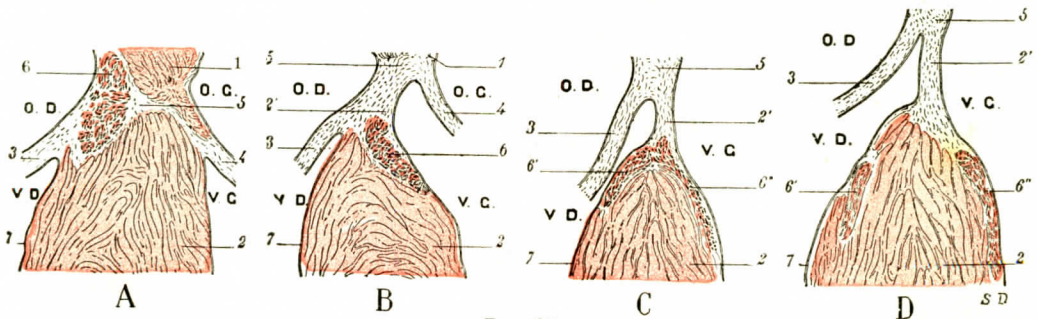

Fig. 66

Cortes frontales de los tabiques medios del corazón para mostrar el fascículo de His (esquematizados según los cortes de Retzer): A, corte pasando por la parte posterior del fascículo (por *aa* de la fig. 65); B, corte pasando algo por delante del precedente (por *bb* de la fig. 65); C, corte pasando algo por delante del corte B (por *cc* de la fig. 65); D, corte pasando un poco por delante del corte C (por *dd* de la fig. 65).

O.D., aurícula derecha. — O.G., aurícula izquierda. — V.D., ventrículo derecho. — V.G., ventrículo izquierdo. 1, tabique interauricular. — 2, tabique interventricular, con 2', su porción membranosa. — 3, válvula tricúspide. — 4, válvula mitral. — 5, capa de tejido conjuntivo separando las fibras musculares de la aurícula y fibras musculares del ventrículo. — 6, fascículo de His, con: 6', su rama derecha; 6'', su rama izquierda. — 7, endocardio.

vascularizado por los mismos vasos. El fascículo posterior está irrigado por las septales posteriores (arteria coronaria derecha).

Se ve, pues, que la irrigación de la rama izquierda del fascículo de His depende de las dos arterias coronarias.

La cuestión de las anastomosis sigue todavía en estudio; es cierto que las arterias septales anteriores y posteriores tienen entre sí anastomosis (Spaltholz), pero no es posible llegar a una conclusión acerca de su existencia o su ausencia en el fascículo de His. Este tiene una vascularización bastante escasa en relación a las demás regiones del miembro.

6.° Nervios del fascículo de His. — La inervación del fascículo de His ha sido objeto de numerosos trabajos. En efecto, la cuestión de esta inervación interesa a la fisiología. Los partidarios de la *teoría neurógena* del ritmo cardíaco pretenden, en efecto, que la sección del fascículo de His no es absolutamente demostrativa para fundar una teoría puramente miogénica, pues seccionando el fascículo de His se seccionarán asimismo nervios que contiene o que le acompañan.

Las investigaciones se han hecho principalmente en mamíferos, pues el material humano se halla en general en mal estado de conservación. Tawara fué el primero en observar fibras nerviosas muy desarrolladas en la porción auricular del fascículo de His de los rumiantes. Más tarde los trabajos de Wilson, de Lydia,

de WITT, de MÖNCKEBERG, de IMYARD, de ENGEL y de W. KOCH, demostraron por la coloración supravital la abundancia de fibras nerviosas en el fascículo de His de los rumiantes. Fibras nerviosas mielínicas y amielínicas, éstas menos numerosas, acompañadas de células ganglionares, se han comprobado también en numerosos mamíferos a lo largo de la rama derecha del fascículo de His hasta el *moderator band* y a lo largo de la rama izquierda hasta las cuerdas tendinosas.

FIG. 67

Vascularización del fascículo de His.

1, nudo de Aschoff-Tawara. — 2, nudo de Zahn. — 3, rama derecha del fascículo de His. — 4, comienzo de la rama izquierda del fascículo de His. — 5, arteria septal posterior procedente de la coronaria derecha que irriga el tronco del fascículo de His. — 6, arteria septal anterior que irriga la rama derecha del fascículo de His. — 7, arterias septales posteriores que proceden de la coronaria izquierda (ramo interventricular anterior). — 8, arterias septales posteriores procedentes de la coronaria derecha.

Las investigaciones en el hombre han sido menos demostrativas. Sin embargo, ENGEL y MORISSON han demostrado la presencia de fibras nerviosas finas en el trayecto del fascículo de His y, en particular, en el tronco y la rama izquierda.

¿Cuál es la parte que corresponde en esta inervación del fascículo de His al neumogástrico y al simpático? Esta cuestión sólo puede resolverse por la fisiología. Ciertos experimentos recientes tenderían a demostrar que el neumogástrico derecho enviaría fibras paricularmene al nudo sinusal, mientras que el izquierdo se distribuiría más bien por el nudo de Aschoff y Tawara del fascículo de His, sin que, no obstante, hubiese separación absoluta entre los dos sistemas.

C. — Significación del sistema de regulación y relaciones anatómicas entre el sistema atrioventricular y el miocardio

La fisiología nos enseña que la musculatura específica ha conservado con sus caracteres embrionarios la capacidad de contraerse rítmicamente. Las regiones nodales, *nudo sinoauricular* y *nudo auriculoventricular*, son el origen de las contracciones cardíacas. Del nudo sinoauricular, donde comienza la contracción normal, la excitación llega a las dos aurículas con una velocidad de 1.000 milímetros por segundo aproximadamente. La excitación alcanza al mismo tiempo el nudo de Aschoff-Tawara para propagarse a los ventrículos por el tronco y las dos ramas del fascículo de His. El tiempo de propagación es casi de 6/100 de segundo. Las fibras de Purkinje, dispuestas en mallas reticulares debajo del endocardio, difunden la excitación por las paredes del miocardio a la velocidad de 5.000 milímetros por segundo contra 500 milímetros para las fibras ordinarias del miocardio.

Se trata, pues, de un sistema conector formado por un tejido especial. Sin embargo, el anatomista tiene el deber de preguntar cuál es la significación morfológica de este tejido específico, o mejor, cuáles con sus relaciones con la evolución del músculo cardíaco en la serie animal.

El estudio topográfico de este sistema permite, en primer lugar, comprobar que los nudos de excitación *se desarrollan particularmente en los límites de las diferentes cámaras del corazón* (figura 70). Así es como el nudo de Keith y Flack se desarrolla en el punto de unión del seno venoso y la aurícula; así también es como el nudo de Aschoff-Tawara y el tronco del fascículo de His aparecen en la región interauriculoventricular. Deteniéndonos en esta consideración podemos, pues, concebir el sistema específico co-

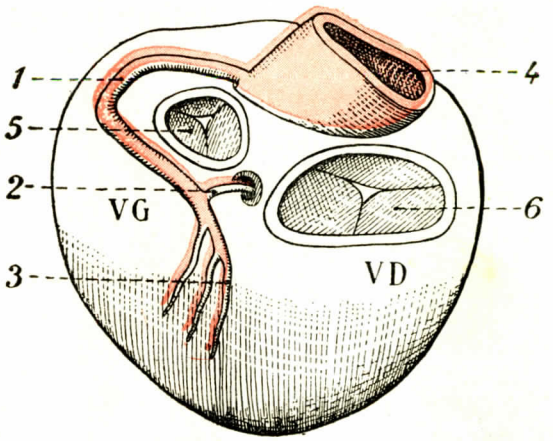

Fig. 68

Vascularización del ventrículonector *(esquemática)*.

VD, ventrículo derecho. — VG, ventrículo izquierdo. — 1, arteria coronaria izquierda. — 2, arteria del ventrículonector. — 3, arteria interventricular posterior. — 4, aorta. — 5, orificio auriculoventricular izquierdo. — 6, orificio auriculoventricular derecho.

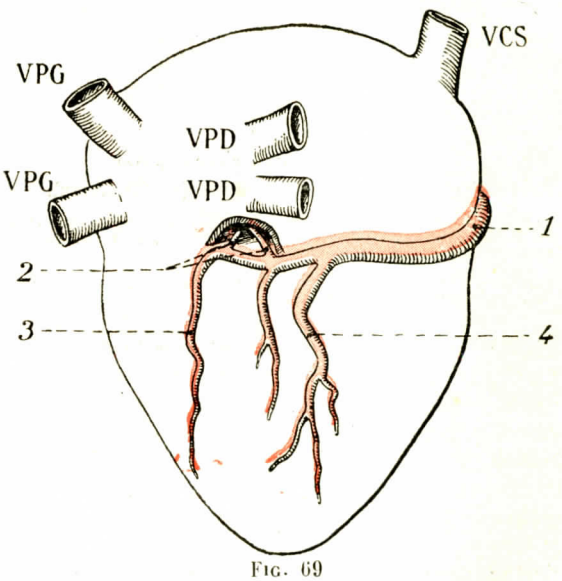

Fig. 69

Vascularización del ventrículonector *(esquemática)*.

VCS, vena cava superior. — VPD, venas pulmonares derechas. — VPG, venas pulmonares izquierdas. — 1, arteria coronaria derecha. — 2, 2, arterias que van al ventrículonector. — 3, terminación de la coronaria derecha. — 4, rama interventricular posterior.

mo agente de enlace anatómico y funcional entre *segmentos aislados muscularmente*, que conservan, pues, cierta autonomía, pero que deben colaborar entre sí para una acción común caracterizada por un ritmo cíclico e indefinido hasta la muerte del individuo.

Llevando más lejos el análisis podemos también hacer obervar con Koch *que el desarrollo de este aparato específico se halla en íntima relación con las regiones de abertura y cierre de los segmentos cardíacos.* En efecto, a nivel de la cresta terminalis, en otros términos, en la válvula sinusal derecha, de la que sólo quedan como vestigios las válvulas de Eustaquio y de Tebesio, es donde se desarrolla el nudo sinoauricular. La cresta terminalis, al contraerse, desempeña el papel de válvula, separando, incompletamente, es cierto, la porción venosa de la porción auricular.

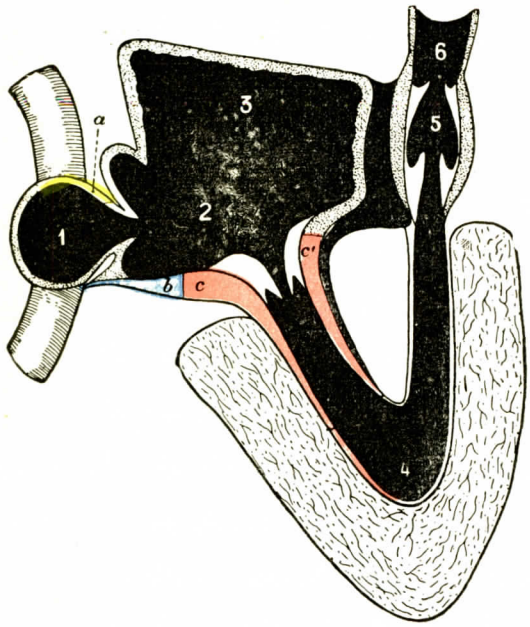

Fig. 70

Esquema del tipo fundamental del corazón de los mamíferos (según Keith).

La situación del tejido muscular específico se ha colorado: el nudo sinusal es *amarillo*; el nudo de Aschoff-Tawara, *azul*; el tronco del fascículo de His, *rojo*.

1, seno. — 2, aurícula. — 3, apéndice auricular. — 4, ventrículo. — 5, bulbo arterial. — 6, aorta.

Por lo demás, como se puede ver en el esquema 70, el nudo auriculoventricular y el fascículo de His están en relación con las válvulas auriculoventriculares. Ahora bien, se observa en la serie animal, así como en el desarrollo del corazón fetal, que el fascículo de His y sus ramas están tanto más desarrollados cuanto que el sistema valvular conserva su estructura muscular. Cuando este aparato valvular se hace cada vez más pasivo, es decir, cuando el tejido conjuntivo invade los velos membranosos y las cuerdas tal como se observa en los mamíferos, el fascículo de His parece reducirse, o cuando menos disminuir de importancia. Por el contrario, en los corazones cuyo aparato valvular está muy diferenciado, como en los corazones de ciertas aves, cuyo número de pulsaciones puede llegar hasta 900 por minuto, Koch hace observar con Tawara que el sistema muscular específico se hace extremadamente abundante; se dispone bajo el endocardio, en el interior del músculo cardíaco, siguiendo los vasos, y penetra así profundamente en el tejido miocardíaco. Las fibras de Purkinje son, pues, no solamente subendocardíacas, sino también intraendocardíacas y hasta subpericardíacas. No es posible afirmar que la opinión de Koch, que establece un paralelo entre la evolución del sistema valvular hacia un estado cada vez más pasivo y la disminución de la importancia del tejido específico, sea rigurosamente cierta; pero es perfectamente exacto que merece relatarse la observación: relación entre el sistema nervioso intra y extracardíaco por una parte, relación directa con el aparato valvular del corazón por otra parte, son hechos que no es posible desconocer. Investigaciones ulteriores de anatomía comparada aportarán cierta-

mente una contribución interesante al funcionamiento y significación morfológica de este aparato no sospechado hace menos de cuarenta años.

ARTICULO VIII

VASCULARIZACION E INERVACION DEL CORAZON

§ 1. — Arterias coronarias

1.° Consideraciones generales. — Las arterias del corazón proceden de las arterias coronarias, así denominadas probablemente a causa del trayecto de su porción inicial que rodea el corazón a manera de corona; se desprenden de la aorta en el origen de ésta. Normalmente son en número de dos, una derecha y otra izquierda. Como excepción se comprueba una sola; menos raramente se pueden encontrar tres y hasta cuatro (2 por 100 de los casos, según Halbertsma). La anomalía por exceso es generalmente debida al nacimiento aislado en la aorta de ciertas ramas colaterales normales de las coronarias.

La *arteria coronaria izquierda* (arteria anterior de los autores franceses, arteria posterior de los autores alemanes) nace a la altura del seno de Valsalva izquierdo, en el borde libre de la válvula (48 por 100 de los casos), o encima del borde libre de la válvula (34 por 100), o debajo de este borde (18 por 100), según Banghi. Este origen asienta ordinariamente en la parte media del seno (87 por 100 de los casos).

La *arteria coronaria derecha* nace a nivel del seno de Valsalva derecho, generalmente en el borde libre de la válvula (71 por 100 de los casos), en la parte posterior (59 por 100) o en la parte media de este seno (40 por 100).

El volumen de las dos arterias coronarias es sensiblemente igual: la izquierda en general estaría más desarrollada que la derecha, según Mouchet. Pero se puede ver la coronaria derecha más desarrollada que la izquierda (19 por 100).

2.° Arteria coronaria izquierda. — Estudiaremos sucesivamente su trayecto, sus relaciones y su distribución.

A. Trayecto y relaciones. — El tronco de origen mide por término medio un centímetro. Se dirige hacia delante, abajo y a la izquierda. Se halla completamente cubierto por la masa adiposa que rodea el origen de la aorta. Está situado entre ésta y el flanco izquierdo de la arteria pulmonar por una parte y la aurícula prolongada por el apéndice auricular por otra parte. Este último, a menudo muy afilado, excede por su extremo libre la bifurcación de la arteria coronaria izquierda. El tronco de origen, después de este breve recorrido, se divide en dos ramas terminales: la arteria interventricular anterior o rama descendente y la arteria auriculoventricular izquierda o rama circunfleja (fig. 71).

Los clásicos hacen de la arteria auriculoventricular una rama colateral de la coronaria izquierda, y de la arteria interventricular anterior su rama terminal. Con numerosos autores, Chauveau y Arloin, Banghi, Tandler, Mouchet, etc., admitimos que el tronco de origen se divide en dos ramas terminales, la interventricular y la auriculoventricular, que tienen sensiblemente el mismo calibre.

B. Distribución. — 1.° *Ramas colaterales.* — En su corto trayecto la coronaria izquierda emite dos colaterales de pequeño volumen: *a)* una rama arterial que irriga la parte anterior de la vaina aórtica y del pliegue preaórtico; se anasto-

miza con un ramo semejante a la coronaria derecha; *b)* una rama auricular que se pierde en la base de la aurícula izquierda.

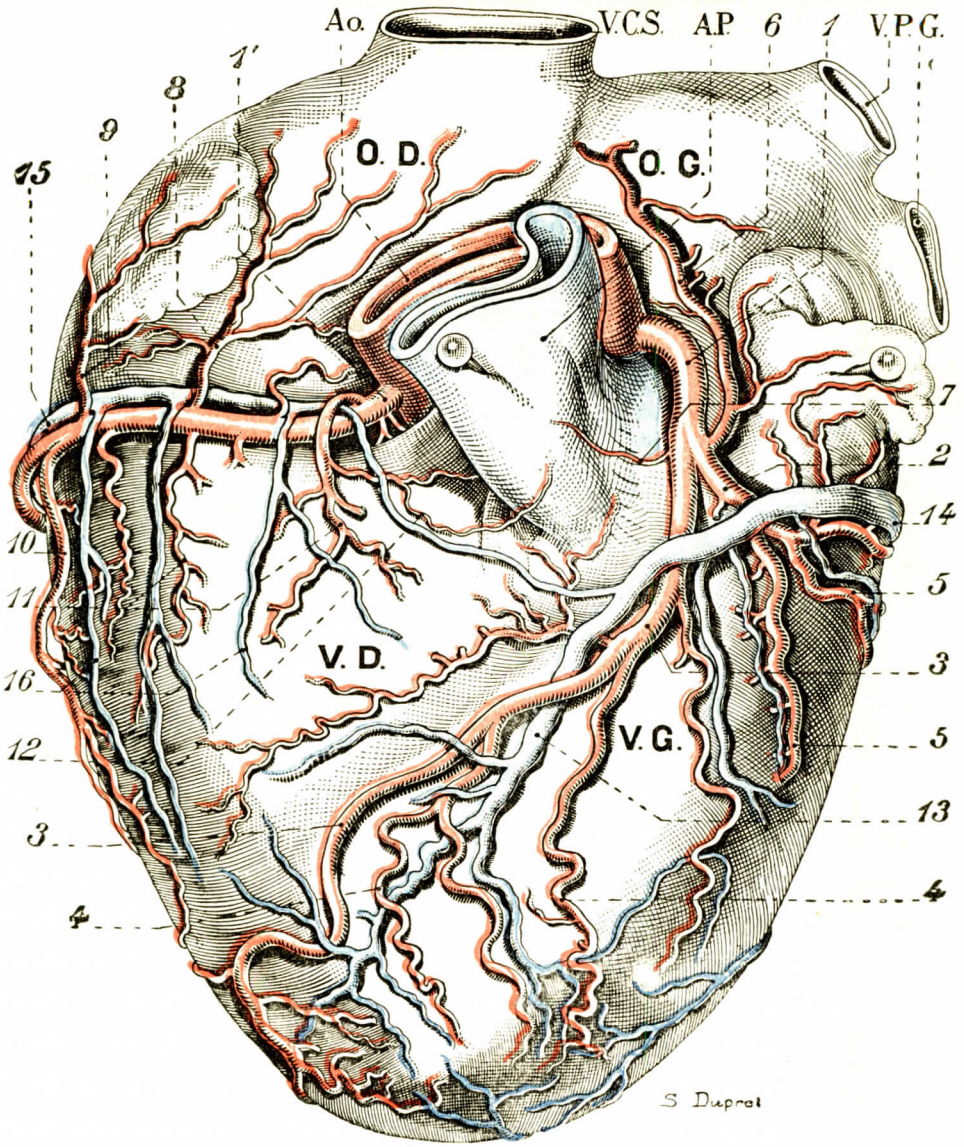

FIG. 71

Vascularización del corazón (cara anterior).

(Corazón de anciano muy flaco. No hay masas adiposas. Arterias muy sinuosas.)

Ao., arteria aorta. — A.P., arteria pulmonar. — V.C.S., vena cava superior. — V.P.G., vena pulmonar izquierda.

1, arteria coronaria izquierda. — 1', arteria coronaria derecha. — 2, rama auriculoventricular izquierda. — 3, 3, rama interventricular anterior. — 4, 4, ramas del ventrículo izquierdo. — 5, 5, arterias del borde izquierdo. — 6, arteria anterior de la aurícula izquierda. — 7, arteria infundibular izquierda. — 8, 9, arterias anteriores de la aurícula derecha. — 10, arteria del borde derecho del corazón. — 11, 11, arterias de la cara anterior del ventrículo derecho. — 12, arteria infundibular derecha. — 13, 13, vena interventricular anterior. — 14, vena coronaria mayor. — 15, vena coronaria derecha. — 16, 16, vena de la cara anterior del ventrículo derecho.

2.° *Ramas terminales.* — Son la arteria interventricular anterior y la arteria auriculoventricular izquierda.

a. *Arteria interventricular anterior.* — Este vaso, llamado también rama descendente, baja por el surco interventricular anterior, rodea el borde derecho del corazón, a la derecha de la punta, y termina en la cara posterior del corazón. Describe numerosas flexuosidades que salen del surco; el tejido adiposo la envuelve. Su liberación de tejido conjuntivo y también de los nervios que la enlazan es difícil. La vena interventricular anterior la acompaña en toda la parte inferior del surco, separándose de ella en la parte superior para llegar oblicuamente al borde izquierdo del corazón.

En la punta la arteria interventricular, ya muy disminuída de volumen, pasa algo más de un centímetro a la derecha del vértice del ventrículo izquierdo. En este punto emite dos ramitas que suben una por el borde derecho, otra por el borde izquierdo del corazón *(arterias recurrentes de los bordes derecho e izquierdo* de MOUCHET). Por último, llega a la cara posterior del ventrículo por el surco interventricular posterior, que recorre en un trayecto de 10 a 30 milímetros según los casos (figura 72) MOUCHET da el nombre de *arteria interventricular recurrente posterior* a esta última porción del vaso. Se agota en este surco después de haber dado dos o tres ramitas derechas e izquierdas y un número igual de arterias septales posteriores e inferiores.

En el curso de su largo trayecto, la arteria interventricular anterior suministra tres clases de ramas colaterales: ramas derechas al ventrículo derecho, ramas izquierdas al ventrículo izquierdo y ramas septales.

α) Entre las *ramas derechas*, la más importante es la *rama infundibular izquierda* o *rama del cono arterial* o *arteria adiposa de Vieussens*. Esta nace de la parte inicial de la arteria, se dirige a la derecha y afuera, abraza la convexidad del cono arterial y se anastomiza con la arteria infundibular derecha, rama de la coronaria derecha.

β) Las *ramas colaterales izquierdas*, en número de cuatro a seis, se desprenden en ángulo agudo de la arteria interventricular y son tanto menos importantes cuanto más se aproximan a la punta.

MOUCHET describe tres tipos de distribución de la arteria interventricular anterior: el tipo normal, que acabamos de describir (87 por 100 de los casos); un segundo tipo, caracterizado por una división alta del vaso en dos ramas de volumen sensiblemente igual, y el tercer tipo, caracterizado por una división baja de la arteria, cuyas dos ramas parecen abrazar la punta del corazón. MOUCHET da el nombre de arteria preventricular izquierda a la rama de división izquierda que se distribuye por la cara anterior del ventrículo izquierdo, y conserva el nombre de arteria interventricular anterior para la rama que sigue el surco.

γ) Las *arterias septales anteriores* nacen de la cara posterior de la arteria interventricular anterior. Su número es aproximadamente de una decena, con variaciones de ocho a quince.

La más elevada de estas arterias es en general la más voluminosa. Había sido ya vista por VIEUSSENS (1715) y designada por él con el nombre de «coronaria interna». En nuestra época, los trabajos de DRAGNEFF (1899), de ZIMMERL (1900), las imágenes estereoscópicas de JAMIN y MERCKEL (1907), los trabajos de HAAS, BANGHI, MOUCHET, SPALTEHOLZ, nos han dado a conocer estos vasos particularmente interesantes. Las arterias septales superiores se dirigen oblicuamente atrás en la dirección de la punta del corazón; las ramas medias tienen una dirección netamente perpendicular a la superficie del corazón; las ramas inferiores se acodan para subir ligeramente hacia la base (fig. 74). En general todas las ramas septales, anteriores o posteriores, están dirigidas de suerte que parece convergen hacia la porción media del séptum. Describen en el curso de su trayecto numerosas flexuosidades y se divi-

den en una serie de ramas que abandonan ramillas a las paredes ventriculares derecha e izquierda. Estas ramas anteriores, que acabamos de describir, se agotan en la unión de los dos tercios anteriores con el tercio posterior del tabique (fig. 73).

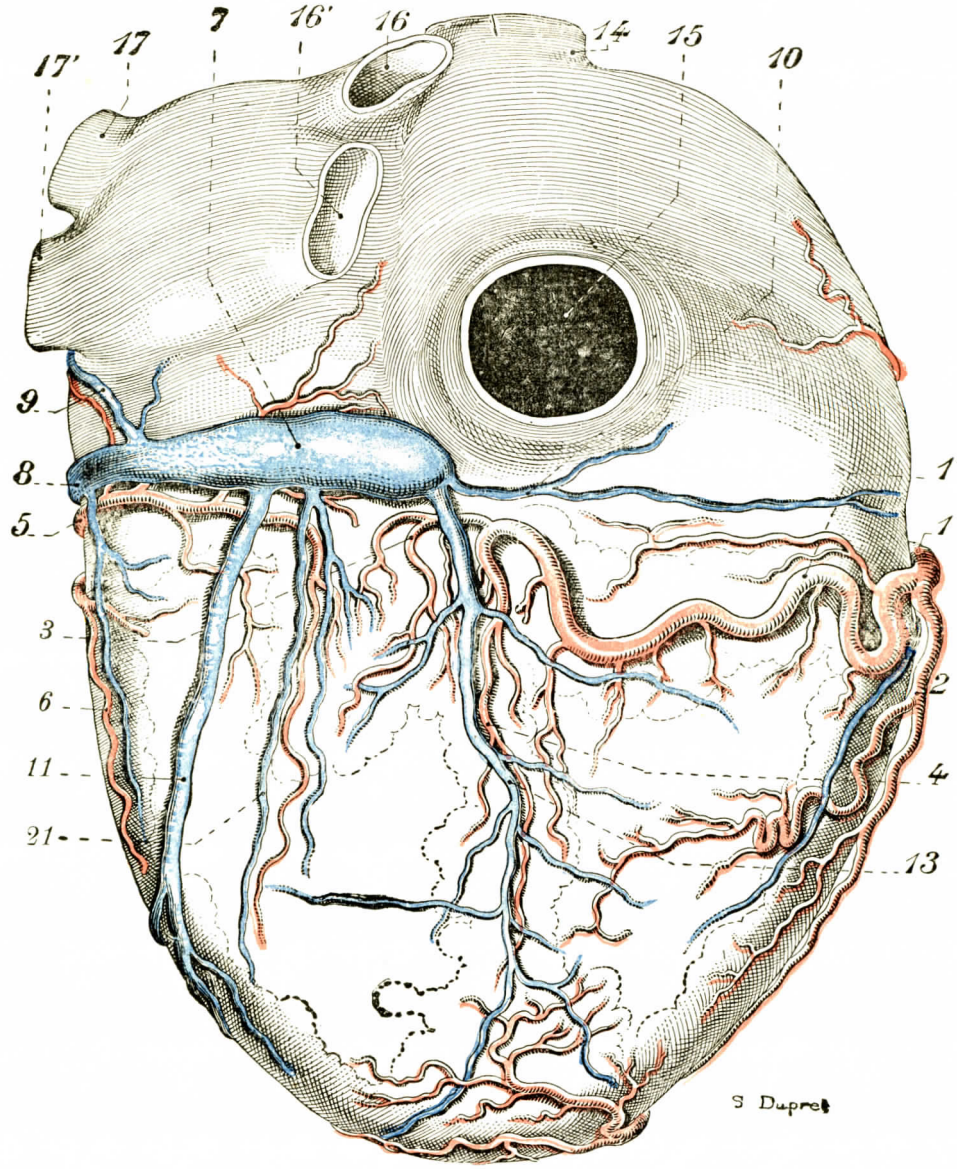

FIG. 72

Circulación del corazón (cara posterior).

1, 1', arteria coronaria derecha. — 2, arteria del borde derecho del corazón. — 3, ramo retroventricular de la arteria coronaria derecha. — 4, rama interventricular posterior. — 5, rama circunfleja de la arteria coronaria izquierda. — 6, arteria del borde izquierdo del corazón. — 7, seno coronario. — 8, vena coronaria mayor. — 9, vena de Marshall. — 10, vena coronaria derecha. — 11, 12, venas de la cara posterior del ventrículo izquierdo. — 13, vena interventricular posterior. — 14, vena cava superior. — 15, vena cava inferior. — 16, 16', venas pulmonares derechas. — 17, 17', venas pulmonares izquierdas.

Señalemos que, entre las arterias septales anteriores, la segunda (se cuentan de arriba abajo) suministra un vaso importante destinado al pilar anterior del ventrículo derecho. Sigue, para acabar en él, el fascículo arqueado en un trayecto de 35 a 40 milímetros (MOUCHET). Es posible que riegue también la rama derecha del fascículo de Ilis (véase pág. 95). El calibre de estas perforantes disminuye de arriba abajo. Recordemos que la terminación de la arteria interventricular anterior se hace a menudo en la cara posterior del corazón; las arterias septales posteriores e inferiores, por otra parte de escaso volumen, nacen en este caso de dicho vaso.

b. *Arteria auriculoventricular izquierda.* — Esta arteria, denominada también *rama circunfleja*, pues rodea el borde izquierdo del corazón siguiendo el surco coronario, se detiene generalmente en la cara posterior del ventrículo izquierdo, a una distancia variable del surco interventricular posterior. Generalmente, en el 85 por 100 de los casos, no llega a este surco. Se dirige, pues, horizontalmente a la parte izquierda del surco coronario y alcanza la cara izquierda del corazón. En esta primera porción dibuja a veces el lado superior de un triángulo vascular, cuyo lado derecho, vertical, está formado por la arteria interventricular, y el lado inferior o izquierdo, oblicuo, está dibujado por el trayecto de la vena auriculoventricular izquierda (MOUCHET). Esta vena se reúne a la arteria en el borde izquierdo, va con ella por el surco coronario, pero queda superficial.

La arteria auriculoventricular suministra ramos ascendentes o auriculares y ramos descendentes o ventriculares.

α) Entre los *ramos ascendentes* o *auriculares*, unos se distribuyen en la cara anterior de la aurícula izquierda, en el borde izquierdo de la aurícula y en su cara posterior. Entre estos últimos señalaremos un ramo vascular que acompaña a la vena de Marshall. Según TANDLER, este ramo sería la verdadera terminación de la arteria auriculoventricular.

β) Los *ramos descendentes* destinados al ventrículo son más voluminosos. En el borde izquierdo, como en el derecho, se distingue un vaso bastante voluminoso de 6 a 7 centímetros de longitud, que desciende algo por debajo de la porción media de este ancho borde. Excepcionalmente, esta *arteria del borde izquierdo* alcanza la punta del corazón (16 por 100 de los casos, según MOUCHET).

Los ramos descendentes posteriores son variables. De dos a cuatro serpentean por la cara posterior del ventrículo sin llegar nunca a la punta.

En el 8 po 100 de los casos, la arteria auriculoventricular izquierda, muy desarrollada, suministra la arteria interventricular posterior. En el 10 por 100 de los casos está, por el contrario, muy poco desarrollada y no alcanza la cara posterior del ventrículo izquierdo. En este caso, la arteria del borde izquierdo representa su rama terminal (MOUCHET).

3.° Arteria coronaria derecha. — a. *Trayecto y relaciones.* — La arteria coronaria derecha recorre el surco auriculoventricular derecho y el surco interventricular posterior. Su trayecto presenta tres segmentos: 1.°, el primero se extiende del origen hasta el borde derecho del corazón; en el órgano *in situ* tiene primero un trayecto oblicuo de atrás a delante, luego descendente; 2.°, el segundo se extiende del borde cortante a la parte superior del surco longitudinal posterior, en el punto de intersección que hemos denominado *cruz;* 3.°, el tercer segmento sigue la parte izquierda del surco interventricular posterior. En este recorrido, la arteria coronaria derecha se desliza primero debajo del borde inferior de la aurícula derecha, sumergida en una atmósfera adiposa, densa, espesa, que oculta el vaso en todo el surco coronario hasta el borde derecho del corazón. En la cara posterior está en relación con el seno coronario, que está situado encima de ella; es cruzada superficialmente por las venas ventriculares que desembocan en la porción terminal del seno venoso. Se acoda en la cruz para llegar al surco interventricular.

Con el nombre de arteria interventricular posterior desciende a este surco rodeado de grasa, aquí menos abundante que en los demás surcos. Es acompañada superficialmente por la vena interventricular posterior, algunas veces doble.

Vamos a examinar sucesivamente las arterias colaterales, de las que unas llegan a las aurículas, son las ramas ascendentes o auriculares, y las otras están destinadas a los ventrículos, son las ramas descendentes o ventriculares.

a. *Colaterales auriculares.* — Son en número de tres o cuatro, de ellas dos principales: 1.°. En su primer segmento y muy cerca de su origen, la arteria coronaria derecha emite la *arteria auricular derecha anterior.* Esta rama pasa a la cara interna del apéndice auricular derecho, llega a la cara inferior de la aurícula, ora directamente, ora tomando la vía del tabique interauricular, y luego alcanza la cúpula auricular siguiendo el lado derecho o el izquierdo de la vena cava superior. Ella es la que riega el nudo sinusal (pág. 88). En su trayecto distribuye ramas al apéndice auricular, a la cara anterior de la aurícula, al tabique interauricular, y termina generalmente por ramas terminales, de las cuales la posterior, más desarrollada, desciende a la cara posterior de la aurícula, donde termina no lejos de la embocadura de las venas pulmonares derechas.

La arteria auricular derecha anterior puede nacer directamente del surco de Valsalva derecho. Su orificio está entonces muy próximo al orificio de la arteria coronaria propiamente dicha.

2.° La *arteria auricular del borde derecho*, más pequeña que la precedente, se aplica a la cara derecha de la aurícula, en la región de los músculos pectíneos. Después de un recorrido de 3 centímetros aproximadamente, termina en la porción sinusal de las dos venas cavas. Según Koch, una rama de esta arteria se anastomizaría con una rama de la arteria auricular anterior para irrigar el nudo sinusal (véase pág. 88).

En la cara posterior del corazón se comprueban uno o varios ramúsculos que riegan la parte pósteroinferior de la aurícula derecha en la región de la embocadura del seno coronario

b. *Ramas ventriculares.* — α) *En su primer segmento*, segmento anterior, la arteria coronaria derecha deja dos o tres ramas ventriculares descendentes, paralelas al borde derecho del corazón, tanto más largas cuanto más próximas al borde. De la primera se desprende la *arteria infundibular derecha*, más desarrollada que la arteria infundibular izquierda y con la que se anastomiza; se distribuye en el cono pulmonar y en las caras anterior y posterior de la arteria (fig. 71, 12).

En el borde derecho se comprueba una colateral voluminosa, la *arteria del borde derecho del corazón.* Oculta por un burlete adiposo, festoneado, que dibuja el borde derecho del corazón, desciende a menudo hasta la punta. De esta arteria salen ramos, anteriores y posteriores, que irrigan las partes próximas del ventrículo derecho.

β) *En su segundo segmento*, segmento posterior y horizontal, salen *arterias ventriculares derechas posteriores*, de poca importancia. Según Mouchet, se comprobaría en el 7 por 100 de los casos un vaso bastante desarrollado, al que llama *arteria diagonal posterior del ventrículo derecho* a causa de su trayecto que dibuja una banda tendida de la vertiente posterior del borde derecho del corazón a la proximidad de la porción media o inferior del surco interventricular posterior.

γ) *En su tercer segmento*, vertical y posterior, la arteria coronaria derecha da algunos ramos al ventrículo izquierdo y la arteria interventricular posterior que hemos descrito.

En general existen numerosas variaciones en el modo de terminación de la coronaria derecha, y se puede decir que esta porción terminal está tanto más desarrollada cuanto menos lo está la terminación de la coronaria izquierda. Cuando la arteria interventricular posterior suministrada por la coronaria derecha (90 por 100

de los casos) es importante, abandona ramas derechas, en número de cuatro o cinco, cortas, que penetran rápidamente en el miocardio, destinadas a la pared posterior del ventrículo derecho, ramas izquierdas semejantes a las precedentes, pero destinadas a la pared posterior del ventrículo izquierdo, y, por último, *arterias septales posteriores.*

Estas, menos desarrolladas, menos largas, menos numerosas que las anteriores, son en número de siete a doce. Su territorio sólo se extiende al tercio posterior del tabique. Recordemos a este propósito que el grupo inferior de las septales posteriores es con mucha frecuencia suministrado por la terminación de la arteria interventricular anterior.

En el codo de unión de la arteria interventricular posterior con el tronco de la coronaria derecha se comprueba bastante a menudo una arteriola que prolonga en el surco coronario la dirección de la coronaria derecha y que da varias ramas destinadas a la parte externa de la cara posterior del ventrículo izquierdo. Estos *ramos retroventriculares izquierdos* (MOUCHET) han sido considerados por algunos autores como la verdadera terminación de la arteria coronaria derecha. Su número, su volumen, son variables. En general no alcanzan el tercio inferior del ventrículo izquierdo (fig. 72, 3).

4.° Distribución intraparietal de las coronarias. — Según la observación de MOUCHET, el aspecto de las arteriolas intramiocardíacas es muy diferente según las regiones del corazón. He aquí, según este autor, los diferentes caracteres morfológicos de estas ramificaciones que se comprueban en las aurículas y ventrículos:

a. *Arterias de las aurículas.* — Las aurículas están irrigadas, como hemos visto, por dos arterias principales: la *auricular anterior derecha* y la *auricular anterior izquierda.* Las ramas de división de estas arterias son largas en relación a su pequeño calibre y muy flexuosas; las sinuosidades aumentan a medida que se acerca la terminación de estos vasos.

En los orificios venosos derechos e izquierdos, las arteriolas los rodean sin formar, sin embargo, círculo arterial completo.

El tabique interauricular está irrigado por la rama auricular derecha, que en él se divide a veces en dos ramas terminales; de ahí el nombre de *arteria estrellada* del tabique que le da MOUCHET. Otros ramos proceden de la arteria auricular posterior.

b. *Arterias de los ventrículos.* — Las paredes del ventrículo derecho contienen ramos cortos que terminan en ramilletes y que aparecen relativamente raros y delgados comparados con la vascularización del ventrículo izquierdo.

Las arterias parietales del ventrículo izquierdo forman pinceles tupidos (fig. 73), que atraviesan todo el espesor del miocardio. En las radiografías se comprueba que estas arterias peniciladas nacen paralelamente unas a otras sin cabalgar. Penetran en el miocardio, perpendicularmente al tronco de origen, convergen hacia el eje del ventrículo, y esta disposición es bien visible en cortes horizontales. Esta *disposición radiada* es enteramente característica.

En los pilares, la vascularización arterial ofrece una disposición particular. Según DRAGNEFF, que la describió por vez primera, «las arterias de los pilares ofrecen, en su conjunto, la forma de ganchos de concavidad superior, con dos ramas, una interna y otra externa. La rama corta vendría a enganchar en cierto modo el pilar, llegando a él por su parte media, para subir en seguida al interior del pilar hacia las cuerdas tendinosas, que no siempre alcanza sin embargo». En el interior del pilar camina, pues, siguiendo el eje mayor de éste, más o menos cerca del endocardio. En general, existen varias arterias para cada pilar. Estas, según SPALTEHOLZ, se reúnen entre sí por anastomosis arciformes relativamente anchas.

Veremos más adelante cuál es la contribución de cada coronaria para los diferentes pilares del ventrículo derecho y del ventrículo izquierdo.

Las *arterias del tabique interventricular* o *arterias septales* (fig. 74) penetran en el tabique por dos surcos. Se desprenden del tronco original escalonándose unas encima de las otras, teniendo cada una su territorio propio. Las arterias septales anteriores son con mucho las más desarrolladas. Las arterias perforantes posteriores tienen el mismo tipo de distribución.

Es difícil poner de manifiesto las anastomosis entre los vasos septales anteriores y posteriores.

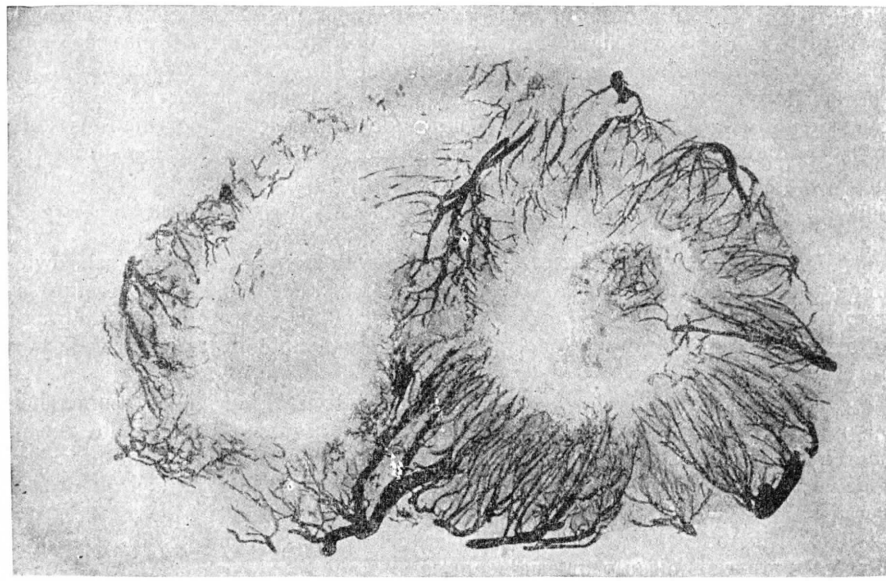

FIG. 73

Radiografía de las arterias del corazón (MOUCHET).

Corte horizontal perpendicular al eje mayor del corazón. Las dos arterias coronarias se han inyectado. (La cara anterior del corazón corresponde a la parte superior de la figura.)

Los capilares miocardíacos forman una red tupida, cuyas mallas, más o menos dirigidas en sentido paralelo a las fibras, las abrazan, según la expresión de RENAUT, al modo de un cesto.

El modo de irrigación sanguínea que acabamos de describir en el corazón del hombre se encuentra, sin variaciones importantes, en el corazón de los mamíferos y en el de las aves. En los batracios, especialmente en la rana, el corazón no posee vasos sanguíneos ni linfáticos. Su ventrículo, en lugar de una cavidad y paredes claramente diferenciadas, se compone de un conjunto de trabéculas musculares orientadas en todas direcciones y entrecruzándose en todos sentidos. Estas trabéculas, cubiertas de un endotelio, limitan entre sí intersticios anfractuosos que comunican todos unos con otros, por los cuales circula con toda libertad el líquido sanguíneo. El corazón de los batracios resulta así una especie de bloque cavernoso, una especie de esponja siempre embebida de sangre. Esto es una *circulación lagunar*.

Los peces presentan, en este punto, una disposición intermedia entre los mamíferos y los batracios. El corazón se compone, en efecto, en ellos de dos partes concéntricas: una parte externa o superficial, compacta y con una red capilar; una parte interna o profunda, esponjosa o desprovista de vasos.

No carece de interés el recordar que el corazón del hombre, en los primeros estadios de su desarrollo, es como en los batracios, reticulado y avascular, y que sólo más tarde se diferencian sus paredes y sus cavidades y aparecen los vasos.

5.° Territorios vasculares de las dos coronarias. — Si ahora procuramos derivar de las descripciones que preceden algunas deducciones sintéticas, podemos

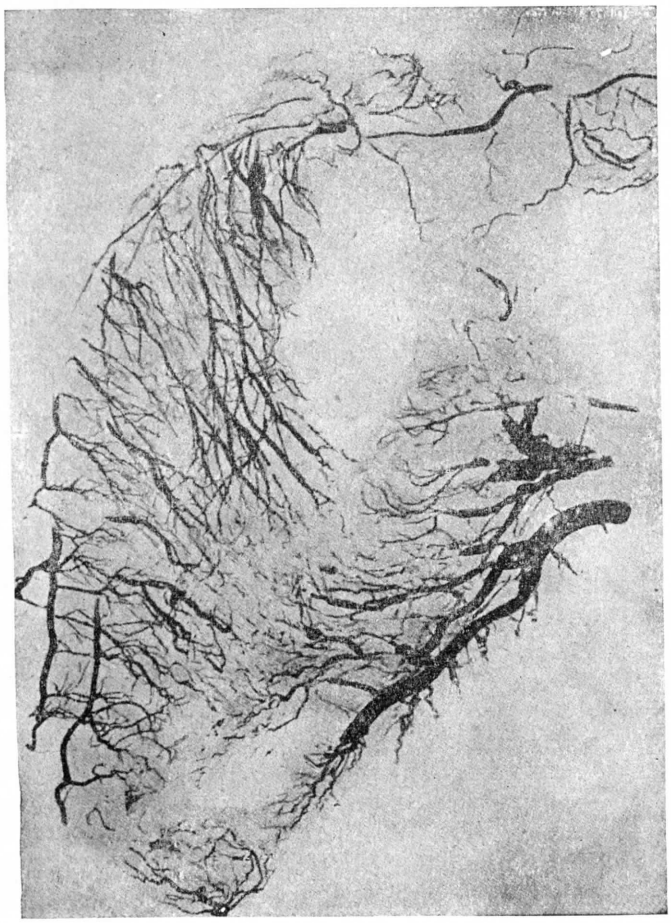

FIG. 74

Radiografía de las arterias del tabique interventricular (MOUCHET).

Las dos arterias coronarias se han inyectado. El sistema coronario izquierdo (arterias perforantes anteriores) predomina en el tabique.

(La cara anterior del corazón está a la izquierda.)

establecer en principio: 1.°, que la coronaria izquierda se distribuye por el corazón izquierdo; 2.°, que la coronaria derecha se distribuye principalmente por el corazón derecho; 3.°, que cada una de ellas concurre también en cierta parte a la irrigación de la otra mitad.

Investigaciones recientes permiten establecer los límites de separación de los dos territorios vasculares (STERNBERG, AMÉNOMIYA, NUSSBAUM, MOUCHET). La *arteria*

coronaria derecha irriga la mayor parte del corazón derecho, el tercio posterior del tabique interventricular y la parte izquierda de la superficie posterior del ventrículo izquierdo, cuando su rama terminal que recorre el surco interventricular posterior está bien desarrollada. La masa del o de los músculos papilares posteriores del ventrículo izquierdo es vascularizada en parte por este vaso.

La *arteria coronaria izquierda* irriga la mayor parte del ventrículo izquierdo, la mitad anterior del tabique interventricular y la parte de la cara anterior del ventrículo derecho adyacente al tabique interventricular. Esta zona del ventrículo

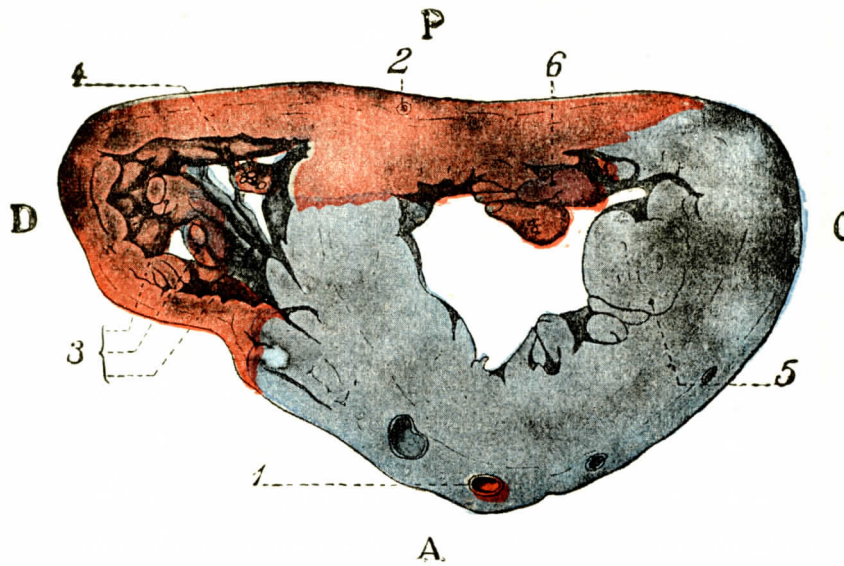

FIG. 75

Territorios de las dos coronarias.

(En *azul*, territorio de la arteria coronaria izquierda; en *bistre*, territorio de la arteria coronaria derecha; en *violeta* territorio común a las dos arterias.)

A, cara anterior. — P, cara posterior. — D, borde derecho. — G, borde izquierdo.

1, arteria coronaria izquierda. — 2, arteria coronaria derecha. El pilar anterior del ventículo derecho (3) y el pilar posterior del ventrículo izquierdo (6) son irrigados por las dos coronarias. El pilar anterior del ventrículo izquierdo (5) es irrigado por la arteria coronaria izquierda. Los pilares posterior e interno del ventrículo derecho son irrigados por la arteria coronaria derecha.

derecho es estrecha, pero constante. La coronaria izquierda contribuye también a la vascularización del músculo papilar anterior del ventrículo derecho (fig. 75) en su porción más próxima al tabique.

La *línea de división ventricular* parte de la región media del infundíbulo; pasa, pues, por delante, un centímetro a la derecha del surco interventricular anterior, luego corta el borde derecho del corazón a 2 centímetros de la punta; llegada así a la cara posterior, atraviesa la parte inferior de la pared posterior del ventrículo derecho y sube hacia el surco interventricular posterior, que alcanza cerca de la punta. Esta extensión varía según la amplitud de la terminación retroventricular de la arteria interventricular anterior. Si existe esta porción retroventricular, la línea de división sube a la derecha del surco interventricular posterior para llegar a la parte media del surco coronario.

El *tabique interventricular* tiene dos estratos vasculares: el *estrato inferior*, que comprende un cuarto del tabique, es irrigado por la arteria coronaria izquierda; el *estrato superior* (los tres cuartos del tabique) es irrigado en su tercio posterior

por la arteria coronaria derecha. Esta descripción no es ya exacta cuando la coronaria derecha predomina considerablemente sobre la coronaria izquierda.

La *irrigación de los músculos papilares* es la siguiente: en el ventrículo derecho, el *pilar anterior* es irrigado por las dos coronarias, pero con predominio de la coronaria izquierda. Los *pilares internos* y los *pilares posteriores* son exclusivamente irrigados por ramos de la coronaria derecha. En el ventrículo izquierdo, el *pilar anterior* es únicamente tributario de la arteria coronaria izquierda (rama interventricular anterior). El *pilar posterior* es irrigado casi completamente por la arteria coronaria izquierda (ramo circunflejo), pero recibe una contribución constante de la arteria coronaria derecha (ramo interventricular posterior). No tenemos en cuenta en esta descripción las variaciones de las arterias coronarias. Así es que si la coronaria izquierda predomina con mucho sobre la coronaria derecha, los pilares posteriores del ventrículo derecho, ordinariamente regados por la coronaria derecha, serán parcialmente irrigados por la coronaria izquierda. En el caso contrario, si la coronaria derecha es mayor que la izquierda, asegurará por sí sola la vascularización de los pilares posteriores.

Sea lo que fuere, los pilares están irrigados en general por dos vasos por lo menos, de los cuales uno, preponderante, puede considerarse como el vaso principal del pilar. Como hemos visto, estas arterias se anastomizan entre sí.

6.° Anastomosis de las arterias coronarias. — La radiografía de las arterias del corazón, la aclaración de las piezas inyectadas según el método de Spalteholz y, por último, el método experimental, han permitido estudiar de modo bastante preciso la cuestión de las comunicaciones de los territorios arteriales que acabamos de estudiar.

Inyectando en una arteria coronaria líquidos de densidad y viscosidad semejantes a las de la sangre a una presión correspondiente a la presión arterial máxima en la aorta, MOUCHET ha visto salir este líquido por la otra coronaria en el 97 por ciento de los casos. Por otra parte, SPALTEHOLZ, por su propio método, llega a la misma conclusión. Pero se trata de saber cuáles son los caracteres anatómicos de estas anastomosis, y si es posible establecer su valor funcional en el caso de obliteración de un vaso importante.

Experimentalmente, MOUCHET ha establecido que: 1.°, en muy pequeño número de casos únicamente (9 por 100) había comunicaciones *directas* y *anchas* entre los dos sistemas de las dos coronarias; 2.°, en el 14 por 100, las anastomosis son voluminosas, puesto que salen por la arteria no inyectada de 100 a 200 gotas por minuto; 3.°, en una tercera categoría de casos (39 por 100), las anastomosis son ya menos anchas: sólo pasan de 50 a 100 gotas por minuto; 4.°, en el 35 por 100 de los casos, las anastomosis son muy reducidas: no pasan más de 1 a 50 gotas por minuto; 5.°, en fin, en el 3 por 100 de los casos no pasa nada. Como dice MOUCHET, este cuadro sólo establece una escala de comparación y la radiografía estereoscópica puede ser la única capaz de determinar el volumen y la localización anatómica de las anastomosis. Por este último método, MOUCHET ha establecido que existían comunicaciones directas entre las dos arterias coronarias en el surco auriculoventricular en pequeño número de casos. En estos casos tan poco numerosos la arteria coronaria derecha comunica a boca llena por una rama voluminosa con la arteria auriculoventricular izquierda.

En otros casos, arterias que tienen el diámetro de una arteria auricular, es decir, de un volumen bastante apreciable, anastomizan los dos sistemas coronarios en ciertos puntos del corazón. He aquí los asientos de elección de estas anastomosis: tabique interventricular, surco interventricular, surco auriculoventricular posterior, punta del corazón, cúpula auricular, región del infundíbulo. Estas anastomosis, como se comprende, no existen simultáneamente en todos los puntos y es

posible comprobar, junto a anastomosis del tipo que acabamos de describir, anastomosis más numerosas, pero más finas. MOUCHET, después de estas comprobaciones, declara que las anastomosis voluminosas entre las dos arterias coronarias son raras y que nunca ha visto las anastomosis innumerables descritas por SPALTEHOLZ en todos los estratos y en todo el espesor del miocardio. Las investigaciones de GROSS, de SPALTEHOLZ, de MOUCHET han sido reanudadas en el curso de estos últimos años. Se han hecho comprobaciones particularmente interesantes por M. CORREIA y por WEARN. Si se inyecta el territorio de las coronarias por la repleción de una de ellas, se comprueba que la masa inyectada pasa también a las *venas* y se vierte parcialmente en las *cavidades cardíacas*. Estas comunicaciones arteriovenosas e intracardíacas se harían según dos tipos: por vasos de paredes limitadas *(arterioluminal vessels)* o por vasos sinusoidales *(arteriosinusoidal vessels)*. Estos últimos desempeñarían un papel importante en la nutrición del miocardio; representan la persistencia en el adulto del dispositivo embrionario (hendiduras lagunares de HENLE). Por tanto, la existencia de anastomosis directas entre las coronarias sólo puede afirmarse si la inyección de una coronaria pasa a la otra sin llenar las venas a través de los conductos de WEARN. Por último, no se puede comparar una inyección cadavérica a lo que ocurre en el vivo, en el que el tono y la contractilidad del miocardio aseguran a la circulación unas condiciones muy particulares. Por lo demás, existirían numerosas anastomosis antes de la terminación de las coronarias en redes capilares y sería importante establecer el valor de estas anastomosis anatómicas desde el punto de vista funcional. Sabemos, en efecto, que numerosos órganos poseen arterias anastomizadas entre sí, y sin embargo éstas son funcionalmente terminales. La anatomía no puede dar, pues, una respuesta cierta; únicamente la experimentación en animales que posean una circulación cardíaca semejante a la del hombre y comprobaciones anatomoclínicas pueden aportar una solución a este problema tan importante.

Circulación arterial del corazón en el recién nacido. — En el recién nacido el dispositivo vascular es fácil de evidenciar por el método de aclaración de SPALTEHOLZ. Las redes vasculares son extremadamente limpias y las anastomosis anatómicas de las arterias coronarias fáciles de evidenciar, lo que depende de la débil musculatura del corazón: los vasos son en el recién nacido relativamente más superficiales que en el adulto. Además, las redes arteriales superficiales son más regulares que en el adulto y las anastomosis parecen de igual importancia. Aquí, como en todas partes, el desarrollo ulterior de los órganos rompe esta regularidad: entre las anastomosis primitivas, unas se desarrollan más, mientras que otras permanecen estacionarias o tal vez hasta regresan. Encontramos aquí también la prueba de la ley de la adaptación vascular al desarrollo del órgano.

§ 2. — VENAS DEL CORAZÓN

Las venas del corazón, como las arterias coronarias, pertenecen al sistema de la circulación mayor. Terminan primitivamente en la porción terminal de la vena cava superior izquierda, que, atrofiándose en el curso del desarrollo, sólo persiste en su parte inferior, donde constituye la pequeña *vena oblicua de la aurícula izquierda*, mientras que su parte superior está representada por la *vena intercostal superior izquierda;* en cuanto a la porción intermedia y mediana, desaparece, transformándose rápidamente en un cordón fibroso que constituye el *pliegue vestigial del pericardio* El *seno coronario*, que recibe casi todas las venas del corazón, es, pues, una formación especial, independiente, que comenzaremos por describir. Pero antes indiquemos que existen otras venas, las *pequeñas venas del corazón* o *venæ parvæ* o también *venæ minores*, que se abren directamente en la cavidad de la aurícula, y venas todavía menores, que van directamente de los fascículos musculares a la cavidades cardíacas, las *venæ minimæ* o *venas de Tebesio.*

1.° Seno coronario. — El seno coronario aparece como la porción terminal de la vena coronaria mayor. Se aloja en la porción izquierda del surco coronario. Tiene la forma de una dilatación de 3 centímetros de longitud por 8 a 12 milímetros de anchura (figs. 78 y 79). Desemboca, como hemos visto, en la aurícula derecha por un orificio redondeado, provisto de la válvula de Tebesio. Su extremo izquierdo recibe directamente la *vena coronaria mayor*, de la que está separada por la válvula de Vieussens. Generalmente, la transición entre la vena y el seno es brusca y se observa exteriormente una diferencia de calibre manifiesta entre los dos vasos. El seno tiene encima la parte inferior de la aurícula izquierda; cubre

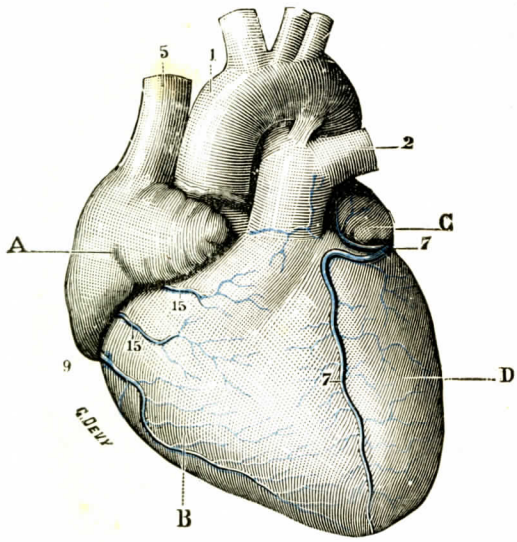

FIG. 76

Venas del corazón, vista anterior *(esquemática)*.

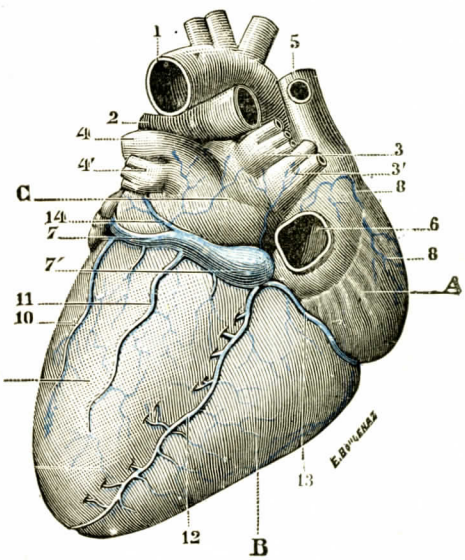

FIG. 77

Venas del corazón, vista posterior *(esquemática)*.

A, aurícula derecha. — B, ventrículo derecho. — C, aurícula izquierda. — D, ventrículo izquierdo. — 1, aorta. — 2, arteria pulmonar. — 3, 3', venas pulmonares derechas. — 4, 4', venas pulmonares izquierdas. — 5, vena cava superior. — 6, orificio de la vena cava inferior. — 7, vena coronaria mayor, con 7', el seno coronario. — 8, 8', venas cardíacas accesorias. — 9, vena marginal derecha o vena del borde derecho. — 10, vena marginal izquierda o vena del borde izquierdo. — 11, vena posterior del ventrículo izquierdo. — 12, vena interventricular posterior. — 13, vena coronaria menor. — 14, vena de Marshall. — 15, 15, dos venas que van directamente a la aurícula derecha.

a su vez, en su porción terminal, la arteriola o las arteriolas que prolongan la arteria coronaria derecha en la parte izquierda del surco coronario (fig. 72). El tejido conjuntivo que lo cubre está poco cargado de grasa; la eminencia del seno, ordinariamente hinchado de sangre en el cadáver, es, pues, muy visible sin ninguna preparación. Este seno se distingue anatómicamente de las venas aferentes, no solamente por su forma ampollar y dilatada, sino también por su estructura y sus válvulas. En su extremo interno está rodeado por la musculatura de la aurícula, que lo envuelve completamente y le forma como una especie de esfínter. La *válvula de Tebesio*, situada casi verticalmente al orificio auricular, es muy delgada, a menudo fenestrada o reticulada; representa, según hemos visto, como la válvula de Eustaquio, anexa a la vena cava inferior, la válvula primitiva derecha del seno venoso embrionario. El borde libre de la válvula mira arriba y a la izquierda. El suelo del orificio del seno coronario corresponde a la parte inferior de la aurícula derecha que hemos descrito antes (pág. 66).

La *válvula de Vieussens*, delgada, semilunar, es generalmente insuficiente. Su concavidad está dirigida en el sentido de la corriente sanguínea. Mira al orificio

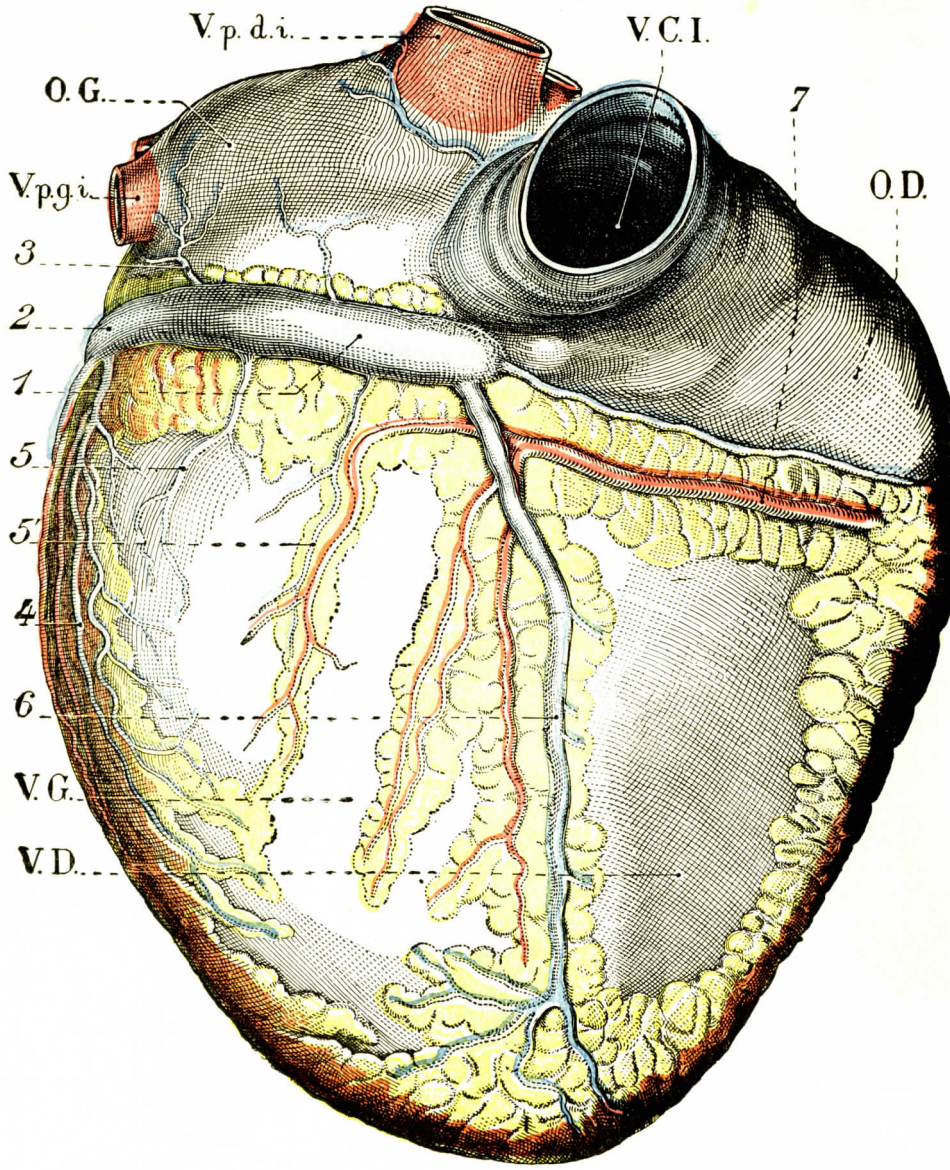

FIG. 78

Venas de la cara posterior del corazón.

(Corazón en posición vertical.)

V.C.I., vena cava inferior. — O.D., aurícula derecha. — O.G., aurícula izquierda. — P.p.g.i., vena pulmonar izquierda inferior. — P.p.d.i., vena pulmonar derecha inferior.

1, seno coronario. — 2, vena coronaria mayor. — 3, vena de Marshall. — 4, vena del borde izquierdo del corazon. — 5, 5', venas de la cara posterior del ventrículo izquierdo. — 6, vena interventricular posterior. — 7, arteria coronaria derecha, debajo de la vena del mismo nombre.

de salida. Falta en un quinto de los casos aproximadamente; en otros casos puede ser doble.

En todo su recorrido, el seno está rodeado de una delgada capa de fibras musculares que se deben referir al músculo cardíaco; son, pues, fibras musculares estriadas transversalmente y que forman al seno una especie de esfínter. La parte externa o, mejor, distal del seno está a veces desprovista de musculatura, de suerte que existe una porción sin músculo por debajo de la válvula de Vieussens

El seno está a veces situado por encima del surco coronario; cruza entonces en banda la pared posterior de la aurícula izquierda.

La transición entre la vena coronaria mayor y el seno es mucho más brusca en el adulto que en el feto o en el niño. El origen del seno, vestigio de la vena cava superior, nos da a comprender este carácter morfológico.

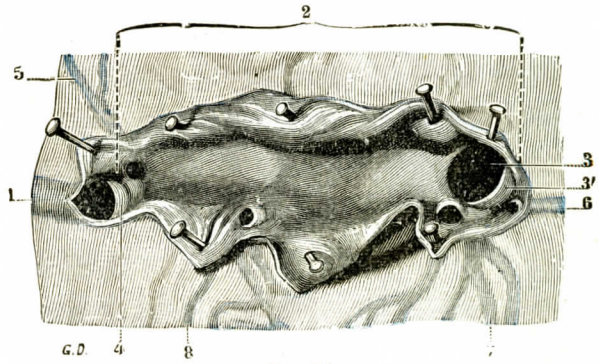

FIG. 79

El seno de la vena coronaria incidido longitudinalmente en su parte posterior.

(Igual orientación que en la figura 78.)

1, vena coronaria mayor. — 2, seno de la vena coronaria. — 3, su abocamiento en la aurícula derecha, con 3', válvula de Tebesio. — 4, válvula de Vieussens que marca el límite entre la vena coronaria y el seno. — 5, vena de Marshall. — 6, vena coronaria menor. — 7, vena interventricular posterior. — 8, vena posterior del ventrículo izquierdo.

2.° Ramas del seno coronario. — La rama más importante es la *vena coronaria mayor.*

Comienza ésta en la punta del corazón y camina, en tanto es *vena interventricular, anterior,* de abajo arriba, siguiendo el surco interventricular, acompañada de la rama homónima de la arteria coronaria izquierda. En la punta se anastomiza con la vena interventricular posterior. Llegada a la base del ventrículo izquierdo, se separa de la arteria, formando uno de los lados del triángulo vascular de que hemos hablado al tratar de las arterias (pág. 103). Llegada al surco coronario, cerca del borde izquierdo del corazón, se dirige transversalmente algo por encima de la rama arterial auriculoventricular y desemboca, como hemos visto, en el seno coronario. El seno y la vena coronaria mayor recogen la sangre procedente de todo el corazón, pero principalmente del izquierdo. Unas venas se denominan accesorias, por ser pequeñas y variables, y otras han recibido el nombre de *venas propias del corazón.* Estas comprenden:

a. *La vena del infundíbulo pulmonar.* — Esta vena es homóloga de la arteria infundibular izquierda, denominada *arteria adiposa de Vieussens.*

b. *La vena marginal izquierda o vena del borde izquierdo del corazón.* — Se dirige a veces hacia atrás por la cara posterior del ventrículo izquierdo, en lugar de echarse directamente en la vena mayor. Describe entonces una curva que puede llevarla hasta la altura del seno coronario, en el que desemboca.

c. *La vena oblicua de la aurícula izquierda o vena de Marshall.* — Comienza a la altura de las venas pulmonares izquierdas, en la cara posterior de la aurícula, y atraviesa esta cara oblicuamente de arriba abajo y de fuera a dentro. Desemboca en el extremo del seno coronario que representa su continuación propiamente dicha (figura 78, 3).

La vena oblicua de Marshall continúa generalmente el cordón fibroso que hemos indicado en el pliegue vestigial del pericardio y que hemos recordado antes.

Representa, pues, la vena en cuestión, como hemos dicho ya en otro lugar de este tomo, la porción inferior de la vena cava superior.

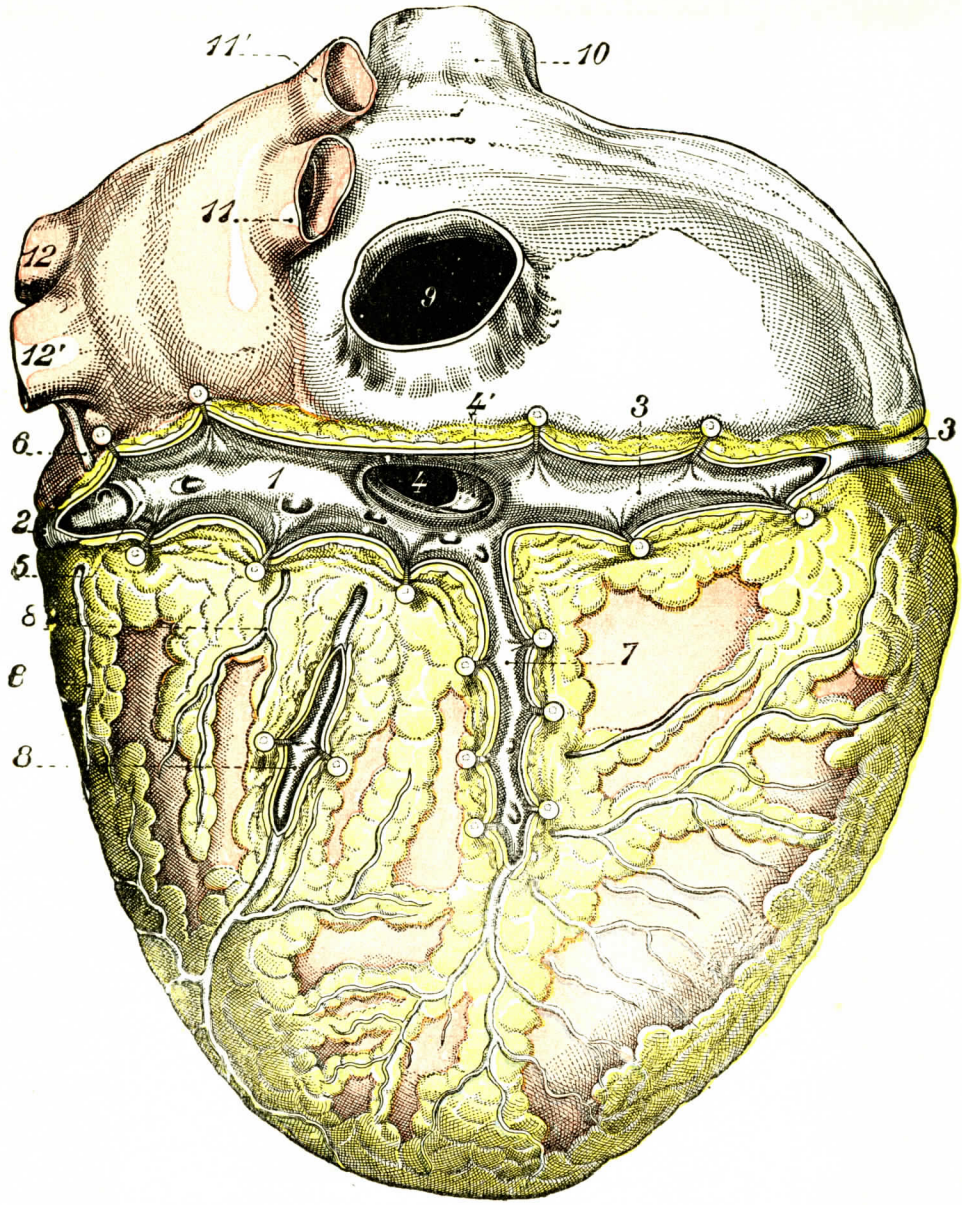

FIG. 80

El seno coronario y las venas de la cara posterior del corazón abiertos para mostrar las válvulas.

1, seno coronario. — 2, vena coronaria mayor. — 3, 3, vena coronaria derecha. — 4, orificio del seno coronario en la aurícula derecha. — 4', válvula de Tebesio. — 5, válvula de Vieussens. — 6, vena de Marshall. — 7, vena interventricular posterior. — 8, 8, venas posteriores del ventrículo izquierdo. — 9, vena cava inferior. — 10, vena cava superior. — 11, 11', venas pulmonares derechas. — 12, 12', venas pulmonares izquierdas.

d. *La vena posterior del ventrículo izquierdo.* — Camina de arriba abajo por la parte media de la cara posterior del ventrículo izquierdo y desemboca en el seno por su extremo externo; esta vena, en un quinto de los casos, es decir, cuando el seno es corto, va a la vena coronaria mayor algo por fuera de la válvula de Vieussens.

e. *La vena interventricular posterior (venæ cordis media,* HENLE), vena voluminosa que nace en la punta del corazón, recorre el surco interventricular posterior de arriba abajo, en compañía de la rama descendente posterior de la arteria coronaria derecha, cuando existe, para acabar en la porción terminal del seno coronario. Esta vena recibe afluentes de toda la cara diafragmática del ventrículo izquierdo.

f. *Vena coronaria menor o coronaria derecha* (fig. 80, 3). — Esta vena es ordinariamente pequeña; es inconstante. Cuando existe, se origina en la región del borde derecho del corazón y llega a la parte derecha del surco auriculoventricular derecho, que recorre antes de desembocar en la porción terminal del seno. Cuando está muy desarrollada, lo que es raro (fig. 80), se origina en la cara anterior del ventrículo derecho por la confluencia de varias ramas; sigue entonces el surco coronario derecho, recibe en el borde derecho del corazón la *vena marginal derecha* y desemboca en la porción terminal del seno después de haber recibido como afluente la vena interventricular posterior. En la mayoría de los casos está reducida a un pequeño vaso, pues la mayoría de las venas del ventrículo derecho desembocan directamente en la aurícula derecha.

Todas las venas que acabamos de describir, salvo la coronaria mayor, la vena de Marshall y la coronaria derecha, desembocan perpendicularmente en el seno. En cambio, los afluentes de estas venas, como las ramificaciones arteriales, llegan a los vasos principales en ángulo agudo. Por esto se comprueba en la embocadura de estos afluentes una especie de espolón que podría hacer creer en la presencia de una válvula.

NOTA. — De los hechos comprobados por IAGNOV, parece que, *primitivamente*, la corriente venosa de la cara *anterior* o ventral del corazón es tributaria de la vena cava superior derecha, mientras que la corriente posterior o dorsal va a la vena cava superior izquierda. A la izquierda, la vena cava superior está representada por el *seno coronario*, incorporado definitivamente por la aurícula derecha. A la derecha, la vena cava superior se desarrolla y persiste, pero pierde sus afluentes cardíacos, desviados en el curso del desarrollo hacia el seno coronario. Ciertas anomalías reproducen el tipo primitivo (véase IAGNOV, *B. Ass. des Anat.*, 1938).

3.° Válvulas. — El seno, la vena coronaria mayor y sus afluentes están generalmente desprovistos de válvulas en toda la extensión de su trayecto. Cada uno de ellos, sin embargo, ofrece en su terminación una válvula denominada *ostial*, que lo limita del vaso en que desemboca. Estas válvulas tienen forma semilunar; son siempre incompletas y por lo regular insuficientes. La vena de Marshall (antiguo fragmento de la vena cava superior izquierda fetal) está, como se comprende, desprovista siempre de válvula.

4.° Anastomosis. — Las venas cardíacas no constituyen un sistema vascular cerrado. En primer lugar, se anastomizan entre sí por conductos directos, principalmente desarrollados en la punta del corazón. Comunican con los *arteriosinusoidal vessels* de WEARN (pág. 110). Por otra parte, la red venosa del corazón comunica con las redes vecinas por medio de los *vasa vasorum* que rodean los grandes vasos del corazón. Así es como los plexos venosos que cubren la aorta y la arteria pulmonar se ponen en relación: *por abajo* con las venas de la cara anterior del

corazón; *por arriba* con las venas del tórax, principalmente con las venas diafragmáticas izquierdas. Béraud, ya desde largo tiempo (en *Gaz. méd de Paris*, 1862), ha indicado dos venas que, teniendo su origen en el infundíbulum y en la proximidad del surco interventricular anterior, vienen a desembocar, la primera en el plexo venoso preaórtico, la segunda en el plexo venoso que acompaña a la arteria pulmonar. Estas venas alcanzan, en estado normal, hasta 2 milímetros de diámetro, y en ciertas condiciones patológicas especiales pueden verosímilmente dilatarse y constituir entonces, para la sangre venosa de las paredes cardíacas, una vía derivativa más o menos importante.

Venas pequeñas del corazón

El grupo de las venas cardíacas accesorias, venas de Galeno, *venæ parvæ*, *venæ minores*, venas innominadas de Vieussens, son venas que se abren directamente en la aurícula derecha. Las principales, en número de tres o cuatro, están situadas en la cara anterior y en la cara posterior del ventrículo derecho. Se dirigen verticalmente arriba, hacia el surco auriculoventricular, lo cruzan perpendicularmente y van a abrirse en la aurícula junto a su base. Los orificios por los cuales se abren en la cavidad auricular han sido designados desde hace mucho tiempo por Vieussens y Thebesius, y luego por Lannelongue, con el nombre de *foramina*. Entre estas venas, las más constantes son: la vena marginal derecha, la vena del infundíbulo pulmonar y la vena de Zuckerkandl.

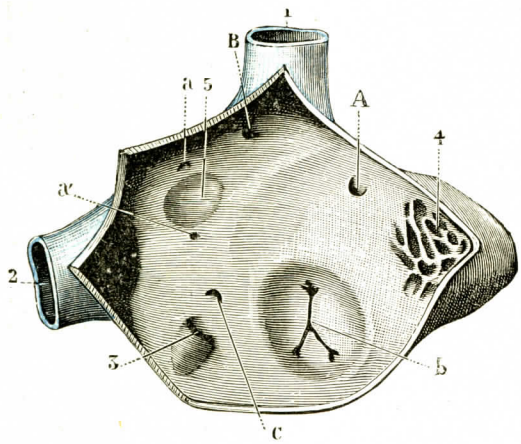

Fig. 81

Venas de la aurícula derecha (según Lannelongue).

1, vena cava superior. — 2, vena cava inferior. — 3, orificio de la gran vena coronaria. — 4, tejido reticular de la aurícula. — 5, fosa oval. — A, B, C, tres foramina. — *a*, *a'*, dos foraminula. — *b*, orificio auriculoventricular y válvula tricúspide.

1.° Vena marginal derecha. — También denominada vena del borde derecho del corazón y vena de Galeno (nombre que debe rechazarse, pues las venas de Galeno se encuentran en la tela coroidea del tercer ventrículo), sigue el borde derecho del corazón. A menudo es bastante considerable y desemboca por un foramen situado en la aurícula derecha.

2.° Vena del infundíbulo (Cruveilhier). — Nace en el cono pulmonar, pasa entre la arteria pulmonar y la orejuela derecha y desemboca en la aurícula derecha.

3.° Vena de Zuckerkandl. — Es una vena pequeña que nace de la parte inicial de la aorta y de la pulmonar y de la aurícula derecha.

4.° Vena de la aurícula. — Lannelongue describe, además, otros tres foramina, que están situados en los puntos siguientes (fig. 81): el primero (A), algo por delante de la extremidad izquierda de la aurícula; el segundo (B), cerca de la embocadura de la vena cava superior; el tercero (C), en la proximidad de la válvula de Thebesius.

Estos tres últimos forámina (1, 2 y 4 de la figura 82) están íntimamente unidos entre sí. En efecto, si se practica una inyección en cualquiera de los tres, se la ve salir inmediatamente por los otros dos. Esta unión o correspondencia se establece, según LANNELONGUE, por conductos intraparietales o intramusculares que van de uno a otro.

Como muestra la figura 82, existe un primer conducto que une directamente los dos forámina 1 y 2; el conducto que parte del tercer foramen (4) va a juntarse

FIG. 82

Red venosa intramuscular de la aurícula (LANNELONGUE).

A, orificio auriculoventricular derecho. — 1, 2, 4, tres forámina y conductos que los siguen. — 3. 3, dos venillas.

con el primero en un punto variable. En estos conductos vienen a abrirse la casi totalidad de las venas de la aurícula derecha.

Histológicamente, los conductos venosos que abocan en los forámina no poseen elementos contráctiles que les sean propios (LANNELOGUE y RANVIER). Estos elementos contráctiles están reemplazados en este punto por las fibras musculares estriadas de la aurícula que rodean dichos conductos venosos en toda su extensión.

La precedente descripción es aplicable a la aurícula derecha. ¿Lo es también a la aurícula izquierda y al tabique interauricular? Es probable que sí. En efecto, LANNELONGUE ha observado, en la parte superior de la aurícula izquierda, en el intervalo comprendido entre las venas pulmonares izquierdas y las venas pulmonares derechas, un foramen que parece ser constante. Es el punto en el cual desemboca una vena, a veces de 2 milímetros de anchura, que procede de los ganglios bronquiales situados debajo da la bifurcación de la tráquea.

5.° Venas de Thebesius *(venæ cordis minimæ)*. — Comprendemos bajo este nombre unas venas de muy pequeño calibre, que, como las precedentes, nacen en

las paredes cardíacas y que, en lugar de dirigirse afuera hacia la superficie exterior del órgano, se dirigen hacia dentro y se abren en sus cavidades, tanto en los ventrículos como en la aurículas. Sus puntos de desagüe en la cavidades cardíacas constituyen los *foramínula* de Lannelongue.

En la aurícua derecha, los *foramínula* son muy numerosos, pero tanto su sitio como su número no tienen nada de constante. Ordinariamente se encuentran varios en el tabique interauricular y en la parte de la pared anterior próxima al orificio auriculoventricular derecho.

En la aurícula izquierda, los foramínula de las venas de Thebesius han sido observados, en 1868, por Bochdaleck. Lo mismo que en la aurícula derecha, están irregularmente diseminados en las paredes de esta cavidad.

Por lo que concierne a los ventrículos, el profesor Langer (de Viena) ha hecho observar, en 1880, en su superficie interna, la existencia de lagunas que recuerdan en todo los foramínula de las aurículas: se observan con preferencia a nivel de la punta, sobre la base de los músculos papilares y en la proximidad del arranque de los grandes vasos del corazón. De estas lagunas hay en verdad gran número que no son más que simples depresiones en fondo de saco del endocardio. Pero hay otras que, según el anatomista de Viena, son verdaderos orificios que corresponden a la abertura de conductos venosos en los ventrículos, como puede comprobarse fácilmente, ya sea por medio de la inyección de líquidos colorados, ya por la insuflación de aire en las venas del corazón.

Fundándose en los resultados de estas inyecciones, Langer ha creído deber admitir en las venas de Thebesius las dos modalidades siguientes: las unas, como procediendo realmente, según nuestra definición, de las redes capilares del miocardio o del endocardio; las otras naciendo en la superficie exterior del corazón, ya sea de las ramas de la gran coronaria, ya de las cardíacas accesorias, que se dirigían luego directamente a las cavidades cardíaca, atravesando sucesivamente el miocardio y el endocardio. Las venillas de este último grupo constituirían, para la red venosa subpericardíaca, una especie de vía colateral o derivativa, y de este modo cada una de ellas vendría a convertirse en un *conducto de seguridad*.

§ 3. — Vasos linfáticos del corazón

Los vasos linfáticos del corazón son conocidos desde hace mucho tiempo. Su descubrimiento parece debe ser atribuído a Olaus Rubeck (1630-1702). Han sido estudiados desde entonces por numerosos autores. Señalemos entre los más recientes Aagaard, de Copenhague, y nuestro colaborador Gabrielle. Estos concuerdan en general en la descripción de los vasos linfáticos subpericárdicos, pero subsisten divergencias importantes todavía respecto a la existencia de linfáticos en el mismo miocardio y bajo el endocardio. Describiremos sucesivamente:

1.°, Los linfáticos subepicárdicos; 2.°, los linfáticos intramiocárdicos; 3.°, los linfáticos subendocárdicos, exponiendo al fin del párrafo las incertidumbres que reinan todavía sobre esta cuestión.

A. — Linfáticos subepicárdicos

Los linfáticos subepicárdicos deben estudiarse:

1.° En los ventrículos;
2.° En las aurículas;
3.° En los grandes troncos arteriales.

1.° Vasos linfáticos subepicárdicos en los ventrículos. — a. *Red de origen.* — Los vasos linfáticos superficiales de los ventrículos son fáciles de evidenciar, ora por la inyección de masas de color, ora por el método de impregnación argéntica. Los ventrículos cardíacos están surcados por una red linfática continua e indivisible desde el vértice hasta la base. Según la inyección se haga más o menos hábilmente, por medio de una masa más o menos flúida, el resultado es variable. La mayoría de los autores parece que no han inyectado sino una red de mallas bastante gruesas; otros, AAGAARD en particular, han podido evidenciar capilares extremadamente finos en el mismo interior de las mallas de la red más grosera.

FIG. 83

Redes linfáticas del epicardio (AAGAARD).

Las redes linfáticas grandes y pequeñas están dispuestas en el sentido de la musculatura; sus vasos colectores forman al lado derecho troncos paralelos a los vasos arteriales y venosos. Infección practicada en la cara posterior del ventrículo derecho de un corazón humano (según una microfotografía; aumento: 5/1).

«Además de las mallas linfáticas voluminosas, semejantes a las que ha señalado SAPPEY, mallas más o menos redondeadas que se asientan en la porción media de la superficie del corazón, se ven en el interior de la red formada por las mallas groseras y alrededor de las mismas las verdaderas redes de capilares linfáticos con sus ramúsculos eferentes numerosos, algunos de los cuales terminan en fondo de saco» (AAGAARD). Estos capilares, muy numerosos y que dibujan una red de finas mallas, presentan disposiciones algo variables según los puntos considerados: en general están orientados en el sentido de las fibras superficiales del miocardio. De estas finas redes capilares parten vasos eferentes que desembocan en las mallas de las redes más voluminosas que las rodean.

b. *Troncos colectores y ganglios receptores de estos troncos.* — Aunque la red linfática periférica ventricular forme un todo continuo e indivisible, le consideraremos, para mayor comodidad de la descripción, una mitad izquierda y una mitad derecha.

α) *Troncos que emanan de la mitad izquierda de los ventrículos* (figs. 84 y 85). — Los tronculos que nacen de la red linfática que surca la mitad izquierda del corazón se pueden dividir en *anteriores*, *posteriores* y *laterales*.

Los *trónculos anteriores* llegan al surco interventricular anterior y se coleccionan en dos troncos sinuosos paralelos entre sí, uno derecho y otro izquierdo, y que denominaremos *troncos anteriores*. Siguen el trayecto de los vasos correspondientes, subiendo de la punta hacia la base hasta el nivel del surco auriculoventricular. El tronco anterior derecho recibe afluentes no solamente del ventrículo izquierdo, sino también del ventrículo derecho.

FIG. 84

Red linfática del epicardio (AAGAARD).

Porción de la red linfática del epicardio de la cara anterior del ventrículo izquierdo del hombre. Además de las gruesas mallas de la red descrita por Sappey, se ven en su interior y alrededor de ellas las redes de capilares linfáticos propiamente dichos, que pertenecen al epicardio mismo, según la microfotografía (aumento: 10/1).

Los *trónculos posteriores* emanan del tercio posterior e inferior de los dos ventrículos. Terminan en un tercer tronco o *tronco posterior* que, partiendo de la punta del corazón, sigue el surco interventricular posterior y luego la mitad izquierda del surco auriculoventricular para venir a unirse con los dos troncos anteriores. De la fusión de los dos troncos anteriores y el *tronco posterior* resulta un tronco más importante: el *tronco eferente común izquierdo*, al que se da a menudo el nombre de *tronco eferente II*.

El tronco común izquierdo se origina, pues, en la unión del surco interventricular anterior y el surco auriculoventricular en la aurícula izquierda. Es voluminoso, siempre único. Penetra, después de un corto trayecto ascendente, debajo de la arteria pulmonar; sube a lo largo del lado izquierdo y luego por detrás de este vaso. Sale, en fin, de la cara posterior del pericardio y se dirige hacia la tráquea. Termina de ordinario en uno de los ganglios intertráqueobronquiales.

β) *Troncos que emanan de la mitad derecha de los ventrículos.* — La mitad derecha de la red linfática subepicárdica de los ventrículos no recibe todas las ramas que tienen su origen en el ventrículo derecho. Hemos visto ya, en efecto, que una parte de estos últimos van, ora a los troncos anteriores, ora al tronco posterior izquierdo. Todos los demás trónculos que proceden del ventrículo derecho convergen hacia un tronco común voluminoso, que corresponde por detrás a la parte posterior del surco auriculoventricular derecho, rodea en seguida este surco de atrás a delante y viene a situarse entre la arteria pulmonar y la aorta. Se denomina a este tronco el *tronco común derecho* o *tronco eferente I* (figs. 85 y 86). De

aquí este tronco sube por la cara anterior de la aorta, sale del pericardio cerca del pliegue de flexión de éste y se pierde en uno de los ganglios mediastinales anteriores, situados inmediatamente encima del cayado de la aorta, cerca del origen de los gruesos troncos arteriales. Los trónculos que vienen a abrirse en este tronco común derecho pueden dividirse en anteriores y posteriores. Los posteriores van a la parte inicial del tronco común, los anteriores desembocan en su parte terminal.

γ) *Variaciones de los troncos comunes principales de los linfáticos superficiales de los ventrículos.* — Los troncos linfáticos eferentes del corazón, así como los troncos linfáticos de los demás órganos, varían más o menos en lo que se refiere a su trayecto y los ganglios en que desembocan: 1.°, el tronco eferente I derecho puede ser profundo en el surco aórticopulmonar, entre la aorta y la arteria pulmonar, y venir a fusionarse en la cara posterior de la arteria pulmonar con el tronco eferente II izquierdo; 2.°, el tronco eferente II izquierdo puede pasar por delante de la arteria pulmonar y venir a fusionarse con el tronco eferente I derecho; 3.°, el tronco II izquierdo puede enviar una anastomosis al tronco derecho; esta anastomosis pasa generalmente por delante de la arteria pulmonar.

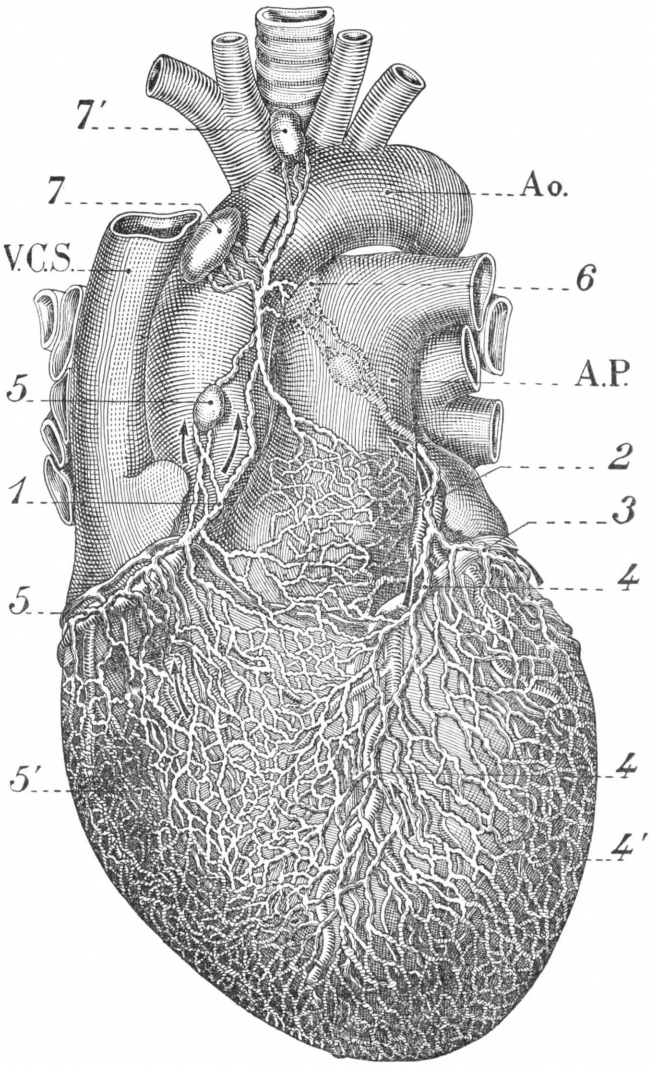

FIG. 85

Linfáticos del corazón, cara anterior (según SAPPEY).

o., aorta. — V. C. S., vena cava superior. — A. P., arteria pulmonar.

1, tronco común derecho o tronco eferente I. — 2, tronco común izquierdo o tronco eferente II. — 3, tronco que sigue la parte izquierda del surco auriculoventricular. — 4, 4, tronco que sigue el surco interventricular anterior. — 4', linfáticos izquierdos. — 5, tronco que sigue la parte derecha del surco auriculoventricular y termina parcialmente más arriba en un ganglio preaórtico (5). — 5', linfáticos derechos. — 6, ganglios retroaórtico y retropulmonar. — 7, ganglio preaórtico. — 7', ganglio mediastínico anterior.

Uno y otro de los dos troncos I y II pueden, como todos los vasos linfáticos, dividirse, en un recorrido más o menos grande, en dos o varias ramas que se reúnen de nuevo más adelante.

δ) *Variaciones de los ganglios receptores de los troncos comunes I y II.* —

Hemos indicado que en la mayoría de los casos el tronco eferente I derecho puede ir a uno de los ganglios mediastínicos anteriores; pero puede terminar en uno de los ganglios *tráqueo-bronquiales* derechos o izquierdos.

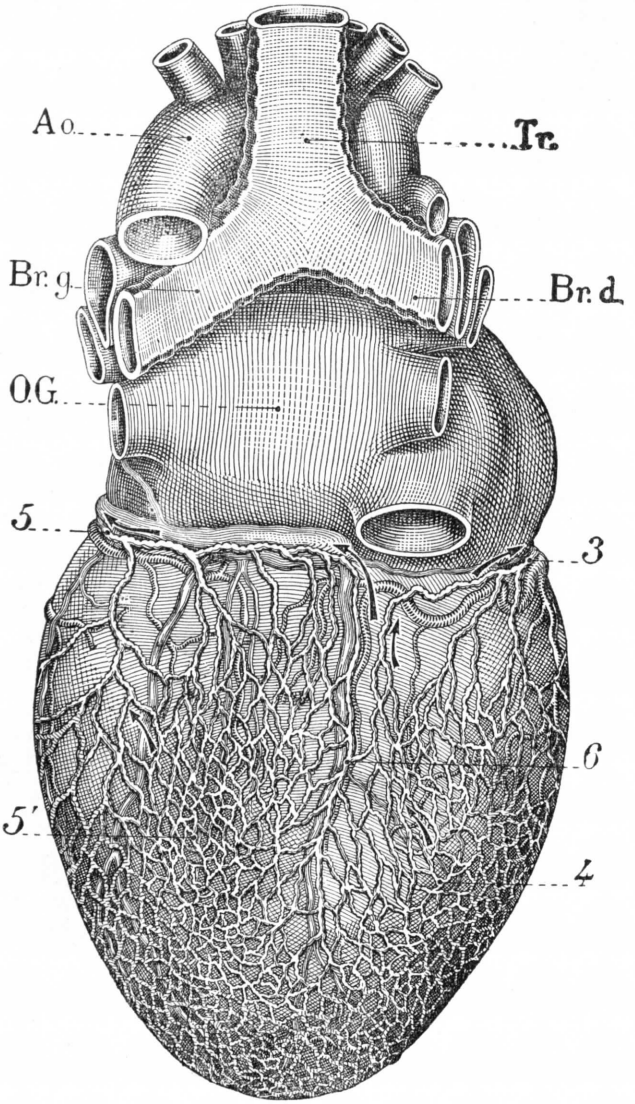

FIG. 86

Linfáticos del corazón, cara posterior (según SAPPEY).

Ao., aorta. — Tr, tráquea. — Br. g., Br. d., bronquios izquierdo y derecho. O. G., aurícula izquierda.

3, tronco que sigue el surco auriculoventricular derecho. — 4, linfáticos derechos. — 5, tronco que sigue el surco auriculoventricular izquierdo. — 5', linfáticos izquierdos. — 6, tronco que sigue el surco interventricular posterior.

El tronco eferente II izquierdo va a uno de los ganglios intertráqueobronquiales, pero es posible verlo terminar en un ganglio mediastino anterior.

ε) *Ganglios linfáticos subepicárdicos.* — RAINER (1906-1907) fué el primero en señalar la existencia de pequeños ganglios subepicárdicos en el trayecto de los gruesos troncos colectores linfáticos cardíacos que acabamos de estudiar. Estos ganglios han sido observados después por otros autores. Se habían librado durante mucho tiempo de la atención de los anatomistas porque son muy pequeños: tienen apenas las dimensiones de una lenteja o de un cañamón.

Estos ganglios parece que sólo existen en el hombre. Son más frecuentes en los niños que en los sujetos de edad, pero es posible encontrarlos en individuos de todas las edades.

Estos ganglios subepicárdicos son en número variable. Generalmente sólo se encuentra uno en el trayecto del tronco eferente I derecho; descansa en la cara anterior de la aorta ascendente. RAINER lo designa con el nombre de *linfoglándula subepicárdica preaórtica.* Puede haber uno o algunas veces varios en comunicación con el tronco eferente II izquierdo, ora en el lado izquierdo, ora detrás de la arteria pulmonar: es la *linfoglándula subepicárdica yuxtapulmonar.*

2.° Vasos linfáticos superficiales de las aurículas. — a. *Red de origen.* — Los vasos linfáticos superficiales de las aurículas son tal vez menos numerosos que los de los ventrículos. En todo caso, son mucho más difíciles de evidenciar, sobre todo en el hombre. Constituyen redes de mallas más anchas que las mallas de la red ventricular y de formas muy variables.

b. *Troncos colectores.* — Los troncos eferentes de las redes linfáticas superficiales de las aurículas se reúnen en los troncos eferentes de los ventrículos. Algunos de entre ellos formarían, sin embargo, según RAINER, troncos independientes que después de haber perforado el pericardio irían a los ganglios vecinos.

3.° Redes linfáticas del epicardio en los grandes troncos arteriales. — La mayoría de los autores no han logrado inyectar en los grandes troncos arteriales sino los troncos comunes eferentes I y II que ya hemos descrito. RAINER, sin embargo, estudiando las variaciones de estos gruesos troncos eferentes I y II, ha encontrado de vez en cuando anastomosis tendidas entre estos dos troncos, cruzando ora la cara anterior, ora la cara posterior de los troncos arteriales. Además, ha observado algunas veces pequeñas redes linfáticas subepicárdicas delante de los gruesos vasos sanguíneos. AAGAARD, por último, ha demostrado que existían bajo el epicardio, cubriendo los gruesos troncos arteriales, redes linfáticas voluminosas formadas de vasos grandes y pequeños. Los troncos emanados de estos vasos terminan en los troncos eferentes cardíacos I y II.

B. — VASOS LINFÁTICOS DEL MIOCARDIO

La existencia de los vasos linfáticos en el miocardio y debajo del endocardio era hasta estos últimos años muy discutida. Se habían emitido dos concepciones:

a. *Primera concepción.* — Según ciertos autores, el miocardio, como el endocardio, poseería numerosos linfáticos enlazados por dentro con una red linfática denominada subendocárdica y por fuera con la red linfática subepicárdica.

b. *Segunda concepción.* — Según otros autores, el miocardio sería, de acuerdo con la expresión de RANVIER, *una esponja linfática.* La linfa circularía libremente en hendiduras o espacios *desprovistos de endotelio* y desarrollados entre las fibras del músculo cardíaco. No estaría, pues, canalizada. A medida que se produciría sería expulsada en superficie por las contracciones musculares cardíacas y llegaría a los vasos linfáticos superficiales subepicárdicos. Estos, formados de una membrana endotelial de paredes delgadas, se dejarían atravesar muy fácilmente por la linfa bajo presión.

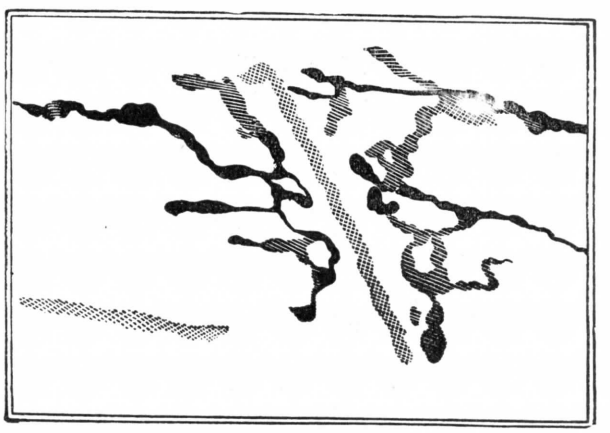

FIG. 87

Linfáticos en el miocardio (según AAGAARD).

En esta figura se ven las redes linfáticas agrupadas alrededor de una arteria que aparece en el dibujo en forma de sombra de puntos (según una microfotografía; aumento: 20/1).

En 1924, Otto AAGAARD (de Copenhague), después de haber practicado numerosas inyecciones del corazón con la solución de Gerota, se ha hecho el defensor de la primera concepción. Se encuentra en su importante trabajo una descripción minuciosa de los linfáticos intramiocárdicos y subendocárdicos. Esta descripción va acompañada de numerosas figuras, que son las reproducciones microfotográficas de sus preparaciones (fig. 87).

Relataremos los hechos observados por este autor. Demostraremos al terminar que estas investigaciones, proseguidas con tanta conciencia, dejan, sin embargo, persistir una duda sobre la existencia de estos linfáticos.

Las investigaciones de AAGAARD se han hecho en el corazón humano, en los corazones de animales grandes, cabra, carnero, ternero, perro, cerdo, oveja, caballo, y en los corazones de animales pequeños, conejo, gato, cobayo, erizo.

AAGAARD reconoce que, «sea cual fuere el modo de proceder para efectuar la inyección de las redes linfáticas, sólo rara vez se logra, y que estas redes son, con las de la musculatura de los miembros, las más difíciles de representar». La inyección se logra mejor en corazones aún vivos que acaban de ser extraídos. En corazones humanos, que siempre datan de algunas horas por lo menos, la inyección tiene muchas menos probabilidades de éxito. En la apreciación de los resultados hay que tener en cuenta varias causas de error, y de ellas las principales son «la presencia de extravasaciones extensas que se producen al utilizar una presión aún débil e inyecciones de corta duración»: la inyección de capilares sanguíneos. Para distinguir los vasos linfáticos de los vasos sanguíneos, AAGAARD declara que nunca deben utilizarse cortes microscópicos finos. Es necesario tomar porciones de órgano de un espesor de uno, dos, tres y cuatro milímetros, y examinarlas al microscopio después de fijación y deshidratación. Procediendo de esta suerte, los linfáticos se distinguen de los capilares sanguíneos por su forma mucho más irregular.

1.° Linfáticos intramiocardíacos en los ventrículos. — Según sus preparaciones, AAGAARD admite que existe en el miocardio del hombre un sistema de redes de vasos linfáticos provistos de capilares linfáticos que tienen entre sí numerosas anastomosis. Los capilares más largos están dispuestos a lo largo de los capilares sanguíneos. Los más cortos afluyen a una red de vasos linfáticos, frecuentemente valvulados, cuyas mallas se agrupan alrededor de las fibras musculares y parecen estiradas en el sentido de la longitud de éstas.

Estas redes intramiocárdicas comunican en el interior con las redes linfáticas subendocárdicas y hacia el exterior con los vasos subepicárdicos. La mayoría de estos vasos se reúnen en el espesor del miocardio en vasos más gruesos y valvulados, que caminan a lo largo de las arterias y se anastomizan alrededor de ellas para acompañarlas hasta la superficie del corazón, donde se vierten en los troncos colectores linfáticos de los grandes surcos.

2.° Linfáticos intramiocárdicos en las aurículas. — Los vasos linfáticos del miocardio de las aurículas han sido poco estudiados. SALVIOLI declara que estos linfáticos deben ser comparables a los linfáticos intramiocárdicos de los ventrículos. AAGAARD encuentra que su inyección es delicada y sólo se logra raramente. Nunca ha podido descubrir linfáticos en la musculatura de las aurículas en el hombre. Habría sido más afortunado en corazones de caballo y de cerdo. Como SALVIOLI, admite que en el caballo estas redes linfáticas intramiocárdicas de las aurículas son semejantes a las del miocardio de los ventrículos; sin embargo, son más irregulares por el hecho del entrecruzamiento mayor de las fibras musculares. Por dentro, estos linfáticos comunican con las redes subendocárdicas y por fuera con las redes subepicárdicas auriculares. Pero AAGAARD termina su descripción declarando: «No he podido demostrar en el miocardio auricular de ninguno de estos animales

ni los plexos finos dispuestos a lo largo de los pequeños vasos sanguíneos ni las redes capilares cuya existencia ha demostrado en el miocardio ventricular.»

C. — Vasos linfáticos subendocárdicos

1.° En los ventrículos. — Aagaard ha demostrado que numerosos autores han inyectado las redes de Purkinje creyendo haber inyectado vasos linfáticos.

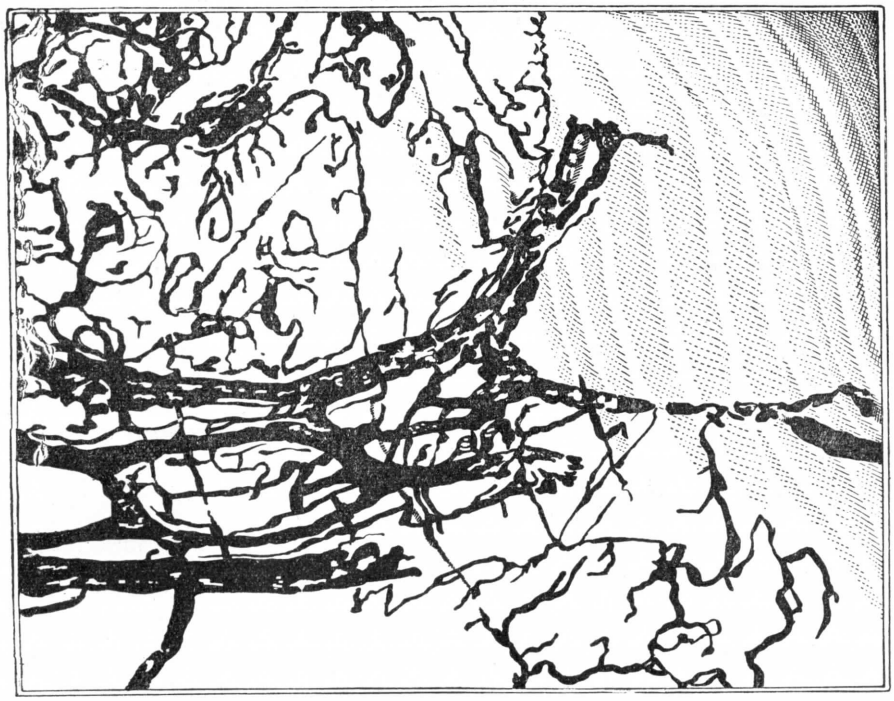

Fig. 88

Linfáticos del corazón.

Inyección simultánea de la red de Purkinje y de redes linfáticas en el endocardio del ventrículo derecho del caballo. De una microfotografía (aumento : 10/1) (Aagaard y Hall). La red de Purkinje forma las líneas negras anchas.

La inyección de las redes linfáticas en el endocardio del hombre, escaso en tejido conjuntivo y sumamente fijo al miocardio, es mucho más difícil que en el endocardio de los animales. Aagaard sólo la ha logrado en algunos corazones de niños y de adultos y únicamente en porciones poco extensas. Produce figuras de redes linfáticas de mallas estiradas en longitud en el mismo sentido que la capa interna del miocardio (fig. 88). «Estas redes, dice, se anastomizan con las redes linfáticas del miocardio.» Aagaard no ha podido inyectar ni en los recién nacidos, ni en los niños, ni en los adultos, vasos linfáticos en las válvulas ni a lo largo de las cuerdas tendinosas. En cambio, ha podido ver algunos «indudables» en el ternero, el cerdo, el carnero, la cabra y el perro en las cuerdas tendinosas.

2.° En las aurículas. — Los vasos linfáticos subendocárdicos de las aurículas son muy difíciles de inyectar. Aagaard sólo raras veces lo ha logrado, en una

pequeña extensión únicamente, en la aurícula derecha del perro y del carnero. No ha podido evidenciarlos en el corazón del hombre.

D. — Conclusiones

A pesar de los trabajos de Aagaard, la existencia de vasos linfáticos en el miocardio y debajo del endocardio no nos parece todavía suficientemente demostrada. Nuestro distinguido colaborador H. Gabrielle ha reanudado en 1926, por nuestro consejo, el estudio de los vasos linfáticos cardíacos. Ahora bien, sus resultados son contradictorios con los de Aagaard. El mismo desacuerdo persiste, pues, entre los autores: unos limitan la penetración de los linfáticos al tejido celular subepicárdico, otros admiten su existencia en el miocardio y debajo del endocardio. Según Gabrielle, estas divergencias son atribuíbles a una cuestión de técnica. Se nota, en efecto, que los defensores de la primera concepción han estudiado los vasos linfáticos con el método de impregnación argéntica (Renaut, Durand y Lacroix). Los demás han utilizado la inyección de masas de color más o menos flúidas. Con las inyecciones de azul Gérota, Gabrielle ha obtenido resultados sensiblemente comparables a los de Aagaard y ha observado, como éste, numerosos conductos irregulares que recorren los intersticios fibrilares del miocardio y en relación con conductos de igual aspecto subendocárdicos y subepicárdicos. Pero comprobando sus investigaciones con el método de impregnación argéntica, *no ha podido, a pesar del examen atento de un número muy importante de cortes, evidenciar ni en el miocardio, ni debajo del endocardio, conductos que tengan paredes formadas por el endotelio en hoja de encina característico de los vasos linfáticos.*

Por consiguiente, si se parte del principio, formulado por Renaut, de «que no es posible describir como vías o cavidades linfáticas sino las que están tapizadas por el endotelio característico, recortado como hoja de encina», se puede decir que los linfáticos del miocardio y del endocardio no existen.

Si, por el contrario, se admite «que toda cavidad desarrollable en los espacios interorgánicos, es decir, en el seno del tejido conjuntivo, por una inyección de azul de Prusia soluble, es una cavidad linfática, con la condición de que la inyección puede llegar a los vasos linfáticos confirmados, valvulados, y de éstos a los ganglios», el miocardio se encuentra transformado en «una esponja linfática», según la expresión pintoresca de Ranvier.

§ 4. — Nervios del corazón

El aparato nervioso del corazón tiene sus orígenes lejos del órgano. Está constituído por ramos que proceden del simpático y del neumogástrico, los *nervios cardíacos*. Estos constituyen, en el corazón, plexos de los que parten los ramos viscerales propiamente dichos. En el mismo órgano existen, como en toda víscera, células nerviosas reunidas en ganglios en los animales de sangre fría, más esparcidas en los mamíferos, y por lo tanto en el hombre. Estudiaremos sucesivamente: 1.°, los nervios cardíacos del simpático; 2.°, los nervios cardíacos del neumogástrico; 3.°, el plexo cardíaco; 4.°, su modo de distribución; 5.°, los ganglios del corazón; 6.°, las vías sensitivas y motrices.

1.° Nervios cardíacos del simpático. — Los nervios cardíacos del simpático nacen ordinariamente de los dos o tres ganglios de la cadena cervical y del ganglio estelar. Son clásicamente en número de tres. Sin embargo, uno de ellos

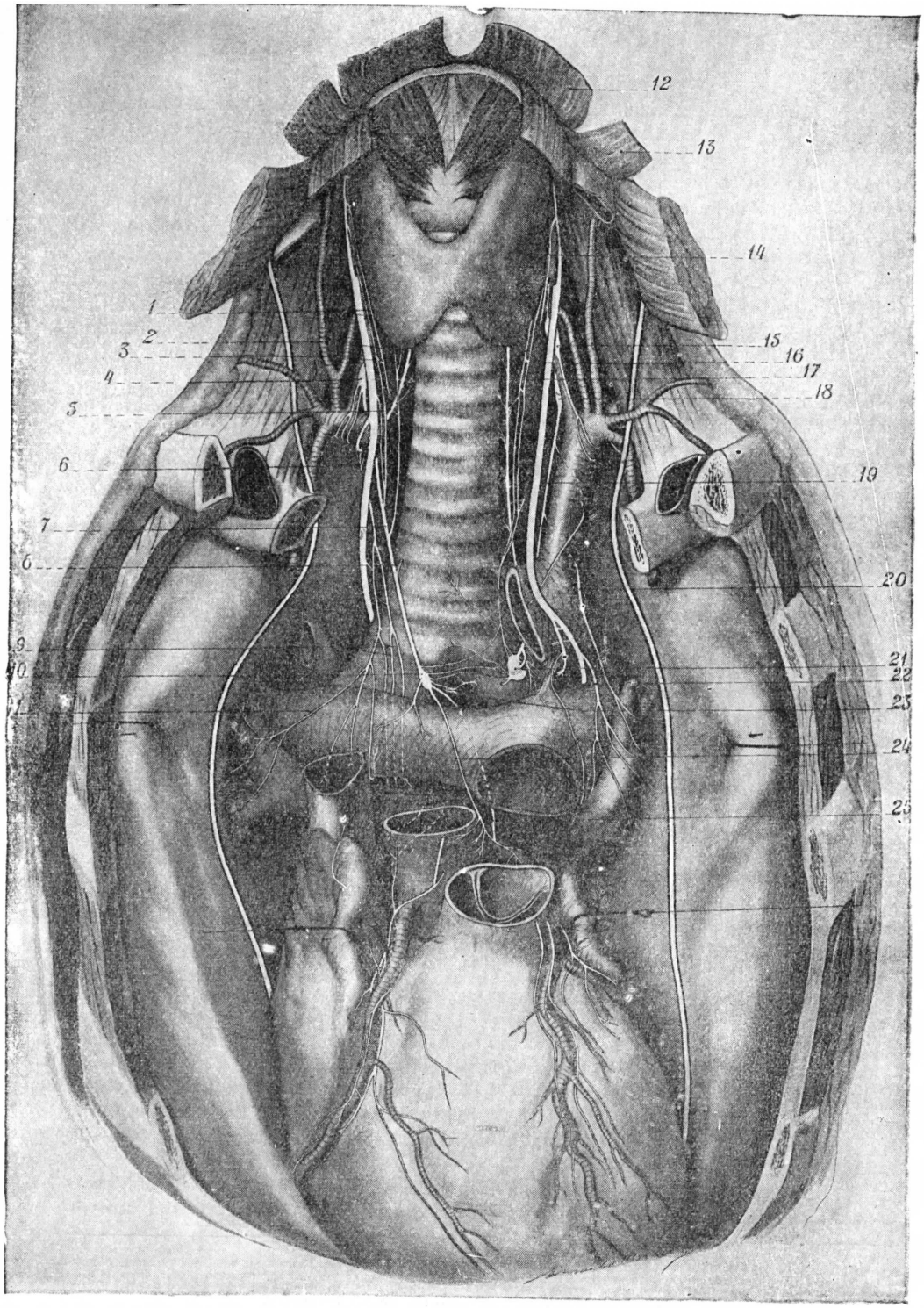

FIG. 89

Nervios del corazón (HOVELACQUE).

(La aorta y el tronco de la arteria pulmonar han sido seccionados.)

1, nervios cardíacos superiores del neumogástrico. — 2, nervio cardíaco medio del simpático. — 3, nervio cardíaco superior del simpático. — 4, ganglio intermedio. — 5, nervio recurrente. — 6, grupo de los nervios cardíacos.

puede faltar bastante a menudo. No hay nada más variable que su número, su volumen, el número de sus anastomosis, etc.

a. *Nervio cardíaco superior.* — El nervio cardíaco superior (fig. 89) nace ordinariamente de la parte anterior y ánterointerna del ganglio cervical superior, por dos o tres filetes. Desciende verticalmente adosándose a la cara posterior de la carótida interna, luego de la carótida primitiva. En su trayecto cruza, generalmente por delante, a veces por detrás, la porción horizontal de la arteria tiroidea inferior. Por el lado derecho camina detrás del tronco arterial braquiocefálico; a la izquierda queda detrás de la carótida primitiva. A su entrada en el tórax pasa por lo común detrás de la aorta, luego llega al plexo cardíaco. Se anastomiza muy a menudo en el curso de su trayecto con el recurrente, con el nervio cardíaco medio, con los nervios cardíacos superiores del neumogástrico y, por último, con bastante constancia, con el nervio laríngeo superior (forma del nervio depresor de Cyon en el hombre).

Es posible encontrar en el trayecto del nervio pequeños ganglios, de los cuales uno de los más frecuentes se halla en la arteria tiroidea inferior, constituyendo el *ganglio cardíaco superior* (Arnold). En su trayecto el nervio suministra filetes faríngeos, traqueales, tiroideos y vasculares para las carótidas.

b. *Nervio cardíaco medio.* — El nervio cardíaco medio (figs. 89 y 90), o *nervio cardíaco mayor de Scarpa*, nace del ganglio cervical medio cuando éste existe; en el caso de ausencia del mismo nace del cordón simpático a la altura de la tiroidea inferior por dos raíces que forman un ojal para este vaso. Desciende al tórax, anastomizándose generalmente con el recurrente y con el nervio cardíaco superior, con el que a veces se fusiona totalmente.

c. *Nervio cardíaco inferior* (figs. 89 y 90). — Muy variable en volumen, hasta el extremo de que Meckel sólo lo ha descrito a la derecha, nace por varias raíces del ganglio cervical inferior y del primer ganglio torácico o del ganglio estelar que representa la fusión de estos dos ganglios. Pasa por la vertiente interna de la cápsula pleural, debajo de la primera porción de la arteria subclavia a la derecha, detrás y algo por fuera de la carótida primitiva a la izquierda. Pasa generalmente detrás de la aorta y se une al nervio cardíaco medio cuando no llega al plexo cardíaco.

Existe a veces un *cuarto nervio cardíaco del simpático (nervus cardiacus imus)* que procede del primer ganglio torácico.

Esta descripción de los nervios cardíacos del simpático es esquemática; dista mucho de responder a todos los casos: multiplicidad de las anastomosis, fusión de los nervios cardíacos entre sí, etc., son infinitamente variadas, de suerte que ninguna descripción puede ser valedera para la mayoría de los casos.

2.° Nervios cardíacos del neumogástrico. — Como los ramos del simpático, los ramos cardíacos del neumogástrico son muy variables. Clásicamente los autores franceses describen tres grupos de nervios cardíacos: *superior, medio* e *inferior*. Los autores extranjeros sólo describen en general dos grupos: uno superior y otro inferior. Aquí también es casi imposible dar una descripción esquemática valedera para todos los casos.

a. *Nervios cardíacos superiores.* — Nacen, en número de dos o tres, del tronco nervioso (figs. 89 y 90, 1), entre el origen del laríngeo superior y el del laríngeo

medio e inferior del neumogástrico. — 7, nervio cardíaco inferior del simpático que pasa a la curva del recurrente. — 8, anastomosis entre el tronco de los nervios cardíacos simpáticos y los nervios cardíacos superiores del neumogástrico. — 9, ramos del plexo nervioso posterior (perivenoso). — 10, ganglio situado en la terminación del tronco cardíaco simpático. — 11, ramos pulmonares que nacen de los nervios cardíacos. — 12, músculo esternohioideo. — 13, músculo omohioideo. — 14, nervio cardíaco superior del neumogástrico. — 15, ganglio intermedio. — 16, nervio cardíaco superior del simpático. — 17, nervio cardíaco medio del simpático. — 18, ganglio estelar. — 19, nervio cardíaco inferior del simpático. — 20, ramos pulmonares del nervio cardíaco inferior del simpático. — 21, ganglio de Wrisberg. — 22, tronco común formado por los nervios cardíacos inferiores y por ramos pulmonares. — 23, anastomosis subaórticas (aquí cortadas) entre el plano anterior y el plano posterior del plexo periarterial. — 24, rama simpática del plano posterior del plexo periarterial. — 25, ramo simpático inconstante, que pasa por detrás de la arteria pulmonar, luego por detrás y por debajo del seno transverso, para alcanzar el plexo coronario izquierdo.

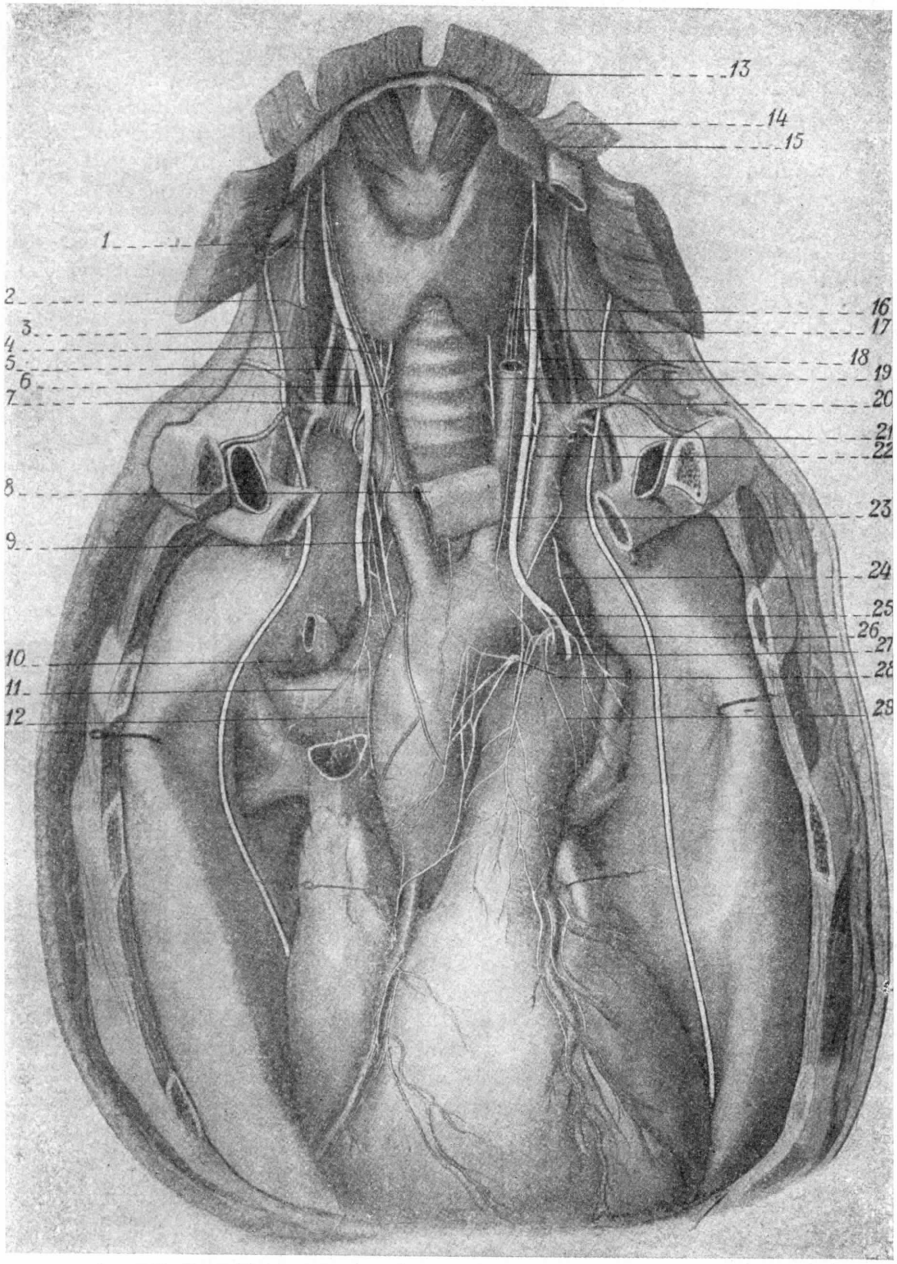

FIG. 90

Nervios del corazón (HOVELACQUE).

1, nervios cardíacos superiores del neumogástrico.—2, nervio cardíaco superior del simpático.—3, nervio frénico. — 4, nervio cardíaco medio del simpático. — 5, ganglio intermedio. — 6, nervio recurrente. — 7, nervio cardíaco.

inferior. Se anastomizan, como hemos dicho, con los ramos homólogos del simpático. En el tórax, los filetes izquierdos, que han seguido la cara anterior de las carótidas, pasan por delante de la aorta; los filetes derechos pasan parte por delante y parte por detrás del cayado.

b. *Nervios cardíacos medios e inferiores.* — Nacen del cayado del recurrente o algo por debajo del origen del recurrente (fig. 89, 10). A la izquierda, estos filetes nerviosos, en número de dos a cuatro, se pierden unos en el ganglio de Wrisberg o en el plexo subaórtico, los otros llegan a la cara anterior de la rama izquierda de la arteria pulmonar. Los nervios medios e inferiores pasan delante del pedículo pulmonar y llegan a la cara posterior izquierda de las aurículas.

Nervio depresor de Cyon. — Se sabe que LUDWIG y CYON describieron en 1886, en el conejo, un ramo que nace generalmente por dos raíces, una del neumogástrico, otra del nervio laríngeo superior, en el ángulo que forman estos dos nervios. Este ramo termina en la aorta. La excitación del cabo central de este nervio provoca un descenso brusco de la presión arterial, y de ahí su nombre de «depresor». Recientemente se ha procurado encontrar su individualidad entre los numerosos nervios cardíacos del hombre, con objeto de seccionarlo para interrumpir una vía sensitiva importante (tratamiento de la angina de pecho). Es excepcional encontrarlo tan bien individuado como en el conejo. En siete disecciones, DANIELOPOLU ha encontrado dos veces, y en un lado solamente, un ramo que podría compararse al nervio de Cyon; nacía del ángulo de separación del laríngeo superior y el vago para echarse en la porción ascendente de la aorta, después de haber dado filetes a la arteria pulmonar. Según lo describe KREIDMANN, nace por las dos raíces clásicas, pero después de un corto trayecto alcanza el neumogástrico, en cuya vaina está contenido desde entonces. Según FINKELSTEIN, el nervio depresor corresponde al ramo cardíaco que nace del laríngeo externo. Este ramo tiene un trayecto independiente hasta la aorta, o bien se fusiona con el nervio cardíaco superior del simpático. VON SCHUMACHER localiza el depresor en un ramo cardíaco que nace del laríngeo superior y en los ramos cardíacos superiores del neumogástrico. En suma, este nervio es muy difícil de evidenciar en el hombre. Además, las numerosas anastomosis que unen el neumogástrico y el simpático hacen que el nervio que se podría homologar con el depresor no contenga únicamente fibras que vienen del neumogástrico, es decir, parasimpáticas. Más adelante veremos los diferentes trayectos seguidos por las fibras cardioaórticas.

3.° Plexo cardíaco. — Ls autores clásicos describen dos planos en el plexo cardíaco, uno superficial, otro profundo. El *plexo cardíaco superficial* o *anterior* se asienta entre el borde cóncavo del cayado aórtico y la bifurcación de la arteria pulmonar. El *plexo cardíaco profundo* o *posterior*, que estaría más desarrollado (TANDLER), se extiende entre la aorta y la bifurcación de la tráquea. En los plexos y ramas eferentes existen ganglios, de los cuales el más importante es el *ganglio de Wrisberg* (figs. 89, 21, y 90, 28). Este se presenta en tres formas (LAIGNEL-LAVASTINE): 1.ª, forma conglomerada (16 veces en 62 sujetos); 2.ª, forma macroscópica diseminada (5 veces en 25 sujetos); 3.ª, forma microscópica diseminada. En esta última forma ningún ganglio es visible macroscópicamente; pero el microscopio descubre las masas de células a lo largo de los filetes nerviosos. Según MOLLARD, el plexo cardíaco superficial estaría formado en general por los nervios cardíacos izquierdos, mientras que el plexo cardíaco profundo estaría constituído por la

---

inferior del simpático. — 8, un segmento del tronco venoso braquiocefálico izquierdo. — 9, tronco común formado por la unión de los tres nervios cardíacos simpáticos. — 10, filetes del nervio cardíaco inferior del neumogástrico que llegan a la vena cava. — 11, filetes pulmonares nacidos del nervio cardíaco inferior del neumogástrico. — 12, filete del nervio cardíaco inferior del neumogástrico que se distribuye por la rama derecha y la rama terminal derecha de la arteria pulmonar. — 13, músculo esternohioideo. — 14, músculo omohioideo. — 15, músculo esternotiroideo. — 16, nervio cardíaco superior del simpático. — 17, nervio cardíaco medio del simpático. — 18, ganglio intermediario — 19, nervio recurrente. — 20, ganglio estelar. — 21, nervio cardíaco superior del neumogástrico. — 22, nervio cardíaco inferior del simpático. — 23, anastomosis entre el nervio cardíaco superior del neumogástrico y los nervios cardíacos superior y medio del simpático. — 24, ramos pulmonares nacidos del nervio cardíaco inferior del simpatico. — 25, anastomosis entre el neumogástrico y el recurrente. — 26, tronco común formado por los nervios cardíacos inferiores izquierdos y por ramos pulmonares. — 27, nervios cardíacos medios del neumogástrico. — 28, extremo anterior del ganglio de Wrisberg. — 29, filetes del neumogástrico que van a la rama izquierda y a la rama terminal izquierda de la arteria pulmonar.

mayoría de los nervios derechos, a los cuales se añadirían bastante a menudo los nervios cardíacos medio e inferior del simpático izquierdo. Este plexo cardíaco profundo está en relación con el plexo pulmonar derecho, mientras que el plexo cardíaco superficial se une al plexo pulmonar izquierdo.

Fundándose en disecciones de embriones y de adultos, PERMAN distingue los nervios que pasan delante del seno transverso (véase *Pericardio)* y caminan hacia los ventrículos siguiendo los gruesos vasos arteriales y los nervios que pasan por detrás del seno transverso. HOVELACQUE admite esta descripción; distingue, por una parte, los nervios que acompañan al pedículo arterial y, por otra parte, los nervios que llegan al corazón por el hilio venoso. Esta descripción es la que adoptaremos.

a. *Nervios que acompañan al pedículo arterial* (fig. 90). — A la entrada en el tórax, los nervios cardíacos pasan unos por delante del cayado de la aorta, otros por detrás. En general se puede decir, de un modo muy esquemático y grosero, que los nervios izquierdos son los que pasan por delante y los nervios derechos por detrás. Los dos planos nerviosos pre y retroaórticos se anastomizan debajo del vaso para formar un plexo, donde se encuentran los ganglios diseminados o conglomerados en una masa importante, el *ganglio de Wrisberg.* Cuando éste está bien desarrollado, su longitud alcanza un centímetro aproximadamente. Penetra debajo del cayado de la aorta, alojado en el cuadro formado por la aorta por arriba, la rama izquierda de la arteria pulmonar por abajo y el ligamento arterial a la izquierda. De este plexo o red sub y periaórtica parten ramos pegados a las paredes de los vasos, que se insinúan con ellos en la cavidad pericardíaca. Siempre unidos a las paredes vasculares, a las cuales dan numerosos filetes, los nervios llegan a la base del corazón y siguen desde entonces la dirección general de los vasos coronarios, formando lo que se denomina los plexos coronarios.

Plexos coronarios. — Se describen dos: uno derecho, otro izquierdo. El *plexo coronario derecho* está constituído por los ramos, dos en general, que se anastomizan en el curso de su trayecto y que vienen, al parecer, uno de los nervios cardíacos izquierdos y el otro de los nervios cardíacos derechos. Siguen los vasos coronarios y se detienen en la región del borde derecho del corazón después de haber suministrado numerosos ramos subpericárdicos a la cara anterior del ventrículo derecho.

En su origen están contenidos en la masa del tejido conjuntivo y adiposo que rodea los grandes vasos de la base y oculta el surco coronario. Esta es una relación que los anatomistas omiten señalar. La inflamación de este tejido celular perivascular y perinervioso es tal vez el origen de ciertos síndromes anginosos. Algunos ramos más raros van a la aurícula derecha. PERMAN ha comprobado ganglios microscópicos en el trayecto de estos nervios ventriculares.

El plexo coronario izquierdo está formado también por nervios pre y retroarteriales. Las ramas perpendiculares vienen del lado izquierdo después de haber seguido la cara anterior de la arteria pulmonar; los filetes retropediculares vienen del lado derecho; están pegados al lado izquierdo de la aorta y pasan detrás de la arteria pulmonar. El plexo que de ellos resulta está formado por dos o tres troncos que caminan en el surco interventricular anterior, dando ramas colaterales a la raíz de las gruesas arterias de la base, ramas poco numerosas a la parte anterior de la aurícula izquierda y, por último, ramas ventriculares, voluminosas, que se distribuyen esencialmente en la parte izquierda del corazón.

b. *Nervios que llegan al corazón en el hilio venoso.* — La mayoría de estos nervios pasan por detrás de la bifurcación de la arteria pulmonar. Algunos filetes pasan por encima de la rama derecha de la arteria, descienden por la cara posterior de la cava superior, a la que inervan, y terminan en la región de su desembocadura. Los otros llegan a la cara posterior de las aurículas en el hilio venoso. En esta región, los filetes, según PERMAN, se anastomizan para formar un plexo en cuyo

centro se hallan de cinco a veinte ganglios. De este plexo parten ramas que se distribuyen a casi toda la extensión de la cara diafragmática de los ventrículos.

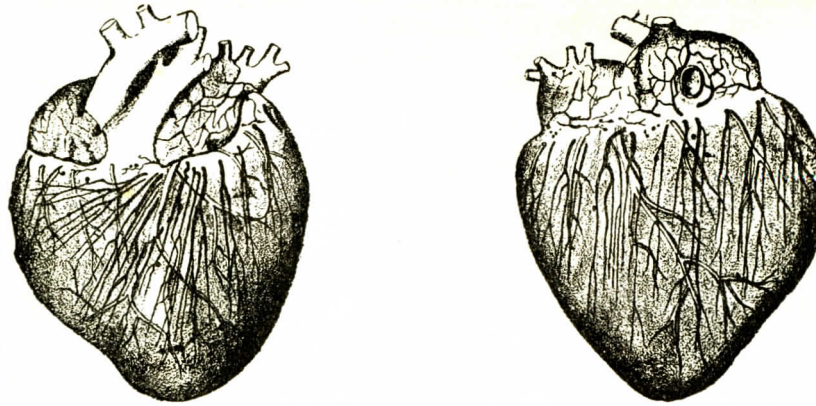

FIG. 91

Corazón de perro inyectado para poner de manifiesto los nervios superficiales (*semiesquemática*, según JACQUES).

A, el corazón, parte anterior. — B, el mismo, parte posterior.

4.° Modo de distribución de los nervios. — Seremos breves en este modo de distribución. Se dividen los ramos nerviosos en ramos superficiales y ramos profundos:

a. *Ramos superficiales: plexos subpericárdicos.* — Según JACQUES, que los ha evidenciado en el perro, los ramos superficiales nacen en su mayoría en la línea de división de los ventrículos y las aurículas, y de aquí descienden hacia la punta del corazón (fig. 91), siguiendo un trayecto insensiblemente rectilíneo e independiente de los vasos. Estos filetes se anastomizan y forman el *plexo subpericárdico ventricular*.

Por la superficie de las aurículas se extiende un plexo de mallas irregulares: es el *plexo subpericárdico auricular*.

Estos plexos nerviosos, situados en la capa celulosa que separa el miocardio del pericardio, emiten filetes externos destinados a la serosa y filetes internos que estarían destinados a la parte superficial de la musculatura cardíaca.

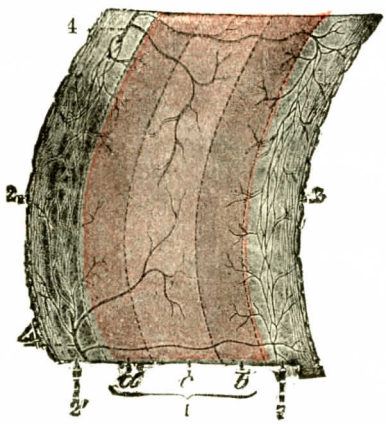

FIG. 92

Esquema que demuestra, en una sección de la pared ventricular, el modo de distribución sistemática de los nervios del corazón.

1, miocardio, cortado transversalmente, con: *a*, su *capa externa*; *b*, su *capa interna*; *c*, su *capa media*. — 2, pericardio, con 2', su capa subserosa que contiene el plexo nervioso subpericardiaco. — 3, endocardio, con 3', la capa subserosa que contiene el plexo nervioso subendocardíaco. — 4, 4', un ramo del plexo coronario, resecado en su parte media.

b. *Ramos profundos.* — Los ramos profundos ventriculares terminan en la capa media del miocardio y en la capa interna. Algunos filetes penetran hasta el endocardio, debajo del cual forman un abundante plexo que estaría desprovisto de células ganglionares, el plexo subendocárdico, cuyos filetes se distribuyen en el endocardio y en la capa más interna del miocardio (fig. 92).

5.° Territorios nerviosos. — Igualmente que se hizo con los vasos, se ha procurado determinar territorios nerviosos del corazón, es decir, distinguir la parte que toman los nervios derechos y los nervios izquierdos en la inervación cardíaca. Según VON SCHUMACHER, la distribución nerviosa está ordenada del modo siguiente: los nervios que vienen del lado derecho inervan la aurícula derecha y las porciones de los dos ventrículos situados a una y otra parte del surco interventricular anterior. Todo el resto del corazón, es decir, la aurícula izquierda, el borde derecho del corazón, toda la cara posterior del ventrículo izquierdo, están inervados por los nervios del lado izquierdo. Parece difícil, dada la intrincación de los filetes en la región subaórtica y debajo de esta región, distinguir lo que pertenece a los nervios cardíacos derechos y a los nervios cardíacos izquierdos. Sin embargo, es posible comparar con las comprobaciones anatómicas el hecho siguiente, debido a la experimentación, en lo relativo a los dos neumogástricos: el neumogástrico derecho se distribuye más particularmente en la aurícula y en especial en el nudo sinusal, mientras que el neumogástrico izquierdo extiende su territorio particularmente a los ventrículos y al sistema atrioventricular. El esquema adjunto, tomado de COHN, indica estas relaciones (fig. 93).

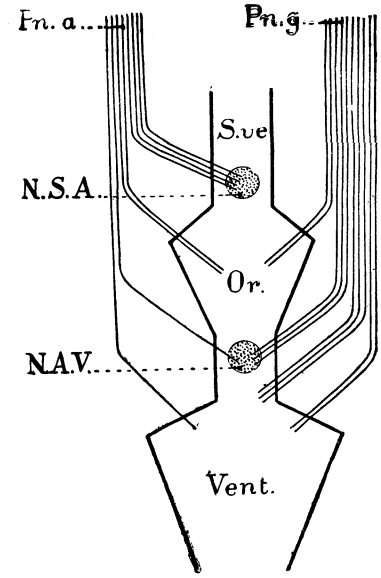

FIG. 93

Partes respectivas que toman los dos neumogástricos en la inervación del corazón (según COHN).

S.ve., seno venoso. — Or., aurículas. — V, ventrículos. — N.S.A., nudo sinoauricular (Keith y Flack).—N.A.V., nudo auriculoventricular. — Pn. d., neumogástrico derecho.—Pn. g., neumogástrico izquierdo. En esta figura se ve que únicamente el neumogástrico derecho inerva el nudo de Keith y Flack, que los dos neumogástricos concurren igualmente a la inervación de las aurículas, pero que el neumogástrico izquierdo toma una parte predominante en la inervación del nudo de Aschoff-Tawara, del fascículo de His y de los ventrículos.

6.° Ganglios del corazón. — La cuestión de los ganglios cardíacos en el hombre no está completamente dilucidada. Se sabe que el corazón de los batracios contiene masas ganglionares en número de tres: los *ganglios de Remak, de Ludwig* y *de Bidder*. El ganglio de Remak (fig. 94, 5), descubierto por este autor en 1844, se encuentra situado en el seno venoso; el ganglio de Ludwig (figura 94, 6) ocupa la parte inferior del tabique interauricular. En cuanto al ganglio de Bidder (fig. 94, 7), se encuentra situado algo por debajo del precedente, en la base de los ventrículos.

En el hombre y en los mamíferos no parece que haya masas ganglionares tan diferenciadas. Se encuentran, sin embargo, masas o hileras de células ganglionares en ciertos puntos que recuerdan, por lo demás, el emplazamiento de los ganglios precedentes. Así es que la zona de las embocaduras de las venas cavas, de la vena coronaria, en suma, de *toda la porción sinusal de la aurícula derecha, abunda en células nerviosas*. Recordemos que éste es el asiento del nudo sinusal. Esta masa celular sinusal correspondería al ganglio de Remak.

Se encuentra igualmente una hilera bastante importante de células nerviosas en el tabique interauricular que, por otra parte, parece unida a los grupos precedentes. Estas células se hallan encima y debajo de la fosa oval. Esta nueva masa correspondería al ganglio de Ludwig. Por último, algunos autores han señalado

la presencia de células nerviosas en el surco auriculoventricular y en la parte superior de los ventrículos (fig. 95). En realidad, este último grupo de células nerviosas es bastante discutible. Algunos anatomistas modernos, como Koch, no han podido encontrarlo en el corazón humano; para este autor el ganglio de Bidder tendría su homología en las células ganglionares que se encuentran en la parte anterior del séptum auricular, región que corresponde al trayecto de la válvula sinusal izquierda.

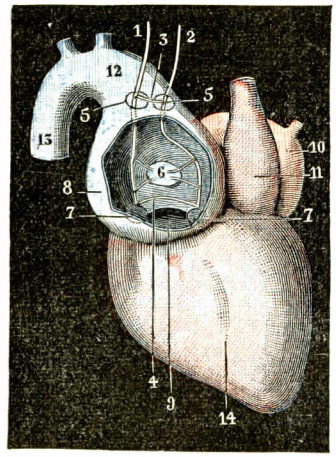

Fig. 94

Ganglios del corazón en la rana *(esquemática)*.

1, nervio cardíaco derecho. — 2, nervio cardíaco izquierdo. — 3, anastomosis de estos dos nervios a nivel de la aurícula derecha. — 4, anastomosis de los mismos nervios a nivel del tabique interauricular. — 5, 5, masas ganglionares que forman el *ganglio de Remak*. — 6, ganglios del tabique interauricular o *ganglio de Ludwig*.—7, 7, *ganglios de Bidder*.—8, aurícula derecha, abierta para demostrar la disposición de los nervios y de los ganglios cardíacos. — 9, orificio auriculoventricular. — 10, aurícula izquierda. — 11, bulbo arterial. — 12, seno de la vena cava inferior. — 13, vena cava inferior.

En suma, las células nerviosas agrupadas en masa están en relación íntima con los orificios venosos y la porción sinusal de la aurícula derecha. Hemos visto ya la inervación del sistema muscular específico del corazón, y no insistiremos más. En cuanto a la estructura de los nervios y de las células, remitimos al lector a los *Tratados de Histología*.

7.° Trayecto de los filetes sensitivos cardioaórticos y de los filetes cardioaceleradores. — La fisiología enseña que el corazón y los grandes vasos contienen fibras sensitivas y fibras motrices. Recientes investigaciones sobre la patogenia y el tratamiento quirúrgico de la angina de pecho han permitido establecer las vías seguidas por los filetes sensitivos del corazón y de la aorta, así como los grupos principales de filetes cardioaceleradores. Se sabe que las fibras cardiomoderadoras siguen el neumogástrico. Damos aquí las conclusiones de las investigaciones modernas, resumidas y completadas por Danielopolu (figura 96).

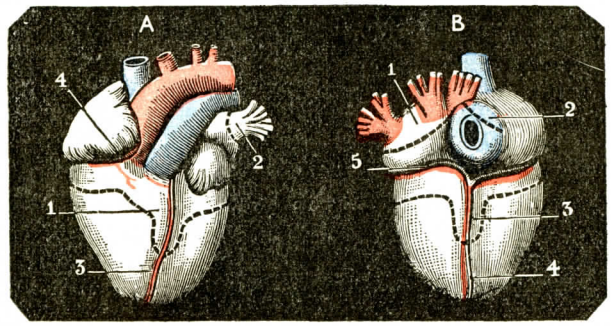

Fig. 95

Esquema que muestra las diferentes zonas ganglionares del corazón en los mamíferos.

A. Cara anterior del corazón. — 1, zona auriculoventricular, correspondiente al *ganglio de Bidder* de los batracios. — 2, parte anterior de la zona ganglionar situada cerca de los orificios de las venas pulmonares. — 3, arteria coronaria izquierda. — 4, arteria coronaria derecha.

B. Cara posterior del corazón. — 1, parte posterior de la zona ganglionar situada cerca de los orificios de las venas pulmonares. — 2, zona ganglionar del orificio de la vena cava inferior, correspondiente al *ganglio de Remak* de los batracios. — 3, parte posterior de la zona auriculoventricular, correspondiente al *ganglio de Bidder*. — 4, arteria coronaria derecha. — 5, arteria auriculoventricular izquierda.

Los filetes sensitivos cardioaórticos se originan en el corazón y en la aorta y se dividen en dos grupos:

A. El primer grupo atraviesa el ganglio estrellado y se divide en varios fascículos:

1.° El *fascículo dorsal* (1) para los segundo, tercero y cuarto pares dorsales.

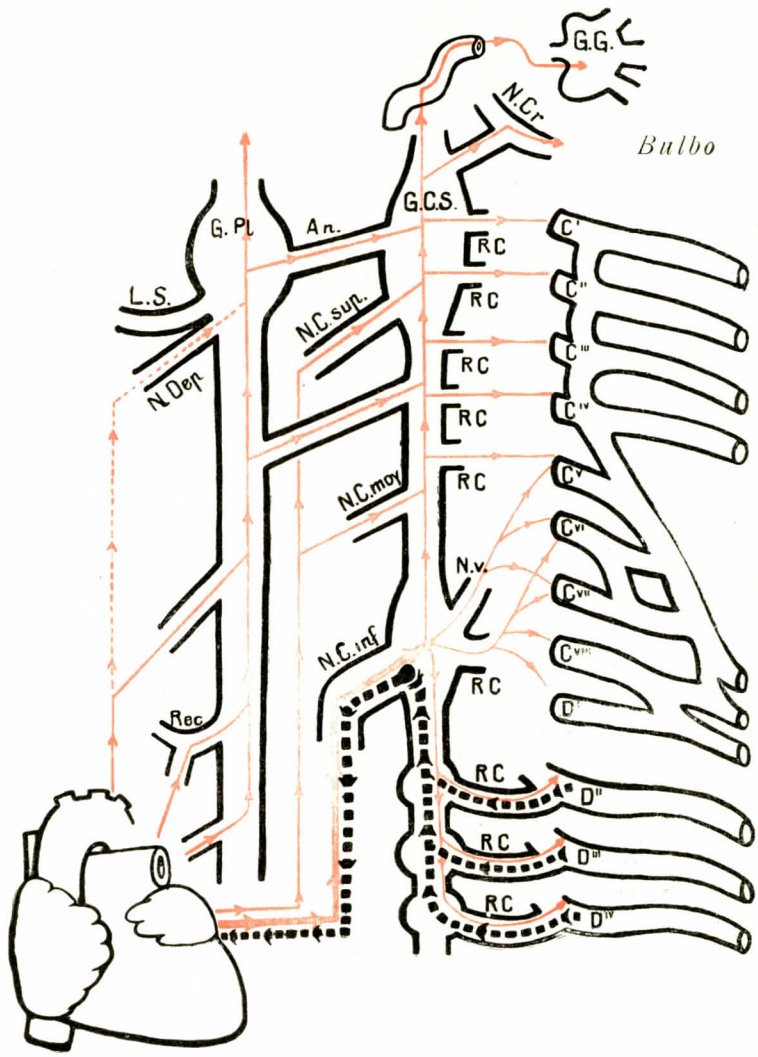

Fig. 96

Esquema del trayecto de los filetes sensitivos cardioaórticos y de los filetes cardioaceleradores (Danielopolu).

En rojo, vías seguidas para los filetes sensitivos. — *En línea de puntos*, vías seguidas por los filetes cardioaceleradores. — Rec., nervio recurrente. — N. Dep., nervio depresor. — L. S., laríngeo superior. — G. Pl., ganglio plexiforme del neumogástrico. — G.C.S., ganglio cervical superior del simpático. — An., anastomosis que une los dos ganglios. — G.G., ganglio de Gasser. — N. Cr., nervio craneal. — N. C. sup., N. C. moy., N. C. inf., nervios cardíacos superior, medio e inferior. — N.v., nervio vertebral. — RC., RC., etc., ramos comunicantes. — CI, CII, CIII, CIV, plexo cervical. — CV, CVI, CVII, CVIII, DI, plexo braquial. — DII, DIII, DIV, 2.ª, 3.ª y 4.ª dorsales.

2.° El *fascículo cérvicodorsal* para los sexto, séptimo y octavo pares cervicales y el primero dorsal.

3.° El *fascículo vertebral* que entra en los quinto, sexto y séptimo pares cervicales por el nervio vertebral.

4.° El *fascículo del cordón simpático cervical,* que sigue el cordón cervical y se une a los filetes que llegan a este cordón por los nervios cardíacos superior y medio y las anastomosis que unen el cordón cervical, el vago y sus ramas. Este fascículo entra:

a) Una parte en los cinco primeros pares cervicales;

b) Otra parte en los nervios craneales y el bulbo;

c) Otra parte, por el plexo carotídeo y el plexo cavernoso, en el ganglio de Gasser.

B. El segundo grupo sigue las ramas cardíacas del simpático cervical y de la porción cervical del vago, sin atravesar el ganglio estrellado. Se divide en dos fascículos:

1.° Un fascículo que, a través de los nervios cardíacos superior y medio, entra en el cordón cervical y se une al fascículo de este cordón procedente del primer grupo.

2.° Un fascículo que sigue los filetes cardíacos superiores (nervio denominado depresor incluso), medios (que salen del recurrente) e inferiores (del vago torácico), entra en el tronco del vago y camina hacia el bulbo. Una parte pasa al cordón cervical a través de las anastomosis.

ARTICULO IX

ENDOCARDIO

El endocardio (de ενδον, *por dentro,* y καρδια, *corazón),* o túnica interna del corazón, tapiza interiormente las cavidades de este órgano. Es la continuación de la endoarteria y de la endovena. Es difícil de desprender del miocardio. Delgado a nivel de la aurícula derecha y en el ventrículo derecho, es mucho más grueso en la aurícula izquierda, resultado de las adaptaciones funcionales de las cavidades cardíacas. Está constituído por una capa conjuntivoelástica tapizada por un endotelio de contornos poligonales. No contiene vasos. Posee una abundante inervación sensitiva cuyas ramificaciones *(placas terminales* de Smirnow) son particularmente numerosas a nivel de las aurículas.

Las válvulas, que son una dependencia del endocardio, han sido ya descritas, y no hablaremos más de ellas.

CAPITULO II

PERICARDIO

El pericardio (de *περι, alrededor*, y *καρδια, corazón)* es un saco fibroseroso, que envuelve el corazón y el origen de los grandes vasos que de éste parten.

§ 1. — Pericardio fibroso o saco fibroso del pericardio

El saco fibroso del pericardio mide aproximadamente de 12 a 14 centímetros de altura. Su anchura, que alcanza 13 ó 14 milímetros en el cuarto espacio intercostal (donde es máxima), sólo llega a 7 u 8 centímetros en el segundo espacio. Su espesor, representado por su diámetro ánteroposterior, varía, como su anchura, según el punto que se considere: es de 9 ó 10 centímetros en la base, de 6 ó 7 centímetros en el vértice.

Visto en situación, después de la ablación del peto esternocostal (fig. 97), el pericardio aparece bajo el aspecto de un cono hueco, de base inferior, aplanado en sentido ánteroposterior. Se distinguen en él dos hojas: una *externa*, parietal, el *saco fibroso del pericardio;* otra *interna*, visceral o *epicardio*. Ofrece, pues, a nuestra consideración: 1.°, una *base;* 2.°, un *vértice;* 3.°, dos *caras*, una anterior y otra posterior; 4.°, dos *bordes laterales*, uno derecho y otro izquierdo.

1.° Base. — La base descansa sobre la convexidad del diafragma, a la que se adhiere en una extensión que varía de 9 a 11 centímetros en sentido transversal, de 5 a 6 centímetros en sentido ánteroposerior. Esas relaciones íntimas del pericardio con el diafragma no existen en los animales, en los que el corazón, como es sabido, descansa sobre el esternón y las costillas esternales. Son, por decirlo así, especiales del hombre, y deben ser consideradas como consecuencia del paso de la estación cuadrúpeda a la estación vertical.

La zona de adherencia del pericardio al diafragma, *zona de adherencia frenopericardíaca*, corresponde al folíolo medio del centro frénico, que rebasa a la izquierda unos 25 a 30 milímetros y a veces más.

Presenta en conjunto (fig. 113, 7) la forma de un óvalo irregular, cuya extremidad más gruesa está situada a la derecha y cuyo eje mayor se dirige oblicuamente de atrás a delante y de derecha a izquierda. Se puede también compararla a un triángulo curvilíneo, cuyos tres lados serían anterior, derecho e izquierdo: el *borde anterior*, dirigido transversalmente, pasa en general por el límite anterior del folíolo medio; el *borde izquierdo*, sumamente oblicuo de atrás a delante y de derecha a izquierda, pasa un poco por delante (10 milímetros por término medio) de la escotadura posterior del centro frénico; el *borde derecho*, mucho más corto que el borde izquierdo, ligeramente oblicuo hacia atrás y adentro, corresponde bastante exactamente a la línea de unión del folíolo medio con el folíolo derecho.

El borde derecho y el borde izquierdo se encuentran un poco hacia la derecha de la línea media, sobre el lado interno del orificio cuadrilátero que da paso a la vena inferior.

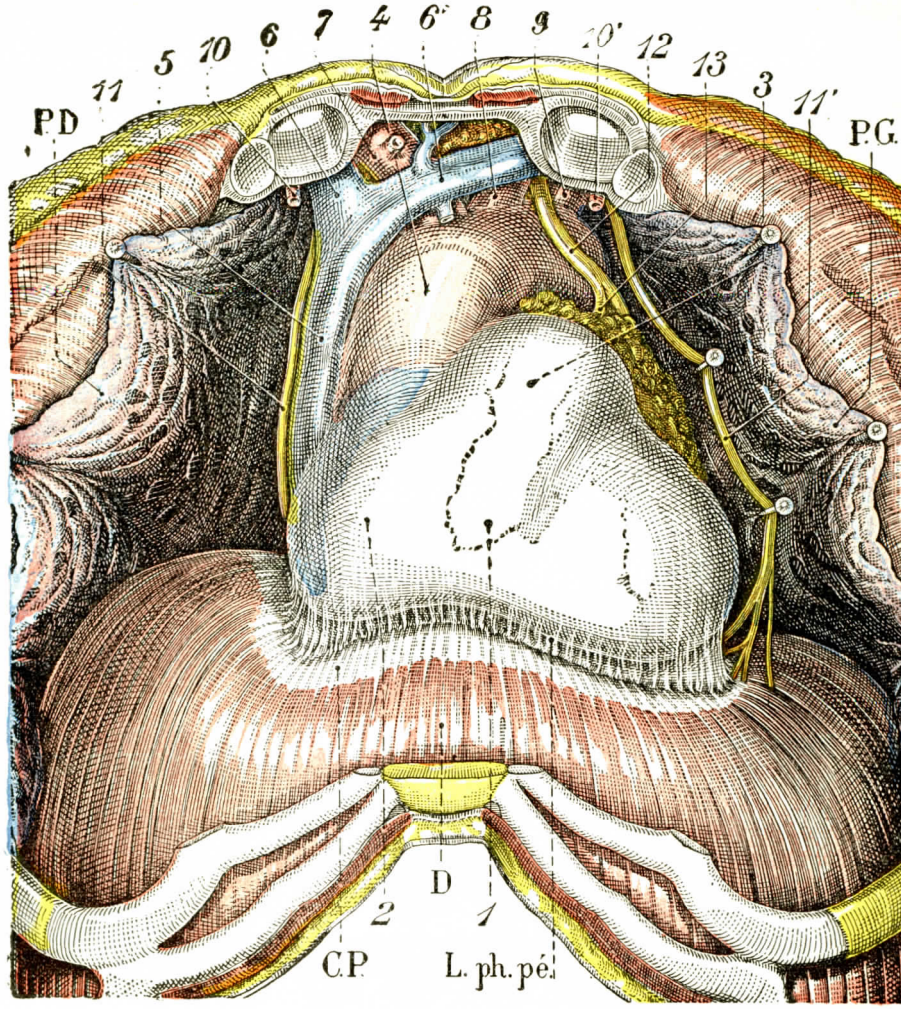

FIG. 97

El corazón en su lugar en el pericardio.

D., diafragma. — L. ph. pe., ligamento frenopericardíaco. — C.P., centro frénico. — P.D., pulmón derecho. — P.G., pulmón izquierdo.

1, ventrículo derecho. — 2, aurícula derecha. — 3, eminencia de la arteria pulmonar. — 4, aorta. — 5, vena cava superior. — 6, 6', troncos venosos braquiocefálicos derecho e izquierdo. — 7, tronco arterial braquiocefálico. — 8, arteria carótida primitiva izquierda. — 9, arteria subclavia izquierda. — 10, 10', arteria mamaria interna. — 11, nervio frénico derecho. — 11', nervio frénico izquierdo. — 12, nervio neumogástrico izquierdo. — 13, recurrente izquierdo.

Hemos visto antes que, en la zona triangular que acabamos de describir, el pericardio se adhería al diafragma. Conviene añadir que esta adherencia no es uniforme, sino que varía mucho según los puntos que se examinen. En la parte más posterior, las dos formaciones fibrosas se hallan unidas entre sí por una capa

de tejido conjuntivo laxo que se deja inyectar y desgarrar fácilmente. Esta capa conjuntiva se va haciendo más y más densa conforme se aleja de la parte posterior de la zona frenopericardíaca. En el borde anterior y en la mitad anterior del borde derecho ha desaparecido, y a este nivel hay *fusión íntima* de los elementos fibrosos del centro frénico con los del pericardio: esta línea de fusión entre las dos formaciones fibrosas está claramente marcada, en la figura 113, por una gruesa línea negra.

2.° **Vértice.** — El vértice del saco fibroso del pericardio está dirigido hacia arriba, del lado de la horquilla esternal. Truncado y abierto, abraza los grandes vasos, arterias y venas, que salen del corazón y se confunde insensiblemente con la túnica externa de estos vasos.

La línea de unión del vértice del pericardio con los vasos cardíacos es muy irregular; presenta, por lo demás, variaciones individuales considerables. *Por delante*, el pericardio termina: en la arteria pulmonar, a nivel o un poco más arriba de su bifurcación; en la aorta, a nivel o algo por encima de la emergencia del tronco braquiocefálico. *Por detrás*, asciende hasta la rama derecha de la arteria pulmonar. Aquí, la membrana fibrosa se divide en dos hojas (véase la figura 98): una hoja profunda, que pasa por debajo de la arteria pulmonar derecha y se confunde con la pared de este vaso; una hoja superficial, que cae sobre la cara posterior de esta misma arteria pulmonar derecha y asciende luego hasta el cayado de la aorta, donde termina. *Por los lados*, en fin, el pericardio se confunde, a alturas diversas, con las paredes de las venas pulmonares de las dos venas cavas.

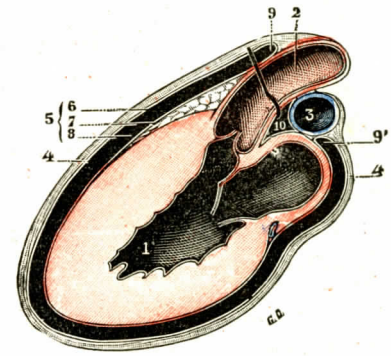

FIG. 98

Sección sagital del corazón para mostrar la disposición general del pericardio.

1, corazón (ventrículo izquierdo). — 2, aorta. — 3, arteria pulmonar derecha. — 4, saco fibroso del pericardio. — 5, pericardio seroso, con: 6, su hoja parietal; 7, su hoja visceral; 8, su cavidad central. — 9, 9', puntos de reflexión anterior y posterior de la serosa. — 10, seno transverso.

Hemos medido en seis sujetos, tres hombres y tres mujeres, el intervalo comprendido entre el origen de los vasos y su fusión con el pericardio. Resumimos los resultados de esas mediciones en el cuadro siguiente, en el que cada cifra representa, para el vaso frente al cual está colocada, la porción de este vaso que está contenida en el saco pericardíaco.

VASOS	Obs. I ♂ 56 años	Obs. II ♂ 29 años	Obs. III ♂ 62 años	Obs. IV ♀ 68 años	Obs V ♀ 38 años	Obs. VI ♀ 7 años	TÉRMINO MEDIO
1.° Aorta	64	62	62	75	82	67	**68**
2.° Arteria pulmonar	57	52	51	50	52	45	**51**
3.° Vena cava superior . . .	34	51	48	34	28	31	**37**
4.° Vena cava inferior. . . .	22	22	32	22	18	21	**23**

Como se ve en este cuadro, en la aorta es donde el pericardio asciende más arriba. Su punto culminante (*asta superior del pericardio* de HALLER) se encuentra situado, repetimos, en el lado pósteroexterno del origen del tronco braquiocefálico: corresponde bastante exactamente a la parte media del manubrio.

3.° Cara anterior. — La cara anterior del pericardio, en extremo convexa en sentido transversal, está, en sentido vertical, ligeramente inclinada hacia abajo y de atrás a delante. Cuando se la examina después de haber levantado el peto esternocostal, se comprueba desde luego que está parcialmente cubierta por la parte anterior de los pulmones. Presenta, pues, dos porciones: una *porción cubierta* y una *porción libre*, o dicho de otro modo, una porción *retropulmonar* y una porción *extrapulmonar*.

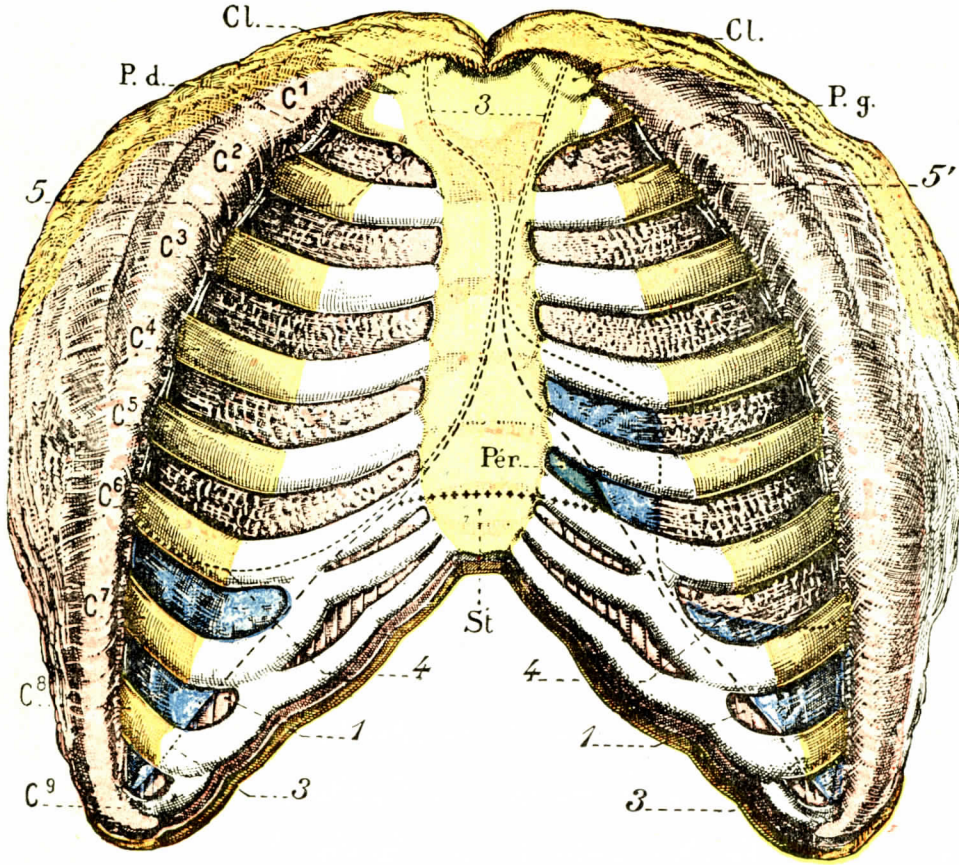

FIG. 99

Peto esternocostal. Topografía pleuropulmonar.

St., esternón. — Cl., clavícula. — P. d., pulmón derecho. — P. g., pulmón izquierdo. — Per., pericardio. — C^1, C^2, C^3, primera, segunda, tercera costillas, etc.

1, diafragma. — 2, transverso del abdomen. — 3, 3, contorno de la pleura (en línea de puntos largos). — 4, 4, contorno de los pulmones (en línea de puntos cortos). — *En rojo*, los pulmones; *en azul*, la pleura; *en verde*, el pericardio. Las cruces grandes indican la proyección del borde anterior de la base del pericardio en el centro frénico.

a. *Porción cubierta o retropulmonar.* — La porción retropulmonar (fig. 99) comprende la parte izquierda y la parte derecha de la cara anterior. Está en relación, a derecha e izquierda, con la cara interna del pulmón correspondiente, de la que está separada por la pleura mediastínica.

b. *Porción libre o porción extrapulmonar.* — La porción extrapulmonar (fig. 99) corresponde a la parte media de la cara anterior. Tiene la forma de un triángulo muy irregular con la base dirigida hacia abajo. Podemos, pues, considerar en ella un

vértice, una base, un borde derecho y un borde izquierdo. El *vértice*, dirigido hacia arriba, corresponde al origen, en el cayado aórtico, del tronco braquiocefálico. El *borde inferior* o *base*, ligeramente inclinado de arriba abajo y de derecha a izquierda, está situado sobre la bóveda diafragmática; corresponde exactamente a la línea transversal según la cual se confunde el pericardio con el centro frénico. El *borde derecho* está en relación con el borde anterior del pulmón derecho; es sensiblemente vertical, paralelo, por consiguiente, al borde correspondiente del esternón, del que está separado por un intervalo medio de 10 a 12 milímetros. El *borde izquierdo* está en relación asimismo con el borde anterior del pulmón izquierdo; muy irregular y sumamente oblicuo de arriba abajo y de dentro a fuera, está tanto más separado de la línea media cuando se le examine en un punto más inferior: en el cuarto o quinto espacio intercostal la separación es de 7 y hasta de 8 centímetros.

El triángulo que representa la porción extrapulmonar del pericardio mide, por término medio, 4 ó 5 centímetros de altura por una anchura casi igual. Su superficie es ordinariamente de 8 a 10 centímetros cuadrados. Estas dimensiones son variables: variables según los individuos, pero variables sobre todo según el momento del acto respiratorio en que se examina al sujeto, disminuyendo en el momento de la inspiración, aumentando en el momento de la espiración y con un mínimo en la inspiración forzada y un máximo en la espiración forzada.

La cara anterior del pericardio, en la porción no cubierta, está en relación con la pared esternocostal (esternón, costillas y cartílagos costales, espacios intercostales y vasos mamarios internos), forrada por la pleura y los músculos triangulares del esternón. (Para las relaciones precisas de los pulmones y las pleuras con el peto esternocostal, véase *Pulmones* y *Pleuras.)*

La figura 99 nos indica dichas relaciones.

4.° Cara posterior. — La cara posterior del pericardio (figs. 100 y 101) está en relación con los órganos contenidos en el mediastino posterior, desde la quinta vértebra dorsal hasta la novena o décima. Cuando se ha quitado la columna vertebral dorsal, ablación que arrastra con ella el conducto torácico que camina por su cara anterior, las dos cadenas ganglionares simpáticas que se adhieren a los nervios intercostales por los *rami communicantes*, así como el sistema ácigos, órganos todos yuxtaesqueléticos y retropleurales, el mediastino posterior muestra dos voluminosos órganos descendentes: la aorta y el esófago. La aorta está primero encima de la parte superior del saco pericardíaco (fig. 100); después de haber franqueado la cara posterior del bronquio izquierdo, pasa por detrás de las venas pulmonares izquierdas, oculta por la parte pósterointerna del pulmón izquierdo. A partir de este punto se separa del pericardio, quedando paravertebral y luego antevertebral hasta el diafragma, al que alcanza entre la décima y la undécima dorsales.

El esófago ofrece relaciones más íntimas con el saco pericardíaco. Cruza la cara posterior de éste, aplicándose a la vasta prolongación de la serosa que describiremos más adelante con el nombre de «fondo de saco de Haller» (fig. 100), que lo separa de la aurícula izquierda. Los dos nervios neumogástricos derecho e izquierdo se reúnen al conducto digestivo a la altura de este fondo de saco para no abandonarlo ya sino en el estómago.

Los dos bronquios están en relación por su cara anterior con las partes laterales de la cara posterior del pericardio. Dominan el pedículo de las venas pulmonares y están situados en un plano ligeramente anterior a ellas (fig. 100).

La altura máxima de la cara posterior del pericardio es, en el cadáver, de 75 a 80 milímetros. La mayor anchura comprendida entre los dos hilos de los pulmones es de 70 milímetros aproximadamente.

Esta cara posterior ofrece en su ángulo inferior derecho el segmento terminal de la vena cava inferior. Esta describe un ligero cayado, de suerte que su borde derecho es más largo que el izquierdo: la distancia que separa el orificio cuadri-

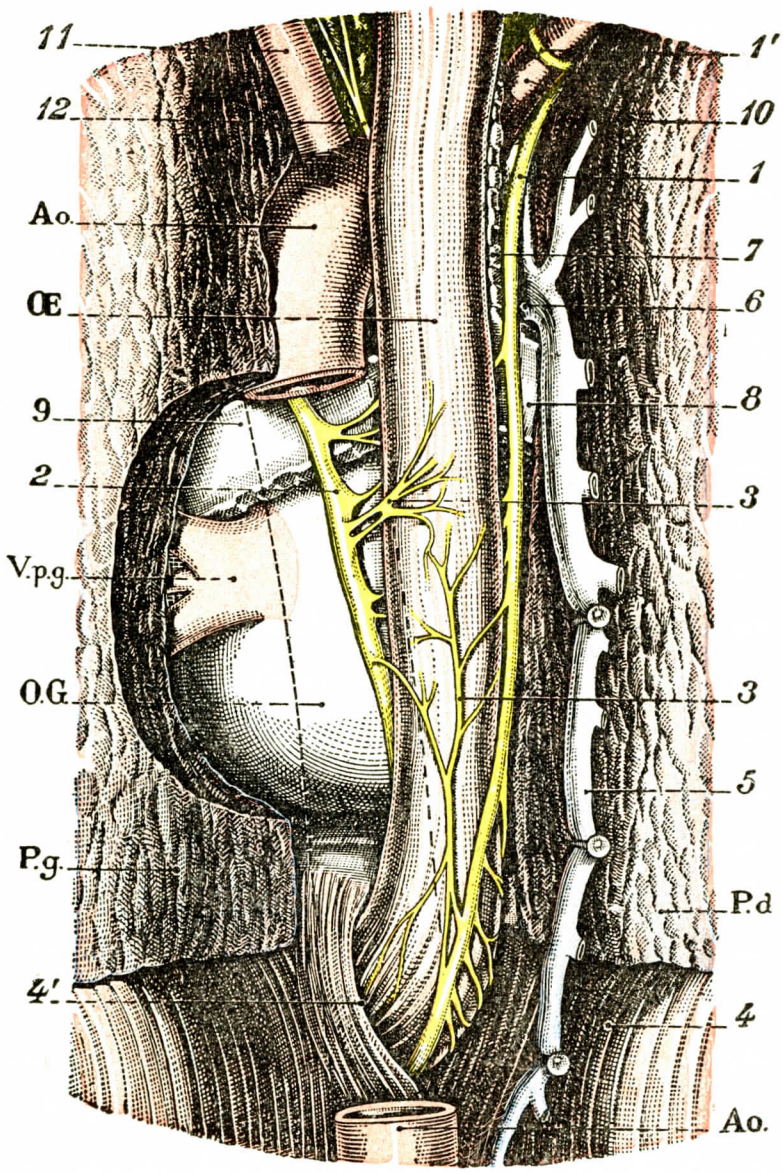

FIG. 100

Relaciones posteriores del pericardio. Esófago torácico.

Ao., aorta. — Œ, esófago. — O.G., aurícula izquierda. — P.g., pulmón izquierdo. — P. d., pulmón derecho. — V.p.g., venas pulmonares izquierdas.

1, neumogástrico. — 1', recurrente derecho. — 2, neumogástrico izquierdo. — 3, 3, plexo esofágico. — 4, diafragma. — 4', orificio esofágico. — 5, vena ácigos mayor. — 6, cayado de la ácigos. — 7, tráquea. — 8, bronquio derecho. — 9, bronquio izquierdo. — 10, subclavia derecha. — 11, subclavia izquierda. — 12, un nervio cardíaco.

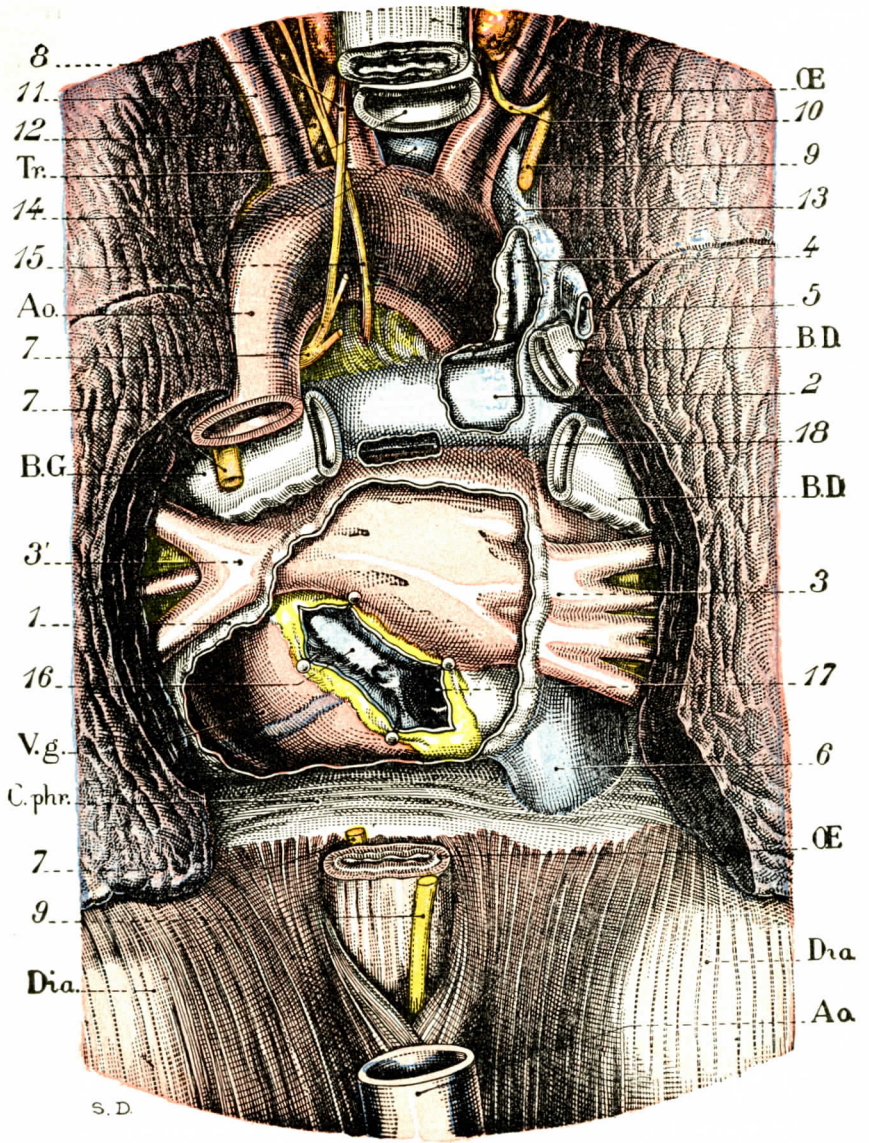

FIG. 101

Cara posterior del pericardio.

(Se ha quitado la columna vertebral; el esófago, la tráquea y la aorta se han seccionado y resecado; la misma preparación que en la figura 100.)

Œ., esófago. — Tr., tráquea. — Ao., aorta. — B, D., B. D., primeras divisiones del bronquio derecho. — B. G., bronquio izquierdo. — O. G., aurícula izquierda. — V. G., ventrículo izquierdo. — C. phr., centro frénico. — Dia., diafragma.

1, 1, saco fibroso del pericardio. — 2, rama derecha de la arteria pulmonar, vista por una ventana en el pericardio. — 3, venas pulmonares derechas. — 3', venas pulmonares izquierdas. — 4, vena cava superior. — 5, vena ácigos mayor. — 6, vena cava inferior. — 7, 7, 7, neumogástrico izquierdo. — 8, recurrente izquierdo. — 9, 9, neumogástrico derecho. — 10, recurrente derecho. — 11, arteria subclavia izquierda. — 12, neumogástrico derecho que abandona la cara posterior de la arteria carótida primitiva izquierda. — 13, tronco arterial braquiocefálico. — 14, tronco venoso braquiocefálico izquierdo. — 15, un nervio cardíaco retroaórtico. — 16, seno coronario. — 17, orificio del seno y válvula de Tebesio. — 18, ventana practicada en el pericardio que abre la parte posterior del seno de Theile.

látero del diafragma del orificio auricular es de 35 milímetros aproximadamente a la izquierda y de 32 milímetros a la derecha (fig. 101). El saco pericardíaco, adherente a la vena en su segmento terminal, se adosa por dentro de ella al centro frénico, pero la adherencia, siempre muy frágil, puede destruirse con la mayor facilidad.

5.° Bordes laterales. — Los bordes laterales, el derecho y el izquierdo, están en relación con la pleura mediastínica, que los separa de los pulmones. Están unidos a la serosa por un tejido celular laxo y poco abundante, por el seno del cual marchan los nervios frénicos y los vasos diafragmáticos superiores. Debajo del pedículo pulmonar, cada uno de los dos bordes del pericardio está en relación con el borde interno del ligamento triangular de los pulmones (véase *Pleuras*).

§ 2. — Pericardio seroso. Epicardio

El pericardio propiamente dicho, análogo en esto a todas las serosas, tiene la forma de un saco sin abertura, *que envuelve el corazón sin contenerlo en su cavidad*. Si echamos una ojeada sobre la figura 98, que representa esquemáticamente una sección sagital del corazón, comprobaremos que la serosa reviste regularmente al corazón desde el vértice hasta la base; aquí la vemos reflejarse hacia fuera, pasar a la superficie interior del saco fibroso y tapizarla de arriba abajo en toda su extensión. La serosa pericardíaca se compone, pues, de dos hojas, una *interna* o *visceral*, la otra *externa* o *parietal*, inmediatamente aplicadas una contra otra y fusionándose recíprocamente en la base del corazón: es, como se ve, el clásico gorro de algodón, replegado sobre sí mismo, que envuelve la cabeza sin contenerlo en su cavidad. Describiremos sucesivamente: 1.°, la *hoja parietal;* 2.°, la *hoja visceral;* 3.°, la *línea de unión* de estas dos hojas; 4.°, finalmente, la cavidad comprendida entre las dos hojas o *cavidad pericardíaca*.

Fig. 102

Sección transversal de las aurículas y de los grandes troncos arteriales, para mostrar el seno transverso en el sentido de su longitud.

(Esta sección ha sido hecha siguiendo el eje *x x* de la figura siguiente.)

1, aurícula izquierda, con 1', su apéndice auricular. — 2, aurícula derecha, con 2', su apéndice auricular. — 3, aorta. — 4, arteria pulmonar. — 5, saco fibroso del pericardio. — 6, hoja parietal. — 7, hoja visceral. — 8, cavidad serosa. — 9, 9', seno transverso. — 10, tejido conjuntivo que une la aorta al tronco de la arteria pulmonar.

1.° Hoja parietal. — La hoja parietal, extremadamente delgada, tapiza regularmente la superficie interior del saco fibroso antes descrito. Se adhiere a él de una manera íntima y no puede ser separada por la disección.

2.° **Hoja visceral.** — La hoja visceral o epicardio, muy delgada, se extiende de abajo arriba y sin interrupción sobre toda la porción ventricular del corazón. Llegada a las aurículas, se conduce diferentemente por detrás, por delante y a los lados:

α) *Por detrás*, la hoja visceral, después de haber franqueado el surco auriculoventricular, tapiza la cara posterior de las aurículas desde este surco hasta su parte más superior. A nivel de los numerosos vasos que allí se encuentran (venas pulmonares y venas cavas), se refleja sobre ellos según una modalidad que luego describiremos, los envaina más o menos y se continúa luego con la hoja parietal.

β) *A los lados*, la serosa tapiza asimismo las caras laterales de las dos aurículas.

γ) *Por delante*, encuentra las aurículas y, delante de ellas, los dos grandes troncos arteriales que salen del corazón para dirigirse hacia arriba; por lo que toca a las aurículas, la serosa cubre regularmente su cara anterior desde el apéndice auricular izquierdo hasta el apéndice auricular derecho; por lo que concierne a los troncos arteriales, les suministra una vaina común, vaina cilíndrica que los envuelve a manera de un manguito. Esta disposición se ve muy claramente en una sección horizontal que pasa por la parte media de la arteria pulmonar. En esta sección (figura 102) vemos, ante todo, que la serosa rodea en todo su contorno las dos arterias aorta y pulmonar y, por otra parte, que esta misma serosa forma un revestimiento continuo para la cara anterior de las dos aurículas. Comprobamos luego, como una consecuencia de la disposición precitada, *es decir, por el hecho de que la hoja visceral pericardíaca forma un manguito completo alrededor de la aorta y de la arteria pulmonar*, que existe detrás de los troncos arteriales, entre estos troncos y las aurículas, un conducto de dirección transversal ya indicado hace tiempo por Theile, y al que Henle, que lo ha descrito de nuevo, ha dado el nombre de *seno transverso*. Este conducto, en el que se puede fácilmente introducir el dedo, mide 6 ó 7 centímetros de longitud por 20 ó 22 milímetros de altura. Está formado (fig. 103, 9): 1.°, *por delante*, por la pared posterior de la aorta y de la pulmonar; 2.°, *por detrás*, por la cara anterior de las aurículas derecha e izquierda; 3.°, *por abajo*, por el ángulo diedro que corresponde a la unión de las aurículas con los troncos arteriales antes citados; 4.°, *por arriba*, por la rama derecha de la arteria pulmonar y, debajo de ella, por la hoja profunda del

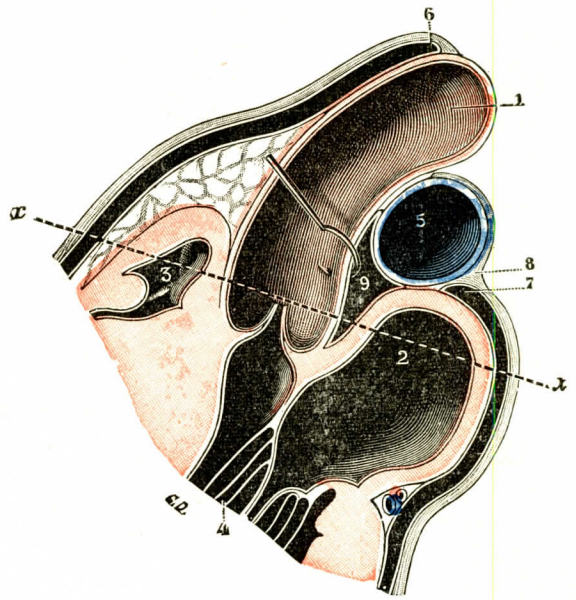

Fig. 103

Sección sagital del corazón por el eje de la aorta, para mostrar el seno transverso.

(*xx*, eje por el cual pasa la sección representada en la figura anterior.)

1, aorta ligeramente apartada hacia delante. — 2, aurícula izquierda. — 3, ventrículo derecho. — 4, ventrículo izquierdo. — 5, arteria pulmonar derecha. — 6, punto de reflexión anterior de la serosa. — 7, su punto de reflexión posterior. — 8, saco fibroso del pericardio, que se divide en dos hojas, una posterior y otra anterior. — 9, seno transverso, agrandado a consecuencia de la desviación hacia delante de la porción ascendente de la aorta.

saco fibroso del pericardio, que, como ya hemos dicho anteriormente, viene a perderse en la pared inferior de este último vaso. El seno transverso presenta natural

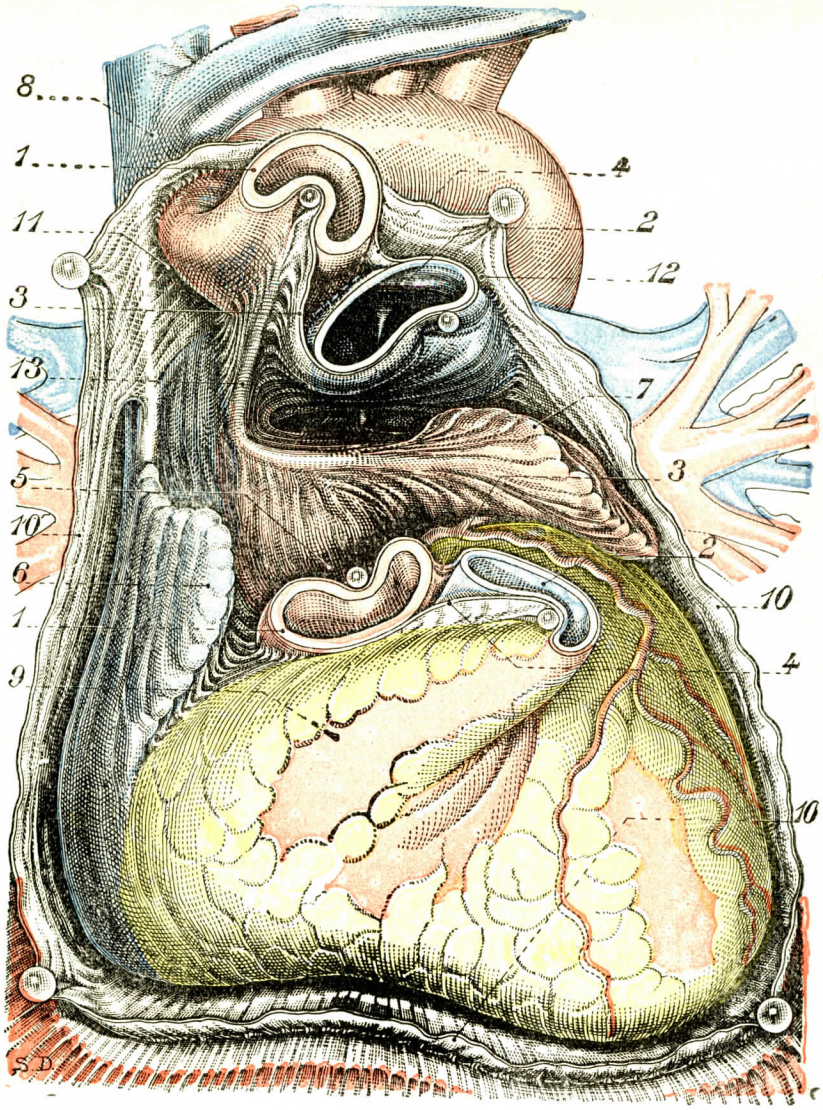

FIG. 104

El corazón en su lugar después de abierto el pericardio.

(Se han seccionado la aorta y la arteria pulmonar en la base del corazón y se las ha reclinado arriba y abajo para mostrar la pared posterior del seno de Theile.)

1, 1, aorta. — 2, 2, arteria pulmonar. — 3, 3, 4, 4, epicardio que rodea completamente la aorta y la arteria pulmonar. — 5, seno transverso de Theile. — 6, apéndice auricular derecho. — 7, apéndice auricular izquierdo. — 8, 8, vena cava superior. — 9, pared anterior del infundíbulo. — 10, 10, saco fibroso del pericardio. — 11, recessus aórtico. — 12, recessus pulmonar. — 13, pliegue pericárdico levantado por el enderezamiento de la aorta.

mente dos orificios: uno que corresponde a su extremo derecho (figs. 103 y 104), el otro a su extremo izquierdo. Su orificio izquierdo, aplanado de delante a atrás, en

forma de hendidura por consiguiente, está comprendido entre la arteria pulmonar, que está por dentro, y el apéndice auricular izquierdo, que está por fuera. Su orificio derecho, dispuesto asimismo en forma de hendidura, está limitado hacia dentro por la aorta; hacia fuera, por el apéndice auricular derecho y la vena cava superior. En particular la cara izquierda del apéndice auricular derecho prolongada atrás por la aurícula derecha es la que limita esta hendidura. Esta continúa por arriba en el fondo de saco ascendente comprendido entre la cara izquierda de la vena cava superior oculta por el pericardio y la cara posterior de la aorta ascendente, ésta libre en el pericardio (véase fig. 104). El seno transverso es constante en el hombre. Hasta se desarrolla desde muy temprano: SOULIÉ y RANAL han comprobado, en efecto, su existencia en un embrión de 3 milímetros, dividido en cortes seriados por TOURNEUX. La figura 111 ayuda a comprender fácilmente su formación.

La hoja visceral del pericardio es en todas partes lisa y uniforme, y sólo tenemos que señalar en su superficie dos pliegues, el *pliegue preaórtico* y el *pliegue vestigial*, que ya hemos descrito en los capítulos precedentes.

a. *Pligue preaórtico.* — En la cara anterior de la aorta ascendente, a unos dos o tres centímetros más arriba de su origen, se ve un pequeño pliegue transversal (fig. 105, 6) que abraza en su concavidad la mitad y hasta los dos tercios anteriores del vaso y que designaremos, teniendo en cuenta su situación, con el nombre de *pliegue preaórtico:* es la *piega aórtica* de CONCATO y de BACCELLI. Es casi constante, aunque muy variable en sus dimensiones: poco desarrollado en el niño, crece a medida que el sujeto avanza en edad (BACCELLI) y presenta sus mayores dimensiones en los individuos dotados de gordura. Morfológicamente, el pliegue preaórtico es un simple repliegue del pericardio seroso, que aprisiona en su espesor una cantidad más o menos considerable de tejido céluloadiposo. Su línea de implantación sobre la aorta corresponde exactamente al borde superior del apéndice auricular derecho, y precisamente a la aplicación de este apéndice contra el vaso conviene referir, como ha hecho notar MARCACCI, el desarrollo del repliegue en cuestión. Hemos comprobado muy a menudo la presencia de un repliegue análogo, pero menos desarrollado, en el lado izquierdo de la arteria pulmonar, a nivel del punto donde se pone en contacto con el apéndice auricular izquierdo.

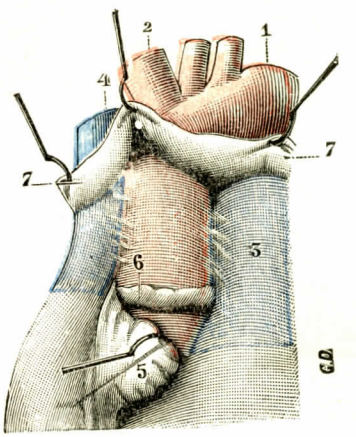

FIG. 105

Pliegue preaórtico visto en su sitio después de separar el apéndice auricular derecho.

1, aorta. — 2, tronco arterial braquiocefálico. — 3, arteria pulmonar. — 4, vena cava superior. — 5, apéndice auricular derecho. — 6, repliegue preaórtico. — 7, hoja parietal del pericardio separada hacia arriba.

b. *Pliegue vestigial.* — El pliegue vestigial del pericardio, señalado por vez primera por THEILE, ha sido descrito de nuevo por MARSHALL, que le ha dado su nombre. Es un pequeño pliegue de forma semilunar, de 10 a 25 milímetros de largo, situado en la parte posterior de la aurícula izquierda. Empieza, por arriba, un poco más abajo de la emergencia de la vena pulmonar izquierda inferior. De allí se dirige, oblicuamente hacia abajo y un poco hacia dentro, al surco aurículoventricular, o más exactamente, al seno de la vena coronaria mayor. Está formado por un repliegue del pericardio seroso, cubriendo, con una masa adiposa más o menos desarrollada, una venilla que sigue exactamente la misma dirección y que no es otra que la vena *oblicua de la aurícula izquierda* o *vena de Marshall.* Esta vena, que se abre por abajo en la parte externa del seno de la vena coronaria, degenera por arriba en un simple cordón fibroso: la vena y el cordón fibroso que la continúa son, como hemos visto (véase *Venas del corazón*), los vestigios, en el adulto, de la vena cava superior izquierda del embrión.

3.° Línea de unión de la hoja visceral con la hoja parietal. — La línea de unión de las dos hojas del pericardio, o, dicho de otro modo, la línea a cuyo

nivel se refleja la hoja visceral para convertirse en hoja parietal, es muy irregular. La examinaremos sucesivamente *en la cara anterior* y *en la cara posterior*.

A. Reflexión de la serosa en la cara anterior. — En la cara anterior del corazón, la línea de reflexión del pericardio empieza, a la izquierda (fig. 106), en el borde inferior de la rama izquierda de la arteria pulmonar. Desde aquí se dirige arriba y adentro, hacia el ángulo de bifurcación de la pulmonar. Luego salta sobre la aorta y, continuando su trayecto oblicuamente ascendente, remonta hasta el lado pósteroexterno del origen del tronco braquiocefálico. Inclinándose entonces

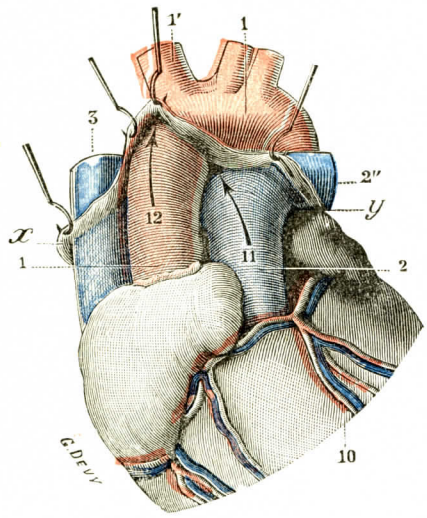

Fig. 106

Línea de reflexión de la serosa pericardíaca vista en la cara anterior del corazón.

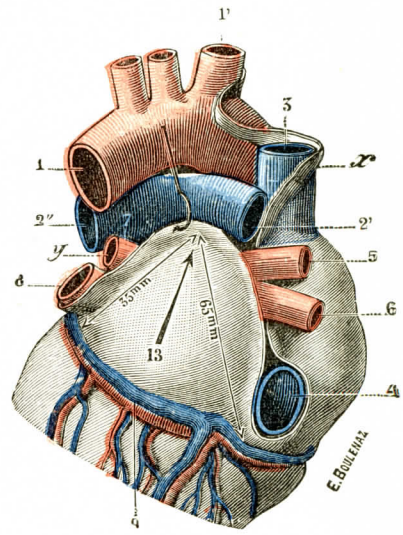

Fig. 107

Línea de reflexión de la serosa pericardíaca vista en la cara posterior del corazón.

(*x* indica el punto, a la derecha, en que la línea de reflexión de la serosa pasa de la cara anterior del corazón a la cara posterior; *y*, el punto, a la izquierda, en que esta primera línea de reflexión vuelve de la cara posterior a la cara anterior.)

1, aorta, con: 1', tronco braquiocefálico. — 2, arteria pulmonar, con: 2', su rama derecha; 2'', su rama izquierda. — 3, vena cava superior. — 4, vena cava inferior. — 5, vena pulmonar derecha superior. — 6, vena pulmonar derecha inferior. — 7, vena pulmonar izquierda superior. — 8, vena pulmonar izquierda inferior. — 9, vena coronaria. — 10, arteria coronaria izquierda. — 11, fondo de saco situado entre la aorta y el ángulo de bifurcación de la pulmonar. — 12, fondo de saco situado al lado pósteroexterno del tronco braquiocefálico. — 13, gran divertículo posterior de Haller.

hacia abajo y afuera, alcanza la vena cava superior, cruza oblicuamente su cara anterior, la rodea y llega al lado externo, donde volveremos a encontrarla muy pronto. Queremos antes hacer notar que, en la cara anterior del miocardio, la línea de reflexión del pericardio se compone, en realidad, de tres líneas curvas que abrazan en su concavidad: la *primera*, la arteria pulmonar izquierda; la *segunda*, el cayado aórtico en el momento en que pasa de ascendente a horizontal; la *tercera*, el lado ánteroexterno de la vena cava superior.

B. Reflexión de la serosa en la cara posterior. — Si volvemos ahora el corazón (figs. 107 y 108), y si de nuevo tomamos nuestra línea de inserción donde la hemos dejado, es decir, en el lado externo de la vena cava superior, la vemos dirigirse primero oblicuamente hacia abajo y adentro por encima de la vena pulmonar derecha superior. Luego, haciéndose descendente, sigue sucesivamente el lado anterior de la vena pulmonar derecha superior, de la vena pulmonar derecha inferior y de la vena cava inferior.

Llegada a la parte más inferior de este vaso lo rodea de fuera a dentro y de abajo arriba, sube entonces por el lado posterior de las dos venas pulmonares derechas, alcanza, siguiendo un trayecto horizontal, el punto de emergencia de las dos venas pulmonares izquierdas y desciende por el lado posterior de estas dos venas, llegando así hasta más abajo de la vena pulmonar izquierda inferior.

Cambiando por última vez de dirección, rodea esta vena y sube por el lado anterior de las dos venas pulmonares izquierdas, llegando de este modo, un poco por arriba de ellas, al borde inferior (*y*) de la arteria pulmonar izquierda, nuestro punto de partida.

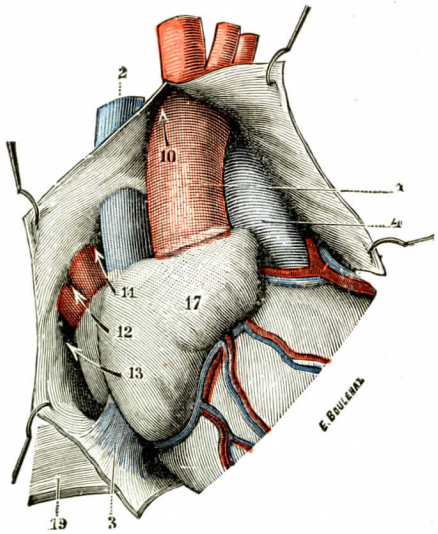

FIG. 108

Línea de reflexión del pericardio vista en el borde derecho del corazón, para hacer ver los fondos de saco que el pericardio forma en este borde.

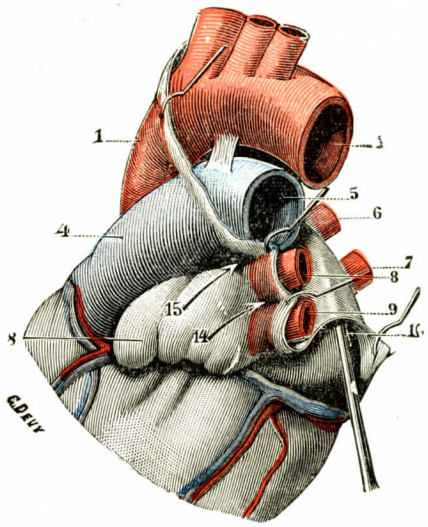

FIG. 109

Línea de reflexión del pericardio vista en el borde izquierdo del corazón, para hacer ver los fondos de saco que el pericardio forma en este borde.

1, aorta. — 2, vena cava superior. — 3, vena cava inferior. — 4, tronco de la arteria pulmonar. — 5, arteria pulmonar izquierda. — 6, 7, venas pulmonares superior e inferior derechas. — 8, 9, venas pulmonares superior e inferior izquierdas. — 10, fondo de saco situado en el lado pósteroexterno del tronco braquiocefálico. — 11, fondo de saco situado entre la vena cava superior y la vena pulmonar superior derecha. — 12, fondo de saco situado entre las dos venas pulmonares derechas. — 13, fondo de saco situado entre la vena pulmonar derecha y la vena cava inferior. — 14, fondo de saco situado entre las dos venas pulmonares izquierdas. — 15, fondo de saco situado entre la vena pulmonar superior izquierda y la arteria pulmonar izquierda. — 16, gran divertículo posterior de Haller, en el que se ha introducido un estilete. — 17, apéndice auricular derecho. — 18, apéndice auricular izquierdo. — 19, diafragma.

C. FONDOS DE SACO DEL PERICARDIO. — Como se ve por la descripción que precede, la hoja visceral del pericardio se refleja hacia fuera, para continuarse con la hoja parietal, a nivel de todos los grandes vasos que parten del corazón o que a él llegan. Estos vasos, que atraviesan así la serosa sin hallarse contenidos en su cavidad, constituyen los *pedículos del corazón*. Estos pedículos son tres, a saber: el *pedículo arterial*, formado por las dos arterias aorta y pulmonar; un *pedículo venoso derecho*, que comprende a la vez la vena cava superior, las dos venas pulmonares derechas y la vena cava inferior, y un *pedículo venoso izquierdo*, formado por las dos venas pulmonares izquierdas.

Las figuras 100 y 111 ayudan a comprender esta formación de los pliegues pericardíacos efectuada en el curso del desarrollo. Después de haber quitado el corazón se percibe la pared posterior del pericardio. Se han cortado los vasos a su

entrada en el saco pericardíaco. Como se puede ver, la línea de reflexión en las arterias queda única; así ocurre también en las venas. Recordemos que las arterias se desarrollan en el extremo anterior del tubo cardíaco embrionario, mientras que

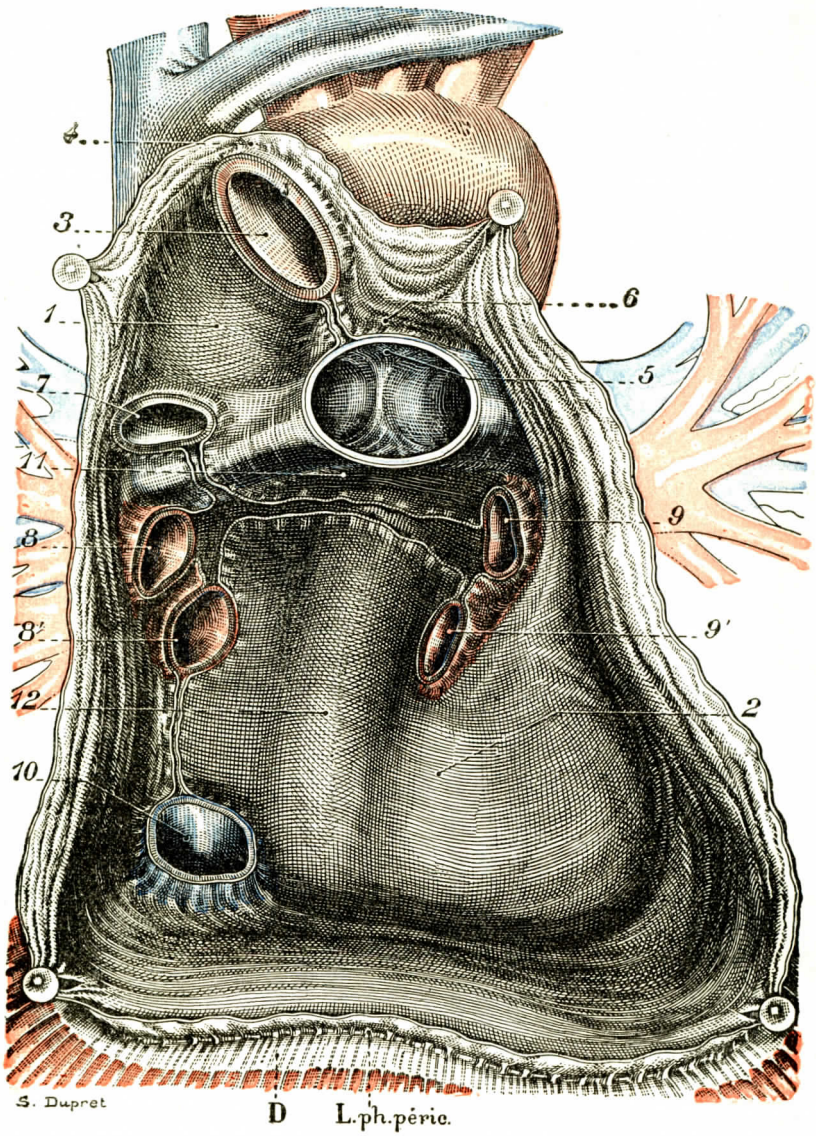

FIG. 110

Pared posterior del saco pericardíaco .

Se ha quitado el corazón y se percibe el corte de los grandes vasos. Alrededor de éstos se efectúa la reflexión del pericardio. Se comprueba que existen dos grandes mesos pericárdicos, uno arterial, otro venoso.

1, porción superior del saco pericardíaco. — 2, porción inferior del saco pericárdico. — 3, aorta. — 4, vértice del recessus aórtico. — 5, arteria pulmonar y su bifurcación. — 6, vértice del recessus pulmonar. — 7, vena cava superior. — 8, 8', venas pulmonares derechas. — 9, 9', venas pulmonares izquierdas. — 10, vena cava inferior. — 11, pared posterior del seno de Theile. — 12, relieve esófagoaórtico. — D., diafragma. — L ph. páric., ligamento frenopericardíaco.

las venas terminan en el seno venoso, es decir, en el extremo posterior del mismo tubo. A consecuencia de la inflexión del tubo cardíaco primitivo y de las múltiples transformaciones que acaban por la constitución de las aurículas y de los ventrículos, las líneas de reflexión de la serosa se aproximan; el pedículo arterial está próximo al pedículo venoso. Los esquemas adjuntos permiten comprender la evolución que se produce a medida que se subdividen el pedículo venoso por una parte y el pedículo arterial por otra.

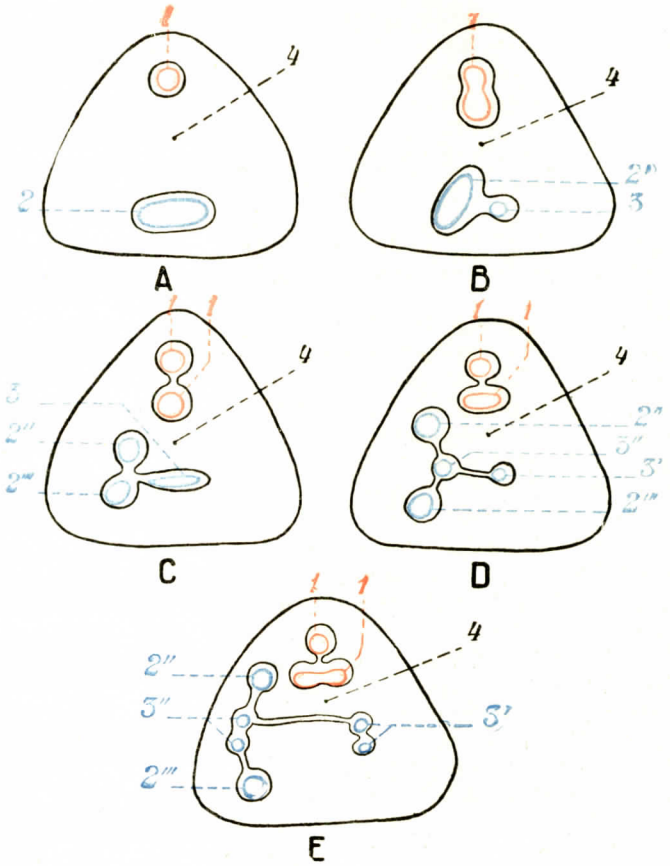

FIG. 111

Esquema que muestra el desarrollo y la situación de los pliegues pericardíacos (según TANDLER).

Después de la ablación del corazón se percibe la pared dorsal del pericardio. Las venas *(azul)* y las arterias *(rojo)* están cortadas a su entrada en el pericardio. Entre los pliegues pericardíacos se percibe la pared posterior, que se vuelve cada vez más pequeña a medida que se desarrolla el seno transverso.

A, *pliegues pericardíacos primitivos;* sólo existen dos, uno alrededor de la embocadura arterial, el otro alrededor de la embocadura venosa. — B, la abertura del seno se ha desplazado a la derecha: se percibe a la izquierda la abertura de la vena pulmonar. El bulbo arterial está bosquejado. — C, las aberturas de las venas cavas superior e inferior comienzan a separarse una de la otra. El bulbo arterial está dividido en aorta y pulmonar. — D, las venas cavas superior e inferior se han separado más aún una de la otra. Se asiste a la separación de las venas cavas superior derecha e izquierda. — E, la distancia de la entrada de las venas pulmonares en el pericardio es todavía mayor, existen a cada lado dos venas pulmonares en lugar de una. El seno de Theile se alarga progresivamente en sentido transversal.

1, pedículo arterial que se divide en 1, 1, bulbo aórtico y arteria pulmonar. — 2, pedículo venoso. — 2', seno venoso. — 2'', vena cava superior. — 2''', vena cava inferior. — 3, pedículo de las venas pulmonares. — 3', vena pulmonar derecha. — 3'', vena pulmonar izquierda. — 4, seno transverso.

En el esquema A, la línea de reflexión es única y simple en el extremo arterial; es única y simple en el extremo venoso.

En el esquema B se percibe el orificio del seno venoso desviado a la derecha; a la izquierda, la embocadura de las venas pulmonares. Se prepara la división del bulbo arterial.

En el esquema C, los orificios de las venas cavas superior e inferior se alejan uno del otro a consecuencia de la absorción del seno en la zona agrandada de la aurícula derecha. El tronco venoso pulmonar llega a la aurícula izquierda. El bulbo cardíaco se ha tabicado y dividido en dos vasos: la aorta y la arteria pulmonar.

En el esquema D, los orificios de las venas cavas superior e inferior están aún más separados entre sí. Se han constituído las venas pulmonares derecha e izquierda.

En el esquema E, la distancia de los orificios de entrada de las venas pulmonares ha aumentado mucho y se han constituído a derecha e izquierda dos venas pulmonares.

Se percibe entre las líneas de reflexión la pared posterior del seno transverso de Theile, que se hace cada vez más pequeño, proporcionalmente al curso de desarrollo del corazón.

Podemos ahora comprender que en el intervalo de los vasos sobre el que se refleja la serosa existen prolongaciones más o menos importantes que se designan con el nombre genérico de fondos de saco pericardíacos.

α) *A nivel del pedículo arterial* (fig. 106) encontramos dos fondos de saco: uno (11), situado entre la bifurcación de la pulmonar y la concavidad de la aorta, es el *recessus* o *fondo de saco de la arteria pulmonar;* el otro (12) situado mucho más arriba y a la derecha, en el punto culminante del pericardio, es decir, en la parte pósteroexterna del origen del tronco braquicefálico, lo denominaremos *recessus* o *fondo de saco aórtico.* De estos dos fondos de saco, el primero mide de 10 a 15 milímetros de profundidad; el segundo alcanza hasta 20 y 25 milímetros.

β) *A nivel del pedículo venoso derecho* y en el lado externo de este pedículo (figura 108), encontramos ordinariamente tres fondos de saco. El primero (11) ocupa el espacio comprendido entre la vena cava superior y la vena pulmonar derecha superior; mide, por término medio, de 15 a 20 milímetros de profundidad. El segundo (12) se encuentra entre las dos venas pulmonares derechas: es de ordinario poco profundo, 8 ó 10 milímetros solamente. El tercero (13) está situado entre la vena pulmonar derecha inferior y la vena cava inferior; no es constante y, cuando existe, su profundidad casi no excede de 7 a 8 milímetros.

γ) *A nivel del pedículo venoso izquierdo* y en el lado externo de este pedículo (fig. 109) existen otros dos fondos de saco: el uno (14), mayor (profundidad = de 15 a 18 milímetros), situado entre las dos venas pulmonares izquierdas; el otro (15), algo menor (tiene una profundidad de 6 a 8 milímetros), insinuado entre la vena pulmonar izquierda superior y la rama izquierda de la arteria pulmonar.

δ) *Entre los dos pedículos venosos* se encuentra un divertículo mucho mayor que los que hemos encontrado hasta ahora: es el gran *divertículo* o *fondo de saco de Haller* (figs. 107, 13, y 109, 16). Limitado a la derecha por el pedículo venoso derecho y a la izquierda por el pedículo venoso izquierdo, asciende hasta la arteria pulmonar derecha o sus inmediaciones. Su punto más elevado, o vértice, está separado de la vena cava inferior *(altura máxima)* por una distancia media de 65 milímetros; está separado asimismo de la vena pulmonar izquierda inferior *(altura mínima)* por un intervalo que mide, por término medio, 35 milímetros. Recordemos de paso que junto al divertículo de Haller se encuentra aplicada la porción correspondiente del esófago, vecindad importante que explica, por una

compresión directa de este último conducto, la disfagía que se observa en el derrame pericardíaco.

D. VAINAS SEROSAS DE LOS VASOS CARDÍACOS. — El pericardio, al reflejarse sobre los grandes vasos del corazón, forma a cada uno de ellos vainas más o menos importantes: son las *vainas serosas de los vasos cardíacos.* Pero estas vainas, aun teniendo origen común, son muy variables según el vaso que se considere.

Ya hemos visto que la *aorta* y la *pulmonar* poseen, para las dos, una vaina común, vaina que es completa, es decir, que envuelve los dos vasos en todo su contorno en una altura que se aproxima a 3 centímetros. Cada uno de estos dos vasos, considerado aisladamente, se halla, pues, revestido por la serosa en tres de sus caras: sólo se halla desprovista de ella la cara que corresponde a la arteria vecina (cara izquierda para la aorta, cara derecha para la pulmonar).

En todos los demás vasos cardíacos la vaina serosa es incompleta. La *vena cava superior* se halla envuelta por la serosa en sus tres cuartos externos y en una altura que mide por término medio 30 milímetros en su cara anterior y 25 milímetros en su cara posterior. La *vena cava inferior* está envuelta por la serosa en todo su contorno, excepto por arriba, en el punto que mira a la vena pulmonar derecha inferior. La longitud de su vaina varía de 20 a 25 milímetros. En cuanto a las *venas pulmonares derechas* e *izquierda*, sólo están envainadas también en los dos tercios o los tres cuartos de su circunferencia y en una longitud de 10 a 12 milímetros.

4.° **Cavidad pericardíaca.** — La cavidad pericardíaca es el espacio, virtual en estado fisiológico, comprendido entre la hoja visceral y la hoja parietal de la serosa.

Su capacidad, evaluada por la cantidad de líquido que se puede inyectar en su interior sin ocasionar la rotura, varía, según los individuos, de 400 a 600 centímetros cúbicos. Hemos observado, como cifras extremas, 860 centímetros cúbicos en un hombre de sesenta y ocho años y 320 centímetros cúbicos solamente en una mujer de setenta años.

Los anatomofisiológicos admiten generalmente que, en los casos de distensión brusca de la cavidad del pericardio, en aquellos, por ejemplo, en que se produce un derrame de sangre a consecuencia de una herida del corazón, la muerte sobreviene cuando el derrame llega a 200 ó 250 centímetros cúbicos. Pero en los casos en que la distensión se efectúa lentamente, en los hidropericardias crónicos, por ejemplo, el derrame puede llegar hasta 1.500 y 2.000 centímetros cúbicos y algunas veces más.

§ 3. — MEDIOS DE FIJACIÓN DEL PERICARDIO

En tanto que el corazón, gracias a su serosa, se halla completamente libre dentro de la cavidad que le forma el saco fibroso del pericardio, éste se encuentra sujeto a los órganos y a las paredes de la cavidad torácica por su inserción directa a los vasos y, por otra parte, por las expansiones fibrosas que se desprenden de su superficie exterior y que tienen por objeto mantenerlo en una posición casi constante. Estas expansiones fibrosas, que se designan con el nombre de *ligamentos del pericardio*, están sujetas, como todas las formaciones mal diferenciadas, a variaciones individuales muy extensas: relativamente desarrolladas en algunos sujetos, se hallan en otros reducidas a simples tractos o hasta faltan por completo.

Estos ligamentos son una dependencia del tejido conjuntivo que une los órganos y las paredes torácicas al pericardio. Este tejido forma, debajo de la serosa,

una capa de espesor y densidad variables, a la que se puede dar el nombre de *tejido conjuntivo epi* o *pericardíaco.*

Es fácil disecar este tejido conjuntivo en la cara anterior del pericardio y en particular en el lado derecho de la serosa, donde es laxo; es un tejido infiltrado de masas adiposas abundantes. En esta región se insinúa, en láminas delgadas, entre la pleura y el pericardio, constituyendo un plano de deshojamiento que es posible encontrar en todos los sujetos indemnes, como se comprende, de todo pasado inflamatorio. No es posible, pues, hablar de membrana pleuropericardíaca homogénea, como afirman ciertos anatomistas.

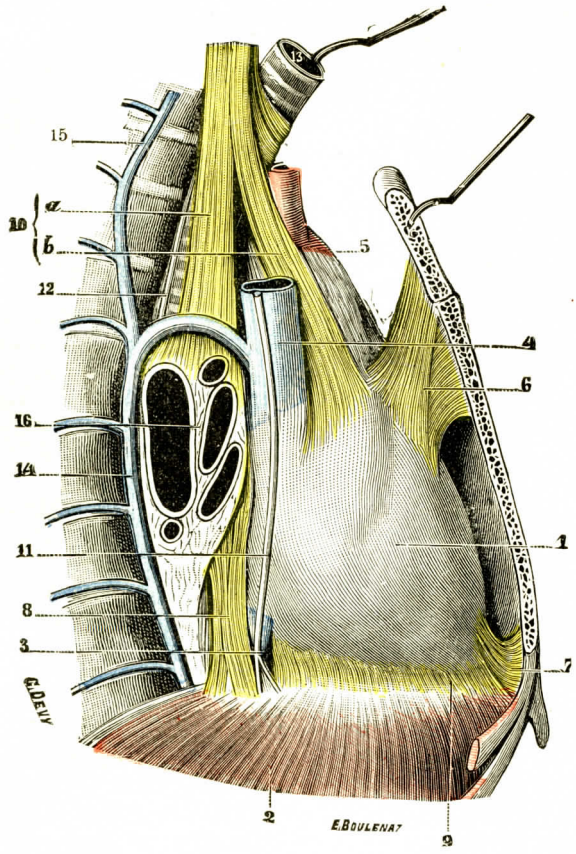

FIG. 112

Ligamentos del pericardio: parte lateral derecha.

1, corazón cubierto por el pericardio. — 2, diafragma. — 3, vena cava inferior. — 4, vena cava superior. — 5, aorta. — 6, ligamento esternopericardíaco superior. — 7, ligamento esternopericardíaco inferior. — 8, ligamento frenopericardíaco derecho. — 9, ligamento frenopericardíaco anterior. — 10, ligamento vértebropericardíaco, con: *a*, fascículo posterior, que se pierde a nivel del hilio; *b*, fascículo anterior, que se dirige a la parte anterosuperior del pericardio (este ligamento ha sido reproducido exactamente según una figura de Teutleben, porque nunca lo hemos encontrado). — 11, nervio frénico. — 12, nervio neumogástrico. — 13, tráquea, separada hacia delante. — 14, ácigos mayor. — 15, tronco común de las venas intercostales superiores derechas. — 16, hilio del pulmón.

Por este tejido pericardíaco caminan los dos nervios frénicos en compañía de los vasos diafragmáticos superiores. Este tejido los aplica junto a la porción fibrosa del pericardio, del que pueden aparecer separados siempre en estado normal.

En las regiones en que el pericardio no se halla en relación con la pleura, el saco fibroso está rodeado de tejido celular laxo que se interpone entre la pared torácica anterior y el saco fibroso. En la parte inferior de esta misma zona se encuentran además los dos ligamentos esternopericardíacos que describiremos más adelante.

Los verdaderos medios de fijación del pericardio están constituídos por su fijación a los grandes vasos y al diafragma y por la vena cava inferior, a su vez adherida al pericardio por una parte y al orificio cuadrilátero del diafragma por otra.

Los ligamentos del pericardio propiamente dicho son, pues, formaciones relativamente accesorias y que no tienen la importancia que les han dado los anatomistas que tan minuciosamente los han descrito. Hecha esta salvedad, designaremos los ligamentos de pericardio, según su inserción en el tórax, con los nombres de ligamento vértebropericardíaco, ligamentos externopericardíacos, ligamentos frenopericardíacos.

1.° Ligamento vértebropericardíaco. — Este ligamento ha sido descrito en 1862 por BÉRAUD, y de ahí el nombre de *ligamento de Béraud* que le dan también ciertos autores. Para BÉRAUD era un ligamento único y mediano: estaba representado por una lámina fibrosa cuadrilátera, de 2 a 3 centímetros de anchura, que se desprendía de la parte superior del pericardio para ir a insertarse por la otra parte en la cara anterior de la tercera vértebra dorsal y en el disco intervertebral situado encima de ella.

TEUTLEBEN, en 1877, ha dado del ligamento vértebropericardíaco una descripción muy diferente. Para él, ante todo el ligamento es doble y bilateral. Se desprende, a derecha e izquierda (fig. 112, 10), de la aponeurosis prevertebral, en toda la altura comprendida entre la cuarta vértebra cervical y la quinta dorsal. Desde aquí se dirige hacia abajo y adelante, confundiéndose más o menos con las vainas de los grandes vasos del cuello, y llegado a nivel del cayado aórtico, se divide en dos órdenes de fascículos: *fascículos superficiales*, que pasan por delante de la aorta y van a terminar en la parte anterior del vértice del pericardio; *fascículos profundos*, que descienden hacia el pedículo pulmonar y allí terminan en parte en el mismo pedículo, en parte en la porción vecina del pericardio. Estas formaciones conjuntivas no tienen la importancia que les atribuye TEUTLEBEN. No se puede dar el nombre de ligamentos a estos tractos fibrosos que, en sentido sagital, unen el pericardio a la columna vertebral.

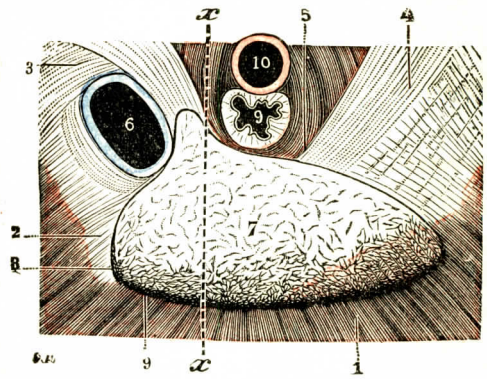

FIG. 113

Zona de adherencia frenopericardíaca vista por arriba.

xx, línea media. — 1, diafragma, con 2, el folíolo anterior; 3, el folíolo derecho; 4, el folíolo izquierdo; 5, la escotadura posterior del centro frénico.—6, vena cava inferior.—7, zona de adherencia del pericardio al centro frénico. — 8, 8', línea según la cual se han fundido sus dos formaciones fibrosas *(ligamento frenopericardíaco anterior)*. — 9, esófago. — 10, aorta.

2.° Ligamentos esternopericardíacos. — Son dos: uno superior, el otro inferior.

a. *Ligamento esternopericardíaco superior.* — Este ligamento (fig. 112, 6), impar y medio, se desprende de la pared anterior y superior del pericardio, delante de los troncos arteriales. Desde aquí se dirige, oblicuamente hacia arriba y adelante, a la cara posterior del manubrio, donde termina como sigue: sus *haces laterales*, a derecha e izquierda, se fijan en la parte interna del primer cartílago costal y en la parte vecina del esternón *(haces costopericardíacos)*; sus *haces medios* se insertan en el manubrio, exactamente en el mismo punto que los dos músculos esternotiroideos. Cierto número de estos fascículos medios (los más posteriores) se confunden, a este nivel, con la aponeurosis cervical media.

b. *Ligamento esternopericardíaco inferior.* — El ligamento esternopericardíaco inferior (fig. 112, 7), llamado también *ligamento xifopericardíaco*, es, en la mayoría de casos, mucho menos resistente que el precedente. Como él impar y medio, está representado por una lámina fibrosa dispuesta en sentido sagital y se extiende desde la parte anterior e inferior del pericardio a la base del apéndice xifoides. Su borde superior, libre, está en relación con el tejido celular retroesternal. Su borde inferior corresponde al diafragma y se le adhiere a veces íntimamente. El ligamento esternopericardíaco inferior, que estaba muy desarrollado en el sujeto representado en la figura 112, puede verse reducido a simples tractos o hasta faltar por completo.

3.° Ligamentos frenopericardíacos. — El pericardio está unido al diafragma por su parte anterior y por los lados. De ahí la existencia de tres ligamentos: un *ligamento frenopericardíaco anterior* y dos *ligamentos frenopericardíacos laterales*.

a) *Ligamento frenopericardíaco anterior.* — Hemos visto más arriba que la base del pericardio se ponía en contacto con la cara superior del diafragma en una zona de forma triangular y que las dos formaciones fibrosas se adhieren íntimamente una a otra a lo largo del borde anterior de esta zona (fig. 113, 9) y también en la mitad anterior de su borde derecho. Hay, a este nivel, un verdadero cambio de fibras entre el pericardio y el centro frénico. Al conjunto de estas fibras, que establecen una unión íntima entre los dos órganos, se le ha dado el nombre de *ligamento frenopericardíaco anterior*. Este ligamento, como se ve en la figura 113, 8, 8', tiene la forma de una escuadra con una *rama mayor* correspondiente al borde anterior y una *rama mucho más corta* correspondiente al borde derecho. Esta última rama termina ordinariamente a 2 ó 3 centímetros por delante del orificio diafragmático de la vena cava inferior.

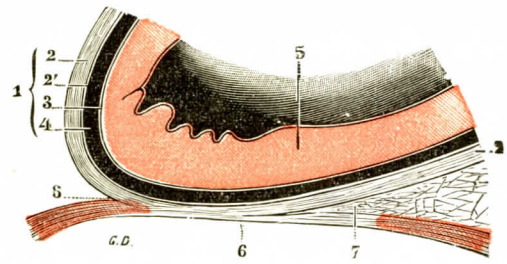

FIG. 114

Sección vérticomedia de la zona de adherencia frenopericardíaca, pasando por el eje *xx* de la figura precedente.

1, pericardio, con 2, su saco fibroso; 2', su hoja serosa parietal; 3, su hoja serosa visceral; 4, su cavidad. — 5, miocardio. — 6, centro frénico. — 7, tejido celular laxo que une el pericardio con el centro frénico. — 8, punto en que las dos formaciones fibrosas están confundidas (*ligamento frenopericardíaco anterior*).

b. *Ligamentos frenopericardíacos laterales.* — Estos ligamentos, indicados por vez primera, en 1877, por TEUTLEBEN, son dos: uno derecho y otro izquierdo. El *ligamento frenopericardíaco lateral derecho* (fig. 113, 8) se destaca del centro frénico inmediatamente por fuera del orificio que da paso a la vena cava inferior. Desde aquí se dirige verticalmente hacia arriba, cubriendo más o menos la cara pósteroexterna de la vena cava. El ligamento frenopericardíaco derecho es ordinariamente poco marcado. El *ligamento frenopericardíaco lateral izquierdo* ocupa, como indica su nombre, el lado izquierdo del pericardio. Mucho menos marcado todavía que el derecho, sólo está representado, lo más a menudo, por simples tractos fibrosos o hasta conjuntivos, que se desprenden del centro frénico a 3 ó 4 centímetros por fuera de la línea media.

§ 4. — ESTRUCTURA DEL PERICARDIO

El pericardio, derivado de la gran cavidad pleuroperitoneal, es una serosa. Se compone, pues, de un hoja visceral y una hoja parietal.

a. *Hoja visceral.* — La hoja visceral tiene el nombre de *epicardio*. Está constituída por un epitelio cúbico que descansa en un estrato conjuntivo y elástico; en ciertos puntos está separada del miocardio por masas adiposas que hemos ya descrito.

b. *Hoja parietal.* — La hoja parietal está formada por una túnica aponeurótica muy densa y muy gruesa, el *saco fibroso del pericardio*. Está cubierta por dentro por un epitelio cúbico, separado del saco fibroso por una delgada capa de tejido conjuntivo laxo.

§ 5. — Vascularización e inervación del pericardio

A. — Arterias del pericardio

Se pueden distinguir arterias principales y arterias accesorias.

1.° Arterias principales. — Provienen de la mamaria interna y de las diafragmáticas inferiores.

a. *Ramas de la mamaria interna.* — Esta arteria abandona: ramos anteriores, ramos laterales y la diafragmática superior.

α) Los *ramos anteriores* son ordinariamente en número de dos. Uno superior y otro inferior. El ramo ánterosuperior *(arteria pericardíaca ánterosuperior de Salmon)* nace a la altura de la primera costilla, pasa por delante del confluente de los dos troncos venosos braquiocefálicos del lado derecho y llega al pericardio después de haber rodeado el fondo de saco pleuromediastínico anterior. Da colaterales descendentes pericardíacas y pleurales. Sus ramas terminales son pericardotímicas: una de ellas, la *arteria lateral del timo* (Latarjet), es voluminosa y termina en la cara anterior del pericardio después de haber suministrado numerosas ramas al timo en el niño; las otras ramas terminales, de pequeño calibre, se esparcen en abanico por el pericardio. El *ramo ánteroinferior (arteria pericardíaca ánteroinferior de Salmon)* nace a la altura de la tercera o de la cuarta costilla, rodea el fondo de saco pleuromediastínico y llega al espacio retroesternal a la altura de la base del apéndice xifoides, en donde termina después de haber dado a la serosa pericardíaca ramos descendentes externos e internos.

β. *Ramos laterales.* — Generalmente en número de dos, casi semejantes a la derecha y a la izquierda y de un calibre reducido, estos ramos atraviesan las inserciones del triangular del esternón, rodean el fondo de saco pleuromediastínico y se agotan en arteriolas anastomizadas en tablero de damas. El ramo situado más abajo se anastomiza en el diafragma con ramas perforantes de la diafragmática inferior.

γ) *Diafragmáticas superiores.* — De un calibre aproximadamente de 2 milímetros, cada una de ellas contribuye a la vascularización del pericardio y del diafragma (arteria pericardiofrénica de Theile). La de la derecha nace a la altura del origen de la vena cava superior y se une al nervio frénico a nivel de la parte inferior de esta vena. La de la izquierda nace a menudo algo más arriba, desciende verticalmente y se une al frénico a la altura del cayado aórtico. Las dos son satélites del nervio frénico en la meso de Lagoutte y Durand. Van acompañadas de una vena voluminosa. Terminan anastomizándose con una rama de la diafragmática inferior *(arteria paranerviosa* de Salmon). En su curso, la diafragmática superior abandona al pericardio colaterales más numerosas y más voluminosas por delante que por detrás; suministra finos ramos a la pleura, a los ganglios preaórticos y a los pedículos pulmonares.

b) *Ramas de la diafragmática inferior.* — Es la rama media de esta arteria la que irriga al pericardio. Una de sus ramas atraviesa el centro frénico por dentro del nervio frénico (arteria frénicopericárdica de Haller, irriga las caras laterales y posteriores del pericardio y se anastomiza, como hemos visto, con la diafragmática superior (arteria paranerviosa).

2.° Arterias accesorias. — Unas son de origen torácico: arterias bronquiales, arterias esofágicas; excepcionalmente, arterias mediastinas posteriores y arteria tiroidea media de Neubauer. Las otras son de origen abdominal: ramas anterior y posterior de las diafragmáticas inferiores.

3.° Territorios arteriales y síntesis. — Con Salmon distinguiremos dos grandes territorios. Uno corresponde al sistema mamario interno; comprende los

cuatro quintos de la extensión del saco pericardíaco. El otro corresponde al sistema de las arterias diafragmáticas inferiores.

Las arterias son simétricas, como para el timo. Numerosas son las anstomosis entre las arterias del pericardio y las arterias próximas (mediastinas, tímicas,

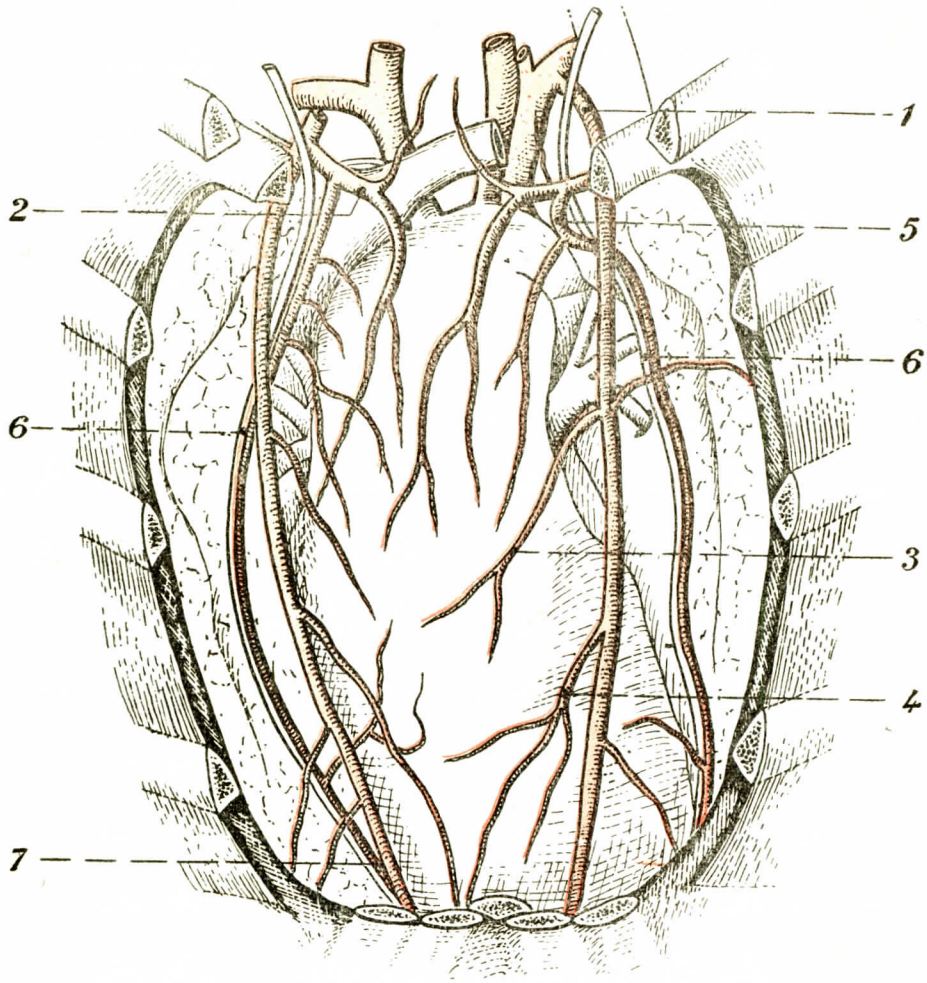

FIG. 115

Arterias del pericardio (cara anterior).

1, arteria mamaria interna cruzada por delante por el nervio frénico. — 2, ramo pericardíaco anterior y superior. — 3, ramo pericardíaco anterior y medio. — 4, ramo pericardíaco anterior e inferior. — 5, arteria diafragmática superior, satélite del nervio frénico (6 y 6').

esofágicas, ganglionares, diafragmáticas, etc.). Esta red une las circulaciones arteriales supra e infradiafragmáticas (subclavia, aorta abdominal) y los sistemas del lado derecho con los del lado izquierdo.

B. — Venas del pericardio

Las venas terminan: por detrás, en las venas ácigos; por delante, en las venas diafragmáticas superiores; algunas directamente en la vena cava *superior* y en los troncos venosos branquiocefálicos. Los linfáticos terminan en los ganglios bronquiales.

C. — Nervios del pericardio

Los nervios de la hoja visceral se disponen en dos redes: una superficial y otra profunda. Los filetes terminan en ella por placas terminales arboriformes o en pelotones de gran extensión. A nivel de la hoja parietal, la inervación proviene del frénico, del simpático y del neumogástrico.

§ 6. — Líquido pericardíaco

El pericardio, como todas las serosas, contiene en su cavidad una pequeña cantidad (algunos gramos solamente) de un líquido cetrino, viscoso, salado y ligeramente alcalino; es el *líquido pericardíaco*. Gorup-Bézanez, que ha tenido ocasión de estudiarlo en ajusticiados, le asigna la composición siguiente:

	1.er análisis	2.º análisis	término medio
Agua	962,73	955,13	958,98
Albúmina	21,62	24,68	23,15
Fibrina		0,81	0,40
Materias extractivas	8,21	12,69	10,45
Sales minerales	7,34	6,69	7,02
	1.000,00	1.000,00	1.000,00

SECCION SEGUNDA

ARTERIAS

CAPITULO PRIMERO

ANATOMIA GENERAL

Las arterias son conductos membranosos, con ramificaciones divergentes, encargados de distribuir a las diferentes partes del cuerpo la sangre que es expulsada, a cada sístole, de las cavidades ventriculares. Considerados en su conjunto, estos conductos presentan a nuestra consideración: 1.°, su *disposición general* en el organismo; 2.°, su *conformación exterior;* 3.°, su *estructura;* 4.°, su *nomenclatura.*

§ 1. — Disposición general del sistema arterial

1.° Origen y trayecto, árbol arterial. — Se destacan de los ventrículos dos troncos voluminosos: la *arteria pulmonar* y la *arteria aorta.*

A medida que se alejan del corazón las arterias se ramifican y abandonan sucesivamente en los territorios orgánicos que atraviesan la sangre necesaria para su nutrición y funcionamiento. Los troncos se dividen en ramas, las ramas suministran los ramos, los cuales terminan a su vez en ramúsculos.

2.° Ramas colaterales y ramas terminales. — Las ramas de las arterias son de dos clases: *terminales* o *colaterales.*

Las ramas *terminales* resultan de la bifurcación de un tronco, el cual deja de existir por el mismo hecho de esta división.

Las ramas se llaman *colaterales* cuando se destacan de un tronco que no deja por ello de continuar su trayecto y va a terminar más lejos; la arteria humeral, por ejemplo, suministra, durante su trayecto de la axila al codo, varias ramas colaterales, tales como la humeral profunda, la arteria del bíceps, la colateral interna inferior, etc.

3.° Angulo de incidencia de las colaterales. — Las colaterales de una arteria siguen generalmente un trayecto oblicuo con relación a esta última; en otros términos, las colaterales se destacan del tronco generador formando un ángulo agudo cuyo vértice está dirigido hacia el lado del corazón. Este hecho, sin embargo, tiene numerosas excepciones. El ángulo de incidencia de una arteria sobre el tronco de que dimana puede ser un ángulo recto, como se ve en las intercostales medias. Puede hasta rebasar los límites del ángulo recto y ser un ángulo obtuso; se dice entonces que la arteria sigue un *trayecto recurrente*, o más sencillamente todavía, que es *recurrente.* Como ejemplos de arterias recurrentes recordaremos

las primeras intercostales suministradas por la aorta, la recurrente tibial anterior, las recurrentes radiales y cubitales, etc.

4.° Espolón arterial. — Cuando se abre transversalmente un tronco arterial, a uno o dos centímetros por arriba de su bifurcación, y se examina el interior del vaso, se ven en el fondo los orificios de las dos ramas terminales y, entre ellos, una lámina delgada y cortante que afecta la forma de media luna. Esta lámina, conocida con el nombre de *espolón*, tiene por efecto, como se comprende, dividir la corriente sanguínea en dos corrientes secundarias. Desempeña el mismo papel que esos dobles planos inclinados que se construyen a veces delante de los pilares de un puente para romper la corriente y dirigir su fuerza hacia el centro de los arcos.

5.° Relaciones volumétricas de las ramas de bifurcación con el tronco generador. — Es una ley bien establecida en morfología vascular que, cuando una arteria se divide, las áreas o superficies de sección de las dos ramas de bifurcación, reunidas exceden siempre del área del tronco generador. Así, cada una de las arterias ilíacas primitivas tiene una área superior a la mitad del área de la aorta en su terminación; el área de la radial y de la cubital en su conjunto dan una cifra más elevada que la que representa el área de la humeral. Resulta de tal disposición que la capacidad del sistema arterial aumenta a medida que se va alejando del corazón. También resulta de ello que el sistema aórtico en conjunto puede ser considerado como un vasto *cono* cuyo vértice truncado corresponde al orificio arterial del ventrículo izquierdo y cuya base, completamente ideal, estaría representada por la suma de las áreas de todas las arterias del organismo en el momento en que se transforman en capilares.

§ 2. — Conformación exterior de las arterias

Al estudio de la conformación exterior de las arterias corresponden su *forma* y *calibre*, su *dirección*, *situación* y *relaciones*, *anastomosis*, *anomalías* y *modo de terminación*.

1.° Forma y calibre. — Todas las arterias, así las más delgadas como las más voluminosas, son regularmente cilíndricas y su diámetro no varía en ningún segmento comprendido entre dos colaterales vecinas. En cambio, este diámetro disminuye inmediatamente después de la partida de una colateral y de nuevo queda fijo hasta la emergencia de otra rama.

Las arterias, consideradas aisladamente, van, pues, disminuyendo de calibre a medida que se alejan de su punto de origen. No obstante, no se podría decir que cada una de ellas semeje un *cono truncado*. Las arterias se componen, como lo ha escrito Bichat, de una serie de cilindros colocados unos tras otros, que van decreciendo desde el corazón a los capilares. El punto de unión de estos diferentes cilindros corresponde siempre, como se comprende, a la emergencia de una o de varias colaterales.

Desde el punto de vista de su calibre, dividiremos, con Henle, las arterias en seis grupos, a saber:

1.er Grupo:	Arterias de	8	milímetros	de diámetro.	Ej.: *Carótida primitiva.*
2.° Grupo:	»	6	»		» *Humeral.*
3.er Grupo:	»	5	»		» *Cubital.*
4.° Grupo:	»	3,5	»		» *Lingual.*
5.° Grupo:	»	2	»		» *Auricular posterior.*
6.° Grupo:	»	1,5	»		» *Supraorbitaria.*

2.° Dirección. — Se puede establecer en principio que las arterias voluminosas siguen de ordinario un trayecto paralelo al diámetro mayor de las regiones que atraviesan y a las que están destinadas. Las arterias de los miembros, las del cuello y las de los espacios intercostales nos ofrecen de ello muy claros ejemplos. En cuanto a las arterias pequeñas, presentan direcciones más irregulares, variables, por decirlo así, en cada una de ellas.

Las arterias son generalmente rectilíneas: siguen, pues, el camino más corto para llegar a los territorios orgánicos en que se distribuyen. Hay cierto número, sin embargo, que durante su trayecto presentan una o varias curvas: tal es la tiroidea inferior, la carótida interna y la vertebral.

Se encuentran, en fin, arterias que son flexuosas en toda la extensión de su trayecto: son las que se dirigen a órganos susceptibles de dislocarse, como el bazo, o de sufrir alternativas de dilatación y de retracción, como el estómago, los intestinos, el corazón, el útero, etc.

Al lado de esta flexuosidades, que se podrían llamar *fisiológicas*, conviene considerar las flexuosidades *adquiridas* o *seniles*, que se encuentran en los viejos, y que son la consecuencia de una alteración histológica de las arterias. En estado normal, siempre que el ventrículo izquierdo se contrae y arroja bruscamente su contenido en el árbol aórtico, las arterias se dilatan para recibir la oleada sanguínea, luego vuelven poco a poco sobre sí mismas por efecto de su elasticidad, que conduce su contenido hasta las redes capilares. Pero no ocurre lo mismo en el viejo: a esta edad las túnicas arteriales se alteran, y su elasticidad, como consecuencia de esta alteración, se atenúa y hasta desaparece completamente. Desde entonces, las modificaciones de calibre impresas a la arteria por la sístole cardíaca tienden poco a poco a hacerse persistentes. Al mismo tiempo que se dilata, la arteria se alarga, y como la distancia es siempre la misma entre su punto de origen y su punto de terminación, se ve forzada a encorvarse alternativamente en un sentido o en otro. Tal es el mecanismo en virtud del cual se producen las *flexuosidades seniles* de los conductos arteriales. Estas flexuosidades se notan con preferencia en la temporal superficial y sus ramas, en la humeral, en la radial, etc.

3.° Situación general. — Las arterias se albergan profundamente, ya en las cavidades viscerales, ya en el espesor de las partes blandas.

Unicamente algunas, llamadas *superficiales* o *subcutáneas*, corren por debajo de los tegumentos, como las arterias frontal, parietal y occipital, que se ramifican por debajo del cuero cabelludo; la subcutánea abdominal, que, desde la femoral, asciende por el abdomen, corriendo por el tejido celular subcutáneo; la arteria pudenda externa superior, otra rama de la femoral, que se dirige al escroto en el hombre, a los labios mayores en la mujer, etc.

Anormalmente ciertas arterias, que están situadas, de ordinario, debajo de la aponeurosis, abandonan estas regiones profundas para seguir un trayecto superficial. Tal es la cubital, que, en lugar de pasar por debajo de los músculos supraepitrocleares, pasa a veces *(cubital superficial)* por encima de estos músculos, inmediatamente debajo de la piel. Como ejemplo de arteria superficial anormal citaremos también la *arteria safena interna*, que, cuando existe, nace de la femoral y desciende por el lado interno de la pierna hasta el maléolo interno.

4.° Relaciones. — Las arterias, en su origen o durante su trayecto, presentan relaciones importantes con los huesos, los músculos, las articulaciones, la piel, las venas y los nervios.

a. *Con los huesos.* — Las arterias se aproximan más o menos a los huesos. Unas veces están separadas de ellos por un plano muscular más o menos delgado: tal es la humeral, que desciende sobre la braquial anterior. Otras veces descansan inmediatamente sobre el hueso y le imprimen huellas de su paso *(impresiones arteriales);* tal es la aorta, que ocasiona el canal lateral de la columna verte-

bral; tal es la subclavia, que se forma un surco sobre la cara superior de la primera costilla, etc. En otros casos, las arterias atraviesan piezas del esqueleto, labrándose en plena substancia ósea un simple orificio o un conducto más o menos largo; recordaremos, como ejemplo de esta disposición, la meníngea media, que pasa por el agujero redondo mayor; la carótida interna, que atraviesa el peñasco.

b. *Con las articulaciones.* — En las miembros, la arteria principal se encuentra en la superficie de flexión y hasta a veces se desvía de su primitiva dirección para venir a ocupar esta superficie. Así vemos a la humeral, que marcha por el lado interno del brazo, inclinarse hacia fuera para alcanzar la parte media de la flexura del codo; en el miembro inferior vemos también que la femoral rodea el fémur para venir a colocarse en el hueco poplíteo. Desde la superficie de flexión que ocupa, la arteria envía de ordinario, hacia la superficie de extensión, numerosas ramas, transversales u oblicuas, las cuales se ramifican y se anastomizan formando plexos: tales son las ricas redes que forman la humeral y la poplítea, la primera en la parte posterior del codo, la segunda en la cara anterior de la rodilla.

c. *Con los músculos.* — Las arterias marchan por los intersticios de los diferentes grupos musculares y están, por decirlo así, rodeadas de músculos en todo su contorno. Entre estos músculos generalmente hay uno que presenta con el vaso relaciones más inmediatas o más extensas: se llama *músculo satélite.* Así, al esternocleidomastoideo se le llama músculo satélite de la carótida primitiva; al bíceps, músculo satélite de la humeral, etc. Los músculos satélites son superficiales y forman en la superficie cutánea un relieve siempre fácil de deslindar. Suministran, en medicina operatoria, indicaciones preciosas acerca de la situación de los vasos y sirven así de punto de referencia, en la práctica, en las operaciones de ligadura.

Hay casos en que las arterias se ven obligadas a atravesar los músculos para pasar de una región a otra. El paso del vaso por en medio del tejido muscular podría tener en mecánica circulatoria inconvenientes graves: a cada contracción del músculo, en efecto, el vaso sería fatalmente comprimido y, por consiguiente, resultaría la circulación entorpecida o interrumpida. Por eso encontramos en estos casos una disposición anatómica muy especial, que se puede esquematizar como sigue: una tira fibrosa, en forma de arco, se fija por sus dos extremos sobre una superficie, ya ósea, ya aponeurótica; por su borde cóncavo esta tira corresponde a la arteria, a la que se une por simples tractos conjuntivos; por su borde convexo da origen a los fascículos del músculo (fig. 116). Así, la arteria se encuentra completamente substraída a la influencia de la contracción muscular.

d) *Con la piel.* — Las arterias superficiales que corren por el tejido celular subcutáneo y están inmediatamente debajo de la piel, que levantan a su nivel, *traduciéndose* al exterior en forma de relieves más o menos visibles (ejemplo, las arterias frontal y parietal).

e) *Con las venas.* — Las arterias van adosadas a las venas correspondientes. A excepción de los grandes troncos arteriales (aorta, subclavia, axilar, femoral), a los que acompaña una sola vena, cada arteria camina generalmente acompañada de dos venas, que son llamadas sus *venas satélites.* De estas dos venas satélites una es interna o anterior y la otra externa o posterior; la arteria está siempre entre las dos.

f) *Con los nervios.* — Con la arteria y sus venas satélites viene a sumarse muy frecuentemente un cordón nervioso. De ello resulta lo que en Anatomía topográfica se llama un *paquete vásculonervioso:* tal es el paquete vásculonervioso del brazo (fig. 117), que sigue el borde interno del bíceps y está constituído por la arteria humeral, las dos venas humerales y el nervio mediano, órganos todos que siguen exactamente el mismo trayecto hasta el codo; así si es el paquete vásculo-

nervioso situado en la cara posterior de la pierna (véase fig. 116), constituído por la arteria, las venas y el nervio tibiales posteriores. Un tejido celular más o menos denso une entre sí los diferentes elementos que entran en la constitución del paquete vásculonervioso; y en cuanto al paquete mismo está a menudo rodeado de una envoltura o vaina fibrosa que se confunde con las aponeurosis vecinas. Recordaremos, como ejemplos de tal disposición, la *vaina de los vasos del cuello*, que contiene la carótida primitiva, la yugular interna y el neumogástrico; la *vaina de los vasos femorales*, por la que corren juntos la arteria femoral, la vena homónima y el nervio safeno interno. Es una ley general que los vasos densifiquen a su alrededor el tejido celular que los rodea, lo levanten o lo organicen en tabiques más o menos fáciles de individuar; estas formaciones son evidentes en las regiones donde el tejido celular es abundante, en que los vasos son numerosos y desarrollados. La *vaina hipogástrica*, desarrollada alrededor de las ramas pélvicas de la arteria ilíaca interna, es un ejemplo típico de esta ley general.

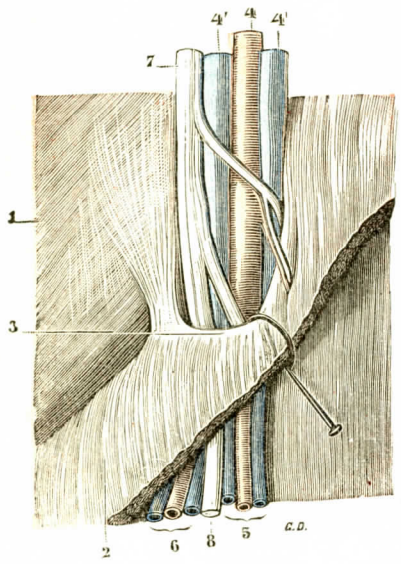

FIG. 116

Anillo del sóleo, parte posterior (lado derecho).

1, músculo poplíteo cubierto de su aponeurosis.— 2, músculo sóleo. — 3, arco del sóleo. — 4, 4', arteria y venas poplíteas (en este sujeto la vena poplítea, en la parte inferior, era doble). — 5, arteria y venas tibiales posteriores. — 6, arteria y venas peroneas (en este sujeto el tronco tibioperoneo era extremadamente corto). — 7, nervio ciático poplíteo interno. — 8, nervio tibial posterior.

Cierto número de cordones nerviosos sirven de soporte a ramas arteriales, que los acompañan en una parte mayor o menor de su trayecto y se distribuyen por sus diversos elementos. De estas *arterias nutricias de los nervios*, las más importantes son la arteria del nervio mediano y la arteria del nervio ciático, que describiremos más adelante.

En cambio, las arterias, durante su trayecto, reciben de los cordones nerviosos periféricos cierto número de ramos ordinariamente muy delgados, que se distribuyen por sus diferentes túnicas. Estos nervios vasculares *(nervi vasorum)*, apenas mencionados por nuestros clásicos, son, sin embargo, muy numerosos. Es fácil comprobarlos en todas las arterias de calibre grueso y mediano.

5.° Anastomosis arterioarteriales. — Durante su trayecto las arterias comunican frecuentemente entre sí: estas comunicaciones han recibido el nombre de *anastomosis*. Por extensión se da también el nombre de anastomosis o de rama anastomótica al vaso que une entre sí dos arterias vecinas.

a. *Diferentes variedades de anastomosis.* — Se describen ordinariamente tres variedades de anastomosis, a saber: la anastomosis por inosculación, la anastomosis transversal y la anastomosis por convergencia. La *anastomosis por inosculación* es aquella en la que dos ramas convergen entre sí y se unen boca a boca, formando un arco. Las dos gastroepiploicas, derecha e izquierda, se anastomizan por inosculación a lo largo de la curvatura mayor del estómago (fig. 118, A). También se anastomizan por inosculación la facial y la nasal, la cubital y la radiopalmar, la cúbitopalmar y la radial, las coronarias de los labios, etc. La *anastomosis transversal* está constituída por un vaso, por lo general muy corto, que une dos arterias casi paralelas y se implanta perpendicularmente sobre cada una de ellas.

Un ejemplo de esta variedad de anastomosis nos lo suministra la comunicante anterior, que une entre sí, bajo la rodilla del cuerpo calloso, las dos arterias cerebrales anteriores (fig. 118, B). También se encuentran anastomosis transversales entre la radial y la cubital a nivel de la muñeca, entre la tibial posterior y la peronea en la cara posterior de la pierna. La *anastomosis por convergencia* es aquella en

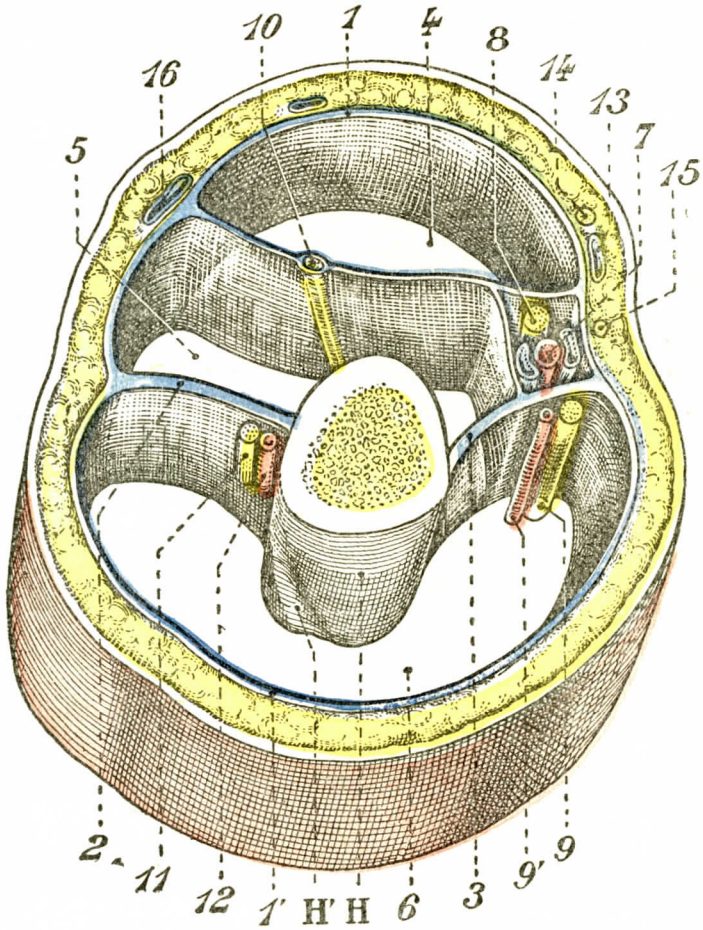

FIG. 117

Corte transversal del brazo en el tercio inferior (brazo derecho, segmento superior del corte).

H, húmero. — 1, 1', aponeurosis braquial. — 2, tabique intermuscular externo. — 3, tabique intermuscular interno. — 4, bíceps. — 5, braquial anterior. — 6, tríceps. — 7, arteria humeral y sus dos venas. — 8, nervio mediano. — 9, nervio cubital. — 9', arteria colateral interna superior. — 10, nervio musculocutáneo. — 11, nervio radial. — 12, arteria humeral profunda. — 13, vena basílica. — 14, nervio braquial cutáneo interno. — 15, nervio accesorio del braquial cutáneo interno. — 16, vena cefálica.

que dos arterias marchan oblicuamente la una hacia la otra y se unen para dar origen a un solo tronco. Así es como las dos arterias vertebrales se fusionan al entrar en el cráneo, para formar el tronco basilar (fig. 118, C).

A estas tres variedades se debe añadir otra, que se podría llamar *anastomosis longitudinal*, y está constituída del modo siguiente: una arteria se divide, durante su trayecto, en dos ramas: estas dos ramas siguen durante algún tiempo una direc-

ción casi paralela, hasta algunas vez marchando una al lado de otra; luego, bruscamente, se unen de nuevo para reconstituir el tronco de que emanan, interceptando entre sí un espacio elíptico u oval (fig. 118, D). En estos casos de división y reconstitución de un tronco, una de las ramas de bifurcación es a veces mucho más pequeña que la otra; se le da entonces el nombre de *vas aberrans* (arteria desviada) y se la puede considerar como una simple colateral, que, en lugar de distribuirse en un territorio orgánico determinado, se une después de cierto trayecto con el tronco generador o una de sus ramas; la figura 118, E, representa un *vas aberrans* que parte de la humeral y va a la radial.

b. *Plexos arteriales.* — Las anastomosis arteriales, relativamente raras entre los troncos, se multiplican a medida que se acercan a los capilares: constituyen así verdaderas *redes* o *plexos*, cuyas mallas, más o menos anchas y siempre irregulares, no podrían prestarse a una descripción general.



FIG. 118

Variedades de anastomosis arteriales.

A, anastomosis por inoculación. — B, anastomosis transversal. — C, anastomosis por convergencia. D, anastomosis longitudinal. — E, anastomosis por *vas aberrans*.

c. *Papel de las anastomosis.* — Todas estas anastomosis tienen por efecto, como se comprende, asociar varias arterias en la irrigación de un mismo territorio; de donde se saca la consecuencia de que estas arterias pueden suplirse mutuamente y una de ellas puede dejar entonces de ser permeable sin que el territorio en cuestión sufra por ella. Esto justifica la operación de la *ligadura practicada* por los cirujanos, ya como medio de hemostasis, ya como método terapéutico.

REDES ADMIRABLES. — En ciertos casos se ven resolverse bruscamente algunas arterias en una multitud de finas arteriolas, las cuales se agrupan y se anastomizan de un modo siempre muy complejo, y luego se reúnen de nuevo para reconstituir el tronco generador. Tal disposición es conocida en Anatomía comparada con el nombre de *red admirable*. Así es como en algunas especies animales la carótida interna y la oftálmica forman cada una una red admirable; estas dos redes admirables carotídea y oftálmica, que faltan en el hombre y en los monos, están muy desarrolladas en los rumiantes, principalmente en la ternera y el carnero.

6.° Anastomosis arteriovenosas. — Estas anastomosis son de dos órdenes: unas de gran calibre, macroscópicas; las otras de pequeño calibre, microscópicas.

a) *Anastomosis arteriovenosas macroscópicas.* — Estas anastomosis encontradas por DEBIERRE y GIRARD (1895), son bastante excepcionales. Sin embargo, TESTUT ha podido comprobarla al estudiar la circulación cerebral.

b) *Anastomosis arteriovenosas microscópicas.* — Descubiertas por SUCQUET (1862) (canales derivativos de Sucquet), estudiadas por HOYER, por BOURCERET, han sido objeto de trabajos recientes de MASSON (1924-1935), que les da el nombre de *glomus neurovascular*, de GRANT y BLAND, de CLARKE, autores que demuestran que

es posible verlas *in vivo* en la oreja del conejo; de HAVLICEK y de SPANNER (1934-1935), que las descubren fuera de los tegumentos (riñón, intestino, etc.), y por último de ET. CURTILLET (1939).

Estas anastomosis arteriovenosas son numerosas en los tegumentos (por término medio 40 en un espacio de 17 milímetros de diámetro). La anastomosis tiene forma de asa. Comprende tres segmentos: arterial, intermedio o anastomótico y venoso. Las dimensiones del vaso arterial son variables; su calibre puede variar de 30 μ a 200 μ; el de la anastomosis, de 30 μ a 35 μ, y el de la vena es más regular, de 100 μ a 120 μ.

Estas formaciones tienen el poder de contraerse hasta el cierre completo y de abrirse alternativamente con una rapidez desconcertante (CURTILLET). *Estas anastomosis son «organitos» funcionalmente autónomos respecto a arteriolas y a vénulas.* Sin duda alguna, desempeñan papeles importantes: reguladores térmicos, reguladores de la circulación en los corpúsculos táctiles, en los que son muy abundantes (MASSON), reguladores de la circulación venosa periférica (SCHUMAKER), por último el papel de una «válvula de seguridad» (TOURMADE y CURTILLET) cuando se producen hipertensiones.

7.° Anomalías arteriales. — Como los músculos, las arterias se apartan muy a menudo de las descripciones clásicas. Pueden variar en su *origen*, en su *volumen*, en su *trayecto*, en sus *relaciones*, en su modo de *ramificación colateral* y hasta en su modo de *terminación;* porque no podemos admitir el aserto, emitido por CRUVEILHIER y reproducido más tarde por SAPPEY, de «que las variedades de las arterias nunca se refieren a su terminación». La arteria radial, que baja ordinariamente hasta la mano, termina en un sujeto en la parte media del antebrazo; la femoral, que rodea al fémur para formar la arteria poplítea, termina en un caso en la cara anterior del muslo, sin presentar con la poplítea relación alguna; ¿no son éstas anomalías de terminación? ¿No nos ofrece también una anomalía de terminación esta carótida primitiva que, en lugar de dividirse a la altura del cartílago tiroides en carótida interna y carótida externa, no sufre bifurcación alguna y da sucesivamente en su trayecto las ramas que de ordinario nacen en la carótida externa? Las anomalías de terminación en las arterias existen, pues, realmente.

A cualquiera variedad morfológica que pertenezcan, las anomalías son debidas, según SAPPEY, a dos causas principales: 1.ª, a un *exceso* o a un *defecto de convergencia;* 2.ª, a una *inversión de volumen*. Estos términos son suficientemente explícitos por sí mismos para no tener necesidad de definición; nos contentaremos con ilustrarlos con algunos ejemplos. — Las arterias radial y cubital se reúnen de ordinario en la flexura del brazo para formar un tronco único, la arteria humeral. Pero esta disposición, que es, por decirlo así, la regla, tiene algunas excepciones: se han visto los dos vasos citados reunirse en la parte media del antebrazo, como también se ve efectuarse esa reunión más arriba del codo, ya en la parte media del brazo, ya en la axila. En el primer caso las dos arterias *convergen* entre sí más pronto que de costumbre: constituyen una anomalía *por defecto de convergencia*. En el segundo caso *convergen* más tarde: hay anomalía *por exceso de convergencia*. Se podrían substituir ventajosamente estas denominaciones por las anomalías por *división tardía* y anomalías por *división prematura*, que son a la vez igualmente sencillas y mucho más expresivas. — La anomalía por inversión de volumen descansa en el hecho de que, siendo la masa de sangre que se dirige a una parte del cuerpo siempre la misma, una de las arterias que se dirigen a esta parte no puede aumentar de volumen sin que la otra sufra una disminución proporcional, y viceversa.

¿Cuál es la significación exacta de las anomalías arteriales? Es difícil decirlo. Sea lo que fuere, las anomalías arteriales, como las de los músculos, no son en número infinito. Existen para cada arteria variedades de anomalías en número restringido y que es posible clasificar o seriar. Así es que la división precoz de la arteria humeral en su origen en dos arterias, una nueva, la *braquial superficial*, y otra la *humeral propiamente dicha*, es la

variedad más extrema de una serie que acaba, por otra parte, en el tipo normal de la división de la humeral en el pliegue del codo en radial y cubital. La especie *braquial superficial* comprenderá, pues, algunas variedades en número limitado y que entran en el mismo cuadro. Lo mismo ocurre en la especie *cubital superficial*, etc. En una palabra, la anomalía arterial nunca aparece como una especie de capricho inesperado. Por esto creemos que la causa de las anomalías arteriales debe investigarse principalmente en los fenómenos hidromecánicos del desarrollo embrionario. Se puede concebir que tal capilar de la red primitiva, por cuestiones de angulación, de situación, en relación al impulso sanguíneo que viene del corazón, llegará a ser preponderante más bien que cualquier otro. Se puede concebir también un trastorno en el sincronismo normal del desarrollo de los órganos, de suerte que un vaso se desenvuelve particularmente para irrigar un órgano desarrollado más pronto que de ordinario, o a la inversa, que un órgano más tardíamente diferenciado ocasionará un trastorno en la disposición ordinaria de la vascularización.

Pero éstas son hipótesis que no están todavía resueltas.

8.° Terminación de las arterias. — Las arterias, como hemos dicho más arriba, se resuelven, a medida que se alejan de su origen, en ramos cada vez más numerosos y cada vez más delgados. Estos ramos de terminación presentan en su trayecto, en sus anastomosis, en su modo de ramificarse y de agruparse, disposiciones a menudo muy diferentes, desde las variadas redes de las circulaciones viscerales hasta el *glomérulo* del riñón, las *arterias terminales* de los centros nerviosos, las *arterias helicinas del útero*, etc. Finalmente, las arterias terminan en los capilares que las unen al sistema venoso, y a los que dedicaremos un capítulo especial (véase *Capilares*).

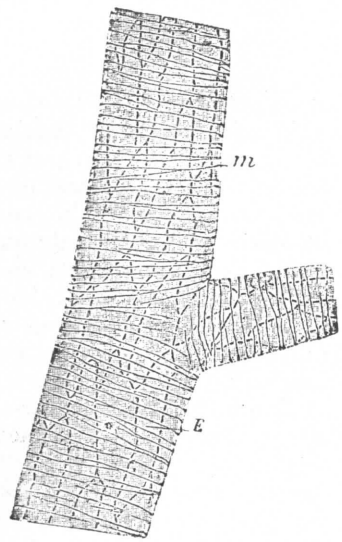

FIG. 119

Arteriolas del intestino del conejo, impregnadas de plata por inyección (según RANVIER).

E, células endoteliales de la cara interna. — m, fibras musculares lisas, dispuestas de través. (Se ve claramente, en esta figura, que los dos elementos, células endoteliales y fibras musculares, son alargados, pero en sentido inverso, o dicho de otro modo, que sus grandes ejes son recíprocamente perpendiculares.)

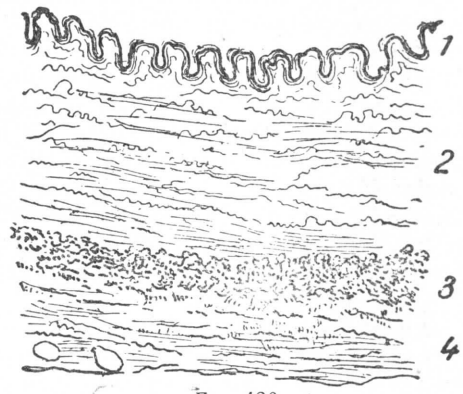

FIG. 120

Corte transversal de una arteria muscular (POLICARD).

1, limitante elástica interna. — 2, capa muscular con algunas fibras elásticas. — 3 y 4, adventicia con elementos elásticos longitudinales.

§ 3. — ESTRUCTURA DE LAS ARTERIAS

Las paredes arteriales se componen de tres capas concéntricas, de ordinario llamadas túnicas, que se distinguen por su situación en túnica interna, túnica media y túnica externa: la túnica interna es de naturaleza *endotelial;* la túnica media

es *músculoelástica;* la túnica externa o adventicia es *conjuntiva.* Estas tres túnicas, cada una con sus elementos propios, se encuentran indistintamente en todas las arterias. Pero varían mucho según el volumen de la arteria en que se las considere, si no en su naturaleza, por lo menos en su espesor y en la disposición de sus elementos constitutivos. Conviene, a este efecto, examinar separadamente: 1.°, las *arteriolas;* 2.°, *las arterias de pequeño y de mediano calibre;* 3.°, las *grandes arterias.*

1.° Arteriolas. — Las arteriolas, que preceden inmediatamente a los capilares, difieren de éstos en que poseen elementos contráctiles, que pueden, según las necesidades, activar o moderar la circulación disminuyendo o dejando ampliamente abierto el diámetro del vaso.

Estas arteriolas están provistas de nervios simpáticos. En estos pequeños vasos es donde ocurren los fenómenos vasomotores. Son los agentes reguladores de las circulaciones locales.

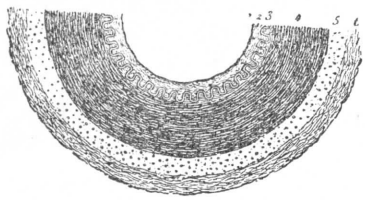

Esquema de la estructura de una arteria muscular (POLICARD).

1, endotelio. — 2, endoarteria. — 3, limitante elástica interna. — 4, mediamuscular. — 5, adventicia de elementos dispuestos longitudinalmente. — 6, periadventicia conjuntiva.

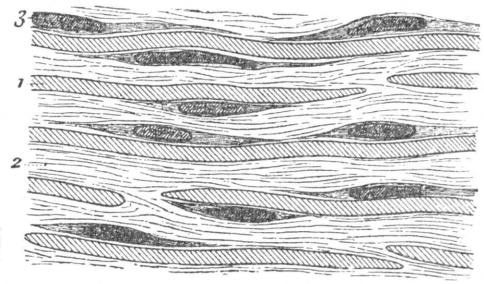

Esquema de la constitución de las fibras elásticas (POLICARD).

1, láminas elásticas. — 2, tejido conjuntivo entre las láminas. — 3, elementos musculares aplicados a las fibras elásticas.

FIG. 121

2.° Arterias de pequeño y de mediano calibre o arterias de tipo muscular. — Estas arterias, como la humeral, radial, femoral, etc., así como sus ramas de división, fácil de disecar, se caracterizan por el desarrollo considerable que alcanzan, en su túnica media, los elementos contráctiles (fig. 120). En cambio, las formaciones elásticas están relativamente reducidas. Cada vaso de este tipo comprende: 1.°, una *capa interna endotelial,* la *endoarteria,* formada por el endotelio tapizado de una capa conjuntiva subendotelial; 2.°, una *capa media, muscular,* constituída por fibras musculares lisas, circulares, agrupadas en fascículos entre los cuales se encuentran fibras y delgadas hojas elásticas; 3.°, una *capa externa,* conocida con el nombre de *adventicia,* capa conjuntiva que encierra los vasos nutricios de las paredes arteriales *(vasa vasorum)* y las terminaciones nerviosas de los nervios sensitivos.

3.° Arterias de grueso calibre o arterias de tipo elástico. — Las grandes arterias, aorta, pulmonar, tronco braquiocefálico, subclavia, ilíaca, carótida primitiva, etc., tienen por carácter esencial el predominio en la túnica media de las formaciones elásticas, y de ahí su nombre de arterias elásticas.

La *túnica interna* está constituída como la de las arteriolas musculares; pero la capa subendotelial, más desarrollada, presenta fibras y hojas elásticas que le dan un aspecto estriado (capa estriada de VIALLETON).

La *capa media* está formada por hojas elásticas muy desarrolladas, verdaderas membranas dispuestas concéntricamente y encajadas unas en las otras. Estas hojas están fenestradas y reunidas entre sí por fibras gruesas o verdaderas laminillas. Existen también en esta capa elementos musculares menos numerosos que en las otras arterias: son *células ramosas* que se extienden entre las hojas elásticas.

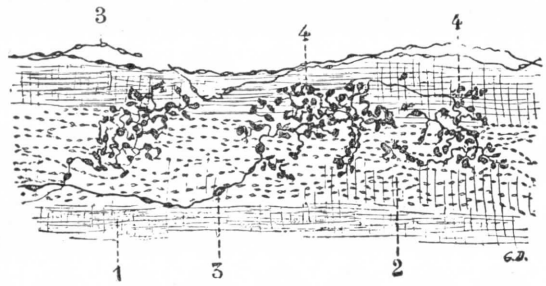

FIG. 122

Nervios sensitivos de las arterias (según DOGIEL).

1, arterias del pericardio del gato. — 2, endotelio. — 3, fibras nerviosas desprovistas de mielina. — 4, sus aparatos terminales.

La *adventicia* es semejante a la de las arterias de tipo muscular.

Las arterias están irrigadas por vasos sanguíneos, los *vasa vasorum* contenidos en la adventicia. El simpático suministra los nervios denominados vasomotores. Además de estos *filetes motores* hay nervios sensitivos que forman una red subendotelial (fig. 122).

§ 4. — NOMENCLATURA DE LAS ARTERIAS

Dos grandes troncos arteriales parten de la base del corazón: uno, la *arteria pulmonar*, o simplemente la *pulmonar*, sale del ventrículo derecho y lleva a los dos pulmones la sangre venosa destinada a la hematosis; el otro, la *arteria aorta*, o simplemente la *aorta*, parte del ventrículo izquierdo y distribuye por toda la economía la sangre arterial destinada a la nutrición y al funcionamiento de los tejidos.

Los conductos arteriales, considerados en su conjunto, corresponden, pues, a un doble sistema. Les dedicaremos dos capítulos distintos y estudiaremos sucesivamente:

En el capítulo II, el *Sistema de la arteria pulmonar.*

En el capítulo III, el *Sistema de la aorta.*

CAPITULO II

SISTEMA DE LA ARTERIA PULMONAR

La arteria pulmonar transporta la sangre venosa del ventrículo derecho a los dos pulmones. Venosa por su contenido, es arterial por su origen, su modo de distribución y su constitución anatómica, de donde el nombre de *vena arterial (vena arteriosa)* que le daban los antiguos anatomistas. Referiremos a la arteria pulmonar el *conducto arterial* del feto y también el *ligamento arterial* que, en el adulto, representa el residuo de este último vaso.

§ 1. — Tronco de la arteria pulmonar

1.° Origen y trayecto. — El tronco de la arteria pulmonar (fig. 123) se desprende de la base del corazón, donde es continuación, como hemos visto, del infundíbulo del ventrículo derecho. Desde aquí se dirige oblicuamente de abajo arriba, de derecha a izquierda y de delante atrás, describiendo en conjunto una ligera curva de concavidad dirigida hacia atrás y a la derecha.

Su diámetro mide, por término medio, 30 milímetros.

Después de un trayecto que varía ordinariamente de 45 a 55 milímetros se divide en dos ramas muy divergentes: una rama derecha, que se dirige al pulmón derecho, es la *arteria pulmonar derecha;* una rama izquierda, que se dirige al pulmón izquierdo, es la *arteria pulmonar izquierda.* Vamos a describirlas inmediatamente. A nivel de la bifurcación de la arteria pulmonar, Sclavounos *(Bibliogr. anat.*, t. XXI) ha señalado, en la pared posterior del vaso, una cresta semilunar dispuesta en sentido sagital que separa claramente en este punto el origen de las dos ramas y a la que ha dado el nombre de *espolón pulmonar.*

2.° Relaciones. — El tronco de la arteria pulmonar está situado en parte dentro del pericardio y en parte fuera del mismo. Podemos, pues, desde el punto de vista de sus relaciones, dividirlo en dos porciones: una porción inferior o *intrapericardíaca* y una porción superior o *extrapericardíaca.*

A. Porción intrapericardíaca. — La porción intrapericardíaca (fig. 124, 2) representa la mayor parte del vaso. En efecto, hemos visto, estudiando el pericardio, que el saco fibroso se fusionaba con la pared anterior de la arteria pulmonar 50 milímetros más arriba del origen del vaso.

α) Por delante, la porción intrapericardíaca de la arteria pulmonar está en relación con el pericardio y, por mediación de éste, con la pared anterior del tórax.

La arteria pulmonar, proyectada sobre el peto esternocostal (fig. 141, 5), se encuentra situada inmediatamente por fuera del borde izquierdo del esternón, entre el borde superior del tercer cartílago costal y el borde superior del segundo.

β) *Por detrás*, la arteria pulmonar descansa sobre la cara anterior de la aurícula izquierda, de la que está separada por una doble hoja serosa (fig. 102) que constituye el *seno transverso* de Theile (véase *Pericardio*).

γ) *Por la izquierda* está en relación con el apéndice auricular izquierdo, y en la parte más inferior, con la porción inicial de la arteria coronaria izquierda, que

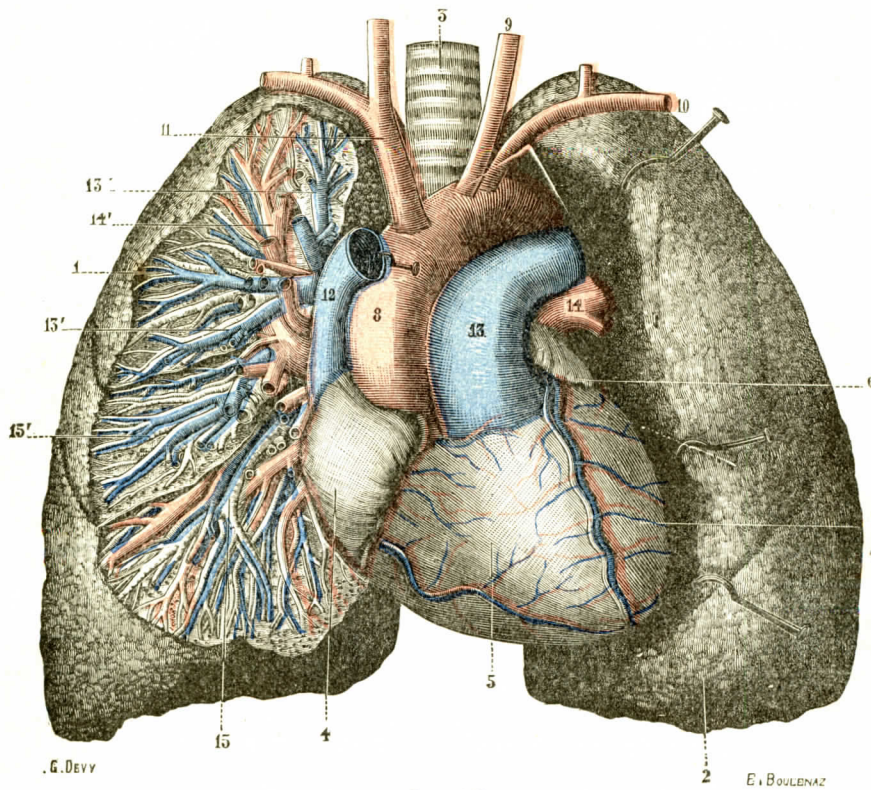

FIG. 123

Arteria pulmonar y sus ramificaciones; vista anterior.

1, pulmón derecho. — 2, pulmón izquierdo. — 3, traquearteria. — 4, aurícula derecha. — 5, ventrículo derecho. — 6, aurícula izquierda. — 7, ventrículo izquierdo. — 8, cayado de la aorta. — 9, arteria carótida primitiva izquierda. — 10, subclavia izquierda. — 11, tronco braquiocefálico arterial. — 12, vena cava superior. — 13, arteria pulmonar, con 13', sus ramificaciones. — 14, 14', venas pulmonares. — 15, 15', ramificaciones bronquiales.

la rodea de dentro a fuera y de atrás a delante. El límite superior de la zona de contacto con el apéndice auricular está ordinariamente marcado, en el lado izquierdo del vaso, por un pequeño repliegue semilunar, el *repliegue infundibular*, que recuerda exactamente, aunque con dimensiones mucho menores, el repliegue semilunar preaórtico antes descrito (fig. 124, 9).

δ) *Por la derecha* corresponde en toda su extensión a la parte ascendente del cayado aórtico, al que está unida por un tejido celular laxo: la pulmonar, seguida de abajo arriba, está primero situada delante de la aorta; pero más arriba, a consecuencia de su oblicuidad, va a aplicarse al lado interno de este tronco arterial, que enlaza en una especie de media vuelta de espira (fig. 124).

B. Porción extrapericardíaca. — La porción extrapericardíaca de la pulmonar es relativamente muy corta Está en relación: 1.°, *por detrás*, con la bifur-

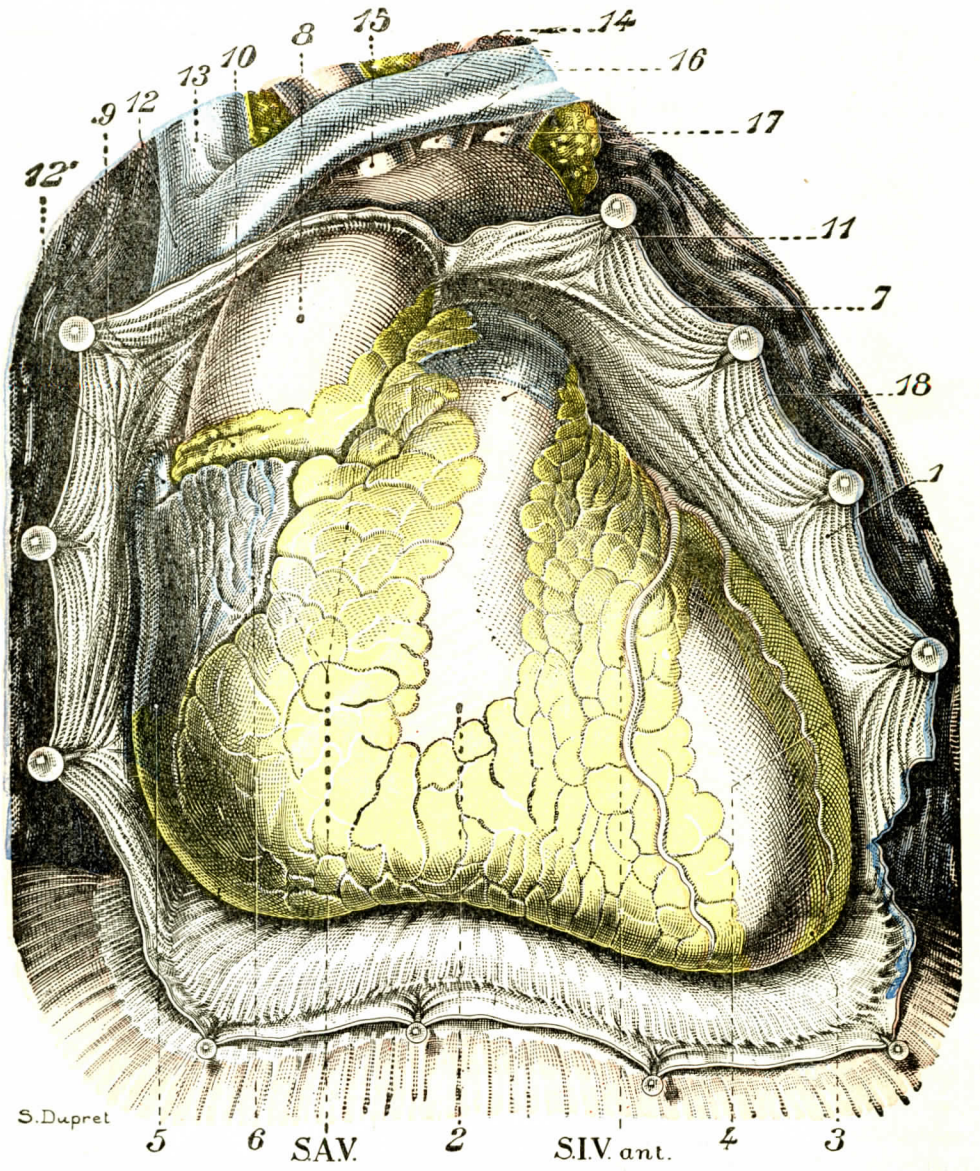

Fig. 124

El corazón en su lugar, abierto el saco pericardíaco.

1, saco fibroso del pericardio. — 2, ventrículo derecho. — 3, punta del corazón. — 4, ventrículo izquierdo. — 5, aurícula derecha. — 6, apéndice auricular derecho. — 7, arteria pulmonar. — 8, aorta. — 9, pliegue preaórtico. — 10, recessus aórtico. — 11, recessus pulmonar. — 12, vena cava superior (porción extrapericardíaca). — 12', vena cava superior (porción intrapericardíaca). — 13, tronco venoso braquiocefálico derecho. — 14, tronco venoso braquiocefálico izquierdo. — 15, tronco arterial braquiocefálico. — 16, arteria carótida primitiva izquierda. — 17, arteria subclavia izquierda. — 18, rama interventricular anterior de la arteria coronaria izquierda.

(Este corazón pertenece a un hombre de edad, es voluminoso y se comprueba la abundancia de masas adiposas en la porción derecha del surco auriculoventricular, S. A. V., y en el surco interventricular anterior, S. I. V. ant.)

cación de la tráquea; 2.°, *por delante*, con el pulmón izquierdo, del que está separada por la pleura; 3.°, *a la izquierda*, igualmente con el pulmón izquierdo; 4.°, *a la derecha*, con el cayado aórtico.

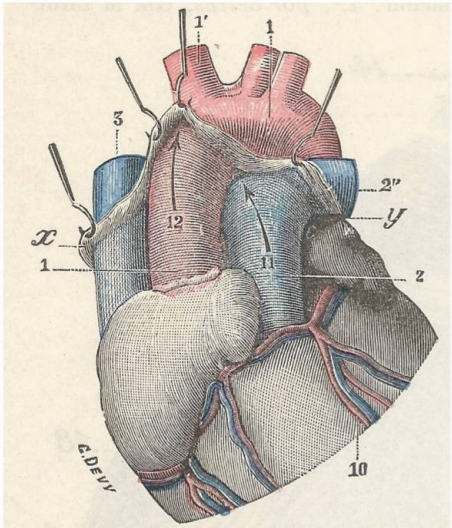

FIG. 125

Arteria pulmonar en sus relaciones con el pericardio.

1, aorta, con 1', tronco braquiocefálico.—2, arteria pulmonar, con 2'', su rama izquierda.—3, vena cava superior.—10, arteria coronaria izquierda.—11, fondo de saco situado entre la aorta y el ángulo de bifurcación de la pulmonar. — 12, fondo de saco situado en el lado pósteroexterno del tronco braquiocefálico.

§ 2. — RAMAS TERMINALES

El tronco de la arteria pulmonar se bifurca, como hemos dicho más arriba, en arteria pulmonar derecha y arteria pulmonar izquierda. Cada una de ellas se dirige hacia el pulmón correspondiente y termina según una modalidad que estudiaremos más adelante al tratar de los pulmones.

1.° Arteria pulmonar derecha. — La arteria pulmonar derecha, la más importante de las dos, mide por término medio de 5 a 6 centímetros de longitud por 22 milímetros de diámetro. Desde el punto de bifurcación de la pulmonar se dirige horizontalmente de izquierda a derecha y un poco de delante atrás hacia el hilio del pulmón derecho. En este trayecto descansa inmediatamente sobre la aurícula izquierda (fig. 126, 3), formando, como hemos visto al hablar del pericardio, la bóveda del seno transverso de Theile. Está en relación: *por detrás*, primero con el espacio que corresponde a la bifurcación de la tráquea, luego con el bronquio derecho; *por delante*, con la porción ascendente de la aorta y con la vena cava superior, a la que cruza perpendicularmente; *por abajo*, con la aurícula izquierda primero, en la unión de su pared superior con su pared anterior (fig. 126) luego con las venas pulmonares derechas que la separan de la aurícula derecha situada por debajo; *por arriba*, primero con el cayado aórtico, luego con el cayado de la ácigos.

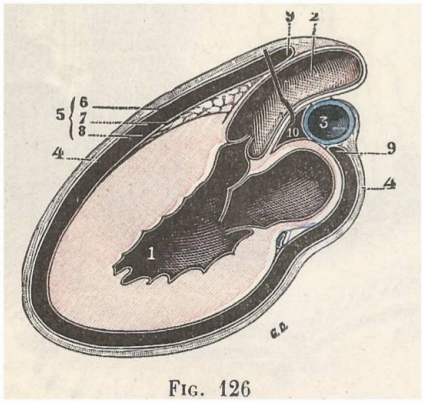

FIG. 126

Sección sagital del corazón para mostrar las relaciones de la arteria pulmonar derecha.

1, corazón (ventrículo izquierdo). — 2, aorta. — 3, arteria pulmonar derecha. — 4, saco fibroso del pericardio. — 5, pericardio seroso, con 6, su hoja parietal; 7, su hoja visceral; 8, su cavidad. — 9, 9', puntos de reflexión anterior y posterior de la serosa. — 10, seno transverso.

2.° Arteria pulmonar izquierda. — La arteria pulmonar izquierda es a la vez más corta y menos voluminosa que la derecha: en efecto, sólo mide 3 centímetros de longitud por 19 milímetros de diámetro. Como la precedente, alcanza el hilio del pulmón correspondiente siguiendo un trayecto ligeramente oblicuo de dentro a fuera y de delante atrás. Está en relación sucesivamente: *por detrás*, con el bronquio izquierdo; *por delante*, con el pulmón izquierdo y, cerca del hilio, con las venas pulmonares izquierdas, que

cruzan oblicuamente su dirección descendiendo desde el pulmón hacia la aurícula izquierda; *por abajo*, con la aurícula izquierda; *por arriba*, con el cayado aórtico, al que está unida por una especie de ligamento, el *ligamento arterial*, que describiremos en seguida. Las relaciones de las dos ramas de bifurcación de la arteria pulmonar se describirán detalladamente con los órganos de los pedículos pulmonares (véase tomo III).

§ 3 — Arteria pulmonar del feto, conducto arterioso

La arteria pulmonar ofrece una disposición especial en el feto, a causa de las estrechas relaciones que presenta con el conducto arterioso y, por medio de éste,

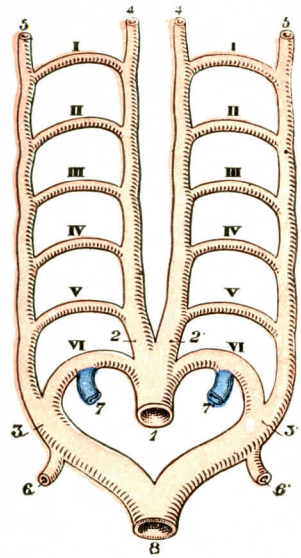

Fig. 127

Arcos aórticos: disposición primitiva.

I, II, III, IV, V, VI, primero, segundo, tercero, cuarto, quinto y sexto arcos aórticos derechos e izquierdos. — 1, tronco arterial. — 2, aorta ascendente derecha. — 2', aorta ascendente izquierda. — 3, aorta descendente derecha. — 3', aorta descendente izquierda. — 4, arteria carótida interna derecha. — 4', arteria carótida interna izquierda. — 5, arteria carótida externa derecha. — 5', arteria carótida externa izquierda. — 6, arteria subclavia derecha. — 6', arteria subclavia izquierda. — 7, arteria pulmonar primitiva derecha. — 7', arteria pulmonar primitiva izquierda. — 8, tronco que resulta de la fusión de las dos aortas descendentes.

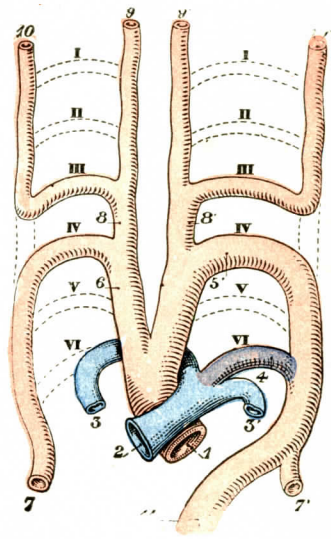

Fig. 128

Arcos aórticos: disposición definitiva.

I, II, III, IV, V, VI, primero, segundo, tercero, cuarto, quinto y sexto arcos aórticos. — 1, aorta. — 2, tronco de la arteria pulmonar. — 3, arteria pulmonar derecha. — 3', arteria pulmonar izquierda. — 4, conducto arterioso. — 5, cayado de la aorta. — 6, tronco arterial braquiocefálico. — 7, 7, arteria subclavia derecha. — 7', arteria subclavia izquierda. — 8, carótida primitiva derecha. — 8', carótida primitiva izquierda. — 9, carótida interna derecha. — 9', carótida interna izquierda. — 10, carótida externa derecha. — 10', carótida externa izquierda. — 11, aorta descendente.

con la aorta torácica. Para comprender bien estas relaciones es indispensable conocer la distribución de las arterias supracardíacas al principio del desarrollo.

1.° Simple esbozo embriológico. — En el embrión (fig. 127), las arterias supracardíacas forman una doble serie de arcos o de cayados *(arcos aórticos)*, que, partiendo del tronco arterial, se reúnen en la aorta descendente. Hay, en cada lado, seis pares de arcos aórticos superpuestos, que se enumeran de I a VI yendo de arriba abajo. La mayor parte de estos arcos desaparecen, por lo menos en parte, y en el feto, en cierto período de su desarrollo, sólo existen cuatro (fig. 128), dos a la derecha y dos a la izquierda.

Ocupémonos solamente en el último, que representa el sexto de la serie. En el trayecto de éste (fig. 128) nacen dos pequeños troncos, uno derecho y el otro izquierdo, que se dirigen cada uno hacia el pulmón correspondiente y que representan: a la derecha, la *arteria pulmonar derecha primitiva;* a la izquierda, la *arteria pulmonar izquierda primitiva.* Su punto de emergencia divide el sexto arco en dos porciones, una interna o *proximal* y otra externa o *distal.*

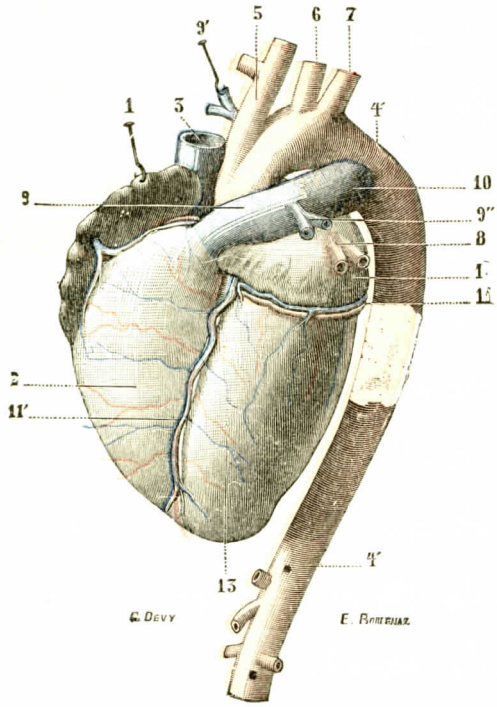

Fig. 129

Corazón del feto, parte anterior (el apéndice auricular derecho está apartado hacia arriba).

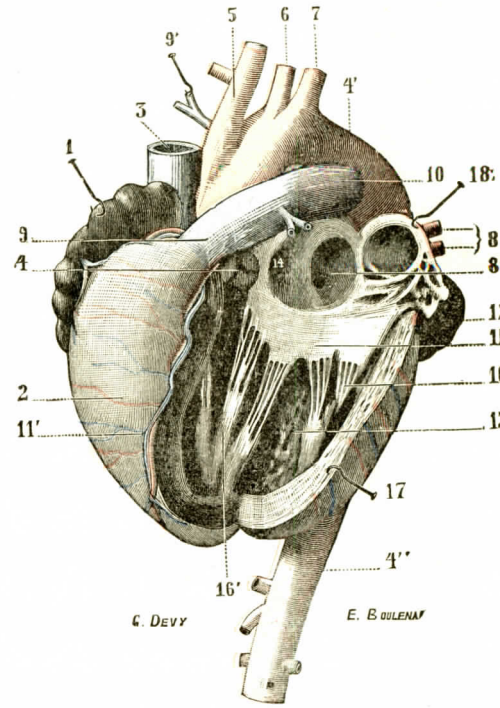

Fig. 130

El mismo, después de la abertura longitudinal de las cavidades izquierdas.

1, apéndice auricular derecho. — 2, ventrículo derecho. — 3, vena cava superior. — 4, orificio aórtico. — 4', cayado de la aorta. — 4'', aorta descendente.—5, tronco braquiocefálico.—6, arteria carótida izquierda.—7, arteria subclavia izquierda. — 8, venas pulmonares izquierdas. — 8', venas pulmonares derechas. — 9, arteria pulmonar. — 9', 9'', ramas de la arteria pulmonar. — 10, conducto arterioso. — 11, arteria y venas coronarias. — 12, apéndice auricular izquierdo. — 13, ventrículo izquierdo. — 13', cavidad ventricular izquierda. — 14, agujero de Botal. — 15, válvula mitral. — 16, sus cuerdas tendinosas. — 16', sus pilares carnosos. — 17, sección de la pared ventricular izquierda. — 18, sección de la pared auricular izquierda.

Para el *sexto arco del lado derecho,* la porción proximal (la situada por dentro de la emergencia de la arteria pulmonar primitiva derecha) formará la porción inicial de la arteria pulmonar derecha del adulto. La porción distal (la situada por fuera de la emergencia de la arteria pulmonar derecha primitiva) desaparece.

Para el *sexto arco del lado izquierdo,* la porción proximal se halla toda englobada por el tronco arterial, que al tabicarse formará la aorta ascendente por una parte y el tronco de la arteria pulmonar por otra. En cuanto a la porción distal, persiste (está de color violeta en las figuras 129 y 130) y es la que constituye el *conducto arterioso* o *conducto de Botal.*

Como se ve, el conducto arterioso embriológicamente no es más que la porción externa del sexto arco aórtico izquierdo; se continúa con el tronco de la arteria pulmonar y lo hace comunicar con la aorta.

2.° Trayecto y dimensiones del conducto arterioso. — Siguiendo la dirección de la pulmonar, de la que es continuación, el conducto arterioso se dirige oblicuamente de delante atrás y de derecha a izquierda y desemboca en la terminación del cayado de la aorta. Mide, por término medio, de 10 a 12 milímetros de longitud: GÉRARD, en 100 individuos que ha examinado, ha encontrado mínimos de 4 milímetros y máximos de 20 milímetros. Su diámetro, en el feto a término, mide 4 ó 5 milímetros en su parte media y 6 ó 7 milímetros en sus extremidades: así pues, el conducto arterioso no es exactamente cilíndrico, sino ligeramente ensanchado en cada uno de sus extremos. Los orificios por los que se abre en la pulmonar y en la aorta son redondeados o más o menos ovalados. Finalmente, es permeable en toda su extensión y no presenta vestigio alguno de válvulas ni en su parte media ni en sus extremos.

3.° Relaciones. — El conducto arterioso es, en toda su extensión, extrapericardíaco. Está en relación: 1.°, *por delante*, con los filetes cardíacos del neumogástrico y con los ganglios linfáticos; 2.°, *por detrás*, con el bronquio izquierdo y con el recurrente del mismo lado; 3.°, *a la derecha*, con el cayado aórtico; 4.°, *a la izquierda*, con la pleura mediastínica izquierda, con el neumogástrico y con el recurrente, que rodea su borde izquierdo de fuera a dentro y de abajo arriba. Proyectado sobre las dos paredes torácicas anterior y posterior, el conducto arterioso corresponde, en la posterior, a la sexta costilla, y en la anterior, al segundo espacio intercostal izquierdo junto al borde del esternón.

4.° Estructura. — GÉRARD, a quien se debe un excelente estudio del conducto arterioso, lo refiere al tipo de las *arterias musculares* y hace de su estructura la siguiente descripción (fig. 131). Posee, como las arterias, tres túnicas, interna, media y externa. La *túnica interna* comprende: 1.°, el endotelio común a los vasos arteriales; 2.°, una capa conjuntivoelástica, cuyos elementos se hallan dispuestos en capas y sobre cuya superficie interna se halla aplicado el endotelio. La *túnica media* se compone: 1.°, de la vítrea o lámina elástica interna; 2.°, de numerosas capas de fibras musculares lisas. Estas fibras, dispuestas circularmente, forman fascículos separados unos de otros por fascículos de fibras conjuntivas y elásticas. En la periferia, los elementos conjuntivoelásticos se condensan de manera que constituyen una especie de *limitante externa* que separa la túnica media de la externa. La *túnica externa* o *adventicia* se halla esencialmente constituída por haces ondulados de fibras conjuntivas, que se confunden de manera insensible, en la periferia de la túnica, con el tejido celular laxo periarterial. Una serie de vasos bastante voluminosos *(vasa vasorum)* circulan en la parte más superficial de la adventicia.

Obliteración del conducto arterioso. — Durante la vida intrauterina, el pulmón, no funcionando todavía como órgano de la hematosis, no tiene necesidad alguna de recibir mucha sangre. Por esto las ramas de las arterias pulmonares son tan reducidas en sus dimensiones, que se las puede considerar como simples colaterales del sexto arco aórtico izquierdo, tronco aórtico constituído, como hemos dicho antes, por el tronco de la arteria pulmonar y el conducto arterioso.

Resulta de tal disposición anatómica que casi la totalidad de la sangre venosa pasa del ventrículo derecho a la aorta y se distribuye ulteriormente, mezclada íntimamente con la sangre arterial, por las vísceras abdominales y pélvicas, por los miembros inferiores y también, sobre todo (por las arterias umbilicales), por la placenta, el verdadero órgano de la hematosis fetal.

Inmediatamente después del nacimiento, sucediendo la respiración pulmonar a la respiración placentaria, las dos arterias pulmonares adquieren rápidamente el desarrollo que les es propio. Por el contrario, el conducto arterioso, que ya no tiene cargo alguno que des-

empeñar, disminuye rápidamente de calibre y acaba por obturarse. Sigue atrofiándose de tal manera, que en el adulto está representado por un simple cordón fibroso, que se extiende oblicuamente desde la bifurcación de la arteria pulmonar, o mejor, desde el origen de la arteria pulmonar izquierda, a la cara inferior del cayado aórtico: es el *ligamento arterial*, que hemos citado antes y describiremos inmediatamente.

La cuestión de la obliteración del conducto arterioso ha inspirado numerosos trabajos. Tres puntos han llamado principalmente la atención: 1.°, la *fecha de la obliteración*; 2.°, el *mecanismo de la obliteración*, y 3.°, el *proceso histológico de la obliteración*.

α) La *oclusión funcional* precede a la oclusión anatómica. La *oclusión anatómica*, la verdadera oclusión, la que acabará con la obliteración definitiva del conducto arterioso, empieza en los primeros días de la vida extrauterina y, por otra parte, se efectúa lentamente. Según criterio de BERNUTZ, la obliteración se produce en el curso de los quince primeros días de la vida extrauterina, y se deberían considerar como anormales los casos en los cuales el trabajo de oclusión no se efectúa hasta después de tres semanas del nacimiento. Por otro lado, GÉRARD afirma que no ha encontrado nunca ocluído el conducto arterioso al nacer, como tampoco en los diez primeros días. ALVARENGA, que ha examinado centenares de niños de un día a doce años, ha observado a su vez que, en todos los individuos de menos de treinta días, el conducto arterioso conservaba cierta permeabilidad. Se puede admitir en tesis general — encontrándose, como en otros asuntos, excepciones — que el *trabajo de obliteración anatómica comienza desde los primeros días que siguen al nacimiento y realmente no termina hasta los cuarenta o cincuenta días*. Las observaciones practicadas en el hombre y en los animales (GOUBEAUX) tienden a establecer que este trabajo de obliteración se manifiesta primero en la parte del conducto arterioso que corresponde a los pulmones y después se extiende hacia el lado de la aorta.

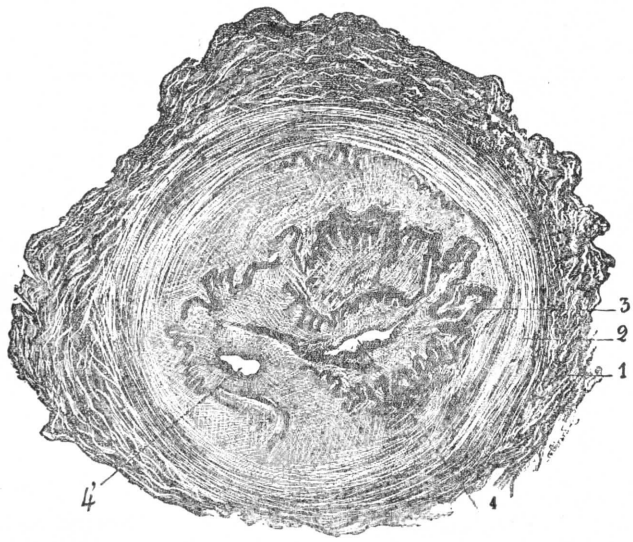

FIG. 131

Corte transversal del conducto arterioso, ocluído en su mayor parte, en un niño de veintidós meses (según GÉRARD).

1, túnica celulosa. — 2, túnica muscular. — 3, lámina elástica de la endoarteria, muy hipertrofiada, casi regularmente. — 4, 4', vestigios de la luz del conducto, demostrando que la obliteración no se hace en un solo bloque por la fusión y la soldadura de toda la superficie a la vez de la cavidad del conducto.

β) *Manera de obliterarse*. — Cuando se establece la circulación cardiopulmonar, las dos ramas de la arteria pulmonar adquieren de pronto un desarrollo considerable y vienen a ser en realidad *ramas terminales*, de simples *colaterales* que eran hasta entonces. El conducto arterioso se hace cada vez más pequeño con relación a ellas y, por otra parte, ya no se encuentra directamente en el trayecto de la sangre venosa dirigida hacia los pulmones. A estos cambios de calibre, debidos principalmente a diferencias de presión, que se oponen ya a una fácil circulación en el conducto, vienen a añadirse (SCHWANZ) dislocaciones y estirones de este conducto, que tienden todavía a dificultar el paso de la sangre por su interior. En efecto, pueden considerarse en el conducto arterioso dos extremos: 1.°, un *extremo aórtico*, mantenido fijo por su inserción en la aorta y fijo también a la pared posterior del tórax por tejido conjuntivo y por las intercostales que nacen a este nivel; 2.°, un *extremo pulmonar*, situado hacia el punto en que el pericardio se refleja sobre los grandes

vasos y susceptible de sufrir movimientos bastante extensos como los mismos vasos en que se inserta. Resulta de estos movimientos que el orificio pulmonar del conducto arterioso, estirado de diversos modos, no ofrece condiciones convenientes para la penetración de la sangre, y que el mismo conducto se encuentra cada vez más desviado del curso directo de la corriente sanguínea; por esto se aplasta y se atrofia. Hay que hacer intervenir también la cuestión de las presiones intravasculares; en efecto, al establecerse la respiración pulmonar, la presión en la arteria pulmonar, primitivamente superior a la presión intraaórtica, es inferior a esta última, condición que, como se comprende, impide que la corriente sanguínea de la pulmonar se dirija hacia la aorta.

γ) *Histológicamente*, la oclusión del conducto arterioso, que sucede a su aplastamiento y a su atrofia, es debida, como ha establecido KŒLLIKER, a una proliferación conjuntiva de la túnica interna de la arteria (endoarteria). En virtud de esta proliferación conjuntiva, en un punto cualquiera de la pared vascular se forma una eminencia que, creciendo sin cesar, avanza hacia la luz del conducto, llega a la pared opuesta y se fusiona con ella: entonces del conducto no quedan más, como demuestra perfectamente la figura 131, que dos fisuras laterales, las que acaban por desaparecer, a lo menos en los puntos en que la obliteración es total. GÉRARD se inclina a creer, sin que pueda suministrar una prueba directa, que la unión que acabamos de indicar entre la eminencia conjuntiva y la pared opuesta «se produce sencillamente por fusión y luego compenetración del endotelio». Por otra parte, supone que «la soldadura epitelial sirve de puente a las fibras conjuntivas que envían a su interior verdadero tejido cicatrizal». Este proceso obliterante se continúa hasta la mitad y aun hasta el fin del segundo año. Una vez terminado, el conducto arterioso presenta todos los caracteres exteriores de una formación conjuntiva: se ha convertido en *ligamento arterial*, que describiremos seguidamente.

§ 4. — LIGAMENTO ARTERIAL

El ligamento arterial, reliquia del conducto arterioso, es un cordón fibroso blanquecino, cilíndrico o más o menos aplanado, de 2 a 4 milímetros de ancho, que se dirige desde la arteria pulmonar izquierda a la aorta.

1.° Origen y trayecto. — Nace, por abajo, en el borde superior de la arteria pulmonar izquierda, a 2 ó 3 milímetros de su origen, o, dicho de otra manera, un poco más allá de la bifurcación del tronco de la arteria pulmonar. Desde allí se dirige oblicuamente hacia arriba, atrás y afuera, terminándose en la cara inferior del cayado de la aorta, en el sitio en que el cayado se convierte en aorta descendente. A consecuencia del considerable desarrollo que han adquirido, en el adulto, la aorta y la arteria pulmonar izquierda, el ligamento arterial se halla situado profundamente entre los dos vasos, de tal manera que, para poderlo ver, es preciso levantar a un mismo tiempo el cayado de la aorta y tirar hacia abajo la rama izquierda de la arteria pulmonar.

2.° Relaciones. — El ligamento arterial se halla sumergido en una capa celulosa más o menos rica en grasa. Sus relaciones son naturalmente las indicadas antes para el conducto arterioso (fig. 132): 1.°, *hacia delante*, con el plexo cardíaco y, más especialmente, con los filetes que el neumogástrico envía a este plexo, y con uno o dos ganglios que lo separan aquí de la pleura mediastínica izquierda; 2.°, *hacia atrás*, con el bronquio izquierdo; 3.°, *a la derecha*, con la aorta; 4.°, *a la izquierda*, con el neumogástrico y recurrente izquierdos. El recurrente desciende por delante de la aorta, rodea de delante atrás el borde izquierdo del ligamento arterial, remonta en seguida sobre la cara posterior de este ligamento y, finalmente, pasa por detrás de la aorta. Por lo que concierne a las extremidades del ligamento arterial, corresponden, una a la cara superior de la arteria pulmonar izquierda, otra

a la cara anterior de la aorta: una y otra se fusionan íntimamente con la pared del vaso correspondiente. Enfrente de estas extremidades, en la pared interna de los vasos, se encuentran a veces vestigios de los dos orificios pulmonar y aórtico del conducto arterioso: ora una pequeña fosita conoidea, ora una simple depresión redondeada o lineal. Sin embargo, en el adulto generalmente no se encuentra ningún vestigio de dichos orificios.

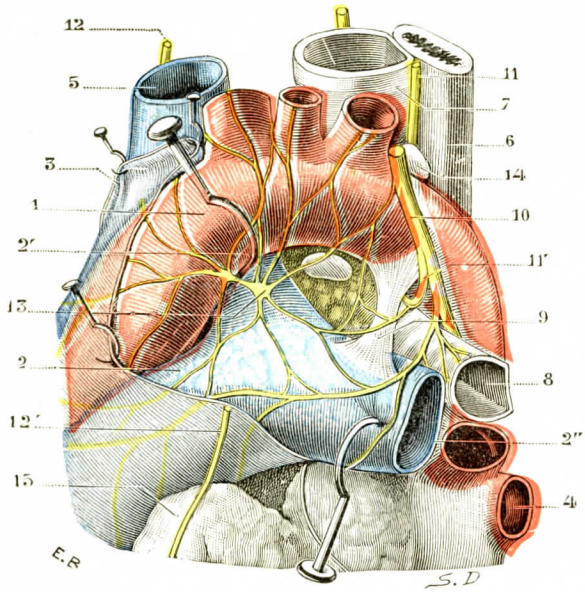

FIG. 132

El ligamento arterial, vista ánterolateral izquierda.

1, cayado de la aorta, con los tres troncos que nacen de su convexidad. — 2, arteria pulmonar, con 2', su rama derecha, 2'', su rama izquierda, grandemente separada hacia abajo. — 3, hoja visceral del pericardio. — 4, venas pulmonares izquierdas. — 5, vena cava superior. — 6, esófago. — 7, tráquea. — 8, bronquio izquierdo. — 9, ligamento arterial. — 10, neumogástrico izquierdo. — 11, 11', recurrente izquierdo. — 12, 12', nervios frénicos derecho e izquierdo. — 13, ganglio de Wrisberg y plexo cardíaco. — 14, ganglios linfáticos. — 15, apéndice auricular izquierdo.

3.° Estructura. — Desde el punto de vista de su estructura, el ligamento arterial no posee más que elementos conjuntivos y elementos elásticos. No obstante, se encuentran todavía las tres túnicas que caracterizan las arterias, pero estas túnicas, la interna sobre todo, se hallan muy modificadas. En el centro se ve una luz estrecha interrumpida en distintos sitios, resto de la cavidad ancha y siempre abierta que presentaba el cordón fibroso cuando era conducto arterioso.

Variedades. — Las anomalías de la arteria pulmonar son relativamente raras. — El tronco de la pulmonar puede nacer del ventrículo izquierdo (véase *Aorta*). — Se le ha visto a veces suministrar una arteria coronaria supernumeraria. Esta arteria se anastomizaba con las coronarias aórticas en un caso de W. KRAUSE; con la subclavia derecha y el cayado de la aorta en un caso de BROOKS. — Las dos ramas de la pulmonar pueden ser dobles. — La izquierda puede enviar una rama a la subclavia del mismo lado. — La derecha, en un caso de BRESGHEL, enviaba una rama al tronco arterial braquiocefálico. — Por lo que se refiere al conducto arterioso, puede ser doble, o al contrario, puede faltar. Se le ha visto abriéndose en el tronco braquiocefálico y aun en la arteria subclavia izquierda. Puede persistir, con reducción o sin ella, en el adulto; esta disposición coexiste generalmente con la persistencia del agujero de Botal. La persistencia del conducto arterioso ocasiona naturalmente la cianosis o enfermedad azul.

CAPITULO III

SISTEMA DE LA ARTERIA AORTA

La arteria aorta es continuación del ventrículo izquierdo. Se extiende desde la base del corazón al cuerpo de la cuarta vértebra lumbar, donde se divide en tres ramas terminales: una media, la arteria sacra media; las otras dos laterales, las arterias ilíacas primitivas. Describiremos primeramente el *tronco de la aorta*; después estudiaremos sus *distintas ramas* colaterales y terminales.

ARTICULO PRIMERO

AORTA

La aorta se origina en la base del ventrículo izquierdo. Se dirige oblicuamente arriba, adelante y a la izquierda, en una extensión de 3 a 5 centímetros. Luego, flexionándose sobre sí misma, en forma de cayado (cayado aórtico), se dirige atrás y a la izquierda, hasta el cuerpo de la cuarta vértebra dorsal. A partir de este punto desciende verticalmente y recorre el tórax, atraviesa el diafragma y penetra en el abdomen, que recorre. Termina a la altura del cuerpo de la cuarta vértebra lumbar, después de haber dado las arterias ilíacas primitivas y la arteria sacra media, debiendo ser considerada ésta como su continuación muy reducida. Describiremos sucesivamente:

1.° *El cayado de la aorta;*
2.° *La aorta torácica propiamente dicha:*
3.° *La aorta abdominal.*

§ 1. — Cayado de la aorta

El cayado de la aorta es el primer segmento de la aorta. Se le denomina así a causa de la curva que describe en el mediastino al pasar por delante, encima y detrás del pedículo pulmonar izquierdo.

1.° Límites. — Comienza en el orificio aórtico del ventrículo izquierdo y termina en el lado izquierdo de la cuarta vértebra dorsal.

2.° Situación. — Al describir su curva atraviesa de delante atrás la cavidad torácica. Situada primero en la región media del mediastino anterior, está próxima a la cara posterior del esternón; luego se aleja algo de él, poco a poco, para llegar al segmento superior del mediastino posterior y a la cara izquierda de la columna vertebral.

3.° Calibre. — El cayado aórtico es cilíndrico. Su diámetro normal en el hombre adulto es de 25 a 30 milímetros aproximadamente. Este calibre, por otra parte, no es absolutamente regular. Disminuye ligeramente a partir del punto en que el tronco da sus grandes colaterales; es de notar que esta reducción volumétrica no es, en modo alguno, proporcional al número e importancia de las colaterales abandonadas en el trayecto. Esta observación es cierta para toda la aorta: el tronco arterial presenta todavía, en efecto, en su terminación un diámetro de 18 a 20 milímetros. Además, existen dilataciones en el cayado. En el origen de éste se comprueban tres ensanchamientos o ampollas que corresponden a las tres válvulas sigmoideas y que se designan con el nombre de *senos de Valsalva* (fig. 133). Estos tres ensanchamientos están orientados como las válvulas: uno es posterior, los otros dos anteriores. Hemos visto (pág. 26) el aspecto radioscópico de esta porción original de la aorta.

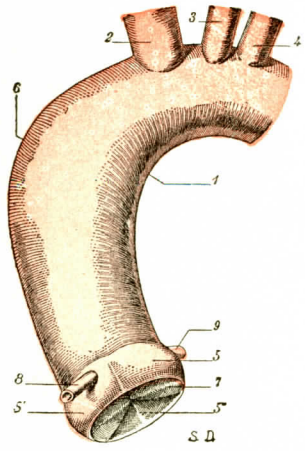

FIG. 133

Los senos de la aorta.

1, cayado aórtico. — 2, tronco braquiocefálico.—3, carótida primitiva izquierda.—4, subclavia izquierda.—5, 5', 5'', los senos de Valsalva. — 6, seno mayor de la aorta. — 7, válvulas sigmoideas. — 8, coronaria derecha o posterior. — 9, coronaria izquierda o anterior.

En la unión de la porción ascendente con la porción horizontal del cayado se comprueba en el adulto una segunda dilatación, variable por lo demás y mal limitada, el *gran seno de la aorta.*

Esta dilatación constante es verosímilmente el resultado del choque de la onda sanguínea, de dirección vertical, contra la pared del vaso, que tiene en este punto una dirección horizontal. Este seno aumenta con la edad, y en el anciano es posible sentir con el dedo los latidos aórticos detrás del borde superior de la horquilla esternal.

Por último, inmediatamente después del origen de la arteria subclavia izquierda, el cayado aórtico ofrece una disminución de calibre, una especie de estrechamiento que no es debido al hecho de que la aorta acabe de dar tres gruesas colaterales, sino que es determinado por el cambio de dirección de las arterias, cambio que imprime modificaciones importantes a la corriente de la columna sanguínea (ley de STAHEL).

4.° Trayecto y dirección. — El cayado comprende dos porciones: una *ascendente*, la otra *horizontal*. La porción ascendente comprende a su vez dos segmentos: el primero, segmento de origen, es *oblicuamente ascendente*, es decir, que se dirige hacia delante, arriba y a la derecha; el segundo es *francamente vertical*. La segunda porción del cayado o *porción horizontal* es ligeramente cóncava a la derecha y atrás, amoldándose al borde izquierdo de la tráquea y del esófago antes de llegar a la cuarta vértebra dorsal.

5.° Relaciones. — Examinaremos sucesivamente las relaciones del cayado: *a)* en su porción ascendente; *b)* en su porción horizontal.

a) *Porción ascendente.* — La porción ascendente del cayado aórtico está casi enteramente alojada en el pericardio: es el *segmento intrapericardíaco.* Una pequeña porción se desprende del saco fibroso: es el *segmento extrapericardíaco.*

α) Segmento intrapericardíaco. — Como hemos visto al tratar del pericardio, la hoja serosa de éste forma a la aorta una vaina que le es común con la arteria pulmonar. Hemos visto que ésta, nacida del ventrículo derecho, está, al principio, situada delante de la aorta, que se pega a ella y se dirige oblicuamente arriba,

atrás y a la izquierda, mientras que la aorta se dirige arriba, adelante y a la derecha. Esta doble oblicuidad en sentido contrario de los dos grandes vasos resulta del tabicamiento embrionario del bulbo arterial por una hoja helicoidal, imagen de la torsión del corazón; el entrecruzamiento de que hemos hablado ya a propósito de los ejes de las cámaras de salida de los ventrículos dibuja una especie de atornillamiento que se prolonga por los ejes vasculares.

Así pegados uno al otro, los dos grandes vasos forman el *pedículo arterial de la base del corazón*, pedículo liberado de los órganos próximos por el manguito seroso que lo rodea en unos 4 a 5 centímetros de altura.

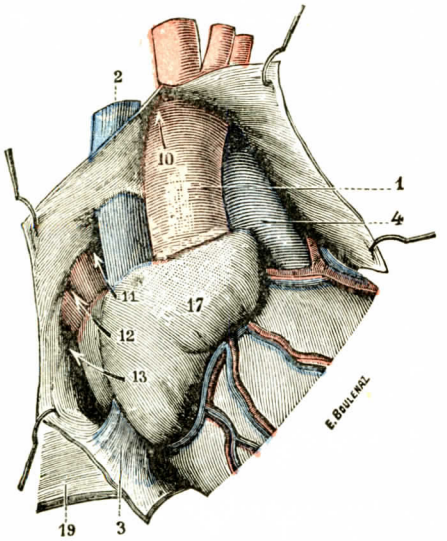

FIG. 134

Línea de reflexión del pericardio vista en el borde derecho del corazón, para hacer ver los fondos de saco que el pericardio forma en este borde.

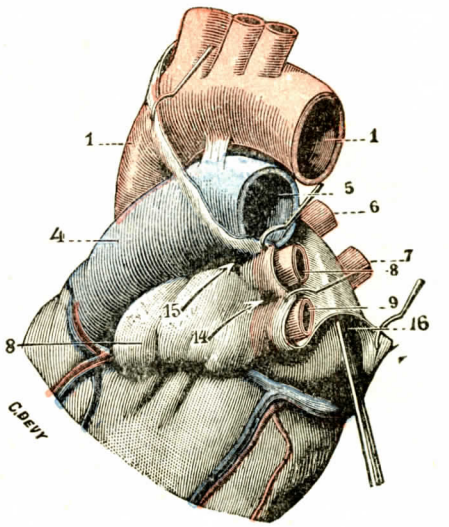

FIG. 135

Línea de reflexión del pericardio vista en el borde izquierdo del corazón, para hacer ver los fondos de saco que el pericardio forma en este borde.

1, aorta. — 2, vena cava superior. — 3, vena cava inferior. — 4, tronco de la arteria pulmonar. — 5, arteria pulmonar izquierda. — 6, 7, venas pulmonares superior e inferior derechas. — 8, 9, venas pulmonares superior e inferior izquierdas. — 10, fondo de saco situado en el lado pósterocxterno del tronco braquiocefálico. — 11, fondo de saco situado entre la vena cava superior y la vena pulmonar superior derecha. — 12, fondo de saco situado entre las dos venas pulmonares derechas. — 13, fondo de saco situado entre la vena pulmonar derecha y la vena cava inferior. — 14, fondo de saco situado entre las dos venas pulmonares izquierdas. — 15, fondo de saco situado entre la vena pulmonar superior izquierda y la arteria pulmonar izquierda. — 16, gran divertículo posterior de HALLER, en el que se ha introducido un estilete. — 17, apéndice auricular derecho. — 18, apéndice auricular izquierdo. — 19, diafragma.

En el interior de este estuche, la aorta está íntimamente unida a la arteria pulmonar por tejido fibrocelular que se esclerosa en los ancianos y hace más íntima la unión de los dos vasos. De ello resultan especies de bridas que RINDFLEISCH ha denominado *vincula aortæ*. Son necesarios el bisturí o las tijeras para separar un vaso de otro. Este tejido celuloso se continúa en la base de la aorta con el tejido céluloadiposo, particularmente abundante en la base del corazón. Hemos señalado a propósito del corazón que este tejido es atravesado por las arterias coronarias; también en él circulan las arterias infundibulares, los nervios cardíacos destinados a los ventrículos, los linfáticos del miocardio y, por último, pequeños vasos arteriales y venosos que, emanando del corazón, van a anastomizarse con vasos del sistema bronquial y establecen así una comunicación, muy ligera, es cierto, entre los sistemas vasculares cardíaco y extracardíaco.

Por medio del manguito seroso que la rodea, la aorta tiene las siguientes relaciones:

La cara anterior está en relación *por arriba* con el *recessus preaórtico;* recordemos que la hoja visceral, en el momento en que se refleja con la hoja parietal, forma un recessus bastante profundo, que se prolonga más o menos arriba sobre la cara anterior de la aorta. *Por abajo* el pericardio seroso está levantado por un reborde adiposo, el pliegue preaórtico de Concato (véase *Pericardio).* Este, situado en el pie del cayado aórtico, es de origen mecánico; parece producido por el vaivén del borde superior del apéndice auricular derecho contra la cara anterior de la aorta (Marcacci). Es homólogo del pliegue infundibular comprobado en la arteria pulmonar y de otros pliegues, por lo demás menos pronunciados, que se comprueban en ciertas aortas y que están constituídos todos por tejido céluloadiposo subseroso.

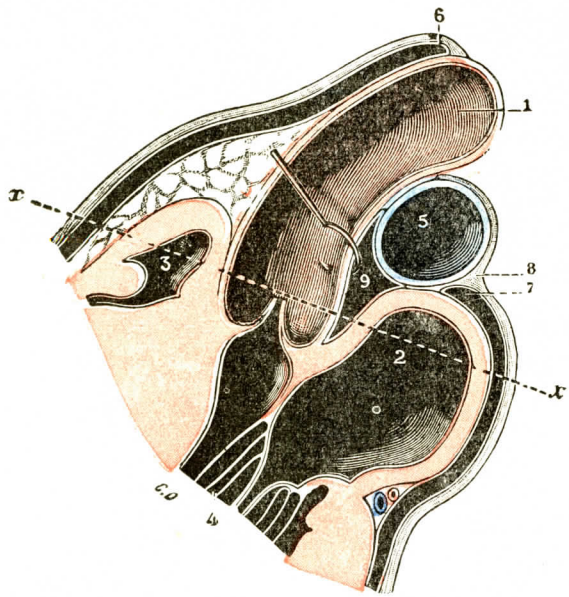

Fig. 136

Sección sagital del corazón que pasa por el eje de la aorta para demostrar el seno transverso.

(*xx*, eje por el cual pasa el corte representado en la figura siguiente.)

1, aorta ligeramente apartada hacia delante. — 2, aurícula izquierda. — 3, ventrículo derecho. — 4, ventrículo izquierdo. — 5, arteria pulmonar derecha. — 6, punto de reflexión anterior de la serosa. — 7, su punto de reflexión posterior. — 8, saco fibroso del pericardio, que se divide en dos hojas, una posterior y otra anterior. — 9, seno transverso, agrandado a consecuencia de la desviación hacia delante de la porción ascendente de la aorta.

Por medio de la cavidad pericardíaca, la aorta está también en contacto por delante con el saco fibroso del pericardio; luego, más allá del pericardio, con la pared torácica; ésta se halla separada de las envolturas del corazón por los fondos de saco pleurales, por el tejido céluloadiposo que lo reemplaza en el adulto.

La *cara posterior* corresponde primero a la cara anterior cóncava de las aurículas. Hemos visto que el pericardio formaba en este punto una especie de túnel, el seno transverso de Theile (figura 136). Encima de las aurículas esta cara posterior cruza la cara anterior de la rama derecha de la arteria pulmonar, rama que es horizontal. Recordemos que esta rama derecha, junto con fibras posteriores del pericardio fibroso, forma el techo del seno de Theile.

La *cara derecha* de la porción ascendente corresponde en su parte inferior al apéndice auricular derecho, cuya punta avanza por delante del vaso. El apéndice auricular marca su huella en el pericardio seroso que cubre la aorta; esta huella o *lecho del apéndice auricular derecho* (Marcacci) está limitada por arriba por el pliegue aórtico. La arteria coronaria derecha, que nace a la altura del seno de Valsalva anterior y derecho, desciende por delante de la parte más baja de la cara aórtica derecha, luego pasa por debajo de la punta de la aurícula derecha antes de penetrar en el surco aurículoventricular derecho.

Encima del apéndice auricular, la parte posterior de la cara derecha de la aorta es seguida por el tronco de la vena cava superior.

La *cara izquierda* de la aorta es cruzada oblicuamente por el tronco pulmonar, que la oculta casi por completo.

β) *Segmento extrapericardíaco.* — En todo el contorno del recessus aórtico, el pericardio fibroso se fija a la aorta, confundiendo su tejido con el de la adventicia aórtica. Es difícil precisar el límite exacto del pericardio fibroso: en efecto, las vainas vasculares parecen las prolongaciones del pericardio fibroso, que se pueden considerar como la vaina cardíaca (Ombredanne), asemejando así el corazón a un vaso.

Hay, sin embargo, un corto segmento extrapericardíaco de la porción ascendente de la aorta. Recordaremos que está unido a la derecha a la vena cava superior. Esta relación es íntima; pero es posible separarlos fácilmente y crear por su separación un ojal en cuyo fondo aparecen la bifurcación de la tráquea y el origen del bronquio derecho, relación quirúrgica evidenciada por Ricard y A. Schwartz (fig. 137).

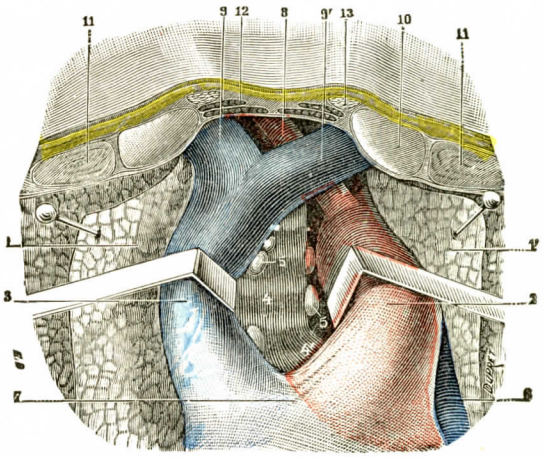

Fig. 137

Relaciones de la tráquea con los grandes vasos del corazón (T.-J.).

1, 1', pulmón derecho y pulmón izquierdo, erinados hacia fuera. — 2, aorta, grandemente separada hacia la izquierda. — 3, vena cava superior, sumamente apartada hacia la derecha. — 4, tráquea, con 4', bronquio izquierdo. — 5, ganglios tráqueobronquiales. — 6, arteria pulmonar. — 7, pericardio. — 8, tronco arterial braquiocefálico. — 9, 9', troncos venosos braquiocefálicos derecho e izquierdo. — 10, clavícula. — 11, primera costilla. — 12, músculos esternocleidomastoideo y esternotiroideo. — 13, tendón esternal del esternocleidomastoideo.

b) *Porción horizontal.* — La porción horizontal del cayado es oblicua atrás y a la izquierda; presenta una concavidad interna que abraza la tráquea y el esófago. Se le pueden considerar cuatro caras: izquierda o ánterolateral, derecha o pósterolateral, inferior y superior.

α) La *cara lateral izquierda* o *ánterolateral* está cruzada por cordones nerviosos que están en contacto muy íntimo con ella. Son: 1.°, los *nervios cardíacos anteriores*. Hemos visto al tratar de los nervios del corazón que proceden del neumogástrico y del simpático y que se anastomizan antes de terminar más abajo en el plexo cardíaco; 2.°, el *neumogástrico izquierdo*. Este nervio cruza la cara izquierda de la aorta en el origen de la arteria subclavia izquierda, por lo tanto en la porción más posterior de esta cara. El nervio se adhiere a la aorta. Debajo de ella se inclina hacia atrás para llegar a la cara posterior del bronquio.

Esta cara izquierda está aplicada a la cara interna del lóbulo superior del pulmón izquierdo, del que sólo se halla separada por el velo de la pleura mediastínica. Determina en ella una impresión, muy manifiesta en los cadáveres bien fijados. Encima de la aorta la pleura se deprime en una fosa triangular, ancha, la *fosa pleural supraaórtica de Poirier*, que limita por delante la eminencia de la arteria subclavia izquierda y cuyo fondo corresponde a la pared vértebrocostal.

El *nervio frénico izquierdo*, acompañado de los vasos diafragmáticos superiores, ramas de la arteria mamaria interna, cruza la parte más anterior de la cara lateral izquierda de la aorta para descender en seguida por delante del pedículo pulmonar izquierdo, pegado al pericardio fibroso. Pero esta relación entre el frénico izquierdo y el cayado aórtico no es íntima. El nervio, en efecto, está pegado a la pleura, que

puede envolverlo (Lagoutte y Durand); adhiere a la serosa y «viene con ella como el uréter viene con el peritoneo» (Braine).

β) La *cara lateral derecha* o *pósterolateral* cruza y rodea sucesivamente los *órganos del mediastino, amoldándose sobre ellos* (fig. 139).

Si la seguimos de delante atrás, comprobamos las siguientes relaciones: después de haber abandonado la vena cava superior, cruza la cara izquierda de la tráquea algo por encima de su bifurcación. La relación es íntima y la aorta marca

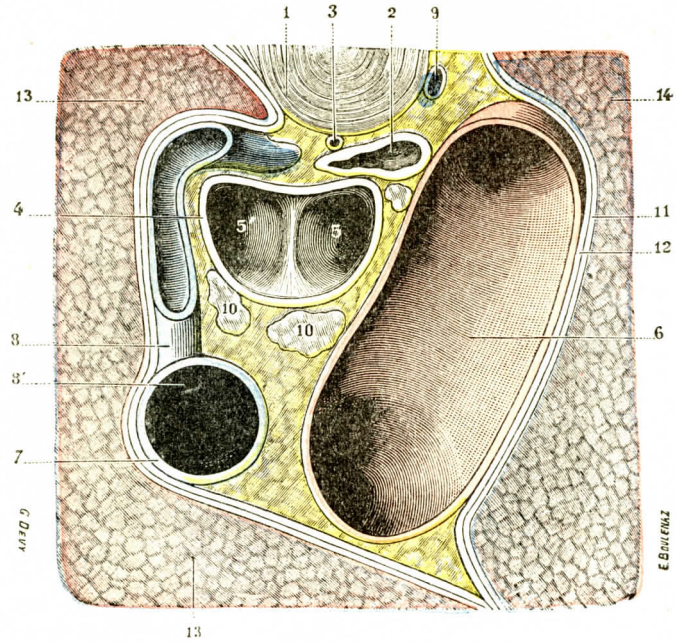

Fig. 138

Corte horizontal del tórax que pasa por la porción horizontal del cayado aórtico.

1, disco intervertebral entre Div y Dv. — 2, esófago. — 3, conducto torácico. — 4, tráquea, seccionada inmediatamente por encima de la bifurcación. — 5, 5', bronquio izquierdo y bronquio derecho. — 6, cayado aórtico. — 7, vena cava superior. — 8, vena ácigos mayor, con 8', su desembocadura en la vena cava. — 9, ácigos menor. — 10, ganglios linfáticos. — 11, pleura visceral. — 12, pleura mediastínica. — 13, pulmón derecho. — 14, pulmón izquierdo.

su paso por una huella, la *impresión aórtica* (Nicaise y Lejars), y hasta la desvía a menudo a la derecha. Unicamente una ligera capa de tejido celular laxo separa los dos órganos, formando una zona de deslizamiento a la que Calori ha dado el nombre de *primera bolsa serosa*. Continuando su marcha hacia atrás, la aorta cruza el borde izquierdo del esófago. Aquí también el contacto es directo y hasta se ha descrito una adherencia muscular que los reúne: el *músculo aórticoesofágico de Gillette*.

Entre la aorta y los conductos aéreo y digestivo se deslizan nervios importantes: ante todo el *nervio recurrente izquierdo* (fig. 139), pegado al ángulo diedro tráqueoesofágico; luego los *nervios cardíacos profundos* o posteriores (véase *Nervios del corazón)* que van al plexo cardíaco.

En su segmento más posterior, en el punto en que la aorta se hace vertical, la cara lateral derecha corresponde también al *conducto torácico* que se adosa a la aorta, luego se curva a la izquierda para alcanzar por su segmento supraaórtico el *hueco supraclavicular* (fig. 139, 19). Por último, la aorta entra en contacto más o

menos continuo con los órganos que caminan por el canal costovertebral, es decir, con las arterias y venas intercostales izquierdas y la cadena simpática torácica.

γ) La *cara inferior* describe una curva cóncava hacia abajo que cabalga sobre el pedículo pulmonar. En este trayecto el arco aórtico encuentra diversos órganos:

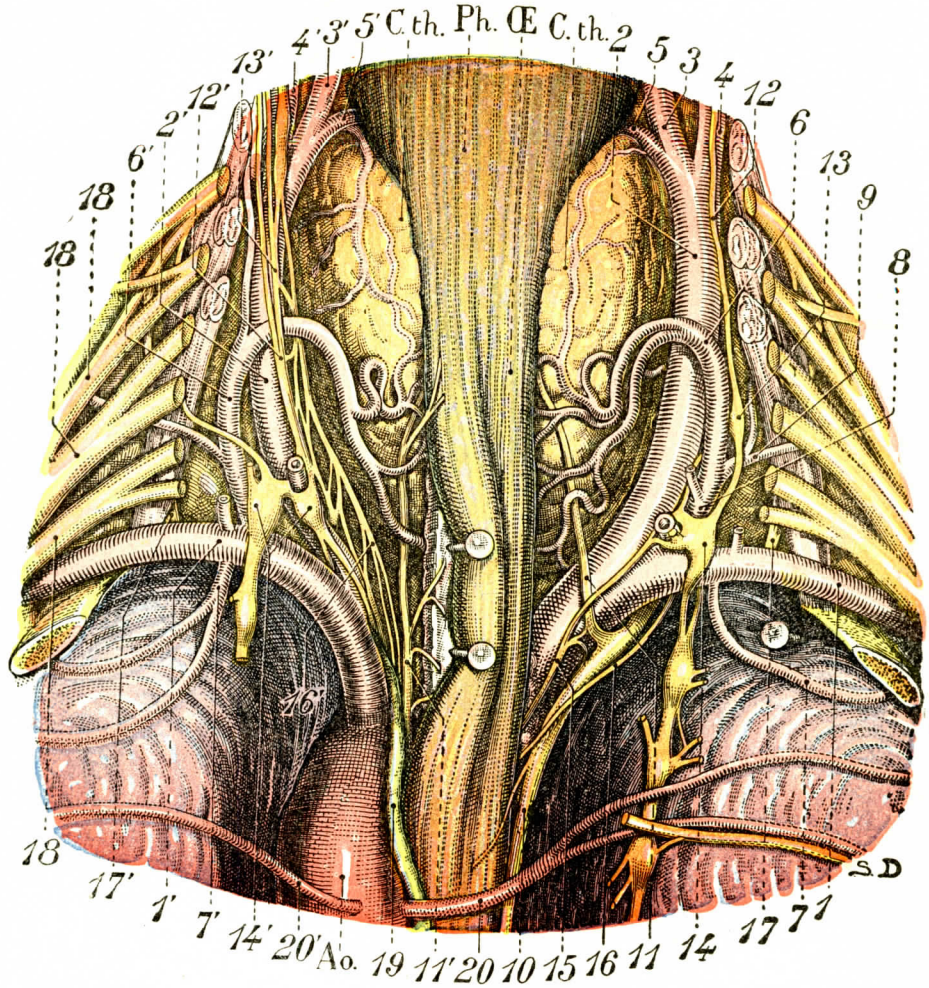

FIG. 139

Arterias subclavias y órganos de la base del cuello (vista posterior).

(Se ha quitado la columna vertebral entre la tercera vértebra cervical y la cuarta vértebra dorsal.)

Ph., faringe. — Œ., esófago. — Ao., aorta. — C. th., cuerpo tiroides.

1, 1', arterias subclavias derecha e izquierda. — 2, 2', carótidas primitivas derecha e izquierda. — 3, 3', carótidas externas. — 4, 4', carótidas internas. — 5, 5', arterias tiroideas superiores. — 6, 6', arterias tiroideas inferiores. — 7, intercostal superior izquierda. — 8, tronco tirocérvicoescapular derecho. — 9, arteria escapular superior. — 10, neumogastrico derecho. — 11, 11', nervios recurrentes derecho e izquierdo. — 12, 12', simpático cervical. — 13, ganglio cervical medio derecho. — 13', ojal nervioso simpático en el que penetra la artria tiroidea inferior izquierda. — 14, 14', ganglios estelares derecho e izquierdo. — 15, un nervio cardíaco inferior derecho anastomizado con el recurrente derecho. — 16, 16', nervios cardíacos superiores derecho e izquierdo. — 17, 17', nervios frénicos derecho e izquierdo. — 18, 18, 18, plexo braquial. — 19, conducto torácico. — 20, 20, arterias intercostales aórticas.

Por delante se encuentra primero la *arteria pulmonar derecha*, que cruza la cara inferior de la aorta; está envainada, como hemos visto, en el desdoblamiento

del pericardio fibroso que la une a este vaso. *El ligamento arterial*, fijo por una parte a la arteria pulmonar izquierda en su origen, se inserta por otra parte, como hemos visto, en la porción media de la cara inferior del cayado. Encuadra (véase *Nervios*

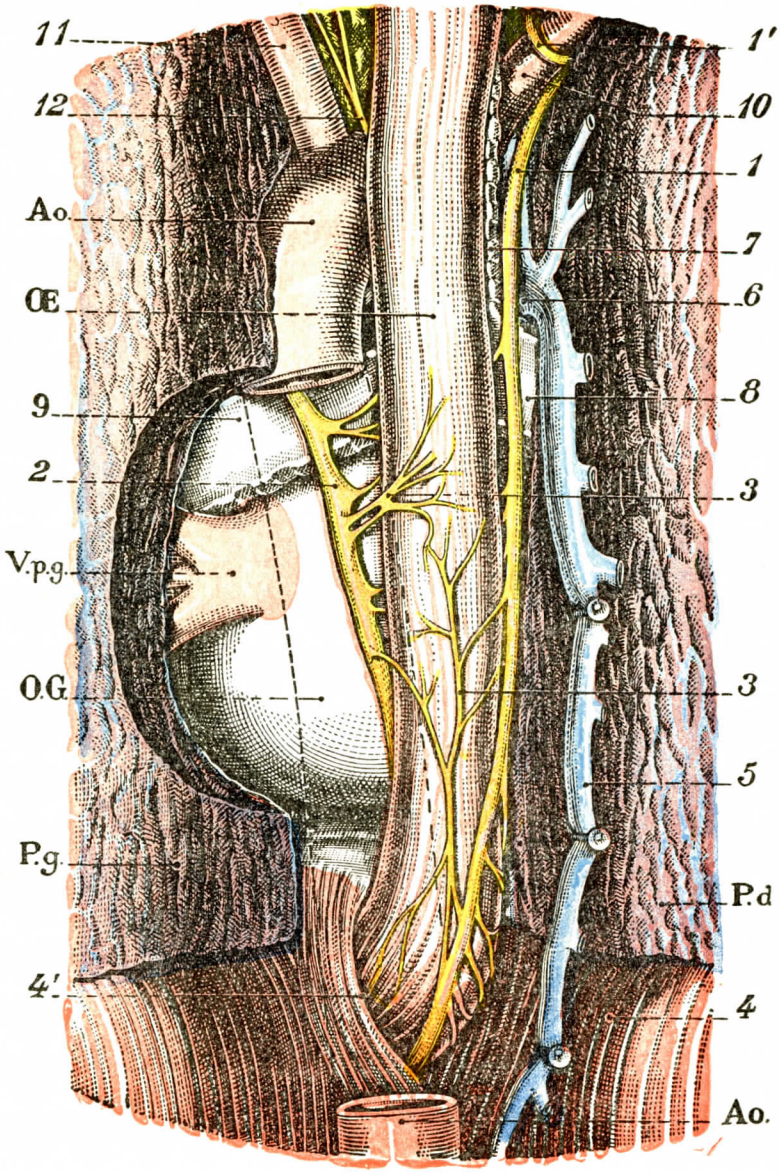

FIG. 140

Relaciones posteriores del pericardio. Esófago torácico.

Ao., aorta. — Œ., esófago. — O. g., aurícula izquierda. — P. d., pulmón derecho. — P. g., pulmón izquierdo. — V. p. g., venas pulmonares izquierdas.

1, neumogástrico derecho. — 1', recurrente derecho. — 2, neumogástrico izquierdo. — 3, 3', plexo esofágico. — 4, diafragma. — 4', orificio esofágico. — 5, vena ácigos mayor. — 6, cayado de la ácigos. — 7, tráquea. — 8, bronquio derecho. — 9, bronquio izquierdo. — 10, subclavia derecha.—11, subclavia izquierda.—12, un nervio cardiaco.

del corazón) con la aorta por arriba, la arteria pulmonar izquierda por abajo y la porción ascendente del cayado por dentro, el plexo cardíaco con su o sus ganglios de Wrisberg (fig. 132).

Inmediatamente por detrás del ligamento arterial, el *neumogástrico izquierdo* desprende el *nervio recurrente izquierdo*, que describe una asa subaórtica para llegar a la ranura tráqueoesofágica. Recordemos que del asa recurrente nacen los nervios cardíacos inferiores izquierdos, ramos siempre muy cortos.

Continuando su trayecto hacia atrás, la aorta cabalga sobre la cara superior del bronquio izquierdo, del que está separada, como lo estaba de la tráquea, por una capa de tejido celular más o menos importante, la *segunda bolsa serosa* de Calori. Satélites del bronquio, encontramos el grupo de los ganglios peribronquiales izquierdos (Barety) y los vasos bronquiales situados encima y detrás de él. Las venas pulmonares izquierdas están situadas en un plano inferior y lejos de la aorta (fig. 140).

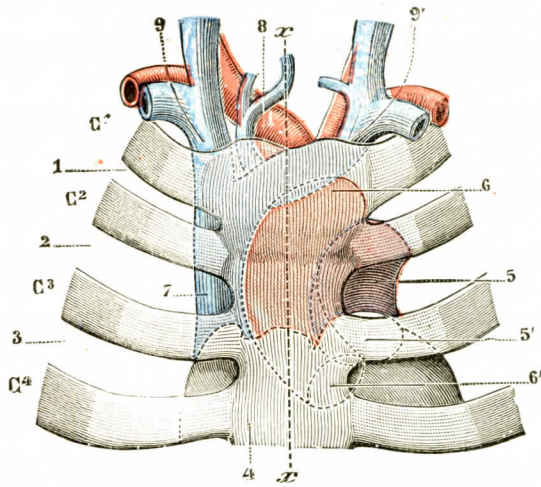

Fig. 141

Proyección sobre el peto esternocostal de los grandes vasos de la base del corazón.

C¹, C², C³, C⁴, las cuatro primeras costillas. — 1, 2, 3, los tres primeros espacios intercostales. — 4, esternón. — 5, arteria pulmonar, con 5', su orificio ventricular. — 6, aorta, con 6', su orificio ventricular. — 7, vena cava superior. — 8, tronco braquiocefálico arterial. — 9, 9', troncos braquiocefálicos venosos derecho e izquierdo. — *x x*, línea medioesternal.

α) La *cara superior* es la cara de la que parten las tres voluminosas colaterales del cayado aórtico: el *tronco braquiocefálico*, la *carótida primitiva izquierda* y la *subclavia izquierda*. Estas tres arterias nacen del cayado antes que éste haya alcanzado el vértice de su convexidad. La relación más interesante de esta cara se establece con la cara inferior del tronco venoso braquiocefálico izquierdo. Este, oblicuamente descendente de izquierda a derecha, cruza en banda la cara anterior de los tres troncos arteriales. Si es voluminoso, o si el cayado aórtico es elevado, entra en contacto con éste.

6.° Proyección del cayado de la aorta sobre el peto esternocostal. — El cayado aórtico, o mejor, su porción ascendente, proyectado sobre el peto esternocostal (fig. 141, 6), está en relación en toda su extensión con el esternón.

α) Su *extremo inferior*, que se confunde naturalmente con su orificio ventricular, está representado por una línea que, partiendo de la articulación condroesternal de la tercera costilla izquierda, se dirige luego oblicuamente hacia abajo y adentro hasta la línea media.

β) Su *extremo superior* está en relación de ordinario con la parte media de la primera articulación condroesternal izquierda.

γ) Su *borde izquierdo*, cóncavo, sigue el borde izquierdo del esternón o bien se encuentra un poco por dentro de este borde.

δ) Su *borde derecho*, convexo, parte de la línea media, a la altura del borde superior del cuarto cartílago costal. Desde aquí se dirige oblicuamente hacia arriba y a la derecha, alcanza el borde derecho del esternón a nivel del segundo espacio intercostal y se inclina luego hacia arriba y a la izquierda para ir a parar,

después de haber franqueado la línea media oblicuamente, al centro de la primera articulación condroesternal izquierda.

Como se ve, el cayado aórtico, aun en su punto culminante, se encuentra siempre situado un poco más abajo de la horquilla esternal. Esta distancia del cayado a la horquilla varía según los individuos, pero varía también según las edades. Refiriéndonos a nuestras propias mediciones, es de 20 a 25 milímetros por término medio en el adulto. Es mucho menor a la vez en el niño y en el viejo: en el niño, a causa del poco desarrollo del esternón; en el viejo, a causa de la dilatación antes descrita con el nombre de *seno mayor de la aorta*, que eleva el punto culminante del cayado.

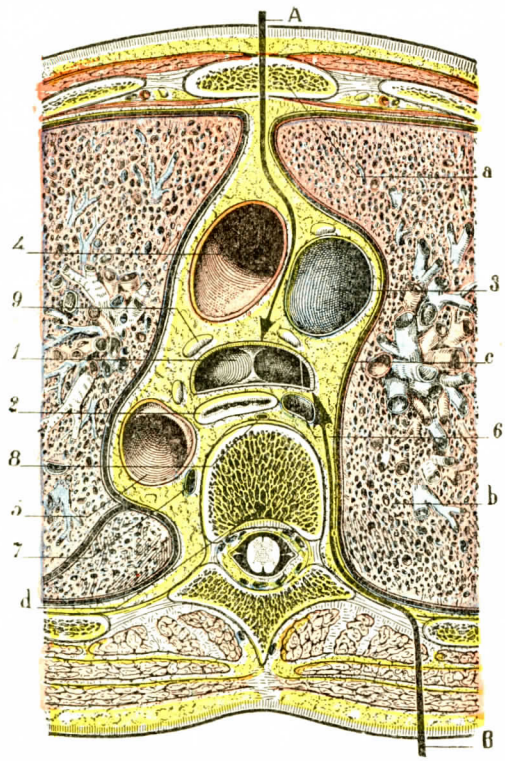

FIG. 142

Corte horizontal del tórax por la cuarta vértebra dorsal, un poco por encima de la bifurcación de los bronquios (sujeto congelado: segmento inferior del corte). (T.-J.).

1, tráquea y su bifurcación. — 2, esófago en su porción supra-bronquial. — 3, vena cava superior. — 4, aorta ascendente. — 5 aorta descendente. — 6, ácigos mayor. — 7, ácigos menor. — 8, conducto torácico. — 9, ganglio linfático.

a, esternón. — *b*, pulmón. — *c*, pleura mediastínica. — *d*, cuarta vértebra dorsal. — A, vía de acceso mediastínica anterior.—B, vía de acceso mediastínica posterior.

§ 2. — AORTA TORÁCICA

Se da convencionalmente el nombre de aorta torácica al segundo segmento torácico de la aorta; es continuación del cayado y se caracteriza por su dirección vertical descendente.

1.° Límites. —Comienza en el lado izquierdo de la cuarta vértebra dorsal y termina por abajo en el orificio diafragmático, que atraviesa. Este orificio está frente a la parte anterior de la segunda vértebra dorsal; está situado algo a la izquierda de la línea media, detrás y debajo del orificio esofágico.

2.° Situación, dirección. — La aorta torácica ocupa la parte más profunda del mediastino posterior. Queda unida a la parte anterior de la columna vertebral.

La dirección del vaso no es absolutamente vertical; es ligeramente oblicua abajo, adelante y a la derecha, de suerte que situada en su origen en la cara lateral izquierda de la columna, tiende, en su parte inferior, a situarse en la cara anterior de los cuerpos vertebrales sin llegar exactamente a la línea media (fig. 142). En el niño la aorta es más central que en el adulto.

Sigue, pues, en el plano anteroposterior la inflexión de la columna vertebral y describe con ella la curva cóncava hacia delante, curva que tiende a hacerse convexa en el segmento inferior. Las desviaciones de la columna vertebral (escoliosis) motivan desviaciones homólogas del vaso.

3.° Relaciones. — Desde el punto de vista de las relaciones, se le pueden considerar dos segmentos topográficos diferentes, fundándose en la oblicuidad de la arteria que, situada primero a la izquierda de la línea media, y por consiguiente lejos de los órganos axilares, tiende por el contrario a ser mediana en su segmento inferior, viniendo a situarse directamente por delante de la columna y detrás del conducto esofágico.

A. Relaciones del segmento superior. — Este segmento se extiende aproximadamente hasta la altura de la *séptima* vértebra dorsal. Consideraremos las relaciones por detrás, a la derecha, a la izquierda y por delante.

a. *Cara posterior.* — La aorta corresponde por detrás al ángulo costovertebral izquierdo. Se encuentran en este ángulo, aplicadas al plano parietal y en cierto modo anexas a este plano, la *cadena del simpático torácico*, de la que se desprenden los *nervios esplácnicos izquierdos*, y la *vena ácigos menor superior*. Esta última desciende verticalmente por delante de las arterias intercostales y viene en seguida a cruzar oblicuamente la cara posterior de la aorta a nivel de la sexta o séptima vértebra dorsal, para terminar a la derecha en la vena ácigos mayor (fig. 146).

De esta cara posterior nacen las *arterias intercostales*; se desprenden siguiendo dos líneas próximas entre sí y aproximadas al eje de la aorta. Después de su nacimiento,

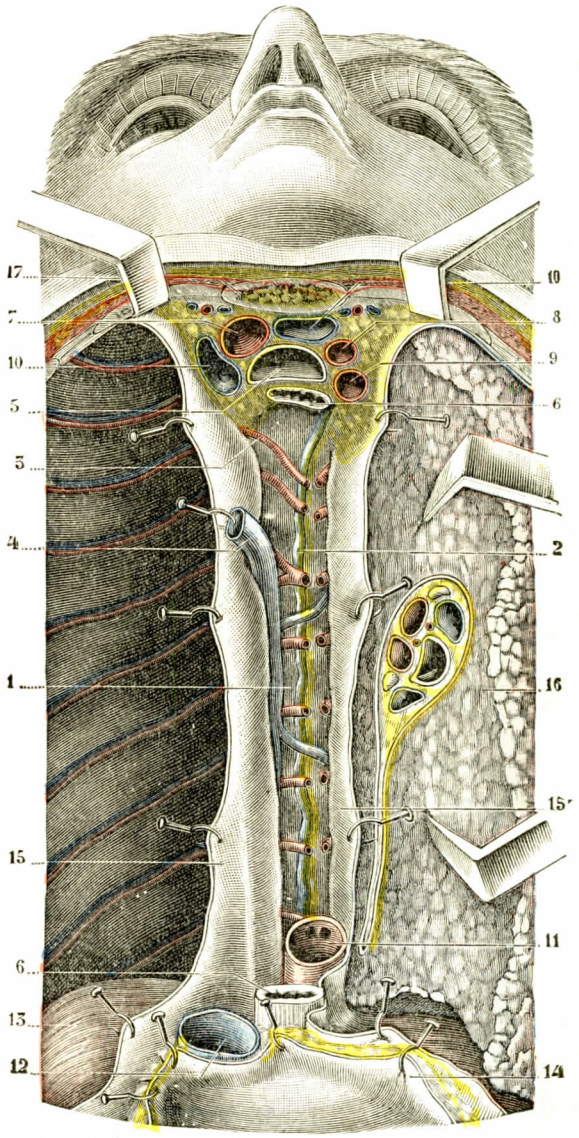

Fig. 145

La pared posterior del mediastino vista por delante (T.-J.).

Se ha abierto ampliamente el tórax por delante y se han extraído el corazón, con el pericardio y los grandes vasos, la tráquea, el esófago, la aorta; se ha extraído también el pulmón derecho y apartado grandemente el izquierdo hacia fuera; se ha conservado la parte posterior de las dos pleuras mediastinas, sosteniéndola con erinas

1, columna vertebral. — 2, conducto torácico. — 3, arterias intercostales. — 4, ácigos mayor, que recibe en su lado izquierdo la ácigos menor y el tronco común de las venas intercostales superiores izquierdas. — 5, tráquea. — 6, 6, esófago. — 7, tronco arterial braquiocefálico. — 8, carótida primitiva izquierda. — 9, subclavia izquierda. — 10, 10', troncos venosos braquiocefálicos derecho e izquierdo. — 11, aorta. — 12, vena cava inferior. — 13, diafragma. — 14, pericardio. — 15, pleura mediastina derecha. — 15', pleura mediastina izquierda. — 16, pulmón izquierdo con su hilio. — 17, horquilla esternal y primera costilla muy apartadas hacia arriba con erinas.

cruzan la cara posterior del vaso: las arterias izquierdas llegan rápidamente a la parte posterior de los espacios intercostales, las arterias derechas rodean la cara anterior de los cuerpos vertebrales antes de llegar a los mismos espacios,

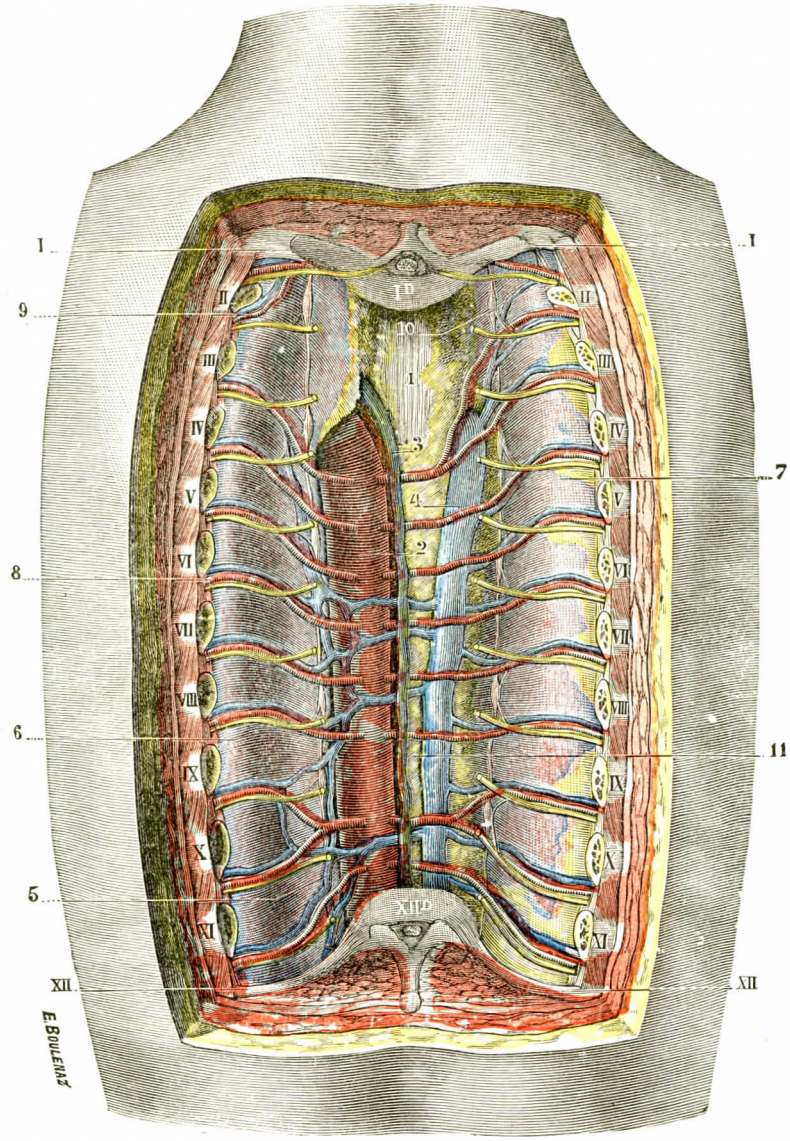

FIG. 144

Plano superficial del mediastino posterior (T.-J.).

Se han quitado las vértebras dorsales, la porción posterior de las costillas derechas e izquierdas, así como las partes blandas que cubren estos segmentos óseos.

1, esófago suprabronquial. — 2, aorta descendente. — 3, conducto torácico. — 4, ácigos mayor. — 5, ácigos menor. — 6, pleura y pulmón izquierdos. — 7, pleura y pulmón derechos. — 8, arteria intercostal aórtica, acompañada de la vena y del nervio intercostales. — 9, arteria intercostal superior acompañada de la vena y del nervio del mismo nombre. — 10, simpático torácico. — 11, tejido celuloadiposo que envuelve la porción intrabronquial del esófago.

ID, primera vértebra dorsal. — XIID, duodécima vértebra dorsal. — I, II, II, IV, etc., etc., primera, segunda, tercera, cuarta, etc., etc., costillas.

b. *Cara derecha.* — La aorta está aplicada, a la derecha, junto a la cara lateral de los cuerpos vertebrales, a los que excede, sin embargo, ligeramente por delante. Determina aquí a veces una huella en forma de canal de bordes esfumados.

Corresponde igualmente a los órganos que caminan delante de la columna vertebral: el *esófago*, en este punto, le es interno y ligeramente anterior; el *conducto torácico* sigue el lado derecho de la aorta hasta la cuarta dorsal, donde se curva a la izquierda para describir su segmento supraaórtico; la *vena ácigos mayor* sólo tiene relaciones muy lejanas con la aorta; flexiona su cayado encima del

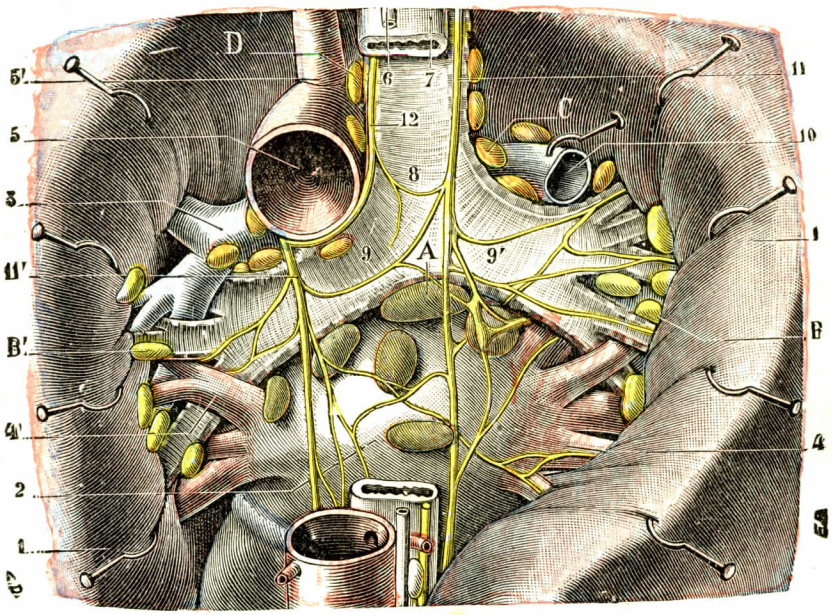

FIG. 145

Los pediculos pulmonares y los ganglios tráqueobronquiales; vista posterior (T.-J.).

1, 1, pulmones grandemente apartados hacia fuera. — 2, aurículas del corazón, vistas por detrás. — 3, arterias pulmonares izquierdas. — 4, 4', venas pulmonares derechas e izquierdas. — 5, aorta, con 5', subclavia izquierda. — 6, conducto torácico. — 7, esófago. — 8, tráquea. — 9, 9', bronquios derecho e izquierdo con sus ramificaciones en el hilio del pulmón. — 10, vena ácigos mayor. — 11, 11', neumogástricos derecho e izquierdo. — 12, recurrente.

A, grupo ganglionar intertráqueobronquial (*en gris*). — B, B', grupos interbronquiales derecho e izquierdo (*en verde*). — C, grupo pretráqueobronquial derecho (*en amarillo anaranjado*). — D, ganglios recurrentes.

pedículo pulmonar derecho, separada de la gran arteria por toda la anchura del esófago. El *neumogástrico derecho* está situado entre el esófago y la ácigos.

c. *Cara izquierda.* — La aorta está pegada por su cara izquierda a la *pleura mediastina*, que la separa de la parte posterior de la cara interna del pulmón izquierdo, sobre el que deja a veces su impresión en forma de un canal vertical. En este segmento yuxtarraquídeo, la pleura está fijada bastante sólidamente al raquis por una serie de pequeños tractos escalonados metaméricamente y tendidos de la pleura a los cuerpos vertebrales; es preciso romper o seccionar estas amarras si se quiere reclinar la pleura y descubrir el vaso (BRAINE).

d. *Cara anterior.* — En su segmento inicial la aorta cruza la cara posterior del origen del pedículo pulmonar izquierdo. Se halla, pues, en contacto íntimo con la cara posterior del origen del *bronquio izquierdo* y con las dos *venas pulmonares izquierdas*, éstas situadas en un plano inferior al conducto bronquial (fig .145). No tiene relación inmediata con la arteria pulmonar izquierda; ésta es más ante-

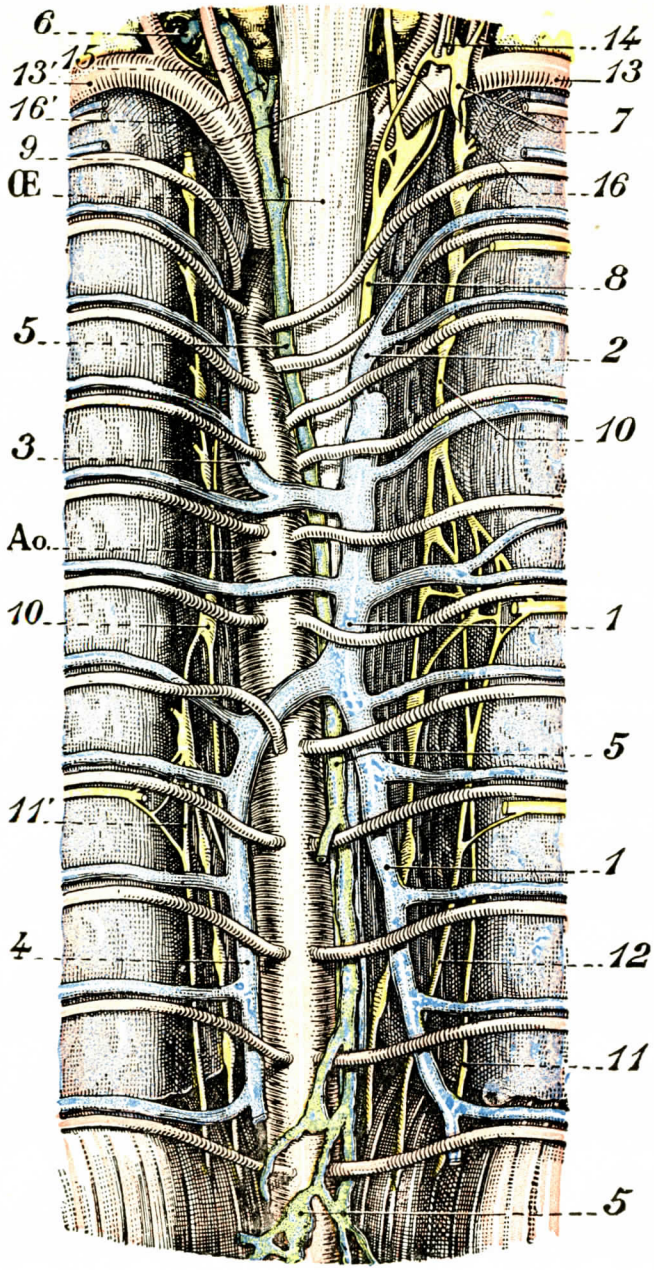

FIG. 146
Aorta torácica. Conducto torácico. Acigos.

rior y el bronquio la separa de la aorta. *Ganglios peribronquiales* se escalonan junto al conducto aerífero. Por último, a este nivel nace de la aorta el *tronco de las arterias bronquiales:* éste se bifurca en dos ramas, derecha e izquierda, cada una de las cuales sigue la cara posterior del bronquio correspondiente.

Entre la aorta y el pedículo pulmonar aparece y se insinúa el *tronco del nervio neumogástrico izquierdo:* éste cruza oblicuamente la cara anterior de la parte más superior de la aorta torácica para llegar, por debajo del bronquio, al borde izquierdo, luego a la cara anterior del esófago (fig. 140).

Debajo del pedículo pulmonar, la aorta torácica corresponde a la cara posterior del saco fibroso del pericardio, que la separa del extremo izquierdo de la aurícula izquierda del corazón.

B. RELACIONES DEL SEGMENTO INFERIOR. — A partir de la séptima vértebra dorsal, la aorta se hace sensiblemente mediana. Consideraremos sus relaciones por detrás, por delante, a la derecha y a la izquierda.

a. *Cara posterior.* —La aorta se apoya en

Œ, esófago. — Ao, aorta.

1, vena ácigos mayor. — 2, vena intercostal superior derecha. — 3, hemiácigos superior. — 4, hemiácigos inferior. — 5, conducto torácico. — 5', origen del conducto torácico (tipo plexiforme de la cisterna de Pecquet). — 6, cayado del conducto torácico. — 7, ganglio estelar. — 8, neumogástrico derecho. — 9, nervio recurrente derecho. — 10, simpático torácico. — 11, 11', nervios esplácnicos mayor derecho e izquierdo. — 12, nervio esplácnico menor derecho. — 13, arteria subclavia derecha. — 14, arteria vertebral y nervio senovertebral. — 15, arteria subclavia izquierda. Las arterias y venas intercostales aórticas no están numeradas. Nótese el paso de las arterias derechas por detrás de la vena ácigos mayor.

la cara anterior de los cuerpos vertebrales; está separada de ellos por tejido celular, en el que caminan transversalmente las *venas intercostales inferiores izquierdas* o, simplemente, la terminación de la *vena ácigos inferior*, según la disposición del sistema venoso ácigos. El *coducto torácico*, que penetra en el tórax utilizando el mismo orificio diafragmático que la aorta, queda pegado a la cara posterior de ésta en cierta extensión; se sitúa más arriba en su lado derecho, posición que conserva en todo su segmento situado por debajo del cayado de la aorta (segmento subácigoaórtico).

La *vena ácigos mayor* camina igualmente delante del plano óseo, junto al que está aplicada, muy a la derecha de la aorta. Clásicamente se admite que la aorta y la ácigos, aproximadas en la parte inferior del tórax, suben por el mediastino oblicuando en sentido contrario, hasta el punto donde describen sus cayados, una encima del pedículo pulmonar izquierdo, la otra encima del pedículo pulmonar derecho.

Los dos vasos limitan así un espacio angular de vértice inferior y cuya base superior corresponde a los cayados de ambos vasos, distantes uno del otro tres centímetros aproximadamente. Esta disposición en V es en realidad variable. BRAINE cree que esto es un artificio de preparación y que, en realidad, los dos órganos caminan casi paralelamente uno con el otro (fig. 146).

b. *Cara anterior.* — El *esófago*, anterior a los vasos, ocupa en el sentido frontal el espacio comprendido entre la aorta y la ácigos. Estas relaciones aórtico-esofágicas merecen ser precisadas. Recordemos que la arteria es ligeramente oblicua hacia abajo y a la derecha y tiende a ganar la línea media. El esófago, al principio situado cerca del lado derecho del vaso, pasa oblicuamente por delante de él para venir finalmente a exceder su costado izquierdo: se puede decir que en una vista anterior, el esófago, órgano más superficial, cruza diagonalmente la cara anterior de la aorta de derecha a izquierda y de arriba abajo. Estas relaciones son, por demás, algo variables según se trate de una aorta profunda, paravertebral, en cuyo caso no hay contacto, o de una aorta más superficial, prevertebral, como en el niño, en cuyo caso el contacto entre los dos órganos es íntimo. Por el hecho de este cruzamiento las *arterias intercostales* tienen diferentes relaciones con el esófago: por arriba, las arterias intercostales derechas son las que cruzan la cara posterior del esófago; por abajo, es decir, encima del diafragma, son las arterias intercostales izquierdas. Esta disposición clásica no corresponde tal vez a la verdad. En efecto, el esófago dista siempre de la columna vertebral toda la anchura de la aorta, salvo en la parte más superior, y se puede decir que la distancia del esófago a la columna vertebral, y por consiguiente a la aorta que está junto a ella, aumenta progresivamente a medida que nos acercamos al diafragma: las arterias intercostales no pueden, pues, estar en relación directa con el esófago. Sin embargo, es exacto que en su parte inferior el conducto digestivo describe en sentido transversal una curva pronunciada de concavidad izquierda (GRÉGOIRE) y que su extremo inferior cruza de derecha a izquierda la dirección de la aorta. En todo este segmento inferior el esófago corresponde por delante a la cara posterior del pericardio fibroso, es decir, a la parte inferior de la aurícula izquierda y a la parte superior del ventrículo izquierdo.

Con el esófago, la aorta entra en relación también por su cara anterior con los dos neumogástricos. Estos dos nervios, muy separados del esófago en la bifurcación de la tráquea donde cruzan respectivamente la cara posterior de los dos pedículos pulmonares derecho e izquierdo, alcanzan el esófago torácico en su segmento retropericardíaco: el neumogástrico izquierdo llega a la cara anterior; el neumogástrico derecho sigue el lado derecho antes de pasar a la cara posterior del esófago, la que sólo alcanza muy inferiormente. Los dos nervios se reúnen por anastomosis adosadas al esófago (fig. 147).

Filetes nerviosos simpáticos que proceden de la cadena simpática torácica pasan en pequeño número por delante del conducto aórtico para llegar al abdomen; hay otros, raros también, en la cara posterior que van al plexo solar.

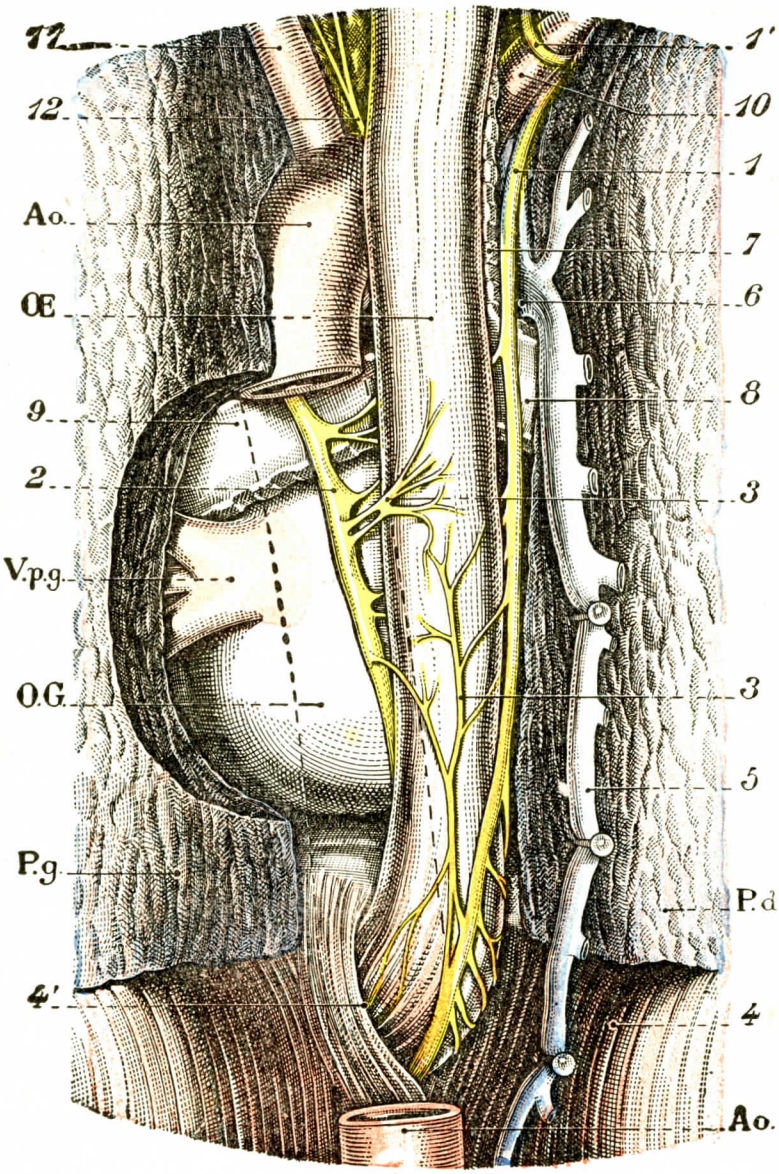

FIG. 147

Relaciones posteriores del pericardio. Esófago torácico.

Ao, aorta. — ŒE, esófago. — O. g., aurícula izquierda. — P. d., pulmón derecho. — P. g., pulmón izquierdo. — V. p. g., venas pulmonares izquierdas.

1, neumogástrico derecho. — 1', recurrente derecho. — 2, neumogástrico izquierdo. — 3, 3', plexo esofágico. — 4, diafragma. — 4', orificio esofágico. — 5, vena ácigos mayor. — 6, cayado de la ácigos. — 7, tráquea. — 8, bronquio derecho. — 9, bronquio izquierdo. — 10, subclavia derecha. — 11, subclavia izquierda. — 12, un nervio cardíaco

c. *Caras laterales.* — Las caras laterales de la aorta se relacionan con las pleuras. Estas tienden a cada lado a insinuarse entre la aorta y el esófago. Lás pleuras forman una cortina móvil que se deja levantar por los órganos del mediastino y deprimir en su intervalo. Así es como la pleura derecha, levantada primero por la ácigos, luego por el esófago, se insinúa entre dos órganos en un canal que se designa con el nombre de *fondo de saco ácigoesofágico;* así es como la pleura izquierda es rechazada por la aorta descendente y, por delante de la aorta, por el esófago, insinuándose entre estos dos órganos para formar un canal vertical que se denomina *fondo de saco aórticoesofágico* (fig. 148). Estos fondos de saco son de extensión o mejor de profundidad variable, según los individuos. Es posible encontrarlos en contacto uno del otro, pero es raro. Generalmente están alejados, pues el fondo de saco izquierdo es menos profundo que el derecho (QUÉNU) En el intervalo de los fondos de saco existe un tejido celular que algunos autores han elevado, con cierta pretensión al parecer, a la categoría de *ligamento*, el ligamento *interpleural de* MOROSOW. En realidad, este tejido celular, cuando no está inflamado, es flexible: los dos fondos de saco son fáciles de separar uno de otro y de los órganos con que se relacionan.

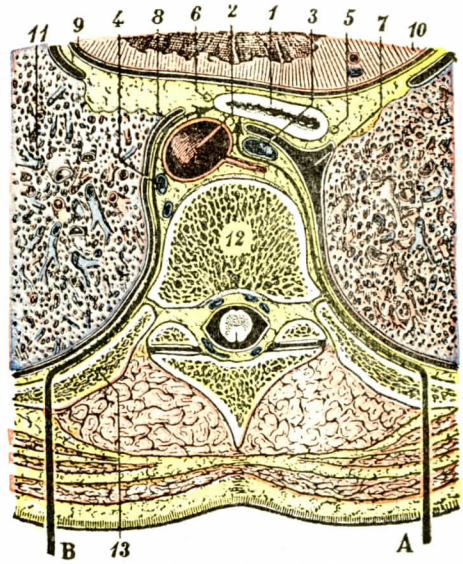

FIG. 148

Corte horizontal del mediastino posterior para mostrar los fondos de saco pleurales (T.-J.).

1, esófago. — 2, aorta. — 3, ácigos mayor. — 4, ácigos menor. — 5 y 6, neumogástrico. — 7, 8, fondos de saco pleurales derecho e izquierdo.—9, pericardio.—10, corazón. — 11, pulmón. — 12, octava vértebra dorsal. — 13, octava costilla.—A y B, vías de acceso al mediastino posterior.

C. RELACIONES DE LA AORTA EN EL ORIFICIO DIAFRAGMÁTICO. — Como hemos visto en MIOLOGÍA, la aorta pasa por el orificio posterior del diafragma, orificio tendinoso formado por la separación de los dos pilares y cerrado por delante por el entrecruzamiento de los fascículos anastomóticos de éstos.

El conducto torácico pasa por el mismo orificio, en la cara posterior de la aorta. Recordemos que las venas ácigos pasan por las hendiduras comprendidas entre los pilares principales y accesorios del diafragma y que el esófago penetra por un orificio independiente, orificio completamente muscular que dista de la aorta de cuatro a cinco centímetros aproximadamente y situado en un plano más elevado que el orificio arterial. Existe, pues, una parte del mediastino posterior situada debajo del orificio esofágico; es el punto más declive, y sólo está ocupada por vasos y nervios: la aorta, el conducto torácico, las ácigos, los nervios esplácnicos y la doble cadena del simpático (fig 101).

§ 3. — AORTA ABDOMINAL

La aorta abdominal es la porción terminal de la aorta; se halla contenida en el abdomen.

1.° Límites. — Comienza a la altura de la undécima vértebra dorsal, para terminar en el disco intervertebral que separa la cuarta y la quinta vértebras lumbares.

2.° Situación. Dirección. — La aorta forma parte del plano parietal. Está aplicada a la columna vertebral por detrás del peritoneo.

Se dirige verticalmente hacia abajo con una ligera oblicuidad: en su origen está un poco a la izquierda, mientras que en su terminación se halla exactamente en la línea media.

3.° Relaciones. — En todo su trayecto la aorta abdominal está envuelta por una atmósfera celulosa, densa, que contiene numerosos filetes simpáticos. Estos,

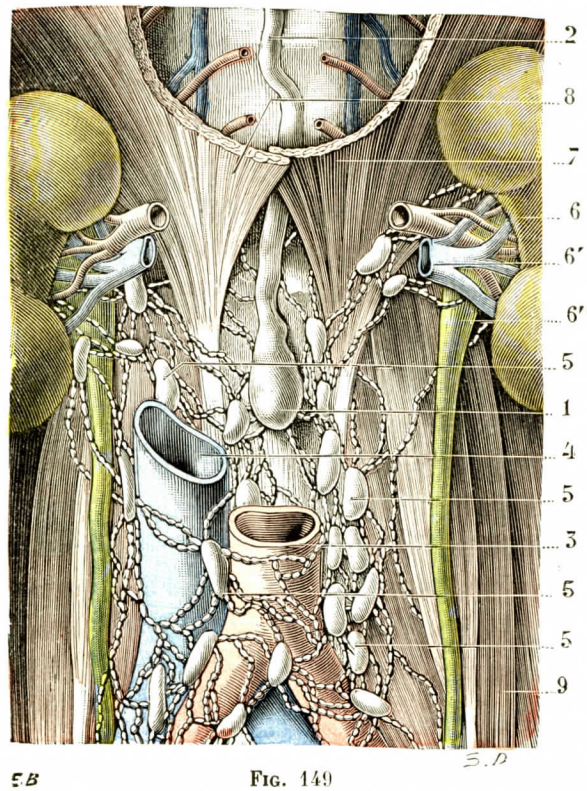

FIG. 149

La cisterna de Pecquet y la porción inicial del conducto torácico.

1, cisterna de Pecquet. — 2, conducto torácico. — 3, aorta. — 4, vena cava inferior. — 5, 5, 5, ganglios lumboaórticos. — 6, riñón izquierdo, con 6', su pedículo vascular, y 6'', su conducto excretorio. — 7 y 8, pilares del diafragma que limitan el orificio aórtico. — 9, psoas.

anastomizados entre sí, forman el *plexo periaórtico*, particularmente desarrollado delante del vaso. Constituye en el abdomen el simpático denominado *prevertebral*, para distinguirlo de la doble cadena *paravertebral*. A los lados del vaso se escalonan los ganglios linfáticos *yuxtaaórticos*.

Aparte estas conexiones inmediatas, la aorta abdominal ofrece las siguientes relaciones:

a. *Cara posterior.* — La aorta abdominal descansa en la cara anterior de los cuerpos vertebrales de la duodécima vértebra dorsal y de las cuatro primeras lumbares. Estas se hallan revestidas por el tejido fibroso que constituye el gran ligamento vertebral común anterior y el entrecruzamiento que proviene de las

inserciones de los pilares del diafragma. Cubre la cisterna de Pecquet en el origen del conducto torácico (fig. 149)

La cadena del simpático lumbar, muy delgada en su parte superior, más voluminosa en su parte inferior, desciende por los costados de los cuerpos vertebrales: su aspecto varía según haya concentración o diseminación de las formaciones ganglionares (Bonniot). Paralelamente al simpático caminan las venas lumbares ascendentes derecha e izquierda.

El psoas se alarga lateralmente; se distingue su fijación en arcos sobre los lados de los cuerpos vertebrales. Por los espacios arqueados ósteofibrosos que dibu-

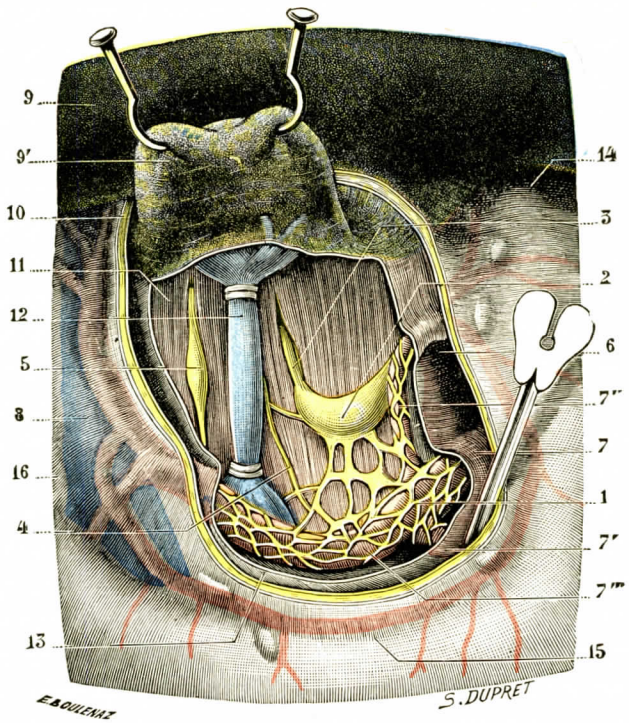

Fig. 150

Región celíaca vista de frente (T.-J.).

1, plexo solar. — 2, ganglio semilunar derecho. — 3, esplácnico mayor. — 4, nervio esplácnico menor. — 5, simpático lumbar con uno de sus ganglios. — 6, aorta. — 7, tronco celíaco, con: 7', esplénica; 7'', coronaria estomáquica; 7''', hepática. — 8, vena porta. — 9, cara inferior del hígado, con 9', lóbulo de Spiegel. — 10, abertura practicada en el epiplón menor. — 11, pilares del diafragma. — 12, vena cava inferior apretada entre dos ligaduras para disminuir su amplitud. — 13, hoja peritoneal posterior, ampliamente fenestrada para descubrir el plexo solar. — 14, cardias. — 15, curvatura pequeña del estómago. — 16, colédoco.

jan pasan los *rami communicantes*, las venas lumbares y las arterias lumbares. Como las arterias intercostales, de las que son homólogas, éstas nacen de la cara posterior del tronco aórtico, cerca de la línea media; tienen, pues, un trayecto retroaórtico antes de llegar a los arcos del psoas.

Por último, en su parte más superior la aorta cubre y oculta totalmente la cisterna de Pecquet, con la terminación de sus afluentes y el origen del conducto torácico que de ella parte (fig. 149).

b. *Cara derecha.* — La cara derecha corresponde a la vena cava inferior; pero estas relaciones varían según las alturas.

A nivel de la cuarta vértebra lumbar, es decir, en el origen de la vena cava inferior, ésta se halla en contacto inmediato con la cara derecha de la aorta, aun estando situada en un plano más posterior. Más arriba, los dos gruesos vasos se separan: la aorta se inclina ligeramente a la izquierda, mientras que la vena cava inferior sube oblicuamente hacia atrás y a la derecha, cruzando así el flanco lateral derecho de la columna lumbar. Por el hecho de esta doble oblicuidad en sentido inverso los dos vasos se separan más y más a medida que se elevan: el espacio intervascular se llena de tejido celular que forma un verdadero tabique conjuntivo laxo, en el que caminan y se escalonan los ganglios linfáticos yuxtaaórticos derechos.

En la parte superior del abdomen, es decir, a la altura del hígado, la vena cava inferior no tiene ya relaciones con la aorta. Se inclina fuertemente a la derecha para llegar al canal que excava en la cara posterior del hígado, mientras que la aorta permanece prevertebral. El pilar derecho del diafragma y toda la anchura del lóbulo de Spiegel separan ambos vasos.

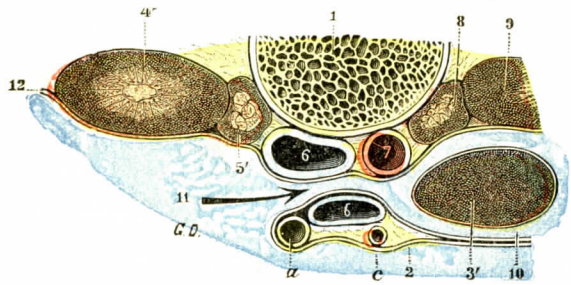

FIG. 151

Las relaciones de la vena porta vistas en un corte transversal del tronco.

1, cuerpo vertebral.—2, epiplón gastrohepático, con: *a*, conducto colédoco; *b*, vena porta; *c*, arteria hepática. — 3, lóbulo de Spiegel cubierto hacia delante por el epiplón gastrohepático. — 3', el mismo cortado al través y envuelto por el peritoneo. — 4, riñón derecho. — 4', su corte. — 5, cápsula suprarrenal derecha. — 5', su corte. — 6, vena cava inferior. — 7, aorta. — 8, cápsula suprarrenal izquierda. — 9, riñón izquierdo. — 10, trascavidad de los epiplones. — 11, hiato de Winslow. — 12, hoja parietal del peritoneo, que tapiza la pared abdominal posterior.

c. *Cara izquierda.*—Esta cara corresponde, primero a los músculos de la pared abdominal posterior: pilares izquierdos del diafragma, a través de los cuales penetran los nervios esplácnicos izquierdos y los orígenes de la hemiácigos inferior izquierda; músculo psoas más abajo.

Aplicados delante de la pared posterior del abdomen y en la proximidad de la aorta se encuentran la cápsula suprarrenal izquierda y los órganos urinarios. El vértice de la cápsula suprarrenal está cerca de la aorta. Esta destaca para la glándula la arteria *capsular media*, vaso que se rodea de un tejido celular bastante denso, al que ALBARRÁN y CATHELIN dan el nombre de *ligamento suprarrenoaórtico* y que PATURET denomina más justamente *vaina vascular de la arteria capsular media*. Observemos que nunca hay contacto entre la aorta y la suprarrenal izquierda, como se observa entre la suprarrenal derecha y la vena cava inferior.

Debajo de la suprarrenal el riñón izquierdo se halla en relación con la aorta. Dada la oblicuidad del riñón, su polo superior está más próximo a la aorta que el inferior. Por debajo del riñón el uréter desciende paralelamente a la aorta, pero a distancia de la misma.

d. *Cara anterior.* — La cara anterior, *retroperitoneal*, está cubierta por las vísceras abdominales. Entre éstas, como más tarde veremos (véase ESPLACNOLOGÍA), unas están libres en la cavidad abdominal y separadas de la aorta por el peritoneo parietal posterior, mientras que otras, fijas, son subperitoneales y están en contacto directo con la aorta, a la que cubren. La aorta abdominal tiene, por consiguiente, segmentos descubiertos que se perciben después de haber reclinado las vísceras móviles y segmentos ocultos imposibles de inspeccionar sin mutilación. Es preciso recordar que esta disposición del adulto es debida a la evolución del peritoneo en el curso del desarrollo. Primitivamente el saco peritoneal se refleja a nivel de la

aorta: las dos hojas adosadas, aprisionando las ramas viscerales aórticas, forman un largo tabique, un *meso*, como se dice, que une el tubo digestivo del embrión a la pared posterior del abdomen (mesogastrio, mesoduodeno, mesenterio común, mesenterio terminal). Más tarde ocurren fenómenos de torsión del asa intestinal primitiva y fenómenos de adosamiento a nivel de los mesos y vísceras, fenómenos que determinan las conexiones que la aorta ofrece en el adulto con el peritoneo

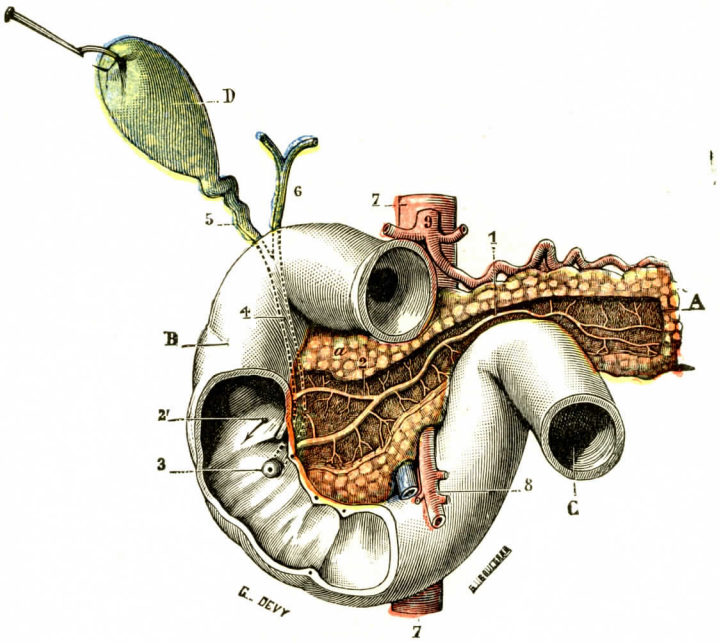

FIG. 152

Conductos excretorios del páncreas.

A, páncreas, con *a*, su cabeza. — B, duodeno, cuya pared anterior ha sido resecada a nivel de la unión de su porción ascendente con su porción horizontal. — C, yeyuno. — D, vejiga biliar.

1, conducto principal o conducto de Wirsung. — 2, conducto pancreático accesorio, con 2', su orificio en la pared posterointerna del duodeno (carúncula menor). — 3, carúncula mayor, que contiene la ampolla de Vater. — 4, conducto colédoco. — 5, conducto cístico. — 6, conducto hepático. — 7, aorta. — 8, vasos mesentéricos superiores. — 9, tronco celíaco con sus tres ramas.

y las demás vísceras: directamente subperitoneal en ciertos puntos, es retrovisceral en otros.

Teniendo en cuenta estos hechos, las relaciones de la cara anterior de la aorta pueden ser consideradas topográficamente en las tres regiones que están superpuestas de arriba abajo: la *región celíaca*, la *región duodenopancreática*, la *región terminal*.

α) Segmento inicial correspondiente a la región celíaca. — La región celíaca de LUSCHKA, cuyos órganos estudiaremos más tarde, está limitada a la derecha, abajo y a la izquierda por la curvatura menor del estómago, el píloro y la primera porción del duodeno. Su límite superior está formado por el lóbulo de Spiegel y el borde posterior del hígado, que tiene la huella que la aorta excava en él. El fondo de la región está formado por la duodécima dorsal y por la primera lumbar cubiertas por los pilares diafragmáticos.

La aorta, saliendo del orificio diafragmático, desciende al centro de esta región, donde deja sus primeras ramas: las arterias diafragmáticas inferiores, capsulares medias, por último el tronco celíaco. Recordemos que por detrás oculta la cisterna de Pecquet y la porción inicial del conducto torácico.

A cada lado de la aorta vienen a condensarse numerosos filetes nerviosos. Estos constituyen el plexo solar, cuyo centro está representado vor dos masas ganglionares irregulares: los *ganglios semilunares* (fig. 150). El neumogástrico derecho va al ángulo interno del ganglio semilunar derecho, formando el *asa memorable de Wrisberg;* envía a menudo un ramo al ganglio semilunar izquierdo, formando así una asa homóloga (Laignel - Lavastine). El plexo solar se continúa por un fieltraje nervioso que se prosigue sobre la aorta y sobre todas las colaterales de la misma, en particular en el tronco celíaco, donde forma el plexo celíaco.

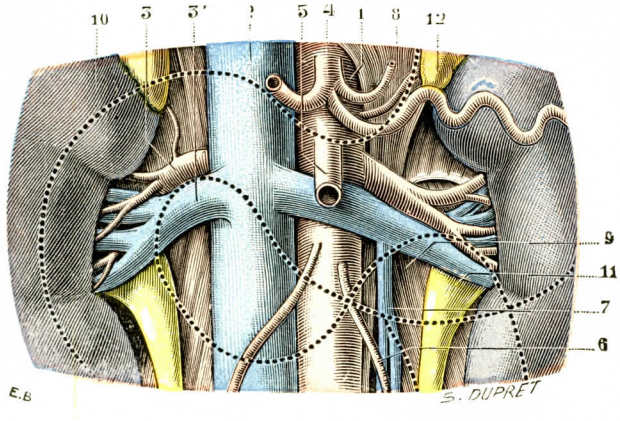

Fig. 153

Arterias y venas renales; vista anterior.

(Las líneas de puntos señalan el contorno del estómago y del duodeno.)

1, aorta abdominal. — 2, vena cava inferior. — 3, 3', arteria y vena renales. — 4, tronco celíaco con sus tres ramas (hepática, esplénica y coronaria estomáquica). — 5, mesentérica superior. — 6, arteria espermática. — 7, vena espermática izquierda. — 8, pilares del diafragma. — 9, psoas. — 10, riñón. — 11, pelvis renal y uréter. — 12, cápsula suprarrenal.

Estos elementos nerviosos están sumergidos en un tejido fibroso extremadamente denso, en el que se encuentran, además, algunos filamentos musculares lisos que proceden del expansionamiento terminal del músculo suspensorio de Treitz (véase *Duodeno*).

Encima del tronco celíaco la cara anterior de la aorta es cruzada transversalmente por la vena coronaria estomáquica, que, después de haber seguido la arteria del mismo nombre, se echa en la vena porta o la vena esplénica en situación retroperitoneal.

Una doble cubierta peritoneal cubre la región celíaca (fig. 150). Primero es el peritoneo parietal posterior que forma aquí la hoja posterior de la trascavidad de los epiplones: la arteria hepática y la arteria coronaria estomáquica, ramas del tronco celíaco, la levantan para constituir las *hoces peritoneales del círculo arterial de la curvatura menor del estómago.* La segunda cubierta peritoneal está constituída por el epiplón menor gastrohepático, cuyas dos hojillas, tendidas de la curvatura menor del estómago al hilio del hígado, limitan por delante el vestíbulo de la trascavidad (fig. 151). Veremos más tarde que el epiplón menor es delgado en su parte media *(pars flaccida de Toldt)* y deja ver la aorta por transparencia (véase Esplacnología).

β) *Segmento medio correspondiente a la región duodenopancreática.* — En este segmento la cara anterior de la aorta está cubierta por el istmo del páncreas y debajo de éste por la porción horizontal (tercera porción) del duodeno (fig. 152). Estos dos órganos son subperitoneales y fijos. Con bastante rareza un recessus peritoneal, la fosita retroduodenal de Jonnesco, penetra detrás del duodeno y separa éste de la aorta.

En esta región la aorta abdominal abandona ramas colaterales importantes:

1.°, la *arteria mesentérica superior*, que desciende oblicuamente hacia abajo y adelante, detrás del cuello del páncreas, adosada, por consiguiente, en un pequeño recorrido, a la aorta y que pasará más abajo delante de la tercera porción del duodeno para llegar al mesenterio; el duodeno pasa así por la horquilla vascular aórticomesentérica; 2.°, las *arterias renales*, que nacen más abajo a nivel del cuerpo de la primera vértebra lumbar; 3.°, las *arterias espermáticas*, o *úteroováricas en la mujer*, arterias más delgadas que aparecen entre las renales y la emergencia de la mesentérica inferior.

En la misma región retropancreática caminan troncos venosos voluminosos que cruzan la cara anterior de la aorta (fig. 153). Son: 1.°, la *vena renal izquier-*

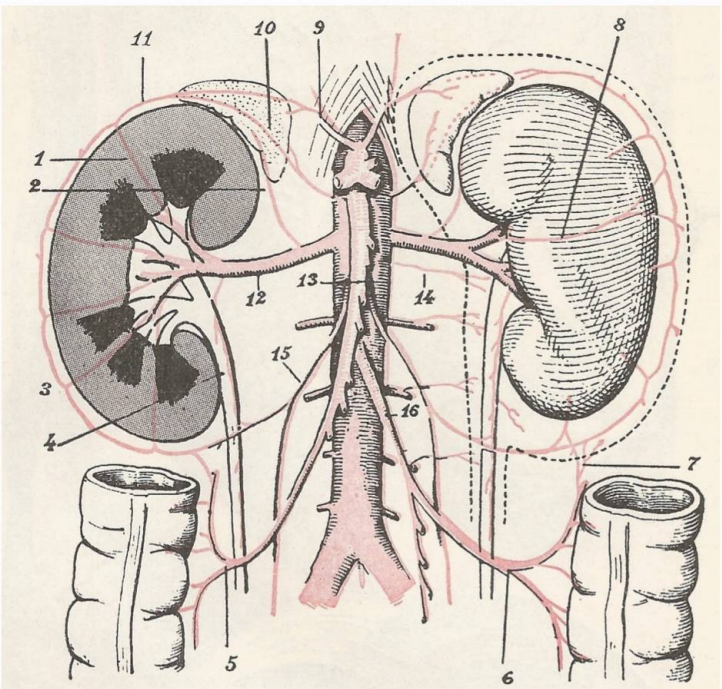

FIG. 154 (Ed. PAPIN)

Ramas de la aorta abdominal. Arterias del riñón y sus anastomosis.

1, rama perforante. — 2, capsular inferior. — 3, arco exorrenal (rama espermática). — 4, arteria ureteral. — 5, arteria cólica derecha. — 6, cólica izquierda. — 7, su anastomosis capsular. — 8, anastomosis retrocapsular extrarrenal. — 9, diafragma. — 10, suprarrenal. — 11, arco exorrenal (rama capsular). — 12, arteria renal. — 13, mesentérica superior. — 14, lumbar. — 15, espermática. — 16, mesentérica inferior.

da, vaso voluminoso que penetra en el ángulo abierto hacia abajo, comprendido entre la aorta y la mesentérica superior, para llegar más lejos a la vena cava inferior; 2.°, en un plano más anterior y en un espacio originalmente diferente, encontramos adosadas a la cara posterior del páncreas las ramas del sistema venoso porta, cuya confluencia forma el tronco de la vena porta; son: 1.°, la *vena mesentérica superior*, que queda siempre a la derecha de la aorta; 2.°, el *tronco común de la vena mesentérica inferior* y la *vena esplénica*, que cruza, por el contrario, horizontalmente la cara anterior de la aorta entre la arteria mesentérica superior por abajo y el tronco celíaco por arriba. Estos dos troncos venosos se reúnen finalmente detrás de la cabeza del páncreas para constituir el *tronco de la vena porta*.

En definitiva, en este segmento la aorta está cubierta o rodeada de numerosos vasos arteriales y venosos que pertenecen, ora al sistema vascular parietal, ora al

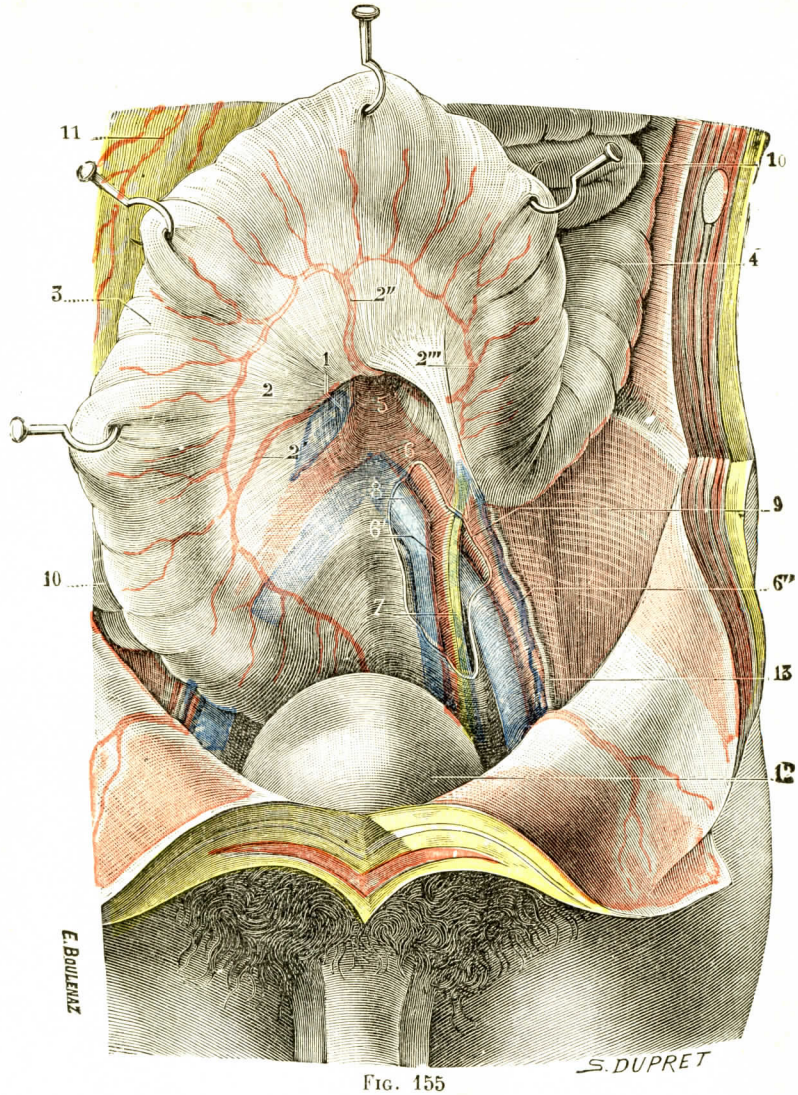

FIG. 155

El mesocolon iliopelviano y la fosita intersigmoidea (T.-J.).

(La pared abdominal ha sido incidida y reclinada hacia abajo; el colon iliopelviano ha sido erinado y extendido hacia arriba para ponerlo de manifiesto; en el peritoneo parietal posterior ha sido practicada una ventana a nivel y por debajo del suelo de la fosita intersigmoidea.)

1, fosita intersigmoidea. — 2, mesocolon iliopelviano, con 2', 2'', 2''', las arterias sigmoideas transcurriendo por su espesor. — 3, colon iliopelviano. — 4, colon descendente. — 5, aorta. — 6, arteria ilíaca primitiva izquierda, con 6', arteria ilíaca interna, y 6'', arteria ilíaca externa. — 7, uréter izquierdo. — 8, vena ilíaca primitiva izquierda. — 9, ventana practicada en el peritoneo parietal. — 10, 10, asas del intestino delgado. — 11, epiplón mayor. — 12, vejiga dilatada. — 13, vasos espermáticos.

sistema porta, y que se entrecruzan y superponen en el sentido ánteroposterior. Su conjunto constituye el *plano vascular retroduodenopancreático*. A este plano vascular se encuentra anexo un plano linfático que comprende cinco o seis ganglios,

cuyo conjunto constituye el *grupo ganglionar portal común retropancreático* (Descomps y Turnesco); a estos ganglios llegan los linfáticos del tubo digestivo y sus anexos

Recordemos que el plexo solar se prolonga, como hemos dicho, delante de la aorta y envía numerosos filetes alrededor de las arterias colaterales. Se comprueban, además de los filetes nerviosos, el *ganglio mesentérico superior*, situado en el nacimiento de la arteria del mismo nombre, y los *ganglios aórticorrenales*, en el nacimiento de las arterias renales.

γ) *Tercer segmento o segmento terminal.* — Este segmento se extiende del borde inferior de la tercera porción del duodeno hasta la terminación. Su longitud, por lo demás, no es fija, pues el duodeno desciende más o menos y alcanza a veces el borde inferior de la cuarta vértebra lumbar, donde termina la aorta. En este segmento la aorta es directamente subperitoneal, es decir, no está cubierta por otros órganos fijos.

Da, a cuatro o cinco centímetros por encima de su bifurcación terminal, es decir, a nivel del disco que separa la tercera de la cuarta vértebra lumbar, la arteria mesentérica inferior. El origen de ésta está oculto por la tercera porción del duodeno. La arteria mesentérica inferior desciende bajo el peritoneo parietal posterior, permaneciendo primero adosada a la parte izquierda de la cara anterior de la aorta; pero, oblicua hacia abajo y a la izquierda, se separa de aquélla y descansa entonces a la izquierda de la aorta sobre el lecho que le forma el psoas izquierdo. Alcanza, después de un corto trayecto, la raíz vertical o *primaria* del mesocolon pélvico, donde se divide. Veremos más tarde que el mesocolon terminal queda a menudo libre en gran extensión. En este caso, las dos raíces de este meso se prolongan muy arriba, comprendiendo en su intervalo un divertículo peritoneal, la *fosita intersigmoidea*, cuyo vértice, generalmente situado a la izquierda de la aorta, puede subir a veces muy arriba hasta por delante de este vaso en el duodeno (fig. 155).

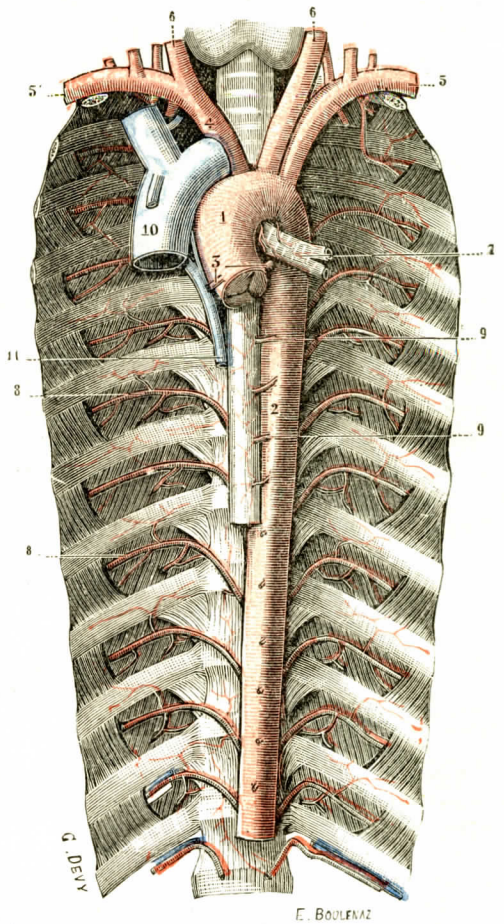

Fig. 156

Aorta toracica y sus ramas.

1, cayado de la aorta. — 2, aorta descendente. — 3, arterias cardíacas. — 4, tronco braquiocefálico. — 5, arteria subclavia izquierda y sus ramas. — 5', arteria subclavia derecha y sus ramas. — 6, 6', carótidas primitivas. — 7, arterias bronquiales. — 8, arterias intercostales. — 9, arterias esofágicas medias. — 10, vena cava superior. — 11, ácigos mayor.

Es clásico decir que la aorta es cruzada oblicuamente por la *raíz del mesenterio*. En realidad, esta relación varía según el tipo que presenta esta raíz desde el punto

de vista de su dirección, siendo este tipo variable según la existencia del adosamiento del mesenterio común (TURNESCO). Generalmente la raíz del mesenterio presenta la forma de una línea quebrada en forma de S; tiene un primer segmento superior que corre horizontalmente de izquierda a derecha, delante del duodenopáncreas; luego, en una segunda porción, se curva, corta la cara anterior de la tercera porción del duodeno y desciende verticalmente siguiendo el intersticio que separa la aorta de la vena cava. En este caso la aorta no está ya cruzada por la raíz del mesenterio, que queda más a la derecha de ella. Es más excepcional ver la raíz del mesenterio con el tipo rectilíneo. En este caso cruza oblicuamente la cara anterior de la aorta, inmediatamente por debajo del duodeno.

En su parte más inferior la aorta termina en la región situada inmediatamente por encima del promontorio, región a la que CHALIER y MURARD han dado el nombre de *región términoaórtica*. Se encuentran en ella, además de la terminación de la aorta y del origen de sus ramas de bifurcación, las dos venas ilíacas primitivas, el origen de la vena cava inferior y la porción abdominal del uréter.

1.° Distribución. — Durante su largo trayecto desde la aurícula izquierda hasta la cuarta vértebra lumbar, el tronco aórtico emite en todos sentidos un número considerable de arterias, consideradas justamente como sus *ramas colaterales*.

Describiremos sucesivamente:

1.° Las *ramas que nacen del cayado;*
2.° Las *ramas que nacen de la porción torácica;*
3.° Las *ramas que nacen de la porción abdominal.*

Estudiaremos en último término las ramas que resultan de la bifurcación de la aorta y que se consideran, por oposición a las precedentes *(ramas colaterales)*, como las *ramas terminales* de este importante vaso.

RESUMEN DE LA AORTA

a) *Ramas colaterales* . . . . . { α) R. que nacen del cayado. β) R. que nacen de la porción torácica. γ) R. que nacen de la porción abdominal.

b) *Ramas terminales* . . . . . { 1.° Art. sacra media. 2.° Art. ilíaca primitiva derecha. 3.° Art. ilíaca primitiva izquierda.

Variedades. — Las variaciones anatómicas de la aorta son muy numerosas, aunque relativamente raras. Se refieren al *origen*, al *número*, al *trayecto* y a su *modo de distribución:*

A. VARIEDADES DE ORIGEN. — La aorta puede nacer del ventrículo derecho (DUGES, TIEDMANN, FABRE, BAILLIE); en este caso, la arteria pulmonar nace del ventrículo izquierdo o del ventrículo derecho; hay ordinariamente persistencia del agujero de Botal y del conducto arterioso. — La aorta puede nacer a la vez de los dos ventrículos, ya por dos troncos diferentes, ya por un tronco único, que se abre simultáneamente en los dos ventrículos por una perforación del tabique interventricular. — GIBERT ha visto, en un niño que vivió doce días, nacer la aorta ascendente del ventrículo izquierdo, y la aorta descendente separarse de la arteria pulmonar; había persistencia del agujero de Botal; existía, además, un largo conducto arterioso que unía el cayado pulmonar al lado izquierdo de la aorta descendente.

B. VARIEDADES DE NÚMERO. — Ya hemos hecho notar el aumento numérico de las válvulas sigmoideas de la aorta, indicando la duplicidad original de este vaso. — VROLICK, ALLEN THOMPSON y algunos otros anatomistas han observado la presencia de un tabique parcial en el tronco aórtico. — En un grado más avanzado de la anomalía se ha visto la aorta dividida poco después de su origen en dos ramas, las cuales se reunían de nuevo en el lado izquierdo de la columna vertebral para constituir la aorta descendente. Estas dos ramas de

división circunscribían un espacio elíptico o anular, una especie de collar a través del cual pasaban la tráquea y hasta el esófago (casos de Macalister, de Homel, de Cruveilhier, de Curnow). — Klinz ha visto una aorta que formaba a su salida del corazón dos troncos aislados, uno ascendente y otro descendente. — En un caso, hasta ahora único, de Cruveilhier (*Anat.*, III, pág. 52), existían igualmente dos aortas distintas, una anterior y otra posterior. Se destacaban aisladamente del corazón y se dirigían una y otra hacia el orificio posterior del tórax. Aquí, la aorta anterior se encorvaba hacia atrás, descendía a lo largo de

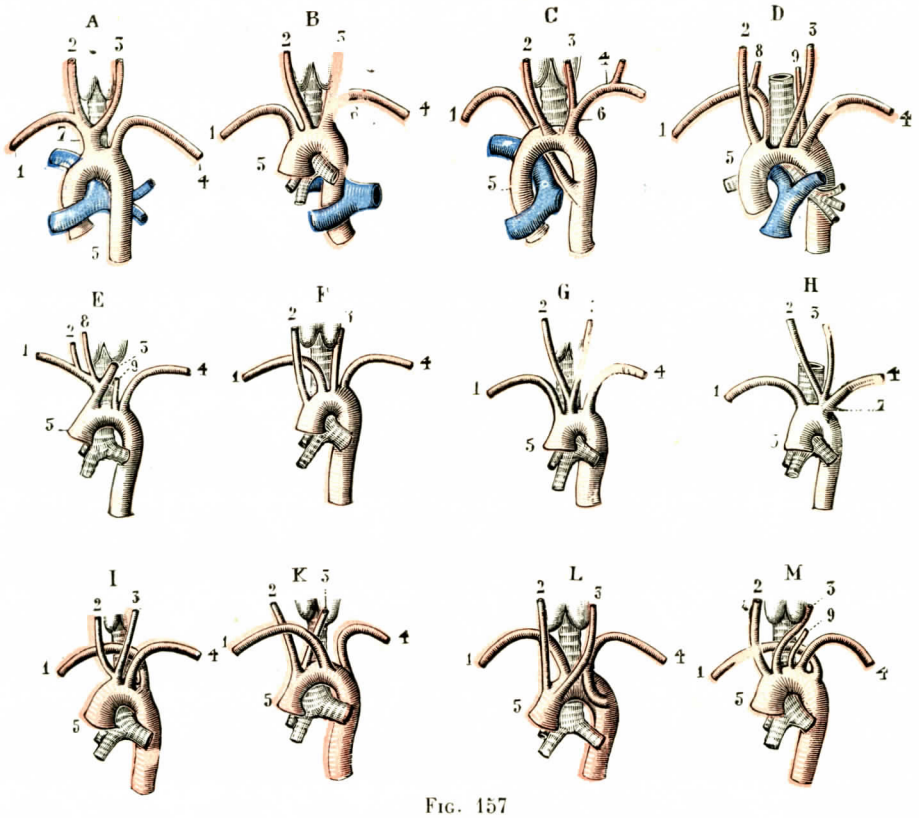

Fig. 157

Variedades de origen de los troncos supraaórticos en el hombre (según Tiedemann).

1, subclavia derecha. — 2, carótida primitiva derecha. — 3, carótida primitiva izquierda. — 4, subclavia izquierda. —5, aorta. — 6, tronco braquiocefálico. — 7, tronco innominado. — 8, vertebral derecha. — 9, vertebral izquierda.

la columna vertebral y terminaba formando la arteria ilíaca primitiva derecha; en cuanto a la aorta posterior, suministraba el tronco braquiocefálico y las arterias carótida primitiva y subclavia izquierda; luego descendía a su vez a lo largo de la columna vertebral, siempre junto con la precedente, y venía por fin a constituir la ilíaca primitiva izquierda.

C. Variedades de relaciones y de trayecto. — El cayado aórtico puede encorvarse hacia la derecha en lugar de dirigirse hacia la izquierda. Tal disposición coincide generalmente con una transposición de las vísceras; pero puede también ser independiente y presentarse en un individuo cuyas vísceras estén situadas normalmente. Panas ha observado un caso. — Después de haberse encorvado hacia la derecha la aorta puede alcanzar el lado izquierdo de la columna vertebral, pasando por detrás del esófago. — Al efectuar su incurvación hacia el lado izquierdo la aorta puede anormalmente contornear el bronquio derecho (Dubreuil), pasar por entre la tráquea y el esófago (P. Berard) y también por detrás de este último conducto (Cruveilhier).

Por lo que se refiere a su extensión por el lado del cuello, el cayado aórtico puede ascender hasta la altura de la horquilla esternal o detenerse a la altura de la quinta vértebra dorsal. Entre estos dos puntos extremos puede ocupar todas las situaciones intermedias.

D. VARIEDADES DE TERMINACIÓN. — La aorta, descendiendo más abajo que de ordinario, puede bifurcarse delante de la quinta vértebra lumbar. — Por el contrario, se la ha visto dividirse más arriba de la cuarta: en un caso de CRUVEILHIER terminaba a nivel de la segunda. — En casos anormales la aorta puede emitir aisladamente las dos ilíacas interna y externa, con lo cual el número de sus ramas terminales resulta aumentado.

E. VARIEDADES DE DISTRIBUCIÓN, TRONCOS SUPRAAÓRTICOS. — El modo de emergencia de las numerosas ramas suministradas por la aorta se aparta a menudo de la descripción clásica. Estas variedades se indicarán más tarde a propósito de cada una de estas ramas. Sólo nos ocuparemos aquí en los troncos que nacen del cayado, pues sus anomalías presentan a la vez mayor interés e importancia.

Como veremos muy pronto, el cayado aórtico, en el hombre, suministra tres troncos, que son, yendo de derecha a izquierda: 1.°, el tronco braquiocefálico, que se divide poco después en subclavia y carótida primitiva del lado derecho; 2.°, la carótida primitiva izquierda; 3.°, la subclavia izquierda. Ahora bien, el número de estos troncos puede *disminuir* o *aumentar* y, por otra parte, aun no siendo más de tres, los troncos supraaórticos pueden *modificarse*, ya en su constitución, ya en sus relaciones respectivas. Podemos, sobre este particular, distinguir los tipos siguientes:

a. *Existe una sola arteria.* — Esta arteria, verdadera aorta ascendente, emite las dos subclavias y las dos carótidas primitivas.

b. *Hay dos arterias.* — Esta disposición comprende dos grupos de casos: en el primero existen dos troncos braquiocefálicos, suministrando cada uno la subclavia y la carótida primitiva correspondientes; en el segundo, el tronco braquiocefálico suministra a la vez las dos carótidas y una de las subclavias, siendo la otra independiente. El tronco braquiocefálico, así transformado, toma el nombre de *tronco innominado;* se le puede encontrar ya en el lado derecho, ya en el izquierdo.

c. *Hay tres arterias.* — Esta variedad está constituída por la existencia de un tronco innominado, una subclavia y una vertebral. — Puede estarlo también por la existencia de un tronco braquiocefálico izquierdo, coincidiendo con la emergencia aislada de las arterias subclavia y carótida del lado derecho. — Una variedad más interesante del tipo de tres arterias es la siguiente: las dos subclavias se desprenden aisladamente del cayado y las dos carótidas nacen del mismo cayado por un tronco común. En cuanto a la situación de las subclavias en este caso, pueden nacer una a la derecha y otra a la izquierda del tronco carotídeo, o bien nacer ambas a la izquierda del tronco carotídeo; en este caso la derecha (fig. 157, I) se verá obligada a cruzar la tráquea para dirigirse a su campo de distribución.

d. *Hay cuatro arterias.* — Esta disposición puede ser creada primeramente por la aparición en el cayado aórtico de una arteria que, en las condiciones ordinarias, procede de otro origen; tales son: la vertebral, la tiroidea inferior, una tiroidea de Neubauer, la mamaria interna, una tímica y la coronaria izquierda. — En otro orden de hechos, el tipo de cuatro arterias procede de que, no existiendo el tronco braquiocefálico, las dos subclavias y las dos carótidas nacen aisladamente del cayado. Estos cuatro vasos presentan, por lo demás, variedades numerosas en sus relaciones respectivas: se han observado (VINCENT, *Th. Genève*, 1878) las disposiciones siguientes:

1.ª *variedad:*	Subclavia derecha.	Carótida derecha.	Carótida izquierda.	Subclavia izquierda.
2.ª *variedad:*	Carótida derecha.	Subclavia derecha.	Carótida izquierda.	Subclavia izquierda.
3.ª *variedad:*	Carótida derecha.	Carótida izquierda.	Subclavia derecha.	Subclavia izquierda.
4.ª *variedad:*	Carótida derecha.	Carótida izquierda.	Subclavia izquierda.	Subclavia derecha.
5.ª *variedad:*	Carótida izquierda	Carótida derecha.	Subclavia izquierda.	Subclavia derecha

De todas estas variedades, una de las más interesantes es aquella en que la arteria subclavia derecha nace la última, es decir, que arranca de la aorta a la izquierda de todas las demás ramas. Los dibujos C e I de la figura 157 presentan dos ejemplos de esta disposición singular. En este caso, la subclavia anormal, para dirigirse a su sitio ordinario, se ve necesariamente obligada a atravesar la línea media, dirigiéndose de izquierda a derecha: en este trayecto puede pasar por delante de la tráquea, pero en la gran mayoría de los casos pasa

por detrás del esófago. Esta anomalía singular debe de ser muy rara: sólo la hemos encontrado una vez en un adulto de unos cuarenta años. Hemos observado un segundo caso en una pieza seca depositada en el museo de la Facultad. En uno y otro caso la subclavia derecha, para alcanzar la región de los escalenos, cruzaba la cara posterior del esófago.

e. *Hay cinco arterias.* — Este tipo está constituído por dos subclavias y dos carótidas, a las que se añade una vertebral o una tiroidea.

f. *Hay seis arterias.* — Esta anomalía, lo mismo que la precedente, es extremadamente rara. Los seis vasos supraaórticos se suceden por el orden siguiente (QUAIN): 1.º, subclavia, vertebral y carótida del lado derecho; 2.º, carótida, vertebral y subclavia del lado izquierdo.

La historia del desarrollo nos explica claramente la mayor parte de las anomalías que acabamos de describir. Es de notar también que gran número de estas disposiciones, anor-

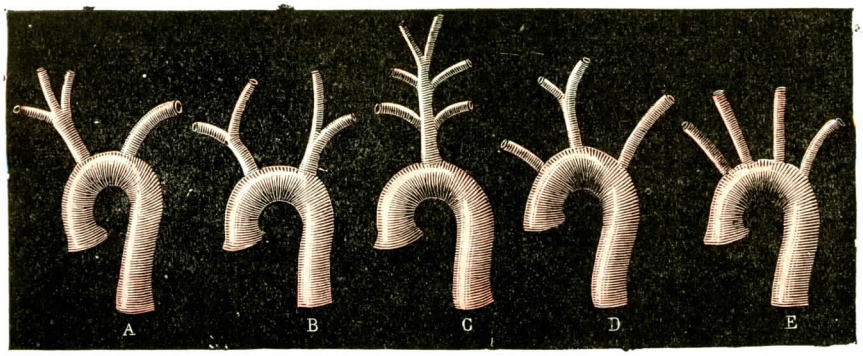

FIG. 158

Algunas variedades de origen de los troncos supraaórticos en la serie animal.

A, macaco. — B, topo. — C, caballo. — D, elefante. — E, cetáceos.

males en el hombre, se encuentran normalmente en la serie zoológica. Así, encontramos (fig. 158): la aorta ascendente o cervical en el caballo; el tipo anular *(por duplicidad de la aorta)* en gran número de batracios, principalmente en los perennibranquios y en los urodelos; el tronco innominado en varios monos, tales como el macaco y el gibón; el doble tronco braquiocefálico *(tipo de dos arterias)* en el murciélago y en el topo; la ausencia del tronco braquiocefálico *(tipo de cuatro arterias)* en los cetáceos; el tronco común de las dos carótidas primitivas en algunas aves y entre los mamíferos, en el elefante, etc.

ARTICULO II

RAMAS QUE NACEN DEL CAYADO DE LA AORTA

El cayado de la aorta, en su trayecto, emite cinco ramas de importancia muy distinta. Proporciona, en primer lugar, un poco por debajo de su origen, las dos *arterias cardíacas* o *coronarias*, destinadas al corazón. Las hemos estudiado ya al tratar de este órgano. Después, a nivel de su porción horizontal, emite tres ramas voluminosas que se distribuyen en la cabeza y en los miembros superiores y son, de derecha a izquierda: 1.ª, el *tronco braquiocefálico*, de donde nacen las arterias *carótida primitiva* y *subclavia del lado derecho;* 2.ª, la arteria *carótida primitiva izquierda;* 3.ª, la *arteria subclavia izquierda.*

§ 1. — Tronco braquiocefálico

El tronco braquiocefálico, al que se llama también erróneamente *tronco innominado (arteria anónima* de los autores ingleses y alemanes), es el más voluminoso de todos los troncos que emanan del cayado aórtico. Su diámetro es de 12 a 15 milímetros; su longitud total, de 28 a 35 milímetros.

1.° Origen y trayecto. — Se destaca del punto en que la parte ascendente del cayado aórtico se continúa con su porción horizontal (fig. 159). Desde aquí se

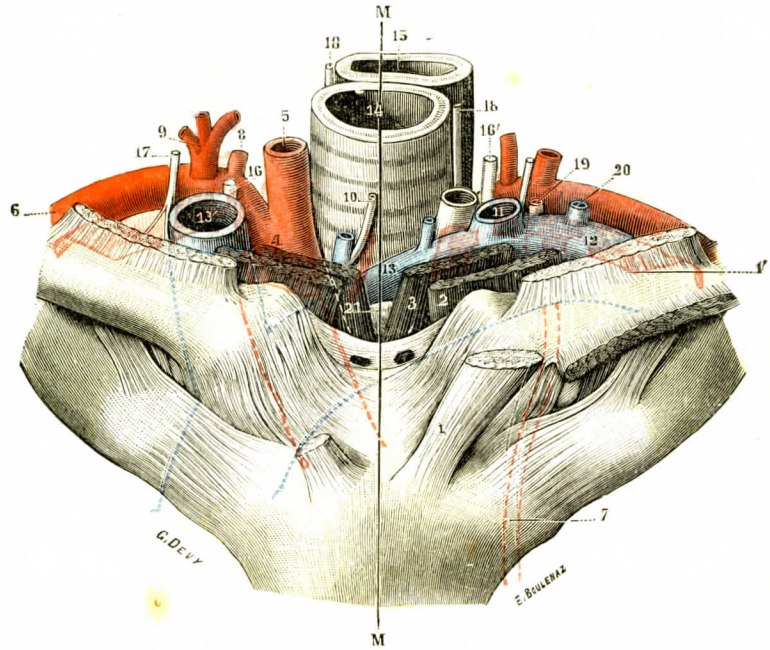

Fig. 159

Grandes troncos que nacen del cayado aórtico, parte anterior.

(La línea MM indica el plano medio o sagital.)

1 y 1', porción esternal y porción clavicular del músculo esternocleidomastoideo. — 2, esternocleidohioideo. — 3, esternotiroideo. — 4, tronco braquiocefálico arterial, cuyo trayecto está indicado por un punteado rojo. — 5, carótida primitiva. — 6, arteria subclavia. — 7, mamaria interna (punteada). — 8, vertebral. — 9, tronco tirocervical. — 10, tiroidea de Neubauer. — 11, yugular interna izquierda. — 12, vena subclavia. — 13, tronco braquiocefálico venoso del lado izquierdo. — 13', tronco braquiocefálico venoso del lado derecho, cortado inmediatamente después de su origen. — 14, traquearteria. — 15, esófago. — 16, 16', nervios neumogástricos derecho e izquierdo. — 17, nervio frénico. — 18, 18', nervios recurrentes derecho e izquierdo. — 19, conducto torácico. — 20, yugular externa izquierda. — 21, vestigios del timo.

dirige oblicuamente de abajo arriba, de dentro a fuera y un poco de delante atrás, hasta la parte posterior de la articulación esternoclavicular derecha, en donde termina bifurcándose.

2.° Relaciones. — El tronco braquiocefálico está en relación (fig. 159):

α) *Por delante*, con el esternón y la articulación esternoclavicular, de la que está separado por el tronco venoso braquiocefálico izquierdo, por el timo en el niño (su resto adiposo en el adulto) y por los fascículos de origen de los músculos esternocleidohioideo y esternotiroideo; es recorrido por filetes cardíacos que emanan del neumogástrico derecho en su trayecto cervical,

β) *Por detrás*, con la tráquea;
γ) *Por fuera*, con la pleura y el pulmón derechos;
δ) *Por dentro*, con el origen de la carótida primitiva izquierda; los dos vasos, casi contiguos en su origen, se separan cada vez más conforme se alejan de la aorta, circunscribiendo así en su intervalo un pequeño espacio triangular de vértice inferior, en cuya área se puede ver la tráquea.

3.° Distribución. — El tronco braquiocefálico no suministra, de ordinario, rama colateral alguna.

Llegado a la parte posterior de la articulación esternoclavicular, se divide en dos ramas terminales: una ascendente, que es la *carótida primitiva derecha*, y otra transversal, que es la *subclavia derecha*. Estudiaremos estas dos arterias en los párrafos siguientes.

Variedades. — El tronco braquiocefálico puede no tener más que 10 a 12 milímetros de longitud, como también puede alcanzar 50 y hasta 55 milímetros. — Su bifurcación en carótida y subclavia puede, pues, efectuarse (este punto interesa principalmente al cirujano), ya más abajo de la articulación esternoclavicular, ya más arriba de esta articulación. — El tronco braquiocefálico puede faltar, y en este caso la carótida y la subclavia nacen aisladamente de la aorta *(tipo de los cetáceos)*. — Anormalmente se ha visto al tronco braquiocefálico dar origen a la mamaria interna, una arteria tímica, una arteria bronquial, la vertebral derecha, una carótida accesoria y una tiroidea impar y media conocida con el nombre de *tiroidea de Nuebauer* (véase más adelante).

§ 2. — Arterias carótidas primitivas

Las arterias carótidas primitivas, con las dos ramas que de ellas emanan, la carótida externa y la carótida interna, están destinadas a la extremidad cefálica. Alcanzan en el hombre su mayor grado de desarrollo, por razón de las dimensiones verdaderamente preponderantes que presentan en él la cavidad craneal y su contenido, el encéfalo.

1.° Origen y trayecto. — Las carótidas primitivas son en número de dos: una derecha y otra izquierda. Su origen en los grandes troncos arteriales del tórax es diferente a izquierda y a derecha: la carótida primitiva derecha se desprende del tronco braquiocefálico; la carótida primitiva izquierda nace directamente del cayado de la aorta, entre el tronco braquiocefálico y la arteria subclavia izquierda.

Inmediatamente después de su origen, las carótidas primitivas se dirigen algo oblicuamente hacia arriba y afuera. Luego, enderezándose, se hacen verticales y siguen paralelamente una a la otra en toda la extensión de su trayecto. Interceptan entre sí un espacio cuadrilátero que ocupan los dos conductos digestivo y respiratorio: hacia abajo, la tráquea y el esófago; hacia arriba, la laringe y la faringe.

Las dos carótidas primitivas terminan por arriba a nivel de una línea transversal que pasa por el borde superior del cartílago tiroides, dando origen por bifurcación a la *carótida externa* y a la *carótida interna*.

Añadamos que la carótida primitiva no describe ninguna flexuosidad, que es perfectamente rectilínea y que, no suministrando ninguna colateral, conserva su mismo calibre desde su origen hasta su terminación. Observemos, sin embargo, que en muchos casos, sobre todo en los ancianos, presenta en su extremo superior una dilatación más o menos acentuada, el *bulbo* o *seno carotídeo*. El seno carotídeo es una formación normal en el hombre y en muchos animales. Así es que, en el caballo, el seno carotídeo asienta en la parte terminal, pósterointerna de la carótida

primitiva y en el origen de la carótida interna. Mientras que la pared de la carótida primitiva es elásticomúsculoconjuntiva, la del seno es puramente elástica (DE BOISSEZON). La pared del seno posee nervios muy numerosos que terminan por arborizaciones en redes finas y muy tupidas. El corpúsculo carotídeo está situado en la bifurcación carotídea (véase *Corpúsculo carotídeo*. tomo III).

2.° Disposiciones particulares de cada una de las carótidas primitivas. — Las carótidas primitivas, como acabamos de ver, nacen diferentemente a derecha e izquierda. Esta diferencia de origen de los dos vasos homónimos ocasiona entre ellos diferencias de *longitud*, de *dirección* y de *relaciones*.

a) La carótida primitiva izquierda tiene de más larga que la derecha toda la altura del tronco braquiocefálico, es decir, de 20 a 25 milímetros.

b) En tanto que la carótida derecha se dirige verticalmente hacia arriba desde su origen, la carótida izquierda sigue primero un trayecto ligeramente oblicuo hacia arriba y afuera, y sólo al llegar a la región cervical corre en sentido vertical hacia arriba, paralelamente a la otra.

c) En fin, desde el punto de vista de las relaciones, la carótida primitiva izquierda tiene una porción torácica que la otra no tiene, y, por esto mismo, presenta en su origen relaciones que le son especiales.

3.° Relaciones. — Las estudiaremos sucesivamente en el tórax y en el cuello.

A. PORCIÓN TORÁCICA. — *a)* La *arteria carótida primitiva izquierda* nace del cayado de la aorta en su segmento ascendente, no lejos de su punto culminante: el tronco arterial braquiocefálico está situado delante y por dentro de ella; la arteria subclavia izquierda, detrás y por fuera.

Se relaciona *por delante* directamente con el tronco venoso braquiocefálico izquierdo. Este, después de haber cruzado casi verticalmente la arteria subclavia izquierda y el nervio frénico izquierdo, desciende por su cara externa.

Entre la arteria carótida y el tronco venoso se insinúan los nervios cardíacos superiores del neumogástrico. Más allá de la vena la arteria corresponde, por su mediación, al peto esternocostal, en donde se proyecta sobre la parte lateral del mango esternal.

Por dentro, la arteria sigue la parte lateral de la tráquea, a alguna distancia, sin embargo; a la entrada del tórax estos dos órganos están en el mismo plano frontal. Más arriba la arteria camina sobre un plano ligeramente posterior. El esófago está en un plano algo más posterior que la arteria y queda a un centímetro y medio aproximadamente de la cara interna de la arteria. Por el canal tráqueo-esofágico sube el nervio recurrente izquierdo. Por delante de la tráquea, el tronco arterial braquiocefálico se dirige oblicuamente hacia arriba y a la derecha y pierde rápidamente toda relación con la arteria carótida primitiva izquierda.

Por fuera, la arteria, seguida por delante por el frénico y por detrás por el neumogástrico, sube a lo largo de la pleura mediastina.

Por detrás se mantiene bastante lejos del plano prevertebral, del que la separa la arteria subclavia izquierda y luego el conducto torácico.

b) *El origen de la arteria carótida primitiva derecha se encuentra* en la parte más interna de la región supraclavicular. *Por delante* corresponde a la articulación esternoclavicular; es señalado por el intersticio que separa los dos manojos esternal y clavicular del esternocleidomastoideo.

Por dentro, la arteria carótida derecha ofrece en su origen relaciones íntimas con la tráquea, mientras que su homóloga del lado izquierdo queda aún distante de ella (fig. 139).

Por fuera, la arteria subclavia derecha se separa en ángulo agudo, mientras que la subclavia izquierda se halla en un plano más posterior y ya mucho más alejada.

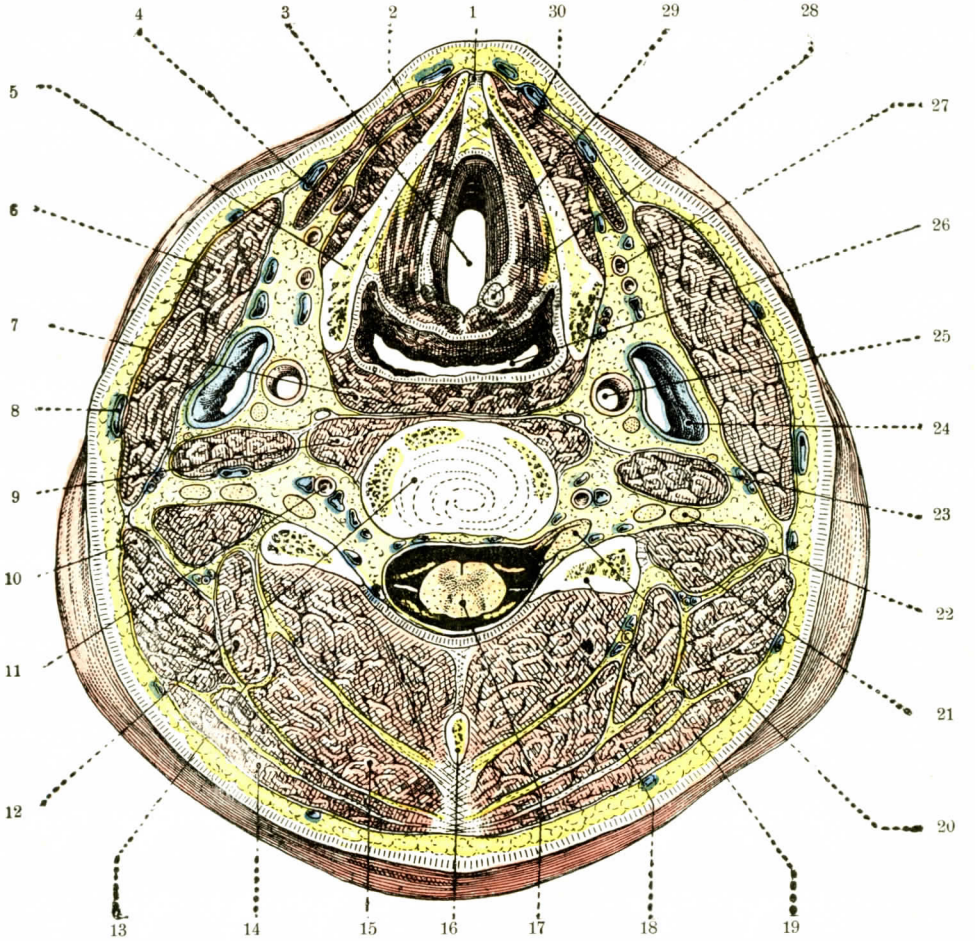

FIG. 160

Corte que pasa por el disco intervertebral que separa la quinta vértebra cervical de la sexta (cadáver congelado).

1, escotadura mediana del cartílago tiroides. — 2, tirohioideo. — 3, laringe. — 4, omohioideo. — 5, cartílago tiroides. — 6, esternocleidomastoideo. — 7, constrictor medio de la faringe. — 8, yugular externa. — 9, largo del cuello. — 10, angular. — 11, arteria vertebral. — 12, disco entre C^5 y C^6. — 13, complexo menor. — 14, trapecio. — 15, complexo mayor. — 16, quinta cervical. — 17, medula. — 18, esplenio. — 19, apófisis transversa de C^6. — 20, sexto ganglio espinal. — 21, escaleno posterior. — 22, plexo braquial. — 23, escaleno anterior. — 24, yugular interna. — 25, carótida primitiva derecha. — 26, faringe. — 27, tiroidea superior. — 28, cartílago aritenoides. — 29, tiroaritenoides. — 30, esternohioideo.

B. PORCIÓN CERVICAL. — En el cuello, las arterias derecha e izquierda tienen relaciones sensiblemente análogas. Las diferencias se atenúan progresivamente. Las dos carótidas primitivas caminan a cada lado del eje tráqueoesofágico, luego laringofaríngeo.

Cada una de ellas está encerrada en una región prismática triangular al corte, que constituye la *región carotídea* (fig. 160).

a) *Pared posterior.* — *La pared posterior de este compartimiento es ósteo-muscular;* está representada por la columna vertebral o, más exactamente, por la serie de las apófisis transversas cervicales: la arteria está acostada delante de ellas, por dentro de sus tubérculos anteriores, en la concavidad que se dibuja entre el cuerpo vertebral y el tubérculo. El tubérculo de la séptima cervical está borrado por el paso de la arteria vertebral, que sube así por detrás y algo por fuera de la carótida primitiva; el de la sexta es, en cambio, netamente saliente; encima del vacío de la séptima apófisis constituye un punto de referencia de primer orden para la cirugía de esta región: por dentro y por delante de este tubérculo, denominado *tubérculo de Chassaignac*, se descubre la arteria carótida primitiva. Recuérdese la fórmula: *la carótida pasa delante, la vertebral desaparece debajo, la tiroidea inferior cruza a un dedo más abajo.* Este tubérculo se halla a la misma altura que el borde inferior del cartílago cricoides, siempre fácilmente perceptible por el dedo, que sube a lo largo de la cara anterior de la tráquea, por la eminencia muy manifiesta que hace en el plano de los anillos traqueales.

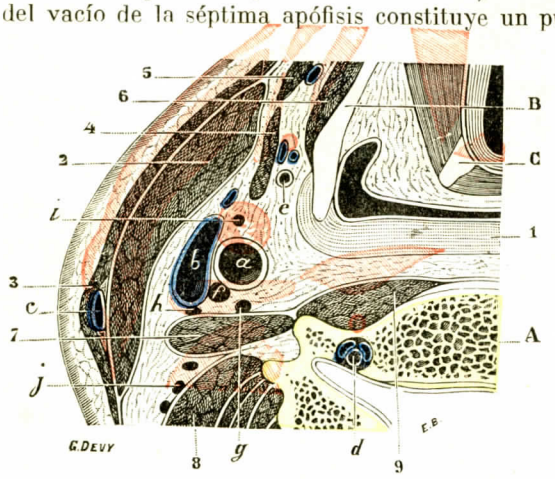

FIG. 161

La carótida primitiva vista en una sección transversal del cuello por la parte superior de la sexta cervical (lado derecho; segmento superior de la sección).

A, sexta cervical. — B, cartílago tiroides.—C, cartílago aritenoides.

1, faringe. — 2, esternocleidomastoideo. — 3, cutáneo del cuello. — 4, omohioideo. — 5, esternocleidohioideo. — 6, tirohioideo. — 7, escaleno anterior. — 8, escaleno posterior. — 9, músculos prevertebrales.

a, carótida interna. — *b*, yugular interna. — *c*, yugular externa. — *d*, arterias y venas vertebrales. — *e*, arteria tiroidea superior. — *f*, neumogástrico. — *g*, gran simpático. — *h*, frénico.—*i*, rama descendente del hipogloso. — *j*, ramas anteriores de los nervios cervicales.

El plano óseo está almohadillado por los músculos prevertebrales: por delante, por los músculos de flexión, es decir, por el largo del cuello y el recto anterior cubierto por la aponeurosis prevertebral, y en las partes laterales, por los músculos de inclinación, es decir, por los rectos laterales, los intertransversos y los escalenos. Aplicado sobre la aponeurosis, detrás y muy ligeramente por fuera de la arteria, se descubre el simpático, cuyo cordón se dispersa, se extiende y se ensancha a la altura del tubérculo de Chassaignac en una masa ganglionar, raramente bien individuada, el *ganglio cervical medio*. Cuando se reclina la arteria carótida hacia delante, el simpático no sigue al vaso, queda adosado al plano vertebral, aunque no esté comprendido en el compartimiento ósteoaponeurótico de los músculos.

Entre la carótida primitiva y la pared posterior de su compartimiento se insinúa una arteria de trayecto transversal, dirigida en su conjunto de fuera a dentro: es la *arteria tiroidea inferior*. Nacida de la subclavia, poco antes del desfiladero escalénico y netamente por fuera de la vértebra, sube por la cara anterior del escaleno anterior (fig. 163) y se acoda entonces debajo o, más raramente, al mismo nivel del tubérculo de Chassaignac para dirigirse durante cierto tiempo hacia dentro y abajo. En el asa que describe delante de la vertebral entra en relación

íntima con la cadena simpática y generalmente se introduce por una asa nerviosa a la altura misma del ganglio cervical medio. Luego dibuja una segunda curva en

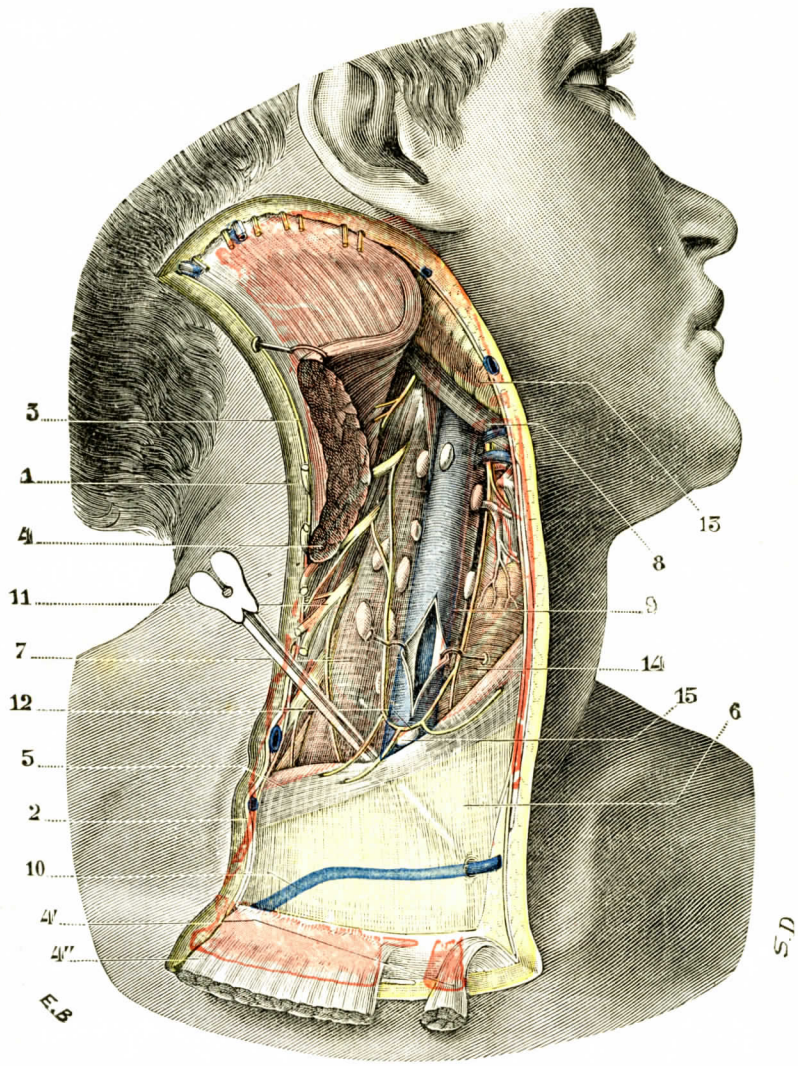

FIG. 162

Región esternocleidomastoidea: plano submuscular (T.-J.).

1, corte de la piel. — 2, corte del cutáneo. — 3, aponeurosis cervical superficial. — 4, 4', 4'', esternocleidomastoideo incidido y erinado. — 5, omohioideo, con sus dos vientres y su tendón intermedio. — 6, aponeurosis cervical media. — 7, escaleno anterior. — 8, digástrico. — 9, paquete vásculonervioso del cuello (carótida primitiva, yugular interna y neumogástrico) en su vaina conjuntiva; la vaina está incidida y erinada en su parte media. — 10, yugular anterior. — 11, ramas anteriores de los nervios cervicales. — 12, asa nerviosa del hipogloso, constituída por la rama descendente del hipogloso y la rama descendente del plexo cervical. — 13, parótida. — 14, cuerpo tiroides. — 15, ganglios linfáticos de la cadena carotídea.

la cara profunda de la carótida. Esta curva, cóncava hacia delante, afuera y algo hacia arriba, endereza su trayecto y la aplica junto a la convexidad de la cara posterior del paquete vásculonervioso.

b. *Pared interna.* — *La pared interna es visceral.* Está constituída por delante por la tráquea y la laringe, órganos en relación particularmente íntima con

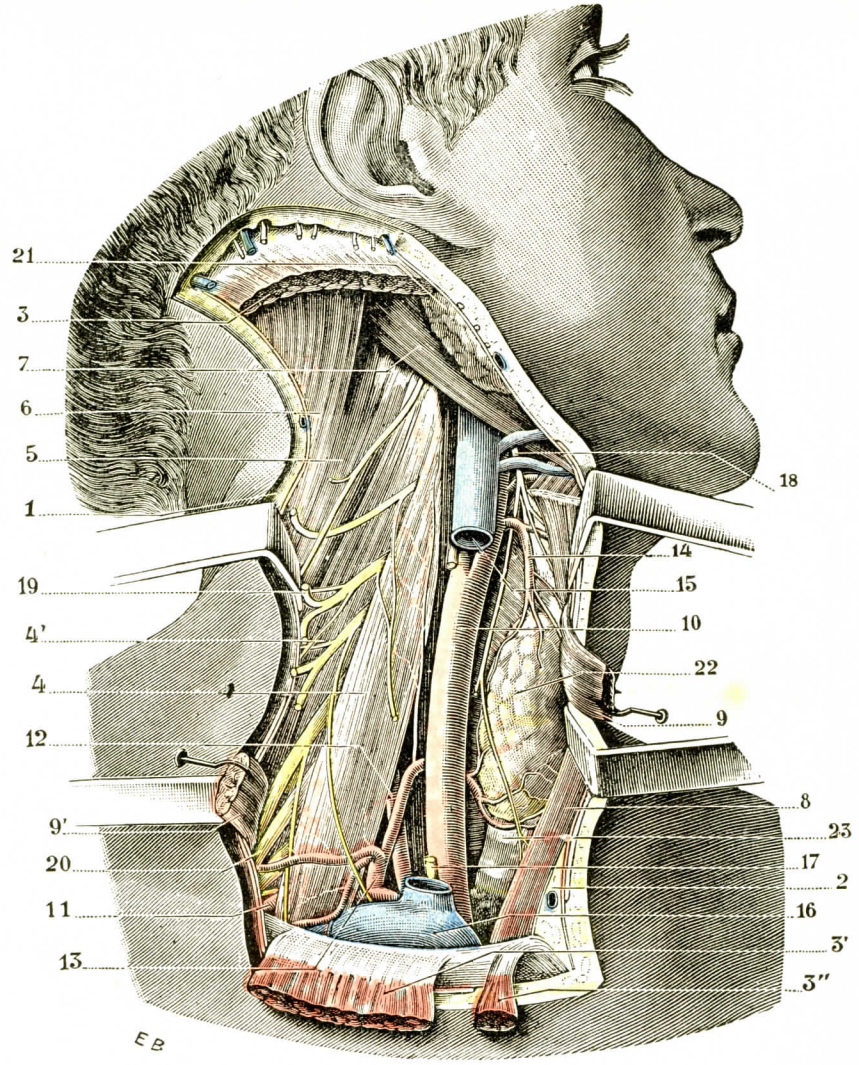

FIG. 163

Región esternocleidomastoidea: plano profundo (T.-J.).

1, corte de la piel, del tejido celular subcutáneo y de la aponeurosis cervical superficial. — 2, espacio supraesternal con la sección de la yugular anterior en su parte media. — 3, 3', 3'', esternocleidomastoideo. — 4, 4', escaleno anterior y escaleno posterior. — 5, angular. — 6, esplenio. — 7, digástrico (vientre posterior). — 8, esternocleidohioideo. — 9, 9', vientre anterior y vientre posterior del omohioideo. — 10, carótida primitiva, bifurcándose por arriba en carótida interna y carótida externa. — 11, subclavia. — 12, vertebral. — 13, tronco tirocervical, de donde se origina, con las escapulares, la arteria tiroidea inferior. — 14, tiroidea superior. — 15, yugular interna recibiendo por arriba las dos venas facial y lingual. — 16, vena subclavia. — 17, neumogástrico. — 18, hipogloso mayor, con su rama descendente y el nervio tirohioideo. — 19, ramas del plexo cervical. — 20, ramas del plexo braquial. — 21, parótida. — 22, cuerpo tiroides. — 23, tráquea.

la arteria carótida primitiva derecha. La pared es completada por detrás por el esófago y la faringe; éstos se hallan ligeramente rechazados a la izquierda y el constrictor inferior de la faringe está en íntimo contacto con la arteria carótida

izquierda. Esta columna visceral ofrece entre la tráquea y el esófago un canal longitudinal por el que caminan los nervios recurrentes: el recurrente izquierdo, que sube por delante del esófago y, por lo tanto, está muy próximo a la arteria; por la disección se le percibe en el intersticio vertical, que, por otra parte, es cada vez menos ancho de abajo arriba, que dejan entre sí la tráquea y la carótida. El recurrente derecho está en el ángulo diedro esófagotraqueal. A lo largo de cada recurrente se escalona una cadena ganglionar, la cadena recurrencial.

Todos estos órganos son *operatoriamente* independientes del paquete vásculo-nervioso, pues su vaina fibrosa, la *vaina visceral*, se deja separar perfectamente de la vaina vascular.

La pared ánteroexterna del compartimiento es muscular. Después de haber disecado la piel y el cutáneo y liberado la vena yugular externa se descubre el plano del *esternocleidomastoideo.* Las relaciones exactas del músculo y la arteria han sido objeto de numerosas discusiones. Todos los autores están de acuerdo en admitir que la carótida es señalada en su parte inferior por el intervalo entre las dos cabezas de origen del músculo. En su terminación, en el borde superior del cartílago tiroides, los clásicos admitían que la arteria emergía del borde anterior del músculo. RICHET, en cambio, sostuvo el paralelismo persistente de la carótida primitiva y el esternocleidomastoideo. Los argumentos anatómicos que hacía valer RICHET demuestran que puede tener razón; pero si se considera el punto de vista práctico, es decir, operatorio, y no el de la anatomía pura, se puede decir que el músculo y la arteria se cruzan en X y que la arteria emerge, para el cirujano, del borde anterior del esternocleidomastoideo en su parte superior. En efecto, como ha demostrado TILLAUX, las relaciones de ambos órganos varían según la posición de la cabeza: para descubrir la bifurcación basta hacer girar la cabeza del sujeto hacia el lado opuesto al de la ligadura. El músculo se mantiene extendido por la vaina que le dispone la aponeurosis cervical superficial, encogiéndose en el vivo en cuanto se incide ésta.

En la mayor parte de su curso la carótida primitiva está también oculta por un segundo plano músculoaponeurótico que se extiende por delante y detrás de ella: el *músculo omohioideo*, que sostiene la aponeurosis cervical media. El músculo omohioideo cruza la arteria en su tercio medio; divide su trayecto en dos segmentos importantes desde el punto de vista operatorio: la *posición subyacente* al omohioideo se denomina *porción peligrosa*, pues la arteria está próxima en este punto a los grandes vasos de la base del cuello: la *porción suprayacente* es la *porción quirúrgica*, aquella en que se practica ordinariamente la ligadura.

Delante de la arteria se dispone también un órgano muy importante con el que contrae relaciones muy íntimas: el cuerpo tiroides. La cara posterior de cada lóbulo tiroideo tiene un canal vertical, verdadera impresión de la arteria carótida primitiva. GAUTIER se ha preguntado si sería una disposición cadavérica, lo que sería posible; pero es cierto que la arteria se halla en contacto inmediato con la glándula tiroides; la glándula contenida en la vaina visceral se deja entonces separar fácilmente de la arteria carótida, cuando menos en estado normal. Recordemos que la arteria tiroidea inferior llega a la glándula pasando por detrás y por dentro de la carótida; se ramifica en la cara lateral de la curva, alrededor del recurrente, para llegar y perderse en el tejido tiroideo, en la unión del tercio inferior y los dos tercios superiores de la cara posterior del lóbulo (LATARJET y ALAMARTINE). En cambio, la arteria tiroidea superior camina por delante; desciende por dentro de la carótida, llegando por un trayecto recurrente al polo superior del lóbulo. En cuanto a las venas tiroideas, sean cuales fueren sus terminaciones, son precarotídeas: pasan delante de la carótida para llegar ora a la yugular interna, ora al tronco venoso tirolinguofacial, ora a la vena subclavia. Voluminosas, constituyen, en efecto, tres pedículos que forman la armadura vascular de lo que se

ha denominado *ligamentos laterales externos* (GÉRARD-MARCHANT) o *ligamentos anchos del cuerpo tiroides*.

Organo central de la región carotídea, la arteria no es más que uno de los elementos del paquete vásculonervioso: la yugular interna pasa por fuera y el neumogástrico se sitúa en el ángulo diedro posterior yúgulocarotídeo. Estos tres órganos están contenidos en una vaina celulosa común, la *vaina vascular*. Esta se halla dividida por tabiques secundarios, tabiques que constituyen a cada uno de los órganos un estuche celular autónomo, invariablemente fijo al de los otros elementos del paquete vásculonervioso.

A lo largo de la yugular desciende la *rama del hipogloso*, cuya asa anastomótica con el plexo cervical se inscribe en la concavidad del omohioideo (fig. 162, 12). Los ramos cardíacos superiores del neumogástrico acompañan al vaso, así como los del simpático, los unos por delante y los otros por detrás. Por último, se escalonan los numerosos e importantes ganglios carotídeos, que son en realidad más satélites de la vena que de la arteria. Son, pues, más superficiales y vienen pronto a adherirse al esternocleidomastoideo al ser invadidos por un proceso inflamatorio o neoplásico.

4.° Distribución. — Las dos *carótidas* primitivas no dan en su trayecto ninguna rama colateral. Llegadas a nivel del borde superior del cartílago tiroides se bifurca cada una en dos ramas terminales:

α) La *carótida externa*, que se distribuye por la cara y por la caja craneal;

β) La *carótida interna*, particularmente destinada a los centros encefálicos y el órgano de la visión.

La descripción de las carótidas externa e interna será objeto de los dos párrafos siguientes.

Variedades. — Por lo que se refiere a las variedades de origen véase antes (pág. 206). La división de la carótida primitiva en carótida externa y carótida interna se puede efectuar más arriba que de ordinario, a la altura del hueso hioides y aun más arriba. — Puede también efectuarse más abajo hacia la parte media de la laringe, a nivel del cartílago cricoides y aun mucho más abajo: en un caso de MORGAGNI la carótida primitiva sólo medía 41 milímetros y se bifurcaba, por consiguiente, en la parte inferior del cuello. — Se conocen algunos casos en que la carótida interna y la carótida externa se separaban aisladamente, ya del tronco braquiocefálico (KOSINSKI), ya del cayado aórtico (MALACARNE, POWER). — Por el contrario, se ha visto alguna vez no bifurcarse la carótida primitiva y llegar hasta el conducto carotídeo del peñasco, suministrando sucesivamente las ramas que, en las condiciones ordinarias, nacen de la carótida externa. — Hemos visto la carótida interna no separadas de la carótida externa hasta más arriba del origen de la facial. Excepcionalmente la carótida primitiva puede suministrar la tiroidea superior, la faríngea inferior, la vertebral, la tiroidea inferior y una arteria laríngea.

§ 3. — ARTERIA CARÓTIDA EXTERNA Y SUS RAMAS

Rama de bifurcación de la carótida primitiva, la arteria carótida *externa* (figura 164) se extiende desde el borde superior del cartílago tiroides al cuello del cóndilo del maxilar inferior, donde se divide en dos ramas terminales, la *arteria temporal superficial* y la *arteria maxilar interna*.

1.° Dirección. — Oblicua hacia arriba y afuera en la primera parte de su trayecto, la carótida externa cambia de dirección a la altura del ángulo de la mandíbula, para seguir, a partir de este punto, un trayecto sensiblemente vertical.

2.° Relaciones. — Las relaciones de la arteria carótida externa deben estudiarse, por una parte, en la región que corresponde a su porción inferior, porción

relativamente superficial, de acceso fácil y, por lo tanto, quirúrgica; por otra parte, en la región que corresponde a su segmento superior, en donde es más profunda y oculta por el maxilar y la glándula parótida, incluída luego en la misma glándula.

La primera parte del trayecto de la arteria se extiende del borde superior del cartílago tiroides al cruzamiento de los músculos suprahioideos y en particular al punto en que el vientre posterior del digástrico corta en ángulo casi recto la cara superficial de la arteria.

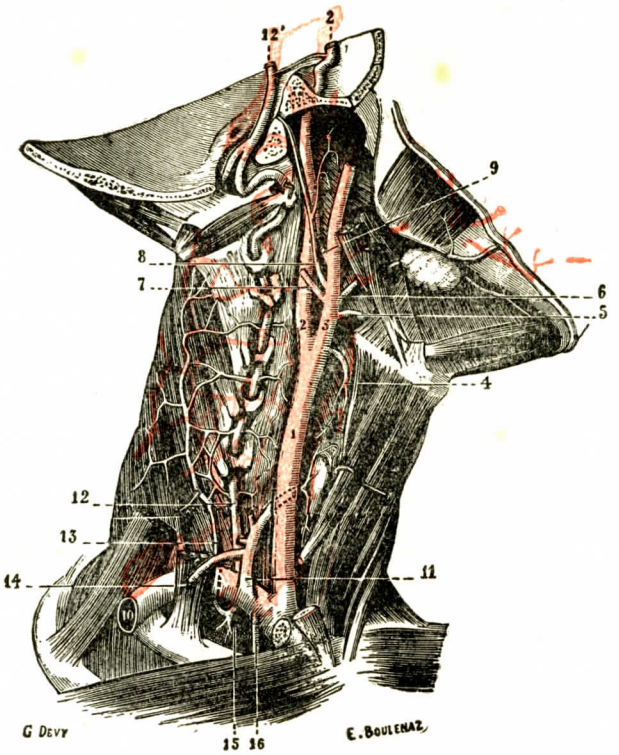

Fig. 164

Arterias carótidas y arteria subclavia del lado derecho.

1, carótida primitiva. — 2, carótida interna. — 3, carótida externa y sus ramas: 4, tiroidea superior; 5, lingual; 6, facial; 7, occipital; 8, faríngea inferior; 9, auricular posterior. — 10, subclavia y sus ramas: 11, tronco tirocervical; 12, vertebral; 12', cerebral posterior; 13, cervical profunda; 14, supraescapular; 15, intercostal superior; 16, mamaria interna.

La segunda porción está comprendida entre este cruzamiento y la terminación de la arteria por bifurcación en el borde posterior del cuello del cóndilo del maxilar inferior.

a) *Primera porción.* — Si se consideran las relaciones de la carótida externa en un corte horizontal que pase por la parte superior del hueso hioides y de la cuarta vértebra cervical, se nota que está alojada en una región prismática triangular, continuación y ensanchamiento de la región carotídea propiamente dicha (figuras 166 y 167).

La *región carotídea superior* está constituída esencialmente: *por detrás*, por una pared ósteomuscular constituída por las apófisis transversas, los músculos prevertebrales y el escaleno anterior; *por dentro*, por la faringe, cuya pared está for-

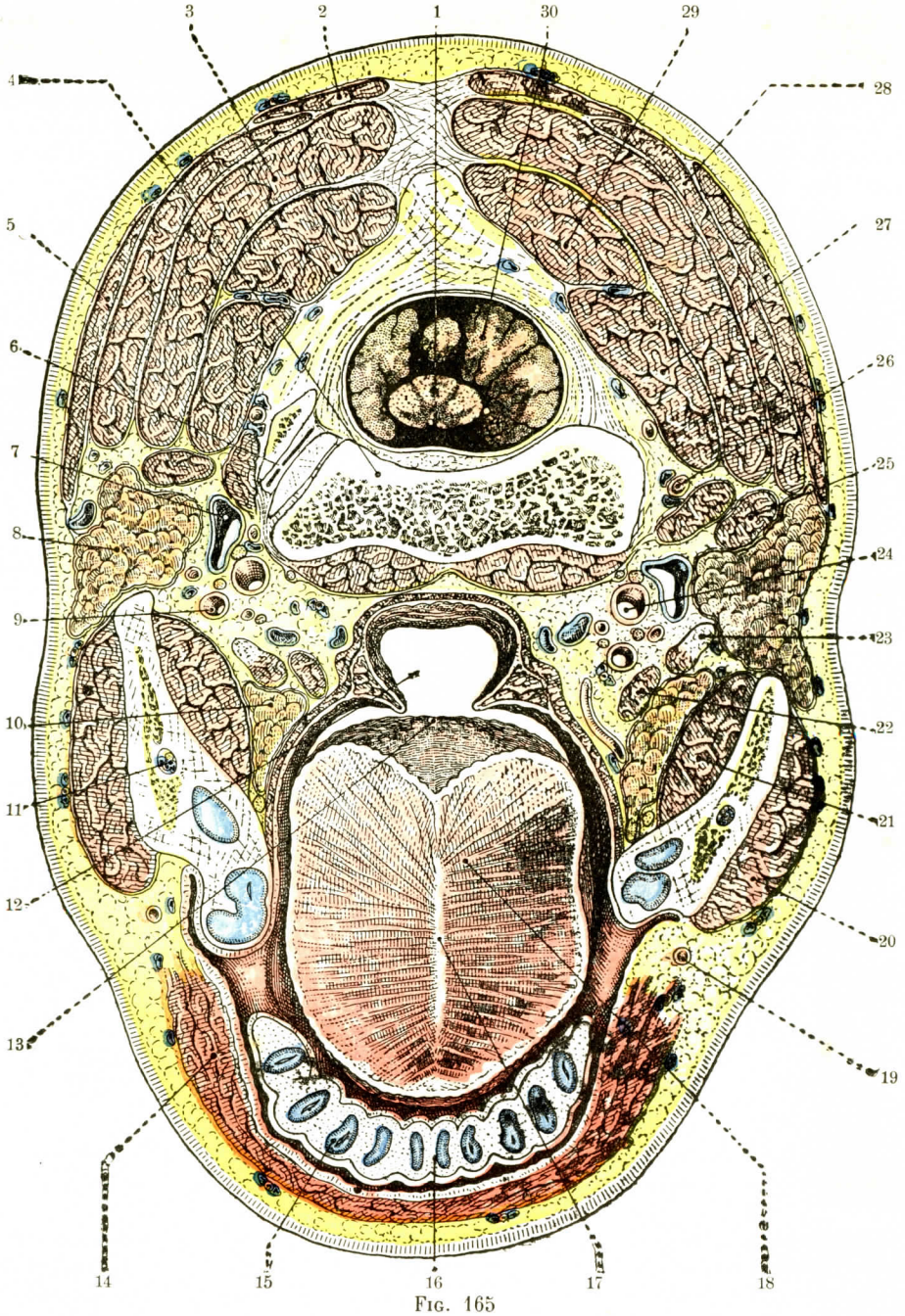

FIG. 165

Corte que pasa por el maxilar inferior y el cuerpo del axis (cadáver congelado).

1, medula. — 2, trapecio. — 3, complexo. — 4, cuerpo del axis. — 5, esternocleidomastoideo. — 6, articulación atloidomastoidea. — 7, vena yugular interna. — 8, glándula parótida. — 9, carótida externa. — 10, glándula submaxilar. — 11, conducto dental. — 12, faringe. — 13, vena lingual. — 14, orbicular de los labios. — 15, raíces dentales. — 16, maxilar inferior. — 17, séptum lingual. — 18, lengua. — 19, facial. — 20, masetero. — 21, pterigoideo interno. — 22, estilohioideo. — 23, digástrico. — 24, carótida interna.— 25, angular. — 26, vertebral. — 27, oblicuo mayor. — 28, esplenio. — 29, recto mayor. — 30, cerebelo.

mada por el constrictor medio, al que viene a cubrir por detrás la punta ascendente del constrictor inferior; *por delante* y *adentro*, por el plano de la aponeurosis cervical superficial, que se desdobla en el borde anterior del esternocleidomastoideo para constituirle una vaina. Hemos recordado, al estudiar las relaciones de la carótida primitiva, las discusiones que había suscitado la cuestión de las relaciones exactas del músculo y la bifurcación carotídea. La carótida externa está prácticamente delante del músculo. No ocupa el centro de la región; queda alejada tanto de la pared posterior, de la que una curva ascendente, cóncava hacia delante, la separa progresivamente, como de la pared externa. En efecto, a pesar de su nombre, es interna en su origen (fig. 166, 16); sube por dentro y delante de la arteria

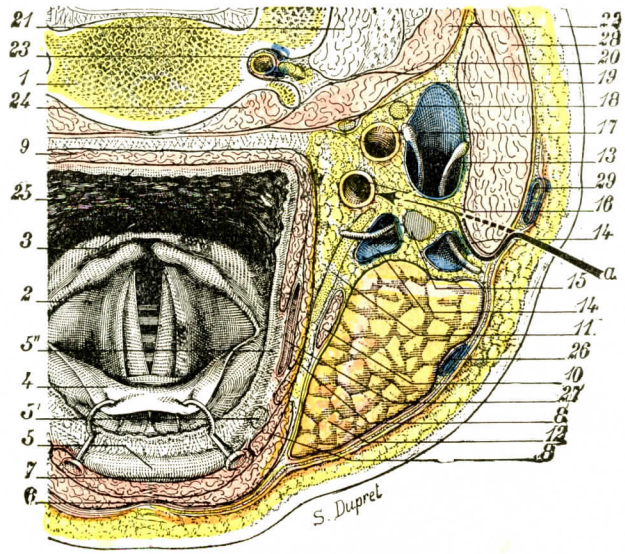

FIG. 166

Relaciones de las dos carótidas interna y externa en su origen, vistas en un corte horizontal del cuello tangente al borde superior del hueso hioides (sujeto congelado; segmento inferior del corte) (T.-J.).

1, parte superior de la cuarta vértebra cervical. — 2, laringe. — 3, faringe. — 4, epiglotis. — 5, cuerpo del hueso hioides, con 5', asta menor interesada por el corte, y 5'', asta mayor formando una ligera prominencia. — 6, milohioideo. — 7, geniohioideo. — 8, 8, hiogloso. — 9, constrictor medio de la faringe. — 10, estilohioideo. — 11, nervio hipogloso mayor. — 12, glándula submaxilar. — 13, vena yugular interna. — 14 y 14', ramas del tronco venoso tirolinguofacial. — 15, ganglio linfático. — 16, carótida externa. — 17, carótida interna. — 18, neumogástrico. — 19, gran simpático. — 20, escaleno anterior. — 21, escaleno posterior. — 22, músculos de la nuca. — 23, arteria vertebral. — 24, músculos prevertebrales. — 25, mucosa de la faringe. — 26, vena facial. — 27, arteria lingual. — 28, esternocleidomastoideo. — 29, vena yugular externa.

a, vía de acceso para la arteria carótida externa.

carótida interna, arteria la *más externa* de la región. En cambio, queda en contacto con la pared faríngea y cruza de cerca las inserciones hioideas del constrictor medio.

Estas relaciones respectivas de las dos carótidas en su origen se confirman bien cuando se diseca la región plano por plano. Después de haber franqueado la piel, el cutáneo, la aponeurosis superficial, que es prudente incidir en el borde anterior del esternomastoideo, habiendo respetado por arriba la vena yugular externa, se reconocen muy pronto algunos órganos que sirven de puntos de referencia para la carótida externa. Así FARABEUF ha definido un triángulo de investigación de esta arteria, triángulo siempre fácil de evidenciar (fig. 167): su *base* vertical, posterior, es trazada por la vena yugular interna, que en el vivo se hincha a cada movimiento respiratorio; el *borde inferior* está constituído por un afluente

grueso de la yugular: el tronco colector de las venas tiroideas superiores, linguales, faciales, faríngeas, el *tronco tirolinguofaringofacial* de FARABEUF; por último, el *borde superior* está representado por el nervio hipogloso mayor (fig. 167). Este nervio, continuando su curva descendente, oblicua hacia fuera y adelante, que lo ha llevado detrás de la carótida interna, luego por fuera de ella, se insinúa entre

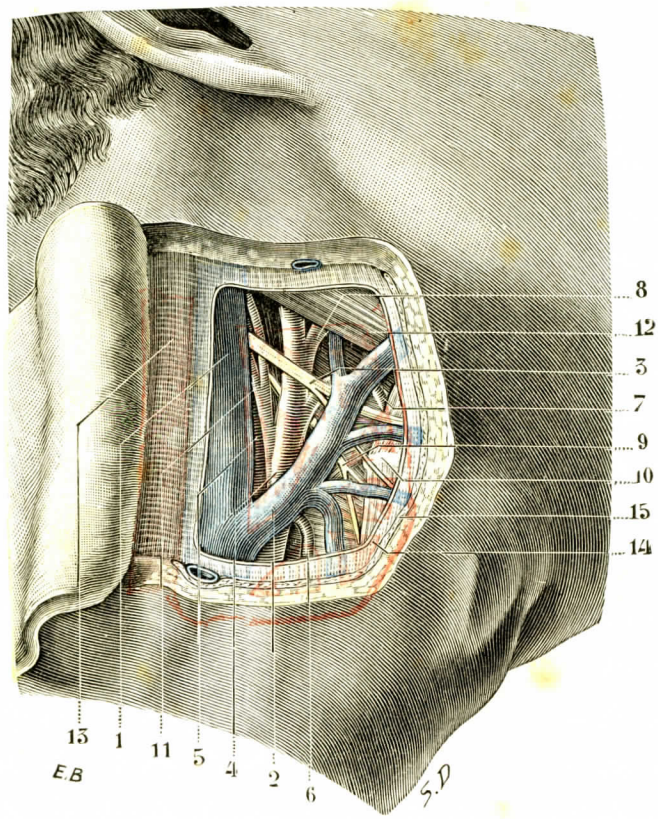

FIG. 167

Relaciones de la carótida externa en su origen (triángulo de Farabeuf) (T.-J.).

1, yugular interna. — 2, tronco tirolinguofacial. — 3, nervio hipogloso. — 4, carótida externa. — 5, carótida interna. — 6, arteria tiroidea superior. — 7, arteria lingual. — 8, arteria facial. — 9, nervio laríngeo superior. — 10, hueso hioides. — 11, arteria occipital. — 12, digástrico. — 13, esternocleidomastoideo. — 14, aponeurosis cervical superficial. — 15, cutáneo.

la carótida interna y la yugular interna y cruza diagonalmente toda la parte superior de la región, paralelamente y a alguna distancia por debajo del arco del vientre posterior del digástrico. El *vértice* del triángulo está indicado por el punto donde se entrecruzan a la entrada de la región submaxilar el nervio hipogloso mayor y la vena facial más superficial. En este triángulo se descubren, por la disección, ganglios linfáticos en superficie y luego dos pequeños ramos nerviosos: la rama descendente del hipogloso y el nervio que envía al tirohioideo; finalmente y sobre todo las dos carótidas. A menudo la carótida interna es la que se descubre primero, especialmente si se mantiene el contacto con la yugular interna a lo largo de la base posterior del triángulo, pues la carótida interna es a la vez externa y

posterior en relación a la carótida externa. Oculta al neumogástrico y al simpático cervical. Si se prosigue esta investigación por delante y por dentro, descendiendo en cierto modo un nuevo tramo de esta escalera vascular, se llega entonces a la

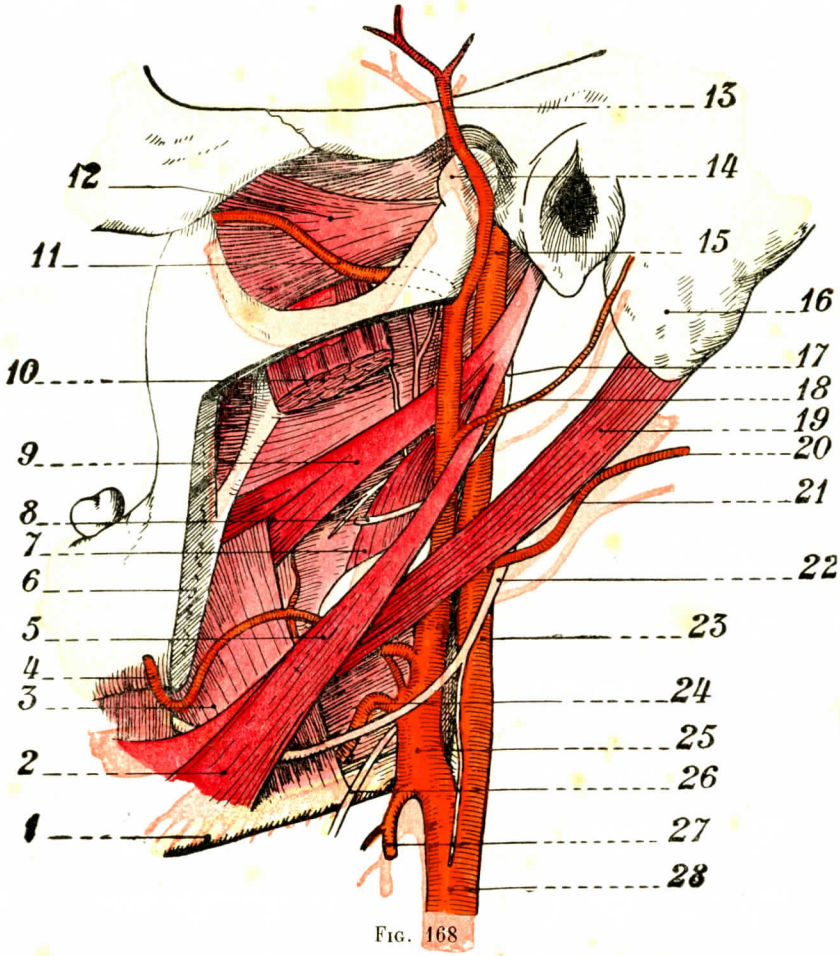

FIG. 168

La horquilla de las carótidas y la horquilla de los estíleos.
Las ramas de la arteria carótida externa (según FARABEUF y SEBILEAU).

1, hioides. — 2 y 5, músculo estilohioideo. — 3, músculo ceratogloso. — 4, arteria facial. — 6, corte del maxilar inferior. — 7, músculo estilofaríngeo. — 8 y 17, nervio glosofaríngeo. — 9, músculo estilogloso. — 10, músculo pterigoideo interno. — 11, arteria maxilar interna. — 12, músculo pterigoideo externo. — 13, arteria temporal superficial. — 14, cóndilo del maxilar. — 15, arteria carótida interna. — 16, arteria mastoidea. — 18, arteria auricular posterior. — 19, vientre posterior del digástrico. — 20, 21, arteria occipital. — 22, nervio hipogloso mayor. — 23, carótida interna. — 24, arteria lingual. — 25, carótida externa. — 26, nervio laríngeo superior. — 27, arteria tiroidea superior. — 28, carótida primitiva.

carótida externa, cruzada por arriba por el nervio hipogloso mayor y abajo por el tronco venoso tirolinguofacial.

Además de estos diversos caracteres topográficos (situación ánterointerna, relación íntima con el hipogloso), la arteria carótida externa se diferenciará pronto quirúrgicamente de la carótida interna porque da ramas: tiroidea superior exactamente en su origen, lingual y facial por delante, occipital por detrás, faríngea por dentro (fig. 167).

b) *Segunda porción.* — En su *segundo segmento* la arteria carótida externa es profunda y oculta. Continuando y acentuando su curva, que la hace oblicua hacia arriba y adelante, pasa a la cara profunda del vientre posterior del digástrico, cuya dirección cruza en ángulo casi recto.

Luego continúa su trayecto buscando su camino a través de los músculos estíleos (fig. 168). «Este aparato, reunido cerca de su origen, se disocia más abajo: los tres músculos que lo forman se separan como las ramas de un compás. De estos tres músculos dos quedan profundos: el *estilogloso* por delante y el *estilofaríngeo* por detrás, y se alejan así del tercero, el *estilohioideo*, que se hace superficial y camina en compañía del vientre posterior del digástrico. En el intersticio así creado penetra la carótida externa entre el estíleo superficial y los estíleos profundos, de suerte que, según la comparación de FARABEUF, la horquilla de la carótida primitiva contiene en su abertura los dos estíleos profundos y la horquilla de los estíleos contiene en su abertura la carótida externa» (SEBILEAU).

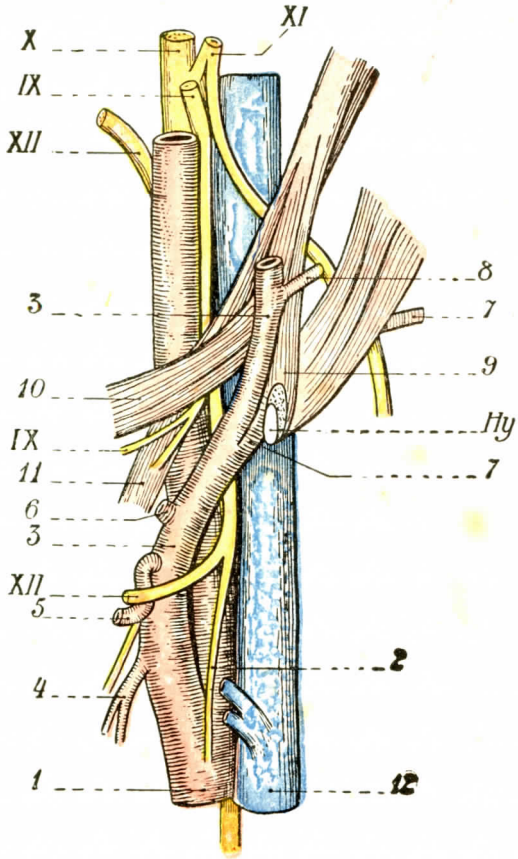

FIG. 169

La horquilla de los estíleos y la horquilla de las carótidas *(semiesquemática)* (según FARABEUF y SÉBILEAU).

1, carótida primitiva. — 2, ramo descendente del hipogloso. — 3, carótida externa. — 4, arteria tiroidea superior.—5, arteria lingual. — 6, arteria facial. — 7, 7, arteria occipital. — 8, arteria auricular. — 9, músculo estilohioideo. — 10, músculo estilogloso. — 11, músculo estilofaríngeo.

IX, glosofaríngeo.—X, neumogástrico. — XI, espinal. — XIII, hipogloso mayor. — Hy, corte del hueso hioides.

Conservando relaciones íntimas con la pared faríngea, llega a la proximidad misma de la amígdala. Comprendida en esta estrecha región que sólo es la porción subglandular del espacio preestíleo, entre el ángulo del maxilar y la amígdala (figs. 165 y 170), describe en la cara externa de este órgano una nueva curva, convexa por delante, que la endereza, le hace abandonar el contacto con el maxilar y la faringe y la obliga a penetrar en el mismo interior de la parótida, por dentro y también algo por delante de la cual camina.

En este corto segmento intramaxilar y subparotídeo la arteria carótida externa contrae, como se echa de ver, relaciones en extremo peligrosas, y si a ella no tiene acceso prácticamente el cirujano por la vía cutánea, puede, en cambio, ser lesionada cuando describe su curva en la base de la amígdala, durante el transcurso de las intervenciones por vía bucal practicadas sobre este órgano.

En este punto, o algo más arriba, es cruzada *por dentro* por el músculo estilogloso, por cuya cara profunda desciende el nervio glosofaríngeo, de suerte que si se quiere considerar el paso exacto de la arteria a través del abanico de los músculos estíleos, hay que notar que se efectúa entre el estilogloso y el estilohioideo. La horquilla de los dos músculos es bien visible en las piezas disecadas después de resección del maxilar. El estilogloso es menos descendente y se dirige más oblicuamente

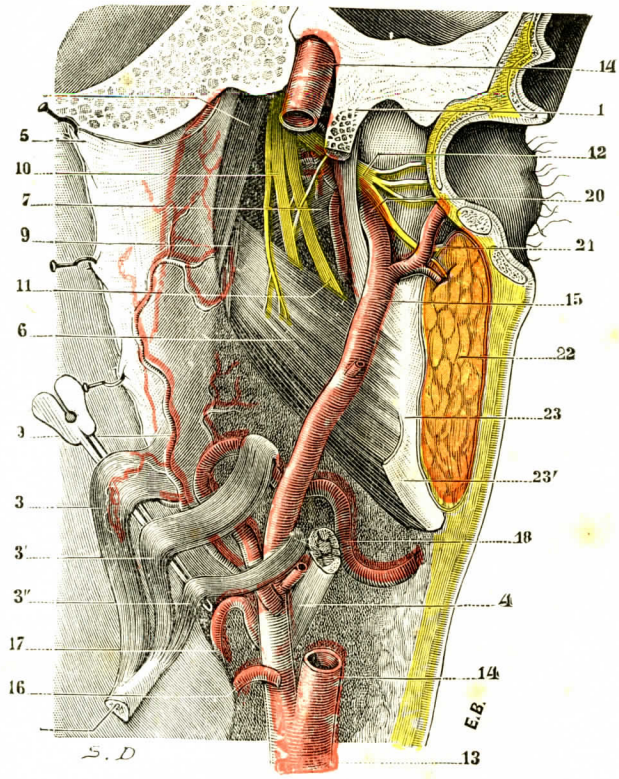

FIG. 170

El hueso maxilofaríngeo o espacio preestíleo (T.-J.).

1, apófisis estiloides seccionada transversalmente. — 1', su extremidad inferior, con 3, 3', 3'', los tres músculos estilofaríngeo, estilogloso y estilohioideo. — 4, digástrico. — 5, aleta faríngea vuelta hacia dentro sobre la cara posterior de la faringe. — 6, pterigoideo interno, con su nervio. — 7, pterigoideo externo. — 8, periestafilino interno. — 9, periestafilino externo. — 10, nervio lingual (con la cuerda del tímpano). — 11, nervio dental inferior con la arteria homónima. — 12, nervio auriculotemporal. — 13, carótida primitiva. — 14, carótida interna. — 15, carótida externa. — 16, tiroidea inferior. — 17, lingual. — 18, facial. — 19, faríngea inferior. — 20, maxilar interna. — 21, temporal superficial. — 22, parótida cortada transversalmente. — 23, borde posterior del maxilar, con 23', ligamento estilomaxilar.

adelante que el estilohioideo, pero el paso de la arteria se efectúa siempre por fuera del primero y por dentro del segundo (fig. 168).

Entonces es cuando la arteria carótida externa perfora entre estos dos músculos el tabique estiliano, penetra en el espacio preestíleo y entra en el compartimiento parotídeo, insinuándose en el mismo interior de la glándula: penetra aquí por la cara interna, en la unión del tercio inferior con los dos tercios superiores.

La arteria carótida externa sube entonces verticalmente por la parótida. Está rodeada por todas partes por los lobulillos, pero camina siempre por la parte profunda de la glándula, de la que un espesor importante la separa del exterior.

Por fuera de ella se ve una vena que desciende en contacto suyo, vena anastomótica entre la facial y la yugular externa, denominada *comunicante intraparotídea* o *vena carótida externa* (SEBILEAU). Esta vena puede descender bastante abajo, cruzando la carótida con la cara profunda del digástrico o hacerse más rápidamente superficial, cruzar el músculo en superficie y llegar, perforando el tabique que separa los dos compartimientos parotídeo y submaxilar, a la vena facial.

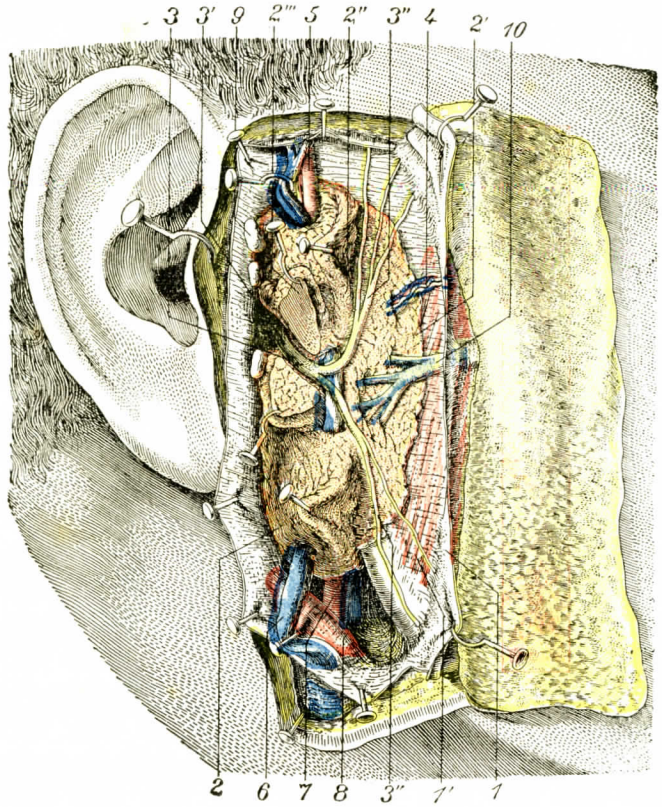

FIG. 171

La glándula parótida, vista en su sitio, con los vasos y nervios que la atraviesan (T.-J.).

La aponeurosis superficial ha sido incidida y separada. La porción de glándula que cubría al facial ha sido reclinada o incidida para descubrir el nervio.

1, aponeurosis parotídea superficial, y 1', aponeurosis profunda que cubre el músculo masetero. — 2, parótida, con: 2', prolongación anterior; 2'', parte del tejido glandular que cubre las ramas del facial; 2''', parte del tejido glandular que cubre el tronco del nervio. — 3, nervio facial (porción intraglandular), con: 3', porción extraglandular del mismo nervio; 3'', sus ramas de bifurcación situadas en una especie de desdoblamiento de la porción anterior de la glándula. — 4, vasos transversos de la cara. — 5, vasos temporales superficiales y nervio auriculotemporal. — 6, vena yugular externa. — 7, arteria carótida externa acompañada de una vena. — 8, músculo esternocleidomastoideo. — 9, ganglios. — 10, conducto de Sténon.

Más superficial se encuentra también, separada de la arteria carótida externa por cierto espesor de tejido glandular, la vena yugular externa, que desde su origen abandona netamente el plano profundo de la arteria. Por fuera de la vena yugular externa el facial no está en modo alguno en relación con la arteria carótida externa.

Existen ganglios linfáticos en estos diferentes planos de la parótida, y los más profundos están escalonados a lo largo de la arteria y la vena carótidas externas

No hacemos más que señalar, sin insistir, las relaciones que puede contraer la arteria carótida externa de modo mediato, es decir, más allá de la parótida: relaciones con el pterigoideo interno y, por fuera de él, con la parte posterior de la región cigomática; relaciones con la faringe, relaciones principalmente por detrás, por medio del tabique estíleo, con todos los órganos del espacio subparotídeo posterior. Son relaciones lejanas sin interés quirúrgico.

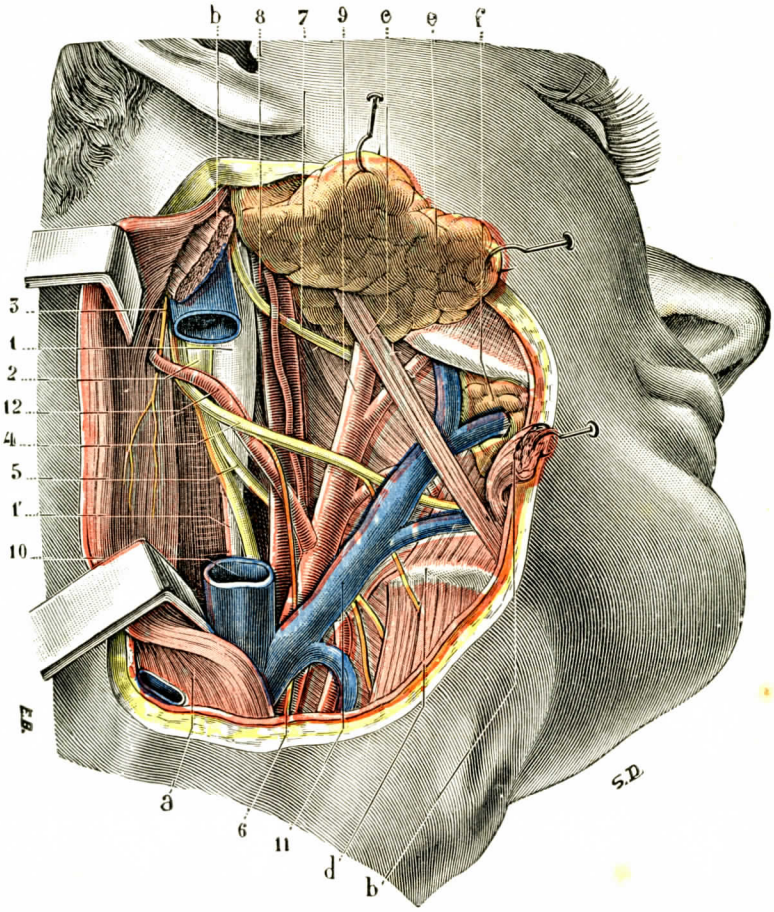

FIG. 172

Ramas de la carótida externa. Ganglio cervical superior del gran simpático (T.-J.).

1, ganglio cervical superior. — 1', tronco del simpático. — 2, ganglio neumogástrico. — 3, rama externa del espinal. — 4, hipogloso. — 5, laríngeo superior. — 6, asa descendente del hipogloso. — 7, glosofaríngeo. — 8, carótida interna. — 9, carótida externa. — 10, yugular interna. — 11, tronco venoso tirolinguofacial. — 12, arteria occipital.

a, esternocleidomastoideo. — *b*, *b*, digástrico seccionado. — *c*, estilohioideo. — *d*, hueso hioides. — *e*, parótida erinada hacia delante y arriba. — *f*, glándula submaxilar.

3.° Distribución. — Durante su trayecto, la arteria carótida externa emite sucesivamente seis *ramas colaterales*. Llegada a la altura del cuello del cóndilo, termina, como hemos dicho anteriormente, bifurcándose y formando otras dos ramas, sus *ramas terminales*.

A. — Ramas colaterales

De las seis ramas colaterales de la carótida externa (fig. 172), tres se dirigen hacia delante: son la *tiroidea superior*, la *lingual* y la *facial*. Dos se dirigen hacia atrás: son la *occipital* y la *auricular posterior* La sexta se dirige hacia dentro: es la *faríngea inferior*

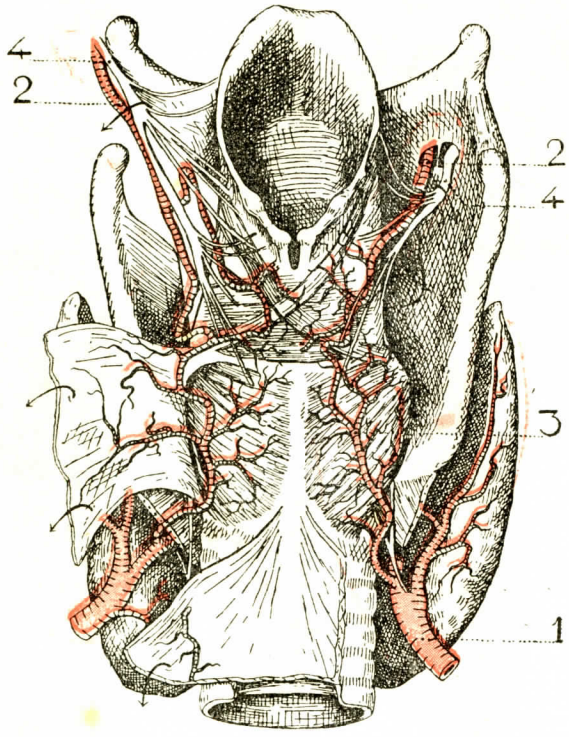

Fig. 173

Arterias de la faringe (según Salmon).

1, arteria tiroidea inferior. — 2, 2, arterias laríngeas superiores. — 3, arteria laríngea inferior. — 4, nervio laríngeo superior (a la izquierda se ha conservado y reclinado un colgajo de mucosa).

1.° Arteria tiroidea superior. — La primera de las ramas colaterales de la carótida externa, la tiroidea superior, nace un poco arriba, a veces al mismo nivel de la bifurcación de la carótida primitiva. Desde allí se dirige, primero, horizontalmente hacia delante y adentro, paralelamente al asta mayor del hioides. Luego, doblándose hacia abajo, desciende hasta el lóbulo correspondiente del cuerpo tiroides, donde termina.

En este trayecto, la arteria tiroidea superior descansa sobre el constrictor medio de la faringe y sobre la laringe. Muy superficial en su origen, donde sólo está cubierta por la aponeurosis cervical superficial y el cutáneo, se hunde muy pronto debajo de los músculos omohioideo, esternohioideo y tirohioideo, que la cubren por completo.

A. Ramas colaterales. — Son cuatro: un ramo subhioideo, la esternomastoidea, la laríngea superior y la laríngea inferior.

1.° El *ramo subhioideo* es paralelo al borde inferior del hueso hioides, por delante de la inserción de los músculos subhioideos, y se distribuye por los músculos hioideos.

2.° La *arteria esternomastoidea media*, de 4 a 6 centímetros de longitud, se dirige hacia fuera y abajo, cruza la carótida primitiva y la yugular interna y se pierde en la cara profunda del músculo esternocleidomastoideo. Va acompañada de una gruesa vena tributaria de la yugular interna o del tronco tirolinguofacial.

3.° La *arteria laríngea superior* (fig. 173) nace por lo general de la tiroidea superior, a 10 milímetros aproximadamente del origen de ésta. Se dirige oblicuamente hacia delante y abajo, alcanza el nervio laríngeo superior, situado siempre en un plano más profundo, pasa debajo del músculo tirohioideo y llega a la parte media, que perfora por delante del nervio en un orificio especial. Entonces

discurre por debajo de la mucosa faríngea y da colaterales, a la epiglotis, al músculo tiroaritenoideo, y se divide por encima del borde superior de este músculo en dos ramas terminales, una posterior y otra externa.

La *rama externa* está detrás de los filetes terminales del nervio laríngeo superior; la *rama posterior* está delante de los filetes nerviosos posteriores (SALMON). La *rama posterior* sigue la cara posterior del ariaritenoideo y da ramas ascendentes y descendentes. La *rama externa* rectilínea desciende por fuera del músculo tiroaritenoideo, se oculta por el ala del cartílago tiroides y se agota en ramos anteriores y posteriores en los músculos de la laringe y en el constrictor inferior de la faringe.

4.° La *arteria laríngea inferior* o *posterior* sigue el recurrente. Discurre verticalmente por detrás del cricoaritenoideo posterior después de anastomizarse con la rama posterior de la laríngea superior. Se distribuye por los constrictores inferiores de la faringe, por los músculos ariaritenoideos, cricoaritenoideos posterior y el cricotiroideo.

La *arteria laríngea externa* (SALMON) nace aisladamente del tronco de la tiroidea superior (18 por 100 de los casos), más a menudo de una de sus ramas (ramo interno, laríngea superior). Su trayecto, en gran parte exolaríngeo, termina en el borde superior del cricotiroideo, donde se anastomiza con la del lado opuesto; va acompañada, pero de lejos, por el nervio laríngeo externo.

B. RAMAS TERMINALES. — La arteria tiroidea superior, al alcanzar el cuerpo tiroides, se divide en tres ramas terminales:

1.ª Una *rama interna*, que sigue el borde superior del cuerpo tiroides y se anastomiza, en la línea media, con la del lado opuesto;

2.ª Una *rama externa*, que desciende y se ramifica sobre el lado externo del lóbulo correspondiente;

3.ª Una *rama posterior*, que surca la cara posterior del cuerpo tiroides, entre éste y la tráquea. Estas tres ramas se distribuyen por el cuerpo tiroides.

RESUMEN DE LA TIROIDEA SUPERIOR

a) *R. colaterales* . . . . . { A. esternomastoidea. / A. laríngea superior. / A. laríngea inferior.

b) *R. terminales* . . . . . { R. tiroidea interna. / R. tiroidea externa. / R. tiroidea superior.

Variedades. — La tiroidea superior puede nacer de la carótida primitiva. — No es excesivamente raro verla nacer de un tronco común con la lingual. — Puede faltar, suplida en este caso por una rama procedente ya de la tiroidea inferior del mismo lado, ya de la arteria homónima del lado opuesto. — Todos los anatomistas señalan casos de duplicidad de la tiroidea superior: esta duplicidad procede de que una de sus ramas colaterales, la *laríngea superior*, casi siempre se desprende aisladamente del tronco mismo de la carótida externa. — En cuanto a la *laríngea superior*, puede nacer también ya de la lingual, ya de la facial. Pero la anomalía más interesante de esta arteria es su paso a través del cartílago tiroides, disposición que se observa normalmente en algunos mamíferos. — Véase: LIVINI, *Studio morfol, delle arterie tiroidee*, Monit. zool., 1900; — ROGERS, *A note on the sterno-hyoid artery*, Lancet, vol. I, 1921.

2.° Arteria lingual. — La arteria lingual (fig. 174, 14) nace de la parte anterior de la carótida externa, un poco más arriba que la precedente, cerca del asta mayor del hioides. Es del tipo de las arterias helicinas (movilidad de la lengua). Se dirige primero oblicuamente hacia arriba, adelante y adentro. Camina luego por encima de dicha asta mayor, por encima de la cual forma una curva de

concavidad superior. A la altura del asta menor cambia nuevamente de dirección, se dirige hacia la punta de la lengua, donde termina, después de haber dibujado numerosas flexuosidades (8 a 10)

Podemos, pues, desde el punto de vista de sus relaciones, considerar en la arteria lingual tres porciones distintas: una primera porción, situada detrás del hueso hioides; una segunda porción, correspondiente al asta mayor, y una tercera porción, situada debajo de la lengua. En su *porción retrohioidea* la arteria lingual está cubierta por los músculos digástrico y estilohioideo. Descansa sobre el cons-

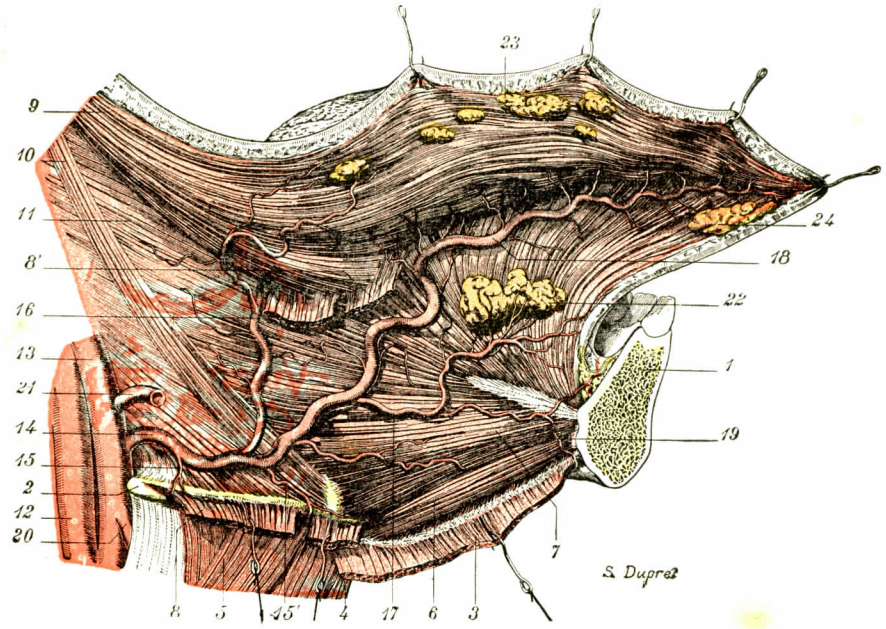

FIG. 174

Arterias de la lengua; parte lateral.

1, sínfisis mentoniana. — 2, hueso hioides. — 3, músculo hioideo, separado hacia abajo. — 4, esternocleidohioideo. — 5, omohioideo. — 6, geniohioideo. — 7, geniogloso. — 8, 8', hiogloso. — 9, estilogloso. — 10, estilohioideo profundo. — 11, constrictor medio de la faringe. — 12, carótida interna. — 13, carótida externa. — 14, lingual, con: 15, 15', dos ramos suprahioideos; 16, dorsal de la lengua; 17, sublingual; 18, ranina; 19, ramo anastomótico para la submentoniana. — 20, tiroidea superior. — 21, facial. — 22, glándula sublingual. — 23, glándulas del grupo lateral. — 24, glándula de Nühn.

trictor medio de la faringe. En su *porción hioidea*, que es casi horizontal, descansa también sobre el constrictor medio de la faringe; pero está cubierta entonces por el músculo hiogloso, que será preciso incidir si se quiere ligar aquí la arteria. En su *porción lingual*, en fin, pasa entre el músculo geniogloso, que está por dentro, y el músculo lingual inferior, que está por fuera. Veremos ulteriormente que el nervio hipogloso mayor se aplica a la cara externa del hiogloso, mientras que la arteria lingual corre por la cara interna de este músculo.

Las ramas de la lingual se distinguen en *colaterales* y *terminales:*

A. RAMAS COLATERALES. — Durante su trayecto, la arteria lingual emite tres ramas colaterales importantes, a saber: el ramo hioideo, la arteria dorsal de la lengua y la arteria sublingual.

1.° *Ramo hioideo.* — El ramo hioideo, algunas veces doble (fig. 174, 15 y 15'). se dirige transversalmente hacia dentro, a lo largo del hueso hioides, primero por

encima y luego por debajo. Se anastomiza en la línea media con el ramo similar del lado opuesto, formando así una especie de arco situado entre los genioglosos y los geniohioideos. Riega las inserciones superiores de los músculos infrahioideos, y, por uno o dos ramos ascendentes, el estilohioideo, la polea del digástrico y el milohioideo.

2.° *Arteria dorsal de la lengua.* — La arteria dorsal de la lengua (fig. 174, 16), siempre muy delgada, se separa de la lingual a nivel del asta mayor. Es una rama ascendente. Desde allí se dirige de abajo arriba hacia las partes laterales de la base de la lengua y se pierde en la mucosa vecina de la región de las papilas caliciformes, así como en la mucosa que cubre la epiglotis y el pilar anterior del velo del paladar.

3.° *Arteria sublingual.* — La arteria sublingual (fig. 171, 17), notable por las flexuosidades que describe, corre paralelamente al conducto de Wharton entre el músculo milohioideo y el músculo geniogloso. Es una rama descendente. Nace, en general, de la hioglosa. Después de haber suministrado ramos externos destinados a la glándula sublingual y al hiogloso, ramos superiores al geniogloso, ramos inferiores al geniohioideo, se divide en dos ramas terminales: *una superior*, para la parte media de la rama horizontal del maxilar inferior (ROUVIERE y VALLOIS); otra *inferior*, cuyos ramos penetran en el conducto mentoniano medio por el agujero subgeniano y en el agujero intrageniano. Se encuentra a veces un *ramo mentoniano* (BERTOLLI) destinado a los músculos y piel del mentón. Por último, uno de los ramos de la rama superior alcanza a veces el frenillo de la lengua — arteria del frenillo — y se anastomiza con la del lado opuesto.

B. RAMA TERMINAL, RANINA. — Después de dar la sublingual, la arteria lingual toma el nombre de *ranina*. Esta arteria (fig. 174, 18), que es considerada de ordinario como la rama terminal de la lingual, se dirige oblicuamente de atrás a delante y de abajo arriba, hacia la punta de la lengua. Abandona en su trayecto una porción de ramitas, que terminan, unas en los músculos y otras en la porción de la mucosa que se encuentra delante de la V lingual (véase *Lengua*).

RESUMEN DE LA LINGUAL

a) *R. colaterales* . . . . . { R. hioideo. A. dorsal de la lengua. A. sublingual.

b) *R. terminal* . . . . . A. ranina.

Variedades. — La lingual puede nacer de un tronco común, ya con la facial, ya con la tiroidea superior. — Se la ha visto perforar el músculo hiogloso, en lugar de rodear su borde superior. — También se la ha visto correr por la cara inferior del milohioideo y perforar este músculo, cerca del mentón, para llegar a la región de la lengua. — La lingual puede ser reemplazada, en totalidad o en parte, ya por una rama de la maxilar interna, ya por la submentoniana, ya por la lingual del lado opuesto (ZUCKERKANDL). — El ramo suprahioideo puede faltar. — Las dos arterias dorsales de la lengua pueden fusionarse en un tronco común situado en la línea media. — Anormalmente la lingual puede dar origen a la laríngea superior, a la palatina inferior, a la submentoniana. — La sublingual puede nacer de la facial; en este caso se separa con frecuencia de ella la submentoniana, disposición que se observa normalmente en los perisodáctilos, en los carnívoros y en los insectívoros (BERTELLI, en *Arch. di Anat. e di Embriol.*, 1903).

3.° Arteria facial. — La arteria facial, que se designa algunas veces con el nombre de *maxilar externa* (figs. 168 y 175), se desprende de la parte anterior de la carótida externa, algo por encima de la lingual. Flexuosa como ésta, la facial se dirige primero de abajo arriba y luego de atrás a delante, hacia la parte posterior de la glándula submaxilar, que, para recibirla, forma un surco o presenta

un conducto completo. Libre de esta glándula, rodea de abajo arriba el borde inferior del maxilar, un poco por delante del masetero, y llega a la cara. Se dirige entonces oblicuamente hacia la comisura de los labios, va luego a alojarse en el surco de separación del ala de la nariz y la mejilla y, finalmente, termina en el ángulo interno del ojo, anastomizándose con la arteria nasal, una de las ramas terminales de la oftálmica. La porción terminal de la arteria facial se designa generalmente, teniendo en cuenta su situación en el ángulo interno del ojo, con el nombre de *arteria angular*.

Desde el punto de vista de sus relaciones, como también desde el punto de vista de su distribución, podemos considerar en la arteria facial dos porciones bien distintas: una primera porción, correspondiente al cuello; una segunda porción, correspondiente a la cara. *En su porción cervical*, la arteria facial, situada profundamente, está cubierta por el nervio hipogloso mayor (que la cruza oblicuamente muy cerca de su origen) y por los dos músculos digástrico y estilohioideo. Recordemos sus íntimas relaciones con la glándula submaxilar. *En su porción facial* es, por el contrario, superficial: está cubierta sólo por el cutáneo y algunas de las hojas musculares, muy delgadas, que se dirigen a la comisura o al labio superior (triangular de los labios, cigomáticos y elevador superficial). Descansa sucesivamente sobre los músculos buccinador, canino y triangular de la nariz, cuya dirección cruza.

También las ramas de la facial, como las de la lingual, se distinguen en *colaterales* y *terminal:*

A. Ramas colaterales. — La arteria facial da, en su trayecto, ocho ramas colaterales. De estas ocho ramas, las cuatro primeras nacen de la porción cervical del tronco arterial; son sus *ramas cervicales;* las otras cuatro proceden de la segunda porción o porción facial, y son sus *ramas faciales.*

a. *Ramas cervicales.* — Son la *palatina inferior*, la *pterigoidea*, la *submentoniana* y la *submaxilar.*

1.° La *palatina inferior* o *ascendente* nace de la facial a 4 ó 5 milímetros de su origen. Se dirige hacia arriba y algo hacia delante, deslizándose entre el músculo estilogloso por fuera y el ligamento estilohioideo por dentro. Subiendo por los lados de la faringe, da un ramo para los músculos de la lengua y se distribuye por la amígdala, el constrictor superior de la faringe y el estilofaríngeo después de haber dado la arteria del pterigoideo interno. Se anastomiza con la palatina superior y la faríngea inferior.

2.° La *arteria del pterigoideo interno* nace, generalmente, de la palatina inferior (Salmon), pero rara vez de la facial. Riega al músculo pterigoideo interno por su cara profunda, y está sujeta a numerosas variaciones.

3.° La *submaxilar*, generalmente múltiple (tres o cuatro), se distribuye por la glándula submaxilar (véase esta glándula).

4.° La *submentoniana* es una rama voluminosa, que nace ordinariamente de la facial a nivel de la glándula submaxilar. Se dirige horizontalmente hacia delante y adentro, a lo largo del borde inferior del maxilar, entre el milohioideo y el vientre anterior del digástrico. Durante su curso da varias ramas a estos dos músculos y va a terminar en la región mentoniana, anastomizándose con las ramificaciones terminales de la dentaria inferior.

b. *Ramas faciales.* — Las ramas de la arteria facial que nacen en la cara son asimismo cuatro: la *masetérica inferior*, la *coronaria inferior*, la *coronaria superior* y la *arteria del ala de la nariz.*

1.° La *masetérica inferior*, denominada así para distinguirla de otra masetérica que procede de la maxilar interna y que es la arteria principal del masetero, nace de la facial un poco por encima del borde inferior del maxilar. Desde aquí se

dirige oblicuamente hacia arriba y atrás sobre la cara externa del masetero, donde termina. Se ven nacer de ordinario, al lado de la masetérica, dos o tres ramitos, igualmente musculares, que se distribuyen por la parte inferior del buccinador.

2.° La *coronaria inferior* toma su origen en la facial a la altura de las comisuras de los labios. Se dirige horizontalmente hacia dentro por el espesor de labio

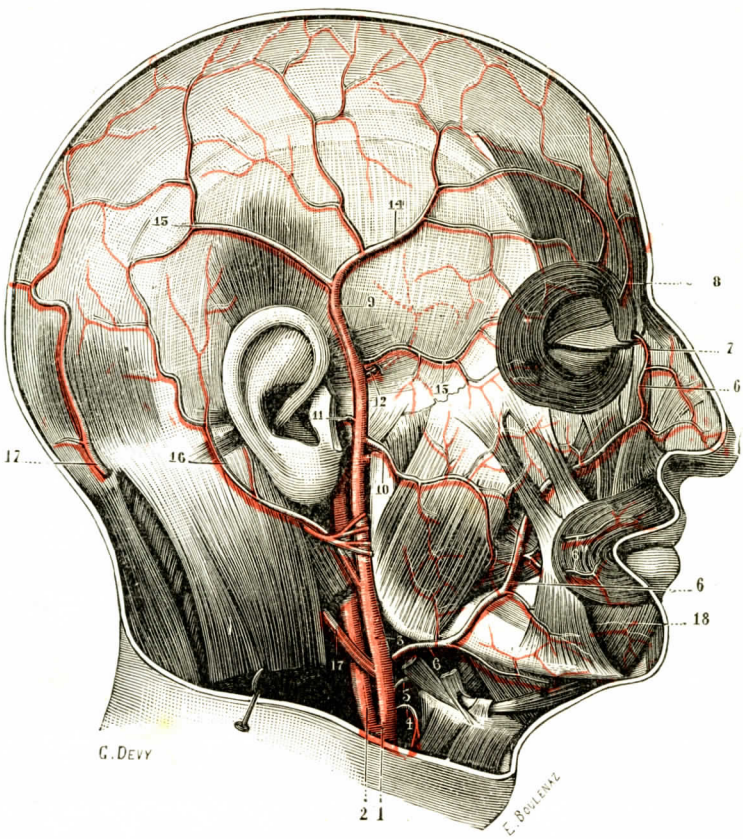

FIG. 175

Arterias superficiales de la cabeza.

1, carótida primitiva. — 2, carótida interna. — 3, carótida externa. — 4, tiroidea superior. — 5, lingual. — 6, facial, con : 6', angular ; 6'', coronaria. — 7, nasal. — 8, supraorbitaria. — 9, temporal superficial. — 10, transversal de la cara. — 11, auricular anterior. — 12, temporal profunda media. — 13, ramo orbitario. — 14, frontal. — 15, parietal. — 16, auricular posterior. — 17, occipital. — 18, terminación de la dentaria inferior.

inferior y se anastomiza directamente, en la línea media, con la coronaria inferior del lado opuesto.

3.° La *coronaria superior* nace al mismo nivel que la precedente ; se dirige al labio superior, donde se anastomiza, en la línea media, con su homónima del lado opuesto. Resulta de esta doble anastomosis que las cuatro coronarias (dos del lado derecho y dos del lado izquierdo) constituyen alrededor del orificio bucal un círculo arterial completo. Este *círculo arterial peribucal* está situado muy cerca del borde libre de los labios (véase *Labios)*, entre la capa muscular y la capa de las glándulas submucosas. Decribe numerosas flexuosidades y emite en todo su

contorno varias ramitas más o menos finas, destinadas a los músculos, a las glándulas, a la piel y a la mucosa de los labios. Entre estas ramitas hay una, mayor que las otras, que con el nombre de *arteria del subtabique* se desprende del punto de confluencia de las dos coronarias superiores y se dirige hacia arriba al subtabique; lo recorre de atrás a delante, llegando así al lóbulo de la nariz, que cubre con sus ramificaciones.

4.° La *arteria del ala de la nariz* nace de la facial a la altura del ala de la nariz, se dirige luego hacia delante y adentro y se divide, casi inmediatamente después de su origen, en dos o tres ramas, que se resuelven en finas ramificaciones en las alas de la nariz, en su dorso y en el lóbulo. Las ramificaciones terminales de esta arteria se anastomizan con las del lado opuesto, así como con las ramas de la infraorbitaria y de la arteria del subtabique.

B. RAMA TERMINAL. — Después de dar la arteria del ala de la nariz, la facial, cuyo volumen se ha reducido considerablemente, toma, como hemos visto, el nombre de *angular*. Con este nombre continúa su trayecto ascendente a lo largo de las caras laterales de la nariz, dejando, por dentro y por fuera, numerosos ramúsculos destinados a los músculos y a la piel. Llega de este modo a la región del ángulo mayor del ojo y allí se anastomiza directamente con una de las ramas de la oftálmica, la arteria nasal.

RESUMEN DE LA FACIAL

- a) *R. colaterales, que nacen.*
  - 1.° En el cuello. (*R. cervicales*)
    - A. palatina inferior.
    - A. pterigoidea.
    - A. submentoniana.
    - A. submaxilar.
  - 2.° En la cara (*R. faciales*)
    - A. maseterina inferior.
    - A. coronaria inferior.
    - A. coronaria superior.
    - A. del ala de la nariz.
- b) *R. terminal.* — A. angular.

Variedades. — La facial nace con frecuencia (una vez por cuatro) por un tronco común con la lingual *(tronco tirolingual)*, disposición que se observa normalmente en gran número de animales, en especial en los roedores. — Se la ha visto, muy pequeña, terminar debajo del maxilar inferior; era entonces reemplazada, en su porción facial, por la nasal y por la transversal de la cara. — Se la ha visto también terminar en el labio superior, reemplazada más arriba por la arteria nasal. — Es sumamente frecuente (43 por 100), según DALL'ACQUA y MINGHETTI, verla terminar por la arteria del ala de la nariz y no por la angular. — Por el contrario, se la ha visto, más desarrollada que de ordinario, reemplazar a la nasal y a las ramas frontales de la oftálmica. — Entre sus ramas colaterales, la *submentoniana* puede nacer de la *sublingual*, procedente asimismo de la facial: no nace nunca de la lingual (BERTELLI); la *palatina ascendente* puede separarse aisladamente de la carótida externa; una u otra de las *coronarias labiales* puede faltar y ser reemplazada entonces por la coronaria correspondiente del lado opuesto. — No es raro ver la facial, además de la palatina inferior, dar un ramo a la amígdala. — Véase respecto de la facial: DALL'ACQUA y MINGHETTI, *Richerche di Anat. comparata sulle arterie della faccia*, Arch. Anat. e Embriol., año 1905; — MANNU, *Sulla presenza dell'arteria faciale nella pecora*, Moderno zoviatro, año 9, 1914; — LORENZO, *Anomalías de los ramos anteriores de la carót. ext.*, Rev. de med. y cirug. de la Habana, 1920.

4.° Arteria occipital. — La arteria occipital (fig 176, 12) se extiende desde la carótida externa a la parte posterior de la cabeza, y de aquí su nombre. Nace de la parte posterior de la carótida externa, a la misma altura, o poco menos, que la facial y la lingual. De allí se dirige oblicuamente hacia arriba y afuera, siguiendo

el digástrico, y llega al lado interno de la mastoides, entre esta apófisis y la apófisis transversa del atlas. Cambia entonces de dirección para hacerse horizontal (fig. 176), dirigiéndose atrás y afuera hacia la protuberancia occipital externa. Un poco antes de llegar a ella se encorva de nuevo para hacerse ascendente, perfora el trapecio y llega a la piel de la región occipital, donde termina.

La arteria occipital, oblicuamente ascendente, transversal y verticalmente ascendente, ofrece a nuestra consideración tres porciones. Cada una de ellas tiene importantes relaciones. *En su porción oblicuamente ascendente* cruza en primer lugar el nervio hipogloso mayor y la vena yugular interna. Después se adosa al vientre posterior del digástrico, siguiendo sucesivamente su borde inferior y su

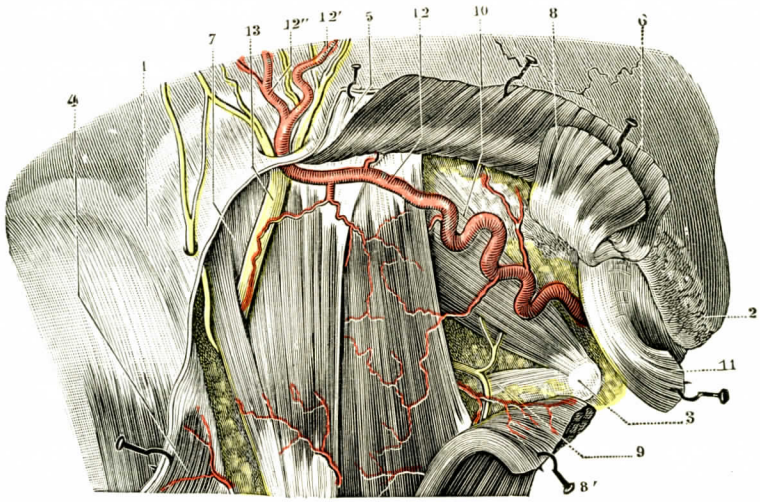

FIG. 176

La arteria occipital atravesando la región de la nuca (T.-J.).

1, protuberancia occipital externa. — 2, apófisis mastoides. — 3, apófisis transversa del atlas. — 4, trapecio. — 5, esternocleidomastoideo. — 6, esplenio. — 7, complexo mayor. — 8, 8', complexo menor. — 9, oblicuo mayor de la cabeza. — 10, oblicuo menor. — 11, digástrico. — 12, arteria occipital, con 12', 12'', sus dos ramas terminales. — 13, gran nervio suboccipital de Arnold.

cara profunda. En esta primera porción de su trayecto la arteria se halla profundamente situada por debajo del esternocleidomastoideo. *En su porción transversal*, la occipital todavía se halla más profundamente: en efecto, la recubren el esterno*cleidomastoideo*, el digástrico y el esplenio, del cual sigue las inserciones superiores. Camina por el occipital, teniendo conexiones más o menos íntimas primero con el oblicuo menor y después con el complexo mayor. En todo su recorrido de la nuca, la arteria occipital es sumamente flexuosa, como lo demuestra claramente la figura 176. *En su porción ascendente*, finalmente, la arteria occipital se halla situada primero por debajo del trapecio y luego (después de haber atravesado este músculo) debajo de la piel.

Desde el punto de vista de su distribución, la arteria occipital, como las otras ramas de la carótida externa, emite *ramas colaterales* y *ramas terminales*.

A. RAMAS COLATERALES. — Estas ramas colaterales son:

1.ª La *arteria esternomastoidea superior*, que, como su nombre indica, se pierde en la cara profunda del músculo esternocleidomastoideo;

2.ª *Ramitas musculares* en número variable, que se desprenden a diferentes alturas de la arteria occipital y se distribuyen por los músculos vecinos: el vientre posterior del digástrico, el esplenio, los complexos mayor y menor;

3.ª La *arteria estilomastoidea*, que se introduce por el agujero estilomastoideo, marcha por él al lado del nervio facial y se distribuye, como veremos más adelante, por la caja del tímpano, por las cavidades mastoideas y por los conductos semicirculares (véase *Oído medio)*. Esta arteria proviene a menudo de la auricular posterior.

4.ª Una *arteria meníngea*, que penetra en el agujero mastoideo, llega al cráneo y se pierde en la duramadre de la región mastoidea. Esta arteria, al atravesar el agujero mastoideo, da constantemente (HYRTL) un ramo para el diploe.

B. RAMAS TERMINALES. — Después de haber perforado el músculo trapecio la arteria occipital se divide ordinariamente en dos ramas: 1.ª, una *rama externa*, que se dirige hacia fuera y adelante, yendo a anastomizarse con la auricular posterior; 2.ª, una *rama interna*, que sigue la línea media y se eleva hasta el vértice del cráneo, anastomizándose primero con la del lado opuesto, y luego con la temporal superficial. Estas dos ramas terminales de la occipital se resuelven en numerosas ramificaciones irregulares y flexuosas, que se distribuyen por el músculo occipital y por los tegumentos de la región occipital. Una de estas ramificaciones *(ramo parietal)* se introduce por el agujero parietal con las venas emisarias de Santorini y se distribuye por la duramadre.

RESUMEN DE LA OCCIPITAL

a) *R. colaterales* . . . . . { A. esternomastoidea superior. / A. musculares. / A. estilomastoidea. / R. meníngeo.

b) *R. terminales* . . . . . { Rama externa. / Rama interna.

Variedades. — La occipital puede desprenderse de la carótida externa debajo de la facial. — En su trayecto se la ha visto pasar sobre la cara externa del esternocleidomastoideo. — Se la ha visto también, más profunda que de ordinario, rodear la apófisis transversa del atlas. — Puede suministrar la faríngea inferior. — Se la ha visto unirse a la vertebral por una gruesa anastomosis. — HYRTL ha visto varias veces una de las ramas de la occipital penetrar en el diploe a través de la sutura occípitomastoidea y volver a ser superficial después de un corto trayecto; esta disposición no es rara.

Véase respecto a la arteria occipital: MANNU, *Considerazioni sulla morfologia delle art. vertebralis e occipitalis in alcuni mammiferi*, Arch. ital. Anat. e Embr., vol. XII, 1914.

5.° Arteria auricular posterior. — La arteria auricular posterior (fig. 177) nace del lado posterior de la carótida externa, algo más arriba que la precedente, a veces de un tronco común con ella.

Dirigiéndose luego verticalmente hacia arriba, penetra, poco después de su origen, en el espesor de la glándula parótida. Queda libre algunos centímetros más lejos y se dirige entonces hacia la punta de la apófisis mastoides al principio y luego hacia el surco *(surco auriculomastoideo)* que forma el pabellón de la oreja con la apófisis mastoides, región donde termina.

Situada profundamente en su origen, como la occipital y la facial, la auricular posterior se desprende muy pronto de la cara profunda del digástrico, rodeando el

borde anterior del esternocleidomastoideo para caminar en lo sucesivo por debajo de los tegumentos.

A. Ramas colaterales. — En su trayecto, la arteria auricular posterior da varias *ramas parotídeas*, que se distribuyen por la glándula parótida y por la piel que la cubre. Emite también, en muchos individuos, la *arteria estilomastoidea*, descrita anteriormente como rama colateral de la occipital.

B. Ramas terminales. — En el surco auriculomastoideo, la arteria auricular posterior se divide en dos ramas terminales:

1.ª Una *rama anterior* o *auricular*, casi siempre múltiple, que cubre con sus ramificaciones la cara interna del pabellón de la oreja y envía a la cara externa de este mismo pabellón cierto número de ramitas, llamadas *perforantes*, destinadas a la piel del hélix, del antehélix, de la concha y del lóbulo (véase, para más detalles, en el tomo III, *Arterias del oído externo*).

2.ª Una *rama posterior o mastoidea*, que se distribuye por los tegumentos de la región de este nombre, anastomizándose por una parte con la occipital y por otra parte con la temporal superficial.

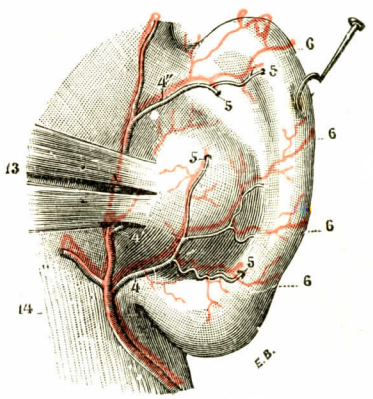

Fig. 177

Arteria auricular posterior vista por detrás del pabellón.

3, arteria auricular posterior, con 4, 4', 4'', sus ramas destinadas al pabellón. — 5, ramos perforantes.—6, ramos envolventes.—13, músculo auricular posterior.—14, apófisis mastoides.

RESUMEN DE LA AURICULAR POSTERIOR

a) *R. colaterales*	R. parotídeas	
	A. estilomastoidea.	
b) *R. terminales*	R. anterior o auricular.	
	R. posterior o mastoidea.	

Variedades.—La arteria auricular puede ser simplemente una rama colateral de la occipital. — Se la ha visto, muy pequeña, terminar encima de la oreja. — Por el contrario, se la ha visto, más desarrollada que de ordinario suplir en parte a la occipital y la temporal superficial. — En ciertos casos suministra la transversal de la cara.

6.° Arteria faríngea inferior. — La arteria faríngea inferior (*faringomeníngea* de Theile) es la menor de las ramas colaterales de la carótida externa. Nace del lado interno de esta arteria, al mismo nivel que la lingual. De aquí se dirige verticalmente hacia arriba, a la base del cráneo, corriendo entre la faringe y la carótida interna.

En este trayecto da primero *ramas faríngeas* y *ramas prevertebrales*, y luego termina formando la *arteria meníngea posterior:*

1.° Las *ramas faríngeas* son ordinariamente dos: una *inferior*, que se ramifica en los músculos constrictores medio e inferior de la faríngea, y otra, *superior*, que se distribuye más particularmente por la porción de la faríngea cercana a la base del cráneo.

2.° Las *ramas prevertebrales* se pierden en los músculos largo del cuello, recto anterior mayor y recto anterior menor de la cabeza.

3.° La *arteria meníngea posterior*, después de haber suministrado algunos ramúsculos a los nervios hipogloso mayor, espinal y neumogástrico, así como al

ganglio cervical superior del gran simpático, penetra en el cráneo por el agujero rasgado posterior y se distribuye en la porción de la duramadre que reviste las fosas occipitales inferiores. Esta arteria emite frecuentemente una ramita que penetra en el cráneo a través del agujero rasgado anterior. Da también, en ciertos casos, un tercer ramo meníngeo, que se introduce por el agujero condíleo anterior y se pierde en la porción de la duramadre cercana al agujero occipital.

RESUMEN DE LA FARÍNGEA INFERIOR

a) *R. colaterales* . . . . . { R. faríngeas. / R. prevertebrales.
b) *R. terminal* . . . . . | A. meníngea posterior.

Variedades. — La faríngea inferior puede nacer anormalmente de la occipital, de la carótida interna y hasta de la carótida primitiva. — Puede ser doble y hasta triple (QUAIN, TESTUT). — Penetra a veces en el cráneo por el agujero occipital. — HYRTL ha visto, en dos casos, la faríngea inferior penetrar en el cráneo a través del conducto carotídeo y terminar en la porción de la duramadre cercana a la silla turca.

B. — RAMAS TERMINALES

Las ramas terminales de la carótida externa son dos: la *temporal superficial* y la *maxilar interna*.

1.° Arteria temporal superficial. — La arteria temporal superficial (figuras 168, 13, y 175, 9), una de las ramas terminales de la carótida externa, nace a nivel del cuello del cóndilo del maxilar inferior.

De aquí se dirige oblicuamente hacia arriba y afuera, pasa por entre el tubérculo cigomático y el conducto auditivo externo, cruza superficialmente el arco cigomático y llega a la región temporal, donde termina bifurcándose.

En su origen, la arteria temporal superficial está cubierta por la glándula parótida. Sale de esta glándula al llegar a la altura del arco cigomático y sigue, a partir de este punto, un trayecto completamente superficial, lo que le ha valido su nombre, en efecto, ya sólo la cubre la piel.

A. RAMAS COLATERALES. — En su trayecto, la temporal superficial emite varias ramas colaterales, a saber:

1.° *Arteria transversal de la cara.* — La arteria transversal de la cara nace a la altura del cóndilo del maxilar y camina de atrás a delante. Después de un recorrido de 15 a 18 milímetros, se divide en dos ramas, una *superficial* y otra *profunda*. La *rama superficial* camina por la cara externa del masetero, entre el conducto de Stenon y el arco cigomático. Después de haber dado algunos *ramos* ascendentes y descendentes para el masetero, llega a la cara externa del músculo buccinador, riega los músculos cutáneos próximos y se divide en numerosas ramificaciones destinadas a las partes blandas de la mejilla; se anastomiza con las de la facial, de la bucal y de la infraorbitaria. La *rama profunda* perfora el masetero cerca de su borde posterior, serpentea entre el fascículo superficial y fascículo medio del músculo por los cuales se distribuye. SALMON la denomina arteria maseterina profunda.

2.° Un *ramo articular*, que nace a menudo de la arteria precedente y se pierde en la articulación témporomaxilar.

3.° La *temporal profunda posterior* (fig. 179, 7), que nace a nivel o un poco más abajo del arco cigomático, se dirige oblicuamente hacia arriba y adentro, perfora sucesivamente la aponeurosis temporal y el músculo temporal y avanza entonces entre este músculo y la pared craneal, en la que traza ordinariamente un surco. Se distribuye por la parte posterior del músculo temporal, anastomizándose con las otras dos temporales profundas, la anterior y la media, ramas de la ma-

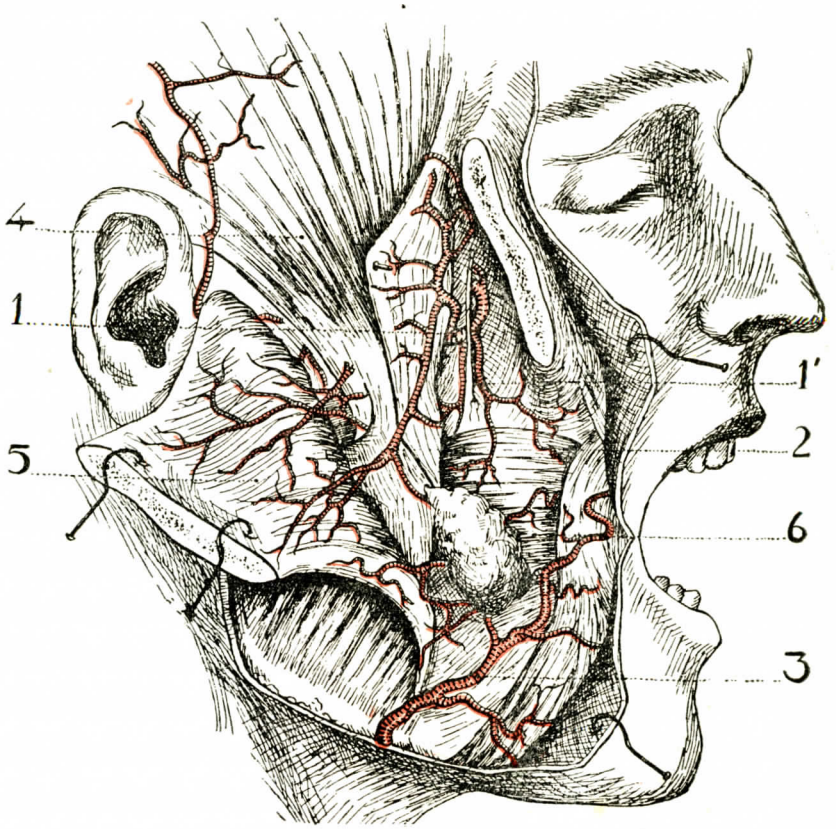

FIG. 178

Vascularización del masetero y del temporal (según SALMON). El arco cigomático ha sido seccionado por su parte anterior; el masetero se ha reclinado hacia atrás, así como el borde anterior del temporal.

1, arteria maxilar interna. — 1', arteria alveolar. — 2, arteria bucal; nace de un tronco témporobucal; da un ramo a la bola adiposa de Bichat. — 3, 6, arteria facial. — 3, músculo temporal. — 5, masetero.

En la cara profunda del masetero se ven la arteria maseterina superior y ramificaciones de la rama profunda de la transversal de la cara.

xilar interna. Da también ramitos a la articulación témporomaxilar y al conducto auditivo externo.

4.° *Ramos auriculares anteriores*, en número variable (tres ordinariamente), que se dirigen hacia atrás y se ramifican en la cara externa del pabellón de la oreja.

5.° Un *ramo orbitario*, que sigue de atrás a delante el borde superior del arco cigomático y se dirige a la porción externa del músculo orbicular de los

párpados, donde termina anastomizándose con la palpebral superior, rama de la oftálmica.

B. RAMAS TERMINALES. — Llegada a 2 ó 3 centímetros más arriba del arco cigomático, la temporal superficial se divide en dos ramas terminales: una *anterior* o *frontal* y otra *posterior* o *parietal:*

1.ª La *rama frontal, notable* por las flexuosidades que describe, se dirige hacia delante y arriba, a la región de la frente, por la que distribuye sus distintas ramificaciones.

2.ª La *rama parietal,* igualmente muy flexuosa, se eleva hacia la región parietal y por ella se distribuye, anastomizándose con las arterias vecinas, la arteria frontal por delante, la arteria auricular posterior por detrás.

RESUMEN DE LA TEMPORAL SUPERFICIAL

a) *R. colaterales* . . . . . { A. transversal de la cara. / R. articular. / A. temporal profunda posterior. / R. auriculares anteriores. / R. orbitario.

b) *R. terminales* . . . . . { Rama frontal. / Rama parietal.

Variedades. — La *transversal de la cara* es a menudo doble. — En un caso en que la facial se terminaba en la parte inferior de la cara, la hemos visto que suplía esta última arteria. — Puede ser muy pequeña, y en tal caso la suplen la bucal o la intraorbitaria. — Anormalmente nace directamente de la carótida externa, de la auricular posterior o de la facial. — El *ramo orbitario* puede alcanzar las proporciones de una rama terminal y cubrir con sus ramificaciones la región supraorbitaria. — Véase: DALL'ACQUA, *L'arteria temporalis superficialis dell'uomo,* Monit. zool. ital., año 1900; — CROTE, *Die Varietæten der Arteria temporalis superficialis,* Zeitschr. Morph. u. Anthrop., 1901; — TANDLER, *Zur vergl. Anat. del Kopfarterien bei den Mammalia,* Anat. Hefte, 1901; — IRAGUE, *Les artères du cuir chevelu,* C. R. Assoc. Anat., París, 1911.

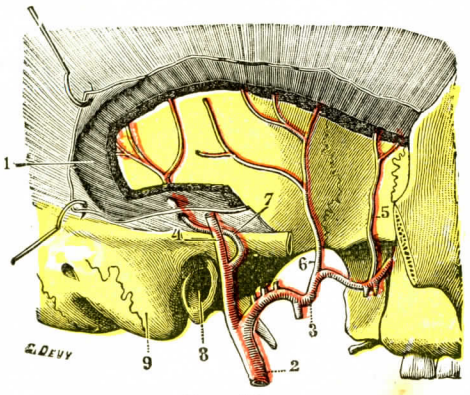

FIG. 179

Las tres arterias temporales profundas.

1, músculo temporal. — 2, carótida externa. — 3, maxilar interna. — 4, temporal superficial. — 5, temporal profunda anterior. — 6, temporal profunda media. — 7, temporal profunda posterior, que atraviesa sucesivamente la aponeurosis temporal y el músculo temporal, para alcanzar la cara profunda de este músculo. — 8, conducto auditivo externo. — 9, apófisis mastoides.

2.º Arteria maxilar interna. — Segunda rama de bifurcación de la carótida externa, la arteria maxilar interna (fig 180, 9) se extiende desde la región parotídea, donde nace, hasta el fondo de la fosa ptérigomaxilar, donde termina proporcionando la rama esfenopalatina. Muy profunda, como se ve, atraviesa sucesivamente la fosa cigomática y la fosa ptérigomaxilar, describiendo, en una y otra de estas dos regiones, flexuosidades muy numerosas. Antes de terminar se adosa a la parte superior de la tuberosidad del maxilar superior.

Inmediatamente después de su origen, la maxilar interna rodea de fuera a dentro el cuello del cóndilo del maxilar inferior, pasando por el *ojal retrocondíleo de Juvara*, comprendido entre el cuello y el borde posterior de la aponeurosis in-

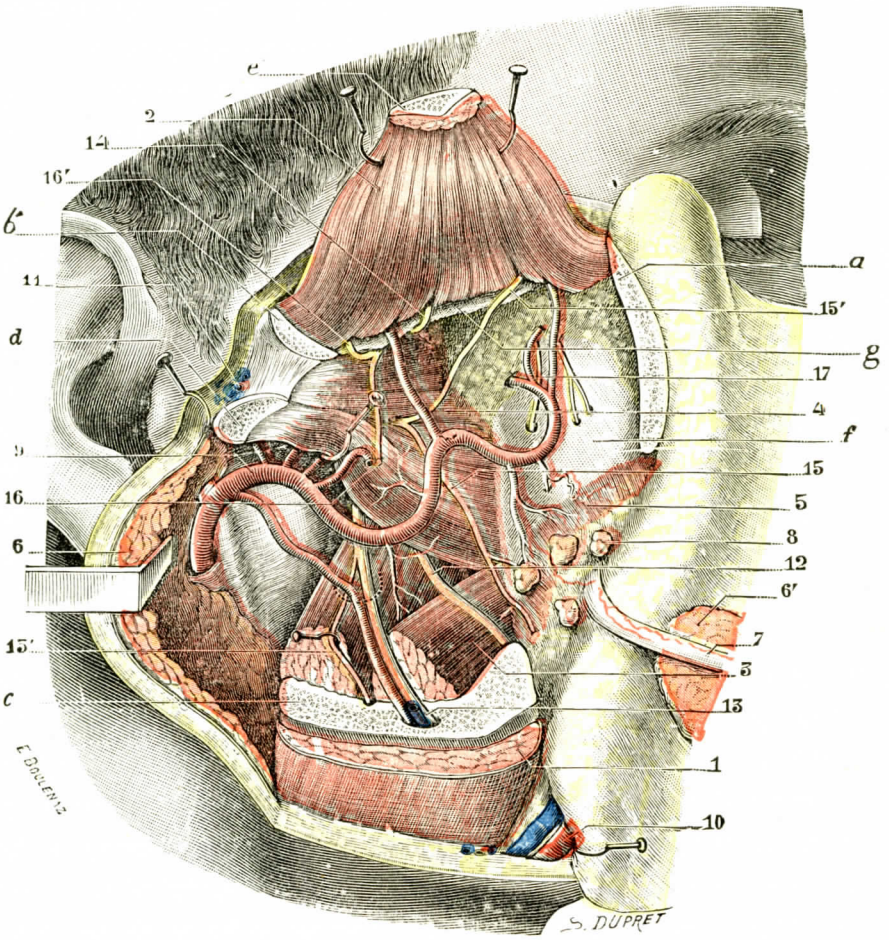

FIG. 180

Región de la fosa cigomática vista por su cara externa, después de la resección de la rama del maxilar inferior (T.-J.).

El arco cigomático ha sido resecado en la mayor parte de su extensión; la rama del maxilar inferior, igualmente, ha sido resecada en su parte media; no quedan de ella más que: 1.°, la parte inferior (en la cual se insertan el masetero y el pterigoideo interno); 2.°, el condilo (para conservar la inserción del pterigoideo externo); 3.°, la apófisis coronoides (para conservar la inserción del temporal).

a, hueso malar. — *b*, apófisis cigomatica del temporal. — *c*, rama del maxilar inferior. — *d*, cuello del cóndilo con el ligamento lateral externo de la articulación temporomaxilar. — *e*, apófisis coronoides, levantada con el temporal. — *f*, tuberosidad del maxilar. — *g*, cresta esfenotemporal.

1, masetero. — 2, temporal. — 3, pterigoideo interno. — 4, pterigoideo externo. — 5, buccinador. — 6, parótida (grandemente echada hacia atras junto con su aponeurosis profunda), con 6', su prolongación anterior rechazada hacia fuera con el colgajo cutaneo. — 7, conducto de Stéuon. — 8, glandulas molares. — 9, arteria maxilar interna con sus ramas. — 10, arteria y vena faciales. — 11, arteria transversal de la cara. — 12, nervio lingual. — 13, nervio dental inferior, con 13', nervio milohioideo (una linea punteada semicircular indica la situacion del agujero dental). — 14, nervio temporal profundo medio. — 15, nervio bucal, con 15', nervio temporal profundo anterior — 16, nervio masetero, con 16', nervio temporal profundo posterior. — 17, nervios dentales posteriores.

terpterigoidea. El nervio auriculotemporal se halla encima de la arteria en el ojal. Después rodea de dentro a fuera el borde inferior del pterigoideo externo y llega

a la cara exterior de este músculo. Dirigiéndose entonces oblicuamente hacia delante, adentro y arriba, pasa entre el pterigoideo externo y el temporal, hasta la parte más elevada de la tuberosidad del maxilar. Aquí describe de ordinario una fuerte curva de concavidad anterior y finalmente penetra en la parte más elevada de la fosa pterigomaxilar, donde termina, como hemos dicho, por la *arteria esfenopalatina*.

Tal es el trayecto ordinario de la maxilar interna. Pero sucede muy frecuentemente (JUVARA) que, en vez de pasar sobre la cara externa del pterigoideo interno *(variedad superficial)* rodeando su borde inferior, permanece profunda y sigue entonces entre los dos pterigoideos *(variedad profunda)*, dirigiéndose hacia la base de la apófisis pterigoides. Un poco antes de llegar a ella perfora de dentro a fuera el pterigoideo interno, pasando entre sus dos fascículos de origen, llega así a la cara externa de este último músculo y sigue entonces, como antes, su trayecto hasta la fosa ptérigomaxilar.

Variaciones del trayecto de la arteria maxilar interna. — Según TOKARSKI, la arteria maxilar interna discurre: por fuera del músculo pterigoideo externo en el 65 por 100 de los casos; por dentro del músculo pterigoideo externo en el 35 por 100 de los casos; por dentro del nervio maxilar inferior en el 12 por 100 de los casos. En los primates, la arteria está siempre del lado externo del medio maxilar inferior. En las especies superiores, el aminoramiento de la cara provoca un aumento de la distancia entre el cuello del cóndilo y el agujero esfenopalatino; dicho de otro modo, la profundidad de la fosa ptérigomaxilar aumenta y la arteria maxilar interna tiende a tomar el camino más corto para llegar al agujero esfenopalatino, al mismo tiempo que pierde algo de su importancia.

La variedad profunda (arteria que pasa por la cara interna del pterigoideo externo). frecuente en los europeos (35 por 100 de los casos), tendría un carácter progresivo.

Cualquiera que sea su trayecto, *trayecto superficial* o *trayecto profundo*, la arteria maxilar interna, desde el cuello del cóndilo a la fosa ptérigomaxilar, da catorce ramas colaterales, o sea, añadiendo su rama terminal, un total de quince ramas. Para mejor estudiarlas, dividiremos estas ramas colaterales, según la dirección que toman después de su emergencia, en cuatro grupos: 1.°, *ramas ascendentes;* 2.°, *ramas descendentes;* 3.°, *ramas anteriores*, y 4.°, *ramas posteriores:*

A. RAMAS COLATERALES ASCENDENTES. — Son cinco, a saber: la timpánica, la meníngea menor, la meníngea media, la temporal profunda media y la temporal profunda anterior.

1.° *Timpánica.* — La timpánica, ordinariamente muy delgada, penetra, por la cisura de Glaser, en la caja del tímpano y en ella termina, distribuyéndose por la mucosa de esta cavidad (véase *Oído medio)*.

2.° *Meníngea media.* — La meníngea media (fig. 181, 15), llamada también *esfenoespinosa*, es notable por su volumen y por su largo trayecto. Inmediatamente después de emerger, se dirige verticalmente hacia arriba, pasa entre los dos cordones de origen del nervio auriculotemporal y penetra en el cráneo por el agujero redondo menor. Llegada a la cavidad craneal, la meníngea media se encorva sobre sí misma para dirigirse horizontalmente hacia fuera y no tarda en dividirse en dos ramas: una anterior y otra posterior. La *rama anterior*, la más voluminosa de las dos, se dirige al ángulo anterior e inferior del parietal. Encuentra aquí un canal (a veces transformado en conducto o completo), que hemos descrito al tratar de ese hueso. Se introduce por él y lo sigue, dividiéndose y subdividiéndose como él. El origen de la rama anterior de la meníngea media corresponde, en la superficie externa del cráneo, a la región del pterión; se halla situada a 4 ó 5 centímetros por encima de la parte media del arco cigomático (véanse, para más detalles sobre sus relaciones con la pared craneal, los *Tratados de Anatomía topográfica)*. La *rama*

posterior se dirige hacia arriba y atrás y se ramifica también por la región escamosa del temporal, primero, y luego por la parte posterior e inferior del parietal.

Estas ramificaciones de la meníngea media discurren entre la superficie interna del cráneo y la duramadre y cubren toda la porción lateral de esta última membrana. Se resuelven, finalmente, en dos órdenes de ramos: *ramos internos* o *meníngeos*, destinados a la duramadre, y *ramos externos* u *óseos*, que penetran en los huesos del cráneo.

En los confines de su territorio las ramificaciones terminales de la meníngea media se anastomizan de una parte con la de las meníngeas anteriores, de la meníngea menor y de la meníngea posterior; de otra parte, con las del lado opuesto: así se explica el hecho de que cuando se secciona la meníngea media da sangre por sus dos extremos.

Entre los numerosos ramos que provienen de la meníngea media hay algunos que merecen mención especial, y son: 1.°, *ramos ganglionares*, que se pierden en el ganglio de Gasser y en la duramadre vecina; 2.°, *ramos orbitarios*, que penetran en la órbita a través de la parte más externa de la hendidura esfenoidal y terminan en esta cavidad, anastomizándose con la lagrimal, rama de la oftálmica; 3.°, *ramos temporales*, que atraviesan la pared del cráneo y van a anastomizarse, en la fosa temporal, con las tres arterias temporales profundas; 4.°, una *arteria interpterigoidea* que camina entre los dos pterigoideos, a los que envía numerosas arteriolas; 5.°, un *ramo petroso*, que se introduce por el hiato de Falopio y se anastomiza, en el acueducto del mismo nombre, con la arteria estilomastoidea, rama de la auricular posterior o de la occipital.

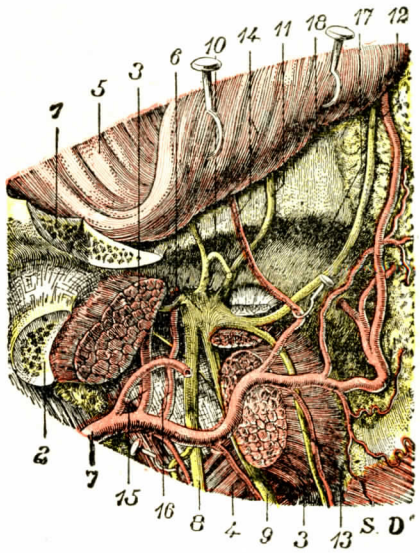

FIG. 181

Región de la fosa cigomática: plano del nervio maxilar superior (T.-J.).

1, arco cigomático. — 2, cuello de la mandíbula. — 3, pterigoideo externo. — 4, pterigoideo interno. — 5, músculo temporal. — 6, nervio maxilar inferior a su salida del agujero oval. — 7, arteria maxilar interna. — 8, nervio dental inferior y su arteria. — 9, nervio lingual. — 10, tronco común al nervio maseterino y al nervio temporal profundo posterior. — 11, nervio temporal profundo medio. — 12, nervio temporal profundo anterior. — 13, nervio bucal y su arteria.—14, arteria temporal profunda media. — 15, arteria meníngea media. — 16, arteria meníngea menor. — 17, techo de la fosa cigomática. — 18, escama del temporal.

3.° *Meníngea menor.* — La meníngea menor (fig. 181, 16) da primeramente algunos ramos al músculo pterigoideo externo y al velo del paladar. Luego penetra en el cráneo por el agujero oval y se pierde en finos ramúsculos en el ganglio de Gasser y en la porción de duramadre que rodea el seno cavernoso, en especial en la pared externa de este seno.

4.° *Temporal profunda media.* — Este vaso abandona la maxilar interna a nivel de la escotadura sigmoidea del maxilar inferior. Cruza la cara externa del pterigoideo externo, se dirige hacia arriba, pasa debajo del músculo temporal y se divide en dos ramas: anterior y posterior. Está detrás del nervio temporal medio, a nivel de la cresta temporal del esfenoides, luego cruza este nervio, unas veces por delante y otras por detrás. Se anastomiza después de haber regado el músculo con la temporal profunda posterior y la temporal profunda anterior a la altura de la línea temporal superior. Es la más voluminosa de las tres arterias temporales.

Existe a veces — 16 por 100 de los casos — (Salmon) un tronco témporomaseterino que da la *arteria temporal profunda media* y la *arteria maseterina*.

5.° *Temporal profunda anterior* (fig. 179). — Nace de la maxilar interna en la proximidad de la tuberosidad del maxilar, a 3 ó 4 milímetros por detrás de ésta. Pasa por fuera del manojo superior del pterigoideo externo, cruza la cresta esfenotemporal y llega a la cara profunda del músculo cuyo borde anterior sigue. Está, generalmente, por delante del nervio temporal anterior y después de haber dado un ramo que penetra en la órbita por el conducto malar y otra arteriola

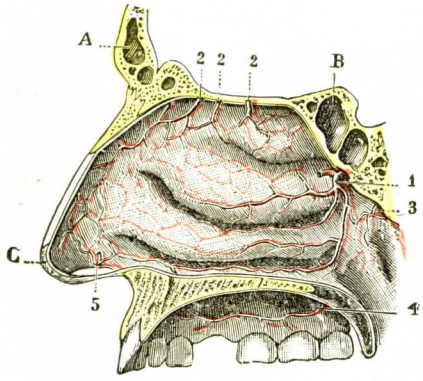

Fig. 182

Arterias de las fosas nasales; pared externa.

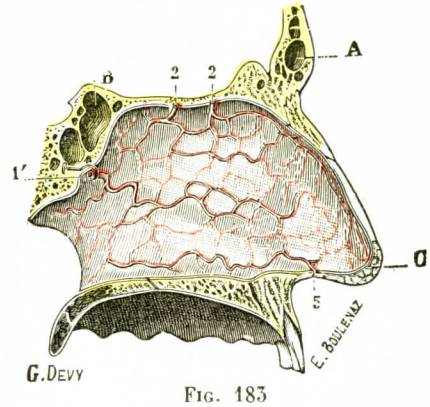

Fig. 183

Arterias de las fosas nasales; pared interna.

1, arteria esfenopalatina. — 2, arterias etmoidales anterior y posterior. — 3, ptérigopalatina. — 4, palatina superior o descendente. — 5, anastomosis con las arterias infraorbitaria y facial. — A, seno frontal. — B, seno esfenoidal. — C, lóbulo de la nariz.

que pasa a la órbita después de haber atravesado la hendidura esfenomaxilar, se agota en el músculo anastomizándose en el borde superior de éste con la temporal profunda media.

Existe a veces un tronco témporobucal que se divide en dos ramas: temporal profunda anterior, situada detrás del nervio, y bucal.

B. Ramas colaterales descendentes. — Son igualmente cinco, a saber: la dentaria inferior, la maseterina, la bucal, la pterigoidea y la palatina superior.

1.° *Dentaria inferior.* — La dentaria inferior nace en las inmediaciones del cuello del cóndilo. Oblicua hacia abajo y afuera, desciende con el nervio dentario inferior hacia el orificio superior del conducto dentario, se desliza por este conducto y lo recorre hasta el agujero mentoniano, donde se divide en dos ramos: un *ramo mentoniano*, que se escapa por el agujero del mismo nombre y va a distribuirse en las partes blandas del mentón, anastomizándose con las arterias vecinas, y un *ramo incisivo*, que continúa la dirección de la dentaria y se distribuye por las raíces del canino y de los incisivos, así como por la parte del maxilar cercana a la sínfisis. Pero antes de bifurcarse, la dentaria inferior emite numerosos ramos colaterales, a saber: 1.°, *ramos pterigoideos*, destinados al músculo pterigoideo interno; 2.°, la *arteria milohioidea*, que se desprende a nivel del orificio superior del conducto dentario, se aloja en el canal milohioideo del maxilar y se distribuye por el músculo milohioideo; 3.°, *ramos óseos*, destinados al hueso maxilar inferior; 4.°, *ramos dentarios*, que penetran en las raíces de los dientes y que son en número igual al de estas raíces.

2.° *Maseterina.* — La arteria maseterina, dirigiéndose de dentro a fuera, pasa por la escotadura sigmoidea, llega a la cara profunda del masetero y se distribuye por este músculo, constituyendo la *arteria principal.* Recordemos que el masetero recibe además otras dos ramas maseterinas: una, inferior, procedente de la arteria facial; otra, superior, importante, suministrada por la transversal de la cara.

3.° *Bucal.* — La arteria bucal, oblicua hacia abajo y afuera, se dirige a la cara externa del buccinador y se distribuye por los músculos, la piel y la mucosa de la región.

4.° *Pterigoideas.* — Las ramas múltiples que llegan al músculo por su cara superficial; algunas de ellas descendentes, riegan la inserción del pterigoideo interno. Cuando la maxilar interna es profunda, las arterias pterigoideas llegan al músculo pterigoideo externo por su cara profunda.

5.° *Palatina superior o descendente.* — La palatina superior (figs. 182, 4, y 184, 7) recorre de arriba abajo el conducto palatino posterior y llega a la bóveda palatina. Doblándose entonces sobre sí misma, se dirige horizontalmente hacia delante, al conducto palatino anterior, donde se anastomiza con la terminación de la esfenopalatina. Durante este trayecto emite multitud de ramúsculos, que se distribuyen por las encías, los huesos y la mucosa de la bóveda palatina. Antes de penetrar en el conducto palatino posterior, emite algunos ramos que se introducen por los conductos palatinos accesorios para terminar en el velo del paladar.

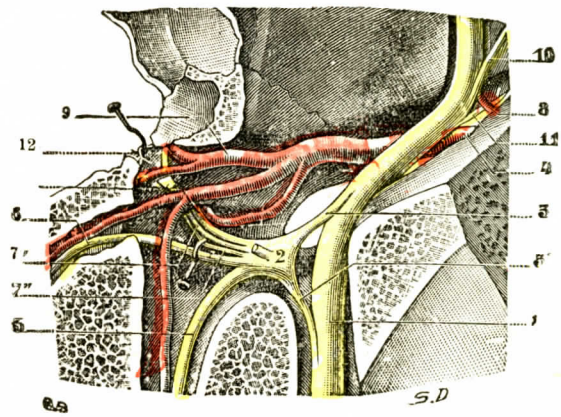

FIG. 184

El contenido de la fosa ptérigomaxilar visto desde arriba. (El esfenopalatino ha sido resecado muy cerca de su origen para dejar ver los tres nervios palatinos situados por debajo de él) (T.-J.).

1, nervio maxilar superior. — 2, ganglio esfenopalatino, con 3, 3', sus dos raíces. — 4, arteria maxilar interna. — 5, nervio vidiano y arteria vidiana.—6, nervio ptérigopalatino y arteria ptérigopalatina.—7, nervio palatino anterior y arteria palatina descendente. — 7', nervio palatino medio. — 7'', nervio palatino posterior. — 8, arteria infraorbitaria. — 9, arteria esfenopalatina, con sus dos ramas de bifurcación. — 10, ramo orbitario. — 11, nervio dental posterior. — 12, mucosa pituitaria echada hacia dentro.

C. RAMAS COLATERALES ANTERIORES. — Son dos solamente: la alveolar y la infraorbitaria.

1.° *Alveolar.* — La alveolar se dirige oblicuamente hacia abajo y adelante, sobre la tuberosidad del maxilar. Casi inmediatamente después de su origen da dos o tres ramos que penetran en los conductos dentarios posteriores, para dirigirse desde allí al seno maxilar y a las raíces de los molares. Al final de su recorrido va a perderse en el músculo buccinador y en el borde alveolar de la mandíbula superior.

2.° *Infraorbitaria.* — La arteria infraorbitaria sale de la fosa ptérigomaxilar, donde nace, por la hendidura esfenomaxilar. Penetra inmediatamente después en el conducto infraorbitario, que recorre en toda su extensión; desemboca en la cara por el agujero infraorbitario y se divide entonces en gran número de ramitas, de las que unas, *ascendentes*, se remontan por el párpado inferior, en donde se anastomizan con las ramas de la facial, y las otras, *descendentes*, se distribuyen por

la parte anterior de la mejilla y por el labio superior, en donde se anastomizan con las ramas de la facial.

Durante su trayecto la infraorbitaria da dos ramos colaterales:

α) Un *ramo orbitario*, que penetra en la órbita y va a terminar, en parte en la glándula lagrimal, en parte en el párpado inferior;

β) Un *ramo dentario anterior*, que penetra por el conducto dentario del mismo nombre y va a distribuirse por las raíces del canino y de los incisivos, anastomizándose, en el espesor mismo del maxilar con los ramos dentarios posteriores de la arteria alveolar.

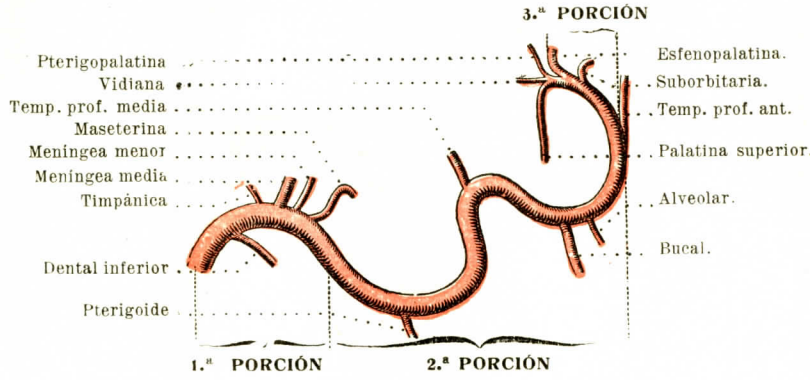

FIG. 185

La arteria maxilar interna y sus ramas (T.-J.).

D. RAMAS COLATERALES POSTERIORES. — Son dos igualmente: la vidiana y la ptérigopalatina. Las dos nacen en el fondo de la fosa ptérigomaxilar.

1.° *Vidiana.* — La arteria vidiana, siempre delgada, penetra por el conducto vidiano, que recorre de delante atrás, y va a distribuirse en la porción de la faringe cercana a la trompa de Eustaquio.

2.° *Ptérigopalatina.* — La arteria ptérigopalatina, más delgada aún que la vidiana, recorre de delante atrás el conducto ptérigopalatino y se pierde en la mucosa de la parte superior de la faringe.

E. RAMA TERMINAL. — Después de haber suministrado las catorce ramas que anteceden, la arteria maxilar interna, considerablemente disminuída, toma el nombre de *esfenopalatina*. Con este nombre penetra en la fosa nasal correspondiente a través del agujero esfenopalatino y se divide inmediatamente después en dos ramas: una *interna* y otra *externa* (fig. 182 y 183).

α) La *rama interna (arteria del tabique)* se dirige al tabique o pared interna de las fosas nasales, que cubre con sus innumerables ramificaciones. Luego atraviesa de arriba abajo el conducto palatino anterior y llega así a la bóveda palatina, donde termina anastomizándose con la palatina superior, ya estudiada.

β) La *rama externa (arteria de los cornetes y de los meatos)*, destinada a la pared externa, recubre también los tres cornetes y los tres meatos de una rica red, cuyas ramificaciones terminales se agotan en la mucosa pituitaria y en la superficie ósea que reviste. Algunas se dirigen a los senos frontales, a las células etmoidales, al conducto nasal y al seno maxilar.

F. CLASIFICACIÓN DE LAS RAMAS DE LA MAXILAR INTERNA SEGÚN SU EMERGENCIA. — En la descripción que precede hemos clasificado las diversas ramas de la maxilar interna según la *dirección* que toman para dirigirse a los territorios vasculares que

les están asignados. Si las consideramos ahora, como lo hacen varios autores, desde el punto de vista de su *emergencia*, llegamos a la nueva clasificación siguiente: Descomponiendo (fig. 185) la maxilar interna en tres porciones: *porción posterior* correspondiente a la región del cóndilo; *porción media*, situada en la cara anterior del pterigoideo externo hasta la tuberosidad maxilar, y *porción anterior*, situada en la fosa ptérigomaxilar, vemos que:

1.° La PRIMERA PORCIÓN da cinco ramas: *timpánica*, *meníngea media*, *dentaria inferior*, *masenterina* y *meníngea menor*.

2.° La SEGUNDA PORCIÓN da seis ramas: *bucal*, *pterigoidea*, *temporal profunda media*, *temporal profunda anterior*, *alveolar* e *infraorbitaria* (estas dos últimas ramas nacen con frecuencia de la tercera porción).

3.° La TERCERA PORCIÓN, en fin, da origen a las cuatro ramas siguientes: *vidiana*, *ptérigopalatina*, *palatina superior* y *esfenopalatina*.

RESUMEN DE LA MAXILAR INTERNA

- a) *R. colaterales*
  - 5 ascendentes
    - Timpánica.
    - Meníngea media.
    - Meníngea menor.
    - Temporal profunda media.
    - Temporal profunda anterior.
  - 5 descendentes
    - Dentaria inferior.
    - Maseterina.
    - Bucal.
    - Pterigoidea.
    - Palatina superior.
  - 2 anteriores
    - Alveolar.
    - Infraorbitaria.
  - 2 posteriores
    - Vidiana.
    - Ptérigopalatina.
- b) *R. terminal*
  - Esfenopalatina.

Variedades. — La arteria maxilar interna y la arteria maxilar externa o facial pueden separarse de la carótida externa por un tronco común (véase DELITZIN, *Arch. f. Anat. und Physiol.*, 1890). — En un caso de HYRTL era reemplazada por la palatina inferior, muy desarrollada. — La *meníngea media* puede proceder de la oftálmica. Por el contrario, puede emitir la lagrimal o la oftálmica misma (véase respecto a esta arteria: AZUTA, *Zur Anat. d. Arteria meningea des Menschen u. d. Sæugetiere*, Inaug.-Dissert, San Petersburgo, 1905). — Se ha visto a la *temporal profunda anterior* reemplazar a la lagrimal. — Las ramas *bucal*, *alveolar* e *infraorbitaria* pueden, en ciertos casos, suplir en la cara a la arteria facial. — En un caso referido por QUAIN, la maxilar interna suministraba dos ramas voluminosas, que penetraban en el cráneo por los agujeros oval y redondo mayor y reemplazaban a la carótida interna.

§ 4. — ARTERIA CARÓTIDA INTERNA Y SUS RAMAS

Segunda rama de bifurcación de la carótida primitiva, la arteria carótida interna se distribuye por la parte anterior y superior del encéfalo, por el globo ocular y sus anexos. Su volumen es exactamente proporcional al desarrollo del cerebro; por esto la carótida interna es relativamente más voluminosa en el hombre que en las demás especies animales, y relativamente más voluminosa también en el niño que en el adulto.

1.° Trayecto. — En su origen, la carótida interna está situada un poco por fuera de la carótida externa. Pero, después de un trecho de 10 a 20 milímetros, se dobla sobre sí misma y se dirige oblicuamente hacia arriba y adentro, hacia

la pared lateral de la laringe, cruzando así en ángulo muy agudo la carótida externa, que, siguiendo opuesta dirección, va oblicuamente hacia arriba y afuera.

Llegada a la faringe, la carótida interna vuelve a hacerse vertical y se eleva entonces hasta el orificio inferior del conducto carotídeo, en el cual penetra y lo recorre en toda su extensión.

Al desembocar del conducto carotídeo en el cráneo, pasa primero sobre la hoja fibrocartilaginosa que obtura el agujero rasgado anterior, y luego se desliza por el canal cavernoso, siguiendo exactamente su doble curvatura en forma de S itálica (fig. 188, 1).

En el extremo anterior de este canal vemos a la arteria enderezarse en el lado interno de la apófisis clinoides anterior, atravesar de abajo arriba la porción correspondiente de la duramadre, emitir una rama colateral importante, la *oftálmica*, y dividirse inmediatamente después en cuatro ramas muy divergentes: la *cerebral anterior*, la *cerebral media*, la *comunicante posterior* y la *coroidea*, consideradas ordinariamente como sus ramas terminales.

2.° Relaciones. — Nacida de la bifurcación de la carótida primitiva en el borde superior del cartílago tiroides, sube algo oblicua hacia atrás a la *región carotídea superior* (primera porción), luego atraviesa el *espacio retroestíleo* (segunda porción), penetra en el *conducto carotídeo* (tercera porción) y describe aquí dos codos que la llevan encima del agujero rasgado anterior en la cavidad craneal. Tiene entonces un trayecto bastante largo intradural en el interior del *seno cavernoso* (cuarta porción), donde ofrece igualmente dos codos sucesivos. Termina, finalmente, en la apófisis clinoides anterior, dividiéndose en cuatro ramas.

a. *Primera porción o porción suprahioidea.* — En su primera porción constituye el eje de la región carotídea superior, cuyas tres paredes son, como hemos dicho al estudiar la carótida primitiva: 1.°, el *plano prevertebral, transverso* y *escalénico*, que forma el lecho junto al que se adosa; 2.°, la *faringe;* 3.°, la *aponeurosis cervical superficial* y el *borde anterior del esternocleidomastoideo*, su cubierta.

Por fuera y algo por detrás es seguida por la vena yugular interna, que contrae con ella relaciones análogas a las que ofrece con la arteria carótida primitiva. A lo largo de la yugular se extiende la cadena linfática. A alguna distancia de su origen la arteria carótida interna es cruzada por un afluente voluminoso de la yugular interna: el *tronco venoso tirolinguofacial.* Por arriba, poco antes de introducirse bajo el digástrico y pasar así a la región retroestílea, la carótida interna es también cruzada por otro órgano, el *nervio hipogloso mayor*, que se ha insinuado entre la yugular y la carótida. Este nervio desciende oblicuamente hacia delante, abandonando en la cara externa de la carótida interna, delante de la yugular, su rama descendente. Esta, llegada más abajo, pasa entre el tronco tirolinguofacial y la carótida para hacerse superficial y cruzar la cara externa de la yugular. Yugular interna, tronco venoso tirolinguofacial e hipogloso forman los tres lados de un triángulo, el *triángulo de Farabeuf* (fig. 167), en el que se buscan las dos carótidas si se quiere ligarlas en su origen (véase pág. 221).

Por último, en la proximidad del digástrico, la carótida interna es cruzada superficialmente por la arteria occipital, rama de la arteria carótida externa.

Por detrás, dos nervios separan la arteria del plano muscular prevertebral:

1.° El neumogástrico, alojado en el ángulo diedro posterior que definen la yugular interna y la carótida interna. El neumogástrico es a su vez envuelto por la curva del hipogloso mayor, que lo cruza sucesivamente por detrás y luego por fuera. El neumogástrico está en la vaina vascular. 2.° El gran simpático, aplicado a la aponeurosis prevertebral por el tejido celular que lo rodea, emanación liberada de la vaina vascular.

Por dentro, la arteria carótida interna es cruzada por la *arteria faríngea*, rama de la carótida externa que sube oblicuamente a lo largo de la faringe, y más abajo por el *nervio laríngeo superior*, rama del neumogástrico que desciende a lo largo del borde superior del constrictor inferior de la faringe.

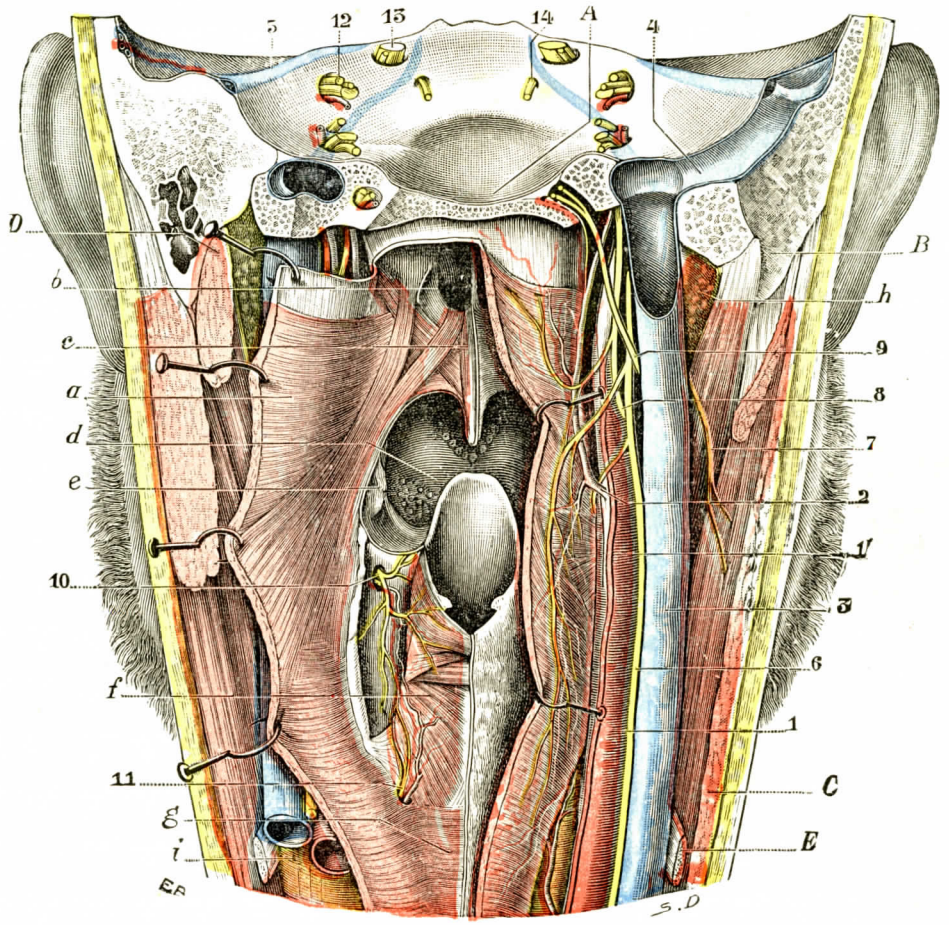

FIG. 186

Región faríngea; vista posterior (T.-J.).

A, canal basilar del occipital. — B, apófisis mastoides. — C, esternocleidomastoideo. — D, digástrico. — E, tendón del omohioideo.

a, faringe abierta por detrás y reclinada: se ven claramente los tres constrictores y el faringoestafilino. — *b*, coanas. — *c*, velo del paladar, con sus músculos. — *d*, base de la lengua. — *e*, amígdalas. — *f*, laringe, con sus músculos posteriores. — *g*, esófago. — *h*, parótida. — *i*, cuerpo tiroides.

1, carótida primitiva, y 1', carótida interna. — 2, arteria faríngea posterior. — 3, yugular interna. — 4, seno lateral. — 5, seno petroso superior. — 6, neumogástrico. — 7, espinal. — 8, glosofaríngeo. — 9, hipogloso mayor. — 10, laríngeo superior. — 11, laríngeo inferior o recurrente. — 12, facial y auditivo. — 13, trigémino. — 14, motor ocular externo.

Por último, *por delante y algo por dentro*, la arteria carótida externa tiene con la carótida interna relaciones importantes. En la bifurcación las dos carótidas están contiguas, en relación con el corpúsculo carotídeo; luego se separan cada vez más a medida que se aproximan al término de su curso. La carótida interna se desplaza

poco; vertical, sube recta en dirección al agujero carotídeo. La carótida externa se dirige al cuello del cóndilo, pero no lo alcanza directamente. Después de su origen se sitúa delante de la carótida interna. Las dos carótidas están, pues, en el mismo plano sagital. Llegadas al triángulo de FARABEUF, la carótida externa se dirige hacia el ángulo del maxilar, pasando a través de los músculos estíleos. La carótida interna deja, por el contrario, los músculos estíleos delante de ella y se desliza entre la pared de la faringe y estos músculos. Se encuentra entonces contenida en la parte posterior del espacio máxilofaríngeo, es decir, en el espacio retroestíleo.

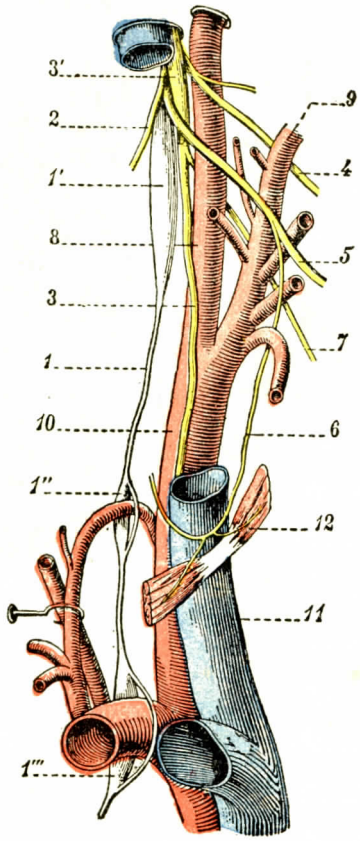

FIG. 187

Relaciones respectivas de los nervios y los vasos del cuello *(esquemática)* (T.-J.).

1, gran simpático, con 1', su ganglio superior; 1'', su ganglio medio; 1''', su ganglio inferior. — 2, espinal. — 3, neumogástrico, con 3', su ganglio plexiforme. — 4, glosofaríngeo. — 5, hipogloso. — 6, asa descendente del hipogloso. — 7, laríngeo externo. — 8, carótida interna. — 9, carótida externa.—10, carótida primitiva. —11, vena yugular interna.—12, músculo omohioideo.

b. *Segunda porción o porción retroestílea.* — El *espacio retroestíleo* es cuadrangular en un corte horizontal: la *pared posterior* está siempre constituída por el plano prevertebral; la *pared interna* está representada por la faringe y, detrás de ella, por el tabique sagital que une el ángulo faríngeo al plano prevertebral; la *pared anterior*, músculo-aponeurótica, está formada por el *tabique estíleo* o *aleta faríngea*. Esta, tendida desde el ángulo de la faringe, envaina los tres músculos estíleos, prosigue a través de los dos ligamentos estíleos, alcanza y rodea el digástrico y termina llegando, por último, a la aponeurosis superficial del cuello en la hoja posterior de la vaina del esternocleidomastoideo; la *pared externa*, por último, está constituída por este mismo músculo. La carótida interna entra en esta región cruzando oblicua y profundamente el digástrico. Desde entonces es lejana, de difícil acceso, está rodeada por todo el contenido del compartimiento preestíleo y oculta por la parótida y los órganos muy importantes que contiene.

En toda la altura del espacio retroestíleo conserva relaciones sensiblemente análogas con algunos órganos: vena yugular interna, neumogástrico, simpático. En cambio, subiendo hacia la base del cráneo, adquiere relaciones momentáneas con otros elementos nerviosos que la cruzan a diferentes alturas.

La vena yugular interna queda adosada a la carótida interna durante la mayor parte de su trayecto retroestíleo. Señalemos, sin embargo, que cerca de la base del cráneo los dos vasos pierden el contacto, dirigiéndose cada uno hacia el orificio que le está reservado en el esqueleto craneal. Su divergencia de dirección dibuja un triángulo cuya base craneal se mide por la distancia que separa el agujero rasgado posterior del agujero carotídeo, triángulo que podemos denominar *caróticoyugular*.

Entre ambos órganos, en el eje del triángulo, continúa subiendo el neumogástrico. Este, en la proximidad de la base del cráneo, abandona naturalmente la arteria por la vena; queda satélite de ésta. Da en este *punto el nervio laríngeo superior, que pasa por el lado interno de la arteria*. Por detrás del paquete vásculo-

nervioso y formando manifiestamente parte de la misma vaina celulosa, cuando parece haberse desprendido más abajo, encontramos el simpático, representado aquí por el ganglio cervical superior, masa voluminosa alargada en el sentido vertical y que se extiende por todo el trayecto retroestíleo de la carótida interna (figura 186). Señalaremos también los ganglios linfáticos escalonados de arriba abajo a lo largo de la vena.

Si se sigue la arteria desde el punto de su cruzamiento con el digástrico hasta la base del cráneo, se nota que entra momentáneamente en relación con tres nervios que la cruzan en sentido oblicuo y de modo más o menos directo: 1.°, con el *hipogloso mayor*, que hemos visto atravesar más abajo la *cara externa de la arteria*. Entra en la región por su ángulo más posterior, el ángulo pósterointerno; luego se dirige oblicuamente abajo y afuera, pasando por detrás de todos los demás elementos del compartimiento retroestíleo. Y así pasa por *detrás de la arteria*, pero siempre separado de ella por el gran simpático, luego por el neumogástrico. Se insinúa en seguida entre este último nervio y la yugular y aparece en el triángulo de Farabeuf; 2.°, encuentra en seguida el nervio *glosofaríngeo*. Nacido de la parte anterior del agujero rasgado posterior, está desde el primer momento en contacto inmediato con la arteria, *sobre su cara externa*, entre ella y la vena. A medio camino aproximadamente de la base del cráneo y del cruzamiento con el digástrico acentúa su curva oblicua adelante y abajo y va a perforar el tabique estiliano entre el estilofaríngeo y el estilogloso. Entonces se aleja considerablemente del vaso; prosiguiendo su marcha abajo y adelante, sigue la cara interna del estilogloso y llega a la base de la lengua; 3.°, por último, muy arriba, en la proximidad de la base del cráneo, la arteria carótida interna entra en relaciones, variables por lo demás, con el *espinal*. Este, después de haber dado su rama interna al neumogástrico, lleva rápidamente hacia fuera su rama externa en dirección de la cara profunda del esternocleidomastoideo. Esta rama pasa unas veces detrás de la yugular interna y queda distante de la arteria; otras veces, por el contrario, pasa delante de la vena y debe entonces introducirse entre ella y la carótida interna, que cruza así por fuera, muy arriba y cerca del cráneo, en el triángulo caróticoyugular.

c. *Tercera porción o porción intrapetrosa.* — La arteria carótida interna llega a la base del cráneo por la parte media de la cara pósteroinferior del peñasco y encuentra aquí el orificio carotídeo, regular, redondeado, o mejor, oval, pues está cortado en el flanco oblicuo de la pirámide petrosa en el que ella penetra. La arteria está situada en este punto por delante de la apófisis estiloides, por dentro y algo por delante de las fosas yugular y petrosa, inmediatamente por detrás de la porción de la trompa de Eustaquio que corresponde a la unión de los segmentos cartilaginoso y óseo, debajo de la espina del esfenoides. El conducto carotídeo excavado en el espesor del peñasco sube primero verticalmente en unos 7 a 10 milímetros. Esta *porción vertical* corresponde por delante a la pared posterior del conducto óseo de la trompa y del conducto del músculo del martillo; es contigua por detrás con el conducto timpánico de Jacobson, más arriba con el caracol, por fuera con el extremo anterior de la caja del tímpano, y por dentro con un bloque óseo compacto. En este segmento vertical se abre el conducto caróticotimpánico que da paso a una pequeña rama anastomótica del nervio de Jacobson. El *codo* del conducto carotídeo está situado exactamente debajo y delante del caracol, como lo demuestra el estudio de cortes horizontales seriados del peñasco (véase *Temporal*).

La *porción horizontal* del conducto carotídeo se dirige oblicuamente adelante y adentro siguiendo el eje del peñasco. Está limitada por abajo por una hoja ósea compacta que se prolonga hacia delante por el manojo fibroso que obtura el agujero rasgado anterior. La pared superior, más o menos dehiscente, está reforzada por la duramadre y algunas veces por una hoja ósea que se desprende del esfenoides; la *língula*. Estos diversos elementos separan la carótida interna del ganglio

de Gasser, acostado, en parte solamente, en la fosa excavada en la cara ántero-superior del peñasco y excediendo por este hecho la pared superior del conducto carotídeo. Por dentro y atrás el peñasco separa el conducto carotídeo del seno petroso inferior. Por delante y por fuera el conducto corresponde a la porción cartilaginosa de la trompa, al músculo del martillo y a la cuerda del tímpano.

El *orificio endocraneal* del conducto carotídeo está cortado a menudo en bisel, a expensas de la cara superior. Mira adentro y corresponde casi al vértice de la pirámide, a su vertiente anterior más exactamente. Se le puede describir un *borde superior* que limita la língula esfenoidal, el ganglio de Gasser y el seno cavernoso; un *borde posterior* que queda a distancia del seno petroso superior que sigue la cresta petrosa; un *borde inferior* que lo separa del agujero rasgado anterior, obstruído por manojos fibrosos; por último, un *borde anterior* que corresponde a la cisura petroesfenoidal y por ella a la raíz posterior del ala mayor, a los agujeros redondo menor y oval.

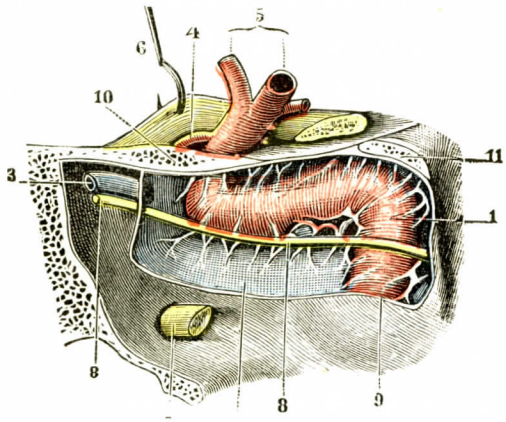

FIG. 188

La carótida interna dentro del seno cavernoso.

1, carótida interna. — 2, seno cavernoso. — 3, vena oftálmica. — 4, arteria oftálmica. — 5, ramas terminales de la carótida interna. — 6, nervio óptico, apartado hacia arriba. — 7, nervio maxilar superior. — 8, 8, nervio motor ocular externo. — 9, orificio interno del conducto carotídeo. — 10, apófisis clinoides anterior. — 11, apófisis clinoides posterior

Aun distendida, la arteria carótida interna no llena todo el conducto óseo que acabamos de describir esquemáticamente. Envía algunos ramúsculos al periostio del conducto y una arteriola muy fina, la *arteria caróticotimpánica*, que riega la mucosa de la parte inferior de la caja y toma el trayecto óseo del nervio caróticotimpánico. Un plexo nervioso importante, el *plexo carotídeo*, que une el plexo cavernoso y el simpático cervical, rodea la arteria; pero el espacio circular que queda libre entre ella y las paredes del conducto óseo es esencialmente llenado por el *plexo venoso carotídeo* o *seno carotídeo*, especie de plexo areolar emanado del seno cavernoso que enlaza la carótida en todo su trayecto intrapetroso. Este seno está principalmente desarrollado en la proximidad del seno cavernoso y no existe a menudo sino en la porción horizontal del conducto. Fuera del peñasco se condensa en uno o dos troncos, emisarios de la yugular interna.

d. *Cuarta porción.* — Llegada así al interior de la cavidad ósea craneal, la arteria carótida interna camina durante un trayecto relativamente largo en el desdoblamiento de la meninge dural que constituye el seno cavernoso. Llega al seno por su extremo pósterointerno, aquel a que se adhiere el cuerpo interno del ganglio de Gasser (fig. 186). Pasa por debajo del cávum de Meckel, debajo del ganglio, encima de la arteria meníngea menor, de los nervios petrosos; franquea los manojos fibrosos que obturan el agujero rasgado anterior; se acoda adelante y arriba para penetrar en el interior mismo de la cavidad sinusal.

La arteria está aquí rodeada por todas partes por la sangre venosa. Este manguito venoso discontinuo que separa la arteria del conducto óseo carotídeo se hace considerable; forma un reservorio líquido en el que se baña la arteria; ésta se halla, sin embargo, fijada a las paredes laterales del seno por bridas fibrosas denominadas por TROLARD *ligamento carotídeo*. Está en el centro del seno, pero cuando se hincha llega a contacto de las paredes, de la pared interna en particular. Imprime

entonces en el cuerpo del esfenoides un canal que reproduce su dirección. Esta, al principio vertical, forma un primer codo intrasinusal; luego, después de un corto trayecto horizontal, un segundo codo endereza la arteria. Esta franquea la pared

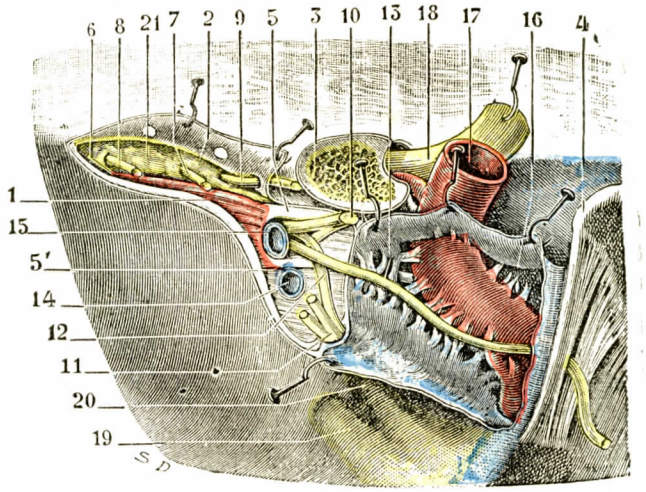

FIG. 189

Hendidura esfenoidal y órganos que la atraviesan (T.-J.).

La hendidura esfenoidal está vista por el interior del cráneo. El periostio y la duramadre que la cierran han sido incididos y los colgajos separados. El seno cavernoso ha sido abierto. Preparación sensiblemente aumentada.

1, borde inferior de la hendidura esfenoidal. — 2, borde superior. — 3, apófisis clinoides anterior seccionada en su base. — 4, apófisis clinoides posterior. — 5, 5', anillo de Zinn. — 6, músculo recto externo. — 7, nervio lagrimal. — 8, nervio frontal. — 9, patético. — 10, motor ocular común. — 11, tronco común al lagrimal y al frontal. — 12, nasal. — 13, motor ocular externo. — 14, vena oftálmica inferior. — 15, vena oftálmica superior. — 16, seno cavernoso. — 17, carótida interna. — 18, nervio óptico. — 19, nervio maxilar superior. — 20, oftálmico de Willis. — 21, tejido adiposo de la órbita.

superior del seno venoso y llega a la proximidad de la apófisis clinoides anterior, Este canal arterial se hernia a menudo en el interior del seno esfenoidal, cuya pared externa se abomba claramente. Por encima del seno esfenoidal la arteria se relaciona por dentro con la hipófisis, pero generalmente sólo en su última porción vertical.

Por fuera, la arteria carótida interna está, por medio de la sangre venosa, en relación con la *pared externa del seno que contiene en su espesor los nervios motor ocular común, patético y oftálmico.* Pero entre la arteria y la pared del seno camina el *nervio motor ocular externo igualmente sumergido en la sangre venosa.* Arteria y nervio se hallan ambos en el interior de la cavidad sinusal; el nervio cruza siempre la cara externa de la arteria.

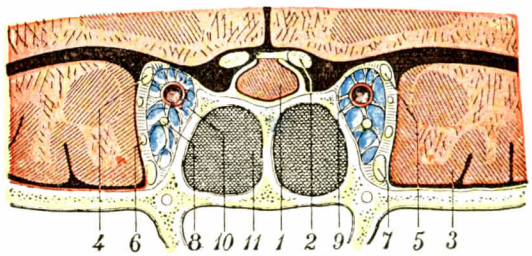

FIG. 190

Relaciones de los senos esfenoidales con el seno cavernoso y el cerebro (corte frontal del cráneo) (T.-J.).

1, cuerpo pituitario.—2, nervio óptico.—3, cerebro (lóbulo temporal). — 4, nervio motor ocular común. — 5, nervio patético (la línea marcada por la cifra 5 termina por error en el nervio motor ocular común, siendo así que debía señalar el nervio situado inmediatamente por debajo). — 6, nervio oftálmico de Willis. — 7, nervio maxilar superior. — 8, nervio motor ocular externo. — 9, carótida interna. — 10, seno cavernoso. — 11, seno esfenoidal.

Habiéndose desprendido de la duramadre, la carótida prosigue su trayecto ascendente en el interior del cráneo, a lo largo de la cara externa del cuerpo del esfenoides, y se rodea de una vaina aracnoidea. Cruza entonces el nervio

óptico. Alojada en el ángulo externo del quiasma, abandona en este punto la arteria oftálmica. Continuando su ascensión por dentro de la apófisis clinoides anterior, que a veces le constituye un anillo óseo completo, alcanza la cara inferior del cerebro, llega al extremo interno de la cisura de Silvio y se divide en cuatro ramas.

3.° Distribución. — La carótida interna, como la externa, da dos clases de ramas: *ramas colaterales* y *ramas terminales.*

A. — Ramas colaterales

La carótida interna ordinariamente no suministra ninguna rama a la región cervical; sólo en casos muy excepcionales se ve que da la faríngea, una faríngea supernumeraria, la occipital. Por encima del cuello abandona ramas bastante numerosas, pero de muy distinta importancia, que dividiremos en tres grupos: 1.°, las que nacen en el conducto carotídeo, *ramas intrapetrosas;* 2.°, las que nacen en el trayecto del seno cavernoso, *ramas intrasinusales;* 3.°, la que nace por encima del seno, sólo hay una, la *arteria oftálmica.*

1.° Ramas intrapetrosas. — En su porción intrapetrosa, la carótida interna emite algunos ramillos *periósticos* u *óseos* para el conducto que la aloja; suministra también un ramo al oído medio, el *ramo carótidotimpánico,* que penetra en la caja del tímpano, donde se distribuye, anastomizándose con las otras arterias de la caja.

2.° Ramas intrasinusales. — En el seno cavernoso, la carótida interna emite: 1.°, una *rama anastomótica para la arteria vidiana,* que, con el nervio vidiano, desciende al agujero rasgado anterior; 2.°, una *rama anastomótica para la meníngea media;* 3.°, un pequeño grupo de otras arteriolas, muy delgadas, las cuales, siguiendo trayectos muy distintos, se pierden en el ganglio de Gasser y los tres nervios que emanan de él, en el cuerpo pituitario y las porciones de la duramadre próximas, en las paredes de los senos cavernosos y los nervios que las atraviesan, en la porción de la duramadre que reviste la superficie basilar del occipital. Pero estos ramos colaterales, todos minúsculos, son poco importantes con relación al volumen y al modo de distribución de la oftálmica.

3.° Arteria oftálmica. — Destinada, como indica su nombre, al globo ocular y a sus anexos, la arteria oftálmica (figs. 191 y 192) tiene su origen en la carótida interna, a nivel de la apófisis clinoides anterior, y, por consiguiente, en plena cavidad craneal.

A. Trayecto y relaciones. — De la carótida que le da origen, la arteria oftálmica se dirige, oblicuamente hacia delante y algo afuera, hacia el agujero óptico. Penetra en este agujero en compañía del nervio óptico (el cual sigue por el lado inferoexterno) y desemboca en la cavidad orbitaria.

En esta cavidad, la arteria está situada primero muy cerca de su pared externa, por fuera del nervio óptico, entre el nervio del sexto par y el músculo recto externo. Cambiando pronto de dirección, se inclina hacia dentro, cruza el nervio óptico (pasando por encima de él, entre este nervio y los músculos recto superior y elevador del párpado superior) y llega a la pared interna de la órbita. Aquí se dobla de nuevo para dirigirse de atrás a delante, siempre siguiendo la pared orbitaria interna, a lo largo del borde inferior oblicuo mayor. Sigue así hasta la polea de reflexión de este músculo, donde se divide en dos ramas: una *ascendente* o

frontal y la otra *descendente* o *nasal*. Estas son las dos *ramas terminales* de la oftálmica.

Pero ya durante su trayecto orbitario, no obstante ser bien corto, esta arteria ha emitido gran número de *ramas colaterales*, que describiremos a continuación.

B. RAMAS COLATERALES. — Las ramas colaterales de la oftálmica, todas intraorbitarias, a lo menos por su origen, son en número de once. De estas once ramas (figura 191); 1.°, dos nacen de la porción de la oftálmica que está situada por fuera del nervio óptico, y son: la *lagrimal* y la *central de la retina;* 2.°, cinco tienen su origen en la porción de la arteria que está encima del nervio óptico, a saber: la *supraorbitaria*, las *ciliares cortas posteriores*, las *ciliares largas posteriores*, la *muscular superior* y la *muscular inferior;* 3.°, las cuatro últimas nacen de la porción de la arteria situada por dentro del nervio óptico, y son: la *etmoidal posterior*, la *etmoidal anterior*, la *palpebral inferior* y la *palpebral superior*. Siéndonos ya conocido su origen, vamos a indicar brevemente cuáles son su trayecto y su distribución:

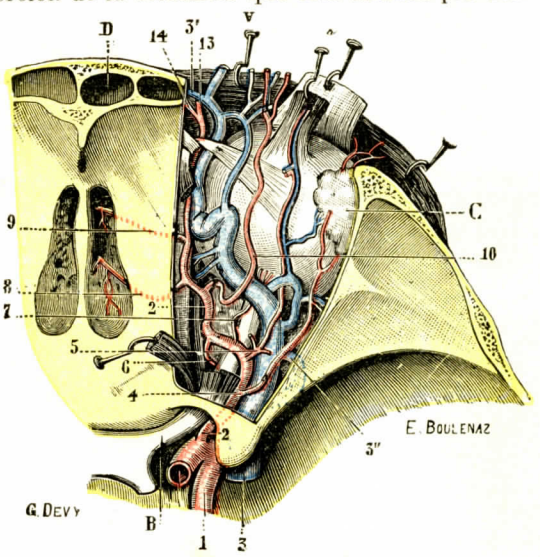

FIG. 191

Vasos de la órbita vistos por arriba.

A, párpados separados. — B, nervio óptico. — C, glándula lagrimal. — D, seno frontal.

1, arteria carótida interna. — 2, arteria oftálmica. — 3, vena oftálmica, con: 3', su anastomosis con la facial; 3'', su anastomosis con el plexo pterigoideo. — 4, arteria lagrimal. — 4', arteria central de la retina.—5, arteria muscular superior.—6, arteria muscular inferior. — 7, arterias ciliares. — 8, arteria etmoidal posterior. — 9, arteria etmoidal anterior. — 10, arteria supraorbitaria.—11, arteria palpebral superior.—12, arteria palpebral inferior.—13, arteria frontal. — 14, arteria nasal. — 15, arteria y venas faciales.

1.° *Lagrimal.* — La lagrimal se dirige horizontalmente de atrás a delante hacia la glándula lagrimal, siguiendo la pared externa de la órbita. Da numerosos ramos a esta glándula y va a terminar luego en el párpado superior. Emite, además, en su trayecto: 1.°, algunos ramos sin nombre para el periostio, para el nervio óptico, para los músculos recto superior y elevador del párpado superior: 2.°, un ramo, llamado *ramo malar*, que penetra por el conducto malar y va a anastomizarse, en la fosa temporal, con la temporal profunda anterior.

2.° *Arteria central de la retina.* — La arteria central de la retina, muy corta y muy delgada, se dirige al lado externo del nervio óptico y penetra en su masa un centímetro aproximadamente antes de llegar a la esclerótica. Sigue de atrás a delante el eje del nervio y llega a la retina, por la que se distribuye (véase *Retina*).

3.° *Supraorbitaria.* — La arteria supraorbitaria, también denominada *frontal externa* (por oposición a la *frontal interna*, que veremos más adelante), sigue de atrás a delante la pared superior de la órbita, entre el periostio y el músculo elevador del párpado superior, al que da algunos ramitos. Sale de la órbita por el agujero supraobitario (que a veces es una simple escotadura), dividiéndose entonces en dos ramos ascendentes: uno *superficial* o *subcutáneo* y otro *profundo* o *perióstico;* estos dos ramitos se extienden por las partes blandas situadas en el arco

orbitario. Al salir de la órbita, la supraorbitaria emite frecuentemente un *ramito diploico*, que penetra inmediatamente en el espesor del frontal.

4.° *Ciliares cortas posteriores.* — Las ciliares cortas posteriores, ordinariamente en número de dos o tres en su origen, se hallan encima del nervio óptico y se dividen cada una en tres o cuatro ramas delgadas y flexuosas. Estas ramas, que pueden subdividirse a su vez siguen de atrás a delante el contorno del nervio óptico hasta el globo del ojo. Perforan entonces la esclerótica, llegan a la lámina fusca y, finalmente, se ramifican por la coroides, a la que están especialmente

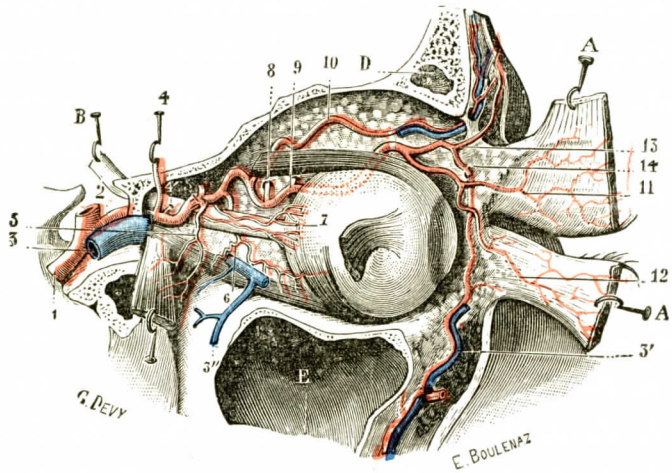

FIG. 192

Vasos de la órbita vistos por el lado externo.

(Igual explicación que en la figura precedente.)

destinadas (véase *Coroides*). Suministran, en su trayecto, algunos ramillos a la esclerótica.

5.° *Ciliares largas posteriores.* — Las ciliares largas posteriores son dos: una *interna* o *nasal* y otra *externa* o *temporal*. Como las precedentes, perforan la esclerótica en su parte posterior. Marchan luego de atrás a delante, entre esta membrana y la coroides, en la lámina fusca por consiguiente, sin dar rama alguna, y llegadas delante del músculo ciliar, se bifurcan cada una en dos ramas, una *ascendente* y la otra *descendente:* estas dos ramas se anastomizan entre sí, las ascendentes por arriba y las descendentes por abajo, formando alrededor de la circunferencia mayor del iris un círculo completo, el *círculo arterial mayor del iris*. A este gran círculo arterial del iris van a parar también, como otras tantas ramas de refuerzo, las *ciliares anteriores*, procedentes de las arterias musculares (véase tomo III, *Vasos de la membrana iridocoroidea*).

6.° *Muscular superior.* — Se distribuye por los cuatro músculos elevador del párpado superior, recto superior del ojo, recto interno y oblicuo mayor.

7.° *Muscular inferior.* — La arteria muscular inferior, algo más voluminosa que la precedente se halla debajo del nervio óptico y se agota en el recto inferior, en el recto externo y en el oblicuo menor. De una y otra de las arterias musculares, pero principalmente de la muscular inferior, se desprenden numerosos ramos que, con el nombre de *arterias ciliares anteriores*, perforan la esclerótica cerca de la inserción de los músculos rectos y van a formar parte del círculo arterial mayor del iris (véase *Circulación del globo ocular*, tomo III).

8.° *Etmoidal posterior.* — La etmoidal posterior penetra en el conducto orbitario interno posterior, que la lleva, tras un trayecto transversal u oblicuo, a la hoja cribosa del etmoides. Aquí se divide en dos grupos de ramos: 1.°, *ramos ascendentes* o *meníngeos*, que se distribuyen por la duramadre de la región; 2.°, *ramos descendentes* o *nasales*, que atraviesan los agujeros de la hoja cribosa y llegan a las fosas nasales, distribuyéndose por la parte superior y posterior de la pituitaria.

9.° *Etmoidal anterior.* — La etmoidal anterior penetra también en el conducto orbitario interno anterior y, llegada a la hoja cribosa, se divide en dos

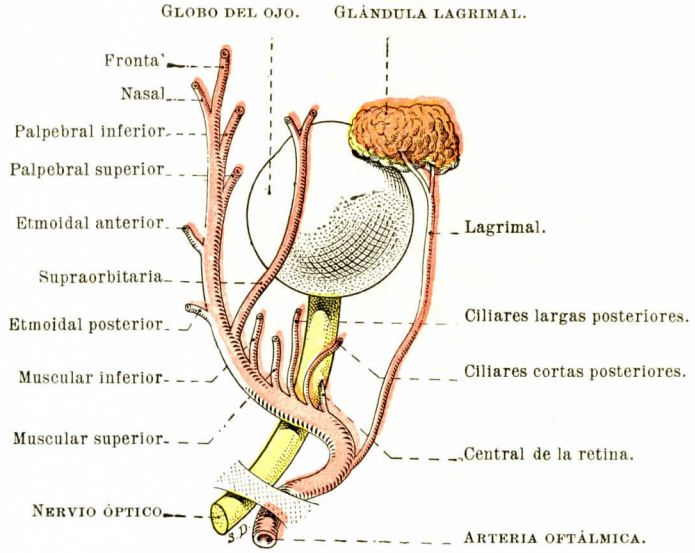

Fig. 193

Esquema que representa la arteria oftálmica y sus ramas.

ramos: 1.°, un *ramo meníngeo (arteria meníngea anterior* de algunos autores), destinado a la duramadre vecina y muy particularmente a la extremidad anterior de la hoz del cerebro; 2.°, una *rama nasal*, que desciende a la fosa nasal correspondiente a través del agujero etmoidal y termina en la parte superior y anterior de la membrana pituitaria, anastomizándose con las ramas de la esfenopalatina.

10. *Palpebral inferior.* — La palpebral inferior nace de la oftálmica a nivel de la polea del oblicuo mayor. Dirigiéndose entonces hacia abajo y afuera, penetra en el párpado inferior entre el orbicular y el tarso y se dirige hacia la comisura externa, describiendo un arco de concavidad dirigida hacia arriba. De este arco parten sucesivamente: 1.°, *ramos ascendentes*, para la conjuntiva, la piel, las glándulas ciliares y la glándulas de Meibomio; 2.°, *ramos descendentes*, para la piel y el orbicular (véase *Párpados)*. Antes de penetrar en el párpado, la palpebral inferior emite un *ramo nasal* que, después de haberse anastomizado con un ramo de la infraorbitaria, desciende por el conducto nasal y se ramifica en su mucosa.

11. *Palpebral superior.* — La palpebral superior describe igualmente en el párpado superior, paralelamente a su borde libre, entre el orbicular y el tarso, un arco de concavidad dirigida hacia abajo, cuyos ramos terminan, como precedentemente, en la piel, los músculos, las glándulas y la mucosa del párpado superior.

Este arco se anastomiza constantemente por fuera con una rama palpebral procedente de la temporal superficial (véase *Párpados*).

C. RAMAS TERMINALES. — Como hemos visto anteriormente, las ramas terminales de la oftálmica son dos: la *frontal* y la *nasal*. Si bien las dos nacen de la órbita, tienen su territorio fuera de esta cavidad.

1.° *Frontal.* — La *frontal*, o mejor *frontal interna* (para distinguirla de la supraorbitaria o *frontal externa*), nace a nivel o un poco por delante de la polea

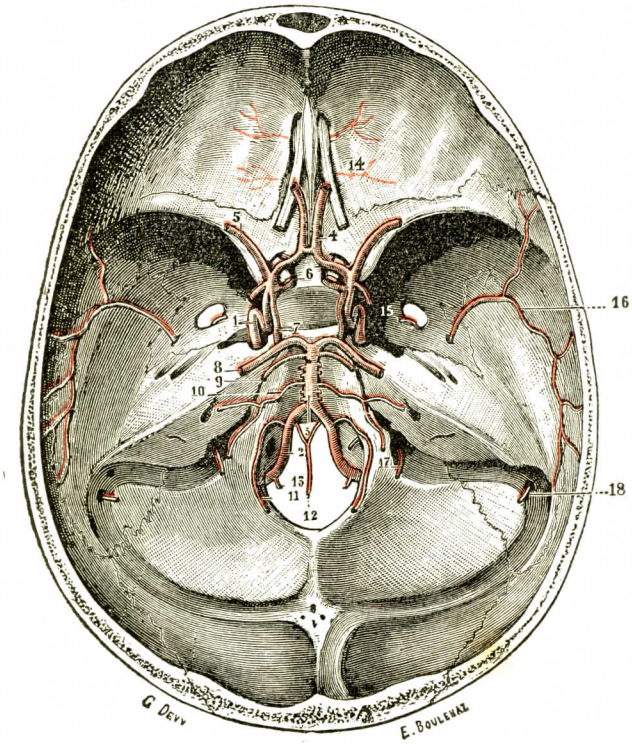

FIG. 194

Arterias subencefálicas vistas en la base del cráneo.

1, carótida interna. — 2, vertebral. — 3, tronco basilar. — 4, cerebral anterior. — 5, cerebral media. — 6, oftálmica. — 7, comunicante posterior. — 8, cerebral posterior. — 9, cerebelosa superior. — 10, cerebelosa media. — 11, cerebelosa inferior. — 12, espinal anterior. — 13, espinal posterior. — 14, ramos meníngeos y etmoidales anterior y posterior. — 15, meníngea menor. — 16, meníngea media. — 17, meníngea posterior. — 18, otra arteria meníngea que desemboca por el agujero mastoideo.

de reflexión del oblicuo mayor; se dirige hacia arriba y adentro, hacia la parte media de la frente, donde se divide en tres órdenes de ramos: *ramos subcutáneos*, *ramos musculares* y *ramos periósticos*, cuyos nombres indican suficientemente su distribución. La frontal se anastomiza por fuera con la supraorbitaria y por dentro con la frontal del lado opuesto.

2.° *Nasal.* — La arteria nasal nace al mismo nivel que la precedente, pero es más voluminosa. Desde su origen se dirige hacia abajo y adentro, pasando por encima del tendón del orbicular. Emite en su trayecto uno o dos ramos para el saco lagrimal, envía varios ramúsculos a las partes anterior y lateral de la raíz

de la nariz y se anastomiza luego directamente con la arteria angular, rama de terminación de la facial (véase *Facial*).

Variedades. — La *arteria lagrimal* y hasta la *oftálmica* pueden nacer de la meníngea media. — Muy frecuentemente la *lagrimal* da una arteria meníngea, que se anastomiza dentro del cráneo con las ramas de la meníngea media. — Se ha visto la oftálmica constituída en su origen por dos ramas, entre las que pasa el nervio óptico. — La *rama nasal* puede faltar; por el contrario, puede, más desarrollada que de ordinario, suplir en parte a la facial. — La *rama supraorbitaria* nace a veces de la lagrimal.

B. — Ramas terminales

Las ramas terminales de la carótida interna (figs. 194 y 195), como anteriormente hemos visto, son cuatro: la *cerebral anterior*, la *cerebral media*, la *comunicante posterior* y la *coroidea*. (Para más detalles véase *Circulación del cerebro*).

1.° Arteria cerebral anterior. — La cerebral anterior se dirige primero hacia delante y adentro, hacia la línea media. Se anastomiza, antes de llegar a ella, con la cerebral anterior del lado opuesto, por medio de una arteria transversal, la *comunicante anterior*, la cual está situada un poco por delante del nervio óptico y sólo tiene algunos milímetros de longitud. Más allá de esta anastomosis, la cerebral anterior, acodándose, se dirige de atrás a delante y de abajo arriba, rodea la rodilla del cuerpo calloso y, finalmente, va a ramificarse por la cara interna del hemisferio cerebral correspondiente.

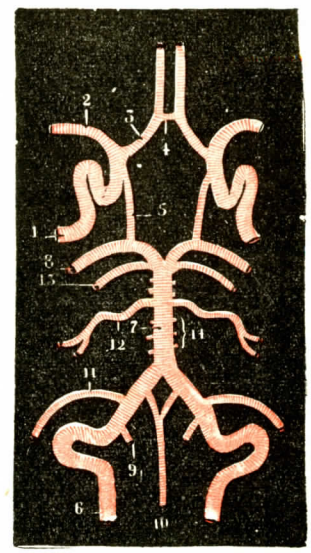

FIG. 195

Esquema que representa los dos sistemas vertebral y carotídeo en la base del encéfalo.

1, carótida interna. — 2, cerebral media. — 3, cerebral anterior. — 4, comunicante anterior.—5, comunicante posterior. — 6, arteria vertebral. — 7, tronco basilar. — 8, vertebral posterior. — 9, espinal posterior.—10, espinal anterior.—11, cerebelosa inferior. — 12, cerebelosa media. — 13, cerebelosa superior. — 14, arterias protuberanciales.

2.° Arteria cerebral media o silviana. — La cerebral media, más conocida con el nombre de *arteria silviana*, se dirige hacia fuera y atrás. Emite, muy cerca de su origen, numerosos ramitos que penetran en los agujeros del espacio profundo anterior. Luego entra en la cisura de Silvio (de donde su nombre de *arteria silviana*), que recorre en toda su extensión y en la que termina, dando varias ramas importantes a la cara externa del hemisferio.

3.° Arteria comunicante posterior. — La comunicante posterior, menos voluminosa que las dos arterias precedentes, nace de la parte posterior de la carótida interna. Se dirige horizontalmente de delante a atrás y un poco de fuera a dentro y desemboca, a nivel del borde anterior de la protuberancia, en la cerebral posterior, rama del tronco basilar. La comunicante posterior es, como se ve, una anastomosis, ya voluminosa, ya muy delgada, tendida entre el sistema de la vertebral y el sistema de la carótida interna.

4.° Arteria coroidea. — La arteria coroidea, ordinariamente pequeña, pero constante, se dirige hacia fuera y arriba, siguiendo la cara inferior de la cinta

óptica. Penetra en el ventrículo lateral por el extremo anterior de la hendidura cerebral de Bichat y termina en los plexos coroideos.

5.° Polígono arterial de Willis. — La cerebral anterior, unida con su homónima del lado opuesto, por una parte, y, por otra, las dos comunicantes posteriores, anastomizadas en cada lado con las dos cerebrales posteriores, ramas de bifurcación del tronco basilar, forman en la base del encéfalo un circuito enteramente cerrado, al que se designa por lo común, teniendo en cuenta su configuración geométrica, con el nombre de *hexágono* o *círculo arterial de Willis*. Los dos lados anteriores de este hexágono están formados por las cerebrales anteriores, los dos lados posteriores por las cerebrales posteriores, los dos lados laterales por las comunicantes posteriores.

Por desgracia no se ha tenido en cuenta, en la constitución del hexágono de Willis, la comunicante anterior, que forma en realidad un séptimo lado: el circuito subencefálico constituye, pues un verdadero *heptágono*.

Como la distribución detallada de las diferentes arterias encefálicas supone perfectamente conocido el estudio de las circunvoluciones y de la constitución interior del encéfalo, nos contentaremos aquí con la descripción sumaria que precede y remitimos al lector al SISTEMA NERVIOSO CENTRAL, donde dedicaremos un artículo especial al asunto, muy importante en nuestros días, de la circulación de los centros encefálicos (véase *Arterias del cerebro)*.

RESUMEN DE LA CARÓTIDA INTERNA

- A. *Ramas colaterales.*
  - 1.° Ramo carótidotimpánico.
  - 2.° Ramas cavernosas.
  - 3.° Oftálmica
    - *Ramas colaterales que nacen:*
      - a) *por fuera del nervio óptico.*
        - Lagrimal.
        - Central de la retina.
      - b) *por encima del nervio óptico.*
        - Supraorbitaria.
        - Ciliares cortas posteriores.
        - Ciliares largas posteriores.
        - Muscular superior.
        - Muscular inferior.
      - c) *por dentro del nervio óptico.*
        - Etmoidal posterior.
        - Etmoidal anterior.
        - Palpebral inferior.
    - *Ramas terminales.* . . . .
      - Nasal.
      - Frontal.
- B. *Ramas terminales.*
  - 1.° Cerebral anterior . . . .
  - 2.° Cerebral media . . . . .
  - 3.° Comunicante posterior. . .
  - 4.° Coroidea . . . . .

  Forman, con la cerebral posterior (rama del tronco basilar) y la comunicante anterior, el *polígono arterial de Willis.*

Variedades. — La carótida interna, generalmente rectilínea, puede ser más o menos flexuosa, describiendo curvas muy variables en su número, dirección y extensión; una de estas curvas se pone a veces en relación con la cara externa de la amígdala, cuya ablación puede, en este caso, ser muy peligrosa. — Se han referido algunos casos de ausencia de la carótida interna. — Esta arteria puede suministrar anormalmente: una arteria laríngea, la occipital, la lingual, la faríngea inferior, la transversal de la cara, una arteria meníngea.

§ 5. — Arteria subclavia y sus ramas

La arteria subclavia es una arteria de gran calibre, de dirección transversal, destinada al miembro superior. Es al miembro superior lo que la ilíaca externa al miembro inferior.

1.° Origen y trayecto. — La arteria subclavia (fig. 197) nace: a la *derecha*, del tronco braquiocefálico; a la *izquierda*, del cayado de la aorta. Separándose en seguida de la línea media para alcanzar el miembro torácico, esta arteria se dirige

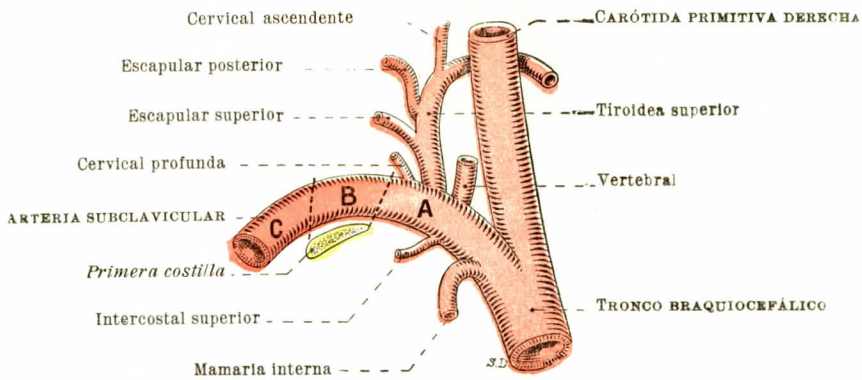

Fig. 196

Esquema de la subclavia.

(A, B, C, porciones primera, segunda y tercera.)

transversalmente hacia fuera, pasa por entre los dos músculos escalenos y penetra en seguida entre la cara inferior de la clavícula revestida del músculo subclavio y la cara superior de la primera costilla. El borde externo de ésta, «punto de referencia fijo e intangible» (Granjon), puede considerarse como el límite entre la subclavia y la axilar.

2.° Longitud, dirección. — Diferentes por su origen, las dos arterias subclavias lo son también por su longitud, dirección y relaciones:

a. *Diferencias en la longitud.* — Desde el punto de vista de la longitud, la subclavia derecha es naturalmente más corta que la izquierda de toda la altura del tronco braquiocefálico, o sea de 25 a 35 milímetros.

b. *Diferencias en la dirección.* — La subclavia derecha oblicua hacia arriba y afuera en su origen, se hace horizontal a nivel de los escalenos y oblicua hacia fuera y abajo al salir de estos músculos. Describe, pues, un largo arco de concavidad dirigida hacia abajo. La subclavia izquierda, por el contrario, es francamente vertical en su origen, y sólo más arriba se dirige hacia fuera para franquear los escalenos y alcanzar la clavícula.

3.° Relaciones. — Las relaciones de la arteria subclavia deben estudiarse sucesivamente a la derecha y a la izquierda.

A. Arteria subclavia derecha. — Su origen corresponde a la cara posterior de la articulación esternoclavicular derecha. Se halla, pues, situada en los confines de tres regiones bien distintas: una torácica, el *mediastino anterior*, del que emerge el tronco arterial braquiocefálico; las otras cervicales, la región *esternocleidomastoidea*, en la que sube casi verticalmente la arteria carótida primitiva, y la región

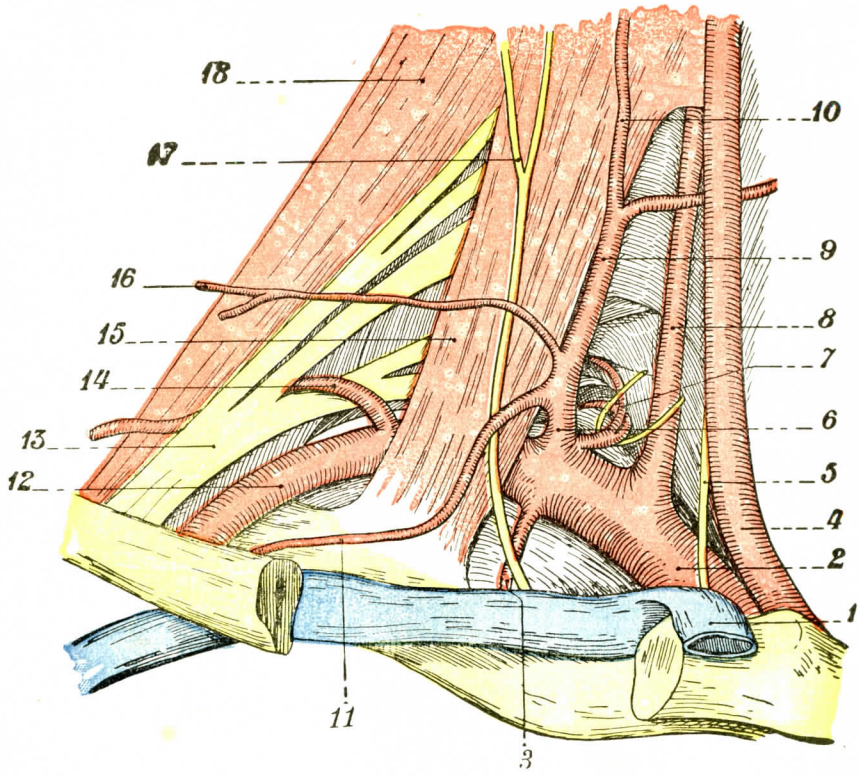

Fig. 197

Arteria subclavia derecha y sus ramas (según Farabeuf).

1, confluente de la yugular interna y de la vena subclavia o arteria mamaria interna. — 2 y 12, arteria subclavia. — 3, nervio frénico que cruza por delante de la arteria mamaria interna. — 4, arteria carótida primitiva. — 5, nervio neumogástrico que abandona la cara posterior de la carótida primitiva para pasar delante de la arteria subclavia. — 6, tronco tirobicérvicosupraescapular. — 7, arteria intercostal superior. — 8, arteria vertebral. — 9, arteria tiroidea inferior. — 10, arteria cervical ascendente preescalénica. — 11, arteria escapular superior o supraescapular preescalénica. — 13, cordones del plexo braquial. — 14, arteria escapular posterior o arteria cervical transversa profunda, retroescalénica, que atraviesa las raíces del plexo braquial. — 15, músculo escaleno anterior. — 16, arteria cervical transversa superficial preescalénica. — 17, nervio frénico. — 18, músculo escaleno posterior.

supraclavicular, que atraviesa de dentro a fuera la arteria subclavia que nos ocupa. Una enorme confluencia venosa oculta la bifurcación arterial profundamente alojada en la base del cuello y difícilmente accesible.

Desde el primer momento la subclavia se separa del eje vertical del tronco braquiocefálico que prolonga el de la carótida. Formando con los dos vasos un ángulo siempre bien marcado, abierto hacia arriba y afuera, sigue en su conjunto la dirección de la clavícula. Sin embargo, no se adapta a sus sinuosidades: queda al principio paralela a ella en su tercio interno, cuando describe una inflexión de convexidad anterior; luego se le aproxima progresivamente, se hace oblicua atrás y afuera y finalmente la cruza antes que se enderece para dibujar su segunda

curva, ésta cóncava hacia delante. Este cruzamiento es oblicuo. La arteria, en efecto, llega a la clavícula a 2 centímetros aproximadamente de su centro. Se dirige hacia delante, afuera y abajo, debajo de su cara inferior, y sale por debajo de ella en el vértice del hueco de la axila, exactamente en su centro; se hace entonces arteria axilar.

Retroclavicular en su origen, subclavicular en su terminación, se hace *supraclavicular en su segmento medio.* Este segmento dibuja, en efecto, una curva regular convexa hacia arriba que excede el plano clavicular. El vértice de esta curva es fijado por la relación principal de la arteria subclavia con la *primera costilla.* Desprendida de la cara inferior del extremo interno de la clavícula, la primera costilla se dirige, en efecto, hacia fuera, atrás y arriba, y en su elevación progresiva levanta por encima del plano clavicular la arteria que cabalga sobre ella. Es, pues, necesario distinguir en las relaciones de la subclavia tres segmentos bien individuados: antes, durante y después de la travesía de la primera costilla. En realidad, estas tres porciones del trayecto arterial han recibido los nombres de *preescalénica, interescalénica* y *retroescalénica,* pues en medio de las inserciones de los escalenos se efectúa la travesía de la primera costilla; un verdadero desfiladero muscular existe, en efecto, para el paso de la arteria subclavia y de los troncos del plexo braquial, y este desfiladero hace aún más evidentes las diferencias topográficas de los tres segmentos que acabamos de definir y que vamos a describir.

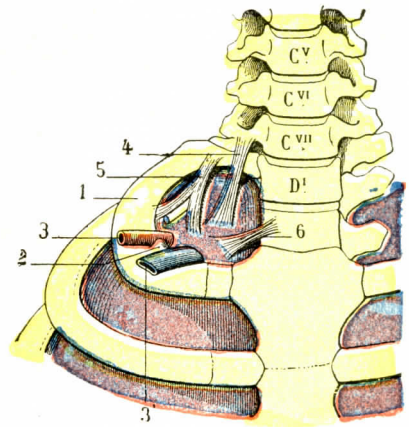

FIG. 198

Aparato ligamentoso suprapleural (según las disecciones de SÉBILEAU).

1, primera costilla. — 2, tubérculo de Lisfranc. — 3, 3, arteria y vena subclavias. — 4, ligamento pleurotransverso. — 5, ligamento costopleural. — 6, ligamento vértebropleural. — CV, CVI, CVII, quinta, sexta y séptima vértebras cervicales. — D1, primera vértebra dorsal.

a. *Porción preescalénica.* — La arteria subclavia derecha descansa *por abajo* en la cúpula pleural y hasta puede marcar su paso en la vertiente anterior de esta cúpula por un canal oblicuo hacia fuera y algo arriba.

Entre la pleura y la arteria se insinúan algunos ramos nerviosos: 1.°, el asa anastomótica del frénico y el ganglio simpático cervical inferior; 2.°, el asa simpática propiamente dicha; 3.°, por último, y principalmente, el recurrente. Este se dirige entonces arriba hacia el plano prevertebral, luego sube en seguida detrás de la arteria y sigue una dirección ascendente algo oblicua hacia dentro para llegar al borde inferior del constrictor inferior de la faringe, bajo el cual se introduce. Estos tres nervios cruzan, pues, la cara inferior de la arteria y forman tres asas que más adelante veremos.

Entre la pleura y la arteria caminan también algunas venas que van a terminar de atrás a delante hacia la subclavia, en particular la vena yugular posterior.

Por detrás la arteria subclavia se halla también en relación con la cúpula pleural, más exactamente con el vértice de la cúpula, donde se fijan tres ligamentos: los ligamentos *costopleural, transversopleural* y *vértebropleural* (fig. 198). Está en contacto con la cara anterior de la cúpula; ésta, por lo tanto, se halla encima de ella. El vaso imprime aquí una canal que determina dos fondos de saco, una anterior, *prearterial;* y otro posterior, *retroarterial.* Las raíces inferiores del plexo braquial, C^8 y D^1, son superiores y posteriores. Forman por detrás de la subclavia

un verdadero muro que la separa de la *fosita suprarretropleural* de Sébileau. Esta, comprendida entre la columna vertebral, el ligamento vértebropleural, la cúpula y el ligamento transversopleural, aloja el ganglio estrellado. A este ganglio se dirigen las dos primeras asas nerviosas que cruzan la cara inferior de la arteria.

Por delante la relación esencial está constituída por la porción interna de la clavícula, prolongada abajo por el músculo subclavio, cuyo nervio se aplica al periostio clavicular. Por encima de la clavícula se eleva el manojo clavicular del esternocleidomastoideo, envainado en la aponeurosis superficial, y, detrás de él, la

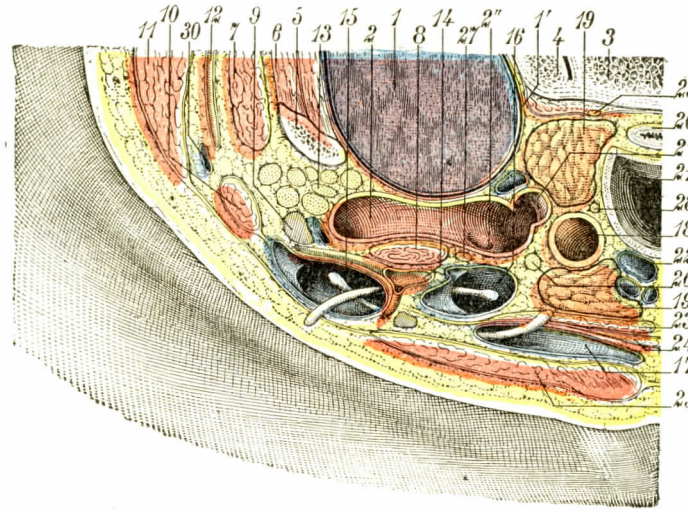

FIG. 199

La fosa supraclavicular vista en un corte horizontal del cuello que pasa un centímetro por encima de la clavícula (sujeto congelado, lado derecho, segmento inferior del corte) (T.-J.).

1, vértice del pulmón derecho, con 1', pleura cervical. — 2, arteria subclavia, con: 2', origen del tronco común de la vertebral y la tiroidea inferior; 2'', origen de la mamaria interna. — 3, parte superior de la segunda vértebra dorsal. — 4, cabeza de la segunda costilla. — 5, primera costilla. — 6, músculos intercostales. — 7, escaleno posterior. — 8, escaleno anterior. — 9, ganglio linfático. — 10, escapulohioideo. — 11, trapecio. — 12, arteria transversal del cuello. — 13, plexo braquial. — 14, arteria escapular superior (procede de la tiroidea inferior). — 15, vena subclavia. — 16, yugular interna que desemboca en la vena subclavia. — 17, cayado de la vena yugular anterior. — 18, carótida primitiva. — 19, polo inferior del cuerpo tiroides. — 20, esófago. — 21, tráquea. — 22, venas tiroideas. — 23, esternocleidotiroideo. — 24, esternohioideo. — 25, esternocleidomastoideo. — 26, neumogástrico. — 27, frénico. — 28, recurrente derecho. — 29, simpático. — 30, vena yugular externa.

aponeurosis cervical media tendida por el omohioideo, aquí claramente encima de la arteria.

Por detrás de este primer plano ósteomuscular se alinea un plano venoso; éste está constituído por la vena subclavia, vena voluminosa que excede extensamente la arteria y recibe por delante de ella sus colaterales, especialmente la yugular externa y también la vena yugular interna, que desciende por fuera de la arteria carótida primitiva y viene a ocultar los primeros centímetros de la subclavia.

Entre las venas y la arteria se insinúa un tercer plano, el plano nervioso, constituído por la yuxtaposición de fuera a dentro de tres nervios. El más externo es el *nervio frénico;* éste acaba de abandonar la cara anterior y el borde interno del escaleno anterior; ofrece en este punto la anastomosis ya señalada con el nervio del subclavio y la que contrae con el ganglio estelar. Por dentro del frénico encontramos un filete simpático que desciende por delante de la arteria y va, como el ramo anastomótico precedente, a penetrar bajo ella para llegar al ganglio estelar y constituir el *asa de Vieussens.* El más interno, por último, es el neumogástrico,

que desciende en el ángulo diedro posterior de la carótida primitiva y la yugular interna y se desliza así naturalmente entre la yugular y la subclavia. Delante de la arteria es donde nace de él el recurrente. Hemos dicho que forma también debajo de ella una asa nerviosa, la más interna de las tres, el asa del recurrente.

Por arriba, la arteria subclavia no tiene en su primera porción relación precisa. Tiene encima sus ramas: la *vertebral*, que, dirigiéndose atrás y arriba, va a constituir el techo de la fosita suprarretropleural, y el *tronco tirobicérvicoescapular*, cuya rama tiroidea inferior sube por el tejido celular de la canal carotídea.

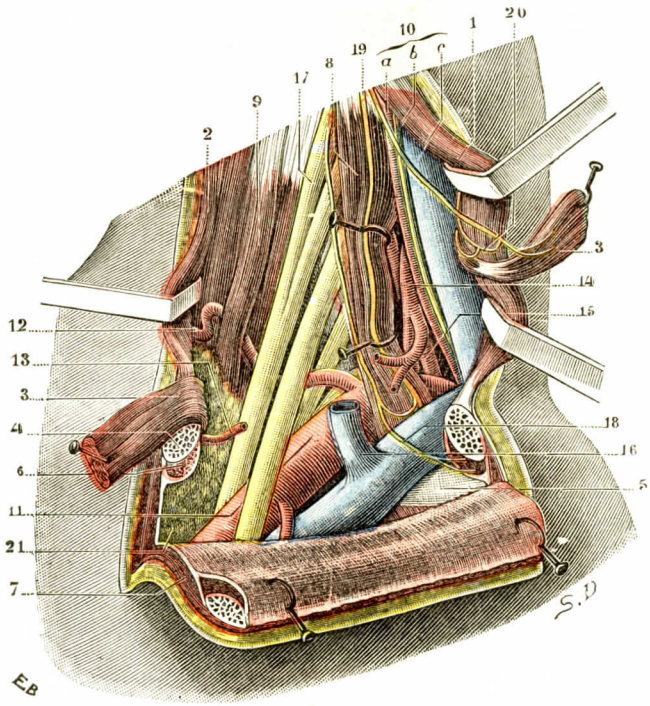

FIG. 200

Vasos y nervios de la fosa supraclavicular (lado derecho) (T.-J.).

1, esternocleidomastoideo.— 2, trapecio. — 3, omohioideo. — 4, clavícula. — 5, primera costilla. — 6, subclavio, con su aponeurosis. — 7, pectoral mayor, con el cutáneo. — 8, escaleno anterior. — 9, escaleno posterior. — 10, paquete vásculonervioso del cuello: *a*, carótida primitiva; *b*, neumogástrico; *c*, yugular interna. — 11, vasos subclavios continuados por los vasos axilares. — 12, escapular posterior. — 13, escapular superior. — 14, tiroidea inferior. — 15, vertebral. — 16, yugular externa. — 17, las cinco ramas de origen del plexo braquial (5.ª, 6.ª, 7.ª, 8.ª cervicales y 1.ª dorsal). — 18, nervio del subclavio. — 19, nervio frénico con su anastomosis con el precedente. — 20, asa del hipogloso, formada por la rama descendente del plexo cervical. — 21, tejido celuloadiposo de la axila.

b. *Porción interescalénica*. — Esta porción tiene una longitud de 15 a 20 milímetros. La arteria, rodeada por tejido celuloconjuntivo, se halla como fijada en el hiato intermuscular, el cual es más o menos ancho, según las variaciones de inserción del escaleno anterior. Cuanto más oblicuo es el músculo, tanto más ancho es el hiato. La subclavia es el órgano central del hueco supraclavicular. *Por abajo descansa* en un canal siempre marcado en la cara superior de la primera costilla *(sulcus subclaviæ)*. El borde *posterior* de este canal óseo está constituído por la eminencia de inserción de los músculos escaleno medio y escaleno posterior, cuyos diferentes manojos constituyen las relaciones posteriores de la arteria. El borde *anterior* es marcado por un tubérculo óseo, el *tubérculo de Lisfranc*, punto de referencia de importancia fundamental en cirugía operatoria,

que corresponde a la inserción del escaleno anterior. Punto capital, la vena subclavia está separada de la arteria por el tendón del escaleno anterior y por el tubérculo costal.

Por arriba y también *por detrás*, la arteria subclavia es seguida por los troncos primarios del plexo braquial. Clásicamente la arteria está debajo de los nervios y en el mismo plano anteroposterior. Estudiando en nuestro laboratorio la osteología de la primera costila, MALLET-GUY y DESJACQUES han demostrado que el tronco primario inferior labraba su huella en la costilla detrás del *sulcus subclaviæ*, del que lo separa incompletamente a veces una pequeña cresta bosquejada. La arteria se encuentra, pues, delante de los nervios. Pero, en realidad, la oblicuidad de la costilla, sumamente descendente por delante, oblicuidad sobre la que estos autores han aportado interesantes precisiones, transforma esta relación, que parece puramente posterior en el hueso puesto de «plano sobre una mesa», en una relación pósterosuperior en el hueso visto en su lugar.

c. *Porción postescalénica.* — En sus dos primeras porciones la arteria subclavia está bien protegida y su acceso quirúrgico es muy difícil por los diferentes planos que se escalonan delante de ella, y tanto por esto como por su profundidad.

Por delante, ya hemos dicho cómo la arteria se aproximaba progresivamente a la clavícula y se hacía más superficial. En esta última porción las relaciones anteriores son mucho más sencillas. El esternocleidomastoideo no existe ya; es reemplazado por la aponeurosis cervical superficial. La aponeurosis media sólo persiste en la parte más baja de la región y el omohioideo está casi en relación directa con la arteria: este músculo es seguido por el trayecto de la arteria cervical transversa, debajo de la cual camina la arteria subescapular y retroclavicular de FARABEUF.

Cruzando el borde posterior del esternocleidomastoideo y curvándose sobre él, la vena yugular externa se hunde a través de los planos aponeuróticos. En el momento en que se curva de fuera a dentro en la cara profunda del músculo, cruza la cara anterior de la arteria. Por su convexidad recibe toda una serie de afluentes externos; por su concavidad, por el contrario, es libre. Es fácil comprender que la vía de acceso de la subclavia está comprendida entre el músculo y la vena yugular externa, que se deja reclinar fácilmente. Por último, llegada a contacto de la arteria, la vena subclavia la oculta por delante; enorme cuando está llena, no es, sin embargo, un serio obstáculo al descubrimiento de la arteria, pues penetra ya un poco por debajo de la clavícula que la protege.

Por detrás, la tercera porción de la subclavia entra en relación con las ramas del plexo braquial (segmento de intrincación del plexo). El abanico nervioso se agrupa detrás de la arteria, y los nervios, hasta entonces escalonados encima de ella, se aproximan progresivamente para introducirse por detrás y por fuera de ella debajo de la clavícula (fig. 200).

Por abajo, la subclavia, después de haber franqueado la cúpula torácica, luego el borde externo de la primera costilla que viene a levantar el tubérculo de Lisfranc, el mejor punto de referencia de la arteria, pasa por la cara externa del primer espacio y, por último, sobre la segunda costilla. En este punto comienza la arteria axilar. Como lo ha expresado bien BRAINE, se puede decir que el desfiladero retroclavicular es una región fronteriza.

Detrás de la clavícula existe un verdadero hilio del miembro superior, análogo al de la raíz del muslo: los nervios están fuera, la arteria en medio, la vena por dentro, y por último, uno o dos troncos linfáticos, que representan la corriente principal de la glándula mamaria y se hallan situados por dentro de la vena, desembocan en la vaina axilar. El ligamento costoclavicular ocupa una situación análoga a la del ligamento de Gimbernat, en la base del triángulo de Scarpa. Constituye una especie de polea de reflexión para el tronco venoso axilosubclavio; por dentro de él hay ganglios linfáticos homólogos del ganglio de Cloquet.

Los vasos pasan por una pinza ósteomuscular: clavícula doblada del subclavio y primero y segundo lados doblados del serrato mayor. Gracias a este dispositivo anatómico, el pellizcamiento de los vasos es imposible en los movimientos de elevación de la clavícula.

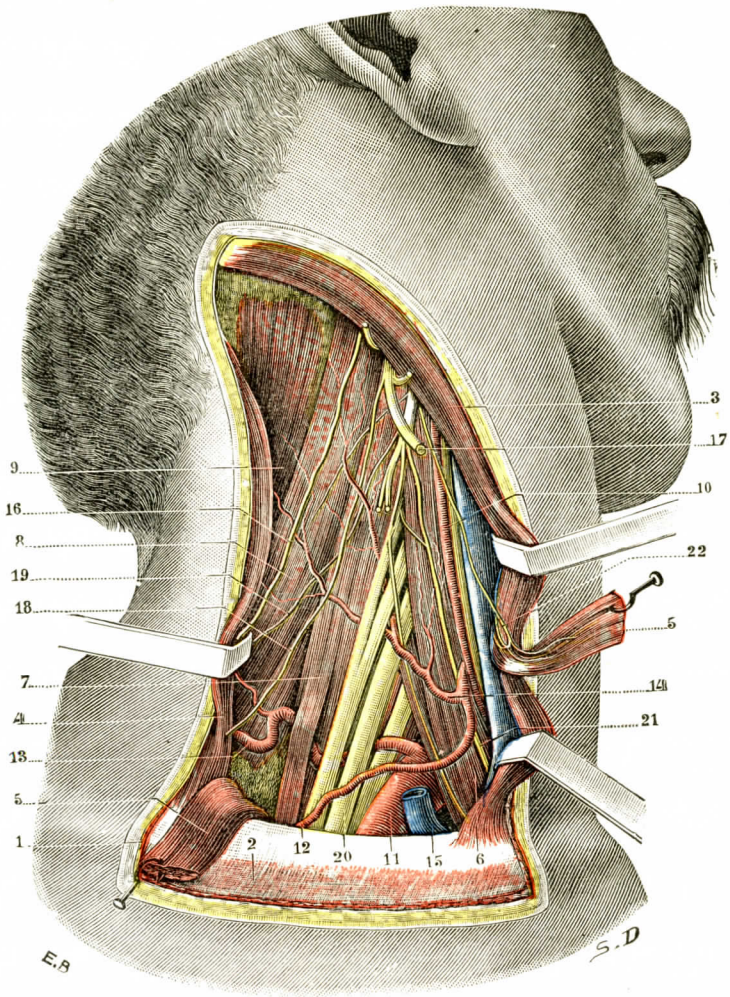

FIG. 201

Región supraclavicular, plano profundo (T.-J.).

1, cutáneo. — 2, pectoral mayor. — 3, esternocleidomastoideo reclinado hacia delante. — 4, trapecio desviado hacia atrás. — 5, 5, omohioideo. — 6, escaleno anterior. — 7, escaleno posterior. — 8, angular. — 9, esplenio. — 10, paquete vásculonervioso del cuello (carótida primitiva, yugular interna y neumogástrico). — 11, arteria y vena subclavias. — 12, escapular superior. — 13, escapular posterior. — 14, cervical ascendente. — 15, yugular externa. — 16, nervio espinal. — 17, rama cervical transversa del plexo cervical superficial. — 18, nervio del trapecio. — 19, nervio del romboides. — 20, plexo braquial. — 21, nervio frénico. — 22, asa nerviosa del hipogloso.

Por arriba, fuera de la yugular externa que franquea de fuera a dentro la dirección de la arteria y la arteria supraescapular que se deberá proteger en la ligadura, la subclavia está libre: FARABEUF insiste justamente en la facilidad que da para llegar a la arteria la ausencia de colaterales en una longitud de varios centímetros en la tercera porción.

B. Arteria subclavia izquierda — Considerada en el hueso supraclavicular, la arteria subclavia izquierda aparece en un plano más posterior que el del trayecto de su homóloga del lado derecho. Esta disposición es manifiesta en la porción preescalénica de la arteria y se explica por el origen diferente a la derecha y a la izquierda.

Nacida directamente de la aorta en el vértice de su cayado, la arteria subclavia izquierda ofrece al estudio, por una parte, una porción torácica, y por otra, un segmento cervical.

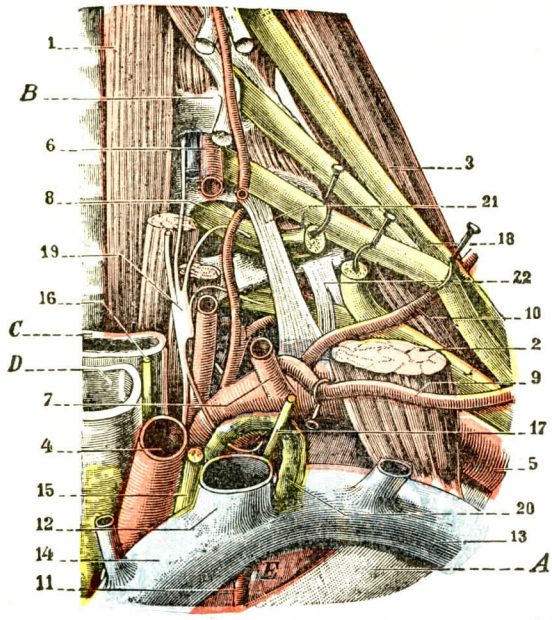

Fig. 202

Relaciones de la arteria subclavia izquierda por dentro de los escalenos (T.-J.).

A, primera costilla. — B, tubérculo de Chassaignac. — C, esófago. — D, tráquea. — E, cúpula pleural.

1, músculo largo del cuello. — 2, escaleno anterior. — 3, escaleno posterior. — 4, carótida primitiva. — 5, subclavia. — 6, vertebral. — 7, tiroidea inferior. — 8, cervical profunda. — 9, escapular superior. — 10, escapular posterior. — 11, mamaria interna. — 12, yugular interna. — 13, vena subclavia. — 14, tronco venoso braquiocefálico. — 15, neumogástrico. — 16, recurrente. — 17, frénico. — 18, plexo braquial. — 19, ganglio cervical inferior del gran simpático. — 20, conducto torácico. — 21, ligamento pleurotransverso. — 22, ligamento costopleural.

En su porción torácica, la arteria camina verticalmente en medio de los órganos del mediastino. Se halla en relación inmediata, por fuera, con la pleura; sube a lo largo de la pared interna del saco pleural y lo sigue hasta la cúpula, y luego se acoda sobre la convexidad del vértice pleuropulmonar.

Por dentro, la arteria sigue la parte lateral del esófago, no lejos del recurrente izquierdo; la tráquea queda en un plano anterior.

Por detrás se halla en relación con la columna vertebral, a lo largo de la cual camina el conducto torácico.

Por delante es seguida por la arteria carótida primitiva izquierda y luego es cruzada pronto por el trayecto casi transverso del tronco venoso braquiocefálico izquierdo.

La arteria llega así a la articulación esternoclavicular, de la que la separa la arteria carótida primitiva izquierda. Su llegada al cuello no es, por lo demás, señalado, como en el lado derecho, por esta articulación; entra, en efecto, en el *hueso supraclavicular* a 3 centímetros por fuera de ella (Richet).

Porción cervical. — Las relaciones son exactamente iguales en su conjunto a las de la arteria subclavia derecha, aunque con las diferencias siguientes:

a) La vena yugular interna no entra en relación con la arteria subclavia izquierda; queda más interna.

b) Lo mismo ocurre con el neumogástrico, cuya curva dibuja el recurrente debajo del cayado aórtico. *No hay, pues, debajo de la arteria izquierda más que dos asas nerviosas, las dos asas simpáticas.*

c) Por último, el conducto torácico, habiendo llegado, aplicado junto a la columna vertebral, al nivel de la séptima cervical, describe encima de la arteria un cayado que se aplica a la cara anterior del primer escaleno y franquea el

plano arterial para llegar al confluente venoso delante del mismo (véase *Conducto torácico)*.

4.° Distribución. — Durante su trayecto la arteria subclavia suministra *nueve ramas colaterales*, que dividiremos, según su dirección, en tres grupos distintos: 1.°, *ramas ascendentes;* 2.°, *ramas descendentes;* 3.°, *ramas externas.*

Variedades. — Las variedades de origen de la subclavia han sido ya indicadas a propósito de las anomalías del cayado aórtico: de estas variedades recordaremos, como una de las más interesantes, aquella en que la subclavia derecha nace a la izquierda y pasa por detrás del esófago para alcanzar su sitio ordinario. — Las variedades referentes a su trayecto pueden resumirse del modo siguiente: se le ha visto pasar por delante del escaleno anterior, pasar a través de este músculo y atravesar los fascículos del escaleno posterior; en dos o tres casos (QUAIN) las relaciones recíprocas de la arteria y la vena estaban invertidas. Se ha visto a la arteria subclavia dividirse y reconstituirse algo más lejos, formando como un anillo, o un ojal, para el paso del escaleno anterior. — Se la ha visto dividirse también en radial y cubital, sin formar axilar por consiguiente. — En cuanto a sus ramas colaterales, pueden nacer en puntos muy variables; pueden también, ya unirse entre sí para formar troncos comunes, o ir acompañadas de arterias accesorias o supernumerarias: el número total de ramas colaterales de la subclavia está naturalmente disminuído en el primer caso; se halla aumentado en el segundo.

A. — RAMAS ASCENDENTES

Las ramas ascendentes de la subclavia son dos: la *vertebral* y la *tiroidea inferior.*

1.° Arteria vertebral, tronco basilar. — La arteria vertebral (figs. 203 y 204) tiene su origen en la primera porción de la subclavia. Se dirige primero hacia atrás y arriba encima de la fosita suprarretropleural, en relación con el ganglio estelar del simpático, del que constituye el punto de referencia más fiel (véase tomo III, *S. cervical)*. Verticalmente ascendente, se sitúa en seguida delante de la apófisis transversa de la séptima cervical, entre el largo del cuello y el escaleno anterior. Se introduce luego por el agujero que presenta en su base la apófisis transversa de la sexta cervical y, continuando su marcha hacia el cráneo, atraviesa sucesivamente todos los agujeros de las apófisis transversas que se hallan situadas encima, hasta el axis inclusive. Durante este trayecto la arteria vertebral, que va acompañada de la vena del mismo nombre, marcha por entre los dos músculos intertransversos, cruzando en dirección perpendicular por delante los cordones nerviosos que salen de los agujeros de conjunción.

Al dejar el axis, la arteria vertebral se dirige hacia el agujero de la apófisis transversa del atlas, describiendo una *primera curva* vertical de concavidad dirigida hacia dentro.

Al salir de este último agujero, rodea de fuera a dentro la parte posterior de las masas laterales del atlas y describe alrededor de ellas una *segunda curva*, ésta horizontal y cóncava hacia delante.

Después de haber descrito estas dos curvas, la vertebral atraviesa la duramadre entre el arco posterior del atlas y el agujero occipital y penetra en el cráneo a través de este orificio. Rodea en seguida oblicuamente la parte ánterolateral del bulbo y se une en la línea media con su homónima del lado opuesto para constituir un tronco único, el *tronco basilar.*

El tronco basilar (fig. 205, 2), impar y situado en la línea media, se dirige de atrás a delante y de abajo arriba, entre la superficie basilar y la protuberancia,

y, llegado a nivel del borde anterior de ésta, se divide en dos ramas terminales: la *cerebral posterior derecha* y la *cerebral posterior izquierda*.

En su curso, la arteria vertebral emite numerosas *ramas colaterales*. Las dividiremos en tres grupos: 1.°, ramas que nacen de su *porción cervical;* 2.°, ramas que nacen de su *porción intracraneal;* 3.°, ramas que nacen del *tronco basilar*.

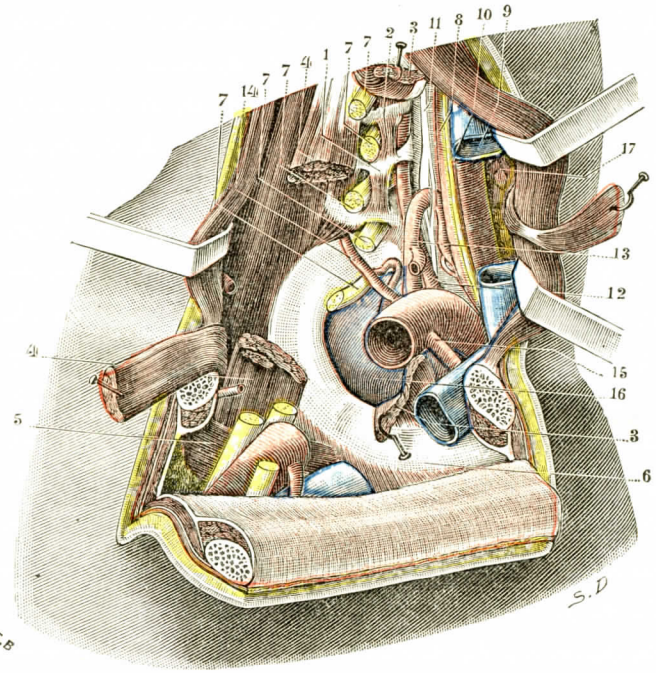

FIG. 203

La base de la fosa supraclavicular derecha, plano profundo (T.-J.).

1, tubérculo de Chassaignac. — 2, músculos intertransversos. — 3, 3, escaleno anterior. — 4, 4, escaleno posterior. — 5, primeras digitaciones del serrato mayor. — 6, primera costilla. — 7, 7, 7, 7, 7, las cinco ramas de origen del plexo braquial cortadas en su punto de entrada en la región. — 8, carótida primitiva. — 9, yugular interna. — 10, neumogástrico. — 11, gran simpático con su ganglio medio. — 12, arteria vertebral. — 13, tiroidea inferior. — 14, cervical profunda. — 15, mamaria interna. — 16, vértice del pulmón, cubierto por la pleura parietal (cúpula pleural). — 17, cuerpo tiroides.

A. RAMAS COLATERALES QUE NACEN DE LA PORCIÓN CERVICAL. — Estas ramas se reducen a ramos espinales y ramos musculares. Los *ramos espinales* penetran por los agujeros de conjunción y se distribuyen en parte por el raquis, en parte por la medula y sus envolturas (véase *Medula*). Los *ramos musculares*, siempre muy delgados y en número variable, se pierden en los músculos prevertebrales, los intertransversos, los rectos y oblicuos posteriores de la cabeza y los dos complexos.

B. RAMAS COLATERALES QUE NACEN DE LA PORCIÓN INTRACRANEAL. — Son cuatro: la meníngea posterior, la espinal posterior, la espinal anterior y la cerebelosa inferior y posterior.

1.° La *meníngea posterior* se desprende de la vertebral, unas veces antes de su entrada en el cráneo y otras después. Se distribuye en la porción de la duramadre que cubre las fosas occipitales inferiores.

2.° La *espinal posterior* nace de la vertebral en el punto que rodea la parte lateral del bulbo. Se dirige primero hacia abajo y atrás y, después de haber suministrado un ramito ascendente al cuarto ventrículo, desciende verticalmente por el lado del surco medio posterior hasta el extremo inferior de la medula cervical, en la que se distribuye. Debajo de la medula cervical, las dos arterias espinales posteriores son continuas por otras arterias análogas, en cuanto a situación y

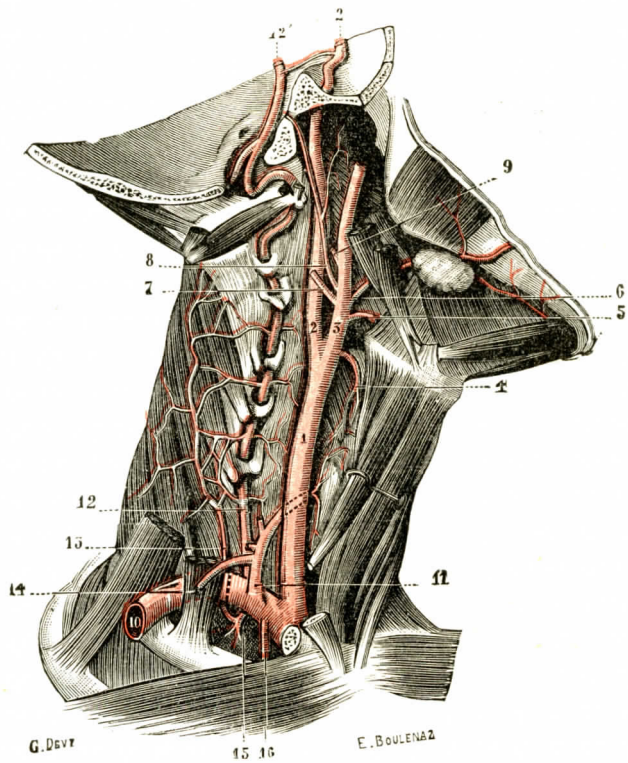

FIG. 204

Arterias tiroidea inferior y vertebral.

1, carótida primitiva. — 2, carótida interna. — 3, carótida externa y sus ramas; 4, tiroidea superior; 5, lingual; 6, facial; 7, occipital; 8, faríngea inferior; 9, auricular posterior. — 10, subclavia y sus ramas; 11, tronco tirocervical; 12, vertebral; 12', cerebral posterior; 13, cervical profunda; 14, supraescapular; 15, intercostal superior; 16, mamaria interna.

dirección, que proceden de las arterias espinales laterales, las cuales llegan a la medula por los agujeros de conjunción (véase *Medula*).

3.° La *espinal anterior* nace algo por encima de la precedente. Se dirige hacia abajo y adentro a la cara anterior del bulbo, donde se une con la del lado opuesto para formar un tronco único, el *tronco espinal anterior*, que desciende siguiendo la línea media hasta el extremo inferior de la medula cervical, en la que se distribuyen (véase *Medula*). Debajo de la medula cervical, el tronco espinal anterior es continuado, como las arterias espinales posteriores, por un tronco situado igualmente en la línea media, a cuya constitución concurren las espinales laterales (véase *Medula*).

4.° La *cerebelosa inferior* nace del lado externo de la vertebral algo por encima de la espina posterior, algunas veces por un tronco común con ésta. Desde

aquí se dirige oblicuamente hacia fuera y atrás, describiendo numerosas flexuosidades. Pasa algunas veces (no siempre) por entre las filas radiculares del hipogloso mayor, rodea el cuerpo restiforme y se divide en dos ramos: un *ramo interno*, que se distribuye por el lóbulo medio del cerebelo, y un *ramo externo*,

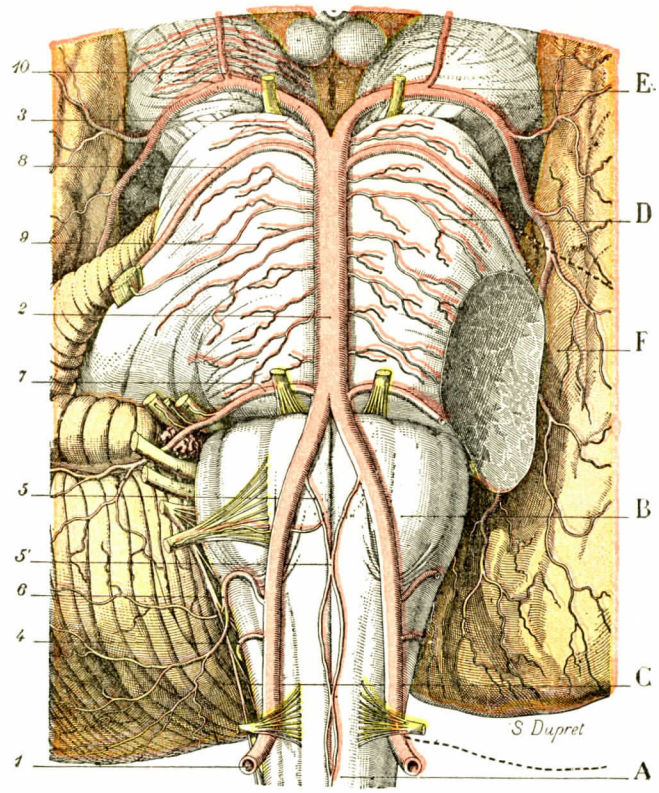

FIG. 205

Porción intracraneal de la vertebral vista en la base del encéfalo.

(En el lado izquierdo, el pedículo cerebeloso medio ha sido seccionado y el hemisferio cerebeloso izquierdo levantado para que pueda verse el trayecto de la cerebral posterior; las dos líneas de puntos indican los límites del hemisferio cerebeloso separado.)

A, medula espinal. — B, bulbo. — C, cerebelo. — D, protuberancia anular. — E, pedúnculos cerebrales. — F, hemisferio izquierdo.

1, arteria vertebral. — 2, tronco basilar. — 3, cerebral posterior. — 4, espinal posterior. — 5, espinal anterior, con 5', tronco espinal anterior. — 6, cerebelosa inferior y posterior. — 7, cerebelosa media. — 8, cerebelosa superior. — 9, arterias protuberanciales. — 10, comunicante posterior.

que cubre con sus ramificaciones la parte inferior y posterior del lóbulo lateral (véase *Cerebelo*).

C. RAMAS COLATERALES QUE NACEN DEL TRONCO BASILAR. — El tronco basilar emite en su curso ramas para la protuberancia, la arteria auditiva interna, las cerebelosas anterior e inferior y la cerebelosa superior.

1.° Las *ramas de la protuberancia*, muy numerosas y muy delgadas, penetran en la protuberancia anular por su cara inferior y se distribuyen en ella (véase *Protuberancia*).

2.° La *arteria auditiva interna* es una arteriola que se introduce, con el nervio acústico, en el conducto auditivo interno y va a terminar en las diferentes partes constituyentes del vestíbulo y del caracol; nace con frecuencia de la arteria siguiente.

3.° La *cerebelosa media* (fig. 206) nace ordinariamente de la parte media del tronco basilar (generalmente de su tercio posterior) y se distribuye por la parte anterior e inferior del cerebelo (véase *Cerebelo*).

4.° La *cerebelosa superior* (fig. 207) se desprende del extremo anterior del tronco basilar. Oblicua hacia fuera y arriba, rodea el pedúnculo cerebral siguiendo

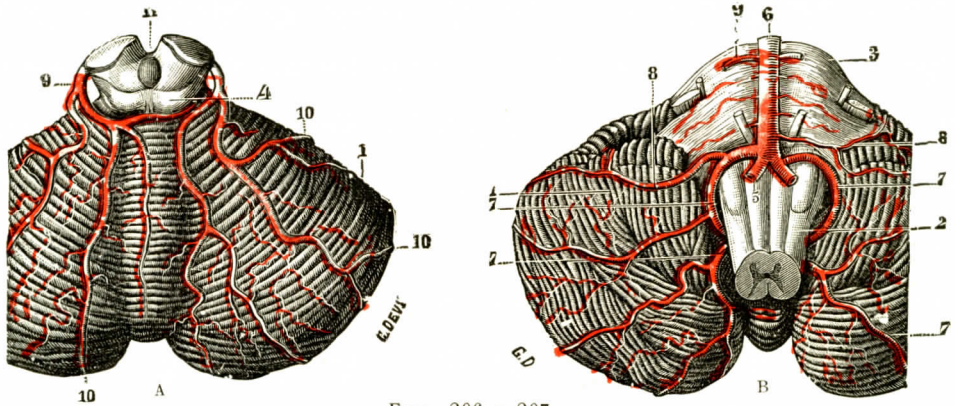

FIGS. 206 y 207

Arterias del cerebelo: A, vistas sobre la cara superior; B, vistas sobre la cara inferior.

1, cerebelo. — 2, bulbo raquídeo. — 3, protuberancia anular. — 4, tubérculos cuadrigéminos posteriores. — 5, arteria cerebral. — 6, tronco basilar. — 7, arteria cerebelosa inferior. — 8, arteria cerebelosa media, que nace a la derecha por un tronco común con la precedente. — 9, arteria cerebelosa superior. — 10, 10, 10, ramos que rodean la circunferencia del cerebelo para pasar sobre su cara opuesta. — 11, ventrículo medio.

el borde superior de la protuberancia y va a cubrir con sus ramificaciones la cara superior del cerebelo (véase *Cerebelo*).

D. RAMAS TERMINALES. — El tronco basilar (fig. 205, 2) se bifurca, en su extremo anterior, como hemos dicho anteriormente, en *cerebral posterior izquierda* y *cerebral posterior derecha.*

Huyendo de la línea media, las dos arterias cerebrales posteriores rodean cada una por su lado el pedúnculo cerebral, describiendo una curva regular de concavidad dirigida hacia atrás. Son paralelas a la cerebelosa superior, antes descrita, de la que las separa, a nivel del borde interno del pedúnculo, el nervio motor ocular común.

Desde su origen, la cerebral posterior da un grupo de ramúsculos que penetran en los agujeros del espacio perforado posterior o espacio interpeduncular. Un poco más lejos recibe la comunicante posterior, rama de la carótida interna. A nivel del borde externo del pedúnculo emite la *coroidea posterior*, rama bastante delgada que se dirige a los tubérculos cuadrigéminos para distribuirse desde aquí por la glándula pineal y la tela coroidea. Luego se dirige a la parte posterior del hemisferio cerebral, desplegándose aquí en numerosas ramificaciones, que estudiaremos más adelante (véase libro V, *Arterias del cerebro*).

RESUMEN DE LA VERTEBRAL

a) *Ramas colaterales que nacen:*	1.° *De la porción cervical.*	R. musculares.	
		R. espinales.	
	2.° *De la porción craneal.*	A. meníngea posterior.	
		A. espinal posterior.	
		A. espinal anterior.	
		A. cerebelosa inferior.	
	3.° *Del tronco basilar.*	R. de la protuberancia	
		A. auditiva interna.	
		A. cerebelosa mediana.	
		A. cerebelosa superior.	
b) *Ramas terminales*		A. cerebrales posteriores.	

Variedades. — Las variedades anatómicas de la arteria vertebral son relativas a su origen, a su calibre, a su trayecto y a su distribución:

a. *Desde el punto de vista de su origen*, la vertebral puede nacer, según los casos, de la carótida primitiva, de la tiroidea inferior, del tronco braquiocefálico y hasta de la aorta. — En el caso de origen en el tronco braquiocefálico, la arteria arranca, ya del mismo tronco, ya de su ángulo de bifurcación. — En cuanto al origen aórtico, es todavía más variable: ha sido observado ya en la vertebral derecha, ya en la vertebral izquierda, y se puede efectuar en los puntos siguientes: entre el tronco braquiocefálico y la carótida izquierda, entre las dos carótidas, entre la carótida izquierda y la subclavia izquierda, y finalmente, más abajo de este vaso. — En casos muy raros se ve provenir la vertebral de dos arterias, primero distintas, luego confundidas; estas dos arterias de origen o *raíces* pueden emanar una y otra de la subclavia, o bien una de la subclavia y la otra de la aorta o de la tiroidea inferior (Quain). — La arteria vertebral puede tener hasta tres ramas de origen, viniendo una de la subclavia, la segunda de la tiroidea inferior y la tercera del tronco braquiocefálico o de la aorta. Estas tres ramas de origen pueden proceder las tres de la subclavia (Quain, Dubreuil).

b. *Desde el punto de vista de su calibre*, las dos arterias vertebrales pueden ser desiguales. En este caso, generalmente la vertebral izquierda (Quain) domina a la del lado derecho. Pero esto no es una regla absoluta: Cruveilhier ha visto, en efecto, la vertebral izquierda reducida a un simple ramúsculo.

c. *Desde el punto de vista de su trayecto*, la arteria vertebral puede pasar anormalmente por el agujero que se encuentra en la base de la apófisis transversa de la séptima cervical. — Por el contrario, son numerosos los casos en que esta misma arteria no penetra en su conducto ósteofibroso hasta a nivel de la quinta cervical, de la cuarta, de la tercera y aun de la segunda. — Se la ha visto volver a salir de su conducto entre la tercera y la segunda cervicales y volver a entrar en él a nivel del atlas. — En los casos en que la vertebral derecha nace de la aorta, detrás de la subclavia izquierda, puede pasar por detrás del esófago (Strathers, Hyrtl), para dirigirse al orificio transverso de la sexta cervical del lado derecho.

d. *Desde el punto de vista de su distribución*, las vertebrales pueden, o bien perder algunas de sus ramas, o bien presentar algunas ramas supernumerarias. — En el *primer orden de casos* se ha notado la ausencia de la cerebelosa inferior, de la cerebelosa mediana, de la espinal anterior izquierda, de una de las arterias espinales posteriores y hasta de la cerebelosa posterior. Sin embargo, esta palabra *ausencia*, empleada de ordinario para designar esta especie de anomalía, es defectuosa, porque el vaso calificado de ausente existe en realidad, pero es suministrado por otro vaso vecino. — En el *segundo grupo de hechos* vemos que el tronco de la arteria vertebral emite, según los casos: la tiroidea inferior, la intercostal superior, la cervical profunda y hasta la occipital.

Por lo que se refiere al tronco basilar propiamente dicho, Batujeff (*Anat. Anzeiger*, año 1889) lo ha visto nacer de la carótida interna. — Se le ha visto faltar, siendo entonces reemplazado por las dos arterias vertebrales, que seguían una y otra un trayecto independiente, enviándose mutuamente algunas anastomosis transversales. — En un caso de Dady, el tronco basilar, en apariencia normal, estaba dividido en dos conductos laterales por un tabique impar y situado en la línea media.

2.° **Arteria tiroidea inferior.** — Su origen está sujeto a numerosas variaciones. Puede nacer ora aisladamente (15 por 100 de los casos), ora por un tronco común con una o varias colaterales. El caso más frecuente está representado por el *tronco tirobicérvicoescapular* (Farabeuf), constituído por la tiroidea, la cervical transversa, la cervical ascendente y la escapular superior (fig. 197).

Desde el punto de vista de las relaciones y trayecto ofrece tres segmentos: ascendente, transverso y terminal. El segmento ascendente, paralelo a la vertebral, está situado a 10 ó 15 milímetros por fuera de ésta, y ligeramente por delante. Llegada a la altura del tubérculo de Chassaignac, describe una *primera curva* o *cayado*, de concavidad anterior, que pasa

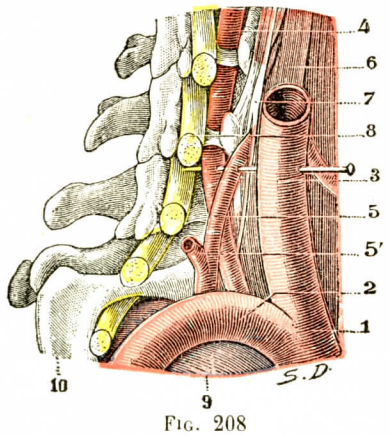

Fig. 208

Relaciones respectivas de las tres arterias carótida primitiva, vertebral, y tiroidea inferior (vista lateral derecha).

1, tronco braquiocefálico. — 2, subclavia. — 3, carótida primitiva. — 4, vertebral. — 5, tiroidea inferior, con 5', cervical profunda. — 6, largo del cuello. — 7, gran simpático. — 8, nervios cervicales. — 9, pulmón. — 10, primera costilla. — Se ve como un alfiler, hundido de delante atrás, encuentra a la vez las tres arterias carótida primitiva, tiroidea inferior y vertebral.

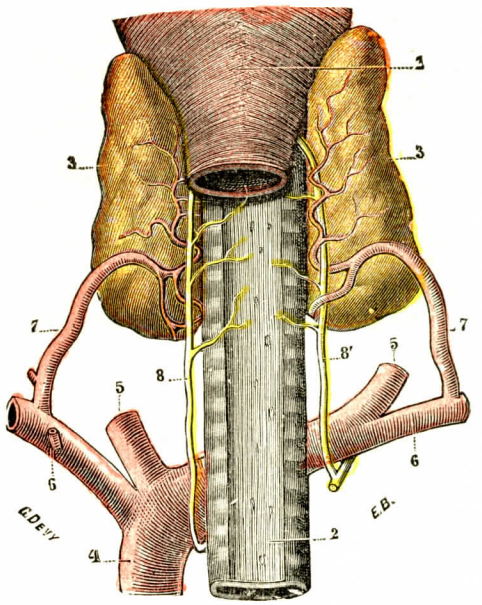

Fig. 209

Relaciones de los nervios recurrentes y las arterias tiroideas inferiores.

1, faringe. — 2, tráquea. — 3, 3, cuerpo tiroides. — 4, aorta. — 5, carótida primitiva. — 6, subclavia. — 7, tiroidea inferior. — 8, 8, nervios recurrentes izquierdo y derecho (el izquierdo pasa por detrás de las ramas arteriales; el derecho penetra en una especie de horquilla formada por dos ramas de la tiroidea, una de las cuales, la inferior, pasa por detrás del nervio, y la otra, superior, por delante).

por detrás de la yugular interna, de la carótida primitiva y del neumogástrico y *por delante* de la vertebral. Este cayado cruza el simpático cervical, pasando unas veces por delante, y otras por detrás, a veces, también, atravesando un ojal nervioso (asa de Drobnick). Esta relación con el simpático corresponde al ganglio cervical medio, cuando existe (ganglio tiroideo de Haller). El vaso está también en relación con el nervio cardíaco superior del simpático que le cruza y el nervio cardíaco medio, cuando éste nace arriba. Generalmente, el cayado tiroideo está rodeado de un verdadero plexo nervioso, muy variable en su constitución.

Al aproximarse al tiroides, este vaso cruza el recurrente ora por delante, ora por detrás. Describe una segunda curva que le conduce a la cara posterior de la parte inferior del tiroides, en donde termina.

Las diferentes ramas suministradas por la tiroidea inferior se dividen en *ramas colaterales* y en *ramas terminales*

A. RAMAS COLATERALES. — En su trayecto, la tiroidea inferior emite sucesivamente:

1.° Un *ramo esofágico*, que se distribuye por la porción cervical del esófago y parte inferior de la faringe;

2.° *Ramos traqueales*, que se dirigen a la tráquea y se anastomizan inferiormente con las arterias bronquiales, ramas de la aorta;

3.° Un *ramo laríngeo posterior*, constante (THEILE), aunque a menudo muy delgado, que se dirige a la pared posterior de la laringe, donde termina, en parte en los músculos y en parte en la mucosa de la región;

4.° *Ramos musculares*, para el largo del cuello, el esternocleidohioideo, el esternotiroideo y el escaleno anterior.

5.° La *arteria cervical ascendente* se separa de la tiroidea inferior en el punto en que ésta se curva por detrás de la yugular interna y se eleva siguiendo los tubérculos anteriores de las apófisis transversas de las vértebras cervicales, caminando entre las inserciones del escaleno anterior y las de los músculos prevertebrales (largo del cuello y recto mayor anterior). Se eleva así hasta la tercera cervical, a menudo hasta la segunda o también hasta el atlas. La cervical ascendente abandona en su trayecto dos órdenes de ramos: 1.° *ramos musculares*, para el escaleno, los músculos prevertebrales, los intertransversos y los dos complexos; 2.°, *ramos espinales*, que penetran en los agujeros de conjunción y terminan a la vez en los cuerpos vertebrales y en la medula espinal (véase *Medula)*. Estos ramos se anastomizan con los ramos espinales de la vertebral.

B. RAMAS TERMINALES. — Al llegar a la cara posterior del cuerpo tiroides la tiroidea inferior se divide en tres ramas, destinadas todas a esta glándula de secreción interna (véase *Cuerpo tiroides):*

1.° Una *rama inferior*, que sigue horizontalmente el borde inferior del tiroides y se anastomiza, en la línea media, con la del lado opuesto.

2.° Una *rama posterior*, que sube a lo largo de su borde posterior y se anastomiza con la rama correspondiente de la tiroidea superior.

3.° Una *rama profunda*, que se pierde en la cara profunda del cuerpo tiroides.

RESUMEN DE LA TIROIDEA INFERIOR

a) *Ramas colaterales* . . . . . R. esofágicos. R. traqueales. R. laríngeo posterior. R. cervical ascendente.

b) *Ramas terminales* . . . . . R. inferior. R. posterior. R. profunda.

Variedades. — Naciendo por un tronco común con las dos escapulares posterior y superior, constituye el *tronco tiroescapular* (véase más adelante). — Más rara vez emana de un tronco distinto de la subclavia, tales como la carótida primitiva, el tronco braquiocefálico, el tronco innominado o hasta del cayado aórtico. Puede nacer de un tronco común con la del lado opuesto. Puede existir una *tiroidea inferior accesoria* (VARAGLIA, TESTUT). —En un caso hemos visto bifurcarse la tiroidea inferior muy cerca de su origen.—Puede suministrar ramos al mediastino anterior, al timo, a los bronquios. En un caso de LA ROCCA (1906) suministraba un ramo bastante voluminoso que, del cuerpo tiroides, descendía hacia la horquilla esternal y se ramificaba por delante del esternón. — Puede anastomizarse con la vertebral, con la intercostal superior, con las bronquiales. — Puede ser muy pequeña y aun puede faltar, reemplazada o no, en este caso, por la tiroidea de Neubauer. — Respecto a las variaciones de la tiroidea inferior, véase CASALI, *Bibliographie anatomique*, 1912.

TIROIDEA DE NEUBAUER. — Se da este nombre a una arteria supernumeraria que, naciendo ya de la aorta, ya del tronco braquiocefálico, marcha hacia la tráquea y alcanza la parte inferior del cuerpo tiroides. Se comprende la importancia que puede tener este vaso en las operaciones que se practican a este nivel de la región infrahioidea y particularmente en la traqueotomía. La existencia de la tiroidea de Neubauer coincide de ordinario con la ausencia de la tiroidea inferior derecha, pero los dos vasos pueden existir a la vez en el mismo sujeto, de suerte que la anomalía en cuestión significa, según los casos, como hace notar THEILE, ya un desdoblamiento, ya una simple desviación de la tiroidea inferior. Por lo demás, la tiroidea de Neubauer varía mucho en su volumen: es a veces tan considerable como la tiroidea inferior, como también se la ve reducirse en ciertos sujetos a las proporciones de una simple arteriola.

B. — RAMAS DESCENDENTES

Las ramas descendentes de la subclavia son dos, como las ramas ascendentes: son la *mamaria interna* y la *intercostal superior*.

1.° Arteria mamaria interna. — Es la más fija de las colaterales de la subclavia (DUBREUIL-CHAMBARDEL). Nace a la altura del tronco tirobicérvicoescapular, a 8 milímetros por fuera del origen de la vertebral (GRANJON).

A. TRAYECTO. — Inmediatamente después de su origen, se dirige hacia abajo por detrás del extremo interno de la clavícula. Cruza luego oblicuamente el cartílago de la primera costilla y desciende por el tórax, siguiendo el borde del esternón, del que está separada por una distancia media de 10 a 15 milímetros. SANDMANN (T. Kœnigsberg, 1894), que ha medido esta distancia en cuarenta individuos, ha obtenido las cifras medias siguientes: en el primer espacio intercostal, 11 milímetros; en el segundo espacio, 15,3 milímetros; en el tercer espacio, 15,6 milímetros; en el cuarto espacio, 15,4 milímetros; en el quinto, 16,9 milímetros; en el sexto, por último, 19,8 milímetros. Pero esta distancia presenta variaciones individuales considerables, y así DELORME y MIGNON han encontrado: en el primer espacio, 6 y 20 milímetros; en el segundo, 10 y 20 milímetros; en el tercero, 10 y 21 milímetros; en el cuarto, 8 y 25 milímetros; en el quinto, 7 y 35 milímetros; en el sexto, 6 y 45 milímetros.

En su trayecto intratorácico, la arteria mamaria interna sigue lo más a menudo un trayecto vertical y casi rectilíneo. En ciertos individuos, no obstante (26 por 100, según SANDMANN), se curva en arco, y en tal caso la concavidad de la curva mira hacia fuera (12 por 100) o hacia dentro (9 por 100); otras veces, pero más raras (5 por 100), mira a la vez hacia fuera y adentro, es decir, que la arteria está curvada en forma de *S* itálica.

Llegada a nivel del décimo espacio intercostal, la mamaria interna se divide en tres *ramas terminales*, que describiremos al instante.

B. RELACIONES. — La arteria se dirige hacia abajo y adentro. Pasa por detrás *de la* vena subclavia. Es cruzada, por delante, por el nervio frénico, el cual, primero externo en relación con la arteria, es después interno. Este cruzamiento se hace en ángulo agudo. Son posibles algunas variaciones en estas relaciones: en un tipo extremo, el nervio frénico está situado desde el primer momento dentro de la arteria; en otro tipo extremo, se efectúa el cruzamiento muy bajo, en el tórax. Dentro de éste, la arteria mamaria interna corre por la cara posterior de los cartílagos costales y de los músculos intercostales internos, por delante del triangular del esternón y de la pleura.

C. RAMAS COLATERALES. — En su trayecto, la mamaria interna emite numerosas ramas colaterales, que se pueden distinguir, por su dirección, en *anteriores*, *posteriores*, *internas* y *externas:*

1.° Los *ramos anteriores* perforan de atrás a delante el músculo intercostal interno y terminan, en parte en el músculo pectoral mayor, en parte en la piel y en la glándula mamaria.

2.° Los *ramos posteriores* se dirigen atrás hacia el mediastino anterior y se pierden en el timo *(arterias tímicas)* y parte en el pericardio *(arterias pericardíacas)*. Uno de estos ramos posteriores marcha al encuentro del nervio frénico y, con el nombre de *arteria diafragmática superior*, desciende con él hasta el diafragma, por el que se distribuye (véase *Arterias del pericardio)*.

3.° Los *ramos internos*, muy delgados, se dirigen hacia dentro y terminan en la cara posterior del esternón.

4.° Los *ramos externos* constituyen las *arterias intercostales anteriores*. En número de dos en cada espacio intercostal, una *superior* y otra *inferior*, estas arterias se dirigen hacia fuera, la superior siguiendo el borde inferior de la costilla que está encima, la inferior siguiendo el borde superior de la costilla que está debajo. Poco después de su origen atraviesan de dentro a fuera el músculo intercostal interno y van a anastomizarse por inosculación en el intervalo que existe entre los dos músculos intercostales, con las dos ramas de bifurcación de la arteria intercostal posterior correspondiente.

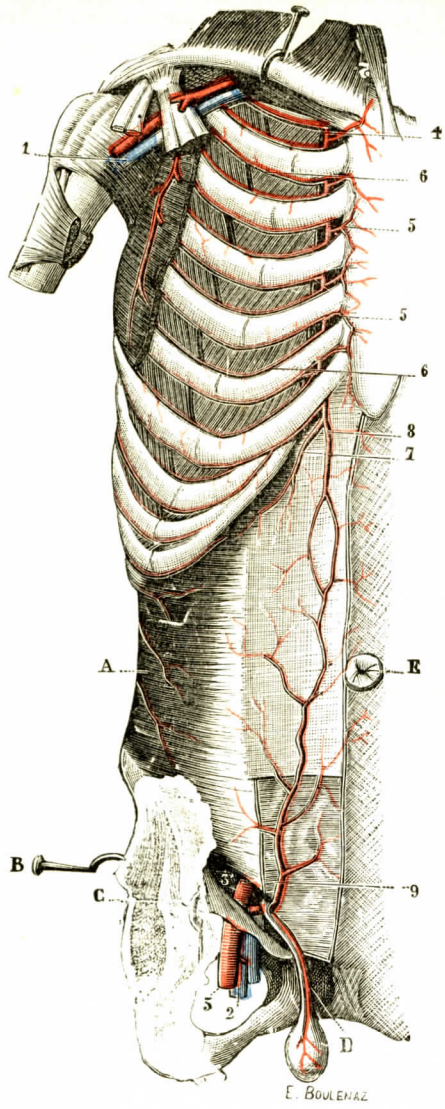

FIG. 210

Arterias mamaria interna y epigástrica.

A, músculo transverso. — B, músculo sartorio. — C, aponeurosis del oblicuo mayor separada hacia abajo. — D, cordón y testículo. — E, ombligo. — 1, arteria y vena axilares. — 2, vena femoral. — 3, arteria femoral. — 3', arteria ilíaca externa. — 4, arteria mamaria interna, con 5, sus ramos anteriores; 6, sus ramos externos o intercostales anteriores; 7, su rama de bifurcación externa; 8, su rama de bifurcación interna. — 9, arteria epigástrica, anastomizándose por detrás del recto mayor con la rama precedente.

D. RAMAS TERMINALES. — Detrás de la sexta costilla, la mamaria interna se divide en tres ramas: torácica, diafragmática y abdominal.

a) *Rama torácica o tóracofrénica.* — La rama torácica suministra las intercostales anteriores de los seis o siete últimos espacios intercostales, y a menudo la rama diafragmática, de donde el nombre de arteria *tóracofrénica* que se le podría dar. Al cruzar los séptimo, octavo y noveno espacios deja un ramo que pronto se divide en dos ramas: la rama superior sigue el borde inferior de la costilla suprayacente y se anastomiza con la terminación de la intercostal aórtica (véase más adelante: *Arterias intercostales);* la rama inferior sigue el borde superior de la costilla sub-

yacente y se anastomiza con la terminación de la arteria inferior del espacio, arteria que procede de la intercostal aórtica.

A partir del décimo espacio la rama torácica se hace extremadamente delgada y se agota en los músculos intercostales de los últimos espacios.

b. *Rama diafragmática.* — La rama diafragmática es a menudo, como hemos visto, una colateral de la rama torácica. Esta rama diafragmática, bien descrita por Gregoire, desciende por detrás de los cartílagos de la sexta y séptima costi-

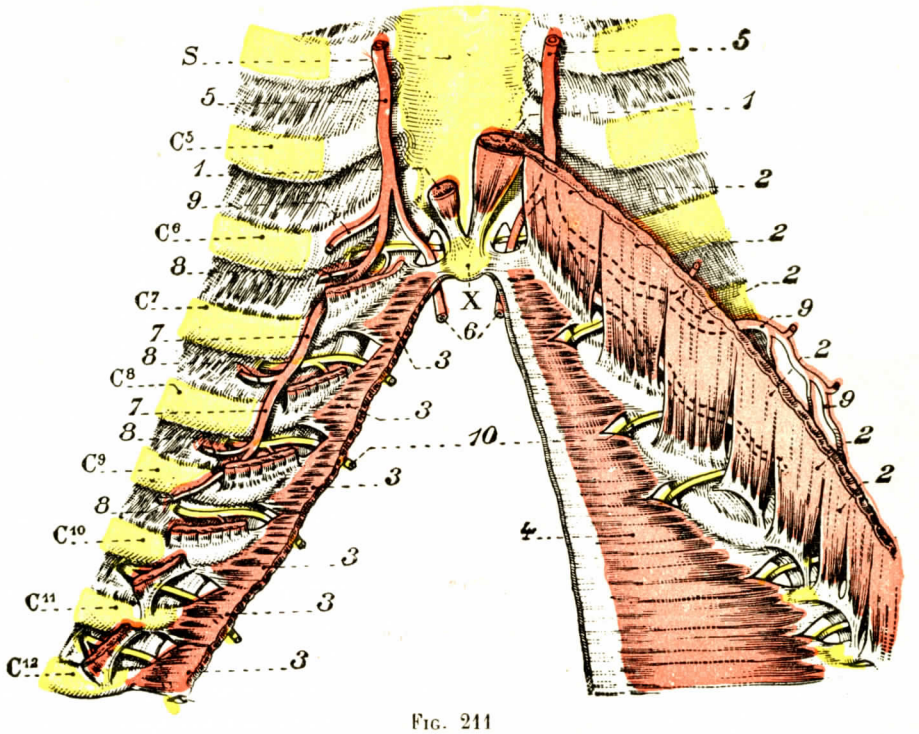

Fig. 211

Inserciones costales del diafragma y del transverso (cara endotorácica) *(semiesquemática)* (en parte según Grégoire).

S, esternón. — X, apéndice xifoides. — C^5, C^6..., C^{12}, ocho últimas costillas.

1, 1, fascículos xifoideos del diafragma. — 2, 2, 2, etc., fascículos costales del diafragma. Estos fascículos se han cortado a ras de sus inserciones a la izquierda de la figura. — 3, 3, 3, inserciones costales del transverso del abdomen. — 4, músculo transverso derecho. — 5, 5, arterias mamarias internas, derecha e izquierda, que terminan por tres ramos. — 6, 6, ramas abdominales que pasan al hiato muscular comprendido entre el fascículo xifoideo y la primera digitación costal diafragmática. — 7, 7, ramas del seno costodiafragmático. — 8, 8, ramos que penetran en los espacios intercostales. — 9, 9, ramas destinadas a la cúpula pleural.

llas (fig. 211) siguiendo el fondo de saco costomediastinal de la pleura. Alcanza en este punto las inserciones anteriores del diafragma y se desliza entre la pleura diafragmática siguiendo el fondo de saco costodiafragmático.

Este fondo de saco se encuentra, pues, seguido en cierta extensión por dos ramas de la mamaria: la rama torácica a lo largo de la hoja costal y la rama diafragmática a lo largo de la hoja frénica (Gregoire). Esta última rama se agota en la musculatura diafragmática; algunos de sus ramos se anastomizan con ramos anteriores de la diafragmática inferior a través del diafragma.

c. *Rama abdominal.* — La rama abdominal, la más interna de las tres, se dirige verticalmente hacia abajo. Sale del tórax pasando por la hendidura de

Larrey, nombre que se da al espacio comprendido entre los fascículos xifoideos del diafragma. Este espacio establece una comunicación entre el tejido celular torácico y el tejido celular subperitoneal. La rama abdominal contenida en este tejido se sitúa primero detrás del músculo recto mayor, luego penetra en la vaina del músculo y en el mismo músculo. Llegada a nivel del ombligo termina anastomizándose con las ramificaciones de la epigástrica, ramas de la ilíaca externa. La rama abdominal de la mamaria se distribuye por la parte superior de los músculos recto mayor, oblicuo mayor y oblicuo menor del abdomen, así como por los tegumentos que los cubren.

RESUMEN DE LA MAMARIA INTERNA

a) *R. colaterales* . . . . . { A. anteriores. / A. posteriores. / A. internas. / A. externas (intercostales anteriores).

b) *R. terminales* . . . . . { R. torácica. / R. diafragmática. / R. abdominal.

Variedades. — La arteria mamaria interna está a veces unida en su origen con alguna de las ramas de la subclavia, la cervical profunda, la tiroidea inferior, una de las escapulares. — Se la ha visto nacer, pero en casos muy raros, de la aorta, del tronco braquiocefálico y hasta de la maxilar. Puede ir acompañada, por un lado o por los dos, de arterias mamarias accesorias. — Se anastomiza a veces con la del lado opuesto por medio de una rama transversal, situada detrás del apéndice xifoides. — Se la ha visto suministrar una bronquial. — En un caso, hasta aquí único, de HYRTL, la mamaria interna del lado derecho salía de la cavidad torácica a través del cuarto espacio intercostal y volvía a entrar en ella después de haber rodeado el quinto cartílago costal. — Se ha descrito con el nombre de *mamaria interna lateral* una rama supernumeraria de la subclavia, que se desprende del tronco arterial en el momento en que éste va a entrar en los escalenos, y entonces desciende por el tórax siguiendo la cara interna de la pared torácica lateral. Se la puede seguir hasta el cuarto, el quinto o el sexto espacios intercostales. La hemos visto, en un caso, descender hasta el séptimo. En su camino, la mamaria interna lateral se anastomiza con las arterias intercostales de los espacios con los que está en relación. FAWCETT, *The internal mammary artery arising from the thyroid axis*, Journ. of Anat. u. Phys., s. III, vol. X, 1914-15; — BONNET y BARBIER, *Notes pour servir à l'anatomie des vaisseaux mammaires internes*, Lyon Chirurgical, vol. XVIII, 1921; — BARBIER, Thèse de Lyon, 1921.

2.° Arteria intercostal superior. — La intercostal superior (fig. 197, 7) se desprende de la parte posterior e inferior de la subclavia, muy cerca de la cervical profunda, a menudo formando un tronco común con ésta, el *tronco cérvicointercostal.*

En su origen, la arteria intercostal superior está en relación con el borde externo del ganglio estrellado y se aplica a él. Le rodean filetes simpáticos, en particular los *ramos communicantes*, destinados a C^8 y D^1. La arteria pasa entre el octavo nervio cervical y el primer nervio torácico. Cuando la cervical profunda nace de la intercostal superior, ella es la que pasa entre los dos nervios. El ligamento transversopleural pasa por encima y por fuera de la arteria y contribuye a aplicarla al ganglio.

Sigue un trayecto vertical hasta el tercer espacio intercostal, en el que termina, después de haber dado las dos o tres primeras intercostales.

Estas ramas, que se designan con el nombre de *intercostales superiores*, por oposición a las *intercostales aórticas*, que estudiaremos más adelante, se conducen exactamente como éstas (véase *Intercostales aórticas)*, es decir, que se dividen, en el agujero de conjunción correspondiente, en dos ramos: un *ramo dorsoespinal*,

destinado a los músculos espinales, a la medula y al raquis, y un *ramo intercostal propiamente dicho*, que recorre el espacio intercostal correspondiente y se anastomiza por delante con las intercostales anteriores, procedentes de la mamaria interna.

La primera intercostal superior se anastomiza constantemente con las divisiones anteriores de la acromiotorácica, rama de la axilar.

Variedades. — El calibre de esta arteria varía según la extensión de su campo de distribución (el primer espacio intercostal solamente o los cuatro primeros). — Nace con bastante frecuencia, ya de la cervical profunda, ya de la vertebral. En uno de estos casos (QUAIN) atravesaba el agujero de la apófisis transversa de la séptima cervical. — La hemos visto nacer de la axilar. — Puede faltar. — Se la ha visto en un caso (BLANDIN) suministrar una arteria mamaria lateral.

Véase respecto a la intercostal superior: EMERICO LUNA, *Rara anomalia dell'arteria intercostalis suprema*, Zentralblatt f. norm. Anat. u. Mikrotech., 1910; — Ric. Lab. Anat. Norm. Roma, 1909.

C. — RAMAS EXTERNAS

Las ramas externas de la subclavia son cinco, a saber: la *escapular superior*, la *escapular posterior* y la *cervical transversa superficial*, la *cervical ascendente* y la *cervical profunda*. Estas arterias se desprenden ordinariamente de la primera porción de la subclavia, pero con variantes numerosas. La cervical profunda, por ejemplo, nace muy a menudo, como ya hemos hecho notar anteriormente, de un tronco común con la intercostal superior. En cuanto a las dos arterias escapulares, nacen del lado superior de la subclavia, en las inmediaciones de la tiroidea inferior, aisladamente o formando un tronco común. Hasta es muy frecuente ver las arterias tiroideas inferiores, escapular superior y escapular posterior, desprenderse las tres de la subclavia formando un tronco común muy corto *(tronco tiroescapular)*, disposición descrita como normal en los tratados clásicos de GRAY y de QUAIN. En otros casos, naciendo la escapular posterior aisladamente, se encuentra todavía, sobre la cara ánterosuperior de la subclavia, un tronco voluminoso y corto de donde emergen cuatro ramas: la escapular superior, la tiroidea inferior, una cervical transversa superficial y una cervical ascendente: es el tronco *tirocervical* de los anatomistas alemanes, el *tronco tirobicérvicoescapular* de Farabeuf.

1.° Arteria escapular superior o supraescapular. — Inmediatamente después de su origen, la escapular superior (fig. 212, 11) se dirige verticalmente hacia abajo y adelante. Luego se curva para dirigirse horizontalmente hacia fuera a lo largo del borde posterior de la clavícula, y de ahí el nombre de *retroclavicular* que le da FARABEUF. Situada primero entre el escaleno anterior y el fascículo clavicular del esternocleidomastoideo, alcanza luego la base del triángulo supraclavicular, donde sólo está cubierta por la aponeurosis cervical y el cutáneo. Pasa, pues, por delante del escaleno anterior, a un centímetro por encima de su inserción costal. Penetra, en fin, por debajo del trapecio y se dirige hacia la escotadura coracoidea, a la que llega pronto.

En esta primera parte de su trayecto, la arteria escapular superior emite numerosas *ramas colaterales*, destinadas a los músculos vecinos: esternocleidomastoideo, escaleno anterior, subclavio y trapecio. La rama que se dirige a este último músculo es a veces muy voluminosa; se distribuye, en parte, en el músculo trapecio, y en parte, en la región del acromion, donde se anastomiza con la división posterior de la acromiotorácica.

Llegada a la escotadura coracoidea, la escapular superior pasa ordinariamente por encima del ligamento que convierte esta escotadura en agujero y desemboca

entonces en la fosa supraespinosa. Después de haber dado varios ramos a la cara profunda del músculo supraespinoso *(arterias del supraespinoso)*, desciende a la fosa infraespinosa, rodeando el borde externo cóncavo de la espina del omóplato, y se ramifica entonces por debajo del músculo infraespinoso *(arteria del infraespinoso)*. Estas ramificaciones infraespinosas de la arteria escapular superior se

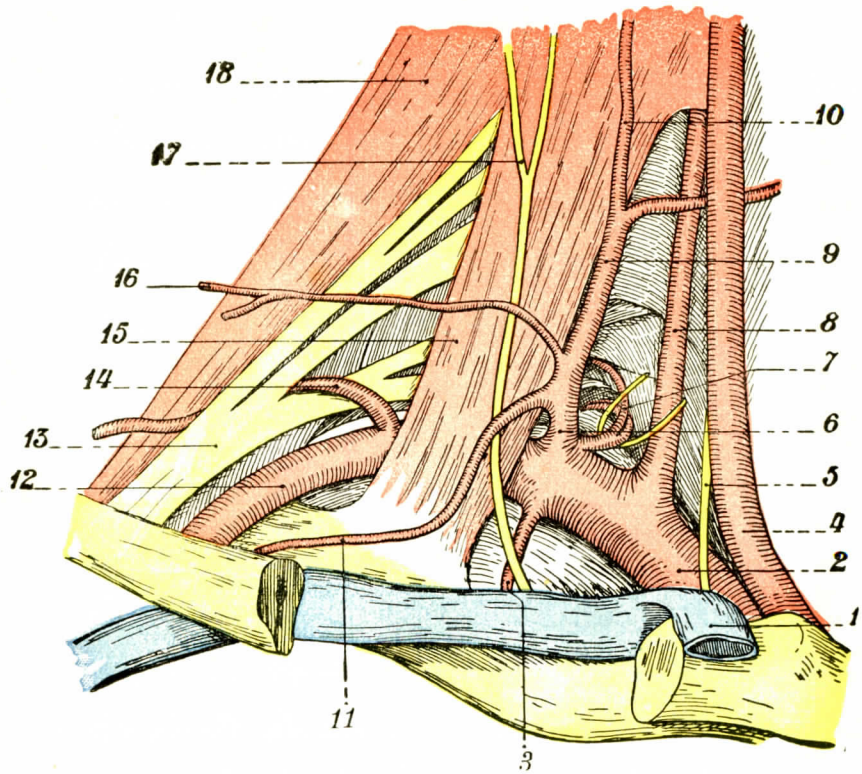

FIG. 212

Arteria subclavia derecha y sus ramas (según FARABEUF).

1, confluente de la yugular interna y la vena subclavia o arteria mamaria interna. — 2 y 12, arteria subclavia. — 3, nervio frénico que cruza por delante la arteria mamaria interna. — 4, arteria carótida primitiva. — 5, nervio neumogástrico que abandona la cara posterior de la carótida primitiva para pasar delante de la arteria subclavia. — 6, tronco tirobicérvicosupraescapular. — 7, arteria intercostal superior. — 8, arteria vertebral. — 9, arteria tiroidea inferior. — 10, arteria cervical ascendente preescalénica. — 11, arteria escapular superior o supraescapular, preescalénica. — 13, cordones del plexo braquial. — 14, arteria escapular posterior o arteria cervical transversa profunda, retroescalénica, que atraviesa las raíces del plexo braquial. — 15, músculo escaleno anterior. — 10, arteria cervical transversa superficial preescalénica. — 17, nervio frénico. — 18, músculo escaleno posterior.

anastomizan ampliamente con las divisiones infraespinosas de las otras arterias escapulares, la escapular posterior y la escapular inferior, ésta rama de la axilar.

RESUMEN DE LA ESCAPULAR SUPERIOR

a) *R. colaterales* . . . . . } R. musculares.

b) *R. terminales* . . . . . { R. supraespinosos. R. infraespinosos.

Variedades. — Puede nacer de la mamaria interna, de la escapular inferior, de la axilar. — Puede faltar; en este caso la suplen, o bien las otras escapulares, o bien la cervical

transversa superficial. — NUHN ha visto que suministraba una tiroidea supernumeraria. — En un caso de KRAUSE suministraba la cervical profunda.

2.° **Arteria escapular posterior.** — Se la llama también *cervical transversa profunda*. Del volumen de una radial, nace de la cara superior de la subclavia, ya en el espacio interescalénico, ya más a menudo fuera de éste.

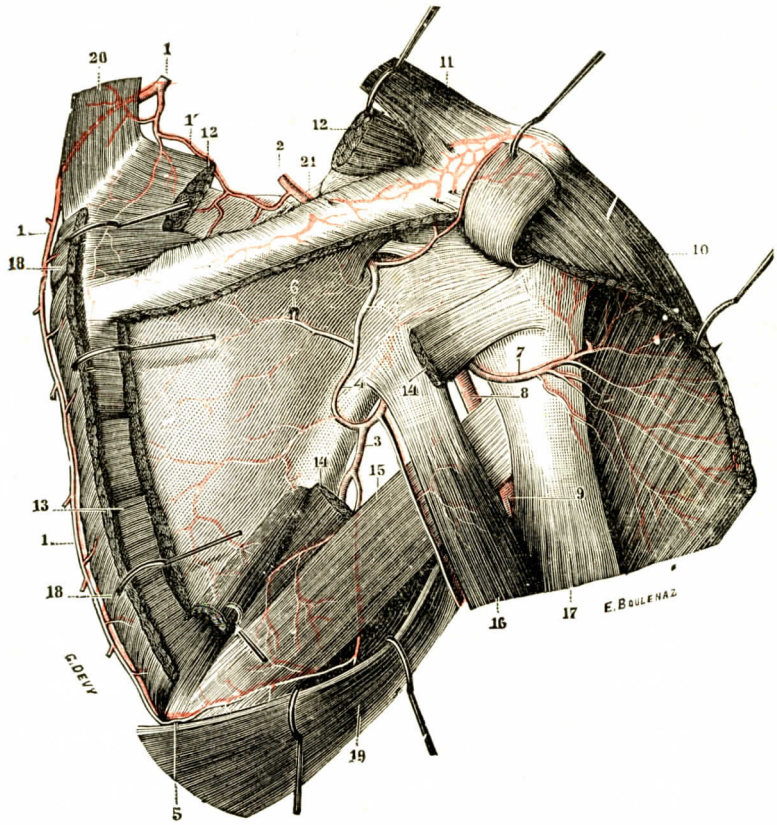

FIG. 213

Red arterial de la cara posterior del hombro.

1, 1, escapular posterior, con 1', su rama destinada a la fosa supraespinosa. — 2, escapular superior. — 3, escapular inferior, con: 4, su anastomosis con la escapular superior; 5, su anastomosis con la escapular posterior; 6, arteria nutricia. — 7, circunfleja posterior. — 8, humeral. — 9, humeral profunda. — 10, deltoides. — 11, trapecio. — 12, supraespinoso. — 13, infraespinoso. — 14, redondo menor. — 15, redondo mayor. — 16, triceps largo. — 17, vasto externo. — 18, romboides seccionado un poco por dentro del borde espinal del omóplato y separado hacia fuera. — 10, dorsal ancho, separado hacia abajo. — 20, angular. — 21, ligamento coracoideo

A. TRAYECTO. — Se dirige hacia atrás y afuera, pasa delante del escaleno medio, al que a veces atraviesa, y se desliza por delante de los fascículos anteriores del escaleno posterior a un centímetro por debajo de la primera costilla. Continuando su trayecto hacia atrás, llega al borde ánteroexterno del angular, rodea a este músculo y, oculta por el trapecio, se divide en dos ramas terminales principales: una *ascendente* y *externa*, la *rama trapecial*, otra *descendente* e *interna*, *la rama escapular*.

B. Relaciones. — En su trayecto, la arteria atraviesa dos regiones: el hueco supraclavicular y la región supraescapular.

1.° *En el hueco supraclavicular.* — El vaso situado profundamente, pasa entre los troncos del plexo braquial, generalmente entre C^6 y C^7, más raramente entre C^7 y C^8, excepcionalmente entre C^8 y D^1. La vena escapular posterior es más superficial y más externa; queda por debajo y por fuera de la arteria y desemboca en la vena subclavia por fuera del tendón del escaleno inferior.

2.° *En la región supraescapular.* — Esta región, bien descrita por Mallet-Guy y Desjacques, está situada encima de la espina del omóplato. El trapecio forma su cobertura. El borde anterior de este músculo marca el límite superficial entre la región supraescapular y el hueco supraclavicular. El suelo está formado por el supraespinoso, el borde superior del omóplato, las digitaciones más elevadas del serrato mayor y, más arriba, por los segmentos medios de la segunda y primera costillas, cubiertos por las inserciones de los escalenos medio y posterior. La arteria escapular posterior es el órgano principal de esta región. Pegada a la cara profunda del trapecio, en la proximidad del borde externo del angular, está rodeada de una red venosa importante, origen de la vena escapular posterior. La rama externa del espinal la alcanza a este nivel.

C. División. — Después de haber dado pequeñas colaterales a los músculos, se divide en dos ramas: una externa y otra interna. La *rama externa* o *trapecial* es al principio ligeramente ascendente; envía ramos en dirección del occipital, luego desciende con el espinal para seguir la parte externa del trapecio, 1 ó 2 centímetros del borde de este músculo. Se distribuye, pues, por el trapecio, constituyendo, con el espinal, su pedículo vásculonervioso. Antes de llegar a este músculo, da una rama que desciende a la fosa infraespinosa, cuyos músculos riega. La *rama interna* o *escapular* es posterior y descendente. Desciende por delante del borde espinal del omóplato, acompañada por el nervio del angular y del romboides. Se aplica a la cara profunda de este músculo, cerca de su borde externo; termina en los fascículos musculares de éste.

La escapular posterior se anastomiza con la escapular inferior y la supraescapular (véase más adelante).

RESUMEN DE LA ESCAPULAR POSTERIOR

a) *R. colaterales* . . . . . → R. musculares.

b) *R. terminales* . . . . . → R. internos. / R. externos.

Variedades. — La escapular posterior puede ser muy delgada y aun faltar, siendo suplida entonces por las otras escapulares. — Puede suministrar la cervical profunda y aun la escapular superior. — Muchas veces dirige sobre el escaleno anterior una *arteria escalénica* más o menos voluminosa; esta arteria escalénica puede nacer directamente de la clavicular inferior. — La escapular inferior puede perforar el escaleno posterior; en cambio, puede cruzar el plexo braquial sin atravesarlo.

3.° La cervical transversa superficial (fig. 212, 16) se desprende, según los casos, o del tronco tirocervical, o bien de la escapular posterior o *cervical transversa profunda.* Como esta última, se dirige transversalmente, hacia fuera, pero siguiendo un trayecto más superficial: en efecto, corre por debajo de la aponeurosis, a 20 ó 25 milímetros por encima de la clavícula. Desaparece debajo del trapecio, en donde termina. Va acompañada de un grupo ganglionar (5 ó 6 ganglios).

4.° La cervical ascendente (fig. 201, 14) es una arteria de calibre variable, algunas veces muy voluminosa, otras extremadamente delgada, que, como indica su nombre, remonta a lo largo de la cara anterior del cuello. Su origen es muy variable: nace unas veces de la escapular posterior, otras del tronco tirocervical, etc. Siguiendo un trayecto ascendente, camina primero sobre el escaleno *anterior*, después entre este músculo y los músculos prevertebrales. Se la puede seguir ordinariamente hasta la cuarta cervical y aun la tercera, más rara vez hasta el axis. Se distribuye en los músculos escaleno anterior, largo del cuello y recto mayor anterior de la cabeza. Envía asimismo algunos ramillos muy finos a los agujeros de conjunción.

5.° Arteria cervical profunda. — La arteria cervical profunda (fig. 212, 6), bien nazca aisladamente, bien por un tronco común con la intercostal superior, se dirige primero oblicuamente hacia arriba y afuera. Luego se dirige de delante atrás por entre la primera costilla y la apófisis transversa de la séptima vértebra cervical pasando por encima de C^8 y así llega a la región de la nuca, donde se divide en dos ramos, uno ascendente y otro descendente.

α) El *ramo ascendente*, escoltado por la vena yugular posterior, se dirige hacia arriba entre el transverso espinoso y el complexo mayor y se distribuye por estos dos músculos. Riega también los músculos oblicuos y rectos de la cabeza. Una de sus ramas se anastomiza con una rama de la vertebral.

β) El *ramo descendente* se dirige verticalmente hacia abajo y se distribuye por los músculos de los canales vertebrales.

Antes de su bifurcación, la cervical profunda suministra algunas *ramas espinales*, que penetran en el conducto raquídeo por el último agujero de conjunción de la región cervical y casi siempre también (THEILE) por el penúltimo.

Como se ve, distribuyéndose la cervical profunda a la vez en el raquis y en las partes blandas de los canales vertebrales, adquiere la significación de un *ramo dorsoespinal* de las arterias intercostales.

RESUMEN DE LA CERVICAL PROFUNDA

a)	*R. colaterales*	R. espinales.
b)	*R. terminales*	R. ascendente. R. descendente.

Variedades. — El origen de la cervical profunda es muy variable; se la ha visto nacer de la escapular posterior, de la escapular superior, de la vertebral y de la intercostal superior. — Puede ser muy delgada y aun faltar, siendo reemplazada en este caso por una de las arterias próximas, de preferencia por la escapular posterior o la cervical ascendente. — Puede suministrar una *vertebral accesoria* (KRAUSE). — Se la ha visto pasar entre la apófisis transversa de la 7.ª cervical y la de la 6.ª (MECKEL), entre la 6.ª cervical y la 5.ª, entre la primera y la segunda costillas (THEILE), entre la segunda y la tercera vértebras dorsales (QUAIN).

§ 6. — ARTERIA AXILAR Y SUS RAMAS

La arteria axilar (fig. 216) empieza en la parte media de la clavícula como continuación de la *arteria subclavia*. Descendiendo al hueco axilar, atraviesa esta región a la manera de una diagonal y termina en el borde inferior del pectoral mayor, donde cambia de nombre para convertirse en *arteria humeral*.

1.° Dirección. — Su dirección varía, como es de suponer, según la posición del miembro superior Cuando el brazo cuelga a lo largo del cuerpo, la arteria,

oblicua hacia abajo y afuera, describe una ligera curva de concavidad dirigida abajo y adentro. Cuando el brazo se halla extendido horizontalmente, la arteria axilar toma a su vez una dirección rectilínea y horizontal. Cuando, en fin, el brazo se eleva más arriba todavía y forma con la pared lateral del tórax un ángulo de más de 90°, la arteria describe otra curva, pero ésta con la concavidad mirando hacia arriba.

2.° Relaciones. — La arteria axilar atraviesa en toda su extensión el hueco axilar. Es su órgano axil. Penetra en esta región, cuya forma recuerda groseramente la de una pirámide cuadrangular por su vértice: éste se halla comprendido entre la cara inferior de la porción media de la clavícula por arriba y la cara superior de la primera costilla por abajo.

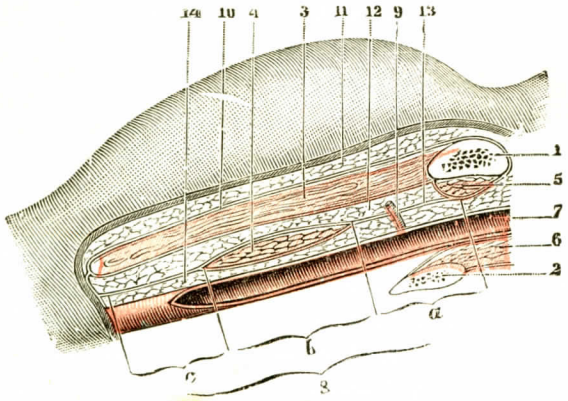

FIG. 214

Corte esquemático de la pared anterior de la axila, practicado siguiendo el eje de la arteria axilar (lado derecho, segmento externo del corte).

1, clavícula. — 2, segunda costilla. — 3, pectoral mayor. — 4, pectoral menor. — 5, subclavio. — 6, digitación superior del serrato mayor. — 7, arteria subclavia. — 8, arteria axilar, con: *a*, su primera porción; *b*, su segunda porción; *c*, su tercera porción.—9, arteria acromiotorácica. — 10, aponeurosis superficial. — 11, tejido celular subcutáneo. — 12, tejido celular subpectoral. — 13, aponeurosis clavicoraco-axilar. — 14, tejido celular del hueco de la axila.

Contrae importantes relaciones con las cuatro paredes de la pirámide axilar: pared interna o torácica, en contacto de la que camina primero; pared posterior o escapular, sobre la que descansa en seguida, y, por último, pared externa; en efecto, su trayecto general es *oblicuo hacia abajo y adentro*, y esta dirección la lleva progresivamente a contacto con el relieve del córacobraquial situado en la parte interna del brazo.

Pero la relación parietal más importante se establece con la cara profunda de la *pared anterior del hueco de la axila;* la arteria está aplicada junto a ella y la sigue en toda su extensión desde la clavícula hasta el borde inferior del tendón del pectoral mayor. Esta pared anterior, que oculta así toda la arteria axilar, está constituída por la superposición de dos planos: uno, superficial, está formado por la capa muscular gruesa y continua del pectoral mayor; el otro, profundo, está, por el contrario, esencialmente representado por la aponeurosis clavicóracoaxilar, aponeurosis desdoblada en sus inserciones claviculares para envainar el subclavio, desdoblada también más abajo para envolver el *pectoral menor* y terminando, finalmente, en los planos subcutáneos (véase MIOLOGÍA). El pectoral menor es oblicuo hacia abajo y adentro; cruza, pues, en ángulo recto la arteria aplicada a su cara profunda. Esta relación es fundamental y permite distinguir tres porciones topográfica y quirúrgicamente distintas: *encima*, *detrás* y *debajo del pectoral menor*.

1.° PORCIÓN SITUADA POR ENCIMA DEL PECTORAL MENOR. — *A su entrada en el hueco axilar*, la arteria ocupa el vértice de la región. Este vértice tiene la forma de una hendidura transversal, comprendida entre la clavícula por arriba y la primera costilla tapizada de la primera digitación del serrato mayor por abajo. A través de este desfiladero pasa el paquete vásculonervioso del miembro superior,

así como los linfáticos y el tejido celular que une las dos regiones axilar y supraclavicular (fig. 215).

A este nivel, la axilar tiene por dentro la vena y por fuera los troncos nerviosos secundarios del plexo braquial. La topografía precisa de estos diferentes elementos en su paso debajo de la clavícula ha sido discutida. La vena es siempre interna en relación a la arteria; pero, tres veces más voluminosa, se deprime, se amolda sobre la arteria y la excede por su cara anterior.

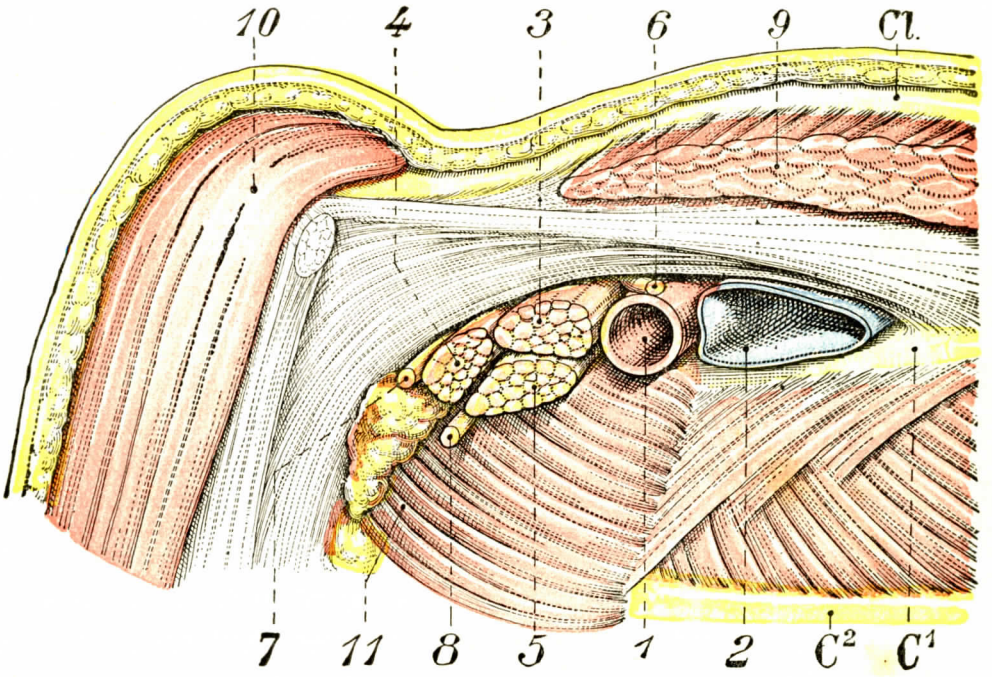

FIG. 215

Relaciones de la arteria axilar en el vértice del hueco de la axila.

Cl, clavícula. — C^1, primera costilla.

1, arteria axilar. — 2, vena axilar. — 3, tronco anterointerno del plexo braquial. — 4, tronco anteroexterno. — 5, tronco posterior. — 6, nervio del pectoral mayor. — 7, 8, ramas colaterales del plexo braquial. — 9, pectoral mayor. — 10, deltoides. — 11, primera digitación del serrato mayor.

Los nervios, según PAULET, caminarían detrás de los vasos, que los ocultan enteramente. TILLAUX, sin embargo, señala que uno de los troncos del plexo braquial está en contacto inmediato con la arteria, por fuera de ella y en el mismo plano, de suerte que en el curso de la ligadura de la axilar puede prestarse a confusión. Según TESTUT y JACOB, los nervios están esencialmente por fuera de la arteria y se disponen en dos planos, uno *prearterial* (troncos secundarios ánterointerno y ánteroexterno) y el otro *retroarterial* (tronco secundario posterior). En cambio, SÉBILEAU admite que los nervios, íntimamente unidos entre sí, forman una especie de canal para el paso de la arteria, a la que rodean por fuera, por detrás y por dentro. OLIVIER (*Presse médicale*, diciembre de 1922) ha demostrado que, en cortes, los tres nervios se disponían todos por fuera de la arteria axilar, pero estaban escalonados de fuera a dentro y de delante atrás: el tronco *ánteroexterno* es el más *superficial* de todos, más superficial aún que la arteria, por fuera de la cual desciende y también por fuera de un ganglio grueso subclavicular, que oculta

a veces el vaso; el *tronco ánterointerno* sigue luego, más profundo y más interno; es *láteroarterial*. Por último, el *tronco posterior* está *muy profundamente introducido* en el ángulo que forman la arteria y la primera costilla. Es mucho más voluminoso que los dos troncos superficiales, se extiende debajo de la arteria y corre el riesgo de ser lesionado en el curso de una ligadura si la denudación vascular no se practica cuidadosamente. Tales son las relaciones de la arteria axilar en el vértice de la axila.

Continuando su trayecto, la arteria descansa en las dos primeras digitaciones del serrato mayor, levantadas por la eminencia de las primeras costillas. Pero, a decir verdad, sólo se sostiene en cornisa sobre la pleura costal, a la que sólo corresponde por su mitad interna. Por fuera está encima de la masa adiposa que llena el ángulo diedro pósterointerno de la pirámide axilar, el ángulo *escápulotorácico*, ángulo que dibuja la inserción del serrato mayor en el omóplato.

Permanece en todo caso suspendida por delante del plano escapular y camina en esta primera porción, no por la pared posterior, sino por la pared interna del hueco de la axila. La arteria axilar está cubierta por las inserciones claviculares del pectoral mayor, inserciones que forman una capa espesa tendida sobre el borde anterior, considerablemente ensanchado, del hueso.

Debajo del pectoral mayor, es decir, más profundamente, un segundo plano oculta la arteria; encontramos sucesivamente: el *músculo subclavio*, cuyas fibras, muy ligeramente oblicuas hacia abajo y adentro, cruzan en ángulo recto la arteria y cuya vaina prosigue más abajo por la *aponeurosis clavipectoral*. Esta tela fibrosa, relativamente delgada por dentro, se espesa progresivamente para hacerse tan fuerte en contacto con la coracoides, que ha merecido el nombre de *ligamento córacoclavicular interno*. Luego aparece el *borde superior del pectoral menor*, mucho más oblicuamente descendente que el subclavio; limita con este músculo un triángulo que tiene la pared torácica por base, el *triángulo subclavicular*, cuya área está formada por la aponeurosis clavipectoral y en cuyo fondo, a igual distancia de los dos extremos de la clavícula, se descubre la arteria: es el *triángulo de ligadura de la axilar debajo de la clavícula*.

En esta región la arteria desciende entre los nervios por fuera, nervios que continúan su movimiento de deslizamiento debajo de ella, y la vena por dentro; ésta, cuando está llena, invade aquí también la cara anterior de la arteria.

Pero las relaciones precisas de la axila en esta región se hacen más complejas por la presencia de ramas colaterales de los diversos elementos de este paquete vásculonervioso.

Normalmente la arteria no da aquí ramas importantes, salvo una *pequeña torácica superior* independiente. Algunas veces, sin embargo, la *acromiotorácica* puede nacer de esta porción, pero por regla general nace en la cara profunda del pectoral menor. Poco importa, por lo demás, pues se halla siempre en relación constante con la cara anterior de la arteria, aplicándose junto al borde superior del pectoral menor para perforar la aponeurosis en el triángulo subclavicular.

Además de las venas acromiotorácicas, la vena axilar recibe, antes de introducirse debajo del pectoral menor, la *vena cefálica* y el *conducto venoso colateral* y, anormalmente, una *anastomosis preclavicular de la yugular externa*. Todas estas ramas caminan delante de la arteria y constituyen en su cara anterior un confluente venoso importante en cuyas mallas emerge la arteria acromiotorácica.

Sin embargo, no es éste escollo serio en la ligadura de la arteria debajo de la clavícula, pues, fuera del caso de una anastomosis anormal con la vena yugular externa, todos estos afluentes venosos se dejarán reclinar hacia abajo con la aponeurosis clavipectoral seccionada en el subclavio. Delante de la arteria axilar caminan también dos nervios colaterales del plexo braquial que se tienden cuando se

reclina hacia abajo la aponeurosis: son los *nervios de los pectorales*, es decir, el *nervio del pectoral mayor* o nervio torácico anterior de Bourgery, nacido del tronco secundario superior y que cruza la cara externa de la axilar; el *nervio del pectoral menor* (nervio torácico posterior), que emerge del tronco secundario inferior, entre la arteria y la vena; por último, un filete nervioso transversal, siempre bien visible.

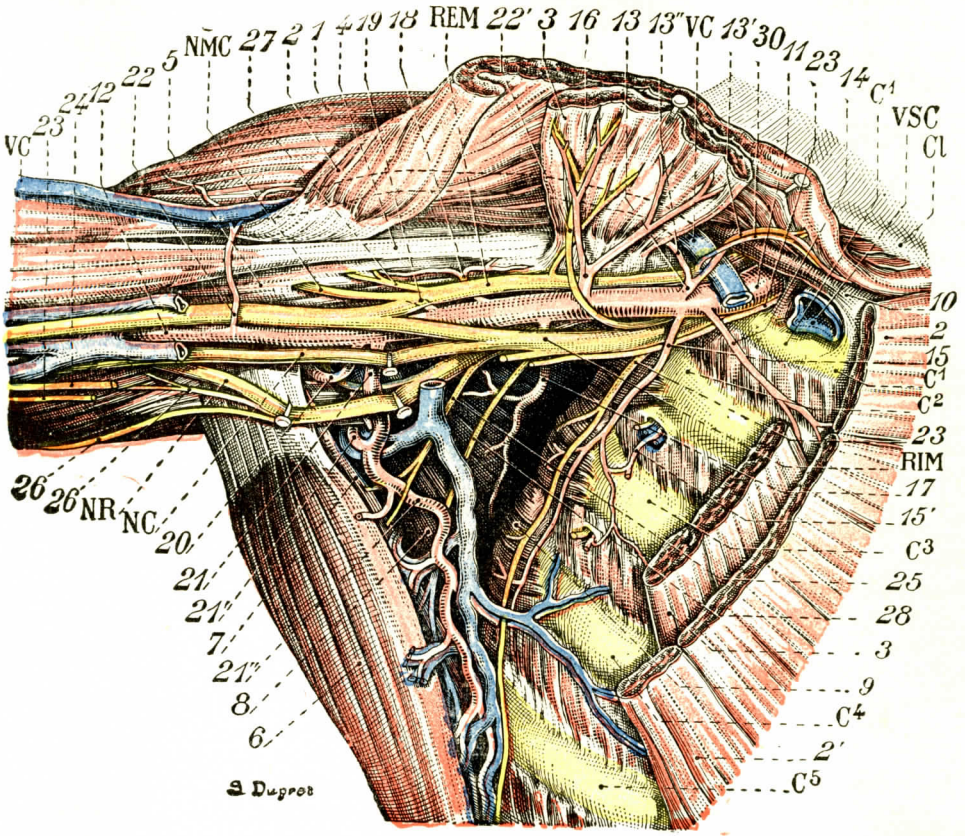

FIG. 216

Relaciones de la arteria axilar y sus ramas.

Cl, clavícula. — RIM, raíz interna del mediano. — REM, raíz externa del mediano. — NMC, nervio músculo-cutáneo.—NR, nervio radial.—NC, nervio cubital.—VC, vena cefálica.—VSC, vena subclavia.—C^1, C^2, C^3, C^4, C^5, cinco primeras costillas.

1, deltoides. — 2, 2, pectoral mayor. — 3, 3, pectoral menor. — 4, tendón del bíceps corto. — 5, córacobraquial. — 6, dorsal mayor. — 7, redondo mayor. — 8, subescapular. — 9, serrato mayor. — 10, subclavio. — 11, arteria axilar. — 12, arteria humeral. — 13, arteria acromiotorácica. — 13', 1'', sus dos ramas torácica y acromial. — 14, torácica superior. — 15, torácica inferior. — 15', anastomosis con una intercostal. — 16, torácica menor. — 17, arteria muscular. — 18, ramo muscular para el córacobraquial y bíceps. — 19, origen de la arteria circunfleja anterior oculta por la raíz externa del mediano. — 20, circunfleja posterior. — 21, escapular inferior. — 21', su rama escapular. — 21'', su rama torácica. — 22, arteria tegumentaria del muñón del hombro. — 23, 24, nervio braquial cutáneo interno y su accesorio. — 25, nervio del redondo mayor. — 26, 26, nervio del tríceps braquial. — 27, nervio del córacobraquial. — 28, nervio del subescapular. — 29, nervio del serrato mayor. — 30, nervio del pectoral mayor.

une estos dos nervios delante de la arteria y, cruzando su cara anterior y su cara interna, abraza en su concavidad la embocadura de la vena acromiotorácica. Esta relación de los nervios pectorales con la axilar es fundamental; estos nervios constituyen, en efecto, un punto de referencia de primer orden en la ligadura de la arteria en este lugar. A propósito de las relaciones nerviosas podemos también señalar, pero a título accesorio por ser más lejanas, el nervio superior del sub-

escapular y el del serrato mayor, que desciende debajo de la clavícula con los troncos secundarios, y por otra parte, el nervio inferior del subescapular, los del redondo mayor y el dorsal ancho, que nacen en este punto del tronco posterior. Caminan todos detrás de la arteria sumergidos en el tejido denso que rodea los troncos secundarios del plexo braquial; no tienen gran interés topográfico.

El tejido celular poco abundante del vértice del hueco de la axila envaina el paquete vásculonervioso; contiene elementos linfáticos muy importantes de conocer y en particular los ganglios del grupo subclavicular, más en relación por lo demás con la vena que con la arteria.

2.° Porción situada detrás del pectoral menor. — Se caracteriza por el paso de la arteria en contacto de la cara posterior del pectoral menor envainado en su aponeurosis. La arteria, habiendo abandonado el plano costal, descansa entonces sobre el escapular, muy pronto levantado por la cabeza humeral, relación que tiene toda su importancia en las luxaciones ánterointernas del hombro. Las relaciones de esta segunda porción son complejas: la arteria se ha hecho el órgano principal del hueco axilar, alrededor del cual se agrupan los demás elementos.

Con la *acriotorácica*, la arteria da algunas colaterales: la *torácica menor* y sobre todo la *torácica larga* o *mamaria externa*, rodeadas de sus venas. Pero estas ramas venosas no bastan para darse cuenta de la red venosa a veces inextricable que se extiende delante de la arteria; parece que la vena axilar se resuelve en estos casos en varios troncos anastomizados en una verdadera red prearterial. Este aspecto es debido a la presencia en el flanco externo de la arteria del conducto venoso colateral externo, que se une a la vena principal por una serie de anastomosis transversales. El tejido céluloadiposo del centro del hueso de la axila contiene en contacto de los vasos numerosos ganglios (grupo subescapular, torácico, intermedio de Oelsner).

Por último, para aumentar aun más la complejidad de las relaciones de este segmento de arteria, los troncos secundarios del plexo arterial contraen importantes relaciones con las diferentes caras de la arteria. El *tronco radiocircunflejo* queda siempre detrás de ella, pero el *tronco mediocúbicocutáneo*, que se ha hecho interno, cruza diagonalmente la cara anterior de la axila, alcanza el *tronco mediomúsculocutáneo* y forma la horquilla del mediano, aplicada a contacto de la arteria, que le envía por otra parte una pequeña rama. Hay que recordar que la horquilla nerviosa no está directamente delante de la arteria, sino rechazada algo por fuera, pues la raíz interna ha cruzado mucho más oblicuamente y por más tiempo la axilar que no lo ha hecho la raíz externa. De estas dos raíces nacen ya el músculocutáneo, el braquial cutáneo interno, su accesorio y el cubital; pero estos diferentes nervios no entran verdaderamente en relación con la arteria axilar sino cuando ésta ha abandonado la cara posterior del pectoral menor, bajo la cual se verifica una intrincación tan compleja de los diferentes elementos del paquete vásculonervioso de la axila.

3.° Porción situada debajo del pectoral menor. — Se extiende del borde inferior del pectoral menor al borde inferior del pectoral mayor y constituye con mucho la porción más larga y al mismo tiempo más accesible de la axilar.

Habiendo cruzado el borde inferior del subescapular, que excede el borde axilar del omóplato, la arteria alcanza el dorsal ancho y el redondo mayor, descansa en sus tendones y en el canal dorsosubescapular que determinan por su torsión. La existencia del tríceps largo que cruza su cara posterior limita en este canal dos orificios por los cuales la arteria enviará sus colaterales: el *agujero cuadrado de Velpeau*, exactamente sobre la articulación, y el *triángulo de los redondos* más abajo.

Mientras camina todavía en el subescapular, la axilar da la *escapular inferior*, cuya rama torácica penetra por el triángulo y, suspendida en el canal dorsosubescapular, abandona las circunflejas, de las que la posterior llega al agujero cuadrado.

Debajo de la arteria emergen los nervios del redondo mayor y del dorsal ancho que hemos visto entrar con ella en el vértice de la pirámide axilar.

Por delante de la arteria se encuentra el tendón pectoral mayor; pero debajo de él el córacobraquial se ha aproximado progresivamente a la arteria: primero, por fuera de ella tiende a insinuarse delante de la misma, y se puede decir que un punto de referencia esencial de la axilar en su tercera porción está constituído por el borde interno del córacobraquial que se halla encima de su cara anterior. En el córacobraquial se inserta la parte inferior de la aponeurosis clavicóracoaxilar, denominada también ligamento suspensorio de la axila de Gerdy, que pasa igualmente delante de la arteria.

Por dentro, gracias a otra «suspensión» de la axila, la arteria puede ser percibida por la palpación de la pared externa del hueco axilar, debajo del relieve del córacobraquial; ésta es verdaderamente la vía de acceso de la tercera porción, que permite así rodear la pared anterior de la región axilar, deslizándose debajo del borde liso saliente del pectoral mayor. La arteria está separada de la piel por formaciones aponeuróticas, «achselbogen» y «armbogen», engrosamientos respectivos de la aponeurosis axilar y de la aponeurosis braquial (véase Miología).

Los diversos elementos del paquete vásculonervioso se disponen de un modo menos complejo que en la cara profunda del pectoral menor. La *vena*, claramente interna, se separa fácilmente de la arteria, a la que no excede ya por delante. El *conducto venoso colateral* sube por fuera de la arteria y viene a anastomizarse con la vena axilar en su cara anterior. A lo largo de las venas se escalonan los *ganglios linfáticos* del grupo braquial. Las ramas del plexo braquial han divergido: el *circunflejo* ha penetrado en el espacio cuadrilátero; el *radial* continúa descendiendo detrás de la arteria, llegando a la hendidura húmerotricipital; el *músculocutáneo* no abandona la arteria sino para perforar el córacobraquial, punto de referencia muscular de la ligadura; el *cubital* se desliza entre la arteria y la vena para llegar a su ángulo diedro posterior; el *braquial cutáneo interno*, en cambio, queda por delante de la vena, que sigue por dentro al accesorio (fig. 216).

Pero hay un nervio que posee con la arteria axilar relaciones de una importancia fundamental en técnica quirúrgica: es el nervio mediano, verdadero satélite de la arteria, que desciende por delante de ella y algo por fuera, entre ella y el borde interno del coracoides, que los oculta a uno y otra: es el segundo punto de referencia de la ligadura en la axila.

Como se ve, a medida que la arteria desciende, las relaciones se simplifican; de los elementos nerviosos únicamente el mediano queda fiel a la arteria; las ramas colaterales, muy oblicuas y hasta perpendiculares a la dirección de los vasos, se han desprendido sucesivamente para dirigirse por todas las direcciones de la axila. Las venas han perdido su volumen y sus afluentes: se reúnen en dos conductos, satélites de la arteria, que desde entonces queda convertida en arteria humeral.

3.° Distribución. — La arteria axilar, durante su trayecto, da cinco ramas colaterales, que son, yendo de arriba abajo: la *acromiotorácica*, la *torácica inferior* o *mamaria externa*, la *escapular inferior*, la *circunfleja anterior* y la *circunfleja posterior*. Estas ramas colaterales son extremadamente variables por su volumen, por su trayecto y también por su número; nacen a veces aisladamente, otras por un tronco común con una u otras varias colaterales, de suerte que rara vez se encuentra en el individuo la disposición típica que se describe en los clásicos. Aquí,

como en otras partes, la descripción clásica no es y no puede ser más que un medio basado en el examen de un número más o menos considerable de hechos.

1.° Arteria acromiotorácica. — La arteria acromiotorácica nace del lado anterior de la axilar, inmediatamente por encima del pectoral menor. Atraviesa de atrás a delante la aponeurosis clavipectoral y se divide en seguida en dos ramas, una *interna* y otra *externa:*

α) La *rama interna*, llamada también arteria *torácica superior*, se dirige hacia dentro, entre el pectoral mayor y el pectoral menor, por los que se distribuye. En su trayecto se anastomiza, por una parte, con la primera intercostal, por otra parte con los ramos anteriores de la mamaria interna.

β) La *rama externa* o *acromial* se dirige hacia fuera por debajo del deltoides y se distribuye particularmente en este músculo. Antes de penetrar por debajo del deltoides, emite un ramo inferior que desciende, paralelamente a la vena cefálica, al intersticio celuloso formado por el deltoides y el pectoral mayor y termina en uno y otro de estos músculos.

2.° Pequeñas torácicas. — Son arteriolas en número variable que se desprenden de la cara anterior de la arteria e irrigan los músculos pectorales y los tegumentos (fig. 216, 16).

3.° Arteria torácica inferior. — La arteria torácica inferior, designada también con el nombre de *mamaria externa*, se separa de la axila por detrás del pectoral menor.

Oblicua hacia abajo, adentro y adelante, camina por la parte lateral del tórax, entre el pectoral mayor y el serrato mayor. Se extiende así hasta el quinto, sexto o séptimo espacios intercostales, donde termina anastomizándose con las divisiones anteriores de las arterias intercostales.

Durante su trayecto, la torácica inferior da muchos ramos colaterales a los ganglios de la axila, a los músculos subescapular, serrato mayor, pectorales mayor y menor e intercostales, así como a la glándula mamaria y a la piel de la región ánterolateral del tórax.

4.° Arteria escapular inferior. — La escapular inferior o *subescapular* (figura 216, 21), la más voluminosa de las ramas colaterales de la axila, nace a nivel del punto en que este último vaso cruza el borde inferior del músculo subescapular. De aquí se dirige oblicuamente hacia abajo y afuera (cruzando sucesivamente el nervio del redondo mayor y el nervio del dorsal ancho), suministra desde su origen algunos ramos al músculo subescapular y se divide luego en dos ramas terminales, una *interna* y otra *externa:*

α) La *rama interna* o *torácica* desciende por la parte lateral del tórax, entre el serrato mayor y el dorsal ancho, y da en su trayecto numerosos ramos a estos dos músculos. Algunas de sus divisiones se dirigen constantemente al músculo redondo mayor, a los intercostales externos y a la piel de la pared ánterolateral del tórax.

β) La *rama externa* o *escapular*, oblicua hacia abajo y atrás, se introduce en el triángulo que forman el redondo menor, el redondo mayor y la porción larga del tríceps (fig. 216, 21), y se divide inmediatamente después, sobre el borde axilar del omóplato, en tres ramos: 1.°, un *ramo anterior*, que se dirige hacia el subescapular y se distribuye por este músculo; 2.°, un *ramo posterior*, que se dirige hacia atrás y se ramifica por la cara profunda del músculo infraespinoso, anastomizándose con las ramas infraespinosas de la escapular superior; 3.°, un *ramo descendente*, que sigue de arriba abajo el borde axilar del omóplato hasta el ángulo

inferior de este hueso, donde se anastomiza a la vez con la rama interna que acabamos de describir y con las divisiones terminales de la escapular posterior.

5.° ARTERIA CIRCUNFLEJA ANTERIOR. — La arteria circunfleja anterior, a menudo muy delgada, pero siempre más pequeña que la posterior, nace del lado externo de la axila, a nivel del borde inferior del músculo subescapular. Dirigiéndose horizontalmente hacia fuera, pasa por la parte anterior del cuello quirúrgico del húmero, por debajo del córacobraquial y de la porción corta del bíceps. Da algunos ramos a estos dos músculos y se divide, al llegar a la corredera bicipital, en dos ramos terminales, uno *ascendente* y el otro *externo:*

α) El *ramo ascendente* sube por la corredera bicipital, con el tendón de la porción larga del bíceps, y termina, después de un trayecto naturalmente muy corto, en la cabeza del húmero y en la cápsula articular.

β) El *ramo externo*, continuando el trayecto de la circunfleja anterior, penetra profundamente debajo del deltoides y termina en este músculo. Se anastomiza constantemente con la arteria siguiente, constituyendo así, con esta última, una especie de círculo que rodea el cuello quirúrgico del húmero.

6.° ARTERIA CIRCUNFLEJA POSTERIOR. — La arteria circunfleja posterior se desprende de la parte posterior de la axilar, al mismo nivel que la precedente. Dirigiéndose oblicuamente hacia fuera y atrás con el nervio circunflejo, atraviesa el espacio cuadrilátero (fig. 213, 7) que forman la porción larga del tríceps por dentro, el húmero por fuera, el redondo menor por arriba, el redondo mayor por abajo. Llega así a la cara profunda del deltoides y se ramifica por este músculo, anastomizándose, como hemos visto anteriormente, con el ramo externo de la circunfleja anterior.

En este trayecto, la arteria circunfleja posterior está directamente aplicada al cuello quirúrgico del húmero, alrededor del cual describe unos tres cuartos de círculo.

Antes de terminar en la masa deltoidea, suministra numerosos ramos colaterales a los músculos vecinos, redondo mayor, redondo menor y porción larga del tríceps. Algunas de sus divisiones, en fin, se dirigen a la articulación del hombro y a los tegumentos.

RESUMEN DE LA AXILAR

5 ramas colaterales

1.ª	Acromiotorácica		R. externo o acromial. R. interno o torácico.
2.ª	Torácica inferior o mamaria externa.		R. musculares. R. mamarios. R. cutáneos.
3.ª	Escapular inferior	*R. colaterales*	R. musculares.
		R. terminales	R. interno o torácico R. externo o escapular.
4.ª	Circunfleja anterior.	*R. colaterales*	R. musculares.
		R. terminales	R. ascendente. R. externo.
5.ª	Circunfleja posterior	*R. colaterales*	R. musculares. R. articulares. R. cutáneo.
		R. terminales	R. deltoideos.

Variedades. — Con bastante frecuencia la arteria axilar emite una gruesa rama, especie de tronco común, de donde parten sus ramas colaterales o un número mayor o menor de

estas ramas; se observan, con este motivo, las combinaciones más variadas. — De la axilar se desprende a veces una de las ramas destinadas al antebrazo, la radial más a menudo, más rara vez la cubital, excepcionalmente una interosea, una arteria del nervio mediano o un *vas aberrans*. — Anormalmente se han visto nacer de la axilar ramas que emanan de ordinario de los troncos vecinos; tales son: la mamaria interna, la escapular superior y la humeral profunda.

La *circunfleja anterior* puede ser doble. — Lo mismo ocurre con la *circunfleja posterior*. — Una y otra nacen a veces de un tronco común. — No es raro ver a la circunfleja posterior dar la humeral profunda o alguna de las ramas de la subescapular.

La *mamaria externa* puede ir acompañada de una arteria accesoria. — En un caso de HENLE daba origen a la cubital.

La *escapular inferior* es a menudo doble. — Da con bastante frecuencia la mamaria externa, la circunfleja posterior y la humeral profunda.

4.° Anastomosis de la arteria axilar. — Las relaciones que pueden existir entre el territorio de la arteria axilar y los de las arterias supra y subyacentes interesan al anatomista y al cirujano. De la importancia de estas relaciones, es decir, de la importancia de una vía o de varias vías colaterales secundarias al lado de la vía principal, dependen la inocuidad o la gravedad de la ligadura de la arteria axilar.

El territorio axilar está unido por una parte al territorio de la subclavia y por otra parte al de la humeral por vías múltiples que se pueden clasificar, según MASSÉ (*Tesis de Burdeos*, 1925), en vías cortas y vías largas (figs. 217 y 218).

a) *Vías cortas.* — Están representadas primero por los vasos subcutáneos o cutáneos, siempre demasiado poco desarrollados para ser disecados, así como por las anastomosis intramusculares. Estas, en general, son demasiado finas para ser seguidas por el escalpelo. Sin embargo, existe una, casi siempre constante, señalada ya hace mucho tiempo por GÖPPERT, que hemos encontrado también nosotros a menudo y que señala igualmente MASSÉ. Esta anastomosis está tendida entre la arteria circunfleja posterior y la arteria humeral profunda; camina por el interior del tríceps largo o en la cara superficial del músculo. Hemos comprobado todas las variedades posibles en esta anastomosis, y generalmente hay equilibrio entre el volumen de la arteria circunfleja posterior y el de la humeral profunda: a una rama circunfleja voluminosa, cuya rama tricipital descendente está bien desarrollada, corresponde en general una arteria humeral profunda de calibre bastante pequeño, e inversamente, a una arteria humeral profunda, cuya rama tricipital ascendente está bien desarrollada, corresponde una arteria circunfleja posterior menos voluminosa. Bastante a menudo, por otra parte, la anastomosis por inosculación entre los dos vasos está suficientemente desarrollada para constituir una vía colateral importante.

b) *Vías largas.* — Estas vías son de varias clases. Las principales son las anastomosis por inosculación. Estas son bastante raras y algunas son casi constantes. La más frecuente es la que une la escapular posterior con la terminación de la subescapular; se encuentra en la cara profunda del subespinoso, cerca del ángulo inferior del omóplato. Una segunda anastomosis por inosculación se establece entre la supraescapular y la rama acromial de la acromiotorácica, a nivel de la cara inferior de la parte externa del acromion. Señalemos, por último, las anastomosis por inosculación de las ramas torácicas de la axilar (mamaria externa, rama torácica de la escapular inferior, acromiotorácica) con las ramas parietales de las intercostales y de la mamaria interna (figs. 217 y 218)

Al lado de las anastomosis hay que señalar las redes importantes periósticas que se pueden disecar en la fosa infraescapular, entre las dos arterias escapular posterior y escapular inferior, en las dos fosas supra e infraespinosa, donde se anastomizan también las dos arterias escapulares superior y posterior, las redes

periósticas claviculares, costales y, por último, perihumerales: estas últimas están alimentadas por pequeños vasos que proceden de la humeral profunda y de la circunfleja posterior.

Una vía colateral importante entre la axilar y la humeral se establece también en la articulación del hombro (fig. 217). El círculo formado por las dos circunflejas se une con arteriolas procedentes de la humeral (arteria del canal del bíceps largo) y de la humeral profunda. Esta red periarticular se completa por algunas ramas procedentes de la acromiotorácica y de la supraescapular (Massé).

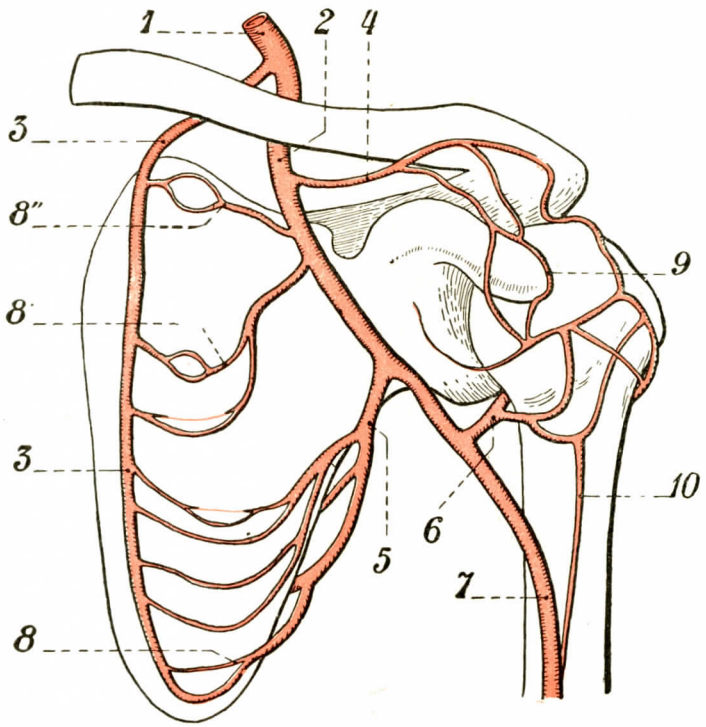

Fig. 217

Anastomosis de la arteria axilar *(esquemática)*. Vista anterior (según **Massé**).

1, subclavia. — 2, axilar. — 3, 3, escapular posterior. — 4, acromiotorácica. — 5, escapular inferior. — 6, tronco común de las circunflejas. — 7, humeral. — 8, anastomosis retiformes entre la escapular posterior y la infraescapular. — 8', 8'', anastomosis periósticas. — 9, anastomosis periescapulohumerales. — 10, anastomosis entre la humeral y el tronco de las circunflejas.

Las arterias de los nervios, que desempeñan un papel importante en el restablecimiento de la circulación en el miembro inferior, están poco desarrolladas en el hueco axilar. Sin embargo, experimentalmente, según Massé, desempeñarían un papel que tendría su importancia en el restablecimiento definitivo de la circulación después de la ligadura, lo mismo que los *vasa vasorum*.

Existe, pues, como se ve, entre las regiones del cuello, del tórax y del hombro y el miembro superior, una circulación colateral importante que anatómicamente permite la ligadura de la arteria axilar en cualquier punto de su trayecto (véase más adelante).

§ 7. — Arteria humeral y sus ramas

La arteria humeral (fig. 221, 1) es la arteria del brazo. Continuación directa de la axilar, se extiende desde el borde inferior del pectoral mayor a la flexura del brazo, donde se bifurca en dos ramas terminales: una *externa* o *arteria dorsal* y la otra *interna* o *arteria cubital*.

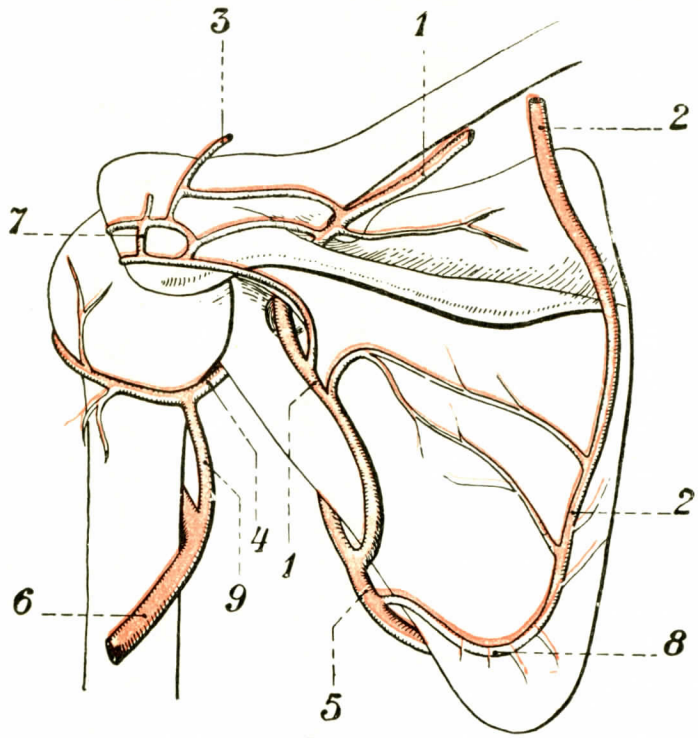

Fig. 218

Vista posterior (según Massé).

1, 1, escapular superior. — 2, 2, escapular posterior. — 3, acromiotorácica. — 4, circunfleja posterior. — 5, infraescapular. — 6, humeral profunda. — 7, red acromial y acromioclavicular. — 8, anastomosis por inosculación entre las escapulares. — 9, anastomosis entre la circunfleja posterior y la humeral profunda.

1.° Situación y dirección. — Sensiblemente rectilínea en la mayor parte de su extensión, desciende verticalmente por el lado interno del brazo. Sólo en su parte inferior se inclina ligeramente hacia fuera, para ocupar, en la región del codo, la línea axil del miembro. Se halla, pues, situada en el compartimiento anterior del brazo (fig. 219).

2.° Relaciones generales. — En este trayecto, la arteria humeral tiene las relaciones siguientes:

α) *En el brazo* (fig. 223, 6), está cubierta, *por delante*, primero por el córacobraquial y más abajo por el borde interno del bíceps, su músculo satélite. Así pues, el bíceps cubre la arteria humeral, y la cubre tanto más cuanto más desarrollado está. Cuando el músculo es delgado, atrofiado, la arteria se separa de su cara profunda y viene entonces, a lo largo de su borde interno, a ponerse en

relación inmediata con la aponeurosis superficial. Recordemos, con este motivo, que la vena mediana basílica y la vena basílica siguen, por debajo de la piel, el mismo trayecto que la arteria humeral (fig. 220). Descansa, *por detrás*, sobre el vasto interno superiormente, e inferiormente sobre el braquial anterior. *Por dentro*,

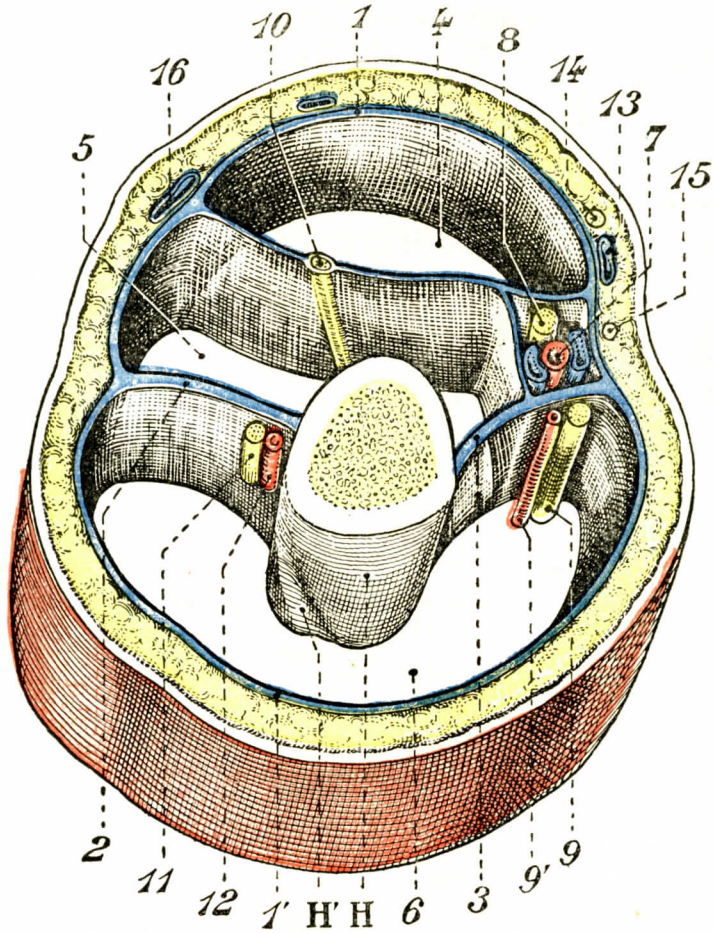

FIG. 219

Compartimientos aponeuróticos del brazo. Corte transversal del brazo derecho, segmento inferior del corte.

H, húmero. — H', canal radial.

1, 1, aponeurosis braquial. — 2, tabique intermuscular externo. — 3, tabique intermuscular interno. — 4, compartimiento del bíceps. — 5, compartimiento del braquial anterior. — 6, compartimiento del tríceps. — 7, arteria humeral. — 8, nervio mediano. — 9, nervio cubital. — 9', arteria colateral interna superior. — 10, nervio músculocutáneo. — 11, nervio radial. — 12, arteria humeral profunda. — 13, vena basílica. — 14, nervio braquial cutáneo interno. — 15, nervio accesorio del braquial cutáneo interno. — 16, vena cefálica.

está en relación con la aponeurosis y la piel. *Por fuera*, marcha primero al lado del coracobraquial y corresponde, más abajo de este músculo, al intersticio celuloso que separa el bíceps del braquial anterior.

β) *En el codo* (fig. 222), está en relación: *por delante*, con la expansión aponeurótica del bíceps. que cruza oblicuamente; *por detrás*, con el braquial ante-

rior; *por dentro*, con el fascículo coronoideo del pronador redondo; *por fuera*, con el tendón del bíceps.

3.° Relaciones con las venas. — La arteria humeral va acompañada de dos venas: una *interna* y otra *externa*, reunidas de trecho en trecho por anastomosis transversales.

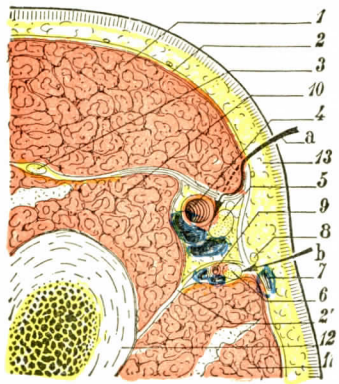

FIG. 220

Parte interna de un corte transversal del tercio medio del brazo (sujeto congelado, segmento superior del corte) (T.-J.).

(Esta figura está destinada a demostrar las relaciones de la arteria humeral, el nervio mediano y el nervio cubital a nivel de la parte media del brazo, así como a indicar las vías de acceso a estos órganos.)

1, bíceps. — 2, aponeurosis, con: 2', tabique intermuscular interno. — 3, nervio músculocutáneo. — 4, arteria humeral con sus dos venas por detrás de ella. — 5, nervio mediano. — 6, nervio cubital. — 7, vena basílica. — 8, nervio braquial cutáneo interno. — 9, arteria colateral interna y sus venas. —10, músculo braquial anterior.—11, tríceps (vasto interno). — 12, húmero. — 13, piel y tejido celular subcutáneo.

a, vía de acceso a la arteria humeral y al nervio mediano; la flecha indica los planos que hay que atravesar (línea de trazo continuo) o separar (línea de puntos) para llegar a la arteria. — *b*, vía de acceso al nervio cubital.

4.° Relaciones con los nervios. — Tiene, además, algunas relaciones importantes con los cuatro nervios siguientes: braquial cutáneo interno, radial, cubital y mediano. El *braquial cutáneo interno* sigue primitivamente el lado ánterointerno de la humeral; luego, abandonando la arteria, perfora la aponeurosis para hacerse subcutáneo. El *radial*, situado en su origen detrás de la arteria, se separa muy pronto de ella para dirigirse hacia fuera por el canal de torsión del húmero. El *cubital* sigue primero el lado interno de la humeral, pero se separa de ella desde el tercio superior del brazo para entrar en el compartimiento muscular posterior; en adelante queda separado del vaso por la aponeurosis intermuscular interna. En cuanto al *nervio mediano*, está situado primero por fuera de la humeral; luego la cruza en X, pasando de ordinario por delante de ella, y va a colocarse entonces a su lado interno. A nivel del codo (fig. 234), el nervio y el vaso están separados uno de otro por un pequeño triángulo de vértice superior, de cuya base se escapa el fascículo coronoideo del pronador redondo.

5.° Distribución. — La arteria humeral emite, en su trayecto, numerosas ramas colaterales, a saber: *ramos musculares*, la *arteria nutricia* del húmero, la *colateral externa*, la *colateral interna superior* y la *colateral interna inferior*.

1.° RAMOS MUSCULARES. — Nacen del lado externo de la arteria a alturas diversas, se dirigen hacia fuera y se distribuyen sucesivamente por el deltoides, el córacobraquial, las dos porciones del bíceps y el braquial anterior.

Estos ramos musculares, muy variables en su número, volumen y dirección, no han recibido nombre alguno.

Hay uno, sin embargo, que es casi constante y adquiere a veces dimensiones considerables; se desprende de la humeral hacia la parte media del brazo y, con el nombre de *arteria bicipital*, se distribuye por las dos porciones corta y larga del bíceps, penetrando en ellas por su cara profunda.

2.° ARTERIA NUTRICIA DEL HÚMERO. — La arteria nutricia es una rama muy delgada, que se desprende de la humeral (a menudo de una colateral) en el tercio superior o en la parte media del brazo y penetra en el conducto nutricio del húmero, muy cerca de la inserción inferior del córacobraquial.

3.° Colateral externa o humeral profunda. — Es la rama más voluminosa de la humeral. Se desprende de ella a nivel del borde inferior del redondo mayor y se sitúa inmediatamente después en el canal de torsión del húmero, que recorre en toda su extensión en compañía del nervio radial. Da en su trayecto numerosos ramos a las tres porciones del tríceps, y se divide, un poco por arriba del epicóndilo, en dos ramos terminales, uno anterior y otro posterior (fig. 224, 8).

α) El *ramo anterior* sigue al nervio radial; como él, avanza por la parte anterior del codo, entre el braquial anterior, que está por dentro, y los músculos epicondíleos, que están por fuera. Se anastomiza, delante de la articulación húmero-radial, con la recurrente radial anterior, rama de la arteria radial.

β) El *ramo posterior* queda detrás del tabique intermuscular externo y desciende por la cara posterior del epicóndilo, donde se anastomiza también (figura 225, 8) con la recurrente radial posterior, rama de la interósea posterior. Se anastomiza también, en la mayoría de los casos, como veremos más abajo, con la arteria colateral interna inferior.

Estos dos ramos de la humeral profunda se extinguen en los músculos vecinos, en el periostio y en el hueso.

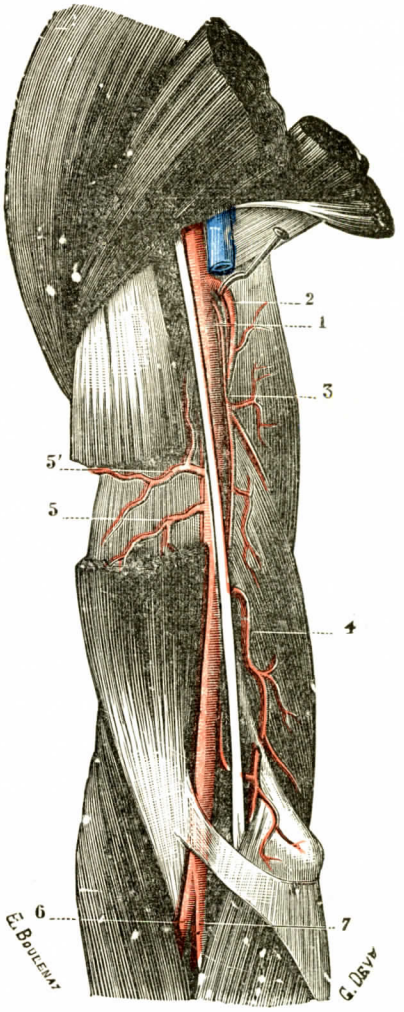

Fig. 221

Arterias del brazo, parte anterior.

1, arteria humeral. — 2, humeral profunda o colateral externa. — 3, colateral interna superior o arteria superficial del vasto interno. — 4, colateral interna inferior. — 5, 5', ramos musculares. — 6, arteria radial. — 7, arteria cubital.

4.° Colateral interna superior. — Esta arteria, llamada también *arteria superficial del vasto interno*, nace, como la precedente, en la parte superior del brazo. Oblicua hacia abajo y adentro, atraviesa de delante atrás el tabique intermuscular interno, en compañía del nervio cubital, y desciende luego hacia la región del codo, siguiendo el vasto interno. Suministra cierto número de ramos a este músculo y se anastomiza en la parte interna del codo con la recurrente cubital posterior.

5.° Colateral interna inferior. — Menos considerable que la colateral externa, la colateral interna inferior se separa de la humeral a dos o tres dedos por encima de la flexura del brazo. Se dirige oblicuamente hacia abajo y adentro, pasa por detrás del mediano y se divide, un poco más arriba de la epitróclea, en dos ramos: uno *anterior* y otro *posterior:*

α) El *ramo anterior* pasa por delante de la epitróclea y se anastomiza con la recurrente cubital anterior, rama de la cubital. Se distribuye, por numerosas ramillas, en la braquial anterior y en los músculos epitrócleos.

β) El *ramo posterior*, que nace a veces aisladamente de la humeral, desciende por detrás de la epitróclea y se anastomiza también con las divisiones de la recurrente cubital posterior, rama de la cubital. De este ramo posterior se desprende ordinariamente una arteria, a veces bastante voluminosa (fig. 225, 11), que se dirige transversalmente hacia fuera entre el tríceps y la cara posterior del húmero y va a anastomizarse, en la región del epicóndilo, ya con la humeral profunda, ya con la recurrente radial posterior. Esta anastomosis transversal, establecida entre la primera y la última colaterales de la humeral, sigue el borde superior

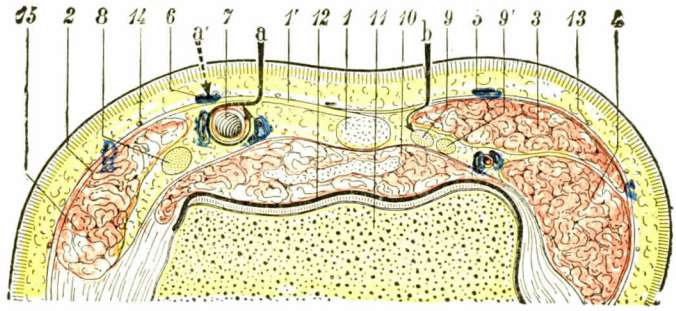

FIG. 222

Parte anterior de un corte transversal del codo derecho, que pasa a un centímetro por debajo del vértice del olécranon (cadáver congelado; segmento inferior del corte) (T.-J.).

(Esta figura está destinada a mostrar las relaciones de la arteria humeral, el mediano y el radial en el pliegue del codo, así como las vías de acceso a estos órganos.)

1, tendón del bíceps, con 1', su expansión fusionándose con la parte interna de la aponeurosis. — 2, aponeurosis. — 3, supinador largo. — 4, primer radial. — 5, vena mediana cefálica. — 6, vena mediana basílica. — 7, arteria humeral y sus dos venas. — 8, nervio mediano. — 9, rama cutánea del radial, y 9', su rama muscular. — 10, braquial anterior. — 11, extremidad inferior del húmero. — 12, cavidad articular. — 13, un ramo del nervio músculocutáneo. — 14, un ramo del nervio braquial cutáneo interno. — 15, pronador redondo.

a, vía de acceso a la arteria humeral en el pliegue del codo (la misma vía permite descubrir el mediano); *a'*, demostración del riesgo que se corre de lesionar la arteria humeral al puncionar la vena mediana basílica (sangría). — *b*, vía de acceso al radial.

de la fosa olecraniana, y la designaremos por esta razón con el nombre de *anastomosis supraolecraniana* del codo.

Como en la colateral externa, las dos ramas terminales de la colateral interna inferior se distribuyen en los músculos vecinos, el periostio y el hueso. Por lo que hace referencia a la red arterial del codo, véase ARTROLOGÍA.

RESUMEN DE LA HUMERAL

5 ramas colaterales

1.ª	Ramos musculares para el	Deltoides. Córacobraquial. Bíceps. Braquial anterior.
2.ª	Arteria nutricia para el	Húmero.
3.ª	Colateral externa	R. anterior. R. posterior.
4.ª	Colateral interna superior, para el	Vasto interno
5.ª	Colateral interna inferior	R. anterior. R. posterior.

Variedades. — Se da el nombre de *arterias aberrantes (vasa aberrantia)* a ciertas arterias, generalmente largas y delgadas, que, partiendo ya de la axilar, ya de la humeral, se dirigen hacia el codo y van a terminar en la misma humeral (disposición muy rara) o en una de sus ramas (disposición más frecuente). En la mayoría de los casos desembocan en la radial o en

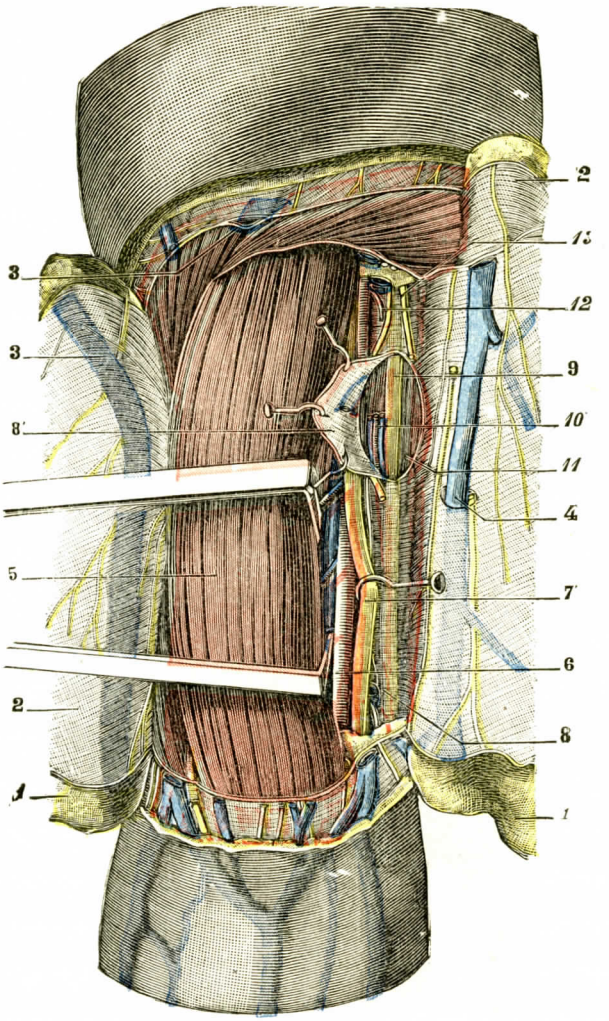

FIG. 223

Región braquial anterior: plano muscular superficial (T.-J.).

1, colgajo cutáneo. — 2, aponeurosis invertida sobre el colgajo cutáneo. — 3, vena cefálica. — 4, vena basílica. — 5, biceps. — 6, arteria humeral. — 7, nervio mediano. — 8, tabique intermuscular interno, con 8', porción de este tabique incidida y erinada hacia fuera. — 9, nervio cubital. — 10, vasos colaterales internos superiores. — 11, vasto interno. — 12, arteria colateral externa. — 13, ramo del nervio braquial cutáneo interno.

la recurrente radial anterior. De 33 casos reunidos por GIACOMINI, 28 pertenecen a la radial y sólo 5 a la cubital. — Hemos visto en el lado izquierdo de un sujeto un *vas aberrans*, nacido en la axila, que iba a terminar en la arteria del nervio mediano, en la parte inferior del brazo. — En otro caso, la hemos visto descender más abajo todavía y terminar en el arco palmar superficial.

La arteria humeral puede bifurcarse más abajo de la flexura del brazo, pero estos casos de *división baja* o *tardía* son muy raros. — Por el contrario, se ve con bastante frecuencia (una vez por cada ocho o diez sujetos) bifurcarse la arteria humeral más arriba del codo. Esta división, llamada *alta* o *prematura*, se efectúa lo más a menudo en el tercio superior del

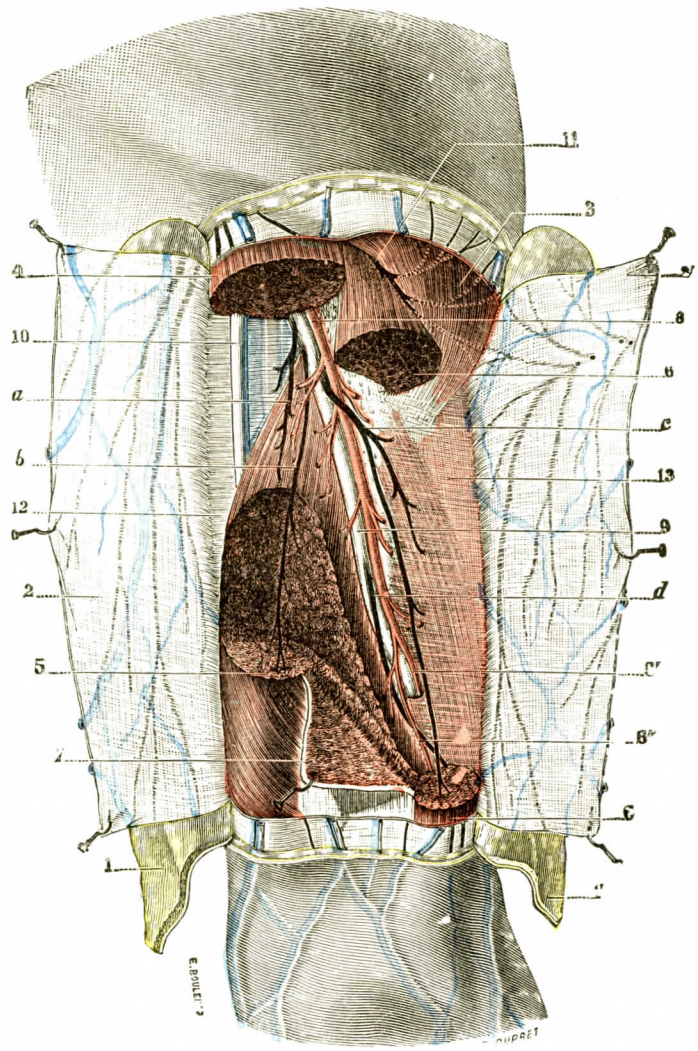

FIG. 224

Región braquial posterior: plano subaponeurótico (T.-J.).

(Las tres porciones del tríceps, en particular el tríceps largo y el vasto externo, han sido resecadas y erinadas para que se pudiese ver el paquete vasculonervioso que sigue al canal de torsión.)

1, 1', colgajos cutáneos con el panículo adiposo en su cara interna. — 2, 2', colgajos aponeuróticos con los vasos y nervios superficiales (por dentro, ramos del braquial cutáneo interno; por fuera y arriba, filetes del ramo cutáneo del hombro del circunflejo; por fuera y muy hacia abajo, ramo del radial) en su cara externa. — 3, deltoides. — 4, porción larga del tríceps. — 5, vasto interno. — 6, vasto externo. — 7, tendón del tríceps grandemente erinado hacia abajo y adentro. — 8, arteria humeral profunda, con: 8', su rama de bifurcación anterior; 8'', su rama de bifurcación posterior. — 9, nervio radial, con: *a*, nervio del biceps largo; *b*, nervio del vasto interno; *c*, nervio del vasto externo y del anconeo; *d*, ramo cutáneo. — 10, nervio cubital. — 11, ramo cutáneo del hombro procedente del circunflejo. — 12, aponeurosis intermuscular interna, a través de la cual se percibe por transparencia el paquete vasculonervioso del brazo. — 13, aponeurosis intermuscular externa.

brazo; pero se la encuentra también, aunque más rara vez, ya en el tercio medio, ya en el tercio inferior. Ya hemos visto que esta división puede ascender hasta la axila y aun hasta el cuello.

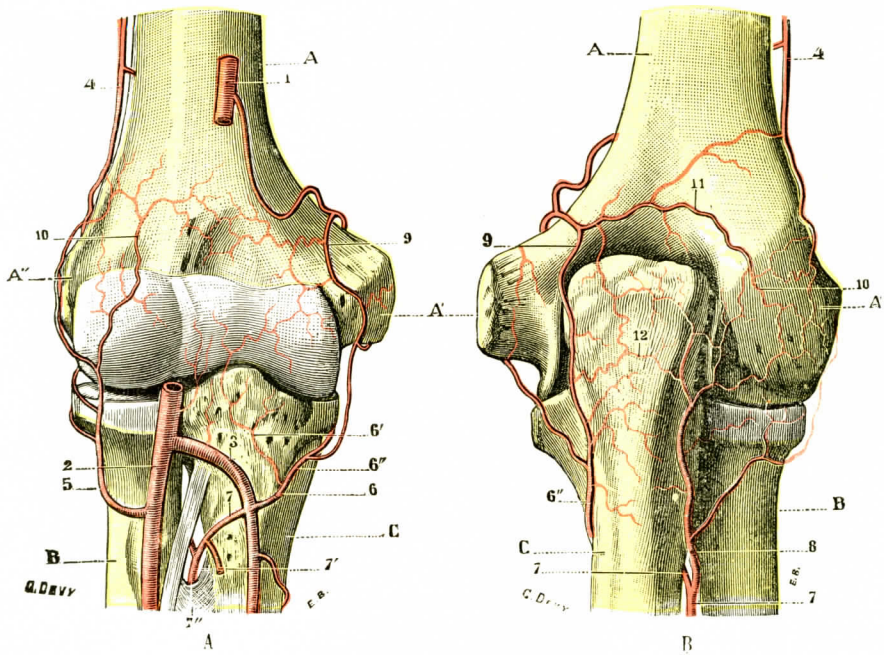

FIG. 225

Arterias de la articulación del codo: A, parte anterior; B, parte posterior.

A, húmero, con A', epitróclea; A'', epicóndilo. — B, radio. — C, cúbito. — 1, humeral. — 2, radial. — 3, cubital. — 4, humeral profunda. — 5, recurrente radial anterior. — 6, tronco de las recurrentes cubitales, con 6', recurrente cubital anterior; 6'', recurrente cubital posterior. — 7, tronco de las interóseas, con 7', interósea anterior; 7'', interósea posterior. — 8, recurrente radial posterior. — 9, círculo periepitroclear. — 10, círculo periepicondíleo — 11, anastomosis supraolecraniana. — 12, anastomosis retroolecraniana.

La *división prematura* de la humeral, cualquiera que sea el nivel a que se efectúe, da lugar, en la mayor parte de los casos, a una de las cinco modalidades siguientes:

Primera modalidad: División de la humeral en . . . . . { *a*) Radial. *b*) Tronco cúbitointeróseo.

Segunda modalidad: División de la humeral en . . . . *a*) Cubital. *b*) Tronco radiointeróseo.

Tercera modalidad: División de la humeral en . . . . . { *a*) Interósea o mediana. *b*) Tronco radiocubital.

Cuarta modalidad: División de la humeral en. . . . . *a*) Radial. *b*) Cubital. *c*) Interósea.

Quinta modalidad: División de la humeral en. . . . . { *a*) Una arteria aberrante. *b*) Arteria humeral ordinaria.

La anomalía en cuestión es de ordinario unilateral. En 61 casos observados por QUAIN, residía 45 veces en un solo lado y 18 veces en ambos lados: 5 veces con la misma modalidad, 13 veces con una modalidad diferente a derecha e izquierda.

El volumen, la longitud, el trayecto y la distribución de las arterias así prematuramente separadas presentan variaciones muy numerosas, que es imposible ni siquiera resumir en un libro clásico. Nos contentaremos con indicar que siguen de ordinario la misma dirección que el tronco principal y que, llegadas al codo, se hacen a menudo *superficiales*, es decir, que marchan a lo largo del antebrazo, ya por entre los músculos y la aponeurosis, ya entre ésta y la piel. Haremos notar también que la arteria radial está colocada muy a menudo, en su trayecto braquial, *por dentro* de la cubital, y, por consiguiente, cruza a ésta en el codo o más arriba, para pasar al *lado externo* del antebrazo.

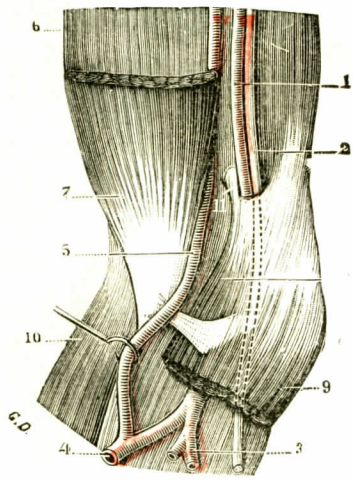

FIG. 226

Apófisis supraepitroclear.

1, arteria humeral. — 2, nervio mediano. — 3, arteria cubital. — 4, arteria radial. — 5, grueso vas aberrans que se dirige a la radial. — 6, braquial anterior. — 7, bíceps. — 8, pronador cuadrado. — 9, otros músculos epitrocleares. — 10, supinador largo. — 11, apófisis supraepitroclear.

Cuando existe una apófisis supraepitroclear, se ve partir de su vértice un ligamento que va a insertarse por otra parte en la epitróclea. Así resulta constituído un anillo y hasta un conducto ósteofibroso, el *conducto supraepitroclear*, limitado: hacia arriba, por la apófisis en cuestión; hacia delante, por el ligamento que de ella parte y en el cual se insertan los manojos superiores del pronador redondo; hacia atrás, por el braquial anterior y el tabique intermuscular interno. Por este conducto, homólogo del conducto óseo *(conducto humeral)* de un gran número de mamíferos, pasa el nervio mediano y casi siempre también una arteria, la humeral o la cubital. Hemos tenido ocasión de observar un caso en el cual la arteria humeral entera atravesaba el conducto supraepitroclear y emitía, en la parte superior del brazo, una arteria aberrante y subcutánea que iba a desembocar en el arco palmar superficial. La figura 226 representa también una arteria aberrante que va a parar a la radial. Lo más a menudo, en el caso de una apófisis supraepitroclear, la arteria humeral o una de sus ramas, la cubital, está cubierta por el músculo pronador redondo; como se comprende, esta disposición puede crear serias dificultades para la ligadura de la humeral en el pliegue del codo.

§ 8. — ARTERIAS RADIAL Y CUBITAL Y SUS RAMAS

La bifurcación de la arteria humeral se efectúa algo por debajo de la interlínea articular del codo, a veces al mismo nivel de esta interlínea, más rara vez por encima. Las dos ramas que resultan de esta bifurcación, la *arteria radial* y la *arteria cubital*, descienden por la cara anterior del antebrazo, llegan a la mano y forman en la región palmar, anastomizándose por inosculación, dos arcos importantes que se designan, dada su situación, con el nombre de *arcos palmares*.

Describiremos sucesivamente:

1.° La *arteria radial;*
2.° La *arteria cubital;*
3.° Los *arcos palmares*.

A. — ARTERIA RADIAL

Rama de bifurcación externa de la humeral, de la que parece ser continuación, la arteria radial (fig. 234) se extiende desde el centro de la flexura del brazo hasta la parte profunda de la palma de la mano.

1.º Dirección. — La arteria radial se dirige primero oblicuamente hacia abajo y afuera; después de un corto trayecto, se hace casi vertical y desciende así hasta la apófisis estiloides del radio.

Hasta aquí es, por decirlo así, rectilínea y su dirección está bastante bien indicada por una línea recta que une el centro de la flexura del brazo con el lado interno

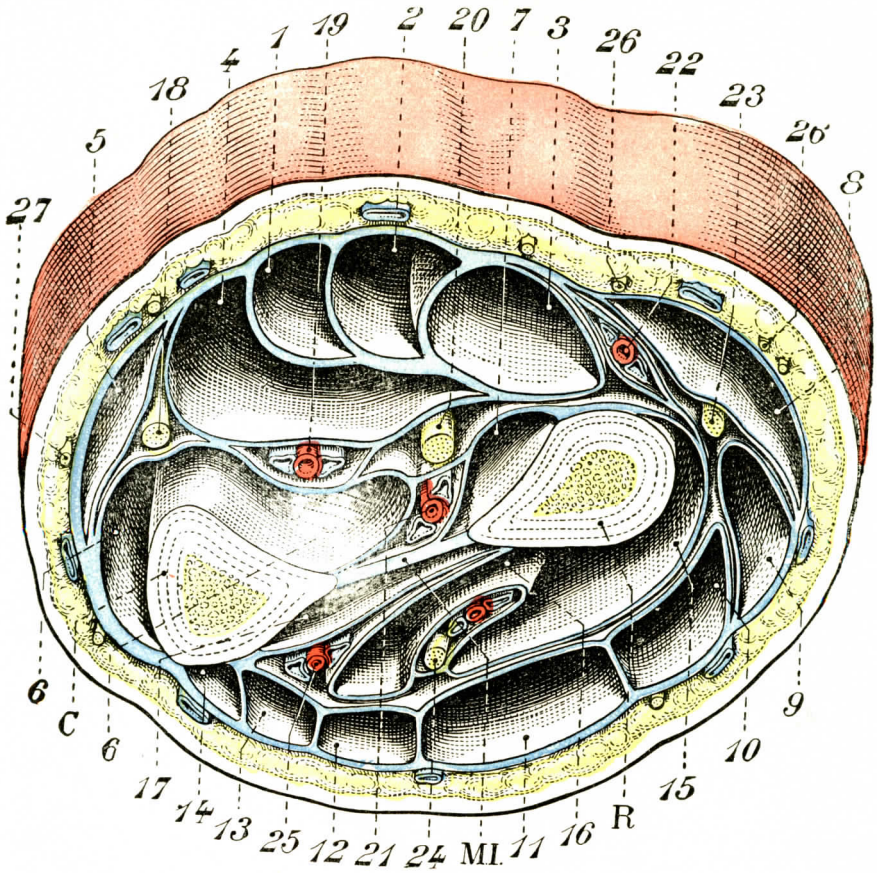

FIG. 227

Corte transversal del antebrazo en el tercio superior (lado izquierdo, segmento superior).

R, radio. — C, cúbito. — MI, membrana interósea.

1, palmar menor. — 2, palmar mayor. — 3, pronador redondo. — 4, flexor superficial común de los dedos. — 5, cubital anterior. — 6, flexor común profundo de los dedos. — 7, flexor largo del pulgar. — 8, supinador largo. — 9, primer radial externo. — 10, segundo radial externo. — 11, extensor común de los dedos. — 12, extensor propio del meñique. — 13, cubital posterior. — 14, ancóneo. — 15, 16, supinador corto. — 17, abductor largo del pulgar. — 18, nervio cubital. — 19, arteria cubital. — 20, nervio mediano. — 21, arteria interósea anterior. — 22, arteria radial. — 23, rama anterior del nervio radial. — 24, rama posterior del nervio radial. — 25, arteria interósea posterior. — 26, rama del músculocutáneo. — 27, rama del braquial cutáneo interno.

de la apófisis estiloides del radio. Llegada a esta apófisis, la arteria radial, oblicuándose a la vez hacia abajo, atrás y adentro, rodea el vértice de esta apófisis y alcanza la extremidad superior del primer espacio interóseo. Atraviesa entonces de atrás a delante el primer músculo interóseo dorsal y entra en la región palmar, donde se anastomiza con la cúbitopalmar, rama de la cubital, para constituir el arco palmar profundo.

2.° Relaciones. — Desde el punto de vista de sus relaciones, conviene dividir la radial en dos porciones: una *porción antebraquial* y una *porción carpiana*. Dejemos aparte por ahora su *porción palmar*, que estudiaremos más adelante al hablar de los arcos:

α) *En el antebrazo*, la radial, con sus dos *venas satélites*, marcha por un surco vertical que forman, por fuera, el supinador largo, por dentro el prona-

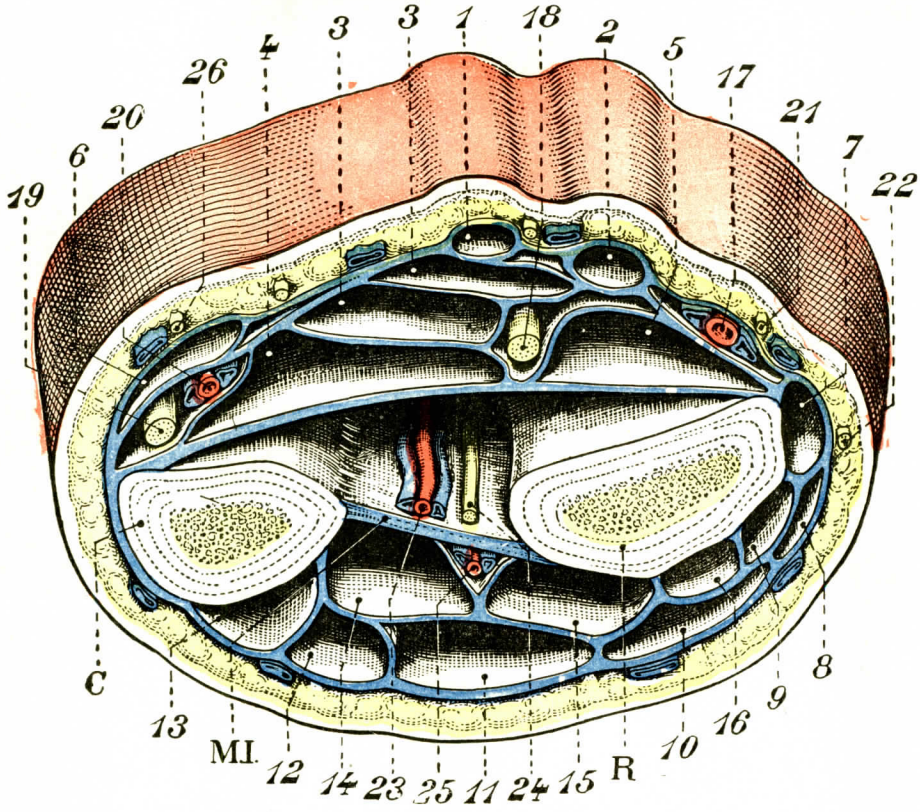

FIG. 228

Corte transversal del antebrazo en el tercio inferior (lado izquierdo, segmento superior).

R, radio. — C, cúbito. — MI, membrana interósea.

1, palmar menor. — 2, palmar mayor. — 3, 3, flexor común superficial de los dedos. — 4, flexor común profundo de los dedos. — 5, flexor propio del pulgar. — 6, cubital anterior. — 7, supinador largo. — 8, primer radial externo. — 9, segundo radial externo. — 10, abductor largo del pulgar. — 11, extensor común de los dedos. — 12, extensor propio del meñique. — 13, cubital posterior. — 14, extensor propio del índice. — 15, extensor largo del pulgar. — 16, extensor corto del pulgar. — 17, arteria radial. — 18, nervio mediano. — 19, nervio cubital. — 20, arteria cubital. — 21, rama del músculocutáneo. — 22, rama cutánea del nervio radial. — 23, interósea anterior. — 24, nervio interóseo. — 25, arteria interósea posterior. — 26, rama del braquial cutáneo interno.

dor redondo primero, luego el palmar mayor. Está en relación, por detrás, con la cara anterior del radio, del que la separan sucesivamente el supinador corto, el pronador redondo, el flexor común superficial de los dedos, el flexor propio del pulgar y el pronador cuadrado. Está cubierta, por delante, por el borde anterior del supinador largo en su tercio superior (figs. 227 y 229), y en sus dos tercios inferiores, por la aponeurosis y la piel (fig. 228). La rama anterior del nervio radial, que se le junta en la parte media del antebrazo, ocupa su lado externo.

β) *En la muñeca* (figs. 230 y 231), la arteria se aplica sucesivamente al ligamento lateral externo de la articulación radiocarpiana y a la cara dorsal de los dos primeros huesos del carpo, el escafoides y el trapecio. Atraviesa oblicuamente la parte inferior de la tabaquera anatómica (fig. 232), pasando sucesivamente por debajo de los tres tendones (abductor largo, extensor corto y extensor largo del pulgar) que limitan esta región.

3.° Distribución. — En su largo trayecto, desde la flexura del brazo hasta el extremo superior del primer espacio interóseo, la arteria radial emite numerosas ramas, que son, de arriba abajo: 1.ª, la *recurrente radial anterior;* 2.ª, *ramas musculares;* 3.ª, la *transversa anterior del carpo;* 4.ª, la *radiopalmar;* 5.ª, la *dorsal del pulgar;* 6.ª, la *dorsal del carpo;* 7.ª, la *interósea dorsal del segundo espacio,* y 8.ª, en fin, la *interósea del primer espacio.* De estas diversas ramas, las cuatro primeras nacen de la porción antibraquial de la radial y las cuatro restantes se desprenden de su porción carpiana.

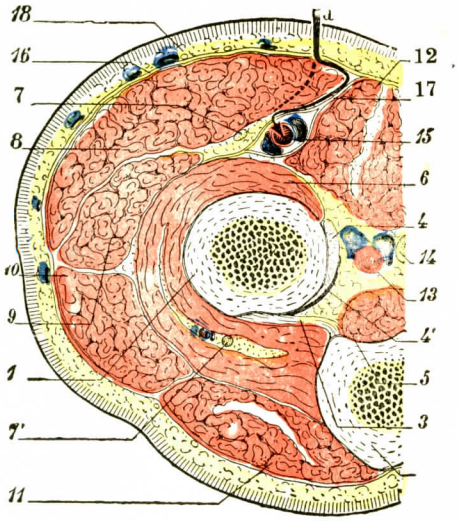

FIG. 229

Parte externa de un corte que pasa por el tercio superior del antebrazo derecho (sujeto congelado; segmento superior del corte) (T.-J.).

(Esta figura está destinada a mostrar las relaciones de la arteria radial a nivel del tercio superior del antebrazo y las vías de acceso a esta arteria.)

1, radio. — 2, cúbito. — 3, parte más superior del ligamento interóseo o ligamento de Weitbrecht. — 4, inserción del tendón del bíceps, con 4', bolsa serosa que separa este tendón de la parte más superior del ligamento interóseo (bolsa llamada de Ward Collins).—5, flexor común profundo. —6, supinador corto.—7, rama superficial del radial, y 7', rama profunda o muscular. — 8, supinador largo. — 9, primer radial. — 10, segundo radial. — 11, extensor de los dedos. — 12, pronador redondo. — 13, arteria cubital y sus venas. — 14, nervio medio. — 15, arteria radial y sus venas. — 16, aponeurosis superficial. — 17, lámina fibrosa que aplica los vasos radiales sobre el pronador redondo. — 18, piel y tejido celular subcutáneo.

a, vía de acceso a la arteria radial: la flecha indica los planos que hay que atravesar (línea continua) o separar (línea de puntos) para descubrir el vaso.

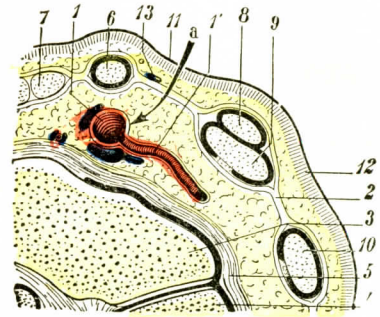

FIG. 230

Parte externa de un corte transversal de la muñeca derecha que pasa a un centímetro por debajo del pliegue inferior de la muñeca (sujeto congelado; segmento inferior del corte) (T.-J.).

(Esta figura está destinada a mostrar las relaciones de la arteria radial en la tabaquera anatómica, así como las vías de acceso a esta arteria.)

1, arteria radial, con 1', dorsal del carpo. — 2, aponeurosis. — 3, escafoides. — 4, hueso grande. — 5, cápsula articular. — 6, extensor corto con su vaina serosa (en color negro). — 7, abductor largo del pulgar. — 8, extensor largo del pulgar, y 9, primer radial, con su vaina serosa (en color negro). — 10, segundo radial, con su vaina serosa (en negro). — 11, tabaquera anatómica. — 12, piel y tejido celular subcutáneo. — 13, vena cefálica del pulgar.

a, vía de acceso a la radial en la tabaquera anatómica.

1.ª RECURRENTE RADIAL ANTERIOR O ARTERIA DE LOS MÚSCULOS EPICONDÍLEOS. — Esta arteria nace de la radial, inmediatamente después de su origen. Oblicua hacia arriba y afuera, asciende por entre el supinador largo y el braquial anterior y

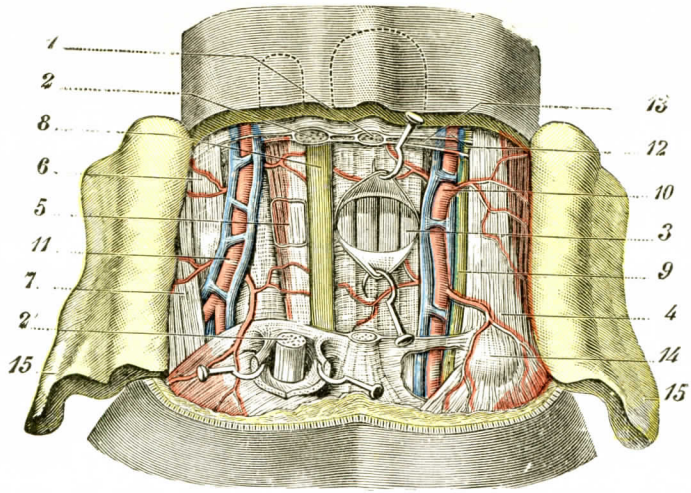

FIG. 231

Región anterior de la muñeca: plano subaponeurótico (T.-J.).

1, tendón del palmar menor. — 2, palmar mayor, y 2', el mismo en el momento en que se introduce en la canal fibrosa que le forma el ligamento anular anterior del carpo. — 3, tendones de los flexores comunes; su vaina serosa está abierta; el límite superior de esta vaina está indicado por la línea de puntos. — 4, cubital anterior. — 5, flexor propio del pulgar; se ha practicado una abertura en su vaina serosa; el límite superior de esta vaina está indicado por la línea de puntos. — 6, supinador largo. — 7, extensor corto y abductor largo del pulgar. — 8, mediano. — 9, nervio cubital. — 10, arteria cubital. — 11, radial. — 12, aponeurosis superficial. — 13, aponeurosis profunda de los flexores. — 14, pisiforme.— 15, colgajos cutáneos.

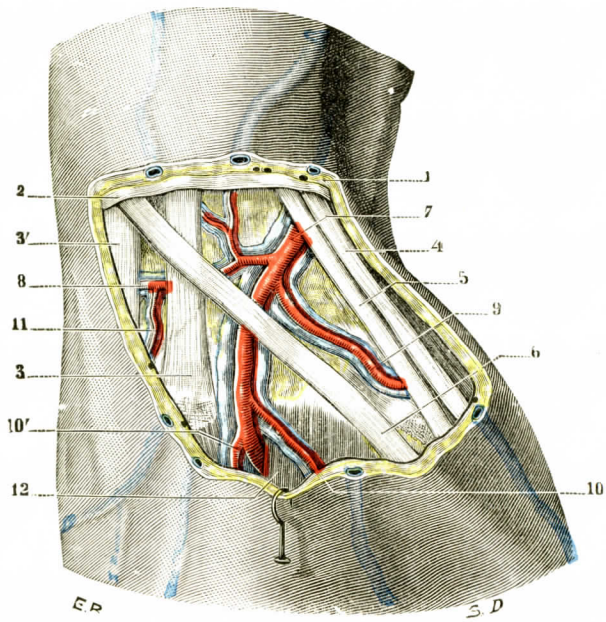

FIG. 232

Región de la tabaquera anatómica; lado derecho (T.-J.).

1, piel y tejido celular subcutáneo (en sección) con los vasos y nervios superficiales. — 2, aponeurosis superficial. — 3, 3', radiales externos primero y segundo. — 4, abductor largo del pulgar. — 5, extensor corto del pulgar. — 6, extensor largo del pulgar. — 7, arteria radial, con 8, dorsal del carpo; 9, dorsal del pulgar; 10, 10', colateral interna del pulgar y colateral externa del índice; 11, interósea del segundo espacio. — 12, primer interóseo dorsal.

se anastomiza, delante del epicóndilo, con la rama de bifurcación anterior de la colateral externa, rama de la humeral. Emite en su trayecto numerosos ramos, que se pierden en los músculos de la región externa del antebrazo.

2.ª RAMOS MUSCULARES. — Descendiendo por la cara anterior del antebrazo la arteria radial emite un gran número de ramitos sin nombre, que se pierden en los músculos vecinos.

3.ª TRANSVERSA ANTERIOR DEL CARPO. — Se da este nombre a una pequeña arteria que se dirige transversalmente hacia dentro a lo largo del borde inferior del pronador cuadrado; se anastomiza, en la línea axil del miembro, con una rama análoga procedente de la cubital.

4.ª RADIOPALMAR. — La radiopalmar se separa de la radial a nivel de la apófisis estiloides. Desciende luego verticalmente hacia abajo, pasa por delante del ligamento anular anterior del carpo, atraviesa las inserciones superiores del abductor corto del pulgar, al que da algunos ramos, y va a unirse, en la palma de la mano, con la terminación de la cubital para constituir el *arco palmar superficial*. La radiopalmar es de un volumen muy variable. Muy a menudo se la ve, más pequeña que de ordinario, terminar en los músculos de la eminencia tenar, sin que contraiga entonces anastomosis alguna con la cubital: el arco, en este caso, no existe.

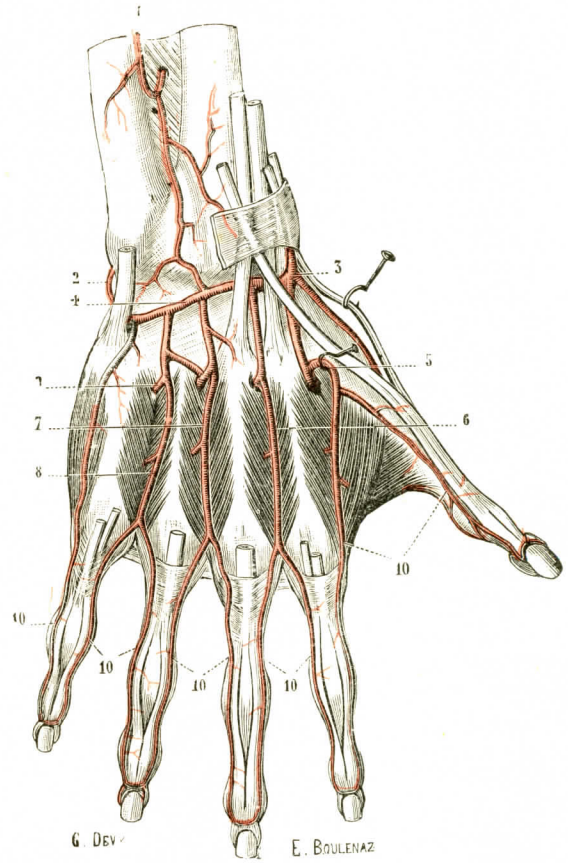

FIG. 233

Arterias de la cara dorsal de la mano.

1, interósea posterior. — 2, cúbitodorsal. — 3, radial. — 4, dorsal del carpo. — 5, 6, 7, 8, primera, segunda, tercera y cuarta interóseas dorsales. — 9, una de las perforantes. — 10, colaterales dorsales de los dedos.

5.ª DORSAL DEL PULGAR. — Nace de la radial a su paso por la tabaquera anatómica (fig. 232, 9). Desciende en seguida por la cara posterior del primer metacarpiano y luego por la primera falange del pulgar. En su trayecto se va dividiendo en ramos cutáneos, periósticos y óseos.

6.ª DORSAL DEL CARPO. — La dorsal del carpo (figs. 232, 8, y 233, 4) se separa igualmente de la radial a nivel de la tabaquera anatómica. De aquí se dirige transversalmente hacia dentro, siguiendo la cara dorsal del carpo, y se une, cerca del borde interno de la mano, con una rama de la cubital. De esta unión resulta un

arco transversal con la concavidad dirigida hacia arriba, el *arco dorsal de la mano*. Este arco emite dos órdenes de ramos, ramos ascendentes y ramos descendentes:

a) *Ramos ascendentes.* — Los ramos ascendentes, muy numerosos y muy delgados, se dirigen hacia arriba, a la cara posterior de la articulación de la muñeca, y se anastomizan con una de las divisiones de la interósea anterior, rama de la cubital.

b) *Ramos descendentes.* — Los ramos descendentes, en número de dos o tres, se dirigen hacia abajo, a los dos o tres últimos espacios interóseos, que recorren en toda su extensión, tomando el nombre de *arterias interóseas dorsales*. Cada una de estas arterias se anastomiza, en la extremidad superior del espacio interóseo que la aloja, ya con el arco palmar profundo, ya con la interósea palmar correspondiente: estas anastomosis se efectúan por medio de ramitos muy cortos, que atraviesan en sentido sagital los músculos interóseos y son llamados por esta razón *arterias perforantes*. Después de haber suministrado algunas arteriolas a la región metacarpiana, las interóseas dorsales terminan en finos ramitos en la cara dorsal de los dedos. A veces, sin embargo, se las ve bifurcarse y dar los pequeños troncos que, con el nombre de *colaterales dorsales*, descienden por los lados de los dedos hasta la segunda o tercera falange.

7.ª INTERÓSEA DEL SEGUNDO ESPACIO. — Esta arteria, que nace muy a menudo de la precedente (como en la figura 233), desciende verticalmente por el segundo espacio interóseo. Tiene todos los caracteres de las arterias interóseas dorsales, tal como acabamos de describirlas. Impropiamente se la designa también con el nombre de *dorsal del metacarpo*.

8.ª INTERÓSEA DEL PRIMER ESPACIO. — La interósea del primer espacio (figura 233, 5) se separa de la radial en el momento en que esta arteria va a atravesar el primer espacio interóseo para hacerse palmar. Es alguna vez muy voluminosa. Análoga a la precedente, sigue a lo largo del primer espacio interóseo y se anastomiza ampliamente, en la extremidad inferior de éste, con la interósea palmar, queda, bifurcándose, la *colateral externa del índice* y la *colateral interna del pulgar*. Muy a menudo también estas dos colaterales proceden directamente de la interósea posterior, y en este caso la interósea anterior queda naturalmente muy reducida.

RESUMEN DE LA RADIAL

- a) *R. colaterales.*
  - Porción antebraquial
    - 1.º Recurrente radial anterior.
    - 2.º Ramos musculares.
    - 3.º Transversa anterior del carpo.
    - 4.º Radiopalmar *(contribuye a formar el arco palmar superficial).*
  - Porción carpiana . .
    - 5.º Dorsal del pulgar.
    - 6.º Dorsal del carpo.
    - 7.º Interósea del segundo espacio.
    - 8.º Interósea del primer espacio.
- b) *R. terminal* . . . . . *Contribuye a formar el arco palmar profundo.*

Variedades. — La radial nace rara vez más abajo del codo *(origen bajo);* por el contrario, nace bastante a menudo más arriba del codo *(origen alto)*, sea en el brazo, en la axila y hasta en el cuello. — En este último caso sigue con frecuencia en el antebrazo un trayecto superficial. — Atraviesa a veces, de atrás a delante, la expansión aponeurótica del bíceps. — Se la ha visto (LANGER) pasar a la cara profunda del bíceps para alcanzar el borde externo de este músculo; nosotros hemos observado (*Journ. internat. d'Anatomie*, 1889) una disposición semejante en un caso de apófisis supraepitroclear: la radial seguía al nervio músculocutáneo.— Desde el punto de vista de su volumen, puede ser muy delgada y terminar en la muñeca;

hasta puede faltar completamente: es suplida, en este caso, ya por la interósea anterior, ya por la cubital, o también por la arteria del nervio mediano, que está entonces más desarrollada que de ordinario. — La arteria radial, en la muñeca, puede pasar por encima de los músculos abductor largo y extensor del pulgar. — Puede también atravesar el segundo espacio interóseo para llegar a la región palmar.

La *recurrente radial anterior* puede proceder de la humeral, de la cubital, de la interósea. — Está bastante a menudo constituída por varios ramos separados. — Se la ha visto, más desarrollada que de ordinario, dar origen a la recurrente radial posterior.

La *radiopalmar* puede nacer más arriba que de costumbre, en el tercio medio y hasta en el tercio superior del antebrazo. — En este caso, o bien las dos arterias siguen juntas y descienden una al lado de la otra, o bien la radial pasa a la región dorsal del antebrazo, y en lugar de la radial se encuentra sólo la radiopalmar. — La radiopalmar puede ser muy delgada y aun faltar completamente. — Por el contrario, puede, más desarrollada que de ordinario, dar origen a una o dos arterias digitales.

La *dorsal del carpo* y la *interósea* del segundo espacio pueden ser muy delgadas: son suplidas, en este caso ya por la interósea posterior del primer espacio, ya por las perforantes procedentes de la región palmar.

B. — Arteria cubital.

Rama de bifurcación interna de la humeral, la arteria cubital (figs. 230 y 235) es de ordinario un poco más voluminosa que la radial, de la que se separa formando un ángulo muy agudo. Se extiende desde el centro de la flexura del brazo hasta el lado interno de la región palmar, donde se anastomiza con la radiopalmar, rama de la radial, para constituir el arco palmar superficial.

Algunos autores describen la porción de la cubital comprendida entre su origen y el nacimiento de las interóseas con el nombre de *tronco cúbito interóseo*. Este modo de ver concuerda con la embriología. El tronco de las interóseas contiene, en efecto, el vaso axil. La cubital es en este caso una colateral, o mejor, una de las ramas de bifurcación del tronco cúbitointeróseo.

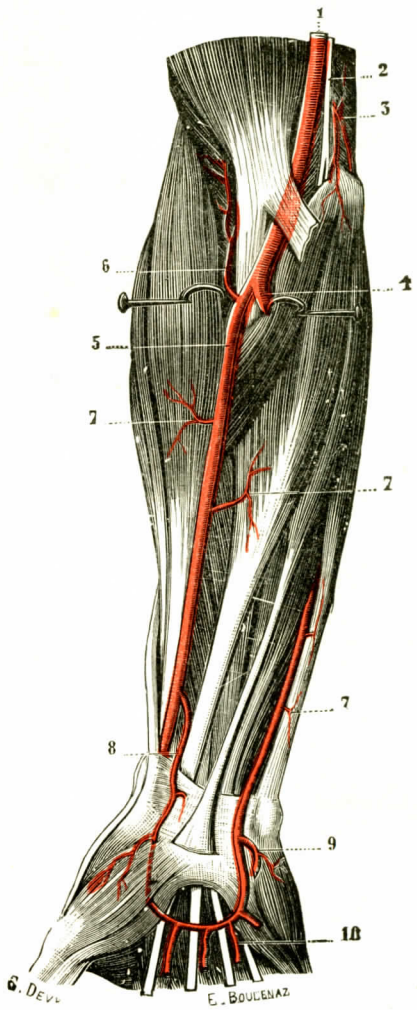

Fig. 234
Arterias del antebrazo, parte anterior.

1, arteria humeral. — 2, nervio mediano. — 3, colateral interna inferior. — 4, cubital. — 5, radial. — 6, recurrente radial anterior. — 7, 7, 7, ramos musculares. — 8, radiopalmar. — 9, cubitopalmar. — 10, arco palmar superficial y sus ramas digitales.

1.° Dirección. — Oblicua hacia abajo y adentro en la mitad superior del antebrazo, la cubital toma una dirección sensiblemente vertical en todo el resto de su curso, aparte su porción terminal, que estudiaremos con los arcos arteriales de la palma de la mano. Su dirección en el antebrazo queda bastante bien indicada por las dos líneas siguientes: 1.ª, para el tercio superior de la arteria, por una

línea oblicua hacia abajo y adentro que desde el centro de la flexura del brazo vaya a parar al borde interno del antebrazo, en el punto de unión de su tercio superior con su tercio medio; 2.ª, para los dos tercios inferiores, por una línea vertical que se extiende desde la base de la epitróclea hasta el lado externo del hueso pisiforme.

2.° Relaciones generales. — Desde el punto de vista de sus relaciones conviene dividir la cubital en tres porciones: una *porción antebraquial superior*, una *porción antebraquial inferior* y una *porción carpiana*.

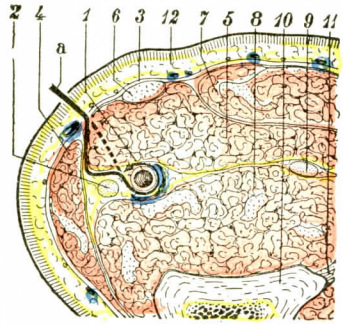

Fig. 235

Parte interna de un corte transversal que pasa por el tercio medio del antebrazo derecho (sujeto congelado; segmento inferior del corte) (T.-J.).

(Esta figura está destinada a mostrar las relaciones de la arteria cubital en el tercio medio del antebrazo y las vías de acceso a la arteria a este nivel.)

1, arteria cubital. — 2, nervio cubital. — 3, aponeurosis superficial. — 4, cubital anterior que adhiere al tabique emanado de la aponeurosis. — 5, flexor superficial que no adhiere al tabique aponeurótico que lo separa del cubital anterior. — 6, palmar menor. — 7, palmar mayor. — 8, flexor común profundo. — 9, nervio mediano. — 10, cúbito. — 11, ligamento interóseo. — 12, piel y tejido celular subcutáneo.

a, vía de acceso a la cubital; la flecha indica los planos que hay que atravesar (línea continua) o separar (línea de puntos) para llegar a la arteria.

α) *En la parte superior del antebrazo* (primera porción) la arteria cubital está profundamente situada debajo de una gruesa capa muscular, constituída por el pronador redondo, el palmar mayor, el palmar menor y el flexor común superficial de los dedos (fig. 227). Descansa por detrás sobre el braquial anterior primero y luego sobre el flexor común de los dedos.

β) *En la parte inferior del antebrazo* (segunda porción) se desprende de la cara profunda de los músculos epitrocleares para hacerse relativamente superficial. Marcha entonces (fig. 236, 12) entre el tendón del cubital anterior, que está por dentro (y que la cubre en parte), y el del flexor común superficial de los dedos, que está por fuera. Descansa por detrás sobre el pronador cuadrado. Por delante, sólo está cubierta por una doble hoja aponeurótica y por la piel: de estas dos hojas aponeuróticas, una, la hoja superficial, no es otra cosa que la aponeurosis de envoltura del miembro; la otra, la hoja profunda, está formada por la capa celulosa, más o menos engrosada en este sitio, que se extiende por delante del flexor común superficial de los dedos.

γ) *En la muñeca* (fig. 231), en fin (tercera porción), la arteria cubital se desliza por delante del ligamento anular anterior del carpo, por fuera del pisiforme, y desciende a la palma de la mano para anastomizarse aquí con la radiopalmar.

3.° Relaciones con los nervios. — La arteria cubital va acompañada de dos *venas satélites* y presenta, además, algunas relaciones importantes con dos nervios: el mediano y el cubital. El *mediano*, en la flexura del brazo, está situado por dentro de la cubital, la cruza luego en X, pasando por delante de ella, y viene a colocarse a su lado externo, situación que conserva hasta la palma de la mano. El *cubital*, situado igualmente por dentro de la arteria, está primero separado de ella por la distancia que existe entre el canal epitrócleoolecraniano y el centro de la flexura del brazo. Luego se le aproxima poco a poco a medida que desciende, la alcanza algo por encima de la parte media del antebrazo, se adosa a su lado interno y ya no la abandona.

4.° **Distribución.** — La arteria cubital emite en su trayecto numerosas ramas colaterales, que son, de arriba abajo: el *tronco de las recurrentes cubitales*, el

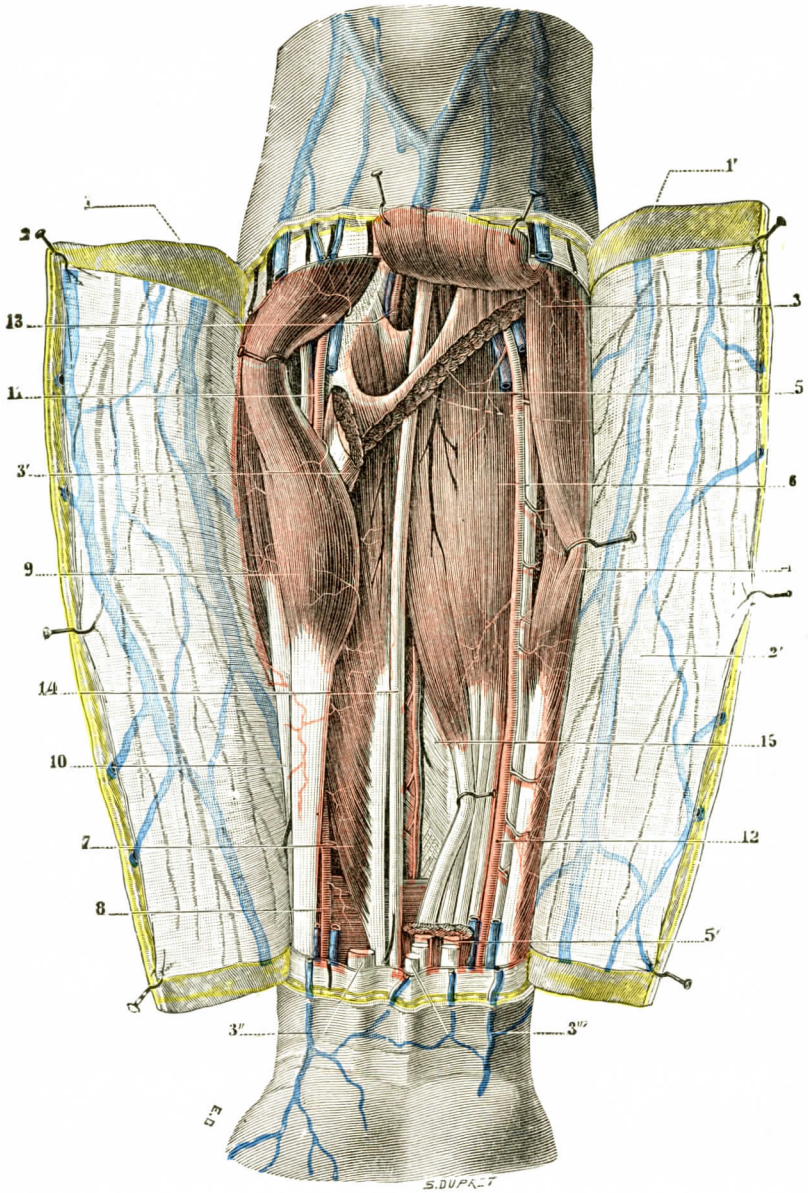

FIG. 236

Región anterior del antebrazo: capa subaponeurótica (T.-J.).

1, 1', colgajos cutáneos, con una parte del tejido celular subcutáneo en su cara profunda. — 2, 2', colgajos aponeuróticos, con los vasos y nervios superficiales en su cara superficial. — 3, músculos epitrocleares (pronador mayor, palmar mayor, palmar menor) incididos y erinados hacia arriba, con 3', tendón inferior del pronador redondo; 3'', tendón del palmar mayor; 3''', tendón del palmar menor. — 4, cubital anterior. — 5, flexor común superficial de los dedos, con 5', sus tendones. — 6, flexor común profundo. — 7, flexor propio del pulgar. — 8, pronador cuadrado. — 9, supinador largo. — 10, primer radial externo. — 11, arteria radial y nervio radial. — 12, arteria cubital y nervio cubital. — 13, arteria interósea y nervio interóseo. — 14, nervio mediano con su arteria. — 15, ligamento interóseo.

tronco de las interóseas, *ramas musculares*, la *cúbitodorsal*, la *transversal anterior del carpo* y la *cúbitopalmar*. Sólo ésta se desprende de la región de la muñeca; todas las demás nacen del antebrazo.

1.° Tronco de las recurrentes cubitales. — El tronco de las recurrentes cubitales (fig. 237, 5) nace de la parte posterior de la cubital, muy cerca de su origen; se dirige en sentido transversal hacia fuera y se divide casi inmediatamente después en dos ramas, una *anterior* y otra *posterior*.

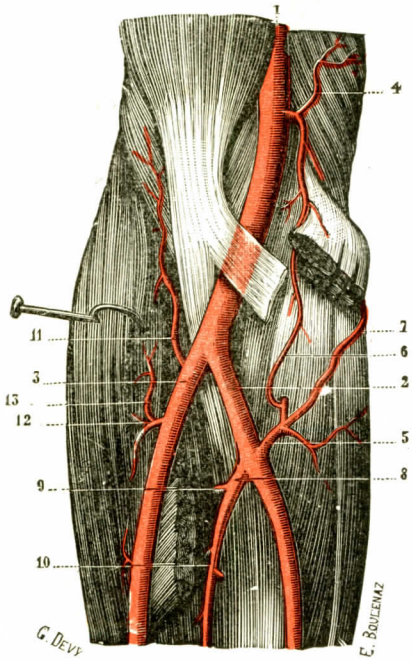

Fig. 237

Arterias del codo; cara anterior.

1, arteria humeral. — 2, arteria cubital. — 3, arteria radial. — 4, colateral interna inferior. — 5, tronco de las recurrentes cubitales. — 6, recurrente cubital anterior. — 7, recurrente cubital posterior. — 8, tronco común de las interóseas. — 9, interosea posterior. — 10, interosea anterior. — 11, recurrente radial anterior. — 12, 13, ramos musculares.

α) La *recurrente cubital anterior* asciende oblicuamente hacia arriba y adentro, entre el pronador redondo y el braquial anterior. Suministra finos ramitos a estos dos músculos y, como hemos visto a propósito de la humeral, va a anastomizarse, en la cara anterior de la epitróclea, con el ramo anterior de la colateral interna inferior, rama de la humeral.

β) La *recurrente cubital posterior* avanza primero por debajo del flexor superficial de los dedos. Rodea luego el cúbito, asciende entonces a lo largo del canal epitrócleoolecraniano, entre los dos fascículos de origen del cubital anterior, y se anastomiza, detrás de la epitróclea, con el ramo posterior de la colateral interna inferior, con la colateral interna superior y también con la recurrente radial posterior (fig. 225, B). La recurrente cubital posterior se distribuye principalmente por los músculos que la rodean. Suministra, además, a la región epitrócleoolecraniana algunos ramos articulares, periósticos y óseos.

2.° Tronco de las interóseas. — El tronco de las interóseas nace igualmente de la parte posterior de la cubital, algo por debajo del tronco de las recurrentes. Oblicuo hacia abajo, afuera y atrás, llega a la extremidad superior del espacio interóseo y se divide en seguida en dos ramas: la *interósea anterior* y la *interósea posterior*.

a) *Arteria interósea anterior*. — La arteria interósea anterior desciende verticalmente por el intersticio celular que separa el flexor común profundo de los dedos del flexor propio del pulgar.

Llegada al pronador cuadrado, se desliza por debajo de este músculo, perfora de delante atrás el ligamento interóseo y termina en la región dorsal de la muñeca, anastomizándose con los ramos ascendentes de la arteria dorsal del carpo, rama de la radial.

Durante su trayecto la arteria interósea anterior emite un número considerable de ramos, que, teniendo en cuenta su dirección, podemos dividir en cuatro grupos, a saber: 1.°, *ramos internos*, para el flexor común profundo de los dedos; 2.°, *ramos externos*, para el flexor propio del pulgar; 3.°, *ramos posteriores* o *perforantes*, que atraviesan a alturas variables el ligamento interóseo, para per-

derse en los músculos profundos de la región posterior del antebrazo; 4.°, *ramos anteriores*, en fin, destinados al flexor común superficial de los dedos y al pronador cuadrado: entre estos ramos anteriores hay uno que se dirige al nervio mediano y, con el nombre de *arteria del nervio mediano*, le acompaña hasta la muñeca.

b) *Arteria interósea posterior.* — Atraviesa, inmediatamente después de su origen, el ligamento interóseo, penetrando en la región posterior del antebrazo. Desciende entonces, más o menos flexuosa, entre los músculos superficiales y los músculos profundos de la región, y se anastomiza, un poco más arriba de la muñeca, con la interósea anterior, que a este nivel se ha hecho también posterior.

En su curso, la interósea posterior da a los músculos que la rodean, y muy particularmente a los músculos epicondíleos, numerosos ramos, de los que el más importante es la *arteria recurrente radial posterior*. Esta arteria (fig. 225, 8), nacida en la parte más elevada de la interósea, sube oblicuamente hacia arriba y afuera entre el ancóneo y el cubital posterior y va a anastomizarse, en la parte posterior del epicóndilo, con el ramo posterior de la colateral externa o humeral profunda, rama de la humeral.

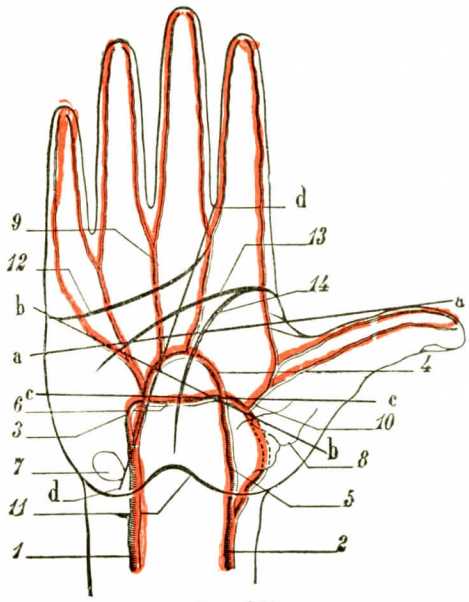

FIG. 238

Líneas de dirección de los arcos palmares (imitada de DELORME) (T.-J.).

1, arteria cubital. — 2, radial. — 3, cúbitopalmar. — 4, arco palmar superficial. — 5, radiopalmar. — 6, arco palmar profundo. — 7, pisiforme. — 8, tubérculo externo del primer metacarpiano. — 9, arterias digitales. — 10, tronco de las colaterales del pulgar y del índice.—11, pliegue inferior de la muñeca. — 12, pliegue palmar inferior. — 13, pliegue medio. — 14, pliegue superior.

aa, línea de abducción del pulgar. — *bb*, línea trazada desde el tubérculo del primer metacarpiano hasta la extremidad interna del pliegue palmar inferior. — *cc*, línea trazada desde un punto equidistante de la línea de abducción del pulgar y del pliegue inferior de la muñeca. — *dd*, línea que va desde el borde interno del pisiforme al segundo espacio interdigital.

3.° RAMOS MUSCULARES. — Como la radial, la cubital, descendiendo por la cara anterior del antebrazo, emite un número considerable de pequeños ramos sin nombre que se distribuyen por los músculos vecinos.

4.° CÚBITODORSAL. — Esta rama, generalmente muy delgada, se desprende de la cubital a 4 ó 5 centímetros por encima de la muñeca. Oblicua hacia abajo, adentro y atrás, rodea el cúbito pasando por debajo del tendón del cubital anterior y va a terminar en el dorso de la mano, donde se anastomiza con la dorsal del carpo para constituir el *arco arterial dorsal* ya descrito.

5.° TRANSVERSA ANTERIOR DEL CARPO. — La transversa anterior del carpo, igualmente muy delgada, costea de dentro a fuera el borde inferior del pronador cuadrado y se anastomiza, como ya hemos visto, con una rama análoga y de igual nombre procedente de la radial.

6.° CÚBITOPALMAR. — La cúbitopalmar se desprende de la cubital a nivel del pisiforme. Inmediatamente después de su origen se hunde de delante a atrás en medio de la masa muscular, que constituye la eminencia hipotenar. Después de haber dado algunos ramos al aductor, al flexor corto y al oponente del meñique, se dirige hacia fuera para alcanzar la región interósea. Por último se anastomiza

directamente con la terminación de la radial, constituyendo así con este último vaso el *arco palmar profundo*, que vamos a describir en el apartado siguiente.

RESUMEN DE LA CUBITAL

a) *R. colaterales.*
- 1.° Tronco de las recurrentes cubitales. — Recurrente cubital anterior. — Recurrente cubital posterior.
- 2.° Tronco de las interóseas. . . . — Interósea anterior . — R. musculares. — Art. del nervio mediano
- Interósea posterior . — R. musculares. — Recurrente radial posterior.
- 3.° Ramos musculares.
- 4.° Cúbitodorsal.
- 5.° Transversa anterior del carpo.
- 6.° Cúbitopalmar *(contribuye a formar el arco palmar profundo)*.

b) *R. terminal.* . *Contribuye a formar el arco palmar superficial.*

Variedades. — Como la radial, la cubital puede nacer más abajo o más arriba que de ordinario *(origen bajo o alto)*. — En el caso de origen alto sigue casi siempre en el antebrazo un trayecto superficial; a veces, sin embargo, pasa por debajo del palmar menor. — Testut ha visto en un caso, quizá el único, nacer la arteria cubital en el cuarto inferior del brazo, atravesar el tabique intermuscular interno y pasar con el nervio cubital detrás de la epitróclea. — Cuando la cubital es superficial, sus ramas colaterales proceden de la radial o más bien del tronco radiointeróseo. — La cubital puede ser muy delgada; es suplida en este caso por una u otra de las arterias del antebrazo. — La hemos visto en un caso terminar en el tercio inferior del antebrazo. — Puede, por último, faltar completamente (dos casos de Bousquet). Una u otra de las *recurrentes cubitales* puede nacer directamente de la humeral.

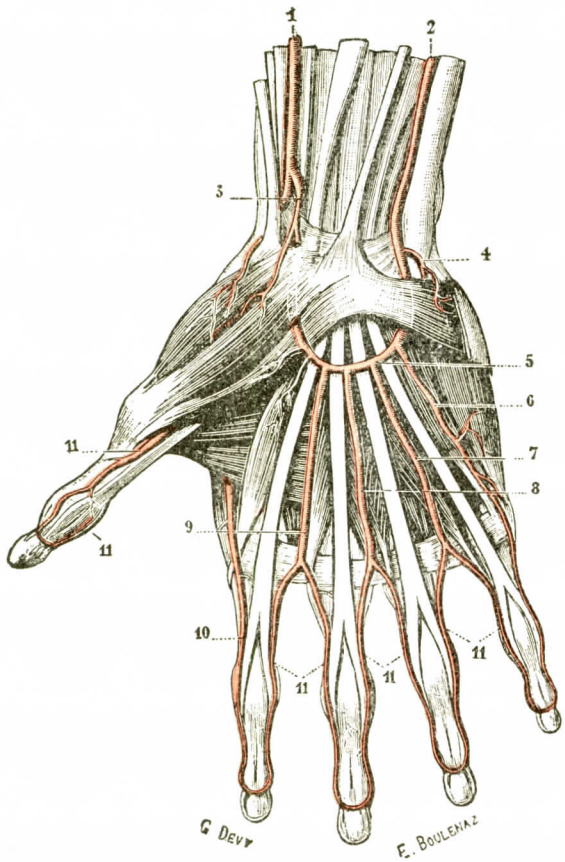

Fig. 239

Arco palmar superficial.

1, arteria radial. — 2, arteria cubital. — 3, radiopalmar. — 4, cubitopalmar. — 5, arco palmar superficial. — 6, primera digital. — 7, segunda digital. — 8, tercera digital. — 9, cuarta digital. — 10, colateral externa del índice. — 11, 11, 11, colaterales de los otros dedos.

Las dos *interóseas* pueden nacer aisladamente. — Su tronco se desprende a veces de la humeral. — Se ha visto en un caso bifurcarse la interósea en la muñeca y terminar a la vez en la radial y en la cubital.

La *arteria del nervio mediano* puede nacer de la cubital y más rara vez de la humeral y hasta de la axilar; hemos observado un caso. — Esta arteria está a veces muy desarrollada y suple a las arterias vecinas, que en este caso son menos voluminosas que de ordinario. — Se la ve entonces descender a la

palma de la mano, pasando lo más a menudo por debajo del ligamento anular, y terminar allí, ya formando el arco palmar superficial, ya desembocando en una de las ramas digitales de este arco, o ya dando a su vez origen a una o varias arterias digitales.

C. — Arcos palmares

Anastomizándose recíprocamente en la palma de la mano, como acabamos de ver, las dos ramas de bifurcación de la humeral forman dos arcos, uno *superficial* y otro *profundo*.

1.° Arco palmar superficial. — El arco palmar superficial (fig. 239, 5) resulta de la anastomosis por inosculación de la cubital con la radiopalmar.

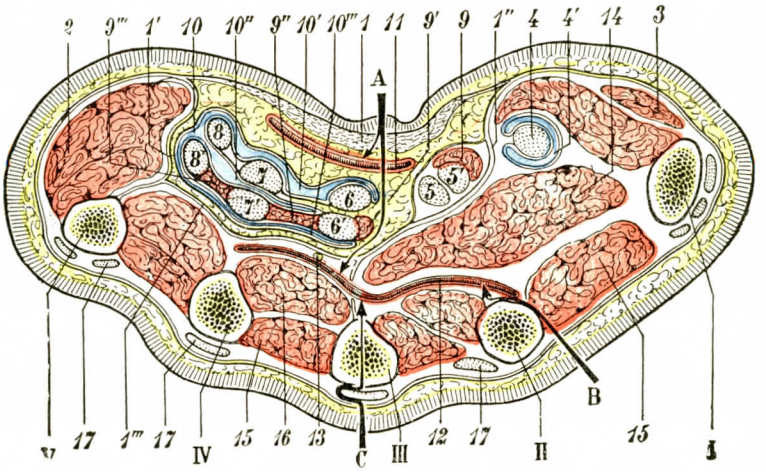

Fig. 240

Corte horizontal esquemático de la mano destinado a mostrar las relaciones de los arcos arteriales y las vías de acceso a la palma de la mano (T.-J.).

1, aponeurosis palmar, con: 1', el tabique interno; 1'', el tabique externo que contiene en una especie de desdoblamiento los tendones flexores del índice y el primer lumbrical; 1''', la aponeurosis interósea o profunda. — 2, músculos de la eminencia hipotenar. — 3, músculos de la eminencia tenar. — 4, flexor propio del pulgar, con 4', su vaina serosa (vaina externa). — 5, flexor superficial del índice, y 5', flexor profundo. — 6, flexor superficial del dedo medio, y 6', flexor profundo. — 7, flexor superficial del anular, y 7', flexor profundo. — 8, flexor superficial del dedo meñique, y 8', flexor profundo. — 9, 9', 9'', 9''', lumbricales primero, segundo, tercero y cuarto. — 10, vaina de los flexores (vaina interna), con: 10', su porción pretendinosa; 10'', su porción intertendinosa; 10''', su porción retrotendinosa. — 11, arco palmar superficial. — 12, arco profundo. — 13, rama profunda del cubital. — 14, aductor del pulgar. — 15, interóseo dorsal. — 16, interóseo palmar. — 17, tendones extensores.

I, II, III, IV, V, metacarpianos primero, segundo, tercero, cuarto y quinto.

A, vía de acceso principal a la palma de la mano (ligadura de los arcos palmares). — B, vía de acceso al arco profundo, por la cara dorsal de la mano, siguiendo el lado externo del segundo metacarpiano. — C, vía de acceso al esqueleto y, después de resecado éste, al arco profundo.

A. Situación. — Este arco está situado a un centímetro poco más o menos por debajo del ligamento anular anterior del carpo, entre la aponeurosis palmar media, que lo cubre, y los tendones del flexor superficial de los dedos, cuya dirección cruza. Tiene la forma de una curva irregular con la concavidad dirigida hacia arriba. Topográficamente corresponde con bastante exactitud al espacio comprendido entre los pliegues palmares primero y segundo (fig. 238).

B. Distribución. — El arco palmar superficial no emite ninguna rama por su concavidad. De su convexidad salen, por el contrario, ramas bastante volumi-

nosas llamadas *arterias digitales*. Estas ramas digitales son ordinariamente cuatro; se las designa con los nombres de *primera*, *segunda*, *tercera* y *cuarta digitales*, procediendo de dentro a fuera. Se dirigen irradiando hacia los cuatro primeros dedos, a los que están principalmente destinadas, suministrando en su trayecto algunos ramitos a los músculos lumbricales, a los tendones de los flexores y a la piel de la región palmar.

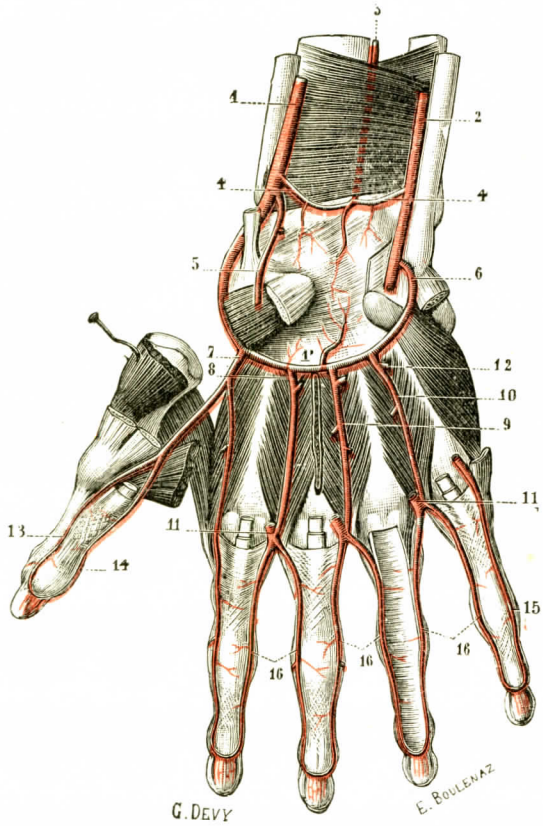

Fig. 241

Arco palmar profundo.

1, arteria radial, formando en 1', el arco palmar profundo. — 2, arteria cubital. — 3, interósea anterior. — 4, 4, transversales del carpo. — 5, radiopalmar. — 6, cubitopalmar. — 7, 8, 9, 10, primera, segunda, tercera y cuarta interóseas palmares. — 11, 11, arterias digitales seccionadas. — 12, una de las arterias perforantes. — 13, 14, colateral externa y colateral interna del pulgar. — 15, colateral interna del meñique. — 16, colaterales de los otros dedos.

a) La *primera digital*, dirigida oblicuamente hacia abajo y adentro, cruza el punto metacarpiano y va a formar la *colateral interna del dedo meñique*.

b) La *segunda digital* desciende a lo largo del cuarto espacio interóseo y se bifurca, un poco más abajo de las articulaciones metacarpofalángicas, en dos ramas divergentes, las cuales constituyen la *colateral externa del dedo meñique* y la *colateral interna del anular*.

c) La *tercera digital* sigue el tercer espacio interóseo y se bifurca del mismo modo en *colateral externa del anular* y *colateral interna del medio*.

d) La *cuarta digital*, en fin, sigue el segundo espacio interóseo para formar a su vez, bifurcándose, la *colateral externa del medio* y la *colateral interna del índice*.

e) Existe a veces una *quinta arteria digital*, tronco común de la *colateral externa del índice* y de la *colateral interna del pulgar*; pero esta arteria procede en la mayoría de los casos, ya del arco palmar profundo, ya de la primera interósea posterior.

C. Colaterales de los dedos. — Las colaterales de los dedos son dos para cada uno de ellos, una *interna* y otra *externa*, y corren de arriba abajo sobre la cara anterior de las falanges, a cada lado de la vaina de los flexores. En su trayecto envían a la cara palmar y a la cara dorsal de los dedos numerosos ramos que se anastomizan entre sí en la línea axil. Llegadas a la parte media de la última falange, la colateral interna y la colateral externa de cada dedo se reúnen formando un arco dirigido transversalmente y con la concavidad hacia arriba. De la convexidad de este arco salen ramos muy finos que se pierden, parte en el pulpejo del dedo, parte en la región subungueal.

2.º Arco palmar profundo. — El arco palmar profundo (fig. 241, 1') resulta de la anastomosis por inosculación de la radial y la cúbitopalmar.

A. Situación. — Está situado profundamente delante del extremo superior del metacarpo y de los espacios interóseos, debajo de los tendones flexores y de la aponeurosis palmar profunda.

B. Distribución. — El arco palmar profundo, como el superficial, describe una curva de concavidad dirigida hacia arriba. Emite ramas a la vez por su concavidad, por su convexidad y por su cara posterior.

α) *Por su concavidad* da tres o cuatro ramos, cortos y delgados, que se dirigen hacia arriba y se distribuyen por la cara anterior del carpo.

β) *Por su convexidad* emite cuatro ramas más importantes designadas con el nombre de *arterias interóseas palmares*. Estas arterias se dirigen hacia abajo, cada una por el espacio interóseo correspondiente, suministran algunos ramos a los músculos interóseos y terminan en la raíz de los dedos, anastomizándose con la arteria digital correspondiente a nivel del punto en que esta última se bifurca. La interósea del primer espacio, siempre más voluminosa que las otras, al bifurcarse forma de ordinario la *colateral externa del índice* y la *colateral interna del pulgar*, y a veces hasta la *colateral externa del pulgar*.

γ) *Por su cara posterior*, el arco palmar profundo suministra las *perforantes:* son ramos muy cortos que atraviesan de delante atrás el extremo superior de los espacios interóseos, y llegados a la región dorsal desembocan en las interóseas dorsales, ramas de la dorsal del carpo. No hay más que tres perforantes, correspondientes a los *segundo, tercero* y *cuarto espacios:* el *primer espacio* no la tiene, o bien la radial, al pasar de la región dorsal a la región palmar, desempeña aquí el papel de perforante. Las arterias perforantes, en lugar de nacer del arco palmar profundo, pueden emanar de las interóseas palmares, en la inmediata proximidad de su origen.

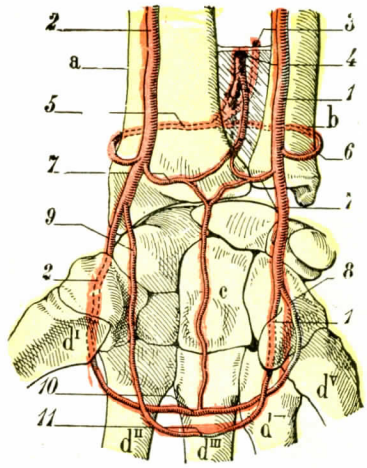

Fig. 242

Anastomosis de las arterias de la muñeca vistas por su cara anterior *(esquemática)* (T.-J.).

1, cubital. — 2, radial. — 3, interósea posterior. — 4, interósea anterior. — 5, dorsal del carpo. — 6, cúbitodorsal. — 7, transversa del carpo. — 8, cúbitopalmar. — 9, radiopalmar. — 10, arco palmar profundo. — 11, arco palmar superficial.

a, radio.—*b*, cúbito. — *c*, carpo.—*d'*, *d''*, *d'''*, etcétera, metacarpianos primero, segundo, tercero, etc.

No terminaremos sin hacer notar el número verdaderamente considerable de ramas arteriales que recorren la mano en todos sentidos y también las numerosas anastomosis, casi siempre por inosculación, que esas ramas arteriales presentan entre sí (fig. 242). Una disposición de esta clase nos explica toda la gravedad de las heridas arteriales de la mano y la necesidad que se impone al cirujano, en caso de darse tal eventualidad, de colocar una ligadura en cada uno de los extremos del vaso dividido.

RESUMEN DE LOS ARCOS PALMARES

1.° ARCO PALMAR SUPERFICIAL
- a) *Por su concavidad.* — Ninguna rama.
- b) *Por su convexidad.*
  - 1.ª digital — Colateral int. del dedo meñique.
  - 2.ª digital — Colateral ext. del dedo meñique. / Colateral interna del anular.
  - 3.ª digital — Colateral externa del anular. / Colateral interna del medio.
  - 4.ª digital — Colateral externa del medio. / Colateral interna del índice.

2.° ARCO PALMAR PROFUNDO.
- a) *Por su concavidad.* — Ramos ascendentes o carpianos.
- b) *Por su convexidad.* — Interóseas palmares.
- c) *Por su cara posterior.* — Perforantes.

Variedades. — La circulación de la palma de la mano está asegurada, como acabamos de ver, por dos sistemas: uno *superficial* y otro *profundo*. Estos dos sistemas son solidarios el uno del otro y hay como una especie de compensación en el desarrollo de cada uno de ellos: si el primero disminuye de importancia, el otro se exagera y viceversa. Esta observación general nos explica el mayor número de anomalías que presentan los arcos palmares.

α) El *arco superficial* puede ser doble, porque cada una de sus arterias constitutivas, la radiopalmar y la cubital, se bifurca y existe entre ambas arterias una doble anastomosis. — Por el contrario, el arco puede faltar (muy frecuente); pero esta ausencia del arco palmar comporta modalidades muy numerosas. — He aquí las que se observan más a menudo: 1.ª, la radiopalmar falta o se agota en la eminencia tenar; las cuatro digitales proceden entonces de la cubital; 2.ª, la radiopalmar y la cubital no se anastomizan, pero una y otra están muy desarrolladas y suministran cada una cierto número de digitales; 3.ª, la cubital se agota en la eminencia hipotenar; la radiopalmar, muy desarrollada, suministra las cuatro digitales; 4.ª, no existiendo el arco a causa de la ausencia de una de las arterias que lo constituyen, cierto número de digitales pueden proceder, ya de la interósea anterior, ya de una media muy desarrollada; 5.ª, hasta aquí, el sistema superficial, aunque varíe en su disposición, ha conservado toda su importancia; en otro orden de hechos, puede atenuarse y suministrar sólo cierto número de digitales; 6.ª, finalmente, el sistema superficial puede faltar por completo, por no existir sus dos arterias constitutivas o por terminar una y otra en las masas musculares de las eminencias tenar e hipotenar; en estos casos, las digitales proceden del sistema profundo, más desarrollado que de ordinario.

β) El *arco profundo* puede a su vez disminuir de importancia y hasta desaparecer completamente; sus ramas proceden entonces, ya del sistema superficial, ya del sistema dorsal.

§ 9. — VÍAS ANASTOMÓTICAS DEL MIEMBRO SUPERIOR.

MODO DE ESTABLECERSE LA CIRCULACIÓN DESPUÉS DE LIGADURA DEL TRONCO PRINCIPAL EN DIFERENTES PUNTOS

1.° Vía arterial principal del miembro superior. — La vía arterial principal es única en el hueco supraclavicular, en la axila y en el brazo (arterias subclavia, axilar y humeral). Es triple en el antebrazo. Situadas en el plano anterior del antebrazo, la radial y la cubital son las vías principales. Una tercera vía, menos desarrollada, está constituída por las interóseas anterior y posterior. En la mano, un sistema de doble vía, arcos palmares, asegura la vascularización de la palma y de los dedos.

Señalemos la frecuencia de numerosas anomalías de esta vía principal, que, en ciertos, casos, pueden desempeñar un papel feliz o desgraciado en el restablecimiento de la circulación, según sea la altura del segmento ligado: desdoblamiento de la arteria axilar, nacimiento de la radial o de la cubital en el brazo; sin hablar de las anomalías colaterales, anomalías por exceso o por defecto.

2.° Vías secundarias. — Son las que entran en juego en el caso de obliteración de la arteria principal, sea quirúrgica o patológica, y aun es necesario que estas colaterales no estén lesionadas por un traumatismo extenso o por lesiones obliterantes (arteriosclerosis).

Estas *vías secundarias* están representadas:

1.° Por anastomosis por inosculación, por anastomosis de las arterias periarticulares con los vasos supra y subyacentes:

2.° Por las anastomosis retiformes intramusculares (véase tomo I);

3.° Por las anastomosis de las redes cutáneas con las arterias profundas (músculos, aponeurosis, hueso y periostio);

4.° Por las anastomosis mismas de los vasos de los nervios.

Ciertamente, hay que tener en cuenta en el vivo el factor fisiológico (LERICHE y POLICARD): vasomotricidad, presión sanguínea, viscosidad sanguínea, papel de la infección, etc.

No es menos cierto que la anatomía suministra informaciones de la mayor importancia. Nos indica las condiciones mecánicas, estáticas, indispensables al restablecimiento de una circulación interrumpida en la canalización principal. Desde hace mucho tiempo, por lo demás, los cirujanos han insistido en las zonas llamadas «peligrosas» y el papel desempeñado por las anastomosis por inosculación, siendo éstas para ellos el factor principal. Hace algunos años, gracias a los trabajos de LERICHE y POLICARD, de SANTOS D'E. MONIZ, las investigaciones experimentales y los nuevos métodos de investigación clínica (arteriografía en el vivo) han permitido darse cuenta del papel importante de las redes intramusculares (anastomosis retiformes, colaterales directas neoformadas de Luigi Porta) en el restablecimiento circulatorio, en la fase precoz y la fase tardía, así como del papel del sistema nervioso vegetativo. Algunos de estos autores han relegado a último término el papel de las anastomosis paramusculares, anastomosis por inosculación, declarando su rareza o su insuficiencia (RASSAT, *Tesis de Lyón*, 1922). Recientemente, las investigaciones de SALMON sobre la vascularización de los músculos de la piel, sobre las vías anastomóticas arteriales de los miembros después de ligadura en el cadáver (inyecciones escalonadas y radiográficas), han demostrado que estas anastomosis por inosculación eran tan importantes como lo pretendían los antiguos anatomistas. Estudiando el miembro superior, recordaremos, en una vista de conjunto, el asiento de éstas y su papel. Recordemos que el sistema subclavio, gracias a sus colaterales, está abundantemente anastomizado con las colaterales de la axilar por la red periescapular y las arterias de los músculos del cinturón torácico, del tórax y del hombro. Anatómicamente, la ligadura del tronco de la arteria subclavia no impide la repleción de todo el sistema arterial del miembro superior, sea cual fuere el punto donde se ha aplicado esta ligadura. *La resección parcial del tronco de la arteria subclavia* sólo puede ser peligrosa si interesa una o varias colaterales importantes, en particular la vertebral, el tronco tirobicérvicoescapular, la mamaria interna.

La *resección total del tronco de la arteria subclavia* y de sus ramas es incompatible con un restablecimiento circulatorio suficiente del miembro superior (SALMON).

La *ligadura de la axilar en su origen*, por debajo de la clavícula, no impide la repleción de todo el sistema circulatorio del miembro superior: la acromiotorácica, la escapular inferior y las circunflejas constituyen una magnífica red anastomótica, una vía de derivación suficiente.

En cambio, la *resección o la ligadura de la axilar en el segmento inferior* con la supresión de las circunflejas no permite la repleción total. Las arterias circunflejas reúnen, en efecto, la red de los escapulares a la arteria humeral por

anastomosis por inosculaciones paramusculares e intramusculares. Como dice justamente SALMON, existe en la porción axilobraquial una zona pobre en arterias y la supresión de las circunflejas destruye la red anastomótica entre las escapulares y la arteria humeral. Además, la supresión de la circunfleja posterior suprime la importante anastomosis paratricipital que la une con la red de la humeral profunda.

La *ligadura de la arteria humeral* no dificulta la repleción del antebrazo y de la mano, a no ser que las arterias musculares (recurrente radial o arteria de los epicondíleos de SALMON) estén ligadas o suprimidas por un traumatismo. Este ejemplo demuestra claramente el papel de las arterias musculares anastomizadas con la humeral profunda y la colateral interna inferior de la humeral.

La *ligadura de la arteria radial o de la arteria cubital* no impide en modo alguno la repleción de las arterias del antebrazo y de la mano.

ARTICULO III

RAMAS QUE NACEN DE LA PORCION TORACICA DE LA AORTA

La porción torácica de la aorta emite un gran número de ramas, unas treinta aproximadamente, que distinguiremos en cuatro grupos: 1.°, *arterias bronquiales;* 2.°, *esofágicas medias;* 3.°, *mediastinas posteriores;* 4.°, *intercostales aórticas.*

§ 1. — ARTERIAS BRONQUIALES

1.° Número. — Las arterias bronquiales, llamadas con justicia *arterias nutricias del pulmón*, son tan variables por su origen como por su número. Según HALLER, cuya descripción se funda en el examen de veinticuatro individuos, existen de ordinario tres arterias bronquiales, dos en el lado izquierdo, una solamente en el lado derecho (para más detalles, véase *Pulmones*, tomo III).

2.° Origen. — Estas tres arterias nacen lo más a menudo de la porción más elevada de la aorta torácica, ya aisladamente, ya por troncos comunes. La bronquial derecha procede también frecuentemente, ya del cayado, ya de la primera intercostal aórtica. En un caso indicado por HALLER, las arterias bronquiales se desprendían por un tronco común de la subclavia.

3.° Distribución. — Cualquiera que sea su origen, las arterias bronquiales, al llegar a la cara posterior del bronquio correspondiente, se dirigen a lo largo de esa cara hacia el hilio del pulmón, donde volveremos a encontrarlas al estudiar este órgano (véase *Pulmones*).

Antes de penetrar en la masa del pulmón, las arterias bronquiales emiten en su trayecto varios ramitos, destinados a los bronquios, al esófago, al pericardio y a los ganglios linfáticos vecinos.

§ 2. — ARTERIAS ESOFÁGICAS MEDIAS

Las arterias esofágicas medias, en número de cinco o siete (fig. 243, 11), se desprenden sucesivamente, y a alturas variables, de la cara anterior de la aorta torácica. Luego se dirigen al esófago y se distribuyen por las paredes de este órgano, anastomizándose: 1.°, por arriba. con las esofágicas superiores, ramas de la tiroi-

dea inferior; 2.°, por abajo, con las esofágicas inferiores, ramas de la diafragmática inferior y de la coronaria estomáquica.

§ 3. — Arterias mediastinas posteriores

Se designa con este nombre un grupo, numéricamente muy variable, de ramitos que nacen igualmente en la cara anterior de la aorta descendente y se pierden en

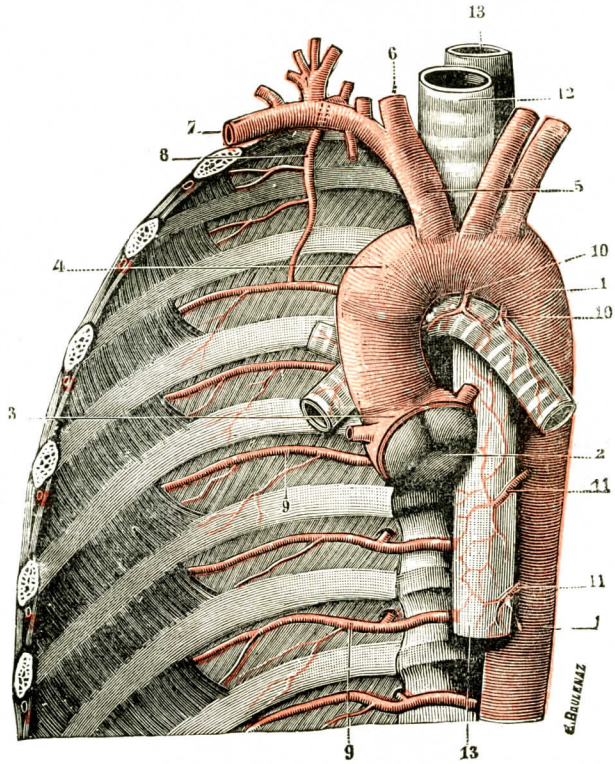

Fig. 243

Porción superior de la aorta torácica, con sus ramas.

1, 1, aorta, con 2, válvulas sigmoideas; 3, seno de Valsalva; 4, seno mayor de la aorta. — 5, tronco braquiocefálico. — 6, carótida primitiva. — 7, subclavia y sus ramas. — 8, intercostal superior que nace en la cara posterior de la subclavia por un tronco común con la cervical profunda. — 9, 9, intercostales aórticas. — 10, ramos bronquiales. — 11, arterias esofágicas medias. — 12, tráquea. — 13, esófago.

el mediastino posterior, en las pleuras, en el pericardio, en los ganglios linfáticos, y hasta (arterias diafragmáticas pósterosuperiores) en los pilares del diafragma.

§ 4. — Arterias intercostales aórticas

1.° Número. — Las arterias intercostales (fig. 243, 9), llamadas así porque recorren de atrás a delante los espacios intercostales, son doce en cada lado (Soemmering, Weber), ocupando la *primera* el primer espacio intercostal y caminando la *duodécima*, con el duodécimo nervio intercostal, por debajo de la duodécima costilla.

2.° Modo de origen. — De estas doce arterias intercostales, las dos o tres primeras proceden, como ya hemos visto (pág. 280), de la intercostal superior, rama de la subclavia. La aorta torácica emite todas las demás, es decir, las diez o nueve últimas, llamadas por esta razón *intercostales aórticas*.

Estas intercostales aórticas nacen regularmente de la cara posterior de la aorta, casi siempre a 2 ó 3 milímetros una de otra. Más raramente proceden de los troncos comunes a dos arterias próximas. Las primeras intercostales se dirigen primero oblicuamente afuera y arriba. Las siguientes se hacen horizontales; por último, las más inferiores son ligeramente oblicuas afuera y abajo.

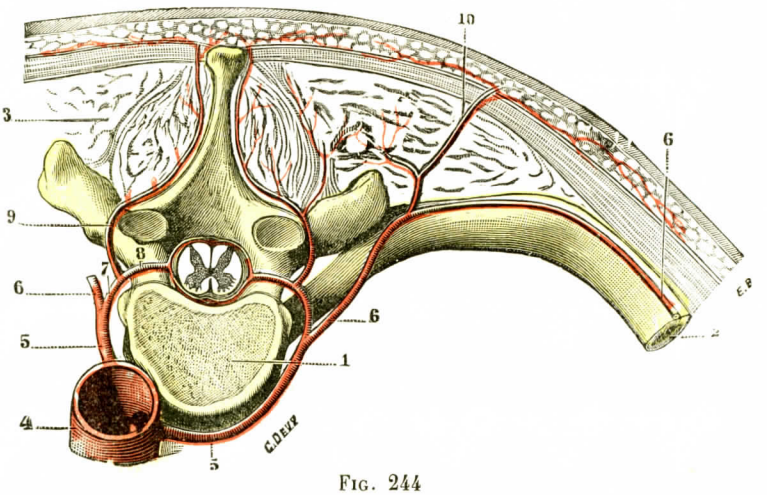

FIG. 244

Distribución de las arterias intercostales *(semiesquemática)*.

(Se ve la arteria en una sección horizontal del tórax que pasa por el borde inferior de una costilla; segmento superior del corte visto por su cara inferior.)

1, vértebra dorsal. — 2, costilla, vista ánteroinferior. — 3, músculos espinales, vistos en conjunto en una sección horizontal. — 4, aorta torácica. — 5, arteria intercostal. — 6, rama intercostal propiamente dicha. — 7, rama dorsoespinal, con 8, su ramo espinal que penetra en el agujero de conjunción; 9, su ramo dorsal que se dirige a los músculos espinales. — 10, colateral posterior (ramo perforante posterior) de la rama intercostal.

Para fijar la dirección de las arterias intercostales, POIRIER ha señalado en el esqueleto su origen. He aquí los resultados de sus investigaciones: la arteria del cuarto espacio nace a la altura del borde inferior de la quinta vértebra dorsal (D^5); la del quinto, en el borde superior de D^6; la del sexto, en el borde inferior de D^6; la del séptimo, en medio de D^7; la del octavo, en medio de D^8; la del noveno, en medio de D^9, pero algo más cerca del borde inferior; la del décimo, a la altura de la décima, entre D^9 y D^{10}; la undécima, a 2 centímetros por encima del origen de la diafragmática inferior; la duodécima, a un centímetro por encima de la arteria renal.

Por lo demás, se alojan profundamente en las canales transversales de los cuerpos vertebrales, por detrás del gran simpático y de la pleura.

3.° Dimensiones, relaciones. — El volumen de las intercostales es sensiblemente igual a la izquierda y a la derecha; los hechos observados no justifican la hipótesis, admitida todavía por algunos anatomistas, de que las intercostales derechas dominan en volumen sobre sus homólogas del lado izquierdo.

No sucede lo mismo desde el punto de vista de su longitud y relaciones: situada la aorta torácica a la izquierda de la línea media, las intercostales derechas son naturalmente más largas que las intercostales izquierdas. Esto es principalmente cierto respecto de las intercostales superiores. En efecto, a partir del séptimo

espacio la aorta es casi mediana y la diferencia de longitud entre las intercostales derechas e izquierdas es menos sensible.

Además, las intercostales derechas, obligadas a atravesar la línea media para llegar a su campo de distribución, cruzan sucesivamente en su trayecto el esófago, el conducto torácico, la vena ácigos mayor y el cordón simpático del lado derecho. Las intercostales izquierdas se contentan con cruzar el cordón simpático correspondiente y la vena ácigos menor. *El cordón simpático está siempre situado por delante de las intercostales.*

4.° Distribución. — La distribución de las ramas intercostales es igual en todas estas arterias. En su trayecto desde la aorta hasta los agujeros de conjunción, dan algunos ramitos a las vértebras sobre las que pasan. Luego, una vez llegadas a los agujeros de conjunción, se dividen cada una en dos ramas: una *anterior* y otra *posterior*.

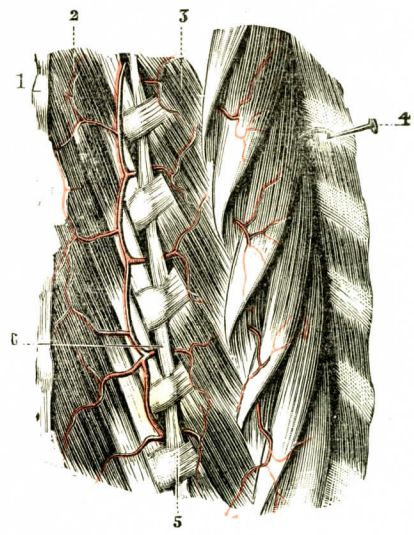

FIG. 245

Arterias profundas de la espalda.

1, apófisis espinosas. — 2, músculo transverso espinoso. — 3, músculos supracostales. — 4, músculo sacrolumbar, separado hacia fuera. — 5, ligamento transversocostal posterior. — 6, ligamento transversocostal superior.

1.° RAMA POSTERIOR. — La rama posterior, llamada comúnmente *rama dorsoespinal*, se dirige hacia atrás y se divide casi en seguida en dos ramos: un ramo espinal y un ramo dorsal.

a) *Ramo espinal.* — El ramo espinal o *vértebromedular* penetra por el agujero de conjunción correspondiente y llega al conducto raquídeo, donde termina, en parte en los cuerpos vertebrales, en parte en la medula y sus cubiertas (véase *Medula*).

b) *Ramo dorsal.* — El ramo dorsal o *músculocutáneo*, continuando el trayecto de la rama dorsoespinal, se dirige al espacio intertransverso correspondiente, donde se divide ordinariamente en dos ramos: uno interno y otro externo.

α) El *ramo externo*, muscular, pasa por fuera del ligamento transversocostal superior y llega al canal vertebral. Se introduce en el intersticio que separa el dorsal largo del sacrolumbar y desaparece en ambos músculos.

β) El *ramo interno*, músculocutáneo, desemboca en el canal vertebral pasando por dentro del ligamento transversocostal. Es más voluminoso que el ramo interno; también es más extenso. Después de suministrar algunos ramitos a las láminas vertebrales y a los ligamentos amarillos que las unen, penetra entre el dorsal largo y el transverso espinoso, suministra numerosos ramos a estos dos músculos y llega al vértice de la apófisis espinosa; aquí perfora el trapecio y llega a la piel, donde se termina. Estos ramos subcutáneos, muy numerosos, pero muy delgados, se anastomizan, por una parte, con sus similares del lado opuesto, y por otra, con los ramos perforantes laterales de las intercostales propiamente dichas.

2.° RAMA ANTERIOR. — La rama anterior o *arteria intercostal propiamente dicha*, mucho más voluminosa que la precedente, se dirige hacia fuera al espacio intercostal correspondiente, que recorre en su mayor extensión.

La arteria alcanza la costilla por su ángulo vertebral o ángulo posterior. Antes de llegar a este ángulo cruza la parte posterior del espacio de abajo arriba (parte

superior). En este segmento posterior del espacio se desliza entre la fascia endotorácica que tapiza la pleura parietal y la membrana intercostal externa posterior que la separa de las fibras del intercostal externo (fig. 246). Alcanza en seguida, en

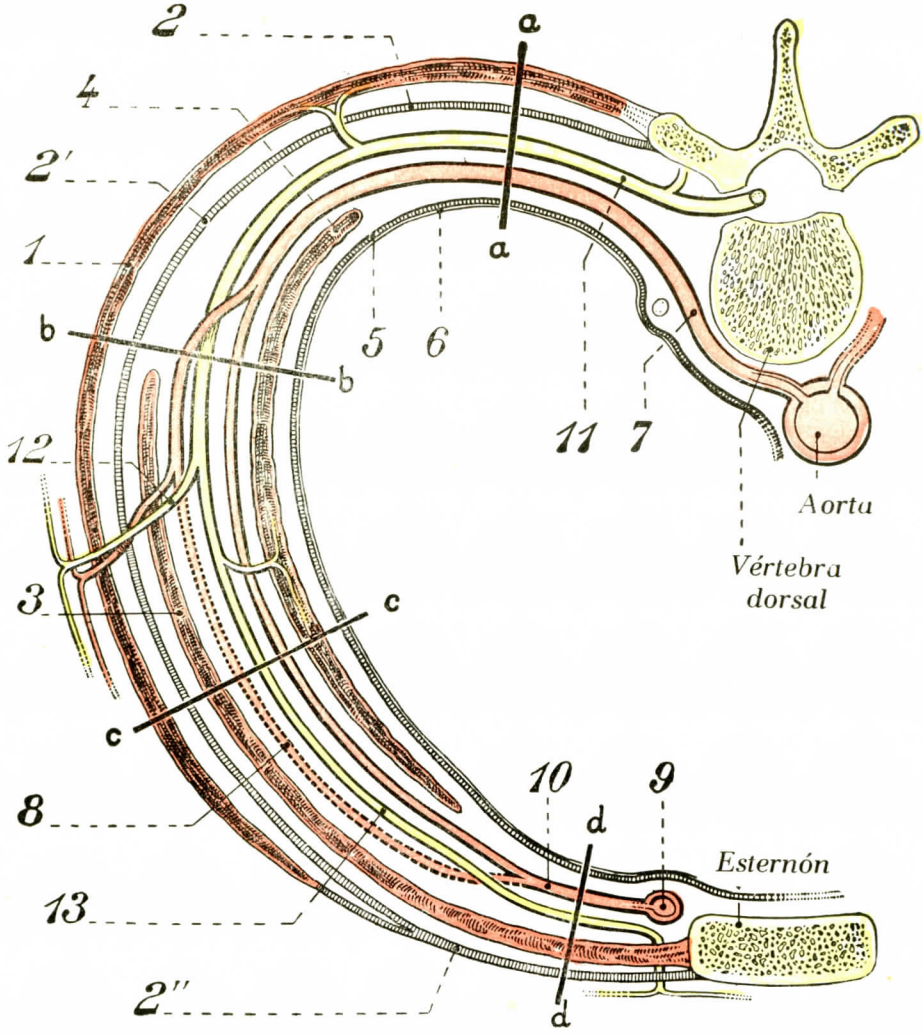

FIG. 246

Corte horizontal esquemático de un espacio intercostal (según CARRIERE).

1, músculo intercostal externo. — 2, aponeurosis intercostal externa posterior. — 2', aponeurosis intercostal externa posterior. — 3, músculo intercostal medio. — 4, músculo intercostal interno. — 5, fascia endotorácica. — 6, pleura parietal. — 7, arteria intercostal. — 8, en línea de puntos, la rama inferior de la arteria intercostal. — 9, arteria mamaria interna. — 10, anastomosis entre la intercostal posterior y la intercostal anterior. — 11, nervio intercostal. — 12, ramo perforante parietal lateral. — 13, terminación anterior del nervio intercostal.

aa, *bb*, *cc*, *dd*, direcciones según las que se han practicado los cortes representados en la figura 247.

compañía de la vena, el borde inferior excavado en canal de la costilla superior; el nervio está aún distante de la arteria en este punto. Más lejos la arteria se sitúa entre el intercostal interno y el intercostal externo: el nervio ha venido a reunirse con el vaso y el paquete vásculonervioso se dispone del modo siguiente: vena encima,

arteria en medio, nervio debajo. Más lejos, es decir, en la porción media del espacio, aparece el intercostal medio; la arteria se desliza entonces entre este último músculo y el intercostal interno (fig. 247). Conserva esta situación en el canal subcostal, quedando entre los dos músculos hasta la parte anterior del espacio. En este punto la arteria, muy disminuída de calibre, se aleja de la costilla o más bien del cartílago costal: se corre, pues, el riesgo de lesionarla, en el curso de una punción, más fácilmente por delante que por detrás. Desde el punto de vista de sus relaciones se halla comprendida entre el intercostal mediano y la fascia endotorácica. Termina anastomizándose con las ramas intercostales de la mamaria interna.

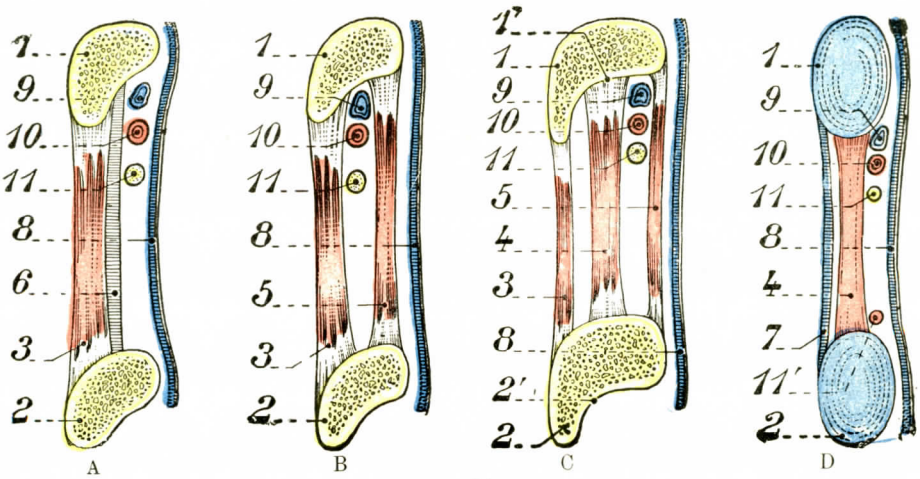

FIG. 247

Cortes verticales esquemáticos de un espacio intercostal practicados según las líneas *aa*, *bb*, *cc*, *dd*, de la figura 246. Concepción actual.

A. 1, costilla superior. — 2, costilla inferior. — 3, músculo intercostal externo. — 6, membrana intercostal externa. — 8, fascia endotorácica tapizada de la pleura. — 9, vena intercostal. — 10, arteria intercostal. — 11, nervio intercostal.

B. 1, costilla superior. — 2, costilla inferior. — 3, intercostal externo. — 5, intercostal interno. — 8, fascia endotorácica tapizada de la pleura. — 9, 10, 11, vasos y nervios intercostales.

C. 1, costilla superior. — 2, costilla inferior. — 1', 2', canal subcostal. — 3, intercostal externo. — 4, intercostal medio. — 5, intercostal interno. — 8, fascia endotorácica tapizada de la pleura. — 9, 10, 11, vasos y nervios intercostales.

D. 1, cartílago costal superior. — 2, cartílago costal inferior. — 4, intercostal medio. — 7, aponeurosis intercostal externa anterior. — 8, fascia endotorácica tapizada de la pleura. — 9, 10, 11, vasos y nervios intercostales. — 11', rama inferior de la arteria intercostal.

En su trayecto semicircular alrededor del tórax, las arterias intercostales suministran numerosos ramos a las costillas, a los músculos intercostales, a la pleura y al tejido celular subpleural.

Se observa casi constantemente un ramo largo y delgado (*arteria supracostal* de algunos autores) que se desprende de la arteria intercostal en el momento de su paso por debajo del músculo intercostal interno, llega al borde superior de la costilla que está debajo y se distribuye, después de un trayecto variable, por el periostio de esta costilla y por los músculos que en ella se insertan. Estos ramos supracostales, cuando están más desarrollados que de ordinario, se extienden hasta la parte anterior del espacio intercostal y allí se anastomizan, como la misma intercostal, con las intercostales anteriores de la mamaria interna: puede realmente decirse, en estos casos, que el espacio intercostal está recorrido por dos círculos arteriales, uno superior (representado por la *intercostal propiamente dicha*), otro inferior (representado por la *arteria supracostal*), que, naciendo los dos, *atrás*, de

un mismo tronco, se anastomizan los dos, *delante*, con las ramas anteriores de la mamaria interna.

Además de las colaterales citadas, las arterias intercostales dan hacia fuera dos ramos *perforantes:* uno *posterior* y otro *lateral.* El *ramo perforante posterior* (fig. 244, 10) se separa de la intercostal propiamente dicha muy cerca de su origen, perfora la intercostal externa algo por fuera del vértice de la apófisis transversa, atraviesa el sacrolumbar o bien cruza su borde externo y llega al tejido celular subcutáneo, donde se ramifica. Este ramo perforante posterior es muy variable en sus dimensiones. Es a menudo reemplazado por un ramo de la rama dorsoespinal. El *ramo perforante lateral* se separa de la intercostal en la parte media del espacio, a nivel de la línea axilar. Después de atravesar de dentro a fuera el músculo intercostal externo, va a distribuirse a los músculos y tegumentos del tórax. Sus ramificaciones, casi no es menester recordarlo, se anastomizan constantemente con las ramas torácicas de la arteria axilar, en particular con la mamaria interna.

Conviene añadir, respecto a la distribución de las intercostales, que las intercostales inferiores (las cinco o seis últimas) suministran a los fascículos costales del diafragma cierto número de ramas que se anastomizan con las diafragmáticas superiores o inferiores. Asimismo la segunda y la tercera intercostales, en la mujer, envían a la mama ramas a menudo muy voluminosas. CRUVEILHIER las ha visto de igual volumen que la radial en una mujer fallecida durante la lactancia.

RESUMEN DE LAS INTERCOSTALES AÓRTICAS

- a) *R. colaterales* . . . . . → R. vertebrales.
- b) *R. terminales* . .
  - R. dorsoespinal. .
    - R. espinal . . . → R. vertebral; R. medular.
    - R. dorsal . . . → R. musculares; R. cutáneos.
  - R. intercostal . . . . . → R. musculares; R. óseos; R. pleurales; R. mamarios; R. cutáneos.

Variedades. — El número de intercostales aórticas puede aumentar o disminuir: 1.°, según que el número de intercostales superiores disminuya o aumente; 2.°, según que el número de espacios intercostales aumente o disminuya (puede haber trece costillas u once solamente). Las arterias intercostales pueden abandonar el surco de la costilla y marchar por la parte media del espacio intercostal. — Se han visto algunas intercostales cruzar oblicuamente la cara interna de una costilla para alcanzar el espacio intercostal vecino. — Dos o tres arterias vecinas del mismo lado pueden nacer de un tronco común. — La última intercostal suministra a veces la primera lumbar. — La rama dorsal y la rama espinal pueden nacer aisladamente. — PATERSON (*Journ. of Anat. and Physiol.*, vol. XVIII, 1884) ha visto desprenderse de la cara posterior de la aorta, a la altura del borde superior de la quinta dorsal, una rama supernumeraria que se dirigía hacia el cuarto espacio intercostal y allí cambiaba de dirección para hacerse ascendente. Pasaba por entre el cuello de las costillas y las apófisis transversas correspondientes hasta la primera costilla. Más allá se conducía como una cervical profunda.

ARTICULO IV

RAMAS QUE NACEN DE LA PORCION ABDOMINAL DE LA AORTA

En su porción abdominal, la aorta emite dos órdenes de ramas: *ramas parietales*, que están destinadas a las paredes del abdomen, y *ramas viscerales*, cuyo número y volumen están en relación con la importancia de las vísceras que contiene la cavidad abdominal. A las ramas parietales pertenecen: la *diafragmática inferior*

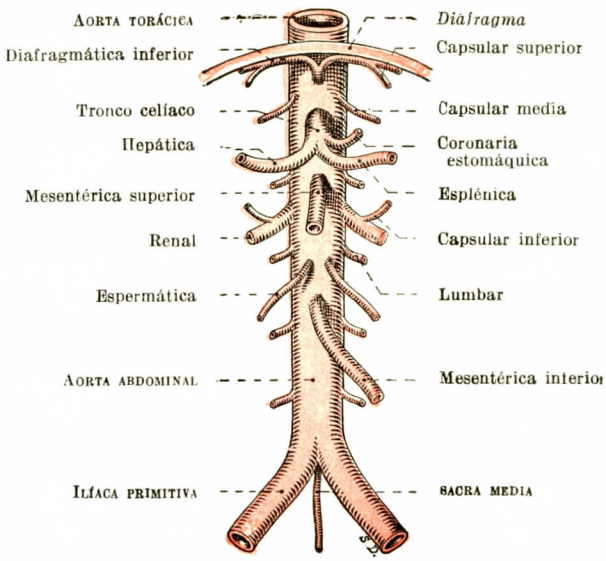

Fig. 248

Esquema que representa las ramas de la aorta abdominal.

(Igual disposición que en la figura siguiente.)

y las *lumbares*. Las ramas viscerales comprenden: el *tronco celíaco*, la *mesentérica superior*, la *capsular media*, la *renal*, la *genital* (*espermática* en el hombre, *útero-ovárica* en la mujer) y la *mesentérica inferior* (fig. 248).

Consideradas desde el punto de vista de su emergencia del tronco arterial, estas diferentes arterias pueden también ser divididas en tres grupos, a saber:

1.° Arterias que nacen de la cara anterior de la aorta, y son: la *diafragmática inferior*, el *tronco celíaco*, la *mesentérica superior*, la *genital* y la *mesentérica inferior*.

2.° Arterias que nacen de la cara lateral de la aorta, y son: la *capsular media* y la *renal*.

3.° Arterias que nacen de la cara posterior de la aorta, y son: las *lumbares*.

Sólo describiremos aquí las arterias parietales, remitiendo a la Esplacnología, tomo IV, para el estudio de las *arterias viscerales*. Estas han adquirido en la actualidad tal importancia anatómica y quirúrgica que es imposible separar su descripción de la de los órganos que riegan.

§ 1. — Arterias diafragmáticas inferiores

1.° Origen. — En número de dos, la una derecha y la otra izquierda, nacen ora de un tronco común, ora aisladamente. Su origen se hace directamente por encima del tronco celíaco, a veces del mismo tronco celíaco. El tronco común tiene

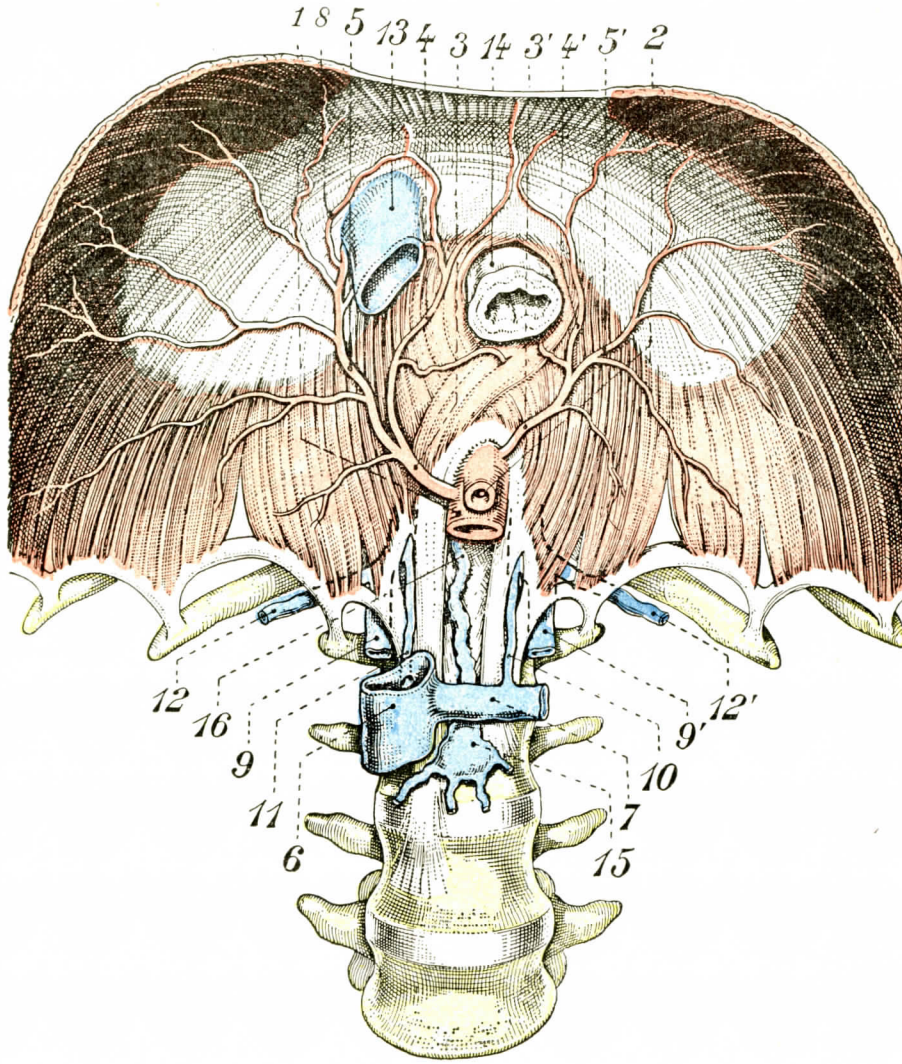

Fig. 249

Diafragma. Origen de las venas ácigos. Arterias diafragmáticas inferiores.

1, aorta. — 2, tronco celíaco. — 3, 3', arterias diafragmáticas inferiores derecha e izquierda. — 4, 4', ramas internas derecha e izquierda. — 5, 5', ramas externas derecha e izquierda. — 6, vena cava inferior. — 7, vena renal izquierda. — 8, círculo arterial pericardiaco. — 9, vena lumbar ascendente derecha que se reúne con 12, duodécima vena intercostal, para formar la raíz externa de la ácigos mayor. — 9', vena lumbar ascendente izquierda que se reúne con 12' para formar la raíz externa de la hemiácigos. — 10, vénula que forma la raíz interna inconstante de la hemiácigos. — 11, anastomosis ácigocava (raíz interna inconstante de la ácigos mayor). — 13, cava inferior. — 14, esófago. — 15, cisterna de Pecquet. — 16, conducto torácico.

15 milímetros de longitud por 5 milímetros de diámetro aproximadamente. Se dirige por delante de la aorta de arriba abajo y de izquierda a derecha, y se divide en dos ramas, una derecha y la otra izquierda, que se deslizan entre la cara inferior del diafragma y el peritoneo.

2.° Trayecto y distribución. — a) *Arteria diafragmática derecha.* — En general algo más corta que la izquierda, se dirige al principio en sentido transversal, luego oblicuamente hacia arriba y a la derecha, en dirección a la parte posterior del orificio de la vena inferior, describiendo una curva de concavidad derecha. Termina por tres ramas terminales después de haber abandonado algunas colaterales.

α) *Colaterales.* — Estas irrigan: 1.°, la parte posterior derecha del diafragma y se anastomizan con las intercostales; 2.°, la parte posterior del centro frénico. Otras colaterales van: a la cápsula suprarrenal, constituyendo las *arterias capsulares superiores*, numerosas arteriolas filiformes apretadas unas con las otras a manera de dientes de un peine; a la cara posterior del lóbulo derecho del hígado y al lóbulo de Spiegel *(ramos hepáticos);* al páncreas *(ramos pancreáticos de Haller).*

β) *Terminales.*— De calibre sensiblemente igual, las tres ramas son: posterior, media y anterior. La *rama posterior* e *interna* riega la parte posterior de la cúpula. La *rama media* pasa por el lado derecho del orificio de la vena cava inferior, por debajo de la cintilla semicircular inferior. Da aquí un ramo vertical perforante que sigue al frénico derecho y riega no sólo el diafragma, sino el pericardio (véase pág. 157). Otros ramos riegan la zona derecha del centro frénico, así como la parte derecha del diafragma. La *rama anterior* (ausente en un tercio de los casos) describe una curva que abarca la parte derecha del orificio esofágico. Se distribuye por el centro frénico y la parte anterior y ánterolateral izquierda del diafragma.

b) *Arteria diafragmática izquierda.* — Verticalmente ascendente en su origen, esta arteria llega al borde izquierdo del orificio esofágico, en donde se divide en dos ramas: una posterior y otra anterior.

α) *Colaterales.* — Señalemos ante todo: 1.°, colaterales diafragmáticas para los pilares y la parte posterior del músculo; 2.°, las arterias capsulares superiores izquierdas; 3.°, un ramo gastroesofágico destinado a la cara posterior del esófago y a la tuberosidad mayor del estómago.

β) *Terminales.* — La *rama posterior* riega la parte posterior izquierda del diafragma, la *rama anterior* paraesofágica riega el centro frénico y la parte ánterolateral izquierda de la cúpula.

RESUMEN DE LAS DIAFRAGMÁTICAS INFERIORES

a) *Ramas parietales*		R. diafragmáticos.
b) *Ramas viscerales*		R. esofágicos.
		R. hepáticos.
		R. pancreáticos.
		A. capsular superior.

Variedades. — Una de las diafragmáticas, y aun las dos, pueden nacer de la aorta por debajo de la mesentérica superior. — Pueden existir una o varias diafragmáticas accesorias, procedentes, según los casos, de la aorta abdominal, del tronco celíaco, de la coronaria estomáquica, de la renal, de la primera lumbar, de la mesentérica superior, de la espermática. — La arteria diafragmática inferior izquierda envía, en ciertos casos, ramos bastante desarrollados al cardias y a la tuberosidad mayor del estómago (GIACOMINI, SPERINO). — Puede suministrar un ramo hepático (CRUVEILHIER).

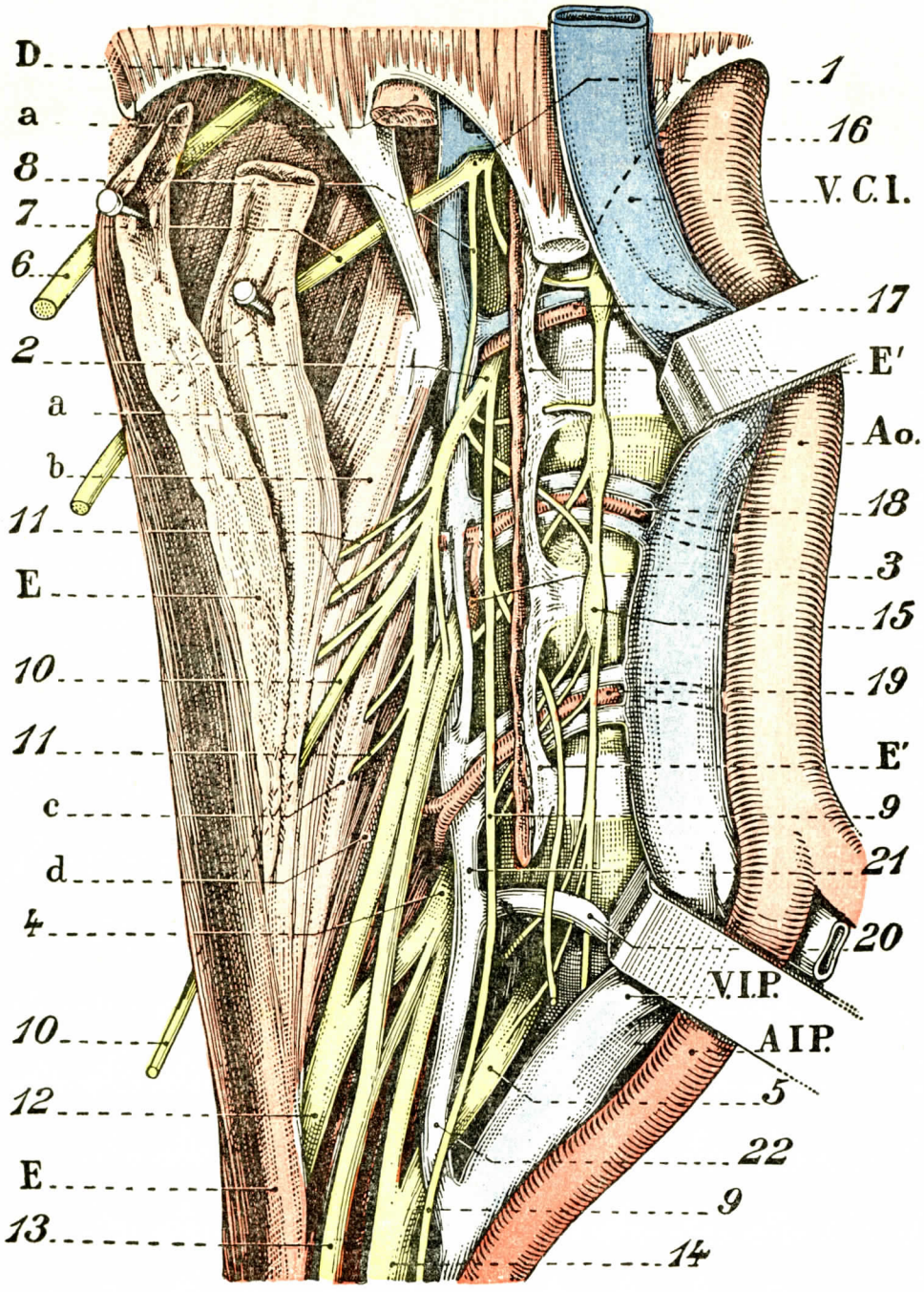

FIG. 250

Relaciones del plexo lumbar derecho visto en situación después de cortados los fascículos superficiales del psoas (según BONNIOT).

V.C.I., vena cava inferior. — V.I.P., vena ilíaca primitiva derecha. — Ao., aorta. — AIP., arteria ilíaca primitiva derecha.—D, arco del cuadrado de los lomos.—E, E, fascículos anteriores del psoas seccionados y reclinados. — E', E', inserciones de estos fascículos en la columna. — *a*, *b*, *c*, *d*, 1.º, 2.º, 3.º y 4.º fascículos costiformes del psoas. — 1, 2, 3, 4, 5, 1.ª, 2.ª, 3.ª, 4.ª y 5.ª raíces lumbares. — 6, abdóminogenital mayor. — 7, abdóminogenital menor. — 8, 1.ª asa lumbar. — 9, 9, génitocrural. — 10, 10, fémorocutáneo. — 11, 11, nervio del psoas. — 12, crural. — 13, obturador. — 14, tronco lumbosacro. — 15, gran simpático. — 16, 17, 18, 19, 1.ª, 2.ª, 3.ª y 4.ª arterias y venas lumbares. — 20, 5.ª vena lumbar. — 21, vena lumbar ascendente. — 22, anastomosis de la vena lumbar ascendente con la vena ilíaca primitiva.

§ 2. — Arterias lumbares

1.° Origen y trayecto. — Análogas a las intercostales aórticas, cuya serie continúan, las arterias lumbares (fig. 250, 16, 17) nacen aisladamente, *más rara* vez por troncos comunes, de la cara posterior de la aorta abdominal. Desde aquí se dirigen horizontalmente a los espacios que dejan entre sí las apófisis transversas o apéndices costiformes de las vértebras lumbares, y de esta manera se terminan exactamente como las intercostales, suministrando cada una de ellas dos ramas terminales.

2.° Número. — Hay cinco espacios intertransversos: hay asimismo cinco arterias lumbares, que se designan con el nombre de *primera*, *segunda*, etc., contando de arriba abajo. Señalemos que la quinta lumbar nace muy a menudo de la sacra media.

Para nosotros, que, a ejemplo de Soemmering y de Weber, hemos considerado como una intercostal la arteria que marcha por debajo de la duodécima costilla, la *primera lumbar* es la que se halla entre la apófisis transversa de la primera vértebra lumbar y la apófisis transversa de la segunda vértebra lumbar; la *quinta lumbar* es la que camina entre la apófisis transversa de la quinta vértebra lumbar y el sacro.

De las cinco arterias lumbares, la última o las dos últimas proceden de la sacra media, rama terminal de la aorta. Todas las demás, cuatro o tres, según los casos, son suministradas directamente por la aorta: se las podría llamar *lumbares aórticas*

3.° Distribución. — La distribución de las arterias lumbares es la misma, en cuanto a sus caracteres esenciales, que la de las intercostales. Corren horizontalmente primero por el canal de los cuerpos vertebrales, a los que dan algunos ramúsculos, pasan luego por debajo de los *arcos* del psoas y, llegadas delante de los agujeros de conjunción, se dividen en dos ramas, una *posterior* o *dorsoespinal*, otra *anterior* o *abdominal*. Estas dos ramas se conducen, por lo demás, como las dos ramas homólogas de las arterias intercostales:

α) La *rama posterior* o *dorsoespinal*, después de haber enviado un ramo espinal al agujero de conjunción correspondiente, penetra en el canal vertebral correspondiente y se distribuye por los fascículos musculares de la masa sacrolumbar, así como por la piel que los cubre.

β) La *rama abdominal* o *lumbar propiamente dicha* se dirige oblicuamente hacia abajo y afuera, detrás del músculo cuadrado de los lomos; es de notar que por excepción la última arteria lumbar pasa por delante y no por detrás. Después de haber suministrado algunos ramos al cuadrado de los lomos y al psoas, penetra de atrás a delante en el espesor de la pared abdominal y termina en los músculos y tegumentos de esta pared, anastomizándose con las arterias vecinas: por delante, con la epigástrica y la mamaria interna; por arriba, con las últimas intercostales; por abajo con la circunfleja ilíaca y la iliolumbar.

RESUMEN DE LAS ARTERIAS LUMBARES

- a) *R. colaterales* . . . . . R. vertebrales.
- b) *R. terminales* . .
  - R. dorsoespinal.
    - R. espinal. . . R. vertebral. / R. medular.
    - R. dorsal . . R. musculares. / R. cutáneos.
  - R. abdominal . . . . . R. musculares. / R. cutáneos.

ARTÍCULO V

RAMAS TERMINALES DE LA AORTA

Llegada a nivel de la cuarta vértebra lumbar o del disco intervertebral que separa la cuarta de la quinta, la arteria aorta, sensiblemente minorada por las numerosas ramas colaterales que ha dejado durante su curso, se divide en tres ramas terminales de importancia muy diferente: una rama media muy pequeña, la *arteria sacra media;* dos ramas laterales, relativamente muy voluminosas, las dos *arterias ilíacas primitivas.*

En realidad, como demuestra sobradamente la anatomía comparada, la arteria sacra media no es sino la continuación de la aorta, que sufre una atrofia paralela a la que presentan los segmentos vertebrales, sacro y cóccix, sobre los que descansa. Veremos muy pronto que su modo de distribución confirma plenamente esta homología de la arteria sacra media con la aorta sacrococcígea o caudal de los mamíferos provistos de cola. Como consecuencia, las dos arterias ilíacas primitivas descienden a la condición de simples *ramas colaterales* de la aorta y se prenden de este vaso, ya aisladamente (casos en los que la arteria sacra media nace en el mismo ángulo de unión de las dos ilíacas), ya por un tronco común (casos en los que la sacra media nace un poco más arriba de este ángulo).

Seguiremos, sin embargo, la clasificación ordinaria, a pesar de su inexactitud morfológica, y describiremos sucesivamente, como ramas terminales de la aorta·

1.° En la línea media, la *arteria sacra media;*

2.° Lateralmente, las *arterias ilíacas primitivas*, las cuales, a su vez, se bifurcan muy pronto para formar: la *ilíaca interna*, destinada a la pelvis, y la *ilíaca externa*, destinada al miembro inferior o pelviano.

§ 1. — Arteria sacra media

Impar y media como la aorta, de la que es continuación, la arteria sacra media (fig. 248) se dirige verticalmente hacia abajo, marchando por delante de la quinta vértebra lumbar primero, luego por delante del sacro y del cóccix. En este trayecto, la sacra media suministra varias ramas colaterales que se pueden, por analogía con las colaterales de la aorta, dividir en *parietales* y *viscerales.*

1.° Ramas parietales. — Las ramas parietales, homólogas de las intercostales y de las lumbares, se desprenden de la sacra media por pares simétricos y se dirigen horizontalmente hacia fuera para distribuirse, de una parte, por el conducto raquídeo, y de otra, por las paredes del abdomen y la pelvis.

α) La *primera* de estas arterias parietales nace a nivel de la quinta vértebra lumbar y constituye la quinta de las arterias lumbares; las cuatro primeras proceden, como ya hemos visto, de la aorta abdominal. Como las lumbares aórticas, se dirige al agujero de conjunción correspondiente, frente al cual se divide en dos ramos, uno y otro muy delgados: un *ramo posterior* o *dorsoespinal*, que se pierde en parte en el conducto raquídeo, en parte en los músculos espinales; un *ramo anterior*, que se distribuye por los músculos psoas e ilíaco.

β) Las *otras ramas* parietales se desprenden a nivel del sacro. Su número es igual al de las vértebras sacras y se dirigen hacia fuera, a los agujeros sacros anteriores (verdaderos agujeros de conjunción de la columna sacra); dejan en su

trayecto algunos ramos musculares, periósticos y óseos, y se unen, frente a los citados agujeros, con las ramas igualmente transversales de la sacra lateral.

2.° Ramas viscerales. — Las ramas viscerales de la sacra media, variables en número, pero siempre muy delgadas, nacen a diferentes alturas y se dirigen a

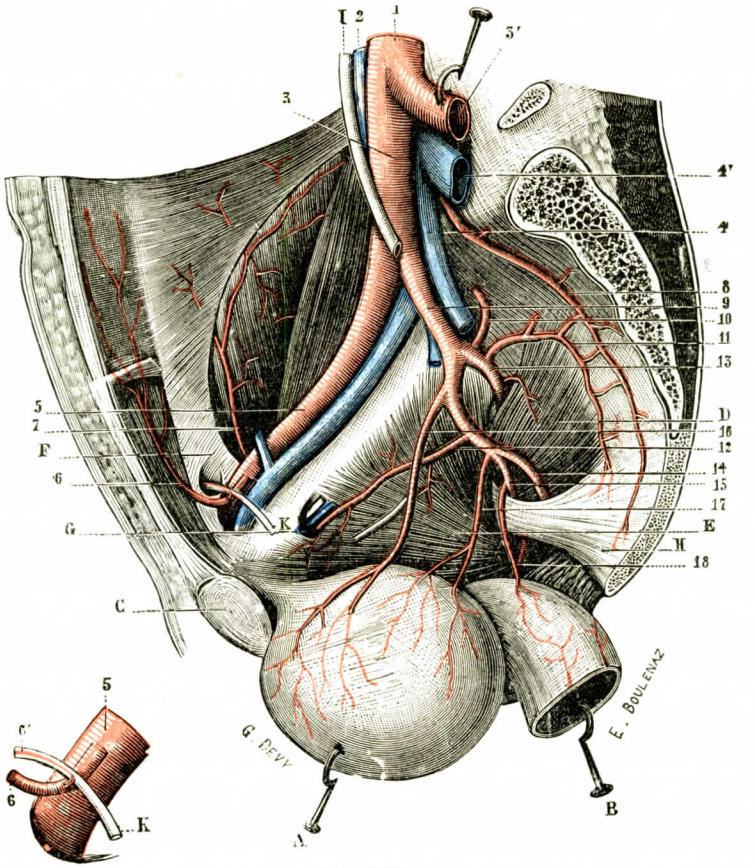

FIG. 251

Las tres arterias ilíacas (lado derecho) y sus ramas en el hombre. Vista de conjunto *(semiesquemática)*.

A la izquierda y abajo, esquema del cruzamiento del conducto deferente y la arteria epigástrica.

A, vejiga apartada hacia abajo. — B, recto apartado hacia abajo y a la izquierda. — C, sínfisis púbica. — D, músculo piramidal de la pelvis. — E, músculo elevador del ano. — F, orificio interno del conducto inguinal. — G, agujero obturador. — H, ligamento sacrociático. — I, uréter. — K, conducto deferente.

1, aorta abdominal. — 2, vena cava inferior. — 3, 3, arterias ilíacas primitivas derecha e izquierda. — 4, 4, venas ilíacas primitivas derecha e izquierda. — 5, arteria ilíaca externa, con sus dos ramas: 6, la epigástrica; 7, la circunfleja ilíaca. — 8, arteria sacra media. — 9, arteria ilíaca interna, con sus colaterales: 10, la iliolumbar; 11, la sacra lateral; 12, la obturatriz; 13, la glútea; 14, la isquiática; 15, la pudenda interna; 16, la umbilical; 17, la vesical inferior; 18, la hemorroidal media.

la cara posterior del recto, donde terminan anastomizándose con las arterias hemorroidales.

Llegada a la cara anterior del cóccix, la sacra media se anastomiza de nuevo, formando arcos, con las sacras laterales, y se prolonga luego, en forma de un ramúsculo sumamente tenue, hasta la última pieza del cóccix, encontrando allí

una pequeña glándula vascular sanguínea, la *glándula coccígea*, de LUSCHKA, en cuya masa termina.

RESUMEN DE LA SACRA MEDIA

a) *R. colaterales* . . . . { parietales. . . . . { Quinta lumbar. R. sacras.
viscerales. . . . . | R. hemorroidales.
b) *R. terminal* . . . . | *fine en la glándula coccígea.*

Variedades. — En su trayecto descendente, la sacra media se desvía alguna vez de la línea media, ya a la derecha, ya a la izquierda. Se la ha visto nacer, en ciertos casos, de la ilíaca primitiva, principalmente del lado izquierdo. Emite anormalmente la renal (en el caso de dislocación del riñón) y la hemorroidal media. Véase MAURER y PORTES, *Les vaisseaux termino-aortiques chez la femme*, Gynécol. et Obstétrique, vol. III, 1921.

§ 2. — ARTERIAS ILÍACAS PRIMITIVAS

En número de dos, una derecha y otra izquierda, las arterias ilíacas primitivas (figuras 252 y siguientes) representan las ramas terminales laterales de la aorta.

1.° Límites. — El *límite superior* corresponde a la bifurcación de la aorta abdominal. El nivel de esta bifurcación es variable. Generalmente, según las comprobaciones de CHALLIER y MURARD hechas en nuestro laboratorio, la bifurcación se asienta en la parte inferior del cuerpo de la cuarta vértebra lumbar. Pero puede efectuarse precozmente en la parte superior de L^{IV} o también a la altura del disco que separa L^{III} de L^{IV}. Inversamente, la bifurcación puede ser tardía, es decir, a la altura del disco que separa L^{IV} de L^{V}.

El *límite inferior* está representado por la bifurcación de la arteria ilíaca primitiva en arteria ilíaca externa y arteria ilíaca interna. Las investigaciones de QUENU y DUVAL fijan la situación de esta bifurcación en el borde inferior de la quinta vértebra lumbar, en el borde superior de la aleta sacra. Se halla en el ángulo sacrovertebral, por dentro de la interlínea sacroilíaca, a 3,5 centímetros por fuera de la línea media. Hay que notar, sin embargo, que a la izquierda la bifurcación, que está algo más afuera, dista 4,5 centímetros aproximadamente del plano medio. Además, su nivel es más bajo que a la derecha.

La altura de la bifurcación de la arteria ilíaca primitiva está sometida a variaciones bastante numerosas. Estas son importantes, pues rigen el aspecto de la región y en particular las relaciones del uréter con los vasos ilíacos. Con CHALLIER y MURARD, MAURER y PORTES se pueden distinguir tres tipos de bifurcación de la arteria ilíaca primitiva: 1.°, el *tipo medio* que hemos descrito: la bifurcación se halla en el borde inferior de la quinta vértebra lumbar. Es el más frecuente (60 por 100); este punto está alejado de la espina ciática 11 centímetros por término medio; generalmente, la bifurcación es algo más alta en la mujer; 2.°, el *tipo alto:* la bifurcación se efectúa encima del borde inferior de la quinta vértebra lumbar. Existe en el 20 por 100 de los casos; 3.°, el *tipo bajo:* la bifurcación se efectúa en el estrecho superior. Existe en el 20 por 100 de los casos.

2.° Dirección. — Inmediatamente después de nacidas, las arterias se separan formando un ángulo, el *ángulo infraaórtico*, que mide aproximadamente 60°. Los dos vasos son oblicuos hacia abajo y afuera; pero la arteria ilíaca primitiva izquierda se aproxima más a la vertical que la derecha, pues la bifurcación aórtica está ligeramente inclinada a la izquierda de la línea media.

3.° Longitud. — La longitud varía de 4,5 a 7 centímetros.

Es clásico admitir que la arteria derecha es más larga que la izquierda. Sin embargo, nuestras mediciones han demostrado que las dos arterias eran en general de la misma longitud; tienen por término medio 5 centímetros. Desde el punto de vista volumétrico la arteria derecha parece algo más voluminosa que la izquierda, lo que es sin duda la consecuencia del desarrollo algo mayor del miembro derecho. Calibre medio: 6,5 milímetros.

4.° Relaciones. — Las arterias ilíacas primitivas se hallan primero en contacto íntimo con las venas ilíacas primitivas y los ganglios linfáticos. La relación con las venas difiere a la derecha y a la izquierda.

α) La *vena ilíaca primitiva derecha* es poco oblicua; se aproxima a la vertical y parece prolongar la dirección de la vena cava inferior. Es corta, sólo mide 5,5 centímetros por término medio. Camina en la mayor parte de su trayecto junto a la cara posterior de la arteria. Sólo muy cerca de su terminación se desprende de ella para excederla por fuera.

β) La *vena ilíaca primitiva izquierda* es, al contrario de la derecha, muy oblicua; su dirección se aproxima a la horizontal; es más larga, puesto que alcanza 7 centímetros. Por último, su calibre es más voluminoso. Las relaciones que contrae con la arteria homónima son menos íntimas que a la derecha; en efecto, situada primero en su origen por detrás de la arteria ilíaca primitiva izquierda, la excede rápidamente por dentro para seguir su borde interno. Luego se separa francamente de la arteria izquierda para ir a cruzar la cara posterior de la arteria ilíaca primitiva derecha en su origen y unirse a la vena ilíaca homónima, constituyendo así el tronco de la cava inferior.

La separación de la arteria y la vena ilíacas primitivas izquierdas dibuja un triángulo limitado por arriba por la arteria, abajo por la vena, a la derecha por la arteria ilíaca primitiva derecha; MURARD y CHALLIER le han dado el nombre de *triángulo interilíacoaórtico*. Este triángulo no es constante; la arteria y la vena ilíacas primitivas izquierdas quedan, en efecto, a veces en contacto.

γ) Los *ganglios linfáticos*, descritos por CUNÉO y MARCILLE, se hallan en relación íntima con los vasos: dos o tres de ellos se escalonan sobre su borde externo; otros son internos y constituyen el *grupo subaórtico* o *grupo del promontorio;* por último, los hay que están cubiertos por los vasos: son los *ganglios retroilíacos*.

Al lado de estas relaciones particularmente íntimas, las arterias ilíacas primitivas se hallan también en relación con los diversos órganos o formaciones de la región términoaórtica. Consideraremos estas relaciones por detrás, por dentro, por fuera y por delante.

Por detrás, las arterias descansan en las partes laterales del cuerpo de la quinta vértebra lumbar. Su cara posterior es cruzada por la quinta arteria lumbar. Entre ellas y la pared abdominal posterior desciende la cadena simpática látero-vertebral.

Por dentro, las dos arterias corresponden a la eminencia que dibuja la cara anterior del cuerpo de la quinta vértebra lumbar antes de llegar al promontorio. Por delante de esta vértebra pasa la arteria sacra media y delante de ella los filetes simpáticos preaórticos, condensados en un cordón ensanchado que hemos denominado el *nervio presacro* (LATARJET).

Por fuera, la arteria ilíaca primitiva está a poca distancia de las fibras internas del músculo psoas; el nervio génitocrural se desliza a lo largo de éstas.

Por delante, los vasos ilíacos primitivos están cubiertos por el peritoneo de la región términoaórtica. Estas relaciones varían de derecha a izquierda. *A la derecha*, la arteria se ve por transparencia bajo la serosa; ningún órgano algo fijo viene a interponerse delante de ella. *A la izquierda*, la arteria no solamente está cubierta

por el peritoneo parietal posterior, sino que también se encuentra cabalgada por la raíz oblicua del mesocolon pélvico. Esta raíz oblicua sigue generalmente en primer lugar el flanco izquierdo de los vasos ilíacos externos y luego el flanco izquierdo de los vasos ilíacos primitivos. Sin embargo, esta raíz puede estar situada más afuera que la arteria; esto significa que el adosamiento del mesenterio terminal se ha detenido en su evolución. Pero, de todos modos, la arteria ilíaca primitiva izquierda

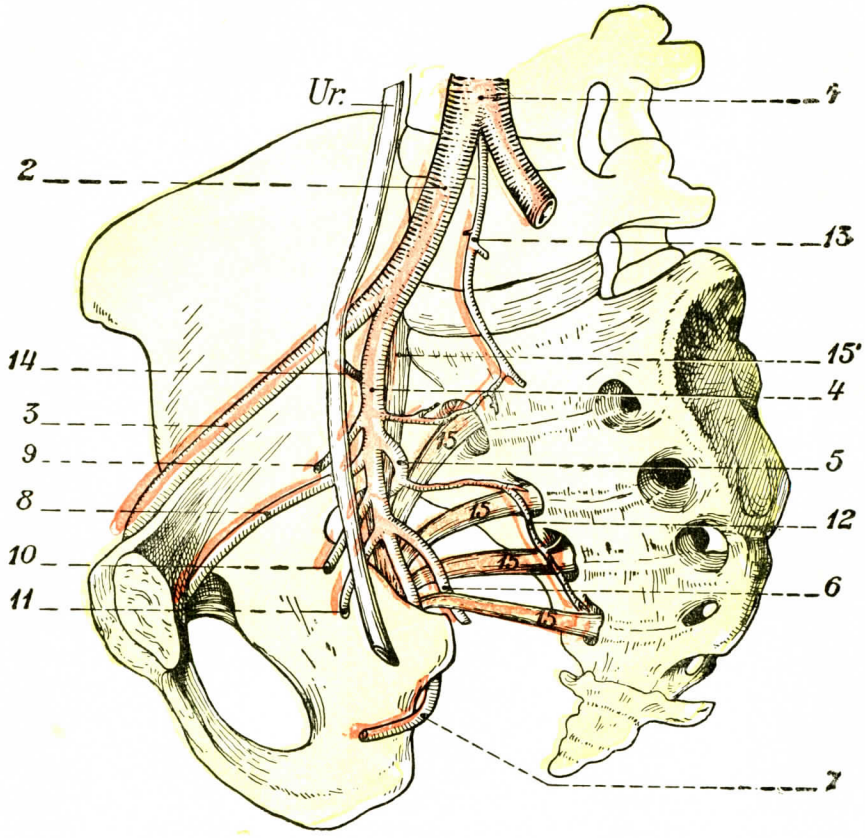

FIG. 252

Arteria ilíaca interna derecha. Sus relaciones con el plexo sacro y el uréter (GRÉGOIRE).

Ur., uréter. — 1, aorta. — 2, arteria ilíaca primitiva. — 3, arteria ilíaca externa. — 4, arteria ilíaca interna. — 5, arteria glútea. — 6, arteria isquiática. — 7, arteria pudenda interna. — 8, arteria obturatriz. — 9, arteria umbilical. — 10, 11, arterias viscerales. — 12, arteria sacra lateral. — 13, arteria sacra media. — 14, arteria iliolumbar. — 15, 15, 15, plexo sacro. — 15', tronco lumbosacro.

está cubierta por el mesosigmoide, que cae delante de ella; entre este *meso y el* peritoneo parietal posterior, que cubre directamente la arteria, se encuentra la *fosita sigmoidea*, en cuyo suelo sobresale aquélla (véase *Mesocolon sigmoide*, tomo IV).

En el tejido celular subperitoneal caminan los órganos que presentan relaciones interesantes con las arterias ilíacas primitivas. Son en particular: 1.° Los *vasos espermáticos* o *úteroováricos*. Caminan por fuera de la arteria y se aproximan a ella cada vez más a medida que descienden. Sin embargo, nunca cruzan la terminación de la arteria ilíaca primitiva, sino constantemente el origen de la

arteria ilíaca externa. 2.° El *uréter*. La situación del uréter en relación a los vasos varía según el lado. Hace ya mucho tiempo que LUSCHKA ha establecido la ley siguiente: el *uréter derecho cruza la ilíaca externa a 15 milímetros por debajo de la bifurcación de la ilíaca primitiva; el uréter izquierdo cruza la ilíaca primitiva a 15 milímetros por encima de su bifurcación*. En realidad, esta fórmula es demasiado absoluta. Según MAURER y PORTES, el punto de cruzamiento del uréter con los vasos ilíacos es función del tipo de la bifurcación de la arteria ilíaca primitiva. Si se trata de un tipo medio de bifurcación, la ley de Luschka se comprueba, es decir, el uréter derecho cruza la ilíaca externa y el uréter izquierdo cruza la ilíaca primitiva. Esta diferencia de cruzamiento se explica fácilmente por el hecho de que

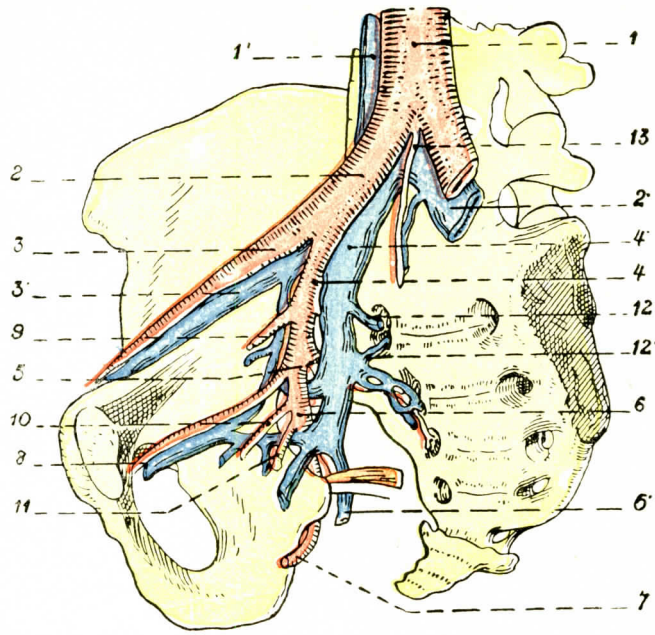

FIG. 253

Vena y arteria ilíacas internas (tipo único de la vena, según GRÉGOIRE).

1, aorta. — 1', vena cava inferior. — 2, arteria ilíaca primitiva. — 2', vena ilíaca primitiva. — 3, arteria ilíaca externa. — 3', vena ilíaca externa. — 4, arteria ilíaca interna. — 4', vena ilíaca interna (tipo único). — 5, arteria glútea. — 6, tronco común de la isquiática y la pudenda interna. — 6', arteria y vena isquiáticas. — 7, arteria pudenda interna. — 8, arteria y vena obturatrices. — 9, arteria y venas umbilicales. — 10, y 11, arteria y venas viscerales. — 12, 12, arteria y venas sacras laterales. — 13, arteria sacra media.

las arterias ilíacas primitivas tienen la misma altura, mientras que la bifurcación aórtica está situada a la izquierda de la línea media. Si se trata de un tipo alto de bifurcación, el uréter cruza en ambos lados la ilíaca primitiva. Estas variaciones se explican por sí mismas. En realidad, la ley de LUSCHKA resulta cierta en todos los casos en el sentido de que el *uréter derecho cruza siempre los vasos más bajos de lo que lo hace el uréter izquierdo*.

5.° Distribución. — En el curso de su trayecto, la arteria ilíaca primitiva suministra ramas delgadas que se pierden en el tejido celular ambiente, en los ganglios linfáticos próximos, en las venas ilíacas primitivas, así como en los músculos psoas e ilíaco. Suministra constantemente una arteriola delgada, pero impor-

tante, destinada a la porción ilíaca y pélvica del uréter; es la *arteriola ureteral inferior* (LATARJET y LAROYENNE).

Al llegar a la sínfisis sacroilíaca, cada arteria ilíaca primitiva se divide en dos ramas terminales: 1.°, una interna, *arteria ilíaca interna;* 2.°, otra externa, *arteria ilíaca externa.* Dedicaremos a estas dos importantes arterias los dos párrafos siguientes:

Variedades. — En dos casos (CRUVEILHIER a la derecha, WALSHAM a la izquierda) faltaba la ilíaca primitiva, y sus ramas terminales nacían de la aorta.

Las dos arterias ilíacas primitivas pueden estar unidas entre sí por una anastomosis de dirección transversal (PETSCHE).

En un caso tan interesante como raro, observado por PRINCETEAU (*Th. Bordeaux*, 1884), faltaba la arteria ilíaca primitiva del lado derecho y era reemplazada por un enorme tronco que, siguiendo exactamente el trayecto de la arteria lumbar, pasaba sucesivamente por detrás del psoas, del cuadrado de los lomos y del músculo ilíaco, y se bifurcaba, finalmente, en la parte media de la fosa ilíaca interna, en dos ramas que venían a formar, una la epigástrica y otra la femoral.

Accidentalmente la ilíaca primitiva puede suministrar: la sacra media, una sacra lateral superior, la iliolumbar, una o varias lumbares (5.ª, 4.ª ó 3.ª), una red accesoria, la umbilical, la obturatriz, una mesentérica media (HYRTL). (Véase respecto a las ilíacas primitivas: MAURER y PORTES, *Bull. Soc. anat.*, pág. 36, 1920.)

§ 3. — ARTERIA ILÍACA INTERNA O HIPOGÁSTRICA Y SUS RAMAS

La arteria ilíaca interna (figs. 252 y siguientes), que se designa también con el nombre de *arteria hipogástrica*, es la rama de bifurcación interna de la ilíaca primitiva. A la vez visceral y muscular, envía sus ramos a las vísceras pélvicas, a los órganos genitales externos, a la parte pósterointerna del muslo.

1.° Límites. — El *límite superior* está representado por la bifurcación de la arteria ilíaca primitiva. Corresponde generalmente, según QUÉNU y DUVAL, al borde inferior de la quinta vértebra lumbar. Descansa en el borde superior de la aleta sacra, en el ángulo sacrovertebral, a 3,5 centímetros de la línea media, por dentro de la interlínea sacroilíaca. Notemos, sin embargo, que a la izquierda la bifurcación se efectúa a menudo más abajo que a la derecha y que es más externa, distando 4,5 centímetros de la línea media.

Hemos estudiado las variaciones de nivel de la bifurcación de la ilíaca primitiva en el párrafo precedente. Remitimos a él al lector, contentándonos con recordar que se pueden distinguir tres tipos de bifurcación: mediano, alto y bajo (véase pág. 339).

El límite inferior corresponde a la división de la arteria en sus troncos terminales; está situado en la excavación pélvica, en la parte superior de la escotadura ciática mayor, encima del borde superior del piramidal.

2.° Longitud. — La longitud varía según el nivel de la bifurcación de la arteria ilíaca primitiva y su modo de terminación. Oscila entre 3 y 7 centímetros.

3.° Trayecto. — Dirección. — División. — Nacida por encima del estrecho superior, la arteria hipogástrica desciende primero por delante de la aleta sacra; aquí es vertical como la misma aleta sacra. Luego cruza el estrecho superior en el borde ánteroinferior de esta aleta, por dentro de la interlínea sacroilíaca. Se curva en seguida ligeramente y desciende oblicua hacia abajo y atrás en la excavación pélvica por la cara anterior del sacro. La arteria dibuja de este modo un trayecto de concavidad general posterior que abraza la aleta sacra, se amolda al estrecho superior y lo excede por arriba y abajo.

La arteria hipogástrica puede dividirse, pues, en dos segmentos (QUÉNU y DUVAL):

α) *Un segmento inicial* o *segmento de ligadura*, que va del origen al estrecho superior. La arteria no da ninguna colateral en este segmento.

β) *Un segmento terminal* o *pélvico*, que va del estrecho superior a la bifurcación terminal de la ilíaca interna. A este nivel de la arteria da todas sus ramas colaterales y terminales: es el *segmento de expansionamiento*.

4.° Relaciones. — Las estudiaremos sucesivamente en los dos segmentos.

A. SEGMENTO INICIAL. — Este segmento inicial, denominado también *segmento de ligadura*, pues aquí es donde se liga la arteria, va de la bifurcación de la ilíaca primitiva al segmento del estrecho superior representado por el borde anterior de la aleta sacra. La arteria es aquí vertical. Está situada fuera de la excavación pélvica.

La longitud de este segmento quirúrgico varía y depende de la altura de la bifurcación de la ilíaca primitiva: en el caso de bifurcación del tipo medio alcanza 3 centímetros; si se trata de bifurcación alta, se eleva a 6; en el caso de bifurcación baja, el segmento sólo tiene una longitud de un centímetro.

Clásicamente, las dos ramas de bifurcación de la arteria ilíaca primitiva se separan en ángulo agudo. En realidad, el modo de divergencia de las dos arterias ilíacas externa e interna varía y depende del nivel a que se efectúa la bifurcación de la ilíaca primitiva (QUÉNU y DUVAL, MAURIER y PORTES).

En el caso de bifurcación baja, las dos arterias divergen desde el primer momento y forman un ángulo entre ellas; no hay adosamiento. En el caso de bifurcación alta, las dos arterias ilíacas externa e interna no se separan en seguida; quedan unidas en cañón de fusil. Se hallan entonces dispuestas de tal suerte que la arteria ilíaca externa cubre la porción inicial de la hipogástrica y la oculta, de modo que mirando de frente sólo se percibe el borde interno de la arteria hipogástrica, que excede la porción inicial de la arteria ilíaca externa. En este caso, sólo a nivel del estrecho superior la hipogástrica se separa francamente de la ilíaca externa (fig. 256).

La arteria hipogástrica tiene las siguientes relaciones en el segmento inicial:

a) *Relaciones con las venas y los linfáticos.* — Se halla ante todo en relación inmediata con las venas satélites. Las venas ilíacas internas, dirigidas verticalmente, están constituídas por un solo tronco o por la reunión de dos troncos venosos, uno anterior y otro posterior. El ángulo de unión de estos dos troncos está siempre situado debajo de la bifurcación terminal de la arteria hipogástrica. A la derecha, como a la izquierda, la vena ilíaca interna es posterior a la arteria; pero *mientras que a la derecha la vena excede a la arteria por fuera, a la izquierda la excede por dentro.* La unión de las venas ilíacas interna e ilíaca externa, que constituye la vena ilíaca primitiva, está situada más abajo que la bifurcación arterial; pero mientras que a la derecha el confluente venoso está inscrito en la horquilla arterial y directamente detrás de la misma, a la izquierda este confluente está por dentro con relación a la bifurcación arterial; es, pues, láteroarterial, situado por detrás de la arteria hipogástrica y no en el ángulo de bifurcación.

Existe a veces en la mujer un segundo tronco venoso que recoge la sangre de las venas uterinas y vesicales y va a desembocar en la vena ilíaca externa, encima del ángulo de unión de las venas ilíacas externa e interna. KOWNATZKY ha dado el nombre de *vena ilíaca media* a este tronco que camina por detrás y por fuera de la arteria hipogástrica.

Un plano linfático va anexo al pleno venoso: los ganglios del grupo hipogástrico se alojan, en efecto, en la bifurcación arterial (véase *Linfáticos*).

Recordemos que acompañan a la arteria hipogástrica filetes simpáticos.

b) *Fosa hipogástrica.* — Los vasos hipogástricos (arteria y vena) ocupan en su origen el centro de una verdadera región excavada en forma de fosa (MARCILLE), situada encima de la aleta sacra y por fuera de la columna vertebral. Esta región, de forma triangular, está limitada del modo siguiente: el *fondo* es esquelético; está representado por la apófisis transversa de la quinta vértebra lumbar, de donde parten radiando los ligamentos iliolumbares; *por dentro* se encuentran el cuerpo de la quinta vértebra lumbar, así como el promontorio, que forma caballete a la arteria sacra media y al nervio presacro (LATARJET); *por fuera*, el borde interno del

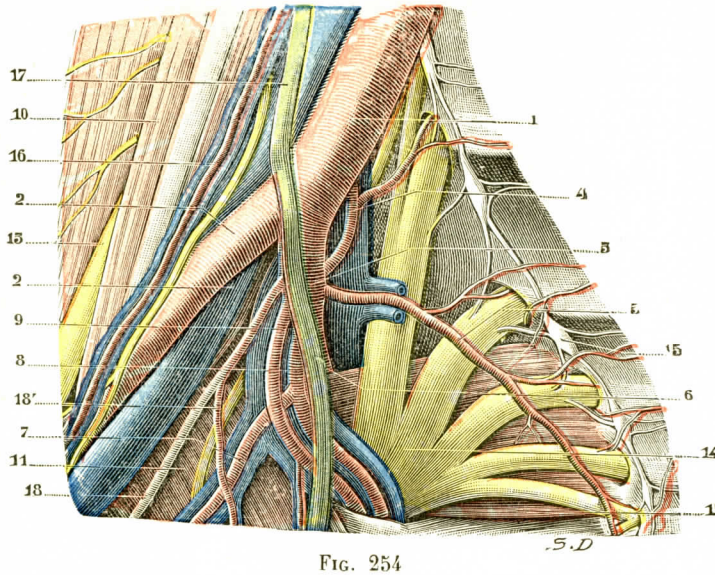

FIG. 254

La arteria hipogástrica del lado derecho; vista ánterointerna.

1, la arteria y la vena ilíacas primitivas. — 2, arteria y vena ilíacas externas. — 3, arteria y vena ilíacas internas o hipogástricas. — 4, iliolumbar. — 5, sacra lateral. — 6, glútea. — 7, obturatriz. — 8, isquiática. — 9, pudenda interna. — 10, músculo psoasiliaco. — 11, obturador interno. — 12, piramidal de la pelvis. — 13, nervio crural. — 14, plexo sacro. — 15, simpático sacro. — 16, vasos espermáticos. — 17, uréter. — 18, arteria umbilical, con 18', arteria vesical.

psoas forma el límite de la región. El límite inferior de la fosa está constituído por la superficie plana de la aleta sacra.

La fosa que acabamos de limitar es recorrida por órganos que cruzan la cara posterior de los vasos hipogástricos. Son: 1.°, el *nervio obturador*, que es externo y se desprende del borde interno del psoas para descender a la aleta sacra y llegar a la pared láteropélivca; 2.°, el *tronco lumbosacro*, que desciende oblicuamente hacia abajo y afuera para cruzar la cara posterior de los vasos hipogástricos y franquear el estrecho superior (fig. 252, 15'); 3.°, la *arteria iliolumbar*, que, nacida del tronco posterior de la arteria hipogástrica, se dirige por un trayecto recurrente hacia arriba y atrás, entre la cara posterior de la arteria hipogástrica y la cara anterior del tronco lumbosacro, donde se divide en dos ramas (COMMANDEUR y DURAND): la rama posterior, ascendente o lumbar, pasa entre las dos raíces del tronco lumbosacro y camina por la aleta del sacro, mientras que la rama transversal o ilíaca penetra en el músculo ilíaco.

Llena esta fosa tejido céluloadiposo que contiene los ganglios linfáticos (MARCILLE).

No hablemos de las relaciones con el uréter; las hemos ya visto al estudiar las relaciones de las arterias ilíacas primitivas (págs. 338 y 339) y las volveremos a encontrar en la arteria ilíaca externa.

c) *Relaciones peritoneales.* — Los vasos hipogástricos están cubiertos por delante por el peritoneo parietal posterior. Estas relaciones son diferentes a la derecha y a la izquierda. A la derecha, la relación es simple, ninguna formación

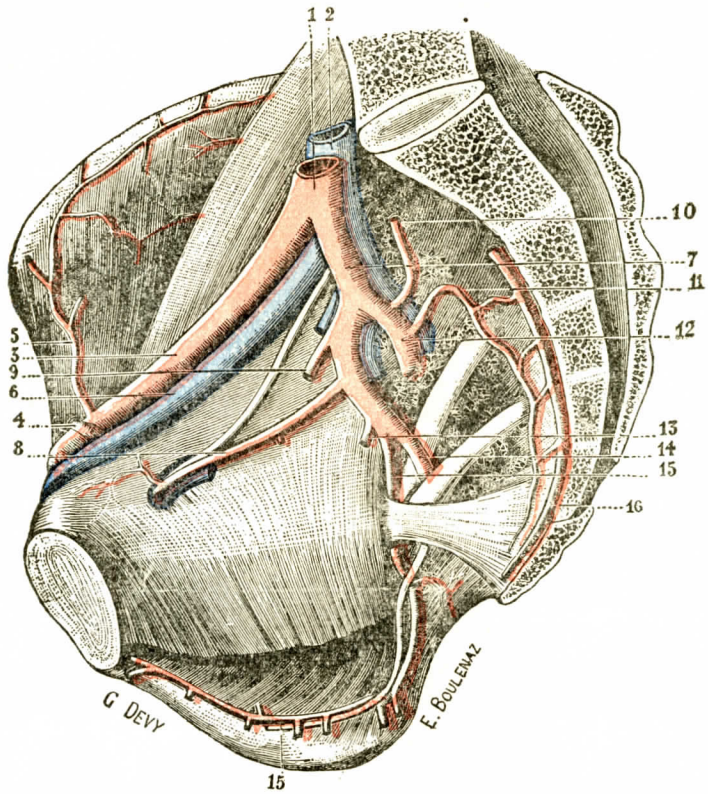

FIG. 255

Arterias ilíaca externa e ilíaca interna del lado derecho en el hombre.

1, arteria ilíaca primitiva. — 2, vena ilíaca primitiva. — 3, arteria ilíaca externa, con sus dos ramas: 4, la epigástrica; 5, la circunfleja ilíaca. — 6, vena ilíaca externa. — 7, arteria ilíaca interna, con sus diversas ramas: 8, la obturatriz; 9, la umbilical; 10, la iliolumbar; 11, la sacra lateral; 12 la glútea; 13, la vesical; 14, la isquiática; 15, la pudenda interna. — 16, arteria sacra media.

viene a interponerse; se trata de una cubierta sin pliegues. A la izquierda, por el contrario, las relaciones son más complejas, por el hecho de la existencia del mesocolon pélvico que viene a cubrir la arteria. La arteria hipogástrica está situada en el suelo de la fosita sigmoidea (véase *Colon pélvico*, t. IV), y el colon pélvico con su meso se reclina sobre ella. Indiquemos aquí que QUÉNU y DUVAL han insistido en la variabilidad de estas relaciones, demostrando que varían según dos factores: por una parte, según las inserciones del mesocolon, inserciones que dependen del grado de coalescencia del mesenterio terminal, y por otra parte, según la longitud del asa cólica. El conocimiento de estas relaciones es interesante para llegar a la arteria hipogástrica derecha. Prácticamente hay que distinguir dos grupos de

casos: 1.°, existen mesos suficientemente largos que se pueden levantar para llegar con facilidad a la arteria *por vía submesocólica;* 2.° existen mesos que no es posible levantar; se llegará, pues, a la arteria pasando a través del meso *(vía transmesocólica)*. En este caso se corre el riesgo de herir las arterias sigmoideas que circulan entre las dos hojas del mesocolon, en particular la sigmoidea media, que descansa directamente sobre la cara anterior de la arteria hipogástrica y obstruye el camino. Para evitar este peligro se utiliza la maniobra preconizada por Duval, que consiste en devolver al colon y a su meso la movilidad primitiva des-

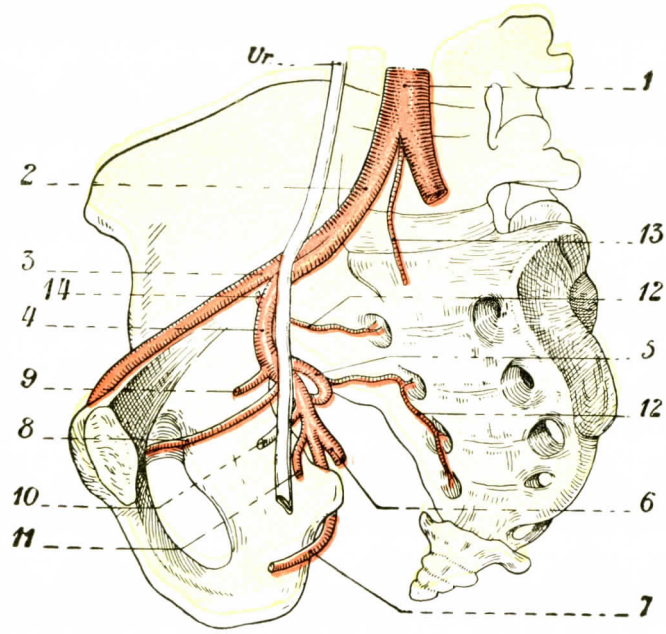

Fig. 256

Arteria ilíaca interna. La arteria ilíaca interna queda adosada a la arteria ilíaca externa en cierta longitud. El uréter curva su trayecto (Grégoire).

Ur., uréter. — 1, aorta. — 2, arteria ilíaca primitiva. — 3, arteria ilíaca externa. — 4, arteria ilíaca interna. — 5, arteria glútea. — 6, arteria isquiática. — 7, arteria pudenda interna. — 8, arteria obturatriz. — 9, arteria umbilical. — 10, 11, arterias viscerales. — 12, 12, arterias sacras laterales. — 13, arteria sacra media. — 14, arteria iliolumbar.

prendiendo esta porción del intestino de la pared abdominal. Se sigue entonces un plano de desdoblamiento que representa el adosamiento primitivo, y de este modo se puede llegar a la arteria por la vía submesocólica.

B. Segmento terminal. — El segmento terminal o segmento de expansionamiento se extiende del estrecho superior, representado por el borde ánteroinferior de la aleta sacra, hasta la parte superior de la escotadura ciática. Este segmento es muy corto. Es oblicuo hacia abajo y atrás. La arteria presenta aquí las relaciones siguientes:

α) Por detrás descansa en la cara anterior del sacro, algo por dentro de la interlínea sacroilíaca. El tronco lumbosacro y el primer nervio sacro se encuentran entre la arteria y el plano óseo. La vena hipogástrica es posterior, la excede por fuera en el lado derecho y por dentro en el lado izquierdo.

β) *Por fuera*, la arteria se aleja del borde interno del psoas y de los vasos ilíacos externos. Entra en relación con los fascículos más posteriores del músculo obturador interno y con el nervio obturador que se aplica al músculo.

γ) *Por dentro*, la arteria corresponde a la cara anterior del sacro, al primer agujero sacro anterior y a la cadena simpática.

δ) *Por delante*, el uréter desciende delante de la porción pélvica de la arteria hipogástrica. Pero mientras que a la derecha el conducto ureteral descansa francamente sobre la cara anterior del fascículo, desciende a la izquierda sobre su cara

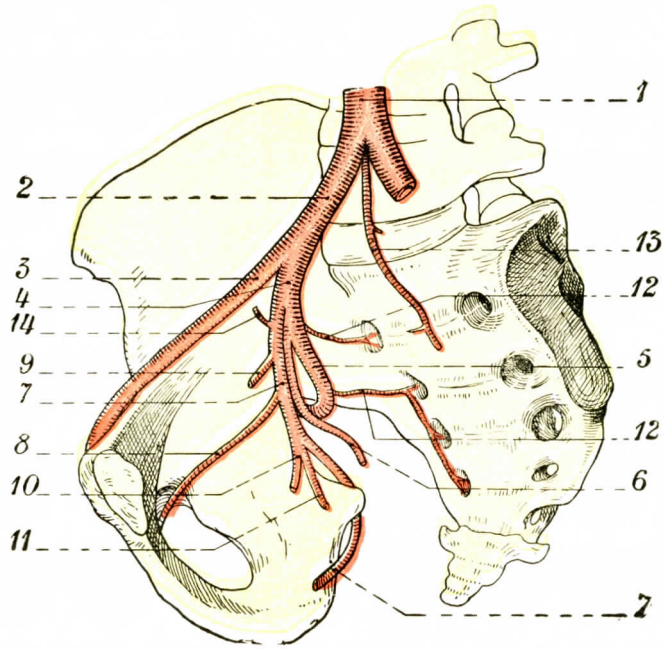

FIG. 257

Arteria ilíaca interna. Modo particular de ramificación. El tronco común de la isquiática y la pudenda interna se divide muy arriba; el tronco de la pudenda es el que da la mayoría de las ramas colaterales (GRÉGOIRE).

(La misma leyenda que en la figura 246.)

interna. Más tarde veremos, al estudiar el ovario (t. IV), que la arteria hipogástrica, cubierta del peritoneo parietal, forma en este punto el límite posterior de la fosita ovárica.

5.° Modos de ramificación de la arteria hipogástrica. — A nivel de la escotadura ciática mayor se expansiona la arteria hipogástrica. Antes de estudiar sus modos de distribución describamos el cuadro donde se expansiona el vaso que nos ocupa. Recordemos en primer lugar que la escotadura ciática mayor tiene por límites: *por dentro*, el borde lateral del sacro en la parte subyacente a la articulación sacroilíaca; *por fuera*, la escotadura ósea del hueso coxal, situada entre la espina ilíaca pósteroinferior y la espina ciática; este reborde óseo limita por detrás la superficie ósea cuadrilátera de la cara endopélvica de los huesos ilíacos, donde se fijan las fibras posteriores y verticales del músculo obturador interno;

por abajo, el ligamento sacroilíaco menor, que transforma esta escotadura ósea en un verdadero agujero ósteofibroso.

Ahora bien, como hemos visto en MIOLOGÍA, el músculo piramidal pasa a este anillo ósteofibroso para llegar a la región glútea profunda. Llena este anillo, pero en parte solamente. En los bordes superior e inferior del músculo queda un espacio entre el músculo y el contorno del anillo, y de ahí la formación de dos hiatos: el *conducto suprapiramidal*, comprendido entre el piramidal y la ojiva superior de la escotadura sacroilíaca, y el *conducto infrapiramidal*, situado entre el piramidal y el ligamento sacroilíaco menor.

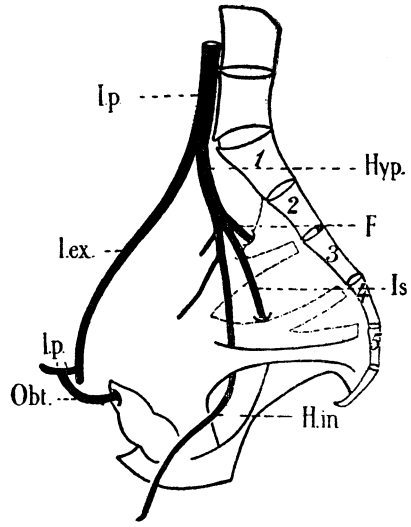

FIG. 258

Ramificación de la arteria hipogástrica (según KOSINSKI).

Tipo I: El tronco anterior = tronco isquiático pudendo. — El tronco posterior = arteria glútea. Frecuencia 79 por 100. Ip., ilíaca primitiva. — Hyp., hipogástrica. — I.ex., ilíaca externa. — F, glútea. — Om., umbilical. — Is., isquiática. — H.in., pudenda interna. — Obt., obturatriz.

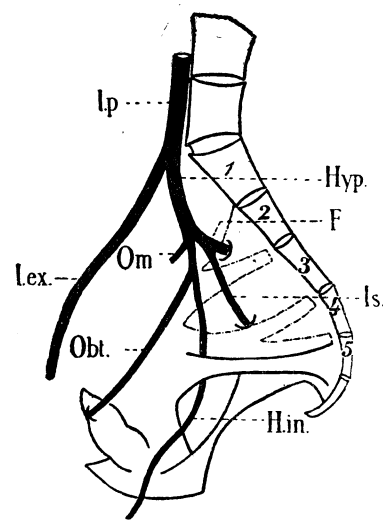

FIG. 259

Ramificación de la arteria hipogástrica (según KOSINSKI).

Tipo II: El tronco anterior = la arteria pudenda interna. — El tronco posterior = el tronco isquiático glúteo. Frecuencia 19,1 por 100.

(Igual leyenda que en la figura 258.)

Por último, en la cara anterior del músculo piramidal se extienden en abanico los gruesos cordones aplanados y acintados de los nervios sacros. Convergen hacia la parte más externa del conducto infrapiramidal, donde su fusión forma el ciático mayor.

En esta región y delante del músculo piramidal y de los nervios del plexo sacro se efectúa la ramificación de la arteria hipogástrica.

Entre sus ramas: 1.°, unas son *ramas extrapélvicas:* salen de la pelvis ora por el conducto suprapiramidal, *arteria glútea*, ora por el conducto infrapiramidal, *arteria isquiática* y *arteria pudenda interna*, o a distancia por el agujero obturador después de haber seguido la cara lateral de la excavación pélvica, *arteria obturatriz;* 2.°, las otras quedan en la cavidad pélvica y se distribuyen en sus paredes: son las *ramas pélvicas parietales*, *arteria sacrolateral*, en la cara anterior del sacro; *arteria iliolumbar*, en el psoas y la fosa ilíaca interna; 3.°, las otras se dirigen adentro, hacia las vísceras de la excavación pélvica: son las ramas *pélvicas viscerales*, que caminan por encima del diafragma, del elevador del ano, debajo del peritoneo.

Nada tan variable como el modo de ramificación de la arteria hipogástrica. Sin embargo, parece que en general reine cierto orden en este modo de distribución; las ramas terminales se desprenden de la ilíaca interna por una verdadera bifurcación en dos troncos: uno *anterior* y otro *posterior;* esta es la disposición considerada como típica por QUAIN, POIRIER, GRÉGOIRE y KOSINSKI.

a) *El modo de división típico.* — Acabamos de decir que la arteria hipogástrica en la terminación de su segmento pélvico se bifurca en dos troncos terminales, uno anterior y otro posterior. Esta bifurcación está situada: por dentro de la parte inferior de la interlínea sacroilíaca; encima del reborde óseo de la escotadura ciática y encima del borde inferior del músculo piramidal (un centímetro por encima, según GRÉGOIRE); a la altura del punto en que la arteria hipogástrica cruza el tronco lumbosacro.

α) *Tronco posterior.* — El tronco posterior representa sobre todo el origen de la arteria glútea: es el *tronco glúteo.* Nacido de la bifurcación terminal, pasa a la parte superior de la escotadura, en el conducto suprapiramidal. Tiene, pues, un trayecto intrapélvico muy corto y sale rápidamente de la pelvis para convertirse en arteria glútea (figs. 252 y 256).

En este corto trayecto intrapélvico el tronco posterior se dirige abajo y atrás; pasa entre el tronco lumbosacro y el primer nervio sacro y llega en seguida al borde superior del piramidal, punto a cuya altura sale de la pelvis. En su conjunto dibuja una curva de concavidad superior que rodea primero el tronco lumbosacro y viene en seguida a aplicarse al borde óseo de la escotadura ciática.

El tronco arterial en la escotadura está rodeado de una vaina fibrosa muy densa que le es común con la de las venas satélites y que la fija al contorno de la escotadura (conducto de Bouisson). De este tronco posterior nacen generalmente ciertas arterias colaterales: 1.°, la *arteria sacra lateral superior* se desprende del borde interno del tronco arterial a la altura del primer nervio sacro, pero puede nacer directamente del mismo tronco de la hipogástrica; 2.°, la *arteria sacra lateral inferior* nace generalmente del cayado que dibuja el tronco arterial en el momento en que rodea el reborde óseo de la escotadura ciática; 3.°, la *arteria iliolumbar* nace bastante a menudo del borde externo del tronco posterior (37,6 por 100 de los casos), pero es más frecuente verla nacer directamente de la arteria hipogástrica (47 por 100 de los casos) (fig. 256, 14).

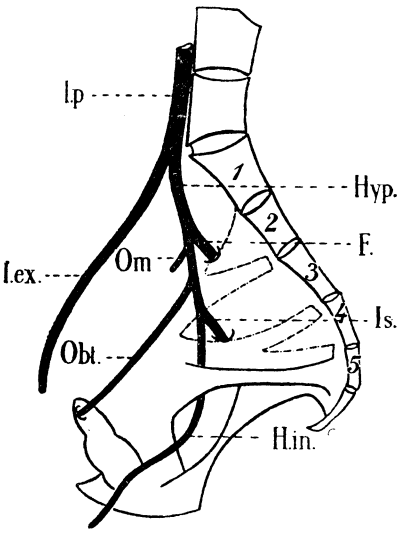

FIG. 260

Ramificación de la arteria hipogástrica (según KOSINSKI).

Tipo III: La trifurcación de las arterias glútea, isquiática y posterior interna. Frecuencia 1,7 por ciento.

(Igual leyenda que en la figura 258.)

β) *Tronco anterior.* — El tronco anterior de bifurcación, de 3 centímetros de longitud aproximadamente, desciende por delante y algo por fuera del tronco posterior y lo oculta. Representa sobre todo el *tronco de origen de la arteria isquiática y de la arteria pudenda interna,* sus ramas terminales *(tronco isquiopudendo).* Estas dos ramas terminales salen de la pelvis por la parte inferior de la escotadura ciática mayor, es decir, por el conducto infrapiramidal (fig. 255).

En su conjunto el tronco anterior y sus dos ramas de bifurcación tienen, pues, un trayecto vertical que continúa la dirección de la arteria hipogástrica. En este

trayecto vertical las arterias están situadas delante del músculo piramidal y delante de las raíces del plexo sacro que están aplicadas al músculo.

El modo como se conduce el *tronco anterior* parece ser generalmente el siguiente: se divide en arteria isquiática y arteria pudenda interna en el punto donde cruza la cara anterior de la primera raíz sacra.

La *arteria isquiática* es la rama de división más interna: se halla, pues, por dentro de la pudenda interna. Cruza perpendicularmente la cara anterior del primer

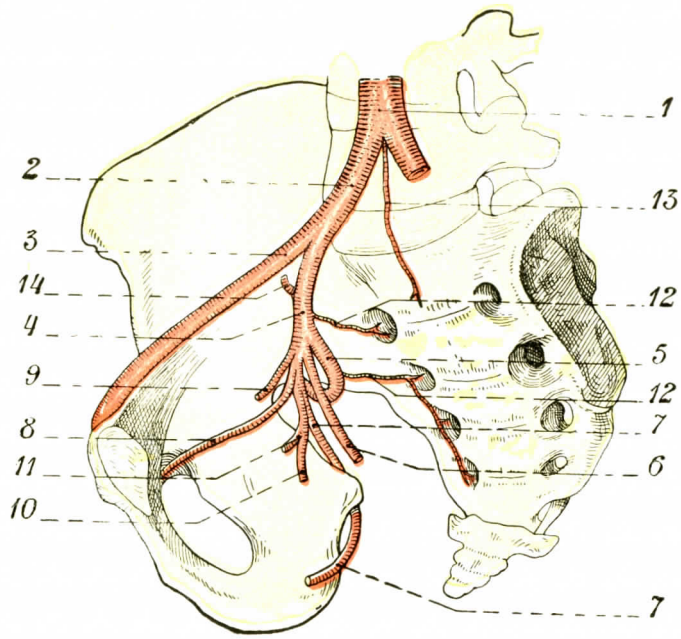

FIG. 261

Arteria ilíaca interna. Tipo raro de división de la arteria ilíaca interna. El tronco se divide en ramillete. Las ramas colaterales nacen del tronco de la pudenda interna. (GRÉGOIRE).

(La misma leyenda que en la figura 256.)

y segundo nervios sacros, luego pasa entre el segundo y tercer nervios sacros. Finalmente sale de la pelvis por debajo del borde inferior del músculo piramidal.

La *arteria pudenda interna* es la rama de división más externa. Se adosa a la arteria isquiática, pero por fuera de ella. Está constantemente situada en la cara anterior de los nervios del plexo sacro (fig. 252, 7). Sólo en la parte inferior de la escotadura pasa debajo del tercer nervio sacro para salir por el conducto infrapiramidal. De este tronco anterior nacen las demás colaterales de la arteria hipogástrica. Estas colaterales se desprenden de la cara anterior del tronco arterial: *arteria obturatriz*, *arteria umbilicovesical*, *arteria genital*, *arteria hemorroidal media*.

La disposición precedente corresponde a la mayoría de los casos, pero existen numerosas variedades.

b) *Variaciones.* — 1.°, el *modo de división del tronco posterior* es relativamente constante y el tronco glúteo existe siempre; pero las colaterales que da de ordinario pueden derivar directamente de la arteria hipogástrica (arteria sacra lateral y arteria iliolumbar).

2.° El *modo de división del tronco anterior* está sujeto a muchas variaciones:

α) Es a menudo *muy corto* y *se bifurca prematuramente en arteria isquiática y arteria pudenda interna*, que descienden una al lado de otra por delante del piramidal y de las ramas del plexo sacro. En este caso las ramas que nacen normalmente del tronco arterial anterior se originan ora de la isquiática, ora de la pudenda interna (fig. 257).

β) Por último, más raramente, no es posible ninguna sistematización, la arteria hipogástrica se extiende en un ramillete de ramas terminales (fig. 261).

A. — Ramas intrapélvicas parietales

Las ramas que suministra la ilíaca interna a las paredes de la pelvis son dos: la *iliolumbar* y la *sacra lateral*.

1.° Arteria iliolumbar. — La arteria iliolumbar (fig. 251, 10) nace generalmente de la parte posterior de la hipogástrica o del borde externo del tronco posterior. Siguiendo inmediatamente después de su origen un trayecto retrógrado, se dirige hacia arriba y atrás, pasando por entre el nervio obturador y el tronco lumbosacro o por entre los dos constituyentes del tronco lumbosacro (Kosinski); por detrás del músculo psoas, donde se divide en dos ramas: una *ascendente* y otra *transversal:*

α) La *rama ascendente* o *lumbar* se eleva por delante de las vértebras lumbares y se agota en los músculos psoas y cuadrado de los lomos. Emite de ordinario un *ramo espinal*, que penetra en el conducto vertebral a través del último agujero de conjunción.

β) La *rama transversal* o *ilíaca*, dirigiéndose horizontalmente hacia fuera, pasa por detrás del psoas y se divide en dos ramos: un *ramo superficial*, que corre por entre la fascia ilíaca y el músculo ilíaco y se distribuye por este músculo, anastomizándose con las divisiones de la circunfleja ilíaca, y un *ramo profundo*, que corre por entre el músculo ilíaco y la fosa ilíaca interna y termina a la vez en este músculo, en el periostio y en el hueso.

Variedades. — Se ha visto nacer la iliolumbar de la ilíaca primitiva, de la ilíaca externa, de la glútea y de la sacra lateral. — Sus dos ramas pueden nacer aisladamente. — A veces es muy delgada, y en tal caso la suplen ramas procedentes de las últimas lumbares. — Faltaba en un caso de Dubreuil.

2.° Arteria sacra lateral. — Existen ordinariamente, a cada lado, dos arterias sacras laterales, una *superior* y otra *inferior*.

α) La *arteria sacra lateral superior*, muy variable en su volumen, se dirige transversalmente hacia dentro y, después de haberse anastomizado con la sacra media, se introduce en el primer agujero sacro anterior. Abandona algunos ramos a la cola de caballo y, saliendo del conducto sacro por uno de los agujeros sacros posteriores, va a terminar en los músculos y en la piel de la parte posterior de la pelvis.

β) La *arteria sacra lateral inferior* desciende a lo largo del borde correspondiente del sacro, pasando por delante del músculo piramidal y de las ramas anteriores de los nervios sacros; termina a nivel del cóccix, anastomizándose en arco, como ya hemos visto (pág. 334), con una de las divisiones de la sacra media. Durante su curso, la arteria sacra lateral inferior emite tres órdenes de ramos: 1.°, *ramos externos*, que se dirigen hacia fuera y terminan en los dos músculos piramidal e isquiococcígeo; 2.°, *ramos internos*, que se dirigen transversalmente hacia dentro y se anastomizan con las divisiones igualmente transversales de la

sacra media; 3.°, *ramos espinales*, que penetran en el conducto vertebral a través de los agujeros sacros anteriores, abandonan algunos ramúsculos a los nervios de la cola de caballo y a sus envolturas, salen luego del conducto por los agujeros sacros posteriores y terminan en las partes blandas de la región posterior del sacro, donde se anastomizan con las divisiones de la arteria glútea.

Variedades. — Las dos arterias sacras laterales pueden nacer de un tronco común. — Se las ha visto, en ciertos casos, suministrar la hemorroidal media y la vesical inferior. — Las arterias sacras laterales, ya las superiores, ya las inferiores, pueden faltar. — Son suplidas en tal caso por arterias procedentes de las ramas vecinas.

B. — Ramas intrapélvicas viscerales

Las ramas intrapélvicas viscerales de la ilíaca interna son tres: la *umbilical*, la *vesical inferior* y la *hemorroidal media*. La mujer tiene, además la *uterina* y la *vaginal*, ramas que carecen de homólogas en el hombre.

1.° Arteria umbilical. — La arteria umbilical (fig. 251, 16) es esencialmente distinta en el feto y en el adulto:

α) *En el feto* es tan voluminosa que parece separarse de la aorta por bifurcación y suministrar en su trayecto, como ramas colaterales, la ilíaca externa y la ilíaca interna. Se dirige primero hacia los lados de la vejiga; luego, encorvándose hacia arriba, se aplica a la pared anterior del abdomen y alcanza el ombligo, al mismo tiempo que se va aproximando a la del lado opuesto. A nivel del ombligo las dos arterias umbilicales, unidas con la vena del mismo nombre, salen de la cavidad abdominal y van, formando el cordón, a ramificarse en la placenta, donde se opera la hematosis. En este trayecto la arteria umbilical, al remontarse sobre los lados de la vejiga, abandona al recipiente urinario uno o dos ramos que se distribuyen por sus paredes.

β) *Después del nacimiento*, la circulación umbilical se interrumpe por efecto de la ligadura y de la sección del cordón. Como consecuencia, la arteria umbilical se aplasta y se transforma poco a poco en un cordón fibroso, que se extiende desde la arteria hipogástrica al ombligo. No obstante, este cordón sigue siendo permeable en su mitad posterior y constituye la *arteria umbilical del adulto*, ramo relativamente delgado que nace de la cara anterior de la arteria hipogástrica y se dirige a la parte lateral y superior de la vejiga, donde se termina suministrando dos o tres ramos, las *arterias vesicales superiores* (véase *Vejiga*).

Variedades. — La arteria umbilical puede persistir en el adulto hasta cerca del ombligo. — Una de ellas puede faltar. — Se la ha visto suministrar, como ramos supernumerarios, una vaginal (Krause), una espermática accesoria (Tschaussow), una hemorroidal media y una epigástrica accesoria (Lauth, Pistocchi). — Las dos umbilicales pueden unirse un poco más arriba de la vejiga, formando un tronco común, impar y situado en la línea media, que llega hasta el ombligo (véase acerca de este asunto: d'Ajutolo, *Anastomosi angolare delle arterie ombilicale*, Bollet. delle Sc. med., 1891, y Bardeleben, *Abdominalanastomose der Nabelarterien*, Anat. Anzeiger, 1895).

2.° Arteria vesical inferior. — La arteria vesical inferior (fig. 251, 17) nace de la cara anterior de la hipogástrica, se dirige oblicuamente hacia abajo y afuera y va a terminar en la próstata, después de haber cubierto con sus ramificaciones el fondo inferior y la parte posterior de la vejiga.

Esta arteria suministra constantemente en el hombre una rama larga y delgada, la *arteria deferente*, que se une al conducto deferente y lo acompaña hasta las bolsas, donde se anastomiza con las divisiones de la espermática.

Independientemente de las ramas que le suministran la umbilical y la vesical inferior, la vejiga recibe además varios ramos de la hemorroidal media y, en la mujer, de la uterina o de la vaginal (véase *Vejiga*).

Variedades. — La arteria vesical puede nacer de la umbilical. — Suministra alguna vez, como ramos supernumerarios, una pudenda interna accesoria, una prostática. — Puede ser doble. — La deferente nace a veces directamente de la ilíaca interna. Esta última arteria puede, en ciertos casos, más desarrollada que de ordinario, reemplazar a la funicular.

3.° Arteria hemorroidal media. — La hemorroidal media (fig. 251, 18), muy variable en su volumen, se dirige hacia abajo y adentro por los lados de la porción media del recto.

Después de haber dado a este órgano algunos ramos que se anastomizan con la hemorroidal superior, rama terminal de la mesentérica inferior, va a terminar en la pared posterior de la vejiga, en las vesículas seminales y en las partes laterales de la próstata. Suministra, en ciertos casos, la arteria deferente.

En la mujer, la arteria hemorroidal media se dirige hacia el tabique rectovaginal y se distribuye a la vez por la cara anterior del recto y por la pared posterior de la vagina.

Variedades. — La arteria hemorroidal media puede nacer de la pudenda interna, de la umbilical, de la isquiática, de la sacra lateral. — Puede faltar, y en tal caso es suplida por las otras hemorroidales. — Suministraba, en un caso de LUSCHKA, las arterias sacras laterales

4.° Arteria uterina. — La arteria uterina (fig. 262, 7) se desprende de la hipogástrica a una altura variable, ya aisladamente, ya por un tronco común con la umbilical.

A. TRAYECTO. — Inmediatamente después de su origen, se dirige oblicuamente hacia abajo y adelante, siguiendo por de pronto la pared lateral de la pelvis. Luego, abandonando esta pared para dirigirse transversalmente hacia dentro, alcanza el borde del útero, al que llega de ordinario algo por encima del hocico de tenca. Entonces se curva formando una especie de cayado, el *cayado de la uterina*, y asciende a lo largo de este borde hasta la base del útero, donde termina.

B. RELACIONES. — Considerada desde el punto de vista de sus relaciones, la arteria uterina puede ser dividida en cuatro porciones: una *porción descendente*, una porción *transversal*, el *cayado* y una *porción ascendente:*

α) La *porción descendente* o *parietal* descansa sobre la pared lateral de la pelvis, la cual está constituída en este punto por el obturador interno revestido de su aponeurosis.

β) La *porción transversal* está en relación con la base del ligamento ancho. Al lado de ella corren venas voluminosas. El uréter la cruza oblicuamente, pasando por detrás de ella: este cruce tiene efecto, por lo común, a 2 centímetros por fuera del borde del útero, aproximadamente a igual distancia de este borde y de la pared de la pelvis.

γ) La *tercera porción* o *cayado de la uterina* describe una curva de concavidad súperoexterna. Está situada de ordinario, según las investigaciones de COMMANDEUR, a 15 milímetros por arriba y 15 milímetros por fuera del fondo de saco lateral de la vagina.

δ) La *porción ascendente*, que podemos llamar también *porción yuxtauterina*, es extremadamente flexuosa. Sube a lo largo del borde correspondiente del útero, entre las dos hojas del ligamento ancho.

C. Distribución. — Las numerosas ramas suministradas por la uterina se dividen en *colaterales* y *terminales:*

a) *Ramas colaterales.* — La uterina, durante su trayecto, emite numerosas colaterales. Antes de llegar al útero suministra: 1.°, *ramos vasculares*, que se desprenden de la porción parietal y van a ramificarse en el grupo de las venas úterovaginales anteriores (Fredet); 2.° *ramos ureterales*, que nacen de la porción transversal en el punto de su cruce con el uréter y penetran en este órgano; 3.°, *ramos vaginales posteriores*, que se desprenden del cayado y se dirigen al fondo de saco posterior de la vagina; 4.°, *ramos vaginales anteriores*, o mejor, *vésicovaginales*, que van a distribuirse en el fondo de saco anterior y en el fondo inferior de la vejiga. Después de haber alcanzado el borde del útero y a todo lo largo de este borde, la arteria uterina envía a una y otra cara de dicho órgano gran número de ramos flexuosos, que se ramifican en las diferentes partes constituyentes del útero (véase tomo IV, *Arterias del útero).*

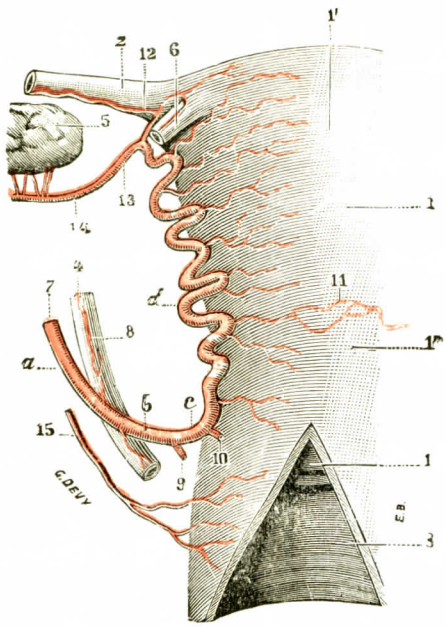

Fig. 262

Arteria uterina vista por delante.

1, útero, con: 1', su cuerpo 1'', su cuello; 1''', su istmo. — 2, trompa. — 3, vagina. — 4, uréterr. — 5, ovario. — 6, ligamento redondo. — 7, arteria uterina, con: *a*, su porción descendente; *b*, su porción transversal; *c*, su porción refleja o cayado; *d*, su porción ascendente. — 8, ramos ureterales. — 9, ramos vaginales posteriores. — 10, ramos vésicovaginales. — 11, círculo de Hugnier. — 12, rama terminal superior o arteria tubaria. — 13, rama terminal inferior que se anastomiza en 14 con la terminación de la arteria ovárica. — 15, arteria vaginal.

b) *Ramas terminales.* — Llegada a la parte superior del útero, al mismo nivel del nacimiento de las trompas, la uterina se divide en dos ramas terminales: una que se dirige hacia fuera y se anastomiza directamente con la ovárica, rama de la aorta abdominal (véase *Ovarios);* y otra que se dirige a la trompa, donde toma el nombre de *arteria tubaria* (véase *Trompas*).

Variedades. — La arteria uterina puede ser doble o estar representada por ramos múltiples. — Se la ha visto nacer de la umbilical y de la hemorroidal superior (Haller). — Puede desprenderse por un tronco común de la obturatriz o de la hemorroidal media. — Puede suministrar una hemorroidal media, la vaginal. — Puede, en lugar de ascender hasta la base del útero, terminar en su parte media, cediendo a la ovárica (que se convierte en este caso en *úteroovárica*) el cuidado de regar la parte superior del órgano. — Consúltese: Ollivier, *Une anomalie de distribution de l'artère utérine*, Bull. mém. Soc. Anat., París, 1920.

5.° Arteria vaginal. — Esta arteria, oblicua hacia abajo y adentro, como la precedente, se dirige a los lados o bordes de la vagina y desciende a lo largo de estos bordes hasta la vulva. En su trayecto da un ramo al cuello de la vejiga y a la parte posterior de la uretra; pero se distribuye principalmente en las paredes de la vagina, anastomizándose en la línea media con la vagina del lado opuesto (véase *Vagina*).

C. — Ramas extrapélvicas

Las ramas extrapélvicas de la ilíaca interna son cuatro: la *obturatriz*, la *glútea*, la *isquiática* y la *pudenda interna*. La primera sale de la pelvis por el agujero obturador; las otras tres se escapan por la escotadura ciática mayor.

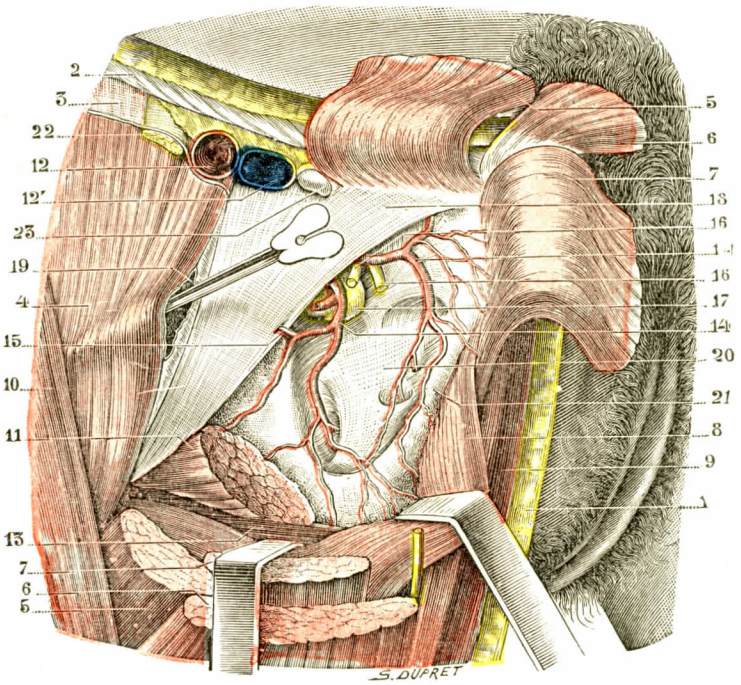

Fig. 265

La arteria obturatriz a la salida de la pelvis (T. y J.).

1, piel y tejido celular subcutáneo. — 2, arco crural. — 3, aponeurosis femoral. — 4, psoasilíaco. — 5, pectíneo. — 6, aductor mediano. — 7, aductor menor. — 8, aductor mayor. — 9, recto interno. — 10, sartorio. — 11, obturador externo. — 12, 12', vasos femorales. — 13, borde superior del cuadrado crural. — 14, 14, rama externa y rama interna de la arteria obturatriz, con 15, ramo articular. — 16, 16, las dos ramas del nervio obturador. — 17, paquete graso que sale por el conducto subpúbico. — 18, cápsula articular. — 19, bolsa del psoas que comunica con la articulación. — 20, membrana obturatriz. — 21, rama isquiopubiana. — 22, nervio crural. — 23, ganglio de Cloquet.

1.° Arteria obturatriz. — La arteria obturatriz (fig. 256, 8), muy variable en su origen, como se verá más adelante, se desprende de ordinario de la cara anterior de la hipogástrica. Su calibre es de unos 2,5 milímetros. De aquí se dirige oblicuamente hacia abajo y adelante, sigue la pared de la excavación pélvica paralelamente a la línea innominada y un poco por debajo del nervio obturador, que desciende oblicuamente hacia ella, penetra con este nervio en el conducto subpúbico y llega a la región ánterointerna del muslo, donde termina bifurcándose.

A. Ramas colaterales. — Pero ya durante su trayecto, la obturatriz ha emitido en la pelvis varias ramas colaterales, a saber:

1.° Dos *ramos musculares*, de los cuales uno, *ascendente*, se dirige al músculo ilíaco y se anastomiza con las divisiones de la iliolumbar, y el otro, *descendente*, se ramifica por el músculo obturador interno;

2.° Un *ramo púbico* o *retropúbico*, que se dirige hacia dentro, a la cara posterior del cuerpo del pubis, y se anastomiza en la línea media con el ramo similar del lado opuesto (fig. 271).

3.° Un *ramo vesical* (no constante), que se dirige a la cara posterior de la vejiga, donde se distribuye.

4.° Un *ramo anastomótico* (fig. 271), que arranca muy cerca del conducto subpúbico, se dirige de abajo arriba, cruza perpendicularmente la rama horizontal del pubis y desemboca en la epigástrica, rama de la ilíaca externa, a algunos milímetros solamente más acá de su origen. Este ramo anastomótico, colocado entre la obturatriz y la epigástrica, presenta variaciones de volumen muy notables. Su calibre, en general, está en razón inversa al de la obturatriz; si la obturatriz es voluminosa, el ramo anastomótico es delgado; si la obturatriz es pequeña, el ramo anastomótico que la une a la epigástrica es voluminoso, tan voluminoso a veces, que se puede decir, en tal caso, que la obturatriz tiene su origen en la epigástrica (véase *Epigástrica*, pág. 366).

B. Ramas terminales. — Al salir de la pelvis (fig. 263), en la parte media, próximamente del conducto subpúbico, la arteria obturatriz se divide, como hemos dicho anteriormente, en dos ramas terminales (14 y 14), la una *interna* y la otra *externa*.

α) La *rama interna* rodea el borde interno del agujero obturador, emitiendo sucesivamente varios ramos hacia los músculos obturador externo, pectíneo, recto interno y aductores del muslo. Durante su trayecto se anastomiza con la circunfleja anterior y envía de ordinario un *ramo genital* a las envolturas del testículo en el hombre, a los labios mayores en la mujer.

β) La *rama externa*, oblicuándose hacia fuera, desciende por detrás de la tirilla subpúbica, rodea de arriba abajo el borde externo del agujero obturador, y, después de haber suministrado algunos ramos a los músculos vecinos, va a anastomizarse con la arteria isquiática, entre el gémino inferior y el cuadrado crural. Se anastomiza también con la rama precedente hacia la parte inferior del agujero obturador, que resulta, por lo tanto, rodeado de un círculo arterial completo. La rama externa de la obturatriz emite lo más a menudo un *ramo articular* que penetra en la articulación de la cadera a través de la escotadura isquiopúbica y se dirige, siguiendo el ligamento redondo, hasta la cabeza del fémur.

RESUMEN DE LA OBTURATRIZ

a) *R. colaterales.*	R. musculares.
	R. púbico.
	R. vesical.
	R. anastomótico.
b) *R. terminales.*	R. externo.

Variedades. — Las variedades de origen de la obturatriz están indicadas en la siguiente estadística de Quain, basada en el examen de 361 sujetos: nace 2 veces por 3 de la ilíaca interna, 2 veces por 7 de la epigástrica, una vez por 72 a la vez de la ilíaca externa y la epigástrica, una vez por 72 de la ilíaca externa. Según Kosinsky (1939), nace del tronco isquiático pudendo en el 32 por 100 de los casos, y del sistema de la arteria ilíaca externa, en el 28,8 por 100, directamente o por medio de la epigástrica; en este caso sube hacia el anillo crural, penetra en la pelvis y llega, por un trayecto descendente, al agujero subpúbico. — Su origen en la epigástrica es más a menudo unilateral que bilateral; tiene en medicina operatoria una importancia considerable (véase *Epigástrica*). Por último, puede nacer de la arteria glútea (17 por 100 de los casos). Existen a veces obturatrices accesorias. — La obturatriz suministra accidentalmente: la epigástrica (rara), la iliolumbar, la vesical

inferior, la vaginal, una hemorroidal accesoria, una pudenda externa, una pudenda accesoria, la bulbosa, la dorsal del pene.

2.° Arteria glútea. — *A.* TRAYECTO. — Continuación del tronco posterior, la arteria glútea, de una longitud de 3 a 5 centímetros, ofrece tres partes: una porción inicial, oblicua hacia abajo y atrás; una porción intermedia que cruza oblicuamente la interlínea sacroilíaca, y una porción terminal. Estas tres porciones están separadas por dos cayados, uno profundo, intrapélvico, y el otro superficial, marginopélvico.

Emerge ordinariamente por detrás de los dos tercios internos y del tercio externo de la parte horizontal de la escotadura ciática mayor (CHAMPENOIS), es decir, a cuatro dedos por fuera de la cresta del sacro y a 10 centímetros por debajo del punto más elevado de la cresta ilíaca.

La arteria se divide en seguida después de su salida de la pelvis.

B. RELACIONES. — Nacida del tronco posterior de la arteria hipogástrica, la arteria es, por decirlo así, completamente intrapélvica; su porción extrapélvica no excede de 5 milímetros.

Con HUARD, MONTAGNÉ y PALES, que han hecho de la arteria glútea un estudio notable (*An. an. path.*, 1930, página 919), se distinguen relaciones pélvicas, ciáticas y glúteas.

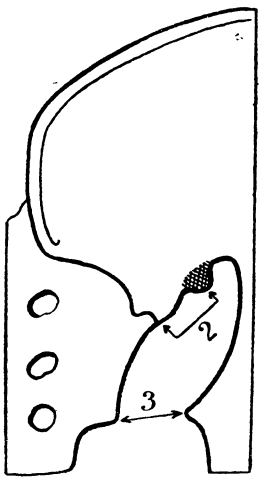

FIG. 264

La escotadura ciática, tipo estrecho (según HUARD, MONTAGNÉ).

El tubérculo de Bouisson está figurado en cuadriculado.

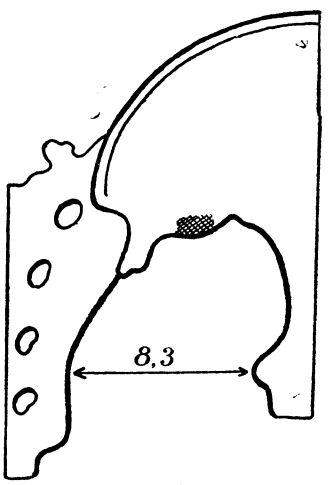

FIG. 265

Escotadura ciática, tipo ancho (según HUARD, MONTAGNÉ y PALES).

El tubérculo de Bouisson está figurado en cuadriculado.

a) *Relaciones pélvicas.* — La glútea llega a la nalga por un camino «perforante». En su origen está oculta por delante por la vena hipogástrica, que dibuja un semiarco venoso; por arriba, por el confluente glúteo; por abajo, por la vena glútea. Luego describe su primera curva. Se hunde entonces bajo el resto del pedículo hipogástrico y llega al plexo sacro pasando generalmente entre el tronco lumbosacro y el primer nervio sacro, después de haber atravesado la aponeurosis del piramidal. Su flanco externo es seguido por el nervio glúteo superior. A partir de este punto ocupa la región ciática.

b) *Relaciones ciáticas.* — La glútea está en un compartimiento ósteofibroso, el *compartimiento ciático*. Este tiene la forma de un prisma triangular de arista inferior alojado en la separación de los dos ligamentos sacrociáticos (fig. 266). Pueden distinguírsele tres paredes: interna, pósterosuperior y externa. Su pared ánterointerna, que mira a la pelvis, está representada por la porción de la aponeurosis pélvica (aponeurosis del piramidal de Denonvillers) que cierra la escotadura mayor por parte de la pelvis. Su borde superior, libre y cóncavo por arriba, limita con el borde superior de la escotadura mayor, un orificio elíptico para el paso de los vasos glúteos y del nervio glúteo superior (ROGIE). Este orificio ósteofibroso da acceso al conducto glúteo.

La pared superior del compartimiento, y aquí del canal, está constituída por el arco que corresponde a la parte pósteroinferior de la articulación sacroilíaca (figs. 264 y 265). Más hacia fuera se nota el tubérculo óseo, llamado tubérculo de Bouisson. La pared externa, o mejor pósteroexterna, corresponde a la nalga; está formada por una prolongación del ligamento sacroilíaco mayor extendido por la cara externa del piramidal.

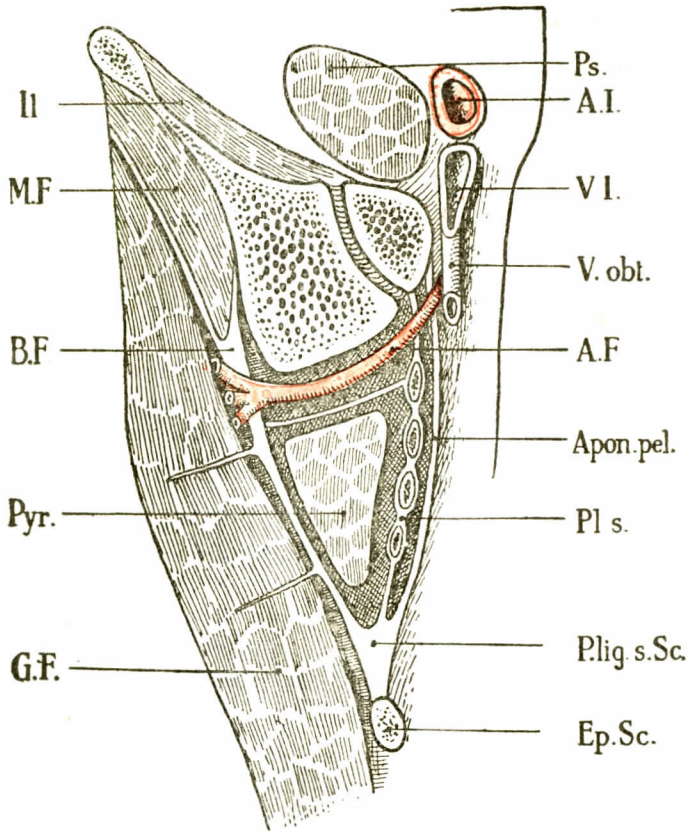

FIG. 266

El compartimiento ósteofibroso ciático y el conducto de los grandes vasos glúteos (según HUARD, MONTAGNÉ y PALES).

Il, ilíaco. — P, psoas. — M.F., glúteo mediano. — B.F., cintilla falciforme de Champenois, atravesada por la rama superficial de la glútea. — Pyr., piramidal. — G.F., glúteo mayor. — Ep.Sc., espina ciática. — P.lig.s.Sc., ligamento sacrociatico menor. — Pl.s., plexo sacro. — V.obt., vena obturatriz. — V.I., vena hipogastrica. — A.I., arteria hipogástrica.

Nótese la lámina celulosa en el plexo sacro, como los pedículos hipogástricos. El conducto glúteo principal está aquí bien limitado, por dos orificios, una pared superior ósea y una pared inferior, lámina fibrosa muy delgada.

En este compartimiento la arteria glútea contrae relaciones con el plexo sacro, la articulación sacroilíaca y el piramidal. El plexo sacro se extiende casi verticalmente sobre el fondo de la escotadura mayor (fig. 266, Pl. s.).

La glútea, adosada a la bóveda sacroilíaca, determina en ella su impresión; pero es fácilmente despegable del plano óseo.

Sigue las inserciones superiores del piramidal, su músculo satélite (CHAMPENOIS).

Por último, en el lado externo, encontramos, de fuera hacia dentro, el glúteo mayor y la aponeurosis del glúteo mediano unida al ligamento sacrociático mayor (fig. 266, G. F.).

Esta unión constituye un plano fibroso sólido *(tendón común de los músculos de la nalga)* (HUARD). En esta región, la inserción profunda del glúteo mayor está tapizada por varios ramos nacidos de la rama superficial de la arteria y de la vena glútea, *mancha tendinovascular del glúteo mayor* (HUARD).

Después de haber atravesado esta zona vásculotendinosa se encuentra el plano del glúteo mediano y del piramidal, separados por un intersticio. Este intersticio está lleno a menudo por una *cintilla aponeurótica falciforme* (CHAMPENOIS) que atraviesa la rama superficial de la glútea (fig. 266, B. F.). Por último, el intervalo comprendido entre el piramidal y el plano óseo cierra el *orificio externo* del conducto glúteo.

De este conducto emerge, pues, la arteria glútea. Sus ramas, verdadera radiación arterial, se fraguan, en su origen, un camino a través de las inserciones tendinosas de los glúteos mediano y menor.

La arteria glútea y sus ramas van acompañadas cada una de dos venas. De ello resulta un «plexo confluente» (FARABEUF), una especie de «tórcula» (CHAMPENOIS) que deja libre la cara superior ósea de la arteria, pero que oculta su cara inferior o *venosa* (HUARD) y complica las dificultades de la ligadura de este vaso tan profundo y tan bien defendido. (Para más detalles véase el notable artículo de HUARD, MONTAGNÉ y PALES, *An. an. path.* y *n.*, 1930).

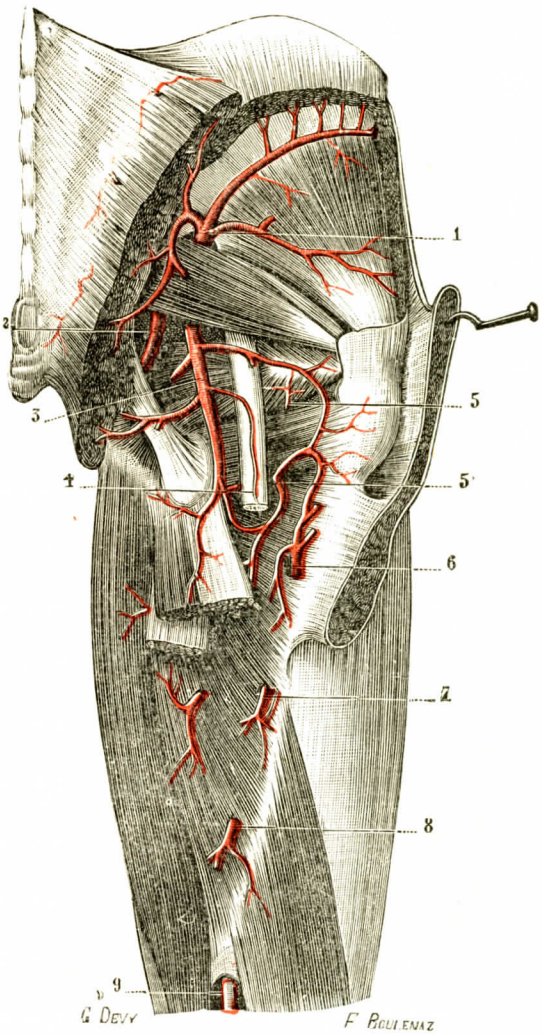

FIG. 267

Arterias de la región glútea y de la cara posterior del muslo.

1, arteria glútea y sus ramas.—2, pudenda interna.—3, isquiática y sus ramas. — 4, arteria del nervio ciático. — 5, 5', terminación de la circunfleja posterior. — 6, primera perforante. — 7, segunda perforante. — 8, tercera perforante. — 9, arteria poplítea al salir del anillo de los aductores.

C. RAMAS. — Después de haber dado algunos finos ramos al piramidal, al plexo sacro y al periostio de los huesos próximos, el tronco de la arteria glútea se divide, *fuera de la pelvis*, en varias ramas. Estas son generalmente en número de tres: una profunda y otras dos superficiales.

La *rama profunda*, rectilínea, se desliza entre los glúteo mediano y menor y se divide en dos ramos: superior e inferior, que se pierden en el interior de los músculos.

Las *dos ramas superficiales* son: una superior y otra inferior, las cuales discurren entre el glúteo mayor y el mediano.

Al principio oblicuas y hacia dentro, se dirigen rápidamente hacia fuera, describiendo una curva de concavidad interna. Estas ramas riegan principalmente el glúteo mayor.

Además de estas ramas terminales, la glútea abandona, a su salida de la pelvis, otras ramas recurrentes para el glúteo mayor, para el piramidal y, bastante a menudo, una rama descendente que nace con frecuencia de una de las dos ramas superficiales que hemos descrito. Está destinada al músculo glúteo mayor.

3.° Arteria isquiática. — La arteria isquiática, de un calibre de 3,5 milímetros, nace del tronco anterior (figs. 256 y siguientes), desciende verticalmente por delante del piramidal, se sitúa entre el segundo y el tercer nervios sacros y sale de la pelvis por la parte más inferior de la escotadura ciática mayor y, por consiguiente, por debajo del piramidal. En este punto la isquiática ocupa de ordinario el lado interno de la pudenda interna; pero a veces también (13 veces por 100, según CHALOT), corre por fuera de la pudenda, entre esta última arteria y el ciático mayor. Llegada a la región glútea, se divide en dos grupos de ramas, unas *posteriores* y otras *descendentes* (fig. 267, 3).

α) Las *ramas posteriores*, en número de tres o cuatro, se pierden en la mitad inferior del glúteo mayor y en la piel que cubre a este músculo; se anastomizan, en varios puntos de su trayecto, con las divisiones de la glútea.

β) Las *ramas descendentes*, en número muy variable, unidas a veces en un tronco común, se dirigen verticalmente hacia abajo, a lo largo de la cara posterior del muslo, donde se anastomizan, por una parte con la circunfleja posterior, por otra parte con la primera o las dos primeras perforantes, ramas de la femoral profunda (véase *Femoral*). Una de estas ramas descendentes, la *arteria del nervio ciático mayor*, se junta con este nervio y lo acompaña hasta la proximidad del hueco poplíteo. Las otras se distribuyen entre los músculos gemelos, cuadrado crural, semitendinoso, semimembranoso y bíceps, así como por los tegumentos de la región posterior y superior del muslo.

Variedades. — La isquiática puede nacer por un tronco común con la glútea. — Puede pasar por encima del piramidal o perforarlo. — Se la ha visto a veces adquirir un desarrollo insólito y reemplazar en parte a la femoral (véase *Femoral*). — En un caso de HYRTL, la arteria del nervio ciático mayor estaba muy desarrollada y desembocaba, algo más arriba de la articulación de la rodilla, en el tronco de la poplítea.

4.° Arteria pudenda interna. — La arteria pudenda interna (figs. 256 y siguientes), que los antiguos anatomistas consideran como la *rama terminal* de la hipogástrica, desciende, sale de la pelvis por la parte inferior de la escotadura ciática mayor (por consiguiente por debajo del piramidal), está pegada a la arteria isquiática, luego rodea la cara externa de la espina ciática y entra de nuevo en la pelvis (o mejor, en el espesor del perineo) por la escotadura ciática menor. Corre entonces por la cara del obturador interno, mantenida junto a este músculo por su propia aponeurosis, y llega de este modo a la cara interna del isquion. Inclinándose entonces hacia arriba y adelante, se introduce entre las dos hojas de la aponeurosis perineal media (véase *Músculos del perineo*), sigue por el lado interno de la rama isquiopúbica correspondiente y se divide, algo por debajo de la sínfisis, en dos *ramas terminales:* la arteria cavernosa y la arteria dorsal del pene. No obstante,

en su curso la arteria pudenda ha emitido ya numerosas *ramas colaterales*, las cuales describiremos en primer lugar.

A. Ramas colaterales. — Como colaterales, la pudenda interna emite primero *ramas viscerales* sin nombre, que se pierden en el recto, la próstata y la vejiga; luego *ramas musculares*, igualmente sin nombre, que se desprenden en el punto en que la pudenda interna rodea la espina ciática y se distribuyen en los

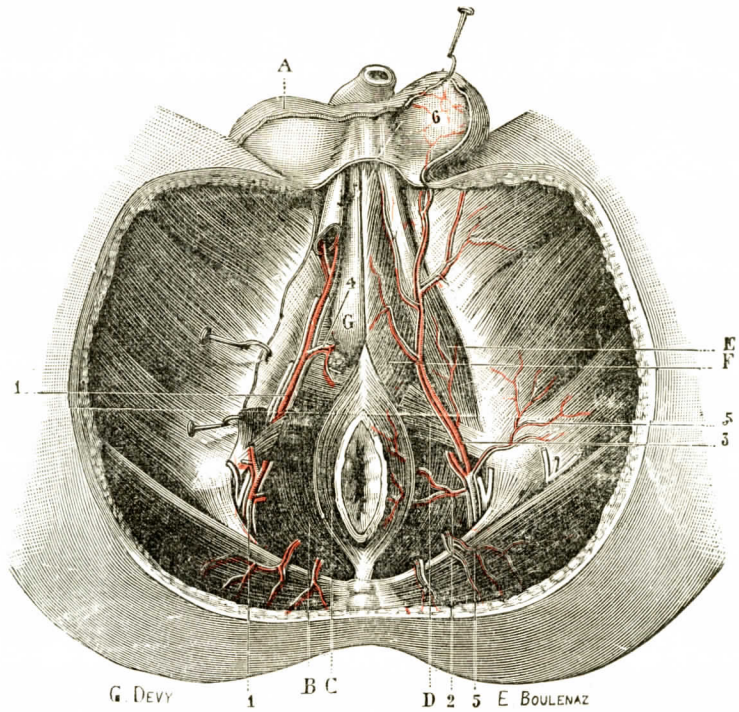

Fig. 268

Arteria pudenda interna en su porción perineal.

A, escroto, levantado con erinas. — B, elevador del ano. — C, esfínter. — D, músculo transverso del perineo. — E, isquiocavernoso. — F, bulbocavernoso. — G, bulbo de la uretra. — 1, arteria pudenda interna, acompañada de sus dos venas y del nervio del mismo nombre. — 2, arteria hemorroidal inferior. — 3, arteria perineal superficial. — 4, perineal profunda. — 5, ramas musculares. — 6, ramas escrotales.

músculos rotatorios del muslo y en el glúteo mayor. Más lejos nacen tres ramas colaterales mucho más importantes, las *hemorroidales inferiores*, la *perineal superficial* y la *perineal profunda*.

a) *Hemorroidales inferiores*. — En número de dos o tres, las hemorroidales inferiores nacen un poco más arriba de la escotadura ciática menor y se dirigen hacia abajo, atrás y adentro, hacia la región del ano. Se distribuyen por el esfínter y los tegumentos que lo cubren, anastomizándose con las divisiones terminales de la hemorroidal superior.

b) *Perineal superficial*. — La arteria perineal superficial se separa de la pudenda interna a nivel de la cara interna del isquion. Desciende luego por detrás del transverso del perineo y rodea el borde posterior de este músculo. Dirigiéndose entonces de atrás a delante, corre por el tejido celular que separa el isquiocaver-

noso del bulbocavernoso, suministra algunos ramos a estos dos músculos y va a terminar en la parte posterior del escroto, donde se anastomiza con las pudendas externas procedentes de la femoral.

c) *Perineal profunda.* — La perineal profunda, llamada también *arteria transversal del perineo, arteria bulbosa* o *bulbouretral*, nace de la pudenda algo por delante de la precedente.

Corre primero de fuera a dentro, por entre las dos hojas de la aponeurosis media, y suministra en esta primera parte de su trayecto algunos ramúsculos al músculo de Guthrie (véase *Músculos del perineo*) y a la glándula de Cowper.

Luego, perforando de atrás a delante la hoja anterior de la aponeurosis perineal media, desemboca en el triángulo isquiobulbar, emite algunos ramos sobre los tres músculos que limitan este triángulo y alcanza el lado póstero-externo del bulbo, donde termina suministrando dos órdenes de ramos: 1.°, *ramos bulbares*, que penetran en el espesor del bulbo y se distribuyen en este órgano; 2.°, *ramos uretrales*, que siguen de atrás a delante la porción esponjosa de la uretra y terminan en sus paredes. Estos últimos ramos pueden ser seguidos hasta la base del glande, donde se anastomizan con las ramificaciones terminales de la dorsal del pene.

B. Ramas terminales. — Las dos ramas terminales de la pudenda interna son, como hemos dicho antes, la *cavernosa* y la *dorsal del pene*.

a) *Cavernosa.* — Una de las ramas terminales de la pudenda interna, la arteria cavernosa, penetra en el cuerpo cavernoso por su extremo posterior y termina en este órgano eréctil, suministrando ramilletes de ramúsculos flexuosos y retorcidos en espiral, que estudiaremos más adelante con el nombre de *arterias helicinas* (véase Aparato urogenital).

b) *Dorsal del pene.* — Segunda rama terminal de la pudenda interna, la dorsal del pene atraviesa el ligamento suspensorio del pene y va a colocarse sobre la cara superior del cuerpo cavernoso, que sigue de atrás a delante hasta la base del glande. Corre por ella, a cada lado del surco medio, paralelamente a la del lado opuesto, de la que está separada solamente por la vena dorsal del pene, la cual, como veremos más adelante, es impar y está situada en la línea media.

En este trayecto la arteria dorsal del pene suministra algunas arteriolas a los mismos cuerpos cavernosos y emite hacia fuera cinco o seis ramos que circundan de arriba abajo el cuerpo cavernoso correspondiente y van a distribuirse en la porción esponjosa de la uretra, anastomizándose con las divisiones anteriores de la arteria bulbosa.

Llegada al glande, la dorsal del pene se anastomiza con la del lado opuesto, de modo que forma en la base de este órgano una especie de corona arterial, de donde se escapan numerosos ramos y ramúsculos para el glande y para el prepucio (véase *Pene*).

C. Arteria pudenda interna en la mujer.— La descripción que precede se refiere al hombre. *En la mujer*, la pudenda interna, aunque conserva en su distribución el mismo tipo general, presenta algunas particularidades que resultan naturalmente de la especial disposición de sus órganos genitales externos.

Así es que entre sus ramas colaterales: 1.°, la *perineal superficial* termina en los grandes labios, que corresponden a las bolsas; 2.°, la *perineal profunda* o *bulbosa* termina en el bulbo de la vagina, que es el homólogo del bulbo de la uretra. En cuanto a sus dos ramas terminales, la *arteria cavernosa*, muy delgada, se dirige a los cuerpos cavernosos del clítoris; la dorsal del pene, convertida en la *dorsal del clítoris*, se distribuye en la mucosa y en los tegumentos que cubren este órgano.

RESUMEN DE LA PUDENDA INTERNA

a) *R. colaterales* . . . . . { R. viscerales. / A. hemorroidal inferior. / A. perineal superficial. / A. perineal profunda.

b) *R. terminales* . . . . . { A. cavernosa. / A. dorsal del pene.

Variedades. — La arteria pudenda interna puede nacer de un tronco común con la obturatriz o con la umbilical. — En su trayecto perineal puede ocupar la parte media del espacio comprendido entre el isquion y la punta del cóccix. Suministra accidentalmente la hemorroidal media, la vesical inferior, la uterina, una prostática y hasta la isquiática. — Puede, más pequeña que de ordinario, terminar en el perineo; en este caso las dos ramas terminales, y a veces hasta la bulbosa, proceden de otro origen, con bastante frecuencia de un tronco independiente (*pudenda accesoria* de QUAIN). — Esta pudenda accesoria procede, a su vez, ya de la pudenda interna ordinaria, ya de la ilíaca interna o de una de sus ramas.

La *bulbosa* puede nacer de la obturatriz. — Puede ser doble o muy delgada, suplida entonces por la perineal superficial. — En lugar de ocupar los lados del bulbo, puede encontrarse, ya detrás, ya delante de este órgano, punto importante para la operación de la talla.

La *dorsal del pene* puede ser muy delgada en un lado, siendo suplida en este caso por la dorsal del lado opuesto. — Se la ha visto nacer de la obturatriz, de la epigástrica, de la pudenda externa (CRUVEILHIER), de la femoral profunda (TIEDEMANN). — No es raro ver las dos arterias dorsales unidas entre sí por anastomosis transversales.

En un caso de QUAIN, una pudenda accesoria suministraba las dos cavernosas, en tanto que la pudenda interna del lado derecho daba origen a las dos dorsales.

§ 4. — ARTERIA ILÍACA EXTERNA Y SUS RAMAS

La arteria ilíaca externa es la rama de bifurcación externa de la arteria ilíaca primitiva.

1.° Límites. — El límite superior está representado por la bifurcación de la arteria ilíaca primitiva. Nos hemos extendido suficientemente sobre las variaciones de ésta (véase *Arteria ilíaca primitiva* y *Arteria ilíaca interna*) para que insistamos nuevamente. Recordaremos tan sólo que se halla en general en el borde inferior de la quinta vértebra lumbar, en el borde superior de la aleta sacra, en el ángulo sacrovertebral, a tres centímetros y medio de la línea media y por dentro de la interlínea sacroilíaca. Su longitud media es de 10 centímetros; su calibre, de 7 milímetros en el hombre y de 6,5 milímetros en la mujer.

El límite inferior corresponde al anillo crural. A partir de éste se vuelve arteria femoral. Su situación terminal corresponde al centro del arco de Falopio, por lo tanto a mitad de la distancia que separa la espina ilíaca anterior superior de la espina del pubis.

2.° Dirección. — La arteria ilíaca externa es oblicua hacia abajo, adelante y afuera. Se adapta a la forma del estrecho superior, describiendo una curva de concavidad inferior e interna. Es flexuosa a menudo en el anciano.

3.° Relaciones. — Consideraremos las relaciones: 1.°. por delante; 2.° por dentro; 3.°, por fuera y por detrás.

a) *Por delante.* — La arteria está al principio cubierta por el peritoneo; sale por debajo de él. En la mujer el ligamento redondo la cruza oblicuamente para llegar al orificio inguinal profundo. Entre el peritoneo y la arteria el *tejido celular subperitoneal* es laxo y permite un desprendimiento fácil de la serosa,

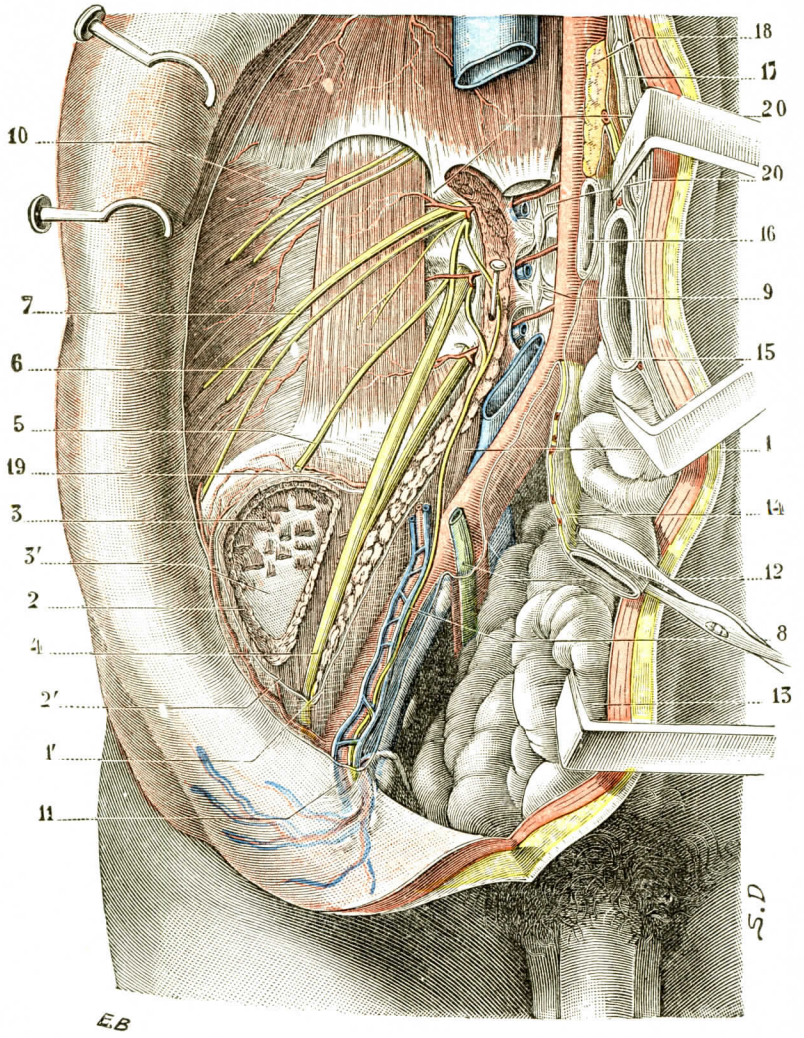

FIG. 269

Región lumboilíaca: plano profundo (T.-J.).

1, psoas, con 1', corte de la fascia ilíaca. — 2, músculo ilíaco, con 2', corte de la fascia ilíaca. — 3, fosa ilíaca interna con la zona de inserción del músculo en el esqueleto, y 3', la porción de esta fosa sobre la cual el músculo no se inserta. — 4, nervio crural. — 5, fémorocutáneo. — 6, abdóminogenital menor. — 7, abdóminogenital mayor. — 8, génitocrural. — 9, simpático abdominal. — 10, duodécimo intercostal. — 11, vasos espermáticos. — 12, uréter. — 13, intestino delgado. — 14, mesenterio. — 15, colon transverso. — 16, duodeno. — 17, estómago. — 18, páncreas. — 19, terminación de la arteria iliolumbar. — 20, cuerpo de la primera vértebra lumbar, y 20', apófisis transversa de esta misma vértebra.

haciendo posible la ligadura por vía subperitoneal. Este tejido subperitoneal se engruesa por detrás del arco de Falopio, donde forma el *espacio de Bogros.*

En el tejido subperitoneal caminan órganos que cruzan la arteria ilíaca externa: unos en su parte inicial, los otros en su parte terminal.

α) *Segmento inicial.* — En su parte inicial la arteria ilíaca externa es cruzada por el uréter y por los vasos ováricos en la mujer.

La situación del uréter en relación a los vasos ilíacos varía según el lado. La clásica *ley de Luschka* quiere que, a la derecha, el uréter cruce la ilíaca externa de 1,5 centímetros por debajo de la bifurcación de la ilíaca primitiva; a la izquierda, el uréter cruce la ilíaca primitiva por encima de su bifurcación.

En realidad la *ley de Luschka* es, como hemos dicho, demasiado absoluta y el modo de cruzamiento del uréter con los vasos es variable. Ciertamente este modo de cruzamiento es función del tipo de bifurcación de la arteria ilíaca primitiva (véase pág. 339). Y esto explica que si se trata de un tipo alto, el uréter cruce en ambos lados la arteria ilíaca externa (Chalier y Murard, Maurer y Portes).

Los *vasos ováricos* cruzan la arteria antes de penetrar en el ligamento ancho; estos vasos cruzan siempre la arteria ilíaca externa, nunca la arteria ilíaca primitiva. Están siempre situados delante del uréter, pero muy próximos a él; sin embargo, en este punto dichos órganos se separan: el uréter desciende verticalmente hacia dentro, la arteria ovárica continúa su dirección primitiva muy oblicua.

β) *Segmento terminal.* — *Por delante*, la arteria ilíaca externa es igualmente cruzada por los órganos siguientes: 1.°, el *nervio génitocrural* se desliza muy oblicuamente por la cara anterior de la arteria; 2.°, el *conducto deferente* en el hombre pasa por delante de la ilíaca externa, algo por encima del arco crural; 3.°, las *venas circunflejas ilíacas*, satélites de la arteria, cruzan la cara superior del vaso para desembocar en la vena. Y si se añade que en este punto la arteria ilíaca externa da la epigástrica y la arteria circunfleja, se ve que hay detrás del arco de Falopio un *confluente vascular* que dificulta la denudación y que obliga a ligar la arteria más arriba, a 3 ó 5 centímetros detrás del arco, después de haber desprendido el peritoneo en el espacio de Bogros.

Finalmente, por medio del peritoneo, la arteria ilíaca externa se relaciona: *a la derecha*, con la porción terminal del íleon que la cruza para llegar al ciego; *a la izquierda*, con el colon ilíaco, que cruza la arteria a nivel variable según la situación que ocupa en la fosa ilíaca, anterior, media o posterior. A esta altura se encuentra la raíz secundaria del mesocolon pélvico, que sigue primero el costado izquierdo de la arteria ilíaca externa, luego la arteria ilíaca primitiva.

Por dentro. — La arteria corresponde a su vena satélite. Le está íntimamente unida y ambos órganos se hallan en la misma vaina vascular. En el ángulo de yuxtaposición de los dos vasos se escalonan los ganglios linfáticos de la cadena ilíaca externa.

Por fuera y atrás. — La arteria ilíaca externa corresponde al borde interno del psoas y a la fosa ilíaca. El psoas menor, cuando existe, cruza oblicuamente la cara posterior de los vasos ilíacos.

Variedades de las relaciones.—Al lado de este tipo más frecuente, Dubreuil-Chambardel (en la *Tesis* de Belle, París, 1924) ha descrito otros tipos.

1.° *Tipo pélvico.* — La arteria ilíaca externa hace una inflexión que penetra en la cavidad pélvica y contrae relaciones con los órganos de esta región. Se adosa a la arteria hipogástrica, desciende a la pelvis, abandona el psoas y viene a aplicarse en la pared látero-pélvica, donde cruza el nervio obturador y lo excede por abajo.

2.° *Tipo ilíaco.* — La arteria está situada en la cara anterior del psoas, en la fosa ilíaca interna.

4.° Distribución. — La arteria ilíaca externa suministra tres ramas colaterales únicamente: una *arteria ureteral*, la *epigástrica* y la *circunfleja ilíaca*.

1.° Arteria ureteral inferior. — Esta arteriola es casi siempre constante. Descrita por Latarjet y Laroyenne (1910), parte del segmento inicial de la arteria ilíaca externa, se dirige hacia dentro y llega al uréter cerca del estrecho superior. Se divide entonces en dos ramos, uno ascendente y otro descendente.

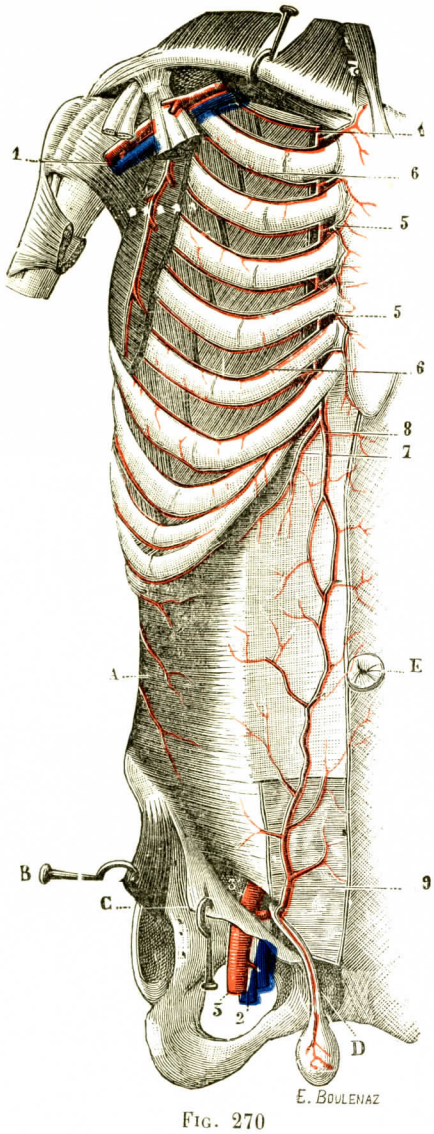

Fig. 270

Arterias epigástrica y mamaria interna.

A, músculo transverso.—B, músculo sartorio.—C, aponeurosis del oblicuo mayor separada hacia abajo.—D, cordón y testículo. — E, ombligo. — 1, arteria y vena axilares. — 2, vena femoral. — 3, arteria femoral. — 3', arteria ilíaca externa. — 4, arteria mamaria interna, con 5, sus ramos anteriores; 6, sus ramos externos o arterias intercostales anteriores; 7, su rama de bifurcación externa; 8, su rama de bifurcación interna. — 9, arteria epigástrica, anastomizandose por detrás del recto mayor con la rama precedente.

2.° Arteria epigástrica.—De un calibre de 2,5 milímetros por término medio, la epigástrica (fig. 270, 9) es una de las arterias que más importa conocer desde el punto de vista práctico, por razón de las íntimas conexiones que presenta con el conducto inguinal y el anillo crural, a través de los cuales se producen de ordinario las hernias *abdominales*.

a) *Trayecto.* — Nace en el lado interno de la ilíaca externa, a algunos milímetros tan sólo por arriba del arco femoral. Puede tener un origen alto, más de 2 centímetros por encima del arco. Por excepción, nace en el mismo arco o por debajo de él. Inmediatamente después de su origen se dirige *horizontalmente* hacia dentro, en una extensión de 15 a 20 milímetros. Luego se endereza y se dirige *oblicuamente* hacia arriba y adentro, hacia el borde externo de la vaina del recto mayor del abdomen. Entra en esta vaina, cambia de nuevo de dirección para hacerse *vertical*, marcha por algún tiempo por la cara profunda del recto mayor, y, finalmente, penetra en este músculo, donde se anastomiza, cerca del ombligo, con las divisiones terminales de la mamaria interna.

b) *Relaciones* — Resulta de la descripción precedente que la arteria epigástrica presenta, desde el punto de vista de su dirección, tres porciones distintas: una porción horizontal, una porción oblicua y una porción vertical.

α) La *porción horizontal* y la *porción oblicua*, uniéndose entre sí, forman, entre el anillo crural que está debajo y el orificio interno del conducto inguinal que está encima, una especie de asa, de concavidad dirigida hacia arriba y afuera. Esta asa (fig. 270) es abrazada, en el hombre, por el conducto deferente, que describe a su vez, al mismo nivel, una asa de concavidad dirigida en sentido inverso. En

la mujer el asa de la arteria epigástrica es abrazada también por el ligamento redondo. Desde el punto de vista de sus relaciones con la pared abdominal, la *primera* y la *segunda porción* corren por el tejido celular subperitoneal, entre la fascia transversalis, que está delante, y el peritoneo, que está detrás. La epigástrica separa una de otra, como ya hemos visto (véase tomo I), la fosita inguinal externa de la fosita inguinal media.

β) La *tercera porción* o *porción vertical* está situada primero entre el músculo recto mayor del abdomen y la hoja posterior de su vaina, y luego en el mismo espesor del músculo.

c) *Ramas colaterales.* — En su trayecto la arteria epigástrica emite tres ramas colaterales principales, a saber: la *funicular*, la *suprapúbica* y la *anastomótica de la obturatriz*. Las tres se separan de la epigástrica muy cerca de su origen.

α) La *funicular*, ramo muy delgado, penetra en el orificio interno del conducto inguinal, recorre este conducto con los diferentes elementos del cordón y va a terminar, en el hombre, en las envolturas del testículo. En la mujer la funicular acompaña al ligamento redondo y se distribuye por los labios mayores.

β) La *suprapúbica*, asimismo muy delgada, se dirige transversalmente hacia dentro a la sínfisis del pubis y se anastomiza en la línea media, detrás de la línea alba, con la arteria homónima del lado opuesto. De ello resulta la formación de un arco, el *arco suprapúbico*, con mucha frecuencia doble, del que nacen algunos ramos ascendentes que están destinados a los músculos rectos mayores. Uno de estos ramos perfora el músculo y llega hasta delante de la sínfisis.

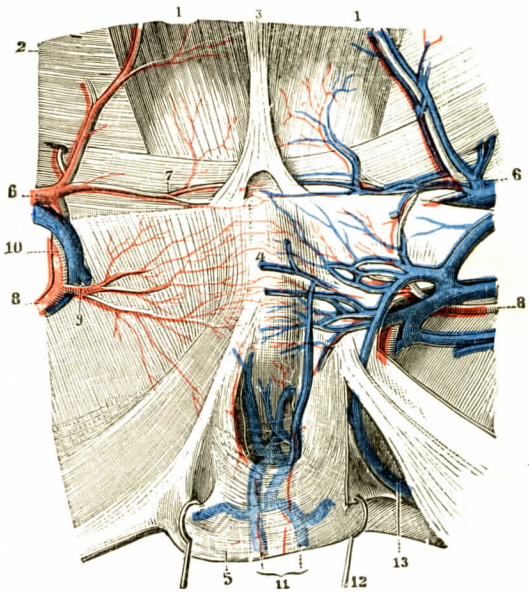

FIG. 271

Vasos de la cara pelviana de la sínfisis (según FARABEUF).

(En el lado izquierdo no hay mas que las arterias; en el lado derecho se han conservado las venas con las arterias, pero los arcos venosos están cortados en la línea media.)

1, músculos rectos mayores. — 2, transverso del abdomen. — 3, adminículum lineæ albæ. — 4, sínfisis púbica. — 5, vejiga separada hacia atrás. — 6, arteria epigástrica, con 7, su ramo subpúbico. — 8, arteria obturatriz, con 9, su ramo retropúbico. — 10, anastomosis entre la epigástrica y la obturatriz. — 11, venas vesicales anteriores. — 12, colgajo aponeurótico, separado hacia dentro para dejar ver, 13, la vena pudenda interna derecha.

γ) La *anastomótica de la obturatriz* (figs. 271, 10, y 272, 6) desciende hacia la arteria obturatriz, ya verticalmente, ya describiendo una curva de concavidad externa, y se une a este último vaso, como indica su nombre. Ya hemos visto que este ramo anastomótico, que es muy variable en sus dimensiones, era a veces bastante voluminoso para poderlo considerar con razón como el verdadero origen, en este caso, de la obturatriz.

d) *Ramas terminales.* — Las divisiones terminales de la epigástrica no se distribuyen solamente en el músculo recto mayor del abdomen, sino también en la porción interna de los músculos anchos y en los tegumentos cercanos a la línea media *(línea alba)*, entre la sínfisis púbica y el ombligo.

3.° Arteria circunfleja ilíaca. — La circunfleja ilíaca, de 2,2 a 2,5 milímetros de calibre, nace en el lado externo de la arteria ilíaca externa, al mismo nivel que la precedente. Desde aquí, dirigiéndose oblicuamente hacia arriba y afuera, sigue el borde posterior del arco femoral hasta la espina ilíaca ánterosuperior: en esta parte de su trayecto discurre por debajo del peritoneo, exactamente en el ángulo diedro que constituye la fascia ilíaca con la pared anterior del abdomen.

Desde su origen hasta la espina ilíaca, la circunfleja suministra algunos ramos musculares que se pierden en la pared abdominal; uno de estos ramos, más considerable que los otros y descrito (1892) por Stieda con el nombre de *arteria epigástrica externa*, nace a 4 ó 6 centímetros por debajo de la espina ilíaca, y desde aquí sube hacia el ombligo, siguiendo el intersticio celuloso que separa el músculo transverso del oblicuo menor.

Llegada a la espina ilíaca ánterosuperior, la arteria circunfleja se divide en dos ramas terminales, una ascendente o abdominal, otra transversal o ilíaca:

α) La *rama ascendente* o *abdominal* sube por el intersticio celular que separa el músculo transverso del oblicuo menor y se distribuye por los músculos y tegumentos de la pared lateral del abdomen. Constantemente se anastomiza con las ramas anteriores de las arterias lumbares.

β) La *rama transversal* o *ilíaca* rodea de delante atrás (de donde el nombre de *circunfleja* que se ha dado a la arteria) el labio anterior de la cresta ilíaca y emite sucesivamente dos órdenes de ramos: 1.°, *ramos externos*, que se distribuyen por los tres músculos anchos del abdomen y por los tegumentos que los cubren; 2.°, *ramos internos*, que descienden irregularmente sobre el músculo ilíaco interno y se ramifican en su espesor, anastomizándose con la iliolumbar (pág. 349), rama de la hipogástrica.

RESUMEN DE LA ILÍACA EXTERNA

2 ramas colaterales

1.° Epigástrica
- *R. colaterales*
  - A. funicular.
  - A. suprapúbica.
  - A. anastomótica de la obturatriz.
- *R. terminales*
  - R. musculares.
  - R. cutáneos.

2.° Circunfleja ilíaca
- R. ascendente o abdominal.
- R. transversa o ilíaca.

Variedades. — 1.° Tronco de la ilíaca externa. — Testut ha visto en un caso (microcéfalo) la ilíaca externa descender a la excavación y remontar hacia el anillo crural, después de haber descrito una larga curva de concavidad dirigida hacia arriba. — Se la ha visto suministrar accidentalmente: la iliolumbar u otras ramas de la ilíaca interna (suplía a ésta en dos casos), una circunfleja ilíaca accesoria, la obturatriz o un ramo anastomótico para esta arteria, una subcutánea abdominal, la circunfleja posterior, la femoral profunda, una pudenda externa.

2.° Arteria epigástrica. — La epigástrica puede nacer más arriba que de ordinario, a 2, 3, 4, 5 y hasta 6 centímetros más arriba del arco crural. — Puede también nacer más abajo de la femoral y ascender de nuevo a la pelvis a través del anillo crural. — Se la ha visto asimismo nacer de la obturatriz (raro), de la ilíaca externa por un tronco común con la circunfleja ilíaca. — En un caso de Lauth procedía a la vez, por dos raíces, de la ilíaca externa y de la ilíaca interna. — Suministra accidentalmente: una dorsal del pene o una clitoridiana, una subcutánea abdominal, una circunfleja interna, una pudenda externa accesoria. — Las ramas funicular y suprapúbica pueden faltar.

Las variedades más importantes de la epigástrica desde el punto de vista quirúrgico son ciertamente las que se refieren a las relaciones de esta arteria con la obturatriz (fig. 272). La arteria obturatriz, cuando nace de la epigástrica (y este modo de origen se observa una vez por cuatro), llega al agujero subpúbico siguiendo uno u otro de estos dos trayectos: o bien desciende verticalmente siguiendo el lado externo de la vena femoral, o bien se dirige oblicuamente hacia dentro y abajo, cruzando la cara superior de la vena y describiendo, por dentro de este vaso, una larga curva de concavidad dirigida hacia arriba y afuera. En el primer caso la arteria no tiene importancia desde el punto de vista quirúrgico. En el segundo caso, por el contrario (fig. 272, D), situada por dentro del anillo que da paso a la hernia crural, tiene fatalmente relaciones más o menos inmediatas con el cuello del saco herniario y puede, por consiguiente, ser abierta por el bisturí en la operación del desbridamiento, sobre todo cuando este desbridamiento se practica hacia dentro y arriba.

En cuanto a la frecuencia relativa de una u otra de estas posiciones adoptadas por la arteria obturatriz, la obtenemos de la siguiente estadística de R. Quain: de 101 casos en que

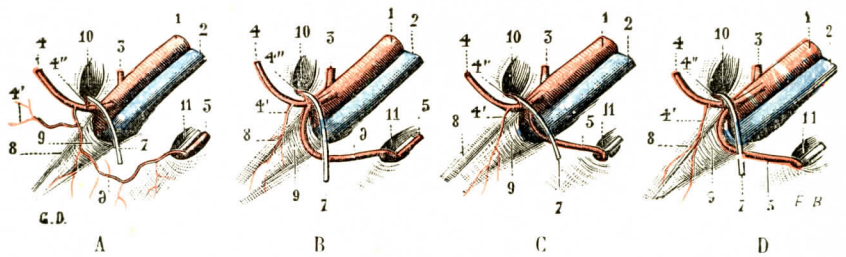

Fig. 272

Diversos modos de origen de la arteria obturatriz (estas cuatro figuras representan el conducto crural y el agujero obturador del lado derecho vistos por la parte del abdomen).

A, anastomosis muy delgada entre la epigástrica y la obturatriz. — B, anastomosis muy voluminosa que une ambas arterias. — C, la obturatriz nace de la epigástrica; desciende verticalmente, cruzando la vena por detrás del ligamento de Gimbernat. — D, la misma disposición, sólo que la obturatriz está colocada un poco más adentro que en C y aplicada entonces, no contra la vena, sino contra la cara posterior del ligamento de Gimbernat.

1, arteria ilíaca externa. — 2, vena ilíaca externa. — 3, circunfleja ilíaca. — 4, epigástrica, con 4', su ramo suprapúbico, y 4'', su ramo funicular. — 5, obturatriz. — 6, anastomosis de la epigástrica y la obturatriz. — 7, conducto deferente. — 8, arco crural. — 9, ligamento de Gimbernat. — 10, orificio interno del conducto inguinal. — 11, agujero obturador.

la obturatriz procedía de la epigástrica, descendía por fuera de la vena en 54 casos; cruzaba oblicuamente el séptum crural en 37; en los otros 10 rodeaba el borde externo del ligamento de Gimbernat; 47 veces por 101, por consiguiente, la arteria en cuestión ocupaba la *posición peligrosa*, es decir el lado interno de la vena.

3.° Arteria circunfleja ilíaca. — La circunfleja ilíaca puede nacer de un tronco común con la epigástrica. — Como ésta, puede nacer más arriba o más abajo que de ordinario. — Se la ha visto doble. — Suministra accidentalmente: la obturatriz, la circunfleja posterior del muslo, una pudenda externa accesoria. — Véase acerca de esta arteria: Stieda, *Ueber die arteria circunflexa ilii*, Anat. Anzeiger, 1892.

§ 5. — Arteria femoral y sus ramas

La arteria femoral es la continuación directa de la arteria ilíaca externa.

1.° Límites. — La arteria femoral comienza en el anillo crural, donde es continuación de la arteria ilíaca externa. Termina en el anillo del tercer aductor, situado a cuatro dedos por encima del cóndilo del fémur. En este punto cruza la cara interna del fémur, pasa al plano posterior del miembro y se convierte en arteria poplítea.

2.° Trayecto. — Del anillo crural la arteria desciende a la cara ánterointerna del muslo; se crea un paso por el intersticio comprendido entre la masa del cuadríceps situada por delante y por fuera y el plano de los aductores, cuyo abanico se extiende hacia atrás y adentro.

3.° Situación. — La arteria es superficial en su origen; está cubierta sólo por la aponeurosis; sus latidos son fácilmente perceptibles. Pero se hace cada vez más profunda a medida que desciende hacia el anillo del aductor mayor. Mientras se hunde, el músculo sartorio viene a situarse delante de ella y la cubre.

4.° Dirección. — La arteria no continúa exactamente la dirección de la ilíaca externa; forma con ella un ligero codo que se apoya en la cresta pectínea. La línea que indica el trayecto de la arteria es oblicua hacia abajo, adentro y atrás y se extiende del centro del arco crural al borde posterior del cóndilo interno del fémur.

La simple inspección del muslo permite a menudo señalar el trayecto de la femoral en los sujetos flacos o en los sujetos muy musculosos: se dibuja el intersticio comprendido entre el cuadríceps y los aductores, y los dedos que lo exploran pueden percibir los latidos arteriales.

La dirección del vaso se opone así a la del fémur; en efecto, a la salida del anillo crural la arteria descansa directamente en la eminencia de la cabeza femoral, de la que la separan el psoas y la cápsula articular; la compresión de la arteria sobre este plano óseo es fácil. Más abajo arteria y fémur están separados; mas, por el hecho de sus oblicuidades convergentes, el hueso y la arteria se reúnen en el anillo de los aductores, de suerte que los dos órganos forman un ángulo abierto hacia arriba, ángulo cuyo vértice corresponde al anillo del conducto de Hunter. La distancia que los separa, máxima en la parte superior del muslo, no excede de tres centímetros.

5.° Relaciones. — Recordaremos, en primer lugar, cómo está constituído el compartimiento o vaina de los vasos femorales; luego estudiaremos los órganos en contacto con la arteria (fig. 276).

A. Vaina de los vasos femorales. — La vaina comprende tres segmentos: superior, medio e inferior.

α) Segmento superior. — El segmento superior está constituído por el *conducto crural.* Hemos descrito largamente esta formación en Miología. Recordemos que este conducto está abierto por arriba en anillo, el *anillo crural* (véase tomo I). Este se halla limitado por el arco crural por delante, por la cresta pectínea cubierta del ligamento de Cooper por detrás, por la cintilla iliopectínea por fuera, mientras que está cerrado por dentro por el ligamento de Gimbernat. La arteria ocupa la parte externa del anillo crural: no se adhiere al arco de Falopio, que la separa del conducto inguinal. Está aplicada por fuera junto a la cintilla iliopectínea que la separa del psoas y del nervio crural, descansando en el ligamento de Cooper y las inserciones superiores del músculo pectíneo. Por dentro de ella se extiende la vena femoral; ésta corresponde, pues, al segmento medio del conducto crural, mientras que en la parte interna el anillo crural está ocupado por troncos linfáticos eferentes del miembro inferior con el ganglio de Cloquet, que cabalga sobre el ligamento de Gimbernat.

En la parte profunda del anillo crural la fascia transversalis desciende por la cara posterior del músculo transverso, luego viene a insertarse en la cresta pectínea, encuentra los vasos femorales y se fija sólidamente en su contorno.

En el conducto crural la arteria femoral se halla en situación externa como en el anillo crural. Corresponde al intersticio angular formado por el encuentro

del psoas, pared pósteroexterna del conducto, con el pectíneo, pared pósterointerna del mismo. El músculo psoas la separa, como hemos visto ya, de la articulación coxofemoral y de la cabeza del fémur. La arteria está cubierta por delante por la pared anterior del conducto crural, constituída por la fascia cribriformis, sobre la que descansan los grupos ganglionares del pliegue de la ingle. La vena femoral *queda* siempre por dentro de la arteria, separada de ella por un tabique conjuntivo. Los linfáticos profundos están en el compartimiento interno del conducto que hemos denominado en Miología *infundíbulo crural* (fig. 274).

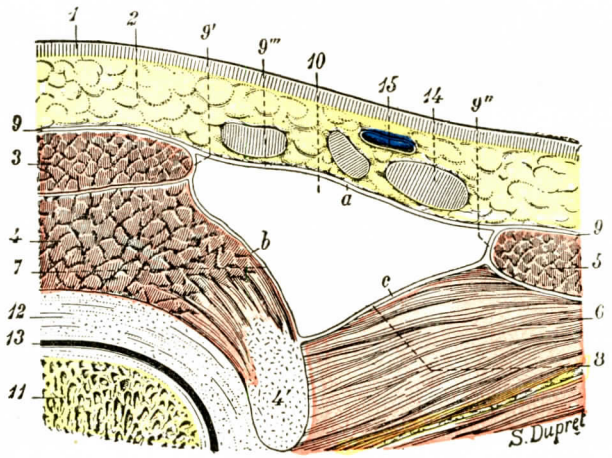

Fig. 273

El conducto crural (sin su contenido) visto en un corte transversal del muslo que pasa un poco por debajo del arco crural (sujeto congelado; segmento superior del corte) (T.-J.).

1, piel. — 2, tejido celular subcutáneo. — 3, sartorio. — 4, psoasilíaco, con 4', su tendón. — 5, aductor mediano. — 6, pectíneo. — 7, fascia ilíaca. — 8, aponeurosis del pectíneo. — 9, aponeurosis superficial del muslo con 9' y 9'', sus dos hojillas profundas de desdoblamiento que van a unirse; 9', con la fascia ilíaca; 9'', con la aponeurosis pectínea. — 9''', fascia cribriformis. — 10, conducto crural, con: *a*, su pared anterior; *b*, su pared pósteroexterna; *c*, su pared pósterointerna. — 11, cabeza del fémur. — 12, ligamento capsular. — 13, cavidad articular. — 14, ganglios linfáticos superficiales. — 15, una vena superficial.

En cuanto al nervio crural está situado en la parte superior del muslo, por fuera del conducto, separado de la arteria por la fascia ilíaca; pero inmediatamente después de su entrada en el triángulo de Scarpa se expansiona y algunas de sus ramas, como podremos observar más adelante, van a ponerse en contacto con el vaso.

β) *Segmento medio.* — Después de haber atravesado diagonalmente el triángulo de Scarpa, la arteria llega al vértice de este triángulo, vértice formado por el encuentro del sartorio y el aductor mediano. A partir de este punto comienza el segmento medio de la vaina. Esta tiene la forma de un conducto triangular limitado por tres músculos: el vasto interno, cubierto por su aponeurosis, forma la pared externa; el aductor mediano pasa por detrás de la arteria para llegar al fémur y forma la pared interna; el sartorio, oblicuo hacia abajo y adentro, se sitúa directamente delante de la arteria y la cubre; forma, pues, la pared anterior del conducto, *constituyendo el músculo satélite de la arteria*. Está situado en un desdoblamiento de la aponeurosis femoral: la hoja profunda de esta vaina es muy gruesa, de suerte que después de haber reclinado el sartorio para descubrir la arteria no se percibe ésta inmediatamente; hay que hundir la hoja aponeurótica que la oculta (fig. 277).

γ) *Segmento inferior, conducto de Hunter.* — La vaina de los vasos femorales queda triangular en su tercio inferior, pero tiene un aspecto particular. Se ha dado a este segmento el nombre de *conducto de Hunter* (véase Miología). Recordemos que el vasto interno forma, como arriba, la pared externa del conducto, que los aductores forman la pared interna (el aductor mayor con su tendón en forma de cuerda es fácil de percibir), mientras que el aductor mediano, situado delante del aductor mayor, forma el suelo del conducto (Farabeuf). La pared anterior del conducto está formada por un sistema de fibras aponeuróticas tendidas entre la aponeurosis del vasto interno y el tendón del aductor mayor. Forman el techo del conducto, techo que por lo demás está perforado para el paso de la arteria anastomótica magna, el nervio safeno y su accesorio.

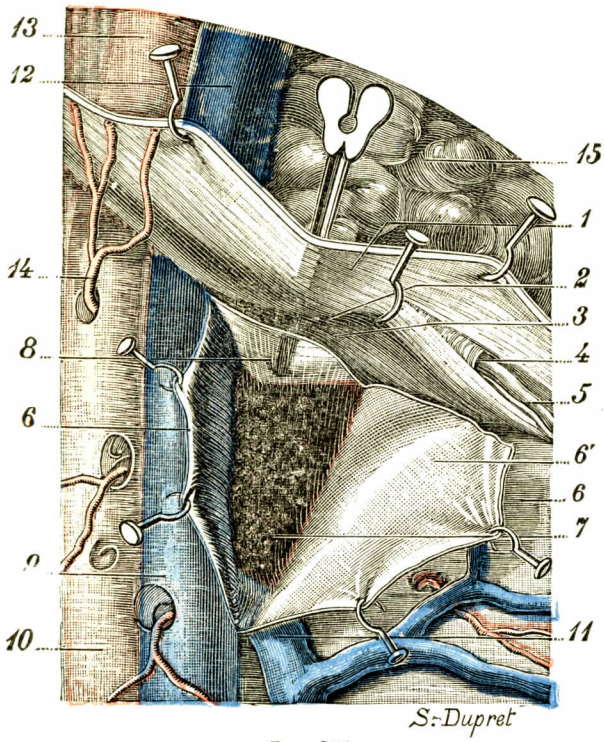

Fig. 274

El infundíbulo crural (T.-J.).

La piel y el tejido celular de la región inguinocrural han sido extirpados; la fascia cribriformis ha sido incidida a nivel del infundíbulo y rechazada hacia dentro para descubrir este último. La pared abdominal a nivel de la región inguinal ha sido extirpada en totalidad; sólo se han conservado el arco crural y la porción vecina de la aponeurosis del oblicuo mayor.

1, oblicuo mayor. — 2, arco crural. — 3, ligamento de Gimbernat. — 4, orificio superficial del conducto inguinal. — 5, cordón. — 6, fascia cribriformis, con 6', la porción de esta fascia que forma la pared superficial del infundíbulo; ha sido incidida y echada hacia dentro. — 7, infundíbulo (pared profunda formada por el pectíneo cubierto de su aponeurosis). — 8, séptum crural. — 9, vena femoral. — 10, arteria femoral. — 11, vena safena interna. — 12 y 13, vena y arteria ilíacas externas. — 14, subcutánea abdominal. — 15, asas del intestino delgado.

El sartorio no cubre ya la arteria; está por dentro y detrás del conducto arterial.

En la parte inferior del conducto de Hunter se encuentra el *anillo del tercer aductor*, cortado en el espesor de las fibras de inserción del músculo en la línea áspera; esta situado en la unión del cuarto inferior y los tres cuartos superiores del fémur.

Después de haber atravesado el anillo la arteria femoral se convierte en arteria poplítea.

B. Relaciones de la arteria femoral con los órganos próximos. — En este apartado estudiaremos sucesivamente las relaciones venosas, linfáticas y nerviosas.

a) *Relaciones con la vena femoral.* — *En el conducto crural*, como hemos visto ya, la vena ocupa la parte media; se halla situada por dentro de la arteria. Recibe en este punto la vena safena interna, cuyo cayado atraviesa la depresión aponeurótica denominada *fosa oval*. Como veremos al estudiar esta vena, recibe en esta región las venas tegumentarias abdominales, pudendas externas, la vena dorsal del pene a la derecha. *Hay, pues, un confluente venoso importante por dentro de la arteria.*

En la parte media del muslo, la vena acompaña siempre a la arteria, pero describe un movimiento de espira que la dirige hacia atrás y afuera; cruza así la cara interna y posterior de la arteria.

En el conducto de Hunter la vena femoral es francamente posterior a la arteria: la separa del plano de los aductores y hasta tiende a excederla del lado externo, situación que conservará en el hueco poplíteo. La cara anterior de la arteria femoral está a menudo cruzada en este punto por un conducto venoso colateral o por las venas satélites de la arteria anastomótica magna, las cuales la rodean para ir a desembocar en la vena femoral.

b) *Relaciones con los linfáticos.* — Los troncos linfáticos profundos acompañan a los vasos femorales en su vaina. Se encuentran bastante a menudo dos o tres ganglios profundos escalonados a lo largo de los vasos. A nivel del triángulo de Scarpa se sitúan, como hemos dicho, en el infundíbulo crural.

c) *Relaciones con los nervios.* — En todo su trayecto la arteria está en relación con numerosos nervios (fig. 276): 1.°, la *rama crural del génito crural* sale de la pelvis situándose en la cara anterior de la arteria. Algo por debajo del arco de Falopio la abandona para perforar la fascia cribriformis y distribuirse por la piel del triángulo de Scarpa; 2.°, el *ramo de la arteria femoral* nace del nervio crural encima del arco de Falopio; desciende pegado a la cara anterior de la vaina arterial, donde se le puede seguir hasta la parte media del muslo; 3.°, un *filete nervioso*, destinado al músculo pectíneo, se desprende a menudo del nervio crural en la pelvis y sale del anillo crural, aplicado a la cara profunda de la arteria antes de penetrar en el músculo que le está destinado.

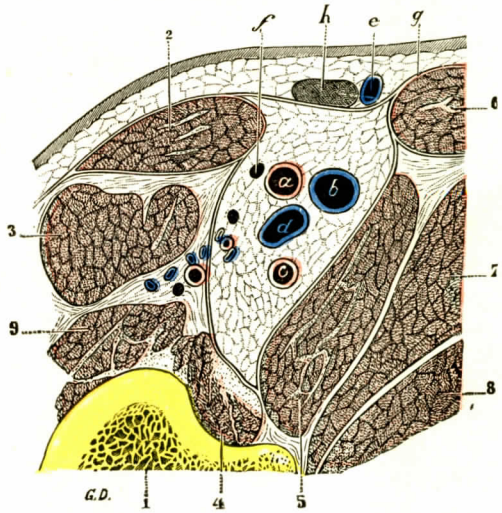

FIG. 275

Arteria femoral vista en un corte transversal del muslo que pasa por el tercio inferior del triángulo de Scarpa (lado derecho; segmento superior del corte).

1, fémur aserrado a nivel del trocánter menor. — 2, sartorio. — 3, recto anterior. — 4, psoasilíaco, seccionado un poco más arriba de su inserción en el trocánter menor. — 5, pectíneo. — 6, aductor mediano. — 7, aductor corto. — 8, aductor mayor. — 9, vasto externo y crural.

a, arteria femoral. — *b*, vena femoral. — *c*, arteria femoral profunda. — *d*, vena femoral profunda. — *e*, vena safena interna. — *f*, nervio safeno. — *g*, aponeurosis superficial. — *h*, ganglio linfático superficial.

Como acabamos de ver, los nervios precedentes nacen todos en el interior de la pelvis. Los nervios siguientes, ramas terminales del crural, nacen en el muslo. Son: 1.°, el *nervio músculocutáneo interno*, cuyos ramos pasan unos delante de la arteria (filetes sensitivos), otros detrás (filetes motores destinados al pectíneo y al aductor mediano); 2.°, el *ramo profundo del accesorio del safeno interno* o *ramo satélite de la arteria femoral*, que acompaña a la arteria en toda su extensión. Está al principio situado por fuera de la arteria, luego cruza su cara anterior y por último se hace interno. Llegado al conducto de Hunter perfora su pared anterior; 3.°, el *nervio safeno interno*, situado al principio por fuera del conducto crural, en el triángulo de Scarpa. En el tercio medio del muslo penetra en el conducto de los vasos femorales. Cruza entonces oblicuamente la cara anterior de

la arteria y se le hace interno. Es el órgano más superficial del paquete vásculo-nervioso. Sigue un trayecto paralelo al de su accesorio, pero subyacente a éste. Finalmente, perfora la pared anterior del conducto de Hunter por un orificio aislado o común con su accesorio; 4.°, el *nervio del vasto interno*, rama del nervio del cuadríceps, que camina a lo largo de la cara externa de la arteria femoral en gran extensión, pues este nervio no llega al músculo sino en el tercio inferior del muslo, en el conducto de Hunter. Pero este nervio está en realidad situado por fuera de la vaina de los vasos, pues se halla cubierto por la aponeurosis de envoltura del vasto interno, que así lo separa de la arteria femoral.



FIG. 276

Arteria femoral.

Ep. ant. sup., espina ilíaca ánterosuperior.
1, arteria femoral común. — 2, arteria femoral profunda. — 3, arteria tegumentaria abdominal. — 4, arteria circunfleja ilíaca externa. — 5, arteria circunfleja anterior. — 6, arteria circunfleja posterior. — 7, arteria pudenda externa, dividida en dos ramas, superior e inferior. — 8, arteria del cuadríceps. — 9, vena femoral. — 10, vena safena interna.—11, nervio crural.—12, nervio músculocutáneo interno. — 13, nervio safeno interno. — 13', ramo profundo del safeno interno. — 13'', accesorio del safeno interno — 14, nervio músculocutáneo externo. — 15, nervio del cuadríceps. — 16, sartorio. — 17, tensor de la fascia lata. — 18, recto anterior. — 19, pectíneo. — 20, aductor mediano. — 21, pared anterior del conducto de Hunter. — 22, aductor mediano. — 23, arco crural. — 24, ganglio de Cloquet. — 25, cordón espermático.

6.° Distribución.—El modo de distribución de la arteria femoral ofrece muchas variedades. La disposición tipo es la siguiente: la parte inicial de la arteria forma la *femoral común*.

Desde su salida de la pelvis da tres colaterales: la *subcutánea abdominal* y las dos *arterias pudendas*. Luego, a algunos centímetros por debajo del arco crural, en la parte inferior del triángulo de Scarpa, se divide en dos ramas de volumen sensiblemente igual: la *femoral superficial*, que ya hemos descrito, y la *femoral profunda, que puede considerarse como la rama de bifurcación posterior de la femoral común*.

Es la verdadera arteria del muslo destinada a la irrigación de los músculos de este segmento del miembro inferior.

Pero este modo de distribución está sujeto a variaciones que estudiaremos con la debida amplitud al final del párrafo.

Las ramas de la arteria femoral traen su origen: 1.°, de la arteria femoral común; 2.°, de la femoral superficial, y 3.°, de la femoral profunda.

A. — Ramas de la femoral común

Estas ramas son: 1.°, la *arteria subcutánea abdominal;* 2.°, la *arteria pudenda externa superior;* 3.°, la *pudenda externa inferior.*

1.° Subcutánea abdominal. — Esta arteria, llamada también *tegumentosa abdominal*, generalmente muy delgada, nace del lado anterior de la femoral, un poco más abajo del anillo crural (fig. 278). Perfora inmediatamente la aponeurosis (fascia cribriformis) para hacerse subcutánea. Dirigiéndose entonces oblicuamente hacia arriba y adentro, cruza el borde anterior del arco femoral, llegando hasta la pared anterior del abdomen, donde termina anastomizándose por dentro con la epigástrica, por fuera con la circunfleja ilíaca. Antes de subir hacia el abdomen, la subcutánea abdominal cede constantemente algunos ramos o ramúsculos a los ganglios superficiales del pliegue inguinal.

2.° Pudenda externa superior.— La pudenda externa superior nace al mismo nivel que la precedente, atraviesa como ella la fascia cribriformis y marcha transversalmente de fuera a dentro por el tejido celular subcutáneo. Llegada cerca del orificio externo del conducto inguinal, se divide en dos ramas: una *rama superior* o *púbica*, que se pierde en los tegumentos que cubren el pubis; una *rama inferior*, que se distribuye por el escroto en el hombre y por los grandes labios en la mujer.

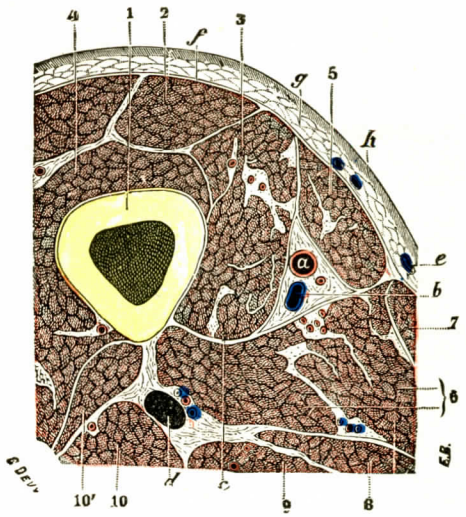

Fig. 277

Arteria femoral vista en un corte transversal del muslo, que pasa por la parte media del mismo (lado derecho, segmento superior del corte).

1, fémur. — 2, recto anterior del muslo. — 3, vasto interno. — 4, crural. — 5, sartorio. — 6, aductor mayor. — 7, recto interno. — 8, semimembranoso. — 9, semitendinoso. — 10, 10', porción larga y porción corta del bíceps.

a, arteria femoral. — *b*, vena femoral. — *c*, tabique intermuscular interno. — *d*, nervio ciático mayor, con sus vasos. — *e*, vena safena interna. — *f*, aponeurosis superficial. — *g*, tejido celular subcutáneo. — *r*, piel.

3.° Pudenda externa inferior.— La pudenda externa inferior se desprende de la femoral, a veces de la femoral profunda, a 3 ó 4 centímetros del arco crural. Como la precedente, se dirige transversalmente hacia dentro. Cruza primero (fig. 279, 5) la cara anterior de la vena femoral, pasa por debajo de la extremidad superior de la safena interna (*cayado* de la safena interna) y corre luego cierto tiempo sobre el pectíneo y el aductor mediano. Por fin, atraviesa la aponeurosis a nivel del último músculo citado y, como la pudenda externa superior, va a terminar en el escroto en el hombre, en los labios mayores en la mujer. Durante su trayecto la arteria pudenda externa inferior se anastomiza sucesivamente con la obturatriz, con la funicular, con la pudenda externa superior y en fin con la rama perineal superficial de la pudenda interna.

B. — Ramas de la femoral superficial

La arteria femoral superficial da:

1.° Las arterias accesorias del cuadríceps. — Son ramos delgados que se agotan en el vasto interno.

2.° La arteria anastomótica magna. — Nace de la cara anterior de la arteria femoral, en el conducto de Hunter, en el anillo del tercer aductor, en el punto en que la femoral se convierte en poplítea. Desciende oblicuamente hacia delante, unida en un corto trayecto a la cara anterior del tronco de la arteria femoral; luego se divide en dos ramas, una de ellas profunda y la otra superficial.

La *rama profunda* desciende delante del aductor mayor y se divide en ramos musculares para los aductores y el vasto interno y ramos articulares.

La *rama superficial* perfora la pared anterior del conducto de Hunter en un punto muy variable, generalmente por un orificio especial, más raramente por un orificio común con el nervio safeno interno o su accesorio. Se une al nervio safeno interno, le es satélite y aparece con él en el borde superior del músculo sartorio, perdiéndose en la parte superior de la pierna. Es la arteria *safena interna*, vestigio de la arteria, voluminosa en el feto, que acompaña más o menos lejos al nervio y la vena safenos internos en todo su trayecto de la pierna. Esta arteriola es a menudo reemplazada por una red de pequeñas arterias satélites de la vena y del nervio (Hyrtl).

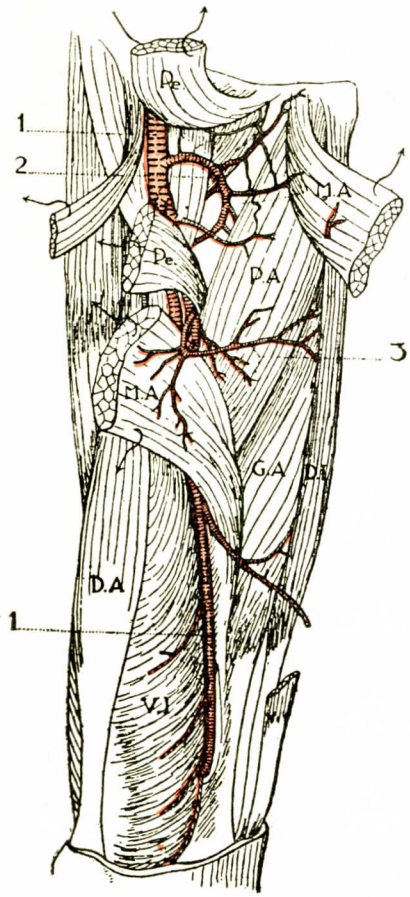

Fig. 278

Arteria femoral. Vascularización de los músculos aductores (según Salmon).

Pe., pectíneo. — M.A., aductor mediano. — P.A., aductor menor. — G.A., aductor mayor. — D.I., recto interno.—1, 1, arteria femoral.— 2, arteria circunfleja interna. — 3, arteria principal de los aductores.

La arteria anastomótica magna nace a alturas variables; baja, aparece como arteria colateral de la poplítea. Esta disposición es tan frecuente que algunos autores la describen como colateral de la arteria poplítea (Dubreuil-Chambardel).

C. — Femoral profunda y sus ramas

La femoral profunda puede considerarse como la rama de bifurcación posterior de la femoral común (fig. 280).

a) *Disposición general.* — Representa el tronco de origen de las arterias que irrigan: 1.°, los músculos extensores por la arteria circunfleja externa y la arteria del cuadríceps; 2.°, los músculos aductores y flexores por la arteria circunfleja interna y las arterias perforantes.

Este tipo, por lo demás, nada tiene de constante y no es raro ver que la arteria del cuadríceps o las circunflejas nacen aisladamente del tronco de la femoral común.

El nacimiento de la femoral profunda se efectúa en general en la parte inferior del triángulo de Scarpa, a 4 ó 5 centímetros debajo del arco crural; pero hay grandes variaciones en el asiento de la bifurcación de la femoral común, pues ésta puede ser alta, inmediatamente por debajo del arco, o baja, por debajo del triángulo de Scarpa.

Estas variaciones motivan forzosamente modificaciones en el nacimiento de las arterias colaterales. Es normal ver, en el caso de bifurcación alta, que las dos arterias circunflejas nacen de la femoral profunda. Por el contrario, nacen generalmente de la femoral común en el caso de bifurcación baja (véase *Variedades*).

Estas modificaciones de nacimiento de las circunflejas rigen igualmente el volumen de la femoral profunda; de calibre igual al de la femoral superficial, la femoral profunda se reduce grandemente si las circunflejas tienen su origen en la femoral común.

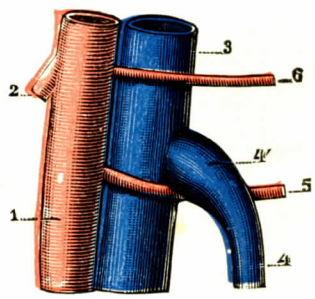

FIG. 279

Arteria pudenda externa inferior en sus relaciones con el cayado de la safena interna.

1, arteria femoral, con 2, arteria femoral profunda.—3, vena femoral.—4, safena interna, con 4', su cayado. — 5, pudenda externa inferior pasando por debajo del cayado de la safena. — 6, pudenda externa superior.

b) *Trayecto y relaciones.* — De su punto de nacimiento en la cara posterior de la femoral en el triángulo de Scarpa, la arteria femoral profunda queda al principio unida a la cara posterior de la femoral superficial; en general, las dos arterias están directamente superpuestas en el plano anterior; sin embargo, la femoral profunda puede inclinarse ora hacia dentro, ora hacia fuera; los dos vasos se hallan en este caso extendidos en el plan transversal.

La femoral profunda se hunde poco después de su origen en la masa de los aductores. Por lo demás, desde el punto de vista de sus relaciones ofrecen dos variedades:

α) *Primera variedad o variedad superficial.* — La arteria se desliza primero delante del pectíneo, luego delante del aductor menor. Encuentra entonces el aductor mediano y se insinúa entre éste, situado delante, y el aductor menor, situado detrás. Circula más abajo entre los aductores mediano y mayor. En este trayecto va acompañada de la rama superficial del nervio obturador, que se conduce del mismo modo en relación con los músculos; pero el nervio está separado de la arteria, es más interno.

β) *Segunda variedad.* — En este tipo la arteria es más profunda. Desde su origen llega a la cara anterior del aductor mayor, al que ya no abandona. Está cubierta por delante por el aductor menor primero, luego por el aductor mediano. Termina perforando las inserciones femorales del aductor mayor; pasa así a la cara posterior del muslo, dando la tercera arteria perforante.

c) *Ramas colaterales.* — Las ramas colaterales comprenden: 1.°, la *circunfleja externa* o *anterior;* 2.°, la *arteria del cuadríceps;* 3.°, la *circunfleja interna* o *posterior;* 4.°, las *arterias perforantes.*

1.° *Circunfleja externa o anterior.* — Es la arteria del grupo muscular anterior o extensor del muslo. Nacida en la parte superior de la femoral profunda, se dirige horizontalmente hacia fuera, pasa detrás del músculo recto anterior, penetra en el espesor de las inserciones del vasto externo y rodea así la parte inferior del trocánter mayor. De este modo llega a la cara posterior del muslo.

En su terminación la circunfleja externa se anastomiza por sus ramas terminales con las arterias glútea, isquiática, circunfleja interna y primera perforante.

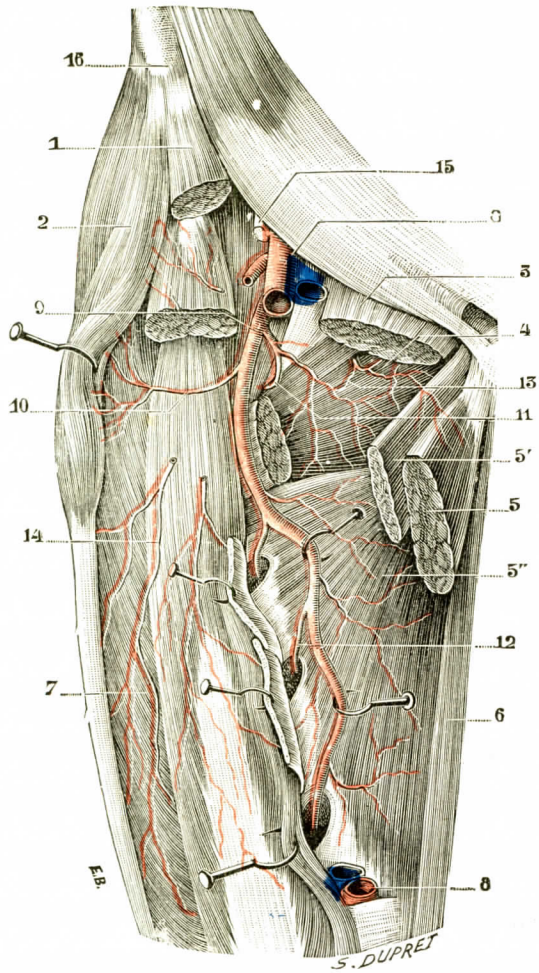

FIG. 280

Arteria femoral profunda, vista anterior.

1, sartorio. — 2, tensor de la fascia lata. — 3, pectíneo. — 4, obturador externo. — 5, 5', 5'', primero, segundo y tercer aductores. — 6, recto interno. — 7, cuadríceps. — 8, arteria y vena femorales a su salida del anillo. — 8', las mismas en el anillo de los aductores. — 9, femoral profunda, con 10, circunfleja externa o anterior; 11, circunfleja interna o posterior; 12, perforantes. — 13, ramas de la obturatriz anastomizándose con la circunfleja interna. — 14, ramas de la arteria del cuadríceps. — 15, nervio crural. — 16, espina ilíaca anterior y superior.

Da ramos musculares a los músculos tensor de la fascia lata, glúteo mayor e isquiotibiales, ramos articulares y ósteoperiósticos.

2.° *Arteria del cuadríceps.*— En general, de la parte inicial de la circunfleja anterior nace la *arteria del cuadríceps*. Sin embargo, no es raro ver que nazca directamente de la femoral común o superficial.

La arteria del cuadríceps, después de su nacimiento, se dirige oblicuamente abajo y afuera, desaparece en la cara profunda del músculo recto anterior y se expansiona en sus ramas terminales que se distribuyen en las cuatro cabezas del músculo cuadríceps. La disposición de éstas es muy variable; caminan debajo de las hojas aponeuróticas que envuelven los cuerpos musculares y la disección permite seguirlas bastante lejos.

3.° *Circunfleja interna o posterior.*—Esta arteria riega el grupo muscular situado en la parte interna y posterior del muslo (aductores y flexores de la pierna). Nace de la femoral profunda a la misma altura que la circunfleja anterior; se dirige atrás y adentro, cruza el borde posterior del músculo pectíneo y sigue el tendón del obturador externo, rodeando el cuello quirúrgico del fémur (fig. 281). Llega así a la parte inferior de la región glútea. Aplicada a la cara profunda del músculo cuadrado crural, se expansiona en sus ramas terminales, que comprenden: a) *ramos musculares* para los músculos aductores e isquiotibiales; b) *ramos anastomóticos* destinados a las arterias: primera perforante, circunfleja externa, glútea e isquiática; c) *ramos articulares*. Estos son numerosos e importantes; forman dos grupos (BASSET): el *grupo externo* está formado por las ramas trocantéreas, que se expansionan en el trocánter mayor; el *grupo interno* comprende arteriolas que llegan a la cabeza del fémur siguiendo la cara posterior del cuello. Se les da el nombre de ramas cérvicocapitales; son en general en número de tres, de

las que una sigue el borde inferior del cuello, mientras que las otras dos siguen el borde superior del mismo (fig. 281).

4.° *Arterias perforantes.* — Son en general en número de tres. La última representa la terminación de la femoral profunda

Nacen de la cara posterior del tronco original en su trayecto, entre los músculos aductores. Se dirigen atrás y perforan las inserciones de los aductores menor y mayor. Estos músculos les dan paso por pequeños orificios formados de arcos aponeuróticos situados a lo largo de la inserción de los músculos en la línea áspera.

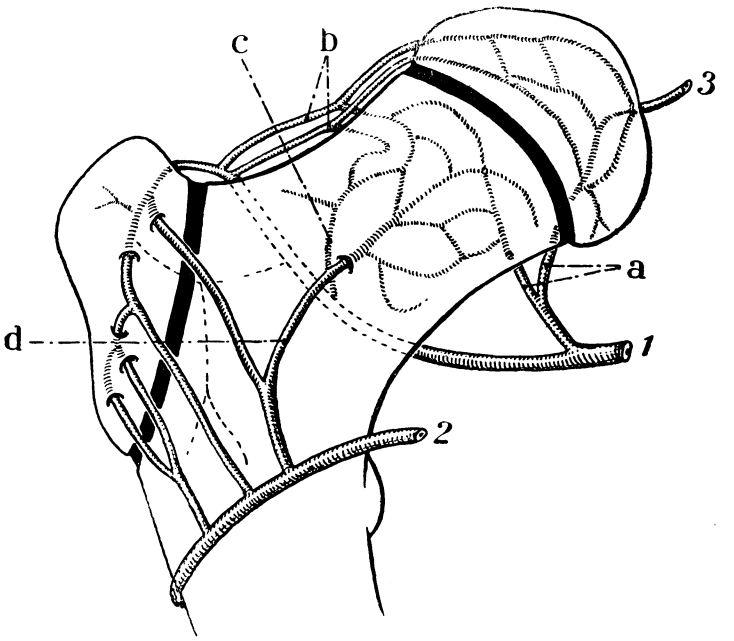

FIG. 281

Arterias circunflejas. Su participación en la vascularización intraósea de la cabeza y del cuello del fémur (según NUSSBAUM, comprobada por FUNCK-BRENTANO).

1, arteria circunfleja posterior. — *a*, ramos nutricios inferiores del cuello y de la cabeza. — *b*, ramos nutricios superiores del cuello y de la cabeza. — *c*, ramos nutricios posteriores del cuello. — 2, arteria circunfleja anterior con los ramos nutricios anteriores del cuello. — 3, arteria del ligamento redondo.

Llegada a la cara posterior del muslo, cada perforante se divide en tres grupos de ramos: 1.°, *ramos ascendentes* que se anastomizan con las arterias subyacentes, es decir, ora con la arteria perforante subyacente, ora con las arterias isquiática y circunfleja para la perforante superior; 2.°, *ramos descendentes* que se anastomizan con la arteria subyacente; 3.°, *ramos transversales* que se agotan en los músculos vasto externo, isquiotibial y aductor mayor.

Las anastomosis establecidas entre las arterias perforantes y las arterias supra y subyacentes constituyen en la cara posterior un sistema anastomótico vertical que desempeña un papel importante en el restablecimiento de la circulación arterial del miembro inferior cuando está ligada la femoral.

RESUMEN DE LA FEMORAL

a) *Femoral común*	1.°	Subcutánea abdominal.
	2.°	Pudenda externa superior.
	3.°	Pudenda externa inferior.
b) *Femoral superficial*	1.°	Arterias accesorias del cuadríceps.
	2.°	Anastomótica magna.
c) *Femoral profunda.*	1.°	Circunfleja externa.
	2.°	Arteria del cuadríceps.
	3.°	Circunfleja interna.
	4.°	Arterias perforantes.

Variedades. — La femoral, a veces menos desarrollada que de ordinario, puede terminar en la cara anterior del muslo (6 casos referidos por HENLE); es suplida en este caso por la isquiática, la cual se continúa con la poplítea. CHRÉTIEN (*Rev. méd. de l'Est.*, 1880, página 431) ha encontrado esta anomalía en los dos muslos de un niño de quince años. También yo he observado dos casos: uno en 1881, en una mujer, en las salas de disección de Burdeos; el otro posteriormente, en 1891, en las salas de disección de Lyón, asimismo en una mujer. En los dos casos la anomalía residía en ambos lados. Tal disposición existe normalmente en la mayor parte de las aves, los reptiles y los anfibios. Quizá se encuentre también en el desarrollo embrionario de los mamíferos; HOCHSTETTER, en efecto, la ha comprobado en embriones de gato y de conejo (*Morphol. Jahrb.*, XVI, 1890). — La femoral (C. BELL) y hasta la ilíaca externa (TIEDEMANN, DUBREUIL) pueden bifurcarse *(cruralis bífida)*: la rama de bifurcación anormal desciende, en este caso, por dentro del tronco principal y va a reunirse con éste, a manera de un *vas aberrans*, encima del anillo del tercer principal. Esta anomalía es excesivamente rara: QUAIN sólo la ha encontrado una vez entre 1.200 sujetos examinados. — Hemos visto, en un caso, terminar la arteria ilíaca externa por tres ramas *(trifurcación)* de igual volumen, que seguían juntas en una extensión de 4 centímetros: la interna era la femoral profunda; la media, la femoral ordinaria; la externa, la arteria del cuadríceps; DUBREUIL y MARCELINO DUVAL refieren casos análogos. — La femoral emite accidentalmente: la epigástrica, la circunfleja ilíaca, la obturatriz, la dorsal del pene, una femoral profunda accesoria, una o dos perforantes accesorias, una u otra de las circunflejas, una subcutánea abdominal accesoria, etc. — Suministra también, en algunos casos, sobre todo cuando es suplida por la isquiática, una *arteria safena interna*, la cual acompaña al nervio del mismo nombre hasta el maléolo interno; esta disposición es normal en gran número de mamíferos. La arteria safena interna no está ya representada hoy día, en el hombre más que por la rama superficial de la anastomótica mayor (véase, acerca de esta arteria, POPOWSKY, *Contrib. à la Morphol de l'artère saphène chez l'homme*, Bull. Soc. d'Anthrop., 1903, y SALVI, *Arteriæ superficiales et arteriæ concomitantes della extremità inferiore*, Monit. zool., 1899).

La *femoral profunda* varía mucho en su volumen y en su origen. En 543 casos que ha examinado con este motivo, QUAIN la ha visto desprenderse:

De 0 a 13 milímetros más abajo del arco femoral. . . .	13	veces
De 13 a 25 » » » »	146	»
De 25 a 37 » » » »	183	»
De 37 a 50 » » » »	109	»
De 50 a 62 » » » »	19	»
De 62 a 75 » » » »	72	»
A 10 centímetros » » »	1	»

He aquí ahora los resultados obtenidos por VIGUERIE acerca de lo mismo. Dividiendo los ocho primeros centímetros de la arteria femoral en cuatro porciones o cuartos, cada una de dos centímetros, este autor ha visto nacer la femoral profunda:

Del primer cuarto	26	veces
Del segundo cuarto.	134	»
Del tercer cuarto	156	»
Del último cuarto	10	»

También se ha visto nacer la femoral profunda de la ilíaca externa. — En ciertos casos se desprende de la cara anterior de la femoral y cruza superficialmente la vena para ir a ocupar su sitio habitual. — Puede faltar como tronco; en este caso sus colaterales nacen aisladamente del mismo tronco de la femoral. — Suministra accidentalmente: la epigástrica, la obturatriz, la subcutánea abdominal, la circunfleja ilíaca, la dorsal del pene, una pudenda externa, algunas perforantes accesorias. — (Véase ADACHI, *Das Verhæltnis von A. femorales profunda beim Menschen und Thiere*, Zeitschr. med. Ges., Tokio, 1898).

Las *circunflejas* son muy variables por su origen: una y otra pueden nacer, aisladamente o por un tronco común, ya del tronco femoral, ya de la femoral profunda. — Pueden ser dobles o bien faltar, suplidas entonces por algunas arterias vecinas.

Las *pudendas externas* pueden proceder de la femoral profunda. — Se las ha visto, pero rara vez, suministrar la dorsal del pene. — Según DUBREUIL, envían algunos ramúsculos terminales hasta el testículo.

La *subcutánea abdominal* puede, más desarrollada que de ordinario, suministrar algunos ramos a los músculos del muslo. — Se la ha visto emitir la circunfleja posterior o bien una circunfleja ilíaca accesoria (frecuente).

§ 6. — ARTERIA POPLÍTEA Y SUS RAMAS

La arteria poplítea es la continuación de la arteria femoral. Debe su nombre a la situación profunda que ocupa en la cara posterior de la articulación de la rodilla, en el fondo del hueco poplíteo. Es el tronco de origen de las arterias nutricias de la pierna y del pie.

1.° Límites. — La arteria poplítea comienza en el borde interno del fémur, en el anillo del tercer aductor, a 8 centímetros aproximadamente por encima de la interlínea articular de la rodilla.

Termina en el anillo del sóleo, donde se bifurca en sus dos ramas terminales, la arteria tibial anterior y el tronco tibio peroneo. Su longitud media varía de 17 a 18 centímetros. Tal es el tipo clásico; pero existen, por otra parte con bastante rareza, variaciones bien estudiadas por DUBREUIL-CHAMBARDEL, que vamos a resumir.

2.° Variaciones. — Hay que distinguir las variaciones de origen y las variaciones de terminación (fig. 283).

α) *Variaciones de origen.* — 1.° La arteria poplítea puede ser la continuación directa de la arteria isquiática: es una anomalía reversiva (la arteria principal del miembro inferior, primero situada en el plano posterior del miembro, sólo secundariamente pasa al plano anterior en el muslo). 2.° La arteria poplítea puede ser la continuación de la femoral profunda.

β) *Variaciones de terminación.* — Estas variaciones pueden ser de dos clases:

Variaciones de la altura de la división. — La división puede efectuarse *encima del anillo* del sóleo, en el mismo hueco poplíteo, ora en el borde del músculo poplíteo, ora en la interlínea articular de la rodilla, o más raramente en los mismos cóndilos femorales.

La división puede realizarse igualmente *debajo del anillo;* la arteria poplítea se prolonga entonces a la región tibial posterior.

Variaciones del modo de división de la arteria. — 1.° Puede haber bifurcación de la arteria poplítea. 2.° Las tres ramas terminales divergen; no hay tronco tibioperoneo. 3.° La bifurcación puede también hacerse según otro tipo; se ve nacer entonces una arteria tibial posterior de una parte, y de otra parte un tronco común para la arteria tibial anterior y la arteria peronea; es el *tronco tibioperoneo anterior de Dubreuil-Chambardel.* Por último, puede haber ausencia de una arte-

ria de la pierna. La figura 283 (A, B, C, D, E) nos muestra las diferentes variaciones sobre el modo de división.

3.° Trayecto. — Salida del muslo por el anillo del tercer aductor, la arteria poplítea desciende por su parte superior oblicuamente hacia fuera. Luego se inclina y se hace vertical, descendiendo por el eje del rombo poplíteo. Sin embargo, no es directamente axil, sino que está situada algo por dentro de la línea media.

Por su cara anterior se amolda a la cara posterior de la articulación de la rodilla; cuando el miembro inferior se halla en extensión, la arteria se levanta ligeramente y describe una curva de concavidad anterior. Su forma se modifica evidentemente por la influencia de los movimientos de la articulación de la rodilla.

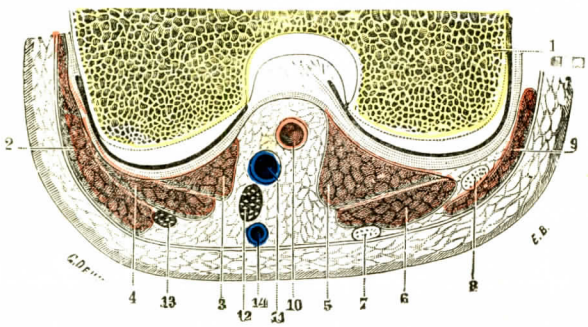

FIG. 282

Arteria poplítea vista en una sección transversal que pasa por la parte inferior de la rodilla (lado derecho, segmento superior del corte).

1, condilo interno. — 2, bíceps. — 3, plantar delgado. — 4, gemelo externo. — 5, gemelo interno. — 6, semimembranoso. — 7, semitendinoso (tendón). — 8, recto interno (tendón). — 9, sartorio. — 10, arteria poplítea. — 11, vena poplítea. — 12, ciático poplíteo interno. — 13, ciático poplíteo externo. — 14, vena safena externa.

4.° Relaciones.—La arteria está situada en la parte profunda del hueco poplíteo; tiene relaciones con las paredes de este hueco. En su contacto caminan órganos vasculonerviosos que constituyen sus relaciones inmediatas (figura 284).

A. RELACIONES CON LAS PAREDES DEL HUECO POPLÍTEO. — Las consideraremos: por delante, por dentro, por fuera, por detrás.

a) *Por delante.* — La arteria corresponde a la pared anterior o suelo del hueco poplíteo. Este suelo puede dividirse en tres zonas: 1.°, *en la zona superior* o *femoral* la arteria descansa sobre la superficie ósea poplítea del fémur limitada por la bifurcación de la línea áspera. Por lo demás, no hay contacto directo entre el hueso y la arteria; una capa adiposa bastante gruesa y muy flúida los separa; 2.°, *en la zona media* o *articular* la arteria corresponde a la escotadura intercondílea llena de grasa también y que limitan lateralmente dos cóndilos cubiertos de sus cáscaras fibrosas. Descansa sobre las formaciones fibrosas que cruzan la escotadura intercondílea, a saber: el ligamento poplíteo oblicuo o tendón recurrente del semimembranoso y el ligamento arqueado poplíteo (véase *Articulación de la rodilla*, tomo I); 3.°, *en la zona inferior* o *tibial* la arteria cruza la cara posterior de la tibia en la parte subyacente a la línea oblicua. Descansa sobre el músculo poplíteo que cubre esta superficie ósea. En la parte inferior de este segmento termina francamente en el anillo que forma el sóleo a la altura de sus inserciones en la línea oblicua de la tibia.

b) *Por dentro.* — La arteria corresponde a los músculos que forman la pared del hueco poplíteo: 1.°, *en el segmento superior*, dos músculos están superpuestos: el *semitendinoso* es el más superficial. Es tendinoso en este punto y desciende oblicuamente hacia delante para ir a cruzar el gemelo interno y llegar a la pata de ganso. El *semimembranoso* es subyacente al semitendinoso, que descansa sobre él. El músculo es todavía ancho en este punto, pues recibe fascículos carnosos que se echan en el lado interno de su tendón. El cuerpo del músculo excede grandemente

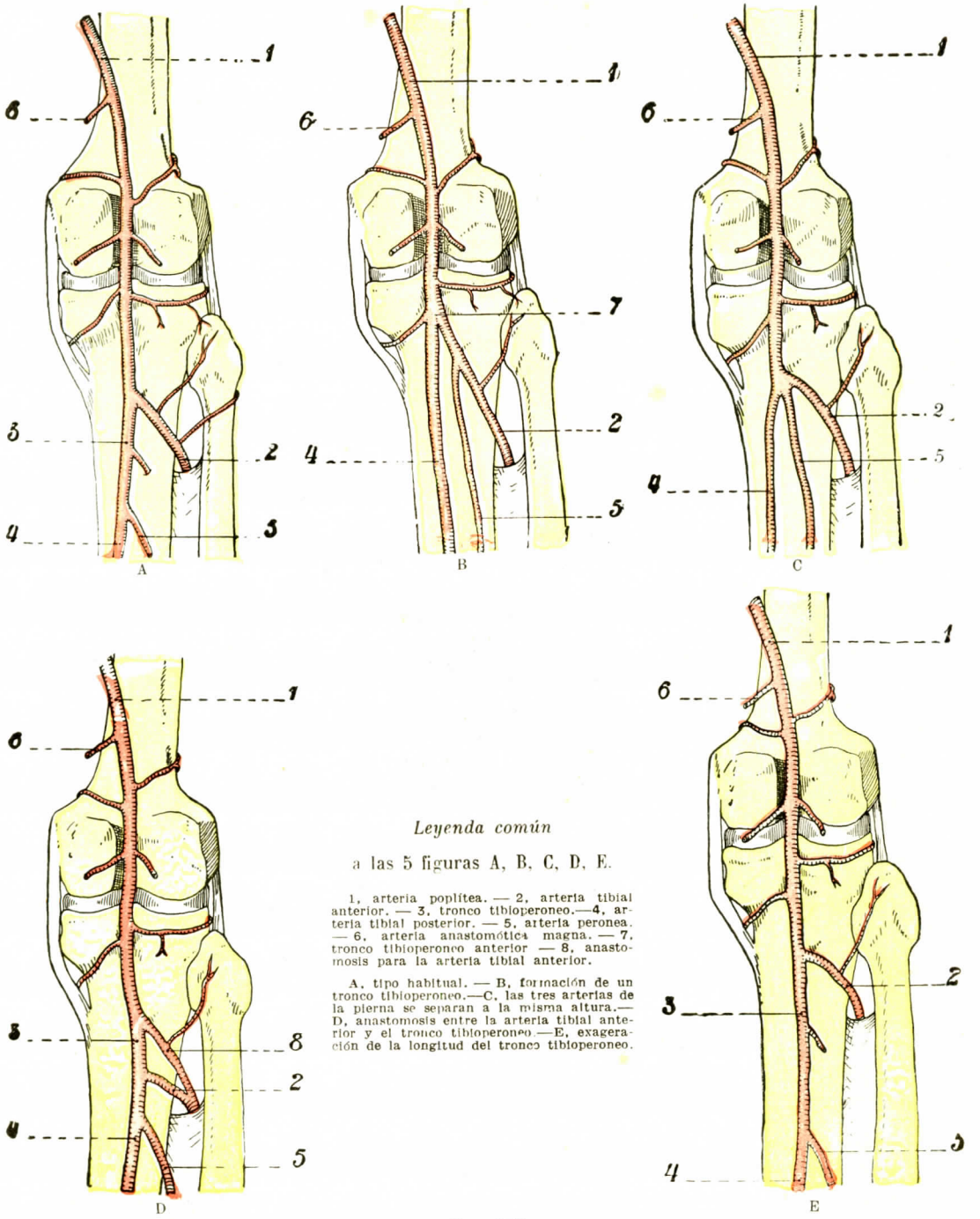

Leyenda común

a las 5 figuras A, B, C, D, E.

1, arteria poplítea. — 2, arteria tibial anterior. — 3, tronco tibioperoneo.—4, arteria tibial posterior. — 5, arteria peronea. — 6, arteria anastomótica magna. — 7, tronco tibioperoneo anterior — 8, anastomosis para la arteria tibial anterior.

A, tipo habitual. — B, formación de un tronco tibioperoneo.—C, las tres arterias de la pierna se separan a la misma altura.—D, anastomosis entre la arteria tibial anterior y el tronco tibioperoneo.—E, exageración de la longitud del tronco tibioperoneo.

FIG. 283

Arteria poplítea. Variaciones sobre su modo de división (según DUBREUIL-CHAMBARDEL).

por dentro al semitendinoso y viene a cubrir el segmento inicial oblicuo de la arteria poplítea; 2.°, *en el segmento inferior* el gemelo interno, desprendido de la cáscara condílea, se dirige abajo y afuera. Entre estos diferentes músculos se encuentran bolsas serosas: la bolsa del gemelo interno, entre el músculo y el cóndilo; la bolsa del gemelo interno y del semimembranoso; la bolsa propia del semimembranoso.

Por último, un tabique aponeurótico delgado, desprendido de la aponeurosis de envoltura del miembro, tapiza estas formaciones musculares para ir a fijarse en la rama interna de bifurcación de la línea áspera y sobre la aponeurosis del poplíteo.

c) *Por fuera.* — La disposición es simétrica. 1.° *En el segmento superior* la arteria corresponde al músculo bíceps, cuyo cuerpo carnoso se afila en tendón que, oblicuo hacia abajo y afuera, pasa sobre el gemelo externo para llegar a la cabeza del peroné. 2.° *En el segmento inferior*, el gemelo externo, tapizado profundamente por el músculo plantar delgado, se desprende de la cara posterior del cóndilo externo y va a reunirse con su congénere. Aquí también un tabique fibroso cubre este músculo.

d) *Por detrás.* — La arteria no es directamente subaponeurótica, lo que es debido a la disposición de los músculos que limitan el rombo poplíteo. En efecto, los músculos del muslo divergen y forman el ángulo superior del rombo poplíteo. Los gemelos, convergiendo, se reúnen y forman el ángulo inferior del rombo, que es mucho menos marcado; pero estos músculos que limitan el rombo cubren más o menos la cara posterior de la arteria, de suerte que es posible considerar tres segmentos en esta cara posterior del vaso: 1.°, el *segmento superior*, extendido desde el anillo del aductor hasta el punto en que alcanza el eje del rombo, no aparece directamente. La arteria se halla, en efecto, cubierta por el espesor del cuerpo carnoso del semimembranoso, que la tapa y que hay que levantar para verla bien; 2.°, el *segmento medio* no está cubierto por ningún músculo. La arteria camina profundamente en el tejido adiposo del suelo del espacio poplíteo; 3.°, en su *segmento inferior* la arteria se hace profunda. Se hunde debajo del intersticio formado por la reunión de los gemelos. Hay que reclinar estos músculos a cada lado para percibir la arteria que camina sobre el músculo poplíteo.

Detrás de estos músculos la arteria está cubierta por los planos superficiales que forman la cubierta posterior de la región poplítea, es decir, la piel, el tejido celular y la aponeurosis poplítea, muy resistente en este punto.

B. Relaciones inmediatas vásculonerviosas. — El modo como se agrupan los órganos vásculonerviosos en el hueco poplíteo varía según se considere la parte elevada o la parte baja de esta región.

a) *Los órganos vásculonerviosos en la parte alta del hueco poplíteo.* — Presentan la disposición siguiente:

1.° *La arteria.* — Ocupa el plano profundo de la región, descansa sobre el plano óseo del fémur, separada de él por una hoja adiposa. Es el órgano más interno; la arteria se halla por dentro de la línea axil.

2.° *La vena.* — Tiene una pared muy gruesa y ofrece un aspecto arterioide que puede dificultar mucho su diferenciación con la arteria. Está situada detrás y por fuera de la arteria, de suerte que cuando se mira de frente el hueco, sólo se percibe la parte interna de la arteria, que excede la vena. Arteria y vena están íntimamente reunidas entre sí y adherentes. La vaina vascular común es densa y la separación de los dos vasos con la sonda acanalada es difícil. Finalmente, en este punto la vena poplítea recibe numerosas colaterales: el *cayado de la vena safena externa* llega a la vena cruzando la cara externa del nervio ciático poplíteo interno. Las venas satélites de las arterias colaterales se echan igualmente en la vena,

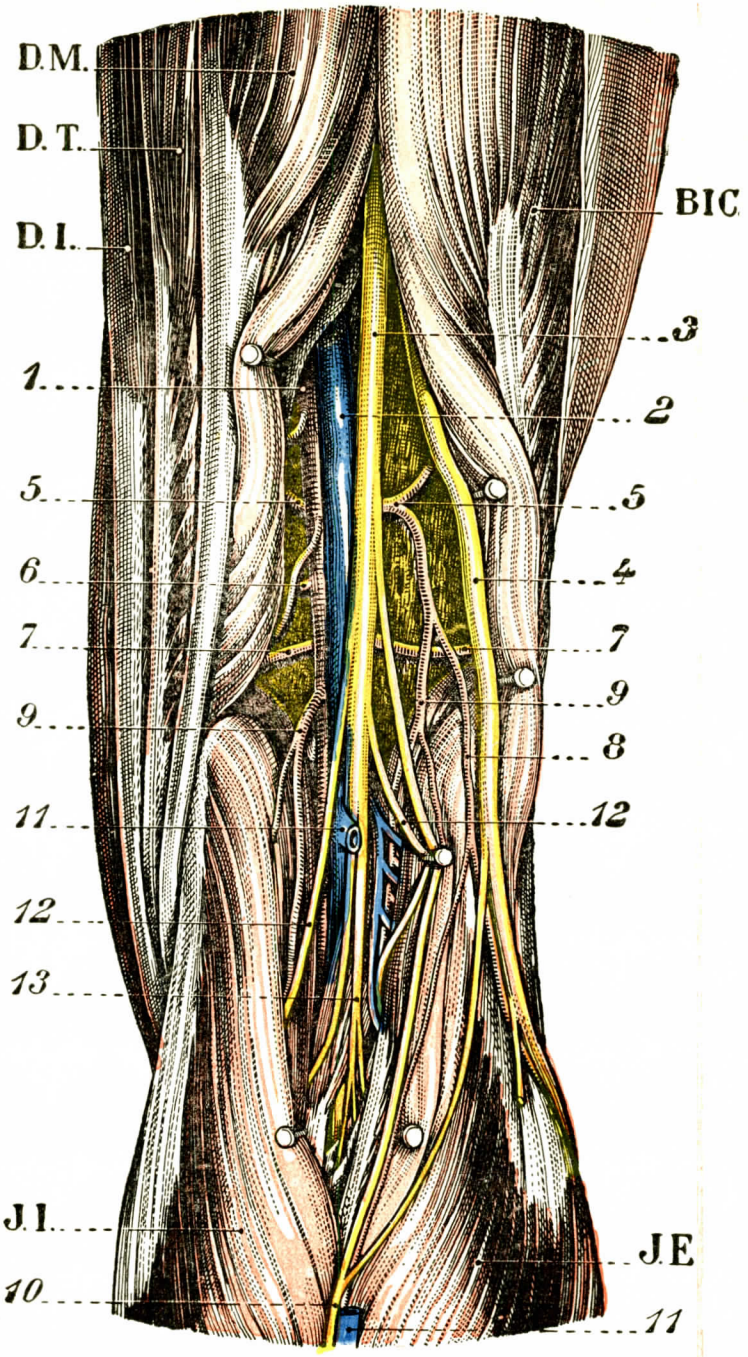

FIG. 284. — Relaciones de la arteria poplítea.

BIC., bíceps crural. — D. M., semimembranoso. — D. T., semitendinoso. — D. I., recto interno. — J. I., gemelo interno. — J. E., gemelo externo.

1, arteria poplítea. — 2, vena poplítea. — 3, nervio ciático poplíteo interno. — 4, ciático poplíteo externo. — 5, 5, arterias articulares superiores. — 6, arteria articular media. — 7, 7, arterias articulares inferiores. — 8, arteria safena externa. — 9, 9, arterias gemelas. — 10, nervio safeno externo. — 11, 11, vena safena externa. — 12, nervios de los gemelos. — 13, nervio superior del sóleo.

de suerte que, como en todos los pliegues de flexión, se encuentra aquí un confluente venoso que puede ocultar la arteria (AURAY). Entre estos conductos venosos, algunos pueden individuarse para formar conductos colaterales a la vena poplítea, que así parece doble (PICQUÉ y PIGACHE). Por último, del cayado de la vena safena externa parte un tronco venoso que, oblicuo hacia arriba y adentro, cruza la cara posterior de la arteria para ir a rodear la cara interna del muslo y anastomizarse con el tronco de la vena safena interna.

3.° *Los dos nervios.* — El ciático se bifurca en el ángulo superior del rombo poplíteo. Sus dos troncos tienen relaciones diferentes con la arteria. El *nervio ciático poplíteo externo* se adosa al borde posterior del tendón del bíceps; se aleja rápidamente del paquete vásculonervioso, que es axil; el *nervio ciático poplíteo interno* desciende por el eje del hueco, del que representa la verdadera diagonal. Está situado detrás y por fuera de la vena. Pero mientras que la arteria y la vena, incluídas en la misma vaina vascular, están íntimamente unidas, el nervio queda inmediatamente subaponeurótico; permanece superficial, separado de los vasos por una gruesa capa adiposa. El nervio abandona sus ramos colaterales, que cruzan la cara posterior del pedículo vascular.

En resumen, en esta parte alta del hueco poplíteo, los órganos se escalonan en un plano oblicuo hacia delante y adentro, del modo siguiente: nervio ciático poplíteo interno, vena poplítea, arteria poplítea. Es la disposición clásica en tramos de escalera, pero los tramos de esta escalera no son regulares, pues mientras los dos vasos están unidos, el nervio queda distante; el primer tramo es elevado, el segundo es bajo.

Al lado de estos órganos sumergidos en la grasa del hueco poplíteo, lobulada y difluente, se escalonan los ganglios linfáticos del grupo poplíteo, dispuestos en general en dos masas (grupo intercondíleo y grupo supracondíleo).

b) *Los órganos vásculonerviosos en la parte baja del hueco poplíteo.* — Aquí las relaciones cambian. El paquete vásculonervioso se hace profundo, pues penetra debajo de los gemelos reunidos y va a aplicarse sobre el plano del músculo poplíteo. Además, no se encuentra ya la disposición en tramos de escalera. De un modo general el paquete vásculonervioso se extiende y sus elementos constitutivos tienden a situarse en un plano transversal. La disposición es la siguiente: 1.°, la *arteria* se aplica sobre el músculo poplíteo; 2.°, la *vena*, que arriba era externa, describe un movimiento helicoidal, cruza la cara posterior de la arteria y viene a situarse en el lado interno de la arteria poplítea, posición que ocupa debajo del anillo del sóleo. En esta región inferior la vena poplítea es a veces doble, pues la reunión de la vena tibial anterior y el tronco venoso tibioperoneo es a menudo tardía, efectuándose en la línea interarticular. En este caso el tronco venoso interno, continuando el tronco tibioperoneo, es voluminoso; el tronco venoso externo, que forma la terminación de la vena tibial anterior, es mucho más delgado. El *nervio ciático poplíteo interno* sufre aquí una doble modificación: se aproxima a los vasos, no está ya separado de ellos, sino en íntimo contacto. Además, como la vena se ha colocado por dentro de la arteria, el nervio descansa directamente en la cara posterior de la arteria.

En resumen, en el espacio intergemelar los tres órganos están en contacto y adosados. Los dos vasos se hallan en un plano anterior: arteria por fuera y vena por dentro. El nervio ciático poplíteo interno está en un plano posterior, pero descansa directamente sobre la arteria. Estos órganos son profundos, retromusculares; están cubiertos por los gemelos, que es necesario separar para percibirlos.

5.° Distribución. — En su trayecto la arteria poplítea emite sucesivamente siete ramas, dos de las cuales van a los músculos gemelos *(arterias gemelas)*, las otras cinco a la articulación de la rodilla *(arterias articulares)* (fig. 285).

A. Arterias gemelas. — Son dos, *interna* y *externa*, y se desprenden de la parte posterior de la poplítea a nivel de la interlínea articular, ya aisladamente, ya por un tronco común.

Se dirigen hacia abajo en dirección divergente y van a terminar cada una en el gemelo que le corresponde por numerosos ramos.

Estos ramos penetran en el músculo a la vez por su cara superficial y por su cara profunda: uno de ellos se junta a veces con el nervio safeno externo y, con el nombre de *arteria safena externa* (*arteria saphena parva* de ciertos autores, por oposición a la *arteria saphena magna* que se junta a veces con la safena interna), le acompaña hasta la parte media de la pierna y aun más abajo, hasta la región dorsal del pie (fig. 284, 8).

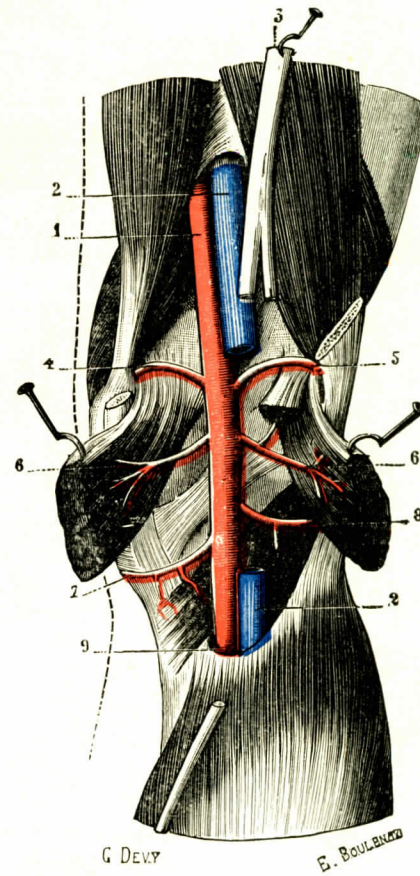

Fig. 285

Arteria poplítea y sus ramas *(esquemática)*.

1, arteria poplítea. — 2, vena poplítea. — 3, nervio ciático mayor, separado hacia fuera — 4, articular superior e interna. — 5, articular superior y externa. — 6, 6, gemelas. — 7, articular inferior e interna. — 8, articular inferior y externa. — 9, anillo del sóleo.

B. Arterias articulares. — Las arterias articulares, así denominadas porque se distribuyen en gran parte en la articulación de la rodilla, son en número de cinco. Se distinguen, por su situación, en superiores, medias e inferiores:

a) *Arterias articulares superiores.* — Nacen en la cara anterior de la poplítea, inmediatamente por encima de los cóndilos del fémur; son dos, una *interna* y otra *externa:*

α) La *articular superior interna* rodea de atrás a delante el cóndilo interno, atraviesa las inserciones del tercer aductor y se divide entonces en dos ramos: 1.°, un *ramo profundo*, que se desliza por entre el fémur y el vasto interno, se anastomiza aquí con la rama profunda de la anastomótica mayor y se consume, mediante ramos muy tenues, en el vasto interno y en el fémur; 2.°, un *ramo superficial*, que desciende por el lado ánterointerno de la rodilla, donde se anastomiza, por una parte con la rama rotuliana de la anastomótica mayor, por otra parte con la articular inferior interna.

β) La *articular superior externa* rodea el cóndilo externo pasando por debajo del bíceps y se divide asimismo en dos ramos: 1.°, un *ramo profundo*, que se distribuye por el vasto externo y por la porción del fémur cubierta por este músculo; 2.°, un *ramo superficial*, que se dirige al lado ánteroexterno de la rodilla, donde se ramifica, anastomizándose con la articulación superior interna y con la articular inferior externa.

b) *Arteria articular media.* — Nace de la cara anterior de la poplítea, algo por encima de la línea articular. Dirigiéndose directamente de atrás a delante, atraviesa el ligamento posterior de la poplítea un poco por arriba de la articula-

ción de la rodilla, y llega al espacio intercondíleo, donde termina enviando ramos: 1.°, a los ligamentos cruzados; 2.°, a la sinovial articular; 3.°, al tejido adiposo de la escotadura intercondílea; 4.°, a la extremidad inferior del fémur.

c. *Arterias articulares inferiores.* — Las arterias articulares inferiores nacen de la cara anterior de la poplítea, a nivel o un poco más abajo de la interlínea articular. Son dos, como las articulares superiores: *interna* y *externa*.

α) La *articular inferior interna* rodea de atrás a delante la tuberosidad interna de la tibia, pasando por debajo del ligamento lateral interno de la articulación de la rodilla. Suministra en su trayecto numerosos ramos periósticos y óseos, que se pierden en la parte correspondiente de la tibia, y va a terminar en el lado ánterointerno de la rodilla, donde se anastomiza con las arterias articulares precedentemente descritas y también con la recurrente tibial anterior.

β) La *articular inferior externa*, análoga a la precedente, rodea asimismo la tuberosidad externa de la tibia. Se desliza por entre esta tuberosidad y el ligamento lateral externo y, después de haber suministrado numerosos ramos periósticos y óseos para la tibia, va a ramificarse por el lado ánteroexterno de la rodilla, donde se anastomiza con las diferentes arterias que convergen en esta región.

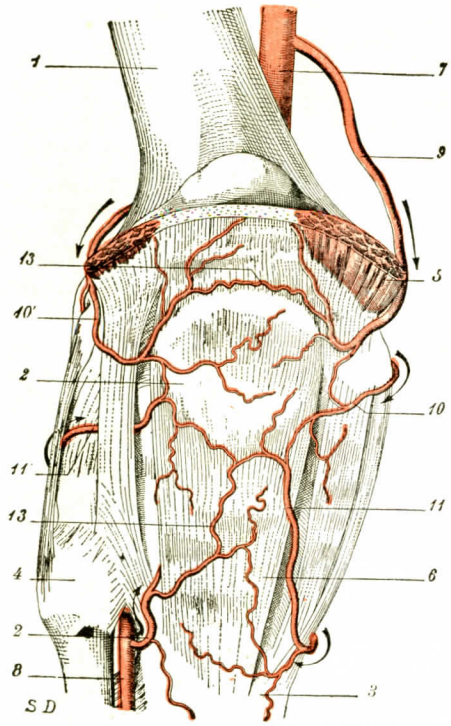

FIG. 286

Círculo arterial prerrotuliano, cara anterior.

1, fémur. — 2, rótula. — 3, tibia. — 4, peroné. — 5, cuadríceps crural. — 6, tendón rotuliano. — 7, arteria femoral. — 8, tibial anterior. — 9, anastomótica mayor. — 10, 10, articulares superiores interna y externa. — 11, 11', articulares inferiores interna y externa. — 12, recurrente tibial anterior. — 13, círculo arterial de la rodilla.

C. CÍRCULO ARTERIAL PRERROTULIANO. — De la descripción que precede resulta que cuatro ramas de la poplítea, las dos *articulares superiores* y las *dos articulares inferiores*, van a ramificarse y anastomizarse en la cara anterior de la rodilla, constituyendo, a nivel de la rótula (figura 286), una rica red arterial, la *red rotuliana*, el *círculo prerrotuliano*, engrosada además por la *anastomótica mayor*, rama de la femoral, y una rama de la tibial anterior, la *recurrente de la tibial anterior* (véase esta arteria). De esta red se escapan una porción de ramúsculos terminales que se distribuyen, por una parte en la rótula y sus ligamentos, por otra en los tegumentos que cubren, por delante, la articulación de la rodilla. Por esta red prerrotuliana se restablece la circulación en los casos de ligadura de la arteria poplítea.

6.° Modo de terminación. — Al franquear el anillo del sóleo, la arteria poplítea se bifurca, como hemos dicho anteriormente, en dos ramas terminales: una anterior, que constituye la *arteria tibial anterior;* otra posterior, que toma el nombre de *tronco tibioperoneo*. Estas dos arterias serán objeto de los dos párrafos siguientes.

RESUMEN DE LA POPLÍTEA

a) *Ramas colaterales* .
- Gemelas *(dos)* . . . . . interna. / externa.
- Articulares superiores *(dos)*. . . . interna. / externa.
- Articular media. . . . . .
- Articulares inferiores *(dos)*. . . . interna. / externa.

b) *Ramas terminales* .
- ARTERIA TIBIAL ANTERIOR.
- TRONCO TIBIOPERONEO.

Variedades. — Hemos ya señalado las variaciones de origen y terminación (véase página 379).

Las variedades de las *ramas colaterales* son poco importantes: varias de ellas son bastante a menudo dobles. — Pueden, además, faltar como vasos distintos y ser entonces suplidas por ramas accesorias. — No es raro ver la articular media nacer, ya de las articulares superiores, ya de la articular inferior e interna.

WEBER ha descrito, con el nombre de *arteria articular de la cabeza del peroné*, una rama que emana, ya de la parte inferior de la poplítea, ya del tronco tibioperoneo, se dirige luego hacia la cabeza del peroné y se pierde en los músculos vecinos. Esta rama, que a veces es bastante voluminosa, debe ser considerada como una articular accesoria.

Véase, respecto de la poplítea: TH. KŒLLIKER, *Zur topograph. Anatomie der Vasa poplitea*, en Centralb. f. Chirurgie, pág. 489, 1882; — PARSON y ROBINSON, *The popliteal artery*, Journ. of Anat. and Physiol., XXXIII, 1898; — DUBREUIL-CHAMBARDEL, *L'artère poplitée et ses branches terminales*, Th., París, 1906.

§ 7. — ARTERIA TIBIAL ANTERIOR Y SUS RAMAS

La arteria tibial anterior continúa la arteria poplítea, de la que representa la rama de bifurcación anterior.

1.° Límites. — La arteria tibial anterior comienza en el anillo del sóleo y termina a la altura de la interlínea articular tibiotarsiana, debajo del ligamento anular anterior del tarso, donde toma el nombre de pedia.

2.° Trayecto. — Tiene primero un corto segmento de origen comprendido en el compartimiento posterior de la pierna. Luego llega a la parte superior del compartimiento anterior atravesando la parte superior del espacio interóseo.

En el compartimiento anterior desciende profundamente aplicada a la membrana interósea, cubierta por los músculos extensores.

3.° Dirección. — Su dirección de conjunto en el compartimiento anterior es oblicua abajo y adentro. Su trayecto es señalado superficialmente por la línea clásica de Marcelino DUVAL, línea que une la depresión anteperonea por arriba, al punto medio del espacio intermaleolar, situado en el borde externo del tibial anterior por abajo.

Por el hecho de su dirección oblicua, la arteria tibial anterior, muy próxima al peroné en su parte superior, se separa de él a medida que desciende; se aproxima, pues, a la tibia, y en el cuarto inferior de la pierna viene a descansar en la cara anterior de ésta. La arteria cruza, pues, diagonalmente el espacio interóseo y la membrana interósea.

4.° Variaciones. — La arteria tibial anterior puede presentar variaciones que se apartan de esta disposición tipo (DUBREUIL-CHAMBARDEL).

a) *Ausencia.* — Puede faltar; es entonces reemplazada por colaterales de las arterias del compartimiento posterior.

b) *Variaciones de origen.* — En el caso de bifurcación prematura de la arteria poplítea, la arteria tibial anterior puede nacer arriba en el hueco poplíteo, ora en el borde superior del músculo poplíteo, ora en la interlínea articular de la rodilla o en los cóndilos femorales. En este caso, la arteria tiene un largo segmento que camina por la parte profunda del hueco poplíteo.

En el caso de bifurcación baja de la arteria poplítea, nace en la pierna, a una distancia mayor o menor del anillo del sóleo (véase más arriba *Arteria poplítea*).

Por último, en ciertos casos de bifurcación anormal de la arteria poplítea, la arteria tibial anterior proviene de la bifurcación de un tronco arterial que da, por otra parte, la arteria peronea, y que denominamos con DUBREUIL-CHAMBARDEL el *tronco tibioperoneo anterior.*

c) *Variaciones de trayecto.* — En lugar de ser profunda, aplicada a la membrana interósea y cubierta por los extensores, la arteria puede ser superficial, directamente subaponeurótica.

d) *Variaciones de volumen.* — La arteria puede estar aumentada de volumen; en este caso el calibre de las arterias del compartimiento posterior está disminuído.

Inversamente, no es raro que la arteria tibial anterior adelgace, terminando entonces en el compartimiento anterior de la pierna. Es suplida en la parte inferior por la arteria peronea anterior, que dará en este caso la pedia.

En estos casos de anomalías de las arterias de la pierna hay, pues, un verdadero equilibrio entre las arterias anteriores y las arterias posteriores (DUBREUIL-CHAMBARDEL).

5.° Relaciones. — Las consideraremos sucesivamente en el origen del vaso, en la parte superior de la pierna y en la parte inferior de ésta.

a) *Relaciones en su origen.* — El segmento de origen de la arteria tibial anterior pertenece al compartimiento posterior de la pierna. Este segmento es corto, no mide más de 2 ó 3 centímetros.

En este punto la arteria es profunda, cubierta por el sóleo. Está adosada al tronco tibioperoneo, que es posterior a ella.

Luego la arteria atraviesa la parte superior del espacio interóseo en un orificio ósteofibroso, limitado por fuera y por dentro por el peroné y la tibia; por arriba, por la articulación peroneotibial; abajo, por el reborde superior cóncavo del ligamento interóseo. Llega así al compartimiento anterior de la pierna. El punto por donde penetra en este compartimiento está situado a 5 centímetros aproximadamente por debajo de la cabeza del peroné.

b) *Relaciones en el compartimiento anterior de la pierna.* — Estas relaciones varían según la altura considerada:

α) *Relaciones en los tres cuartos superiores de la pierna* (fig. 287). — En los tres cuartos superiores de la pierna, la arteria es profunda, adosada a la membrana interósea y cubierta por los extensores, cuyos cuerpos carnosos están espaciados en este punto.

Dichas relaciones son las siguientes:

Por detrás descansa en la membrana interósea, a la que alcanza diagonalmente de fuera a dentro. La vaina de la arteria se adhiere a la membrana por tractos fibrosos. Hay, pues, aquí un verdadero conducto aponeurótico: el conducto fibroso de los vasos tibiales de HYRTL.

Por dentro es contigua en toda su extensión a las inserciones del tibial anterior en el ligamento interóseo.

Por fuera corresponde a los dos músculos extensores de los dedos de los pies, extensor común por arriba y extensor propio del dedo gordo por abajo.

Por delante, la arteria está cubierta por el cuerpo carnoso de los músculos tibial anterior y extensores que se reúnen por delante de ella y la ocultan. El espesor

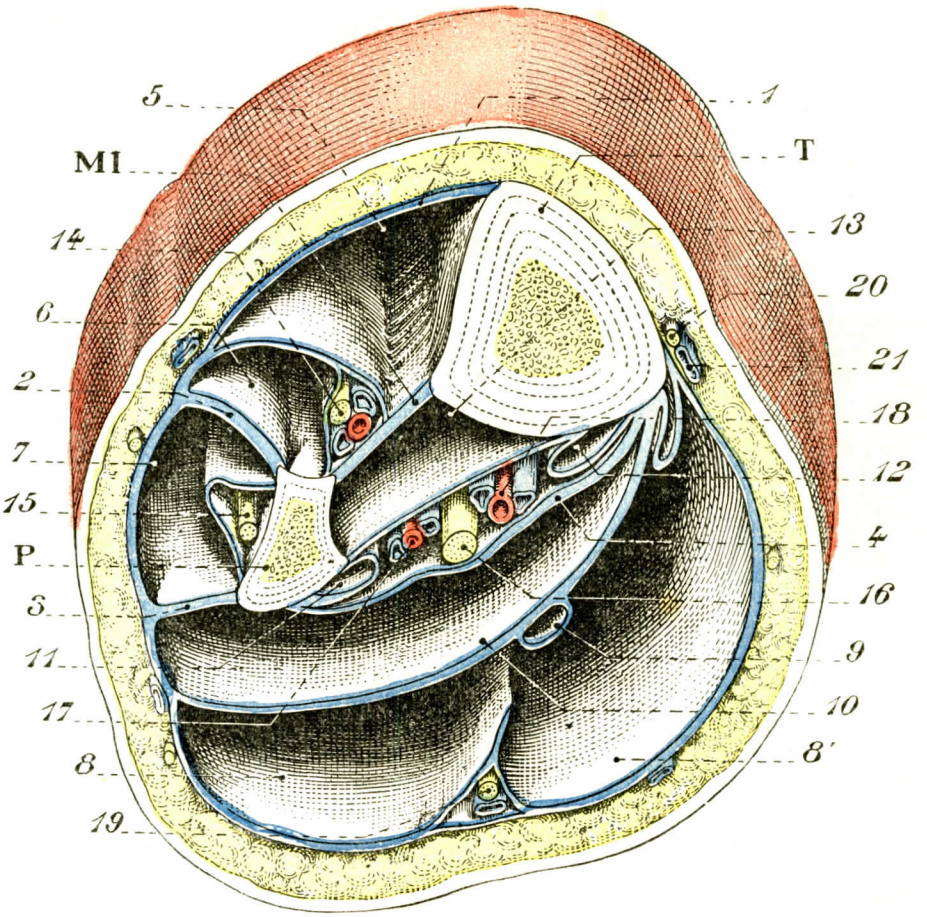

FIG. 287

Corte de la pierna derecha en el tercio superior (segmento superior del corte).

T, tibia. — P, peroné. — MI, membrana interósea.

1, 1', aponeurosis tibial. — 2, 3, tabiques intermusculares. — 4, aponeurosis tibial posterior profunda. — 5, tibial anterior. — 6, extensor común de los dedos. — 7, peroneo lateral largo. — 8, 8', gemelos externo e interno. — 9, plantar delgado. — 10, sóleo. — 11, flexor propio del dedo gordo. — 12, flexor común de los dedos. — 13, tibial posterior. — 14, arteria y nervio tibiales anteriores. — 15, nervio músculocutáneo. — 16, nervio tibial posterior. — 17, arteria peronea. — 18, arteria tibial posterior. — 19, nervio y vena safenos externos. — 20, nervio safeno interno. — 21, vena safena interna.

de estos músculos hace muy profunda la arteria en la parte superior de la pierna. Para descubrirla es preciso, pues, pasar al intersticio que separa el tibial anterior del extensor común (fig. 287). Notemos que en este punto el cuerpo carnoso del tibial anterior es muy ancho, mientras que el del extensor común es mucho más estrecho. Además, el cuerpo carnoso del tibial anterior tiende a cubrir el del extensor común. De ello resulta que el intersticio muscular está muy alejado de la

cresta de la tibia, distando de ella varios centímetros, y que, por el contrario, está muy próximo al tabique aponeurótico que separa el compartimiento anterior del compartimiento externo de los peroneos. No es, pues, en medio del compartimiento anterior, sino muy por fuera, cerca del peroné, donde hay que buscar el intersticio

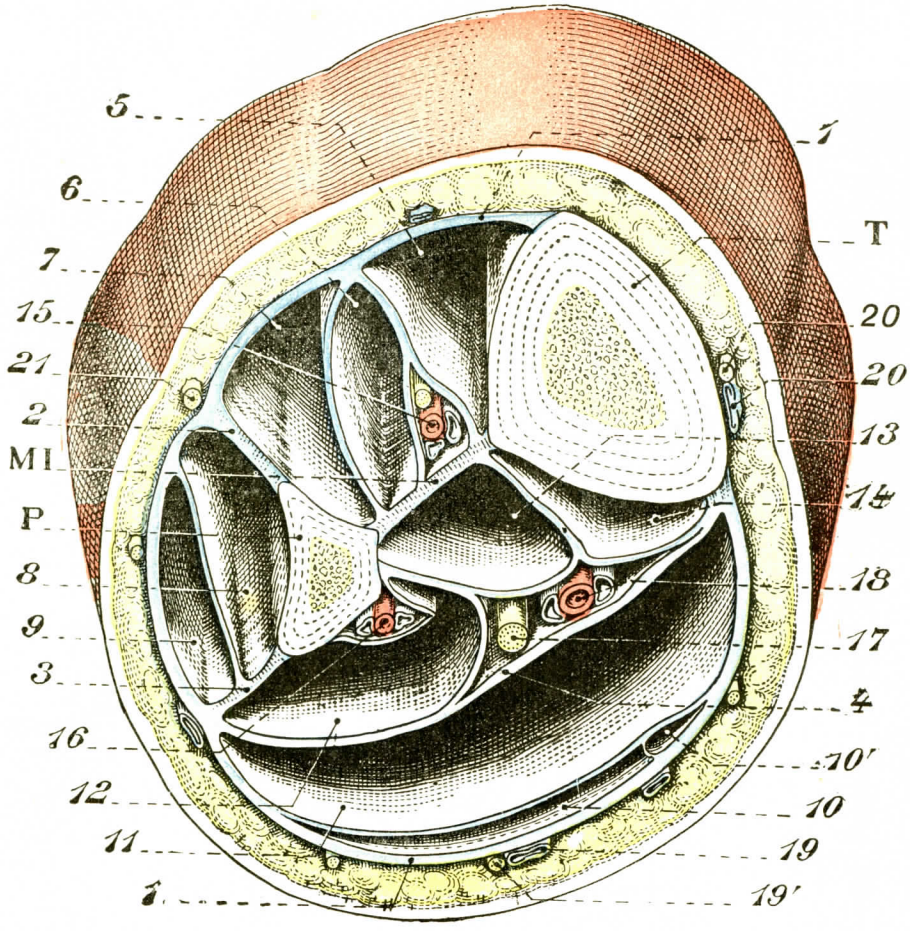

FIG. 288

Corte de la pierna derecha en la parte inferior del tercio medio (segmento superior).

T, tibia. — P, peroné. — MI, membrana interósea.

1, 1', aponeurosis tibial. — 2, 3, tabiques intermusculares. — 4, aponeurosis tibial posterior profunda. — 5, tibial anterior. — 6, extensor propio del dedo gordo. — 7, extensor común de los dedos. — 8, peroneo lateral corto. — 9, peroneo lateral largo. — 10, parte inferior de los gemelos. — 11, sóleo. — 12, flexor propio del dedo gordo. — 13, tibial posterior. — 14, flexor común de los dedos. — 15, arteria y nervio tibiales anteriores. — 16, arteria peronea. — 17, nervio tibial posterior. — 18, arteria tibial posterior. — 19, vena safena externa. — 19', nervio safeno externo. — 20, vena safena interna. — 20', nervio safeno interno. — 21, nervio musculocutáneo.

muscular. Este intersticio no es directamente ánteroposterior: dada la tendencia del tibial anterior a cubrir el extensor, es oblicuo hacia atrás y adentro. Señalemos, por último, que muy a menudo es marcado en la superficie de los músculos por una línea adiposa y por la emergencia de una arteriola, rama de la tibial anterior.

β) *Relaciones en el cuarto inferior de la pierna.* — En el cuarto inferior de la pierna las relaciones varían. La arteria ha abandonado el contacto con la mem-

brana interósea. Los músculos se hallan en estado de tendones; la arteria es mucho más superficial (fig. 288).

Por detrás, la arteria descansa francamente sobre la cara anterior de la tibia. Más abajo, debajo del ligamento anular anterior del tarso, descansa en la cara

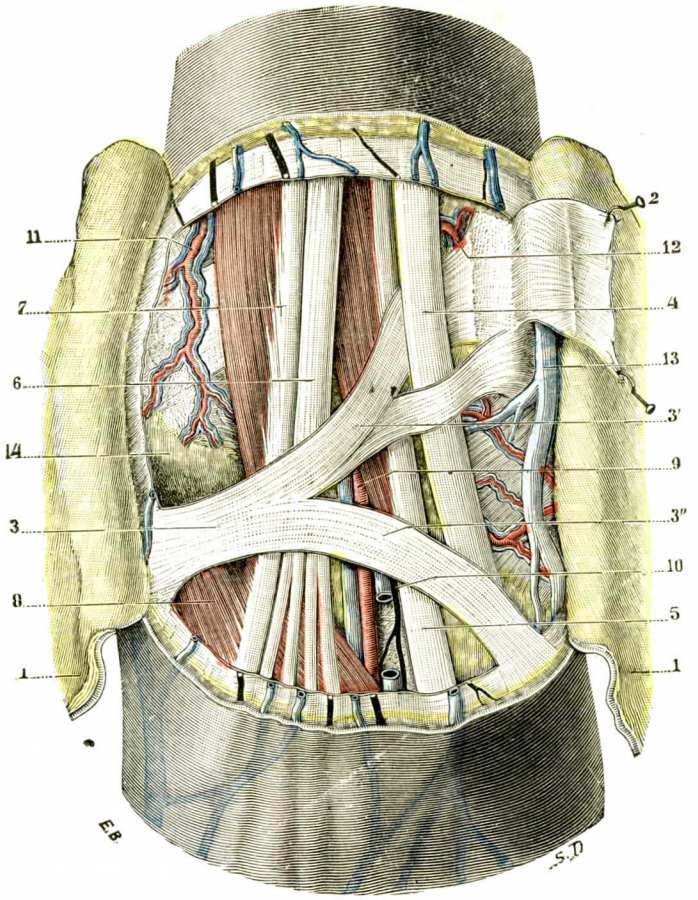

FIG. 289

Región de la garganta del pie vista por la parte anterior (T.-J.).

1, piel y tejido celular subcutáneo. — 2, aponeurosis superficial. — 3, ligamento anular anterior del tarso, con: 3', su rama superior; 3'', su rama inferior. — 4, tibial anterior. — 5, extensor propio del dedo gordo. — 6, extensor común de los dedos. — 7, peroneo anterior. — 8, pedia. — 9, arteria y venas tibiales anteriores. — 10, nervio tibial anterior. — 11, arteria maleolar externa. — 12, arteria maleolar interna. — 13, vena safena interna. — 14, paquete adiposo que llena el hueco calcáneoastragalino.

anterior de la cápsula de la articulación tibiotarsiana. La arteria se halla en este punto sumergida en tejido céluloadiposo bastante abundante.

Por delante, la arteria está cubierta por los tendones de los músculos del compartimiento anterior: el tibial anterior se halla por dentro; el extensor propio del dedo gordo está en el centro, y el extensor común de los dedos y el peroneo anterior, por fuera.

El modo como se conduce la arteria respecto a estos tendones es el siguiente:

1.° La arteria corresponde, primero, al intersticio que separa el tendón del tibial anterior por dentro, del del extensor propio por fuera. La arteria se halla,

pues, en el primer espacio intertendinoso (el segundo espacio, situado entre los tendones del extensor propio y del extensor común, no conduce a la arteria).

2.° Más abajo, en la interlínea tibiotarsiana y debajo del ligamento anular anterior del tarso (fig. 289), la arteria cruza oblicuamente la cara profunda del tendón del extensor propio, de suerte que interna con respecto al tendón en la parte inferior de la pierna, va a ser externa en la garganta del pie, situación que conserva la arteria pedia en la cara dorsal del pie.

c) *Relaciones vásculonerviosas.* — En su trayecto la arteria va acompañada de dos venas que caminan adosadas a ella y están incluídas en la misma vaina. Estas venas cambian entre sí numerosas anastomosis transversales en escalera que hacen difícil la disección de la arteria.

Con las venas caminan los troncos linfáticos profundos anteriores de la pierna. En el punto en que la arteria llega al compartimiento anterior y se curva sobre el borde superior del ligamento interóseo, se encuentra a menudo un pequeño ganglio linfático, el *ganglio tibial anterior.*

Hay que señalar una relación importante, la que la arteria presenta con el *nervio tibial anterior.* Este, nacido de la división del ciático poplíteo externo en el espesor del cuerpo carnoso del peroneo lateral largo, no llega a la región tibial anterior con la arteria. Atraviesa el tabique que separa los compartimientos externo y anterior, pasa entre la membrana interósea y las inserciones del extensor común y, finalmente, se reúne a la arteria tibial anterior debajo de su entrada en el compartimiento anterior.

En toda la extensión de la pierna el nervio se vuelve satélite de la arteria. Su disposición más frecuente es la que sigue: externo a la arteria en la parte superior de la pierna, el nervio la cruza pasando generalmente por delante de ella, y, finalmente, viene a situarse en el borde interno del vaso, situación que ocupa en la parte inferior de la pierna y de la interlínea tibiotarsiana. En ciertos casos, sin embargo, este cruzamiento no se efectúa y en toda la longitud de la pierna el nervio queda en la cara externa de los vasos tibiales anteriores.

6.° Distribución. — Durante su trayecto por la cara anterior de la pierna, la tibial anterior emite sucesivamente: la *recurrente tibial anterior, ramas musculares* y dos *maleolares,* una interna y otra externa.

1.° Recurrente tibial anterior. — La recurrente tibial anterior se separa de la tibial anterior inmediatamente después de su paso a través del espacio interóseo. Dirigiéndose oblicuamente hacia arriba y adentro, marcha profundamente por entre la tibia y el tibial anterior. Se desprende luego de la cara profunda de este músculo y, después de haber suministrado varios ramos periósticos y óseos para la parte superior de la tibia, va a ramificarse en la cara anterior de la rodilla, donde se anastomiza con las diferentes arterias articulares, como ya hemos descrito (pág. 386), para formar el *círculo arterial de la rodilla.*

2.° Ramas musculares. — Designamos así una serie de ramos sin nombre, muy variables en número, ordinariamente de pequeño volumen, que se desprenden de la tibial anterior a diferentes alturas y van a perderse en los músculos vecinos: por dentro, en el tibial anterior, y por fuera, en el extensor común de los dedos y el extensor propio del dedo gordo. Hasta existen algunos ramos posteriores, que perforan de delante atrás el ligamento interóseo para ir a terminar en el músculo tibial posterior.

3.° Maleolar interna. — La maleolar interna nace del lado interno de la tibial anterior, a 2 ó 3 centímetros por encima de la articulación del empeine del

pie. Oblicuo hacia abajo y adentro, se desliza por entre la tibia y el tendón del tibial anterior y llega al maléolo interno, donde se resuelve en varios ramos divergentes: unos, *profundos* o *articulares*, se distribuyen por las partes blandas de la articulación; otros, *superficiales* o *maleolares*, terminan sobre el mismo *maléolo* y en los tegumentos que lo cubren. Estas divisiones terminales de la maleolar interna se anastomizan ampliamente con las dos arterias peroneas anterior y posterior, así como con la plantar interna.

4.° MALEOLAR EXTERNA. — La maleolar externa se desprende de la tibial anterior, ya al mismo nivel que la precedente, ya un poco más arriba o más abajo. Presenta, por lo demás, la mayor analogía con la maleolar interna. Oblicua hacia abajo y afuera, marcha primeramente por entre el peroné y el extensor común de los dedos. Desciende así hasta el maléolo externo, donde termina suministrando tres órdenes de ramos: 1.°, *ramos maleolares*, para el maléolo externo y la piel que lo cubre; 2.°, *ramos articulares*, para la articulación del empeine del pie; 3.°, *ramos calcáneos*, que pasan por debajo de los tendones de los peroneos laterales y se distribuyen por la parte externa del talón. Constantemente las divisiones terminales de la maleolar externa se anastomizan con las peroneas y con la dorsal del tarso.

RESUMEN DE LA TIBIAL ANTERIOR

ramas colaterales

1.ª	Recurrente tibial anterior.	
2.ª	Ramas musculares.	R. internos. R. externos. R. posteriores.
3.ª	Maleolar interna	R. maleolares. R. articulares.
4.ª	Maleolar externa	R. maleolares. R. articulares. R. calcáneos.

Variedades. — La arteria tibial anterior puede nacer más alta que de ordinario, por arriba del anillo del sóleo, en la parte media del músculo poplíteo o hasta en el espacio intercondíleo (véase *Poplítea*). — En cuanto a su trayecto, en lugar de atravesar el ligamento interóseo, puede seguir la dirección del nervio ciático poplíteo externo y rodear la cabeza del peroné (caso de VELPEAU), para alcanzar la cara anterior de la pierna. — Hasta se la ha visto, en algunos casos muy raros, seguir a lo largo del cuerpo del peroné y no tomar su posición normal sino en el tercio inferior de la pierna o en la cara dorsal del pie. — También se la ha visto hacerse superficial a partir de la parte media de la pierna (PELLETAN).

La *recurrente tibial anterior es a menudo doble.* — Es bastante frecuente ver que emite un ramo descendente, que a lo largo del peroné va a unirse con la peronea.

Los *maleolares* presentan, a su vez, numerosas variaciones en su volumen y en la altura de su origen. — Pueden faltar, siendo reemplazadas entonces, la interna por una rama de la tibial posterior, la externa por una rama de la peronea.

§ 8. — ARTERIA PEDIA Y SUS RAMAS

La arteria pedia (fig. 291, 10), continuación directa de la tibial anterior, se denomina así una vez ha pasado del ligamento anular.

1.° Límites. Trayecto. — La arteria pedia comienza en el centro del espacio intermaleolar, por fuera del extensor propio del dedo gordo.

Desde este origen la arteria desciende verticalmente sobre el dorso del pie, aplicada contra el esqueleto del tarso. Desaparece en la parte posterior del primer espacio intermetatarsiano para ir a anastomizarse en la planta del pie con la terminación de la arteria plantar externa.

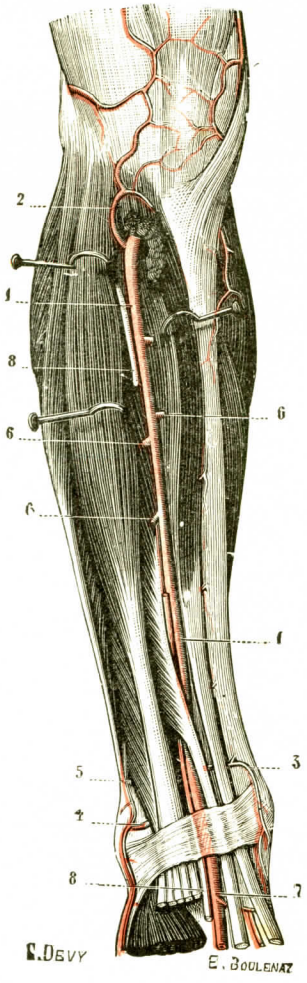

FIG. 290

Arterias de la cara anterior de la pierna.

1, arteria tibial anterior. — 2, recurrente tibial anterior. — 3, maleolar interna. — 4, maleolar externa. — 5, peronea anterior. — 6, 6', ramos musculares. — 7, pedia. — 8, nervio tibial anterior.

2.° Dirección.—Su dirección rectilínea está señalada en el dorso del pie por una línea tendida del centro del espacio intermaleolar al extremo posterior del primer espacio interóseo.

Esta línea sigue el tendón del extensor largo propio del dedo gordo, que forma marcado relieve en el dorso del pie, pero está situada a un centímetro por fuera de él.

3.° Volumen. — El volumen de la arteria pedia es extremadamente variable. Está en razón inversa del de la peronea anterior, participando estas dos arterias en la vascularización del dorso del pie.

4.° Relaciones. — La arteria pedia ofrece las siguientes relaciones en el dorso del pie:

a) *Por detrás* se aplica al esqueleto tarsiano y cruza sucesivamente, de atrás a delante, la cabeza del astrágalo, el escafoides y el segundo cuneiforme.

Está íntimamente aplicada al esqueleto por las hojillas aponeuróticas que la cubren.

b) *Por dentro* corresponde al tendón del extensor propio del dedo gordo, que camina paralelamente a ella, pero a una distancia de un centímetro poco más o menos (fig. 291, 6).

c) *Por fuera* corresponde al tendón del extensor común, que va al segundo dedo. La pedia camina, pues, en el espacio que separa el tendón del extensor del dedo gordo del del segundo dedo; pero queda siempre más próxima al tendón del primero que al del segundo.

Además, por su lado externo la arteria es contigua al borde interno del músculo pedio. En la parte posterior del dorso del pie, la arteria y el músculo están claramente distantes. Pero cuanto más nos aproximamos a la parte anterior del pie, tanto más el borde interno del músculo pedio tiende a cubrir la arteria. Por último, en la proximidad de la parte posterior del primer espacio intermetatarsiano, la cabeza interna del pedio destinada al dedo gordo viene a cruzar por delante la terminación de la arteria (figura 291).

Por el hecho de esta disposición del músculo pedio en relación a la arteria se ve que la arteria pedia es accesible, ora en el dorso del tarso, por dentro del músculo pedio y por encima del cruzamiento de la arteria por el manojo interno del músculo, ora en el extremo posterior del primer espacio interóseo, por fuera del tendón del manojo interno del pedio: en este punto es donde se encuentra la terminación de la arteria que va a sumergirse en la planta del pie.

d) *Por delante*, la arteria está cubierta por los planos siguientes: la piel; el tejido celular subcutáneo que contiene los orígenes de la vena safena interna y las ramas terminales del músculocutáneo; una primera aponeurosis o *aponeurosis dorsal superficial*, y una segunda hoja aponeurótica, la *aponeurosis dorsal profunda:* ésta, después de haber aplicado la arteria al plano óseo, se desdobla para envainar por fuera el músculo pedio.

e) *Relaciones vásculonerviosas.* — La pedia está rodeada de dos venas muy delgadas. La rama terminal del nervio tibial anterior sigue su lado interno y por excepción el externo.

5.° Distribución. — *Por dentro*, la arteria pedia no emite más que algunos ramos sin nombre, que se dirigen transversalmente hacia el borde interno del pie y lo rodean para anastomizarse con las divisiones de la plantar interna. *Por fuera* emite dos ramas más importantes, la *dorsal del tarso* y la *dorsal del metatarso*. Finalmente, en el momento de abandonar la región dorsal para atravesar el primer espacio interóseo, emite una tercera rama, la *interósea dorsal del primer espacio* (fig. 292).

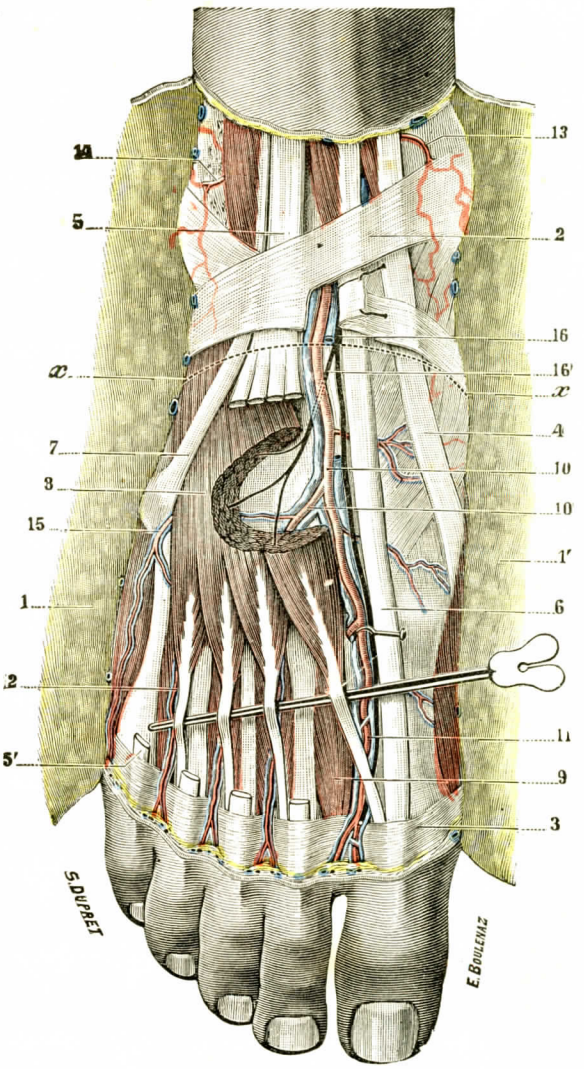

FIG. 291

Región dorsal del pie, plano profundo (T.-J.).

(La línea punteada *xx* indica el límite de separación entre el pie y la garganta del pie.)

1, 1', colgajos cutáneos. — 2, ligamento anular anterior del tarso. — 3, aponeurosis dorsal superficial. — 4, tibial anterior. — 5, extensor común de los dedos, con 5', sus tendones. — 6, extensor propio del dedo gordo. — 7, peroneo anterior. — 8, pedio escotado en su parte interna. — 9, interóseos dorsales. — 10, arteria pedia (y sus dos venas), con 10', su rama de bifurcación externa. — 11, primera interósea dorsal. — 12, cuarta interósea. — 13, maleolar interna. — 14, maleolar externa. — 15, rama de la peronea anterior. — 16, nervio tibial anterior, con 16', su rama de bifurcación externa.

1.° DORSAL DEL TARSO. — La dorsal del tarso nace un poco más abajo del ligamento anular, se introduce bajo el pedio y se dirige oblicuamente abajo y afuera hacia el borde externo del pie, donde se anastomiza con las divisiones laterales de la plantar externa. Durante su curso emite numerosos ramos, que se distribuyen por los huesos y por las articulaciones del tarso, por el músculo pedio, por los tendones del extensor común y por los tegumentos. Estos ramos se dividen ordinariamente, según su dirección, en dos gru-

pos: 1.°, *ramos ascendentes*, que suben hacia el empeine del pie y se anastomizan con la peronea anterior y la maleolar externa; 2.°, *ramos descendentes*, que se dirigen hacia abajo y se anastomizan a su vez con las divisiones superiores de la arteria siguiente.

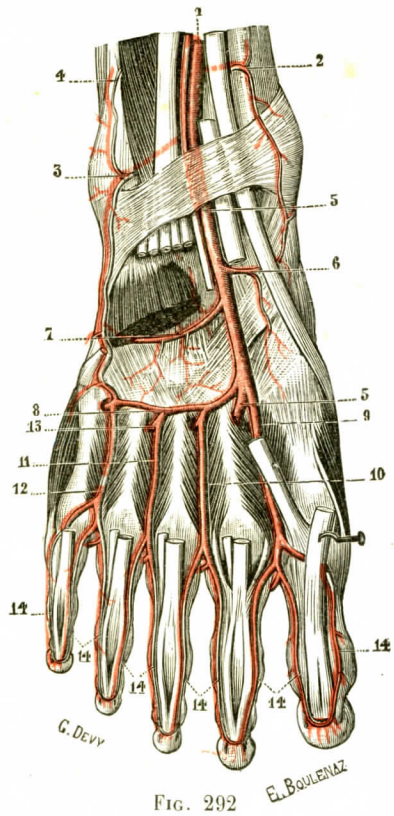

Fig. 292

Arterias de la cara dorsal del pie.

1, tibial anterior. — 2, maleolar interna. — 3, maleolar externa. — 4, peronea anterior. — 5, pedia. — 6, ramo para el lado interno del tarso. — 7, dorsal del tarso. — 8, dorsal del metatarso. — 9, 10, 11, 12, primera, segunda, tercera y cuarta interóseas dorsales. — 13, una de las perforantes. — 14, colaterales dorsales.

2.° Dorsal del metatarso. — La dorsal del metatarso arranca de la pedia, muy cerca del primer espacio interóseo. Desde allí, dirigiéndose transversalmente hacia fuera, alcanza el borde externo del pie, describiendo un arco de concavidad dirigida hacia arriba. Este arco, que se anastomiza por fuera con la plantar externa, emite ramas a la vez por su concavidad y por su convexidad:

a) *Ramas que nacen de su concavidad.* — De su concavidad se escapan algunos ramos sin nombre, que suben por el tarso y, después de un trayecto variable, se anastomizan con los ramos descendentes de la arteria dorsal del tarso.

b) *Ramas que nacen de su convexidad, interóseas dorsales.* — De la convexidad de la arteria dorsal del metatarso se desprenden sucesivamente tres ramas distintas, que constituyen las *interóseas dorsales* de los segundo, tercero y cuarto espacios.

Estas tres arterias interóseas dorsales (fig. 292, 10, 11 y 12) descienden, cada una por el espacio que le corresponde, por delante de los músculos interóseos dorsales, y se dividen, en la raíz de los dedos, en dos ramos divergentes: un ramo interno, que se dirige al dedo situado por dentro, formando la *colateral dorsal externa* de este dedo, y un ramo externo, que va a parar al dedo situado por fuera, formando su *colateral dorsal interna*. Cada una de las interóseas dorsales comunica, a cada extremo del espacio por donde camina, con la interósea plantar correspondiente por medio de dos ramos, que atraviesan de arriba abajo los músculos interóseos y que se llaman por esta razón *arterias perforantes*. Existen, pues, dos perforantes para cada espacio interóseo: una *posterior*, en el extremo posterior del espacio, y otra *anterior*, situada cerca de los dedos.

3.° Interósea del primer espacio. — Análoga a las interóseas que acabamos de describir, esta arteria recorre de atrás a delante el primer espacio interóseo y se divide, en el extremo anterior de este espacio, en *colateral externa del dedo gordo* y *colateral dorsal interna del segundo dedo*. Según la fórmula enunciada antes, se anastomiza con la primera interósea plantar en dos puntos: en el extremo anterior del primer espacio interóseo, por medio de la *perforante anterior*, y en el extremo inferior de este espacio, por medio de la misma pedia, que al pasar de la región dorsal a la plantar forma una verdadera *perforante posterior*.

6.° Variaciones de las arterias del dorso del pie. — Como en la mano, la vascularización arterial del pie representa un sistema en evolución, y esto explica las numerosas variaciones encontradas en la disposición de las arterias.

El *tipo clásico* sólo corresponde, en efecto, a un número restringido de casos (25 por 100, SALVI, DUBREUIL-CHAMBARDEL):

Las variaciones pueden clasificarse en dos grupos: variaciones en el modo de división de la arteria pedia y variaciones en el modo de origen de las arterias del dorso del pie.

a) *Variaciones en el modo de división de la arteria pedia.* — Según SALVI, el tipo de división más frecuente de la arteria pedia es el siguiente: la arteria pedia, después de un corto trayecto, se divide en dos ramas: 1.°, la *arteria dorsal externa*, que se dirige oblicuamente hacia la base del quinto metatarsiano; 2.°, la *arteria dorsal interna*, que continúa la dirección de la arteria pedia y va a perforar el primer espacio intermetatarsiano para convertirse en arteria plantar profunda. Esta se dirige transversalmente a la planta del pie para anastomizarse con la plantar externa, cerrando el *arco plantar profundo*, del que nacen las arterias intermetatarsianas plantares. De estas dos arterias dorsales nacen las arterias interóseas, pero según un tipo variable.

Tipo I. — La arteria dorsal interna da la interósea del primer espacio. La arteria dorsal externa da sucesivamente las interóseas de los segundo, tercero y cuarto espacios.

Tipo II. — Las arterias interóseas de los segundo, tercero y cuarto espacios nacen siempre de la arteria dorsal externa, pero por un tronco común que se dispone en arco encima del dorso del pie.

Otros tipos. — Más raramente, las interóseas tienden a nacer, no de la dorsal externa, sino de la dorsal interna.

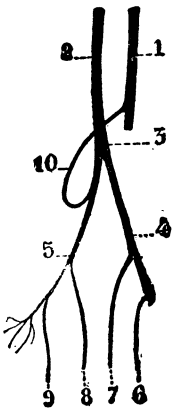

FIG. 293

Esquema que indica la disposición de las arterias de la cara dorsal del pie, según las investigaciones de SALVI.

1, tibial posterior. — 2, tibial anterior. — 3, pedia (*dorsalis pedis communis* de SALVI), con: 4, su rama interna (*tarsea medialis*); 5, su rama externa o dorsal del tarso (*tarsea lateralis*); 6, 7, 8, 9, las cuatro interóseas dorsales. — 10, *anastomótica tarsis*.

b) *Variaciones en el modo de origen de las arterias del dorso del pie.* — La arteria tibial anterior puede faltar o, siendo su reducción menos completa, se detiene en la articulación tibiotarsiana.

La arteria pedia procede en este caso de las arterias posteriores de la pierna, ora de una rama perforante de la arteria tibial posterior, ora de la arteria peronea anterior.

Estas arterias posteriores suplen más o menos completamente la tibial anterior, suministrando las arterias de la cara dorsal del pie en parte o en totalidad.

RESUMEN DE LA PEDIA

- a) *R. colaterales*
  - 1.° Ramas internas → Ramos sin nombre.
  - 2.° Dorsal del tarso → R. ascendentes. / R. descendentes.
  - 3.° Dorsal del metatarso → R. ascendentes. / R. descendentes. → Interósea del 2.° espacio. / Interósea del 3.er espacio. / Interósea del 4.° espacio.
  - 4.° Interósea del primer espacio.
- b) *R. terminal.* → Se anastomiza con la plantar externa *(de donde el arco plantar)*.

§ 9. — Tronco tibioperoneo y sus ramas

El tronco tibioperoneo (fig. 294, 3) es la rama de bifurcación posterior de la arteria poplítea.

1.° Límites, situación, trayecto. — El tronco tibioperoneo comienza por arriba en el anillo del sóleo, en el punto en que se bifurca la arteria poplítea. Termina 4 centímetros más abajo por bifurcación en tibial posterior y peronea.

La dirección del tronco tibioperoneo es vertical. Su longitud es muy variable, de 1 a 8 centímetros.

2.° Relaciones. — El tronco tibioperoneo descansa por delante en el cuerpo carnoso del tibial posterior; está cubierto por detrás por los dos gemelos, el plantar delgado y el sóleo; lo acompañan dos venas voluminosas. El nervio tibial posterior está por detrás y por fuera de él.

3.° Distribución. — Durante su trayecto el tronco tibioperoneo suministra como ramas colaterales:

α) Algunos *ramos musculares*, sin nombre, para los músculos vecinos.

β) Un *ramo óseo*, la *arteria nutricia de la tibia* (fig. 294, 4), que penetra por el conducto nutricio de este hueso, el cual está situado, como hemos visto en Osteología, en la cara posterior de la tibia, 2 ó 3 centímetros más abajo de la línea de inserción del sóleo.

De las dos ramas de bifurcación del tronco tibioperoneo, una, la externa, se dirige hacia abajo y afuera, es la *arteria peronea*, y la otra, la interna, se dirige hacia abajo y un poco hacia dentro, es la *arteria tibial posterior*. Su descripción será el objeto de los párrafos siguientes.

4.° Variaciones. — a) *Ausencia.* — El tronco tibioperoneo puede faltar; la arteria poplítea termina en el anillo del sóleo por trifurcación, dando las tres arterias de la pierna.

b) *Variaciones de longitud.* — El tronco tibioperoneo puede ser mucho más largo que normalmente si hay bifurcación prematura de la poplítea: en el borde superior del músculo poplíteo, en la interlínea de la rodilla, en los cóndilos femorales. El tronco tibioperoneo en su origen se halla situado en este caso en la parte profunda del hueco poplíteo. En caso de trifurcación tardía de la poplítea, por debajo del anillo del sóleo, el tronco tibioperoneo es muy corto.

c) *Variaciones de división.* — Por último, el tronco tibioperoneo puede terminar de modos diferentes (fig. 283). La arteria poplítea en ciertos casos se bifurca en *arteria tibial posterior*, y por otra, en *tronco común de la arteria tibial anterior y la peronea*. Este tronco común es el *tronco tibioperoneo anterior de* Dubreuil-Chambardel.

RESUMEN DEL TRONCO TIBIOPERONEO

a)	*Ramas colaterales* . .	R. musculares. Art. nutricia de la tibia.
b)	*Ramas terminales* . .	Art. peronea. Art. tibial posterior.

§ 10. — Arteria peronea y sus ramas

La arteria peronea (fig. 294, 6) es la rama de bifurcación externa del tronco tibioperoneo.

1.° Límites. — La arteria peronea comienza en la bifurcación del tronco tibioperoneo, en la parte inferior del cuarto superior de la pierna, a 4 centímetros por debajo del anillo del sóleo. Termina en la parte inferior de la pierna por división en arterias peroneas anterior y posterior.

2.° Volumen. — El volumen de la arteria peronea es menos considerable que el de las arterias tibiales. Pero varía en razón inversa del de estos vasos, pues la arteria peronea suple las tibiales en el caso de anomalías.

3.° Trayecto. — Después de su origen del tronco tibioperoneo, la arteria peronea se dirige primero oblicuamente abajo y afuera. Luego se hace vertical y desciende a la región tibial profunda.

4.° Relaciones. — Hay que considerar en la arteria dos segmentos: uno superior y otro inferior.

a) *Relaciones del segmento superior.* — En su parte superior la arteria es libre y fácilmente accesible. Camina en la región tibial profunda, a 1,5 centímetros por dentro del borde externo del peroné.

Por delante descansa sobre el músculo tibial posterior. El músculo flexor propio del dedo gordo no existe aún en este punto.

Por detrás está cubierta por las mismas formaciones que la arteria tibial posterior: aponeurosis tibial profunda; sóleo, en cuyo espesor se encuentra la aponeurosis intermedia; gemelo externo.

Relaciones vásculonerviosas. — La arteria va acompañada de dos venas. El nervio tibial anterior cruza primero la cara posterior del segmento oblicuo de origen de la arteria peronea y luego viene a situarse por dentro de ella. El nervio en la región tibial profunda es axil, está situado entre las dos arterias tibial posterior y peronea, pero queda más alejado de esta última.

b) *Relaciones del segmento inferior.* — En la parte inferior de la pierna, la arteria se hace profunda, pues encuentra el músculo flexor largo propio del dedo gordo y se hunde en su espesor. Al principio, el músculo cubre únicamente la arteria; luego la arteria peronea se hunde en el mismo espesor de las fibras musculares y se divide en peronea anterior y peronea posterior a nivel del cuarto inferior del peroné.

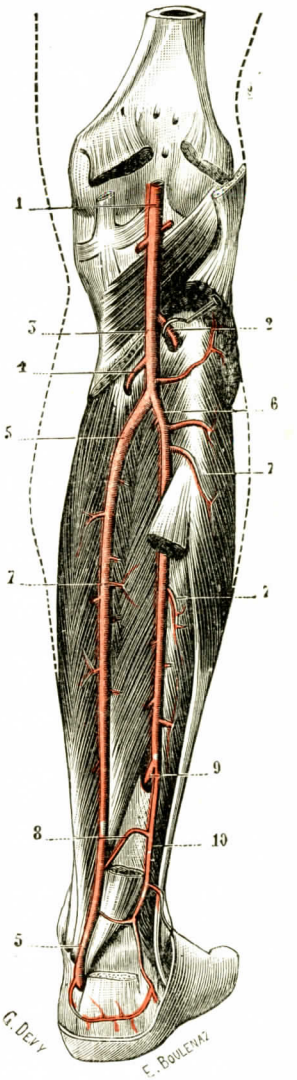

FIG. 294

Arterias de la cara posterior de la pierna.

1, arteria poplítea. — 2, tibial anterior. — 3, tronco tibioperoneo. — 4, arteria nutricia de la tibia. — 5, tibial posterior. — 6, peronea. — 7, 7, ramos musculares. — 8, anastomosis entre la tibial y la peronea. — 9, peronea anterior. — 10, peronea posterior.

5.° Distribución. — Las ramas suministradas por la peronea se distinguen en colaterales y terminales.

A. RAMAS COLATERALES. — Durante su trayecto, la arteria peronea emite, como ramas colaterales, la *arteria nutricia del peroné* y una porción de ramos musculares sin nombre, que se pierden en el sóleo, el tibial posterior, el flexor propio del dedo gordo y los dos peroneos laterales. HYRTL indica, además, algunos ramúsculos que perforan de atrás a delante el ligamento interóseo para ir a distribuirse en el músculo extensor común de los dedos.

B. RAMAS TERMINALES. — Las dos ramas terminales de la peronea se distinguen en *peronea anterior* y *peronea posterior.*

a) *Peronea anterior.* — La peronea anterior (fig. 294, 9) atraviesa de atrás a delante el extremo inferior del ligamento interóseo, desembocando en la cara anterior de la pierna. Desciende entonces por delante de la articulación tibiotarsiana y va a terminar sobre la parte externa de la región dorsal del pie, anastomizándose con las divisiones de la maleolar externa y de la dorsal del tarso.

b) *Peronea posterior.* — La peronea posterior (fig. 294, 10), continuando la dirección de la peronea de que procede, desciende por detrás del maléolo externo y va a ramificarse en la parte externa del talón. Sus divisiones terminales se anastomizan constantemente con las diferentes ramas arteriales de la región: la peronea anterior, la maleolar externa y la plantar externa.

6.° Variaciones. — Se pueden distinguir variaciones de origen, de volumen y de distribución.

a) *Variaciones de origen.* — Puede nacer en el anillo del sóleo y directamente de la arteria poplítea en el caso de terminación por trifurcación de este tronco; falta entonces el tronco tibioperoneo. Puede nacer igualmente de un tronco que le es común con la tibial anterior, es decir, del *tronco tibioperoneo anterior.*

b) *Variaciones de volumen.* — Su calibre es voluminoso en el caso de ausencia o de regresión de una de las dos arterias tibiales.

c) *Variaciones de distribución.* — La arteria peronea anterior puede adquirir gran importancia y dar las arterias de la cara dorsal del pie cuando la tibial anterior se agota en el compartimiento anterior de la pierna sin exceder del ligamento anular anterior.

RESUMEN DE LA PERONEA

a) *Ramas colaterales.* . . . . . { Ramos musculares. / Arteria nutricia del peroné.

b) *Ramas terminales.* . . . . . { Peronea anterior. / Peronea posterior.

§ 11. — ARTERIA TIBIAL POSTERIOR

La arteria tibial posterior es la rama de bifurcación interna del tronco tibioperoneo.

1.° Límites. — La arteria tibial posterior comienza en la bifurcación del tronco tibioperoneo, situada generalmente en la parte inferior del cuarto superior de la pierna, a 4 centímetros por debajo del anillo del sóleo. Termina en el conducto calcáneo, donde se bifurca en plantar externa y plantar interna.

En general es la arteria más voluminosa de la pierna. Su calibre es doble del de la peronea.

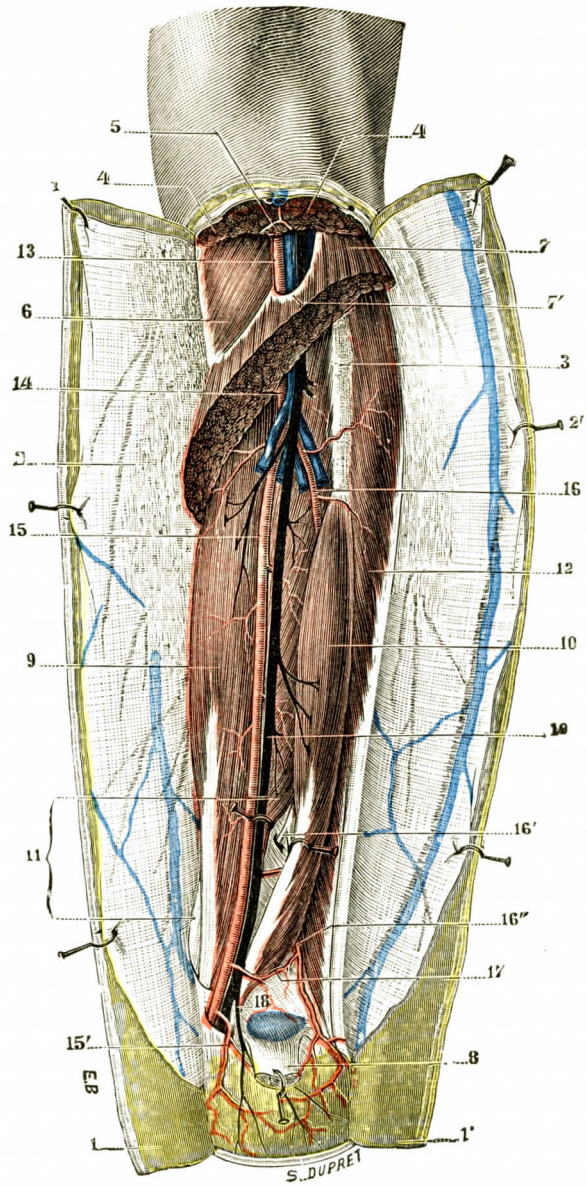

FIG. 295

Región posterior de la pierna, plano muscular profundo (T.-J.).

(La piel y la aponeurosis superficial, incididas en la línea media, han sido erinadas hacia dentro y hacia fuera. después han sido resecados sucesivamente los gemelos y el sóleo y la aponeurosis profunda.)

1, 1', colgajos cutáneos. — 2, 2', aponeurosis superficial con los vasos y nervios superficiales en su cara externa. — 3, peroné. — 4, 4', gemelos interno y externo. — 5, plantar delgado. — 6, poplíteo. — 7 sóleo, con 7', su anillo. — 8, tendón de Aquiles. — 9, flexor común de los dedos. — 10, flexor propio del dedo gordo. — 11, tibial posterior y su tendón. — 12, peroneo lateral largo. — 13, vasos poplíteos. — 14, vasos tibioperoneos. — 15, arteria tibial posterior, con 15', su ramo calcáneo. — 16, arteria peronea, con: 16', peronea anterior; 16'', peronea posterior. — 17, anastomosis transversal entre la tibial posterior y la peronea. — 18, ramos calcáneos. — 19, nervio tibial posterior, con sus ramos musculares.

2.° Trayecto. — Después de su nacimiento, la tibial posterior se dirige oblicuamente hacia abajo y adentro en una longitud de 5 centímetros aproximadamente. Luego se hace vertical y desciende a la región tibial profunda, paralelamente a la cara posterior de la tibia, pero quedando a 2 centímetros por dentro de su borde interno.

En la parte inferior de la pierna, la arteria se curva, atraviesa el canal retro maleolar interno y luego penetra en el conducto calcáneo, donde termina por bifurcación.

3.° Relaciones. — La arteria tibial posterior atraviesa tres distintas regiones: 1.°, la región tibial; 2.°, la región retromaleolar interna; 3.°, el conducto calcáneo.

A. Relaciones en la región tibial. — En su porción tibial, la arteria tibial posterior está situada por dentro del eje de la pierna; corresponde a la cara posterior de la tibia, paralela a su borde interno, a 2 centímetros por fuera de ella.

Está situada muy profundamente en la región tibial profunda; forma parte del plano de los músculos profundos posteriores de la pierna.

1.° *Por delante.* — Descansa en el cuerpo carnoso del músculo tibial posterior. El músculo flexor común profundo está situado más por dentro y la arteria sigue su borde externo.

2.° *Por detrás.* — La arteria está cubierta por el plano siguiente:

Está al principio aplicada al músculo profundo por la aponeurosis tibial profunda; esta aponeurosis es delgada y se deja desgarrar fácilmente por la sonda.

Más atrás se encuentra el músculo sóleo, que a cada lado se fija en la tibia y en el peroné. Recordemos que el sóleo posee en su interior una aponeurosis de inserción: la aponeurosis intermedia del sóleo. Las fibras musculares se disponen de modo desigual en relación a ella; mientras que el plano muscular situado detrás de esta aponeurosis es grueso, el plano situado delante es muy delgado. Esta aponeurosis es un punto de referencia precioso cuando se incide el músculo para descubrir la arteria.

Por último, el sóleo está cubierto a su vez por el músculo gemelo interno. El gemelo no llega a establecer contacto con la tibia y queda distante de ella cosa de un par de centímetros: el intersticio entre el gemelo y el sóleo es una vía natural para llegar a la arteria.

3.° *Relaciones vásculonerviosas.* — La arteria va acompañada de dos venas La *arteria peronea* es externa a la arteria tibial posterior; está alejada de ella El *nervio tibial posterior* está situado por fuera de la arteria tibial posterior; es axil y desciende entre las dos arterias de la pierna, pero siempre mucho más aproximado a la tibial posterior que a la peronea.

B. Relaciones en la región retromaleolar interna. — Por detrás del maléolo la arteria corresponde siempre a la capa profunda. Pero a esta altura la arteria se halla en relación no con los cuerpos musculares, sino con los tendones de los músculos profundos. Además, la gruesa capa muscular superficial sólo está representada por el tendón de Aquiles. Resulta de este doble cambio que la arteria tibial posterior, aun quedando siempre anexa al plano profundo, se descubre y se hace fácilmente accesible en la región retromaleolar interna (fig. 296, 17).

Por lo demás, puede ser señalada por la palpación de la región: si, en efecto, se examina el canal retromaleolar interno, se encuentra ante todo una primera depresión superficial entre el tendón de Aquiles y el maléolo; en el fondo de esta depresión superficial es posible (si se tiene cuidado de poner el pie en extensión con flexión de los dedos) percibir otra, profunda, que corresponde al espacio intertendinoso en el que se halla el paquete vásculonervioso.

La arteria está a igual distancia del borde posterior del maléolo y del tendón de Aquiles, o sea a 7 milímetros aproximadamente por detrás del maléolo interno.

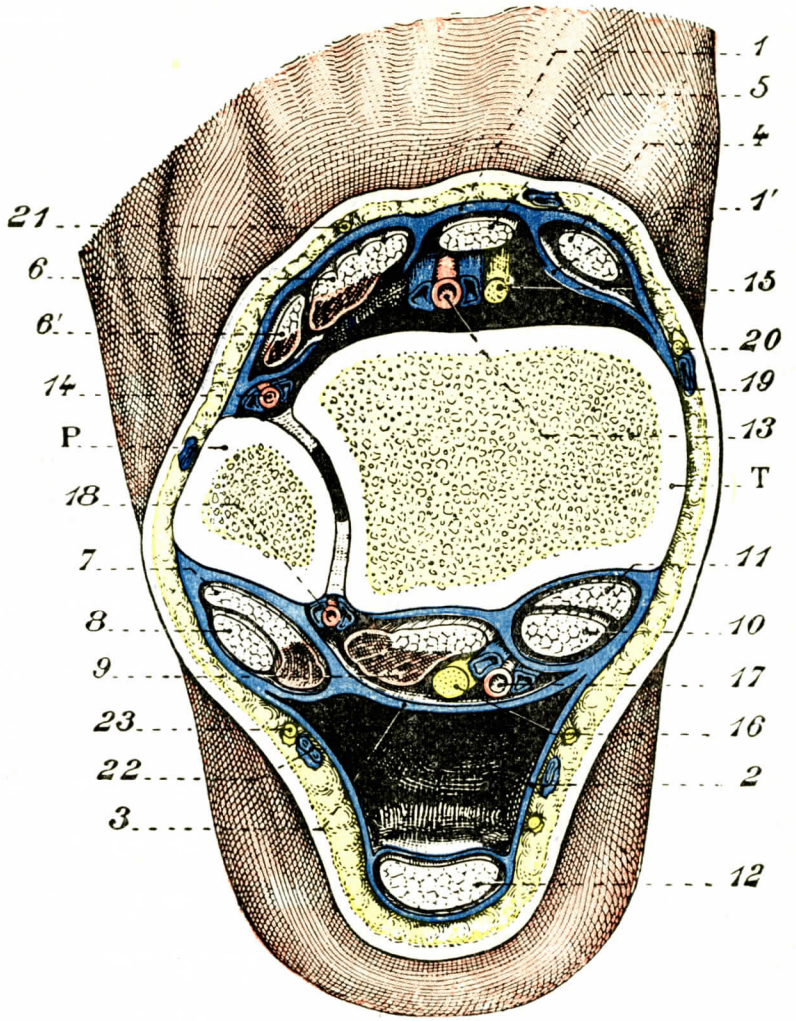

FIG. 296

Corte de la garganta del pie que pasa a través de los maléolos. por encima de la articulación tibiotarsiana (segmento inferior del corte).

T, tibia. — P, peroné.

1, ligamento anular anterior del tarso, plano superficial. — 1', plano profundo. — 2, aponeurosis tibial posterior, hoja superficial. — 3, aponeurosis tibial posterior, hoja profunda. — 4, tibial anterior. — 5, extensor propio del dedo gordo. — 6, 6', extensor común de los dedos. — 7, peroneo lateral corto. — 8, peroneo lateral largo. — 9, flexor propio del dedo gordo. — 10, flexor común de los dedos. — 11, tibial posterior. — 12, tendón de Aquiles. — 13, arteria tibial anterior. — 14, rama dorsal del nervio tibial anterior. — 15, nervio del pedio. — 16, nervio tibial posterior. — 17, arteria tibial posterior. — 18, arteria peronea. — 19, vena safena interna. — 20, nervio safeno interno. — 21, nervio músculocutaneo. — 22, vena safena externa. — 23, nervio safeno externo.

La arteria en este punto ofrece las siguientes relaciones:

1.° *Por delante*, se relaciona con la cara posterior de la tibia, sobre la que se deslizan igualmente los tendones de los músculos tibiales profundos. Estos ten-

dones se disponen en dos grupos: *por dentro* se encuentran los tendones del flexor común y del tibial posterior, que aquí va a cruzar oblicuamente la cara anterior del tendón del flexor común. Estos dos tendones reunidos están encerrados en una vaina común que los mantiene aplicados sobre el hueso. *Por fuera*, el tendón del flexor largo propio del dedo gordo se halla en una vaina especial. La arteria tibial posterior está situada entre estas vainas tendinosas retrotibiales. Se aloja en el intersticio intertendinoso, teniendo, pues, por dentro los tendones del flexor común y del tibial posterior, y por fuera, el del flexor propio (fig. 296).

La arteria va acompañada de dos venas. El nervio tibial posterior no es aquí francamente externo a la arteria como lo era en la pierna: tiende a hacerse posterior.

2.° *Por detrás*, la arteria está cubierta por dos hojas aponeuróticas: la aponeurosis tibial profunda, que se desdobla para formar un conducto aponeurótico al paquete vásculonervioso, y la aponeurosis tibial superficial. Esta tiende a confundirse con la aponeurosis profunda en el borde posterior del maléolo interno. Pero, a medida que nos alejamos de la tibia, las dos hojillas se separan cada vez más y vuelven a ser claramente distintas; entre las dos aponeurosis se forma un espacio lleno de tejido adiposo preaquíleo.

C. Relaciones en el conducto calcáneo. — Debajo del maléolo interno la arteria tibial posterior se curva para descender oblicuamente abajo y adelante en el conducto calcáneo, donde se opera la bifurcación en plantar externa y plantar interna.

Tiene las siguientes relaciones en el conducto calcáneo:

a) *Relaciones con las paredes del conducto calcáneo. — Por fuera*, la arteria descansa en la cara interna del calcáneo. Este tiene en la parte superior la eminencia del sustentáculum tali, y debajo, una ancha excavación o canal calcáneo sobre el que viene a insertarse en parte el manojo interno del cuadrado carnoso de Silvio.

En esta cara interna se disponen los tendones con los que la arteria se hallaba en relación en el canal retromaleolar. El tendón del tibial posterior, el más superficial y el más anterior, no tiene relación con la arteria; es más elevado, descansando en el ligamento lateral interno de la articulación tibiotarsiana. El tendón del flexor común se desliza en el conducto óseo excavado en el borde libre del sustentáculum tali; está, pues, encima de la arteria y sin contacto con ella. El tendón del flexor propio, *que es el más posterior e inferior*, se desliza en el fondo del canal calcáneo, aplicado directamente a la cara interna del hueso (fig. 297, 9). Con él se relaciona la *arteria tibial posterior*. Situada al principio encima del tendón del flexor propio, la arteria tibial posterior se aproxima cada vez más y descansa finalmente en la cara externa de la vaina de este tendón: *arteria y tendón se cruzan, pues, por debajo del maléolo, siendo la arteria el órgano más superficial.* En el momento de cruzar la arteria el tendón del flexor largo propio es cuando la arteria tibial posterior termina por bifurcación en plantar externa y plantar interna. Este punto de división está situado en la intersección de dos líneas (Delorme): una, vertical, prolonga el borde posterior del maléolo interno; otra, horizontal, pasa al plano del tubérculo del escafoides.

Por dentro. — La arteria está cubierta por los planos que forman la pared interna del conducto calcáneo: la piel tapizada de tejido celular y el ligamento anular interno del tarso. Recuérdese que este ligamento está formado por la fusión en este punto de las dos aponeurosis tibiales superficial y profunda. Este ligamento se desdobla aquí para envainar la parte posterior del músculo aductor del dedo gordo, que toma así parte en la formación de la pared interna del conducto calcáneo y cubre la arteria tibial posterior.

b) *Relaciones vásculonerviosas.* — En el conducto calcáneo la arteria va acompañada de dos venas; el *nervio tibial posterior* es posterior, luego inferior a la arteria.

Además, la bifurcación del nervio tibial posterior se efectúa siempre más precozmente que la de la arteria, por lo tanto detrás de ella. Por esto el origen de los dos nervios plantares está en relación con la parte terminal de la arteria tibial posterior; el nervio plantar externo queda situado, como el nervio tibial posterior,

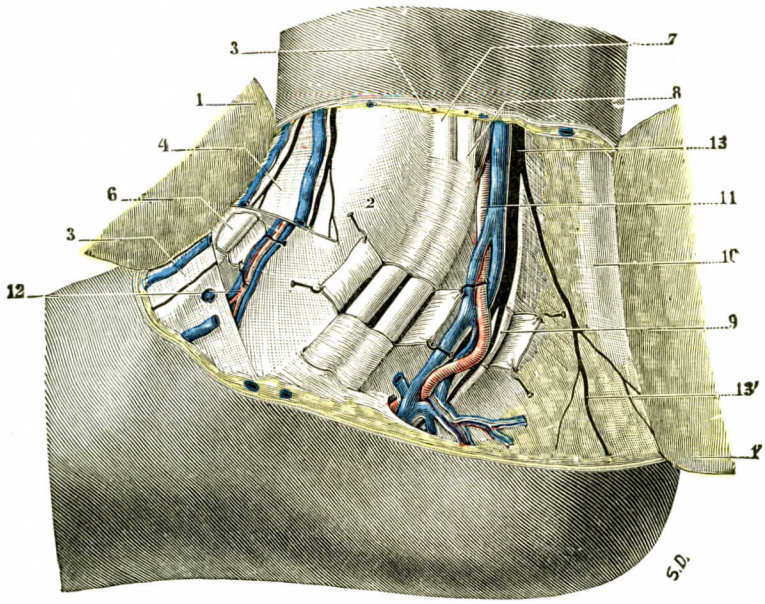

FIG. 297

Región de la garganta del pie: parte lateral interna, plano subaponeurótico (T.-J.).

(Se han practicado aberturas en las vainas de los tendones del tibial anterior, del tibial posterior y de los flexores de los dedos.)

1, 1', colgajos cutáneos. — 2, maléolo interno. — 3, aponeurosis superficial resecada en parte. — 4, ligamento anular anterior del tarso. — 6, tibial anterior, visto a través de una abertura practicada en la vaina. — 7, tibial posterior. — 8, flexor común de los dedos (flexor tibial). — 9, flexor propio del dedo gordo (flexor peroneo). — 10, tendón de Aquiles. — 11, arteria tibial posterior con sus venas satélites. — 12, arteria maleolar interna. — 13, nervio tibial posterior, con 13', su ramo calcaneo.

debajo de la arteria, pero el nervio plantar interno cruza la cara profunda de la arteria tibial posterior para ir a reunirse en seguida con la arteria plantar interna.

4.° Distribución. — La tibial posterior suministra *ramas colaterales* y *ramas terminales.*

A. RAMAS COLATERALES. — Como ramas colaterales señalaremos:

1.° *Ramos tibiales*, que se destacan en número variable y a alturas diferentes, para distribuirse: en parte *(ramos musculares)*, por el sóleo, por el tibial posterior y por el flexor común de los dedos, y en parte *(ramos periósticos* y *óseos)*, por la cara posterior de la tibia.

2.° Un *ramo anastomótico* (fig. 294, 8), que nace a nivel o un poco más arriba del maléolo interno, se dirige transversalmente hacia fuera y va a anastomizarse, en la cara profunda del flexor propio del dedo gordo, con un ramo análogo procedente de la peronea.

3.° *Ramos calcáneos* (fig. 298, 2), que nacen dentro del canal del calcáneo y se pierden en el periostio subyacente, en el músculo aductor del dedo gordo y en el flexor corto del plantar.

B. RAMAS TERMINALES. — En el canal interno del calcáneo, la tibial posterior se bifurca, como hemos dicho anteriormente, en dos ramas terminales (fig. 298, 3 y 4), que se distribuyen en la planta del pie y a las que se llama por esta razón *arterias plantares*. Les dedicaremos el párrafo siguiente.

RESUMEN DE LA TIBIAL POSTERIOR

a) *Ramas colaterales.* . . . . . { R. tibiales. / R. anastomótico. / R. calcaneanos internos.

b) *Ramas terminales.* . . . . . { ARTERIAS PLANTARES.

5.° Variaciones. — La arteria tibial posterior puede presentar variaciones:

1.° Puede no existir: es raro.

2.° *Variaciones de origen.* — La arteria tibial posterior puede ser más larga que normalmente: cuando el tronco tibioperoneo falta y la arteria poplítea termina por bifurcación en el anillo del sóleo; cuando la arteria tibial posterior nace directamente de la poplítea y el tronco tibioperoneo da origen a la arteria tibial anterior y a la arteria peronea (tronco tibioperoneo anterior de DUBREUIL-CHAMBARDEL).

La arteria tibial posterior puede ser más corta que normalmente, cuando la bifurcación del tronco tibioperoneo, anormalmente largo, se efectúa en la pierna.

3.° *Variaciones de volumen.* — No es raro ver que la arteria tibial posterior disminuye de volumen; entonces es suplida por la arteria peronea.

§ 12. — ARTERIAS PLANTARES

Inmediatamente después de su origen, las dos arterias plantares (fig. 298) se separan en ángulo agudo, para dirigirse, una hacia el borde interno del pie, la otra hacia su borde externo. Se las distingue, según su situación, con los nombres de *plantar interna* y *plantar externa*.

1.° Arteria plantar interna. — La arteria plantar interna está cubierta en su origen por el músculo aductor del dedo gordo; su segmento terminal camina entre el aductor del dedo gordo y los tendones del flexor largo de los dedos. Después de haber suministrado ramos óseos, musculares, articulares y tegumentarios a la parte interna de la planta del pie, termina en cuatro ramos que se designan, desde el trabajo de MANNO (1905), con el nombre de *arterias plantares superficiales* (I, II, III, IV, yendo de dentro a fuera).

α) La primera (I), paralela al borde interno del flexor largo del dedo gordo, termina anastomizándose con la arteria colateral interna del dedo gordo o con el tronco común que forma ésta con la arteria común del primer espacio.

β) La segunda (II), oblicua, se anastomiza con el tronco común de las arterias digitales del primer espacio.

γ) La tercera (III) se anastomiza con la arteria intermetatarsiana del segundo espacio.

δ) La cuarta (IV), la más externa, se anastomiza con la arteria intermetatarsiana del tercer espacio. Esta disposición, variable en importancia desde el punto de vista del calibre, sería constante según MANNO (66 veces en 66 casos).

Al lado de estos ramos señalaremos que la arteria plantar interna suministra también ramas superficiales que rodean el borde interno del pie para anastomizarse con los ramos internos de la pedia.

Arco plantar superficial. — Dubreuil-Chambardel ha procurado recientemente establecer la homología entre las arterias del pie y de la mano. De sus investigaciones resulta que raramente existe (5 veces en 101 disecciones) un arco plantar superficial. Este se halla formado por un arco superficial interno nacido del arco plantar interno y un arco superficial externo nacido del arco plantar externo. Se asienta entre la aponeurosis superficial y el músculo flexor corto.

La presencia de este arco, constante en ciertas especies (carnívoros, lemúridos), se encuentra también en el feto humano. En realidad existen siempre dos planos vasculares: uno superficial, el primero en aparecer, el otro profundo, de adquisición más reciente y que se hace predominante.

2.° Arteria plantar externa. — La arteria plantar externa (fig. 298, 4) es mucho más voluminosa que la interna. Siguiendo primero una dirección oblicua hacia delante y afuera, corre por entre el flexor corto plantar y el accesorio del flexor largo común de los dedos y llega al extremo posterior del quinto metatarsiano. Aquí, curvándose, se dirige transversalmente hacia dentro, hacia el extremo posterior del primer espacio interóseo, donde termina anastomizándose por inosculación con la arteria pedia, que, de dorsal que era en su origen, se ha hecho plantar profunda (página 397). En esta última parte de su trayecto, la plantar externa, situada todavía más profundamente que en su porción inicial, se desliza directamente sobre el metatarsiano, entre los interóseos y el abductor oblicuo del dedo gordo. La plantar externa presenta, por lo tanto, dos porciones: una *porción oblicua* y una *porción transversal*. Vamos a examinarlas separadamente.

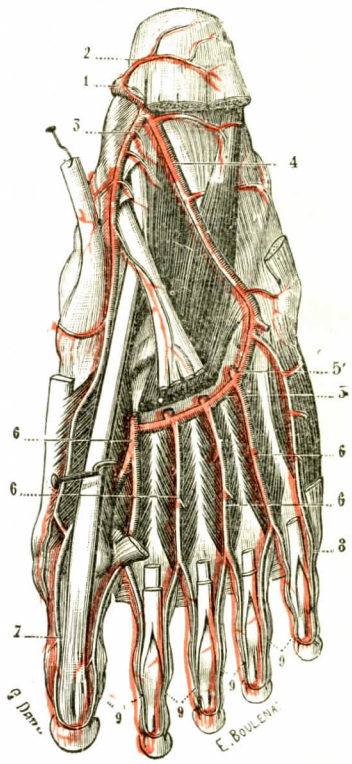

Fig. 298

Arterias de la región plantar.

1, tibial posterior. — 2, ramo calcaneano. — 3, arteria plantar interna. — 4, arteria plantar externa. — 5, arco plantar, con 5', una de las perforantes. — 6, 6, interóseas plantares. — 7, colateral interna del dedo gordo. — 8, colateral externa del dedo meñique. — 9, 9, las otras colaterales.

A. Porción oblicua. — Por su porción oblicua, la arteria plantar externa emite gran número de ramos que no han recibido nombres particulares, pero que se pueden dividir, como precedentemente, según la dirección que toman, en cuatro grupos. Son:

1.° *Ramos inferiores*, para el flexor corto plantar, el abductor del dedo pequeño y los tegumentos de la planta del pie.

2.° *Ramos superiores*, para el accesorio del flexor largo, así como para los huesos y las articulaciones del tarso.

3.° *Ramos internos*, para los tendones del flexor largo común y para los lumbricales.

4.° *Ramos externos*, que se dirigen hacia fuera sobre el flexor corto del dedo pequeño y rodean en seguida el borde externo del pie para anastomizarse, como ya hemos visto anteriormente, con las divisiones terminales de la maleolar externa, de las dos peroneas anterior y posterior, de la dorsal del tarso y de la dorsal del metatarso.

B. Porción transversal o arco plantar. — El arco plantar, desarrollado sobre la extremidad posterior de los cuatro últimos metatarsianos, describe una curva de concavidad dirigida hacia atrás y adentro. Está formada, como hemos visto (véase *Arteria pedia*), por la unión del arco plantar profundo y la arteria plantar externa. Desde el punto de vista homológico, corresponde exactamente al arco palmar profundo de la mano y, como él, emite a la vez ramas por su concavidad, por su convexidad y por su cara superior.

a) *Ramas que nacen de su concavidad.* — Por su concavidad, el arco plantar suministra algunos ramos cortos y delgados, que se pierden en los huesos y en las articulaciones del tarso.

b) *Ramas que nacen de su convexidad, interóseas plantares.* — Por su convexidad emite sucesivamente, yendo de fuera a dentro, la *colateral externa del dedo pequeño* y las cuatro *interóseas plantares*. Estas interóseas plantares descienden cada una por el espacio interóseo correspondiente, abandonan algunos ramúsculos a los músculos interóseos y terminan, a nivel de las articulaciones metatarsofalángicas, suministrando la *colateral interna* y la *colateral externa* de los dedos próximos. Se ve frecuentemente a la interósea del primer espacio suministrar además una tercera colateral, la *colateral interna del dedo gordo*. — Un poco antes de la bifurcación, cada interósea plantar comunica con la interósea dorsal que le corresponde, como hemos visto antes, por medio de una a dos arteriolas muy cortas, llamadas *perforantes anteriores*.

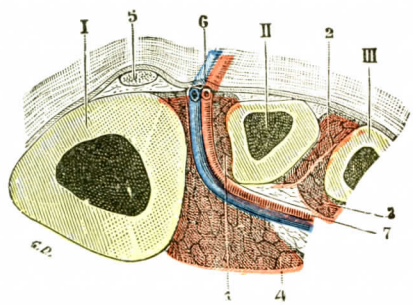

Fig. 299

Sección transversal del pie que pasa por el extremo posterior del primer espacio interóseo, para demostrar la continuidad de la pedia con la plantar externa.

I, II, III, los tres primeros metatarsianos.—1, primer interóseo dorsal. — 2, segundo interóseo dorsal. — 3, primer interóseo plantar. — 4, abductor del dedo gordo. — 5, tendón del extensor largo propio del dedo gordo. — 6, arteria pedia. — 7, arteria plantar externa.

c) *Ramas que nacen de su cara superior.* — Por su cara superior el arco plantar suministra las *perforantes posteriores;* son también ramos muy cortos, que atraviesan de abajo arriba el extremo posterior de los espacios interóseos y, llegados a la región dorsal, desembocan en las arterias interóseas dorsales, muy cerca de su origen. Como en la mano, las perforantes posteriores, en lugar de nacer del mismo arco plantar, pueden salir de las interóseas plantares. Como en la mano también, no tenemos en el pie más que tres perforantes posteriores, correspondientes a los espacios segundo, tercero y cuarto; en el primer espacio, la arteria pedia, al pasar de la región dorsal a la región plantar, desempeña el papel de perforante, o, mejor dicho, constituye la perforante posterior de este espacio.

d) *Colaterales de los dedos.* — En cuanto a las colaterales de los dedos, ramas terminales de las interóseas, se conducen aquí como en la mano, y remitimos al lector a la descripción que hemos dado precedentemente de las colaterales de los dedos de la mano.

3.° Variaciones. — Se pueden clasificar las numerosas variaciones del arco plantar profundo en tres grupos (Dubreuil-Chambardel), comprendiendo cada uno subvariedades. En el tipo I (A y B) el arco plantar profundo está constituído por la *arteria plantar profunda:* en este caso la arteria plantar externa, muy delgada, se agota en los músculos de la planta y la arteria plantar profunda suministra todas las ramas interóseas (fig. 300).

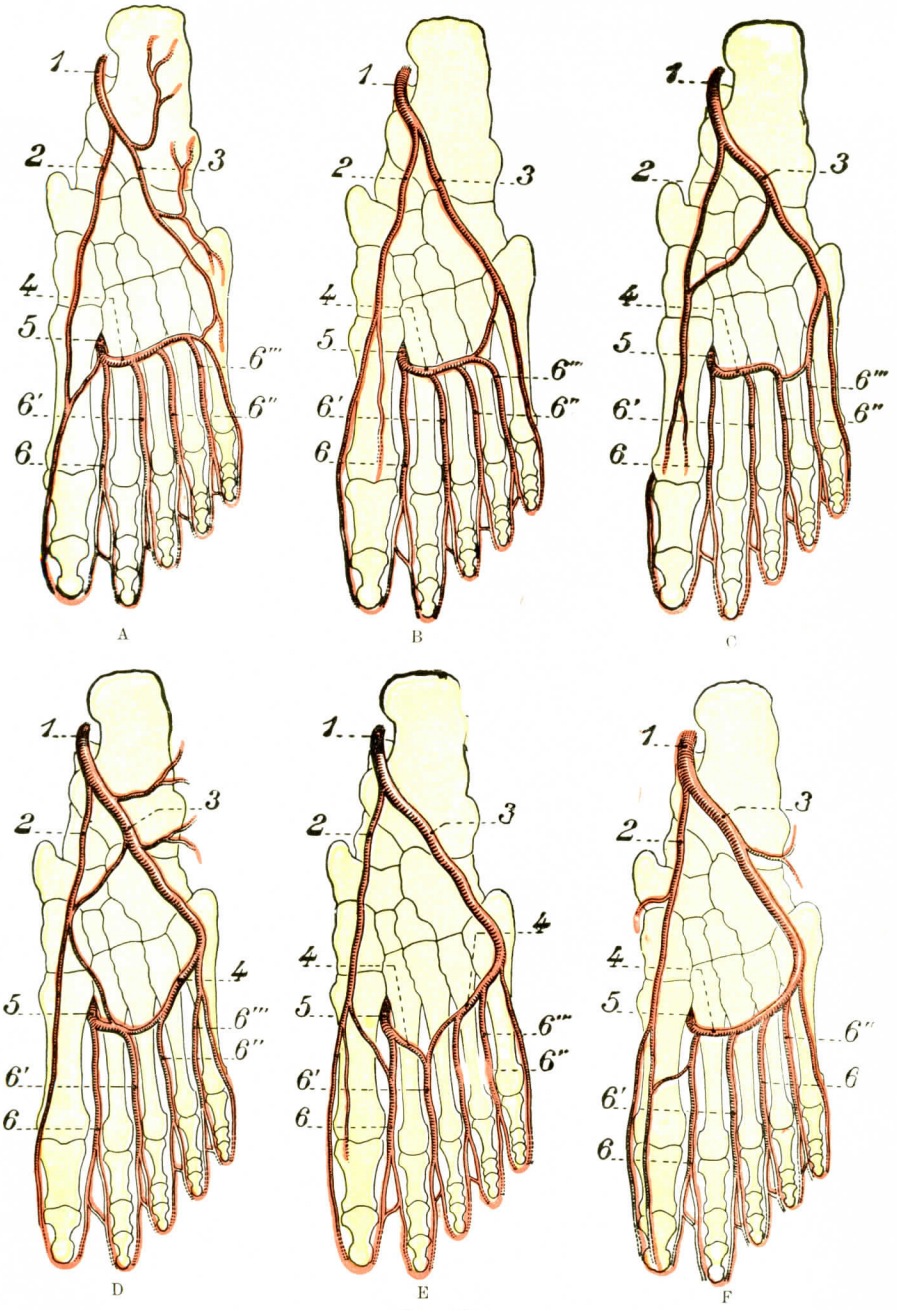

FIG. 300

Variación del arco plantar profundo (según DUBREUIL-CHAMBARDEL).

Leyenda común a todas las figuras: 1, arteria tibial posterior. — 2, arteria plantar interna. — 3, arteria plantar externa. — 4, arco plantar profundo. — 5, arteria pedia.

A, tipo I, variedad *a:* la arteria plantar profunda, formada por la pedia, suministra todas las interóseas. — B, tipo I, variedad *b:* la arteria plantar profunda está formada por la pedia principalmente y parcialmente por la plantar externa. — C, tipo II, variedad *a:* la plantar externa da la arteria interósea del 4.º espacio. — D, tipo II, variedad *b:* la plantar externa de las 4.ª y 3.ª arterias interóseas. — E, tipo II: la plantar externa de las 4.ª, 3.ª y 2.ª arterias interóseas. — F, tipo III: la plantar externa, después de haber dado las interóseas, pasa al dorso del pie, donde suministra la dorsal del pie.

En el tipo II el arco está formado por la unión de las dos arterias plantares externa y profunda.

En el tipo III el arco es suministrado completamente por la única arteria plantar externa.

«En resumen, la arteria dorsal del pie y la arteria plantar externa están unidas por una anastomosis constante; pero hay entre los dos vasos un equilibrio de volumen que hace que si uno de ellos se reduce, el otro le suple en una mayor o menor extensión de su zona de vascularización.» (DUBREUIL-CHAMBARDEL.)

RESUMEN DE LAS ARTERIAS PLANTARES

- 1.° PLANTAR INTERNA.
  - a) *Ramas colaterales* . . . . . → R. inferiores. / R. superiores. / R. externos. / R. internos.
  - b) *Ramas terminales* . . . . . → Col. int. del dedo gordo.
- 2.° PLANTAR EXTERNA.
  - a) *R. colaterales que nacen de la.*
    - Porción oblicua . . → R. inferiores. / R. superiores. / R. externos. / R. internos.
    - Porción transversal o arco plantar. . . → R. tarsianos. / Interóseas plantares. / Perforantes posteriores.
  - b) *R. terminal.* . . → *se anastomiza con la terminación de la* PEDIA.

§ 13. — VÍAS ANASTOMÓTICAS DEL MIEMBRO INFERIOR

MODO DE RESTABLECIMIENTO DE LA CIRCULACIÓN DESPUÉS DE LA LIGADURA DE LA ARTERIA FEMORAL

1.° Vía arterial principal del miembro inferior. — α) *En el adulto.* — La vía arterial principal del miembro inferior es única en el muslo y en la rodilla: es el *tronco fémoropoplíteo*. Es doble en la pierna, donde existe una vía arterial anterior: la *arteria tibial anterior* y la *pedia*, y una vía arterial posterior, doble a su vez: la *peronea*, la *arteria tibial posterior* y las *plantares*. DUBREUIL-CHAMBARDEL, estudiando las anomalías de las arterias de la pierna y del pie, muestra el equilibrio que existe entre estas dos vías anterior y posterior, susceptibles de suplirse mutuamente.

β) Esta disposición adulta no es, por lo demás, sino una adquisición secundaria. *El tipo embrionario es diferente.* En el embrión la arteria hipogástrica es la que riega directamente el miembro inferior por la *arteria isquiática*, que es la *arteria primitiva principal* y que llega hasta el extremo del miembro en situación axil posterior. La arteria femoral en este momento no es más que una simple colateral de la arteria umbilical destinada a la irrigación de la cara anterior del muslo (arteria muscular y arteria safena mayor).

En el curso de la evolución, la arteria isquiática regresa, mientras que la arteria femoral se hace predominante, llega a ser la vía arterial principal y se continúa directamente por la poplítea. Este hecho explica que la vía arterial principal, primitivamente axil y posterior, pase en el adulto sobre el plano anterior del muslo y que en ciertos casos se encuentre en la cara posterior un conducto arterial anastomótico entre la isquiática y la poplítea, regresión incompleta de la disposición primitiva.

2.° Vías secundarias. — Pero junto a la vía arterial principal existen vías secundarias. Estas son las que, entrando en juego en el caso de obliteración de la arteria principal, permiten el restablecimiento de la circulación y previenen la aparición de trastornos isquémicos graves, legitimando la ligadura.

Las ideas que se han emitido sobre la naturaleza de estas vías secundarias, sobre el modo de restablecimiento de la circulación después de obliteración de la arteria femoral, han variado sensiblemente en el curso de estos últimos años.

1.° IDEAS CLÁSICAS. — Después de la ligadura de la femoral, el restablecimiento circulatorio sólo puede efectuarse por anastomosis que unan la femoral con el sistema de la arteria hipogástrica.

Los antiguos anatomistas SCARPA y CRUVEILHIER se dedicaron a estudiar la disposición de esta vía arterial colateral. Pero no disponiendo como procedimiento de estudio más que de la disección después de inyección del sistema arterial, sólo vieron las anastomosis macroscópicas de gran calibre, y así nació la teoría que ha sido clásica hasta estos últimos años. *El restablecimiento circulatorio se efectúa por la intervención de la circulación colateral gracias a anastomosis por inosculación.*

El estudio de estas vías anastomóticas de grueso calibre es, pues, el que se ha hecho principalmente, y es posible esquematizar así los datos clásicos:

Las anastomosis entre el sistema de la femoral y el sistema de la hipogástrica son de calibre variable: unas son voluminosas y fácilmente disecables, son las *anastomosis por inosculación verdadera;* las otras están formadas de ramillas finas y numerosas, son las *anastomosis retiformes*, que se encuentran principalmente en la proximidad de las articulaciones, en las que forman los plexos articulares. Estas anastomosis, que permiten el restablecimiento del curso de la sangre después de la ligadura de la femoral, están situadas en alturas y planos diferentes; se han distinguido: las *anastomosis en la articulación de la cadera;* las *anastomosis situadas en los músculos del muslo;* las *anastomosis situadas en la capa subcutánea;* las *anastomosis situadas a lo largo del nervio ciático;* las *anastomosis debidas a la persistencia de una disposición embrionaria.*

a) *Las anastomosis en la articulación de la cadera.* — Existe en esta región un círculo arterial alrededor del extremo superior del fémur: es el *círculo perifemoral superior*, que está formado por las dos arterias circunflejas. Este círculo está reunido a las arterias próximas: *por arriba* recibe ramas de la isquiática; *por abajo* comunica con la primera de las perforantes, *por dentro* está unido a la obturatriz por ramos anastomóticos musculares o directos.

b) *Las anastomosis situadas en los músculos del muslo.* — Es clásico admitir que las ramas arteriales destinadas a los músculos del muslo se anastomizan entre sí. Estas anastomosis entre las ramas musculares son siempre importantes en los músculos glúteos y pelvitrocantéreos, los músculos isquiotibiales y aductores.

Existe así en la cara posterior del muslo una vía secundaria importante, formada: por arriba, por la arteria isquiática, la arteria glútea y la rama glútea de la arteria pudenda interna; en la parte media, por la terminación de las dos arterias circunflejas y las arterias perforantes; por abajo, por las arterias musculares de la arteria poplítea y la anastomótica magna.

Esta serie de anastomosis realiza un sistema anastomótico vertical que se considera clásicamente como el más importante para permitir el restablecimiento de la circulación después de la obliteración de la femoral.

c) *Las anastomosis situadas en la capa subcutánea.* — La red arterial superficial interviene también en el restablecimiento de la circulación gracias a las anastomosis de la arteria circunfleja ilíaca superficial y la arteria subcutánea abdominal con las demás arterias de la pared abdominal, y gracias a las anastomosis de

las arterias pudendas externas con las homólogas del lado opuesto en la región genital.

d) *Las anastomosis situadas a lo largo del nervio ciático.* — QUÉNU y LYAIS han demostrado que llegan perpendicularmente al nervio ciático ramos arteriales que se dividen y anastomizan entre sí. Estos ramos, procedentes de la isquiática y de las perforantes, realizan una vía arterial vertical que concurre al restablecimiento de la circulación.

e) *Anastomosis por persistencia de una disposición embrionaria.*—Por último, una disposición anormal que se encuentra a veces es la siguiente: la arteria isquiática voluminosa desciende verticalmente por la cara posterior del muslo y va a abrirse en la arteria poplítea. En este caso la arteria femoral es delgada; es, en suma, la persistencia del tipo embrionario.

2.° IDEAS ACTUALES. — Más recientemente se ha completado el estudio del modo de restablecimiento de la circulación después de la obliteración de la arteria principal del miembro (LERICHE, Comunicación al *Congrès de Chirurgie, 1922*; RASSAT, *Tesis de Lyón*, 1922; GAUDIN, *Tesis de Lyón*, 1923).

Gracias a investigaciones experimentales y a métodos de observación más perfeccionados que la simple disección (radiografía después de inyección del sistema arterial), se han modificado las ideas clásicas y se ha llegado a las siguientes conclusiones:

A. LAS ANASTOMOSIS MACROSCÓPICAS POR INOSCULACIÓN DESCRITAS POR LOS CLÁSICOS SERÍAN RARAS. — Las anastomosis macroscópicas por inosculación serían extremadamente raras, según RASSAT.

1.° La disección de cadáveres después de la inyección del sistema arterial permite seguir las ramas arteriales que van a perderse en los músculos y se dividen cada vez más hasta el extremo de no ser ya disecables. Pero las anastomosis por inosculación son rarísimas.

2.° La disección de los miembros inferiores pertenecientes a sujetos en quienes se había practicado la ligadura de la arteria femoral en vivo no ha permitido encontrar las anastomosis macroscópicas clásicas.

3.° Experimentalmente la disección de miembros de perros después de la ligadura de la femoral conduce al mismo resultado: comprueba la extremada rareza de las anastomosis macroscópicas entre los diferentes sistemas arteriales.

La teoría clásica sería, pues, insuficiente: la existencia de anastomosis por inosculación sería problemática. No podemos subscribir semejante afirmación. Investigaciones recientes de SALMON y de sus colaboradores, lo mismo que las nuestras, afirman que las anastomosis por inosculación son *la regla* y desempeñan anatómicamente un papel importante, tanto en el miembro inferior como en el miembro superior.

Pero en el miembro inferior las *zonas peligrosas*, es decir, aquellas en que la ligadura amenaza provocar trastornos graves de isquemia, son más numerosas que en el miembro superior. Según SALMON, estas zonas son: la arteria ilíaca primitiva, la femoral primitiva en la proximidad de su bifurcación, la femoral superficial, la poplítea encima de los gemelos.

B. VERDADERO MECANISMO DEL RESTABLECIMIENTO DE LA CIRCULACIÓN ARTERIAL. — En realidad, con excepción de las zonas peligrosas, el restablecimiento se efectúa bien y rápidamente, como lo demuestra el antiguo experimento de BROCA. Ligando primero la arteria femoral en la raíz del muslo de un perro, desarticula inmediatamente la rodilla: al cabo de dos minutos sale de la arteria poplítea seccionada un chorro potente de sangre arterial.

Como ha demostrado desde hace mucho tiempo Luigi PORTA (1845), el restablecimiento circulatorio puede efectuarse ora por colaterales indirectas, ora por colaterales directas. Pero estos dos mecanismos no intervienen simultáneamente, al principio por lo menos; hay que considerar dos fases en el modo de restablecimiento de la circulación.

1.° *Restablecimiento circulatorio en la fase inmediata.* — Este restablecimiento, a veces insuficiente, no puede ser debido a las anastomosis macroscópicas.

Los verdaderos agentes de restablecimiento circulatorio son las arteriolas y los capilares intramusculares. — La disección ha demostrado la división rápida de las ramas arteriales que terminan en los músculos, de suerte que el escalpelo es impotente para seguirlas. Se resuelven en una multitud de arteriolas y capilares. Por medio de esta tupida red arteriolar intramuscular es como queda asegurada la comunicación de los diversos segmentos arteriales. El músculo es una verdadera esponja vascular y gracias a él se efectúa el restablecimiento de la circulación.

La radiografía de los miembros inyectados, en los que anteriormente se ha practicado la ligadura de la femoral, demuestra abundante desarrollo de arteriolas flexuosas en la masa muscular.

2.° *Restablecimiento circulatorio en la fase tardía.* — Secundariamente aparece otro modo de restablecimiento circulatorio gracias a las *colaterales directas de Luigi Porta.* Estas son anastomosis de trayecto muy corto, que unen directamente los dos cabos de la arteria obliterada. Sólo aparecen al cabo de dos meses después de la ligadura, pero aumentan de número y de volumen con el tiempo. Tienen dirección paralela al vaso ligado y tienden a restablecer la continuidad entre los dos muñones arteriales distintos.

Estas colaterales directas están constituídas por una dilatación de conductos que existen ya o, principalmente, por neoformaciones e hipertrofias de los vasa vasórum.

La aparición de estas colaterales directas de Luigi PORTA es, pues, una creación de vías nuevas. Es un perfeccionamiento secundario de la circulación colateral.

SECCION TERCERA

CAPILARES

El descubrimiento de HARVEY de la circulación de la sangre fué completado por el de MALPIGHI (1661). Este sabio demostró, en efecto, en el pulmón de la rana, que la sangre arterial, antes de pasar a las venas, circula a través de tenues conductos finos como cabellos, y de ahí el nombre de *capilares* que se les dió.

Estos vasos tienen considerable importancia anatómica y fisiológica. En efecto, a través de sus paredes se efectúan los cambios osmóticos entre la sangre, medio interior, y la linfa de los órganos, medio exterior. Desempeñan un papel primordial en la vida celular.

FIG. 301

Capilares sanguíneos en el peritoneo tratados por el nitrato de plata (KLEIN).

a, endotelio sobre la superficie libre de la membrana. — *b*, vasos capilares sanguíneos situados en el espesor de la membrana; se ve que su pared está formada por una capa de endotelio.

1.° Disposiciones generales. — Los capilares sanguíneos son conductillos regulares, unos anchos, de 20 a 40 μ, los otros más pequeños, de 5 a 7 μ, constituídos por una *pared endotelial* rodeada de una delgada capa de tejido conjuntivo, el *peritelio*. Tal es el tipo normal de los capilares. En ciertos órganos el endotelio de los capilares ha evolucionado menos; el capilar ha conservado el tipo joven: se dice de tipo embrionario. Este tipo se encuentra en el glomérulo renal, la coroides, las vellosidades intestinales, etc.

Se da el nombre de *sinuosidades* (MINOT) a capilares cuya pared endotelial es discontinua. Tales capilares se encuentran únicamente en los parénquimas (hígado, suprarrenales, *paratiroides*, corazón). Las perforaciones que tienen en algunos puntos estos capilares, cuyo calibre es muy irregular, permiten a las células de los órganos estar directamente en contacto de la sangre. Todo intermediario entre el medio interno y la célula se suprime: «Los sinusoides representan una adaptación muy acentuada del capilar a la función de nutrición de los órganos de metabolismo activo» (POLICARD).

Sea cual fuere su tipo, los capilares se dividen y se subdividen, en tanto que sus calibres, al contrario de lo que ocurre en las arterias, sufren una disminución

proporcional. Así se constituyen redes cuya forma, por lo demás variable, es siempre adaptada a la arquitectura de los tejidos o de los órganos.

2.° Inervación de los capilares.—Los capilares, al contrario de lo que se enseñaba antes, no son órganos pasivos. Están dotados, en efecto, de propiedades motoras, aunque desprovistos de fibras musculares. El aumento o la disminución del calibre de los capilares, es decir, la *capilomotricidad*, dependen del estado de contracción o relajación del protoplasma de las células endoteliales.

El funcionamiento de este tono protoplasmático que rige así el calibre de los capilares depende generalmente de un mecanismo humoral; algunas substancias extrañas al organismo o elaboradas por él son capaces, en efecto, de dilatar o disminuir la luz de los capilares. Se dice que son capilomotrices.

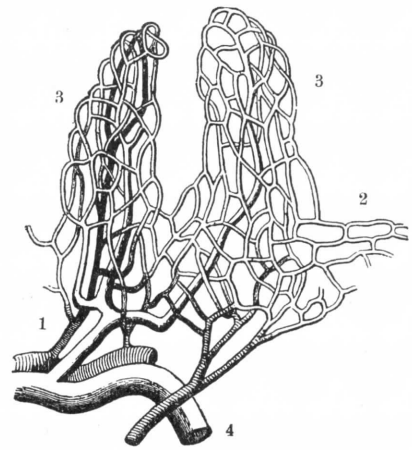

FIG. 302

Red capilar de las vellosidades intestinales del conejo (según FREY).

1, 1, arterias (sombreadas); forman en parte una red capilar alrededor de las glándulas de Lieberkühn (2). — 3, 3, red capilar de las vellosidades. — 4, vaso venoso.

Un sabio sueco, KROGH, en 1919, demostró que la capilomotricidad puede depender igualmente de un mecanismo nervioso; pero mientras que la motricidad arterial se halla bajo la dependencia del sistema simpático, el calibre de los capilares es modificado por una influencia sensitiva directa. Se comprueban alrededor de los capilares filetes nerviosos que corresponden a neuronas cuya célula se encuentra en los ganglios raquídeos (fig. 303). La excitación de estos filetes nerviosos, partida de un capilar o de un conjunto de capilares localizados, se difunde a los capilares próximos y determina su dilatación. Se trata de un reflejo local cuya marcha sigue una dirección inversa a la que se comprueba ordinariamente en los filetes sensitivos: BAYLISS ha dado el nombre de *reflejos antidrómicos* a este orden de fenómenos. Se concibe el papel importante que desempeña la capilomotricidad en la nutrición y el funcionamiento de los tejidos y órganos, en la regulación de la presión sanguínea, en la lucha contra las infecciones (para más detalles véanse los *Tratados de Fisiología*).

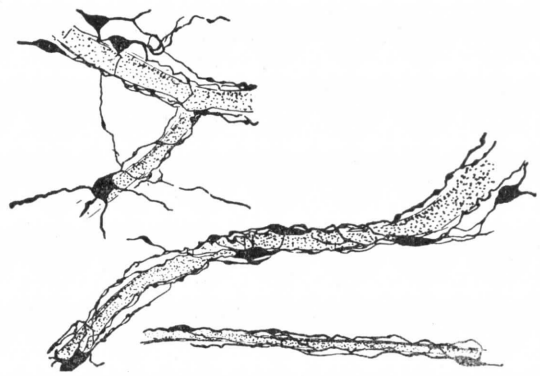

FIG. 303

Disposición nerviosa alrededor de los capilares y de las arteriolas (POLICARD).

SECCION CUARTA

VENAS

CAPITULO PRIMERO

ANATOMIA GENERAL

Las venas son vasos de ramificaciones convergentes, destinados a llevar la sangre de los capilares al corazón.

§ 1. — Disposición general

1.° Origen. Trayecto. — Las venas nacen de los capilares por tenues ramúsculos que se continúan directamente con estos últimos vasos y son las *venillas* o *radículas venosas*. Estos ramos de origen, siguiendo una dirección inversa de la de las arterias, convergen hacia el corazón. Se reúnen entre sí, en el curso de su trayecto, para formar vasos cada vez más voluminosos; a los ramúsculos siguen los ramos; éstos forman las ramas; las ramas, a su vez, dan origen a troncos que van a las aurículas del corazón.

Existe, pues, al lado del árbol arterial, un *árbol venoso*, cuyas ramificaciones, concordando de un modo bastante regular con las divisiones de las arterias, se diseminan, como éstas últimas, en el seno de todos los territorios vasculares del organismo.

2.° Duplicidad del sistema venoso. — El sistema venoso, en su conjunto, puede ser representado, como el arterial, por un *cono* cuyo vértice, dirigido hacia el corazón, corresponde a los orificios de las venas cavas y cuya base, vuelta o dirigida hacia los capilares, fuese igual a la suma de las áreas de todas las venillas. Existe, sin embargo, una diferencia importante entre los dos conos arterial y venoso, y es que la sangre circula en ellos en condiciones mecánicas inversas: la sangre arterial recorre unos conductos que se agrandan o ensanchan continuamente, mientras que las vías recorridas por la sangre venosa se estrechan gradualmente a medida que se acercan al corazón.

Así como existen dos sistemas arteriales, el sistema pulmonar y el sistema aórtico, también se distinguen: 1.°, un sistema venoso pulmonar o de la circulación menor, que corresponde a la arteria pulmonar y que se extiende de los pulmones al corazón; contiene sangre roja, que conduce a la aurícula izquierda; 2.°, un sistema venoso general o de la circulación mayor, que corresponde a la aorta; conduce a la aurícula derecha la sangre que ha recogido en todas las demás redes del organismo.

El sistema venoso de la circulación mayor, o sistema venoso general, puede a su vez ser dividido en tres sistemas venosos diferentes: 1.°, el *sistema de las venas del corazón;* 2.°, el *sistema de la vena cava superior*, y 3.°, el *sistema de*

la vena cava inferior. A este último sistema se refieren finalmente dos aparatos bastante independientes: el *sistema de la vena umbilical*, que es particular del feto, y el *sistema de la vena porta.* Este último se origina en las redes capilares del tubo intestinal y de sus glándulas anexas y se ramifica en el hígado (fig. 304).

Se ha creído durante mucho tiempo que estos diferentes sistemas venosos eran completamente independientes. No hay nada de esto; las venas bronquiales que forman parte del sistema venoso general comunican extensamente en el espesor del pulmón con las redes de origen de las venas pulmonares; la vena porta, en los confines de su territorio, entra en relación en muchos puntos con el sistema venoso general.

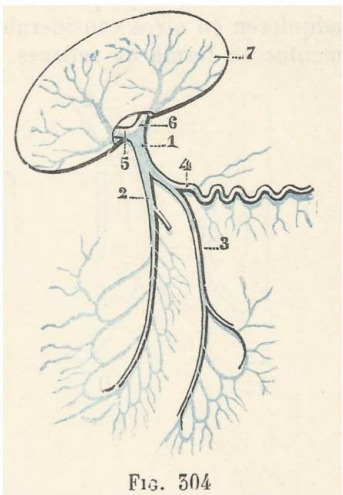

FIG. 304

Esquema de la vena porta.

1, tronco de la vena porta. — 2, 3, 4, sus tres ramas radiculares (mesaraica mayor, mesaraica menor y esplénica). — 5, 6, sus dos ramas terminales derecha e izquierda, ramificándose dentro del hígado (7) a la manera de las arterias.

§ 2. — Conformación exterior de las venas

1.° Forma. — Llenas, las venas son conductos cilíndricos; vacías, se aplastan. Cuando están muy distendidas, ora por su contenido normal, ora por una inyección artificial, la mayoría de ellas presentan de trecho en trecho ensanchamientos que les dan aspecto nudoso o abollado. Veremos inmediatamente que estos ensanchamientos o abolladuras corresponden a las válvulas que tabican su interior.

Las venillas son a menudo flexuosas; los troncos gruesos son rectilíneos; aun en los ancianos sus sinuosidades son poco acentuadas. La flexuosidad de una rama venosa importante es casi siempre el signo de un estado patológico (estado varicoso).

2.° Número y volumen. — Las venas son más numerosas que las arterias. Se comprueba, en efecto: 1.°, que en muchas regiones, especialmente en los miembros, cada arteria va acompañada de dos venas; únicamente los troncos arteriales voluminosos poseen una sola vena satélite, y aun en muchos casos esta última es acompañada por un conducto venoso colateral (B. Picqué y Pigache); 2.°, existe debajo de los tegumentos y en todas las partes del cuerpo una rica red venosa, la red superficial, mientras que en estas mismas regiones, salvo en la cabeza, las arterias son, si no ausentes, por lo menos muy raras y siempre de pequeño volumen. El número de las venas es, por término medio, el doble del de las arterias.

Asimismo, el volumen de las venas es mayor que el de las arterias: el calibre de cada una de las dos venas cavas es más considerable que el de la arteria aorta; las venas yugular interna, subclavia, axilar, femoral, etc., son todas más voluminosas que las arterias homónimas.

Para un mismo cono o sistema venoso, el volumen total de sus ramas periféricas reunidas es superior al del tronco terminal.

Las venas son generalmente más delgadas en los sujetos gordos que en los sujetos musculados. En un mismo individuo, el volumen de las venas es variable según ciertas condiciones fisiológicas: así es que las venas subcutáneas se dilatan durante la contracción muscular, las venas del cuello durante un esfuerzo. El frío borra las venas; se hinchan por la influencia del calor; en los miembros son más o menos voluminosas según se hallen en posición elevada o colgante.

3.° Situación. — Consideradas desde el punto de vista de su situación, las venas se dividen en dos grupos: las venas superficiales y las venas profundas.

a) *Venas profundas o subaponeuróticas.* — Algunas de ellas no van acompañadas de una arteria semejante: se las denomina venas solitarias. Ejemplo: las venas ácigos, las venas suprahepáticas, los senos craneales. La mayoría son satélites de las arterias y las acompañan en toda la extensión de su trayecto. Hemos visto que hay generalmente dos venas para una arteria, exceptuando los grandes troncos arteriales.

b) *Venas superficiales o subcutáneas.* — Poco patentes en algunos sujetos, adquieren en otros considerable desarrollo y se dibujan en la superficie de los tegumentos en forma de relieves azulados. Las venas subcutáneas no sirven solamente

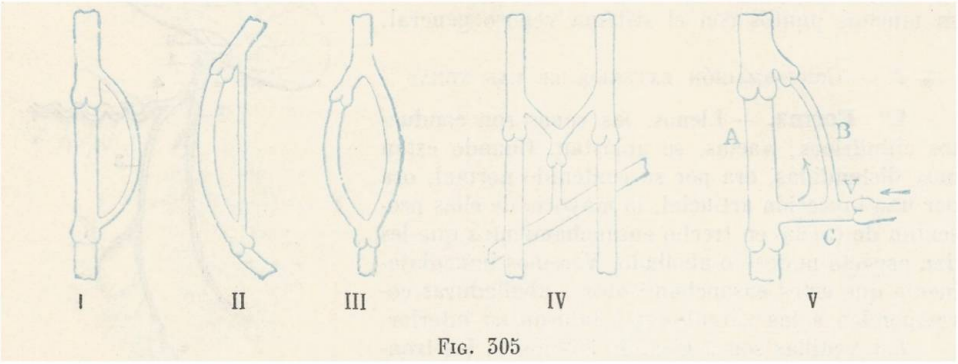

FIG. 305

Anastomosis venosas.

Diversos tipos de conductos de seguridad (según JARJAVAY).

para la circulación de la piel; hay que considerarlas como un sistema colateral o de descarga de la circulación profunda.

Estas venas superficiales nunca van acompañadas de arterias. Según BARDELEBEN, representarían, desde el punto de vista embriológico, las venas primitivas, mientras que las venas profundas serían las venas secundarias.

4.° Anastomosis. — Las venas comunican entre sí mucho más frecuentemente que las arterias. Estas anastomosis venosas son extremadamente variables. He aquí los principales tipos:

a) *Variedades según la dirección.* — Están representados todos los tipos de anastomosis: anastomosis por inosculación o en arcos; anastomosis transversales, oblicuas, longitudinales; por último, anastomosis en plexos, de las que las venas viscerales y las venas subcutáneas ofrecen numerosos ejemplos.

b) *Variedades según los vasos unidos por la anastomosis.* — Consideradas especialmente desde el punto de vista de sus relaciones con los vasos que unen, las anastomosis venosas pueden referirse a las tres modalidades siguientes:

α) Unas unen dos puntos diferentes de una misma vena. Esta modalidad es muy frecuente.

β) Otras unen dos venas diferentes entre sí, pudiendo estas venas estar alejadas o próximas.

γ) Hay otras, finalmente, que unen dos sistemas venosos situados en planos diferentes; por ejemplo, las anastomosis entre los senos meníngeos y las venas subcutáneas de la cabeza; las anastomosis entre las venas superficiales y profundas de los miembros.

c) *Anastomosis valvulares y avalvulares.* — En las anastomosis valvulares, la circulación se efectúa siempre en el mismo sentido indicado por la orientación de las válvulas.

Cuando el conducto anastomótico está desprovisto de válvulas, la sangre puede circular libremente por él en uno u otro sentido.

d) *Papel de las anastomosis venosas en la mecánica circulatoria.* — Estas anastomosis desempeñan un papel muy importante. Constituyen vías colaterales, vías derivativas, vías suplentes, conductos de seguridad: todos estos términos son sinónimos. Gracias a ellas, la presión sanguínea se equilibra a cada instante entre los diferentes departamentos del sistema venoso. Estos conductos colaterales pueden servir además para el restablecimiento de la circulación sanguínea en el caso de obstrucción o ligadura de troncos venosos más o menos importantes. Se pueden ligar las cuatro yugulares: la axilar, la subclavia, la femoral, hasta la vena cava inferior, por lo menos en la mayoría de los casos, sin determinar la gangrena de las regiones anastomóticas de que proceden.

§ 3. — Conformación interior de las venas

Al contrario de las paredes arteriales, que son lisas, la superficie interna de las venas ofrece de trecho en trecho algunos repliegues, que son las válvulas.

1.° Forma y disposición general de las válvulas. — La superficie interna de las venas ofrece, en efecto, de trecho en trecho, algunos repliegues membranosos que funcionan a manera de válvulas. Estas se hallan ordinariamente dispuestas a pares *(válvulas geminadas)*. Más raramente sólo se encuentra una sola *(válvulas solitarias)*. Más raramente aún, se observan tres en el mismo punto. Estas válvulas tienen la forma de nidos de paloma, semilunas flexibles pegadas a la pared del vaso, de suerte que el lado cóncavo está vuelto del lado del corazón. Cada una de ellas ofrece una cara interna o axil, convexa, dirigida del lado de los capilares; una cara externa o parietal, cóncava, que mira al corazón; un borde adherente, fijo a la pared del vaso, de contorno parabólico como el ángulo; un borde libre que flota libremente en el vaso. Al exterior, las válvulas se traducen cada una por un engrosamiento que limita por el lado situado arriba una parte estrechada o estrangulada. La estrangulación corresponde al borde adherente de la válvula; el engrosamiento corresponde a la cavidad o seno de la misma.

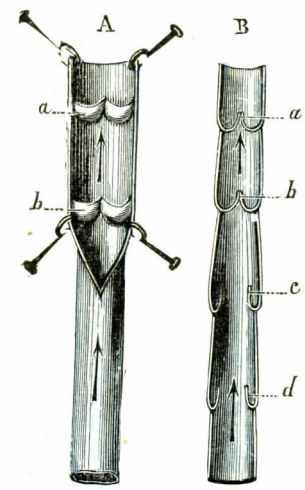

Fig. 306

Válvulas venosas.

A, un fragmento de vena, incidido en su mitad superior, para poner de manifiesto dos pares de válvulas (*a* y *b*).
B, corte esquemático de un trozo de vena, practicado en sentido de la longitud, para poner de manifiesto las válvulas en estado de descenso (*a* y *b*) y en estado de enderezamiento (*c* y *d*).

Desde el punto de vista de su situación se distinguen las *válvulas parietales* y las *válvulas ostiales:* las *válvulas parietales* ocupan un punto cualquiera de la pared del vaso; se asientan con preferencia debajo de la embocadura de una rama aferente: son las más numerosas; las *válvulas ostiales* ocupan el orificio de abocamiento de una vena en otra; se parecen a veces a verdaderos diafragmas agujereados en su centro circularmente: son más raras que las precedentes. Las válvulas ostiales se ven en las venas del corazón (válvula de Tebesio), en la embocadura de la yugular interna y de la vertebral en el tronco innominado, de la espermática derecha en la vena cava, de las intercostales en la ácigos, de las venas musculares en los troncos principales.

2.° Venas valvulares y venas avalvulares. — El número de válvulas varía según las venas. Es mayor en las venas pequeñas que en las gruesas: los grandes vasos del tronco y del cuello casi no poseen válvulas, mientras que es posible encontrar quince en una tibial posterior. Es más considerable en las venas profundas que en las superficiales; en las venas de los miembros inferiores que en los de los superiores.

Muchas de estas venas están completamente desprovistas de válvulas. Son las *venas avalvulares*, a saber: la vena cava superior, los troncos braquiocefálicos, las venas pulmonares, la vena porta y la mayoría de sus afluentes, la vena renal, etc.

Las venas provistas de válvulas se encuentran de preferencia: 1.°, en las regiones en que la circulación se efectúa contrariamente a la acción de la gravedad; 2.°, en aquellas en que las venas son susceptibles de ser comprimidas por el juego de los músculos. El número de las válvulas se halla en razón directa de las presiones a que están expuestas las venas (VILMART).

3.° Ley de espaciamiento de las válvulas. — Se ha creído durante mucho tiempo que el modo de distribución de las válvulas en una vena determinada no estaba sujeto a regla alguna, y que los intervalos que separan estas válvulas eran irregulares. Después de gran número de pacientes y meticulosas mediciones, BARDELEBEN (1880) ha establecido, por el contrario, que los aparatos valvulares están dispuestos obedeciendo a una ley precisa y rigurosa, que podemos llamar *ley del espaciamiento*. Esta ley puede formularse así: *el intervalo que separa dos válvulas consecutivas es igual a la distancia fundamental D o a un múltiplo simple de esta distancia* = 2 *D*, 3 *D*, 4 *D*, *o de una manera más general*, *r D*. He aquí ahora la explicación:

Desde un principio, cada vena de los miembros tienen un número determinado de válvulas, que se suceden, a intervalos regulares y constantes, desde el origen del vaso hasta su terminación. Estas válvulas dividen de este modo el vaso en una serie de segmentos o trozos iguales en longitud; y, por otra parte, cada una de ellas está separada de su vecina, ya hacia arriba, ya hacia abajo, por una distancia constante. A esta distancia invariable es a la que BARDELEBEN da el nombre de *distancia fundamental*. Este espaciamiento uniforme de los aparatos valvulares, que caracteriza las venas del embrión se observa también en el feto, en el niño y en el adulto; pero mucho falta para que todas las válvulas del embrión persistan y lleguen a su completo desarrollo. Cierto número de ellas quedan en estado rudimentario; otras, que, en cierta manera, se habían desarrollado, desaparecen luego por regresión.

Enunciar este último hecho equivale a indicar al mismo tiempo el modo como se distribuyen las válvulas en el adulto. En los puntos en que todas las válvulas se hayan desarrollado y conservado, cada una de ellas estará todavía separada de las válvulas vecinas por la *distancia fundamental D*. En cambio, en todos aquellos puntos en que la regresión haya motivado la desaparición de cierto número de válvulas, una válvula cualquiera estará separada de la válvula que la sigue inmediatamente por dos veces, tres veces, cuatro veces, etc., la distancia fundamental, según sean una, dos, tres, etc., las válvulas que hayan desaparecido en el intervalo en cuestión.

BARDELEBEN ha propuesto una segunda ley que no es más que la forma absoluta de una observación muy general hecha desde hace mucho tiempo por FABRICIO DE ACQUAPENDENTE: «Encima de toda válvula desemboca una vena aferente; debajo de toda rama hay una válvula.» Ramas y válvulas se corresponden en lugar y número. Las discordancias son aparentes y dependen de la atrofia precoz de una rama venosa o de un par valvular.

4.° Valor fisiológico de las válvulas. — Las válvulas venosas tienen la acción de válvulas móviles: se levantan y se borran para permitir a la sangre que camine de los capilares al corazón; se bajan y se tienden en todas las circunstancias en que la sangre tomara el camino de los capilares. De este modo se oponen a todo movimiento retrógrado. Gran número de válvulas son tan resistentes y se aplican tan exactamente una contra otra, que no es posible forzarlas con inyecciones empujadas violentamente. DELBET y MOCQUOT no han podido forzar la válvula ostial de la safena interna con una presión de 4 milímetros de agua; con una presión mayor han determinado la rotura de la pared venosa sin poder forzar la válvula. Las válvulas son también directrices de la corriente sanguínea fuerzan la sangre a progresar de la periferia al corazón; su estudio atento hizo presentir a HARVEY la circulación de la sangre.

§ 4. — ESTRUCTURA DE LAS VENAS

1.° Constitución general. — Las venas ofrecen: *a*, una *túnica interna*, la *endovena*, limitada por dentro por un revestimiento endotelial que descansa sobre tejido conjuntivo más o menos embrionario; *b*, una *túnica media* formada por una musculatura unas veces longitudinal y otras circular con elementos elásticos variables, abundantes; *c*, una *túnica externa* o *adventicia*.

2.° Estructura de las válvulas. — Están constituídas por un pliegue de la endovena, en medio del cual se ha desarrollado un dispositivo fibroso, abundante en elementos elásticos, la *lámina vascular*.

3.° Estructura y adaptaciones funcionales generales. — Como había visto ya RENAUT, que clasificaba las venas, según sus variaciones estructurales, en venas de *tipo receptor* y venas de *tipo propulsor*, se pueden dividir las venas en tres tipos (DUBREUIL): *a*, las venas de pared fibrosa pura; *b*, las venas de pared fibroelástica; *c*, las venas musculosas. Los *tipos fibroso* y *fibroelástico* se encuentran en las venas cuyo curso de la sangre se efectúa en el sentido de la gravedad o experimenta la aspiración torácica (venas de la cabeza, cuello, tórax). El *tipo muscular* o *conjuntivo muscular* se encuentra cuando el curso de la sangre se hace en sentido inverso de la gravedad (miembros, abdomen).

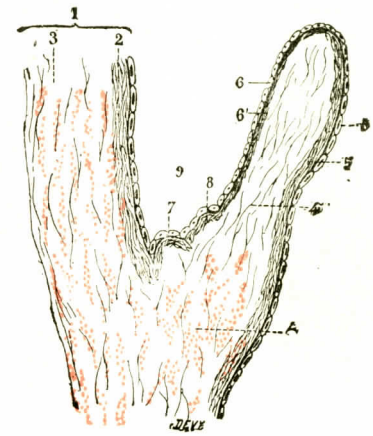

FIG. 307

Corte longitudinal de una vena con su válvula *(esquemática)*.

1, pared venosa, con 2, su túnica interna; 3, su túnica externa. — 4, lámina central o esqueleto de la válvula, con 4', fibras musculares de su base. — 5, endotelio de la cara interna, con 5', capa subendotelial. — 6, endotelio de la cara externa, con 6', capa subendotelial. — 7, 8, crestas de la base de la válvula, formando prominencia en el seno.

4.° Variaciones estructurales de las venas. — La importancia de las formaciones musculares en las paredes venosas varía proporcionalmente con el trabajo activo que deben desplegar las venas. Así es que las fibras musculares están poco desarrolladas en las grandes venas del cuello: yugulares, subclavias. Faltan en los senos venosos de la duramadre, en las venas de los huesos, en las de los centros nerviosos. Se multiplican, por el contrario, en las grandes venas de las extremidades inferiores: poplítea, crural, ilíaca externa.

Considerando las venas desde el punto de vista estructural es posible, pues, dividirlas en dos grandes grupos:

1.° Las *venas propulsivas*, abundantes en fibras musculares lisas.

2.° Las *venas receptivas*, escasas en fibras musculares y hasta desprovistas de ellas totalmente.

§ 5. — Nomenclatura de las venas

Adoptando para el estudio de las venas el mismo plan que ya seguimos para el de las arterias, las dividiremos en dos grandes grupos o sistemas y describiremos sucesivamente, en dos capítulos distintos:

1.° Las *venas correspondientes a la arteria pulmonar;*

2.° Las *venas correspondientes a la arteria aorta.*

CAPITULO II

VENAS PULMONARES

(VENAS CORRESPONDIENTES A LA ARTERIA PULMONAR)

La sangre venosa aportada a los pulmones por las dos ramas de la arteria pulmonar vuelve a la aurícula izquierda, en estado de sangre arterial, por conductos de ramificaciones convergentes que se designan con el nombre de *venas pulmonares*.

1.° Origen. — Las venas pulmonares nacen de la red capilar perialveolar. Sus ramas de origen son las *venas perilobulillares;* éstas reciben también venillas bronquiales procedentes de los bronquios pequeños, y venas pleurales que proceden de la pleura visceral.

Las venas perilobulillares se reúnen formando troncos cada vez más voluminosos. Existen tantas ramas venosas como ramas arteriales. Pero mientras que las arterias son satélites de los bronquios, las venas tienen un trayecto relativamente independiente y caminan por los intervalos comprendidos entre las ramificaciones bronquiales (LUCIEN y HOCHE). (Para más detalles, véase *Pulmones.*)

Llegadas al hilio, las venas pulmonares se resumen en tres troncos para el pulmón derecho, dos troncos para el pulmón izquierdo. El tronco que procede del lóbulo superior del pulmón derecho se reúne con el que emana del lóbulo medio. De ello resulta que el pulmón derecho sólo posee en definitiva, como el pulmón izquierdo, dos venas pulmonares.

Normalmente existen, pues, cuatro venas pulmonares: dos para cada lado, derecho e izquierdo. A cada lado se las distingue, a causa de su situación, en: vena pulmonar superior y vena pulmonar inferior. Pero es posible observar algunas veces tres venas pulmonares a la derecha, pues la vena procedente del lóbulo medio ha quedado independiente. Inversamente, las dos venas pulmonares izquierdas pueden fusionarse en un tronco único en su terminación.

2.° Trayecto. — Partidas del hilio del pulmón, las venas pulmonares se dirigen transversalmente de fuera adentro: las superiores, algo oblicuamente de arriba abajo; las inferiores, casi horizontalmente. Llegan así a la cara superior de la aurícula izquierda, donde terminan.

3.° Terminación. — Las venas pulmonares terminan en los ángulos de la cara posterior de la aurícula izquierda. Las venas procedentes del pulmón derecho desembocan en la proximidad del tabique interauricular; las venas procedentes del pulmón izquierdo se abren cerca de la pared externa de la aurícula. Para cada uno de ambos grupos, las dos venas superior e inferior se abren una junto a otra, la vena superior delante de la inferior.

4.° Dimensiones. — Estas venas, muy cortas, tienen una longitud que no suele exceder de 15 milímetros; las derechas son algo más largas que las izquierdas. Son muy voluminosas: su diámetro oscila entre 13 y 16 milímetros.

Es de notar que la vena pulmonar superior es más gruesa en ambos lados que la vena pulmonar inferior correspondiente. Además, las dos venas pulmonares derechas son algo más voluminosas que las dos venas pulmonares izquierdas, lo que

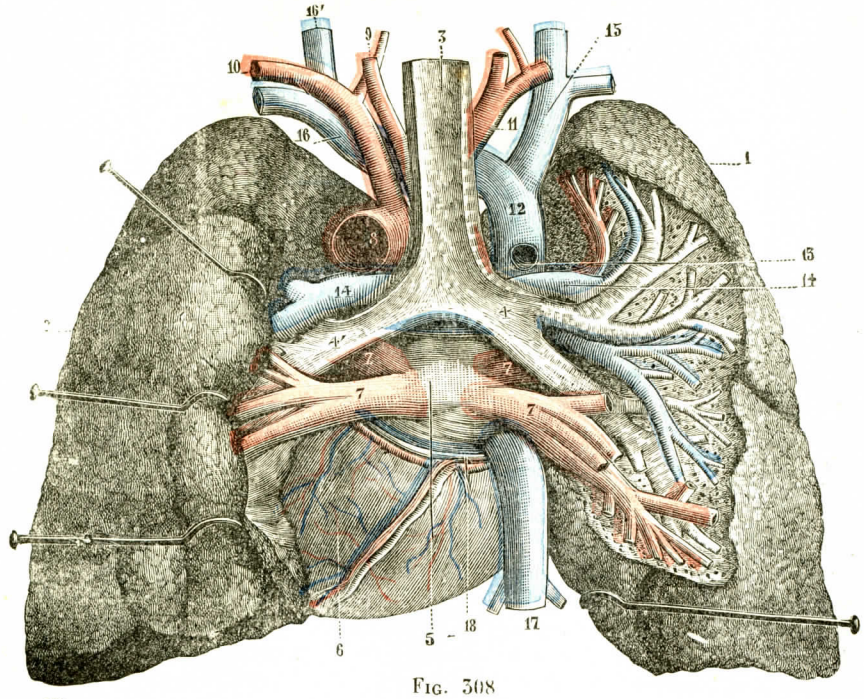

FIG. 308

Venas pulmonares vistas por su cara posterior

1, pulmón derecho. — 2, pulmón izquierdo. — 3, traquearteria. — 4, 4', bronquios derecho e izquierdo. — 5, aurícula izquierda. — 6, ventrículo izquierdo. — 7, venas pulmonares. — 8, cayado de la aorta. — 9, carótida primitiva izquierda. — 10, subclavia izquierda. — 11, tronco braquiocefálico arterial. — 12, vena cava superior. — 13 embocadura de la vena ácigos. — 14, arterias pulmonares. — 15, tronco venoso braquiocefálico derecho. — 16, tronco venoso braquiocefálico izquierdo. — 17, vena cava inferior. — 18, vena coronaria mayor.

parece natural si se recuerda que el pulmón derecho es siempre más voluminoso que el pulmón izquierdo.

Se admite generalmente que, al contrario de la regla general, la capacidad totalizada de las cuatro venas pulmonares es inferior a la de la arteria del mismo nombre. Esta diferencia sería, sin embargo, mínima. Pero semejante afirmación es rechazada por muchos anatomistas, especialmente por PORTAL y CRUVEILHIER.

5.° Estructura. — Las venas pulmonares no poseen válvulas, ni en su trayecto ni en su embocadura. Pero hay que observar que su orificio en la aurícula está rodeado de un anillo muscular estriado, formado de fibras que pertenecen a la aurícula. Estas fibras musculares se prolongan sobre el tronco venoso, ora en forma de anillos, ora en forma de asas, hasta el hilio del pulmón (STIEDA, 1877; PIANA, 1894). Gracias a esta disposición, las venas pulmonares poseen un aparato esfinteriano que compensa la ausencia de válvulas y que puede oponerse en cierto modo al reflujo de la sangre o, mejor, regularizar su caudal.

6.° Relaciones. — Se deben distinguir para las venas pulmonares dos porciones: una *porción extrapericardíaca* y una *porción pericardíaca.*

La *porción externa, extrapericardíaca,* tiene una longitud de un centímetro aproximadamente. Las venas superiores están delante y debajo de las ramas arteriales correspondientes; las venas inferiores están adyacentes a los bronquios y detrás de ellos. Del lado derecho las venas pulmonares están cruzadas perpendicularmente por el nervio frénico.

La *porción intrapericardíaca* mide solamente 5 milímetros de longitud. El pericardio rodea las venas pulmonares, no de un modo completo, sino en una parte solamente de su contorno (véase *Pericardio*). En esta porción las venas pulmonares superiores están situadas detrás de los gruesos vasos de la base del corazón: vena cava superior a la derecha, arteria pulmonar a la izquierda. Las venas pulmonares inferiores están detrás de las aurículas. (Para más detalles, véase *Pulmones*, t. III.)

7.° Anastomosis. — Las venas pulmonares están anastomizadas con el sistema cava por medio de las venas bronquiales y de las venas mediastinas, especialmente con la del plexo aórtico. Por este plexo venoso aórtico comunican con las venas esofágicas, pericardíacas y mediastinas posteriores. La consecuencia de estas anastomosis, por lo demás de pequeño calibre, es que con la sangre roja de las venas pulmonares puede mezclarse sangre negra en pequeña proporción.

CAPITULO III

VENAS AORTICAS

(VENAS CORRESPONDIENTES A LA ARTERIA AORTA)

La sangre arterial, diseminada en todos los territorios orgánicos por las innumerables divisiones de la arteria aorta, es devuelta a la aurícula derecha, en estado de sangre venosa, por dos conductos considerables que se han designado, probablemente a causa de su volumen, con el nombre de *venas cavas;* se distinguen estas últimas, por su situación, en vena cava superior y vena cava inferior. Las venas *cardíacas* se han descrito con el corazón (pág. 110).

Describiremos, pues, sucesivamente en dos distintos artículos:

1.° La *vena cava superior y sus afluentes;*

2.° La *vena cava inferior y sus afluentes*

ARTICULO PRIMERO

VENA CAVA SUPERIOR Y SUS AFLUENTES

La vena cava superior, también denominada vena cava descendente, es el tronco común al que llegan todas las venas de la mitad superior del cuerpo (exceptuando las venas cardíacas). Su territorio corresponde bastante exactamente, como se ve, a la porción torácica de la aorta y comprende la cabeza, el cuello, los miembros superiores y el pecho.

La vena cava superior es un gran vaso venoso intratorácico, situado en la parte anterior del mediastino anterior.

1.° Origen. Trayecto. Terminación. — Resulta de la reunión de los dos troncos venosos braquiocefálicos, reunión que se efectúa en la cara posterior del cartílago de la primera costilla; de aquí desciende a lo largo del borde derecho del esternón, ligeramente oblicua abajo y atrás, describiendo en su conjunto una ligera curva de concavidad interna. Su extremo inferior es, pues, más profundo que su extremo superior; su borde izquierdo, cóncavo, se amolda a la eminencia de la aorta ascendente.

Llega así a la parte superior del pericardio, lo perfora y viene a abrirse en la parte superior de la aurícula derecha.

Su terminación corresponde ordinariamente al extremo anterior del segundo espacio intercostal derecho o al borde superior del tercer cartílago costal.

2.° Dimensiones. — Su longitud, bastante variable según los sujetos a causa de la variabilidad de la confluencia de los dos troncos venosos braquiocefálicos, oscila entre 6 y 8 centímetros. Su diámetro es de 20 a 22 milímetros inferior al de los dos troncos braquiocefálicos reunidos.

3.° Relaciones. — La vena cava superior ocupa la parte superior derecha del mediastino anterior (fig. 310). Pero desde el punto de vista de sus relaciones se le pueden considerar dos porciones: una extrapericardíaca, la otra intrapericardíaca.

a) *Porción extrapericardíaca.* — La vena cava superior se relaciona: 1.°, *por delante*, con el borde derecho del esternón, con los dos primeros cartílagos costales y el extremo interno del primer espacio intercostal. Está, sin embargo, separada del esternón por el timo o el tejido adiposo que lo reemplaza. La pleura se extiende más o menos sobre su cara anterior; 2.°, *por detrás*, con la mitad derecha de la tráquea, el bronquio y los ganglios bronquiales (fig. 211); 3.°, *por dentro*, con la porción ascendente de la aorta, que la rechaza ligeramente a la derecha; 4.°, *por fuera*, con la cara interna del pulmón derecho, de la que está separada por la hoja derecha de la pleura mediastínica. Es seguida por su lado externo por el nervio frénico derecho y sus vasos satélites, los vasos diafragmáticos superiores.

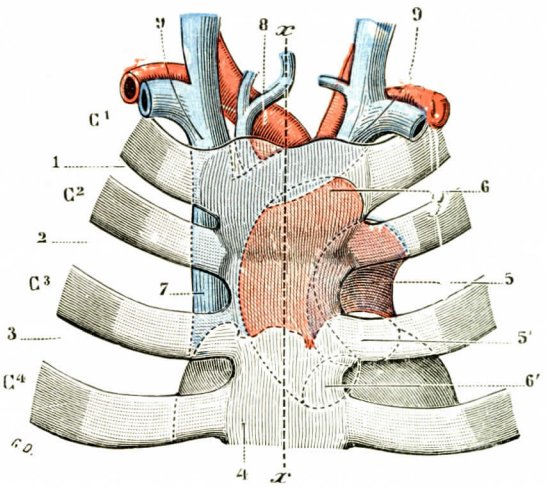

FIG. 309

Proyección sobre el peto esternocostal de los grandes vasos de la base del corazón.

C¹, C², C³, C⁴, las cuatro primeras costillas. — 1, 2, 3, los tres primeros espacios intercostales. — 4, esternón. — 5, arteria pulmonar, con 5', su orificio ventricular. — 6, aorta, con 6', su orificio ventricular. — 7, vena cava superior. — 8, tronco braquiocefálico arterial, y 9, 9', troncos braquiocefálicos venosos, derecho e izquierdo. — *xx*, línea medioesternal.

b) *Porción intrapericardíaca.*—La porción intrapericardíaca de la vena cava superior tiene una extensión muy variable, variabilidad que se extiende de algunos milímetros hasta 40 milímetros.

Perfora el saco fibroso del pericardio. Pero el pericardio seroso no le forma una vaina completa; la rodea solamente en sus dos tercios o tres cuartos externos.

En esta porción intrapericardíaca la vena cava superior se relaciona: 1.°, *por delante*, con la base de la aurícula derecha; 2.°, *por dentro*, con la aorta; 3.°, *por fuera*, con la pleura y el pulmón derechos; 4.°, *por detrás*, con la arteria y las venas pulmonares derechas.

4.° Afluentes y anastomosis. — La vena cava superior recibe en su extremo superior, como venas constituyentes, los dos troncos venosos braquiocefálicos. En el curso de su trayecto recibe ordinariamente un solo afluente: la vena ácigos mayor, que la penetra en la parte inferior. Accidentalmente puede recibir la tiroidea inferior derecha, el grupo de las venas tímicas, diafragmáticas y pericardíacas, o también la vena mamaria interna. La vena ácigos mayor, que recibe por su parte venas del tórax y de la columna vertebral, constituye un verdadero conducto anastomótico que une la vena cava superior con la cava inferior. Además, por todos sus orígenes torácicos y vertebrales la vena cava superior se anastomiza con las raíces abdominales y vertebrales de la vena cava inferior. Estas anastomosis son muy importantes; por esto la supresión de la vena cava superior no es un obstáculo absoluto a la circulación venosa de la parte superior del cuerpo.

5.° Anomalías. — Pueden existir dos venas cavas superiores, estando formada cada una de ellas por la unión de la yugular interna y la subclavia del

lado correspondiente. En este caso, la vena cava superior izquierda desciende a la izquierda de la línea media, por delante del cayado aórtico; al llegar al corazón

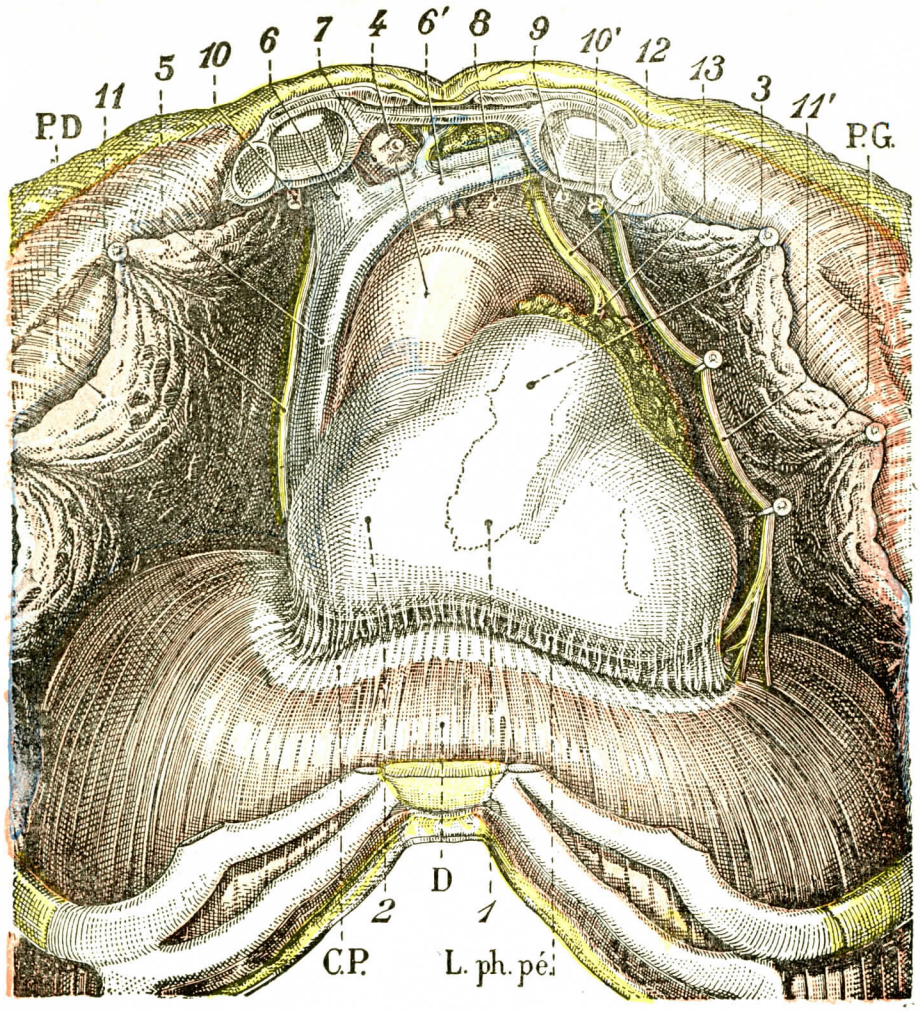

FIG. 310

El corazón en su lugar en el pericardio.

D., diafragma. — L. ph. pe., ligamento frénicopericardíaco. — C.P., centro frénico. — P.D., pulmón derecho. — **P.G., pulmón izquierdo.**

1, ventrículo derecho. — 2, aurícula derecha. — 3, eminencia de la arteria pulmonar. — 4, aorta. — 5, vena cava superior. — 6, 6', troncos venosos braquiocefálicos derecho e izquierdo. — 7, tronco arterial braquiocefálico. — **8, arteria carótida primitiva izquierda.** — **9, arteria subclavia izquierda.** — **10, 10', arteria mamaria interna.** — 11, nervio frénico derecho. — 11', nervio frénico izquierdo. — 12, nervio neumogástrico izquierdo. — 13, recurrente izquierdo.

tuerce bruscamente a la derecha y va a abrirse en la parte posterior e inferior de la aurícula derecha.

Muy rara vez (HYRTL, GRUBER, LUSCHKA) la vena cava superior izquierda, cuando existe, se abre en la aurícula izquierda. En ciertos casos puede no haber sino una cava superior izquierda. Estas anomalías se explican claramente por el desarrollo:

a) *Evolución normal.* — Hay primitivamente dos venas cavas superiores simétricas: derecha e izquierda. La disposición primitivamente simétrica de los troncos venosos se hace luego asimétrica. Esta transformación es debida a que se establece una anastomosis transversal entre las dos venas cavas superiores.

Como esta anastomosis transversal lleva cada vez más, y finalmente por completo, la sangre de la vena yugular izquierda a la vena yugular derecha, resulta que el extremo inferior de la vena cava superior izquierda se reduce a un pequeño vaso situado en el surco coronario del corazón: es el *seno coronario*, que recibe las venas coronarias.

b) *Evolución anormal.* — Según Angel y Villemin, la persistencia de la vena cava superior izquierda se debería a la no formación de la anastomosis entre las dos venas cavas superiores o a una anomalía de dirección de esta anastomosis. 1.° La anastomosis entre las dos venas puede no existir, y entonces persiste la disposición normal del feto; 2.°, la anastomosis entre las dos venas cavas superiores existe, pero es muy pequeña. La vena cava izquierda persiste todavía; 3.°, la anastomosis está bien desarrollada, pero es menos oblicua que normalmente. La vena cava izquierda subsiste, pero es menos voluminosa que la derecha; 4.°, la anastomosis entre las dos venas cavas es oblicua, pero de abajo arriba y de derecha a izquierda. Unicamente existe la vena cava superior izquierda.

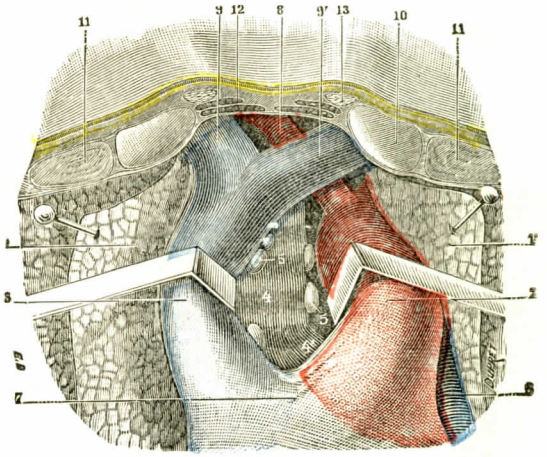

Fig. 311

Relaciones de la tráquea con los grandes vasos del corazón (T.-J.).

1, 1', pulmón derecho y pulmón izquierdo, erinados hacia fuera. — 2, aorta, grandemente separada hacia la izquierda. — 3, vena cava superior, grandemente apartada hacia la derecha. — 4, tráquea, con 4', bronquio izquierdo. — 5, ganglios tráqueobronquiales. — 6, arteria pulmonar. — 7, pericardio. — 8, tronco arterial braquiocefálico. — 9, 9', troncos venosos braquiocefálicos derecho e izquierdo. — 10, clavícula. — 11, primera costilla. — 12, músculos esternocleidohioideo y esternotiroideo. — 13, tendón esternal del esternocleidomastoideo.

6.° Estructura. — La vena cava superior no tiene válvulas: el reflujo de la sangre se manifiesta a menudo.

Según Eberth, la vena cava superior del hombre no contiene elementos contráctiles. Verosímilmente es una disposición especial en el hombre, pues en otros animales, el buey, el carnero, se encuentra una doble capa de fibras lisas longitudinales y circulares. Estas diferencias de estructura se explican tal vez por la diferencia de estación, que es bípeda en el hombre y cuadrúpeda en los animales precitados.

En su porción extrapericardíaca, la vaina vascular laminosa que continúa la vaina de los troncos venosos braquiocefálicos está reforzada por la hoja fibrosa del pericardio, que se pierde insensiblemente en ella como en todos los grandes vasos, y por las expansiones inferiores de las aponeurosis del cuello.

En su porción intrapericardíaca, la vena cava superior presenta en todo su contorno y en una longitud de 20 a 25 milímetros fibras musculares estriadas que son una dependencia de la aurícula. Posee igualmente una vaina serosa que le suministra la hoja visceral del pericardio; pero esta vaina no es completa, tapiza su cara anterior, su borde derecho y su cara posterior.

ARTICULO II

TRONCOS VENOSOS BRAQUIOCEFALICOS

Los troncos venosos braquiocefálicos, así llamados porque resumen la circulación venosa del miembro superior y de la cabeza, están situados en la parte superior del tórax. Son en número de dos, uno *derecho* y otro *izquierdo*.

Describiremos los troncos en este artículo, reservando el siguiente para los afluentes.

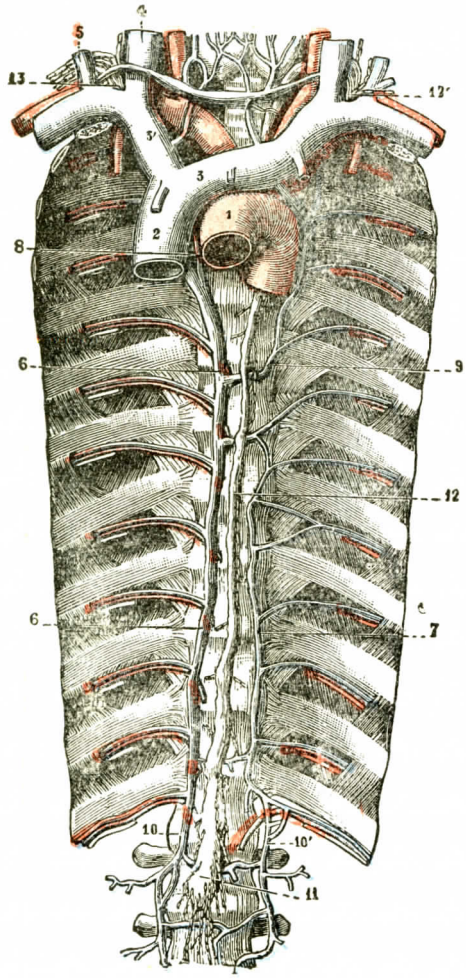

FIG. 312

Troncos venosos braquiocefálicos.

1, cayado de la aorta y sus ramas. — 2, vena cava superior. — 3, tronco venoso braquiocefálico izquierdo. — 3', tronco braquiocefálico derecho. — 4, yugular interna. — 5, yugular externa. — 6, 6, ácigos mayor. — 7, ácigos menor. — 8, tronco común de las venas intercostales superiores derechas. — 9, tronco común de las venas intercostales superiores izquierdas. — 10, 10', venas lumbares ascendentes. — 11, cisterna de Pecquet y sus afluentes. — 12, conducto torácico, con 12', su desembocadura en la subclavia izquierda. — 13, gran vena linfática que se abre en la vena subclavia derecha.

1.° Origen, trayecto y terminación. — Tienen su origen, tanto a la derecha como a la izquierda, detrás de la articulación esternoclavicular, en donde resultan de la unión a este nivel de la subclavia y la yugular interna (fig. 316).

Desde aquí se dirigen oblicuamente abajo y adentro, hacia la cara posterior del primer cartílago costal del lado derecho, y aquí se fusionan para formar un tronco único, que es la vena cava superior. Su calibre varía de 14 a 18 milímetros. El tronco braquiocefálico del lado izquierdo, probablemente porque recibe la mayor parte de las venas tiroideas inferiores, es por lo general más voluminoso que el del lado derecho.

2.° Paralelo anatómico de los dos vasos. — Como quiera que los dos troncos braquiocefálicos tienen su origen a nivel de la articulación esternoclavicular correspondiente, esto es, en dos puntos equidistantes de la línea media, y como, por otra parte, su punto de desagüe en la vena cava superior está situado a la derecha de dicha línea media, se comprende desde luego que los dos troncos venosos, derecho e izquierdo, si bien son homólogos, no pueden ser absolutamente semejantes. Presentan, en efecto, notables diferencias, que se refieren a su longitud, dirección y relaciones.

Desde el punto de vista de la longitud, el tronco venoso braquiocefálico derecho mide, por término medio, 3 centímetros; el tronco venoso del lado izquierdo naturalmente más largo, mide 5 ó 6.

Desde el punto de vista de la dirección, el tronco venoso del lado derecho es algo oblicuo de arriba abajo y de fuera a dentro, pero se aproxima mucho a la vertical. El del lado izquierdo, por el contrario, si bien presenta una oblicuidad en el mismo sentido, sigue una dirección que se aproxima mucho a la horizontal. El ángulo según el cual se encuentran para efectuar su unión es un ángulo recto.

Desde el punto de vista de sus relaciones, el *tronco venoso braquiocefálico derecho* se relaciona: 1.°, *por delante*, con el primer cartílago costal, el extremo interno de la clavícula y la parte derecha del mango del esternón, del que está

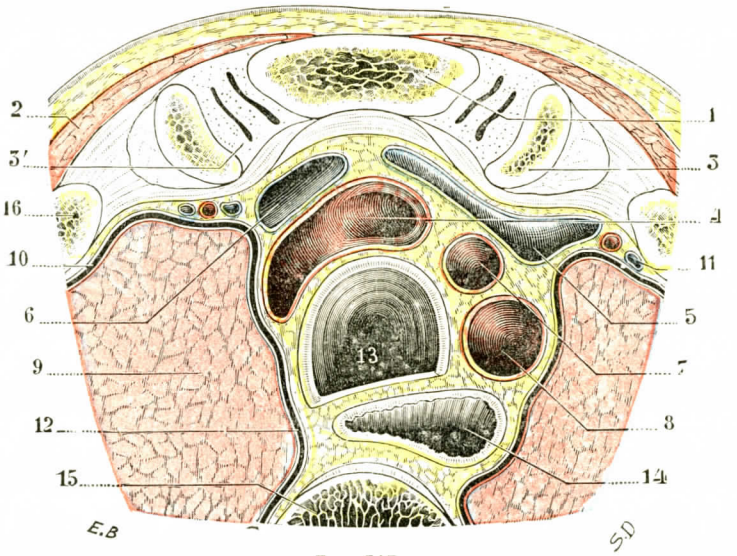

FIG. 313

Corte horizontal del mediastino a un través de dedo por debajo del borde superior de la horquilla esternal (sujeto congelado, segmento superior del corte) (T.-J.).

1, esternón. — 2, pectoral mayor. — 3, extremidad interna de la clavícula. — 3', menisco de la articulación esternoclavicular. — 4, tronco arterial braquiocefálico, a nivel de su bifurcación. — 5, tronco venoso braquiocefálico izquierdo. — 6, tronco venoso braquiocefálico derecho. — 7, carótida izquierda. — 8, subclavia izquierda. — 9, pulmón derecho. — 10, pleura parietal derecha. — 11, vasos mamarios internos. — 12, pleura mediastina derecha. — 13, traquea. — 14, esófago. — 15, tercera vértebra dorsal. — 16, primera costilla.

separado por la inserción inferior de los músculos esternohioideo y esternotiroideo correspondientes; 2.°, *por detrás*, con el pulmón, del que está separado por la hoja derecha de la pleura mediastina, y con el nervio neumogástrico; 3.°, *por fuera* se relaciona también con la pleura y el pulmón y con el nervio frénico; 4.°, *por dentro* corresponde al tronco arterial braquiocefálico derecho. Este último se halla en un plano algo posterior y más oblicuo que el tronco venoso. Está más alejado de la vena en la parte inferior que en la superior. En el espacio libre comprendido entre los dos vasos se interponen tejido celular y ganglios linfáticos.

El *tronco venoso braquiocefálico izquierdo* es oblicuo de arriba abajo y de izquierda a derecha. Describe una curva de concavidad posterior, amoldándose a la cara superior del cayado de la aorta y comprendiendo las tres arterias que se desprenden de él (fig. 313).

Se relaciona: 1.°, *por delante*, con el extremo interno de la clavícula, la articulación esternoclavicular y la parte superior del esternón, del que está separado por la inserción inferior de los músculos esternotiroideo y esternohioideo, por el timo o la masa adiposa que lo reemplaza. Este grueso tronco venoso excede a veces el borde superior del esternón, lo que permite comprobar el pulso venoso en la

fosita supraesternal; 2.°, *por detrás*, con el nervio frénico izquierdo, el nervio neumogástrico izquierdo, con la arteria subclavia y la arteria carótida primitiva izquierdas, con el tronco arterial braquiocefálico derecho; 3.°, *su borde inferior* descansa sobre el cayado de la aorta; 4.°, *su borde superior* es libre.

3.° Estructura. — Como la vena cava superior, los dos troncos venosos braquiocefálicos están desprovistos de válvulas, disposición anatómica que permite a la sangre venosa refluir libremente hacia la periferia en cada sístole auricular.

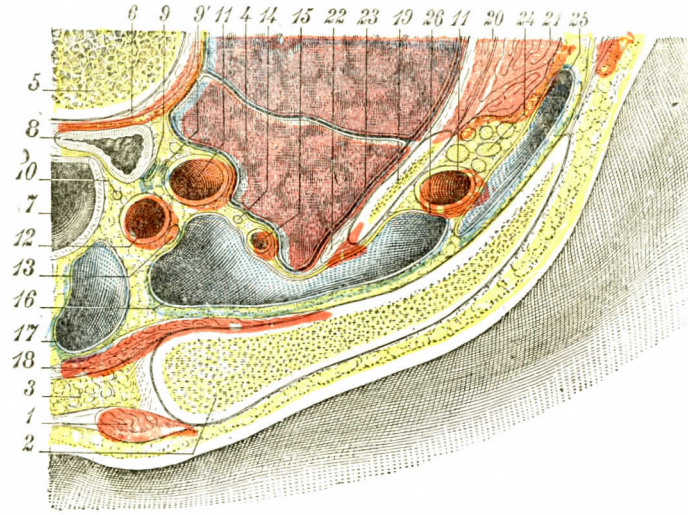

FIG. 314

Corte horizontal del vértice del tórax que pasa por la mitad interna de la clavícula (lado izquierdo, segmento inferior del corte) (T.-J.).

1, esternocleidomastoideo, fascículo esternal. — 2, clavícula. — 3, espacio supraesternal. — 4, vértice del pulmón izquierdo. — 5, segunda vértebra dorsal. — 6, músculos prevertebrales. — 7, tráquea. — 8, esófago. — 9, conducto torácico, con 9', una de sus ramas. — 10, nervio recurrente izquierdo. — 11, arteria subclavia. — 12, carótida primitiva. — 13, neumogástrico. — 14, nervio frénico. — 15, arteria mamaria interna. — 16, tronco venoso braquiocefálico izquierdo. — 17, voluminosa vena tiroidea. — 18, músculos infrahioideos. — 19, primera costilla. — 20, músculos intercostales. — 21, escaleno posterior. — 22, escaleno anterior. — 23, cavidad pleural. — 24, nervios del plexo braquial. — 25, cayado de la yugular externa cortado en el punto en que desemboca en la vena subclavia. — 26, vena subclavia seccionada a nivel de su desembocadura en el tronco braquiocefálico.

Recordemos de paso que sus paredes, como en las subclavias, se encuentran reforzadas por expansiones fibrosas procedentes de las aponeurosis del cuello. De ello resulta que, en lugar de aplastarse como las venas ordinarias, quedan siempre abiertas, condición que favorece singularmente la circulación de retorno.

ARTICULO III

AFLUENTES DE LOS TRONCOS VENOSOS BRAQUIOCEFALICOS

A los dos troncos venosos braquiocefálicos llegan como afluentes, directamente o por medio de otros troncos: 1.°, las *venas del miembro superior;* 2.°, las *venas de la cabeza, de la cara y del cuello;* 3.°, las *venas del tórax;* 4.°, las *venas del raquis*. Estas últimas se describirán después de la vena cava inferior.

Antes de describir los grandes grupos venosos señalaremos en un párrafo especial las ramas colaterales de menor importancia.

§ 1. — Ramas colaterales de los troncos venosos braquiocefálicos

Los troncos venosos braquiocefálicos reciben como ramas colaterales: 1.°, las venas yugulares posteriores; 2.°, las venas vertebrales; 3.°, las venas tiroideas inferiores; 4.°, las venas mamarias internas; 5.°, los troncos comunes de las venas intercostales superiores; 6.°, las venas diafragmáticas superiores; 7.°, las venas tímicas; 8.°, las venas pericardíacas; 9.°, las venas mediastinas.

1.° Venas yugulares posteriores. — Las venas yugulares posteriores son venas profundas de la nuca. Constituyen troncos colectores importantes de los plexos raquídeos y se estudiarán con más detalles con las venas del raquis. Cada una de ellas tiene su origen en la región superior de la nuca (figura 315), entre el occipital y el atlas, por la reunión de múltiples ramas, que son, según Walter (*Tesis de París*, 1885): 1.°, la *vena mastoidea;* 2.°, la *vena condílea posterior;* 3.°, una o dos *venas occipitales profundas;* 4.°, ramas plexiformes, que rodean el agujero occipital; 5.°, ramas que proceden de las venas intrarraquídeas, las cuales forman en este punto, en el agujero externo del canal, un voluminoso paquete o plexo, conocido con el nombre de *confluente occipitovertebral.*

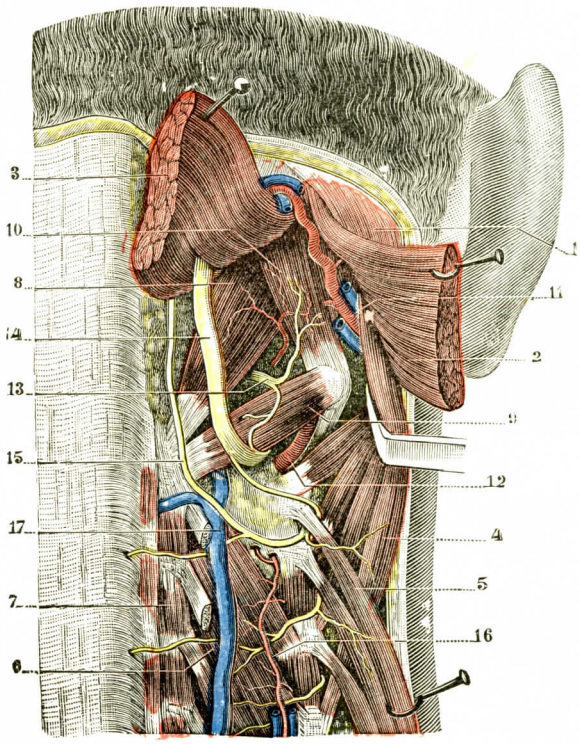

Fig. 315

Región de la nuca: plano de los músculos oblicuos y de los músculos rectos (T.-J.).

1, esternocleidomastoideo. — 2, esplenio de la cabeza. — 3, complexo mayor. — 4, complexo menor, reclinado hacia fuera. — 5, angular. — 6, transverso espinoso. — 7, interespinoso del cuello. — 8, recto mayor de la cabeza. — 9, oblicuo mayor. — 10, oblicuo menor. — 11, arteria occipital. — 12, arteria vertebral. — 13, rama posterior del primer nervio cervical. — 14, nervio suboccipital mayor. — 15, rama posterior del tercer nervio cervical. — 16, cervical profunda. — 17, yugular posterior.

Así constituída, la yugular posterior desciende por los canales vertebrales hasta la parte inferior de la nuca. Cambiando entonces de dirección hacia abajo y adelante, se coloca entre la primera costilla y la apófisis transversa de la séptima vértebra cervical y viene a abrirse en la parte posterior del tronco venoso braquiocefálico correspondiente, algo por fuera de la vena vertebral.

En su trayecto recoge la mayor parte de las venas de la nuca: las restantes desembocan en las yugulares externas, en las venas occipitales, en las cervicales profundas y en las vertebrales.

Una anastomosis transversal constante une las dos venas yugulares posteriores a nivel de la apófisis espinosa del axis.

2.° Venas vertebrales. — Las venas vertebrales merecen ser descritas también con los plexos raquídeos. Notemos aquí solamente que la vena vertebral no se corresponde por completo con la arteria vertebral, sino solamente con su porción cervical.

Nace debajo del agujero occipital, desprendiéndose, como la yugular posterior, del confluente occípitovertebral, que la pone en relación a la vez con las venas intrarraquídeas y con la circulación de los senos craneales.

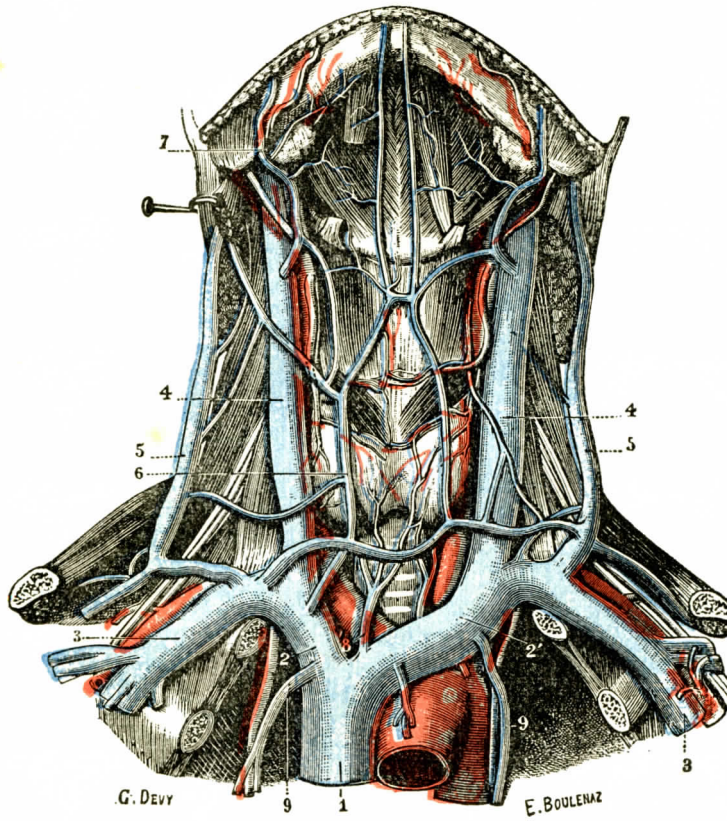

FIG. 316

Vena cava superior y sus afluentes.

1, vena cava superior. — 2, tronco braquiocefálico derecho. — 2', tronco braquiocefálico izquierdo. — 3, 3, venas subclavias. — 4, yugular interna. — 5, yugular externa. — 6, yugular anterior. — 7, vena facial. — 8, venas tiroideas. — 9, vena mamaria interna.

Después, dirigiéndose de arriba abajo, se introduce, junto con la arteria homónima, en los agujeros que presentan en su base las apófisis transversas de las vértebras cervicales, y desciende así hasta la quinta o la sexta de estas vértebras. Durante este trayecto, la arteria está situada por dentro y delante de la vena, que la rodea en los dos tercios o los tres cuartos de su circunferencia.

Al salir del agujero de la apófisis transversa de la quinta o la sexta cervicales, algunas veces de la séptima, la vena vertebral se desvía algo hacia delante y abajo; recibe entonces las venas *cervical ascendente* y *cervical profunda*, que corresponden exactamente a las arterias del mismo nombre, y viene, finalmente, a abrirse en la

parte posterior del tronco venoso braquiocefálico, algo por dentro de la vena yugular interna. Su desembocadura está constantemente provista de una válvula *(válvula ostial)*, formada de una o dos valvas.

Esta vena recibe, en el curso de su trayecto: 1.°, venillas que proceden de los músculos de la nuca; 2.°, venas que provienen de los plexos intrarraquídeos, a través de los agujeros de conjunción (venas de conjunción). Cambia, además, con la yugular posterior numerosas anastomosis de dirección transversal o más o menos oblicua.

3.° Venas tiroideas inferiores. — Hemos visto ya que del cuerpo tiroides salen tres órdenes de venas: 1.°, las venas tiroideas superiores, que van a la parte superior de la vena yugular interna, ora directamente, ora después de haberse reunido con las venas lingual y facial para formar el *tronco tirolinguofacial;* 2.°, las venas tiroideas medias, que van igualmente por un trayecto transversal a la vena yugular interna; 3.°, las venas tiroideas inferiores.

Estas venas tiroideas inferiores corresponden a la arteria tiroidea inferior o a la arteria media de Neubauer; pero no son satélites de las arterias. Generalmente en número de dos, derecha e izquierda, pueden constituir en los casos extremos tres troncos o un solo tronco medio.

Salen del cuerpo tiroides por su borde inferior. Descienden, pues, a la cara posterior de los músculos esternotiroideos, se anastomizan frecuentemente entre sí y forman a veces, delante de la tráquea, un verdadero plexo cuya importancia puede a veces dificultar la operación de la traqueotomía. Cuando existen dos troncos, el derecho va al ángulo de reunión de los dos troncos venosos braquiocefálicos o también directamente a la vena cava superior; el tronco izquierdo viene a abrirse en el tronco venoso braquiocefálico izquierdo.

Las venas tiroideas inferiores están extensamente anastomizadas con las otras venas del cuerpo tiroides; están unidas igualmente al arco transversal de las yugulares anteriores. Reciben, además, ramos traqueales, ramos esofágicos y algunas veces venas tímicas.

4.° Venas mamarias internas. — Estas venas son satélites de la arteria homónima y tienen el mismo trayecto. Son primero dobles en relación a la arteria; luego, a la altura del segundo o tercer espacio intercostal, se reúnen en un tronco único que ocupa el lado interno de la arteria. La vena mamaria interna derecha llega al ángulo de reunión de los dos troncos venosos braquiocefálicos, derecho e izquierdo, en la cara anterior. La vena mamaria interna izquierda va al tronco venoso braquiocefálico izquierdo.

Recibe, como ramas colaterales: 1.°, venas esternales; 2.°, venas intercostales anteriores; 3.°, algunas venas mediastinas.

Están anastomizadas: 1.°, entre sí, ora por las venas esternales, ora por una vena esternal prexifoidea; 2.°, con las intercostales posteriores, por medio de sus ramas intercostales anteriores; 3.°, con las venas mamarias externas; 4.°, con las venas subcutáneas abdominales.

Estas venas mamarias internas unen también la circulación venosa del abdomen con la del tórax; constituyen, pues, conductos de derivación muy importantes en los casos de obstrucción de la vena porta o en los casos de obstrucción de una de las venas cavas.

5.° Venas intercostales superiores. — Así como se distinguen arterias intercostales superiores, ramas de la arteria subclavia, y arterias intercostales inferiores, ramas de la aorta torácica, igualmente se distinguen venas intercostales superiores y venas intercostales inferiores. Las venas intercostales inferiores van a

las venas ácigos y se describirán con ellas. En cuanto a las intercostales superiores, ofrecen variaciones bastante grandes según los casos, y por esto se describen diferentemente según los autores.

Las venas intercostales de los tres o cuatro primeros espacios se reúnen para formar los troncos comunes de las venas intercostales superiores, troncos derecho e izquierdo.

En ciertos casos estos dos troncos comunes siguen un trayecto ascendente y van a desembocar en los troncos venosos braquiocefálicos correspondientes.

En otros casos, que parecen los más numerosos, el tronco intercostal superior derecho viene a terminar en la vena ácigos mayor, en el codo que forma esta vena.

Por último, el tronco intercostal superior izquierdo puede también terminar en la ácigos menor. (Para más detalles, véase más adelante *Venas ácigos.*)

6.° Venas diafragmáticas superiores. — Las venas diafragmáticas son ordinariamente en número de dos a cada lado. Se originan en la cara superior del diafragma, detrás del esternón. Se dirigen en seguida verticalmente arriba, por la cara externa del pericardio, siguiendo a cada lado el nervio frénico correspondiente.

En su parte superior las dos venas de cada lado se fusionan en un solo tronco terminal. El tronco derecho termina en el ángulo de reunión de los dos troncos venosos braquiocefálicos; el tronco izquierdo se abre en el tronco venoso braquiocefálico del mismo lado.

Tienen anastomosis con las venas mediastinas, pericardíacas y tímicas.

7.° Venas tímicas. — Las venas tímicas son gruesas en el niño, muy pequeñas, por el contrario, en el adulto. Son en número variable, generalmente dos o tres. Terminan algunas veces en los troncos venosos braquiocefálicos correspondientes. En ciertos casos se fusionan con las venas diafragmáticas superiores. En otros casos, por último, algunas de sus ramas desembocan en la mamaria interna.

8.° Venas pericardíacas. — Son muy delgadas y en número muy variable. Una parte solamente llegan a los troncos venosos braquiocefálicos. Las otras desembocan en las ácigos o en la mamaria interna, o en las venas diafragmáticas o también en la vena cava.

9.° Venas mediastínicas. — Son igualmente muy delgadas y desembocan por lo general en los troncos venosos próximos.

§ 2. — Venas del miembro superior

Las venas del miembro superior se dividen en dos grupos: las *venas profundas* o *subaponeuróticas* y las *venas superficiales* o *subcutáneas.*

A. — Venas profundas

1.° Venas profundas de la mano, del antebrazo y del brazo. — Las venas profundas del miembro superior siguen exactamente el trayecto de las arterias; tienen sus mismos límites, sus mismas relaciones y los mismos nombres. Son, además, en número de dos para cada arteria. Así es que vemos en la mano dos venas interóseas para cada una de las arterias homónimas; dos arcos venosos superficiales, dos arcos venosos profundos, que corresponden a los arcos arteriales del

mismo nombre. En el antebrazo observamos dos venas radiales y dos venas cubitales; en el brazo, dos venas humerales.

Acabamos de establecer, en principio, que cada arteria del miembro superior camina entre dos venas, sus *venas satélites*, que le están íntimamente adheridas. Cierto número de ellas, sin embargo, forman excepción a esta ley; las arterias colaterales de los dedos, especialmente, están desprovistas de venas satélites que les correspondan exactamente; además, las dos arterias más voluminosas del miembro superior, la arteria subclavia y la arteria axilar, no poseen cada una de ellas más que una sola vena. Estas dos *venas*, vena *axilar* y vena *subclavia*, a causa de su importancia y sus relaciones, merecen una descripción especial.

2.° Vena axilar. — La vena axilar, nacida de la reunión de las dos venas humerales, a menudo también (normalmente según CARLE) de la reunión de la basílica con la humeral interna, atraviesa diagonalmente la región de la axila y llega hasta debajo de la clavícula, en donde toma el nombre de *subclavia*.

En su trayecto ascendente ocupa al principio el lado interno de la arteria homónima. Después describe insensiblemente un círculo, para venir a colocarse delante de ella.

Conforme a la ley o regla más arriba enunciada, la vena axilar recibe como afluentes: dos *venas acromiotorácicas*, dos *venas torácicas inferiores*, dos *venas escapulares inferiores* y cuatro *venas circunflejas*, dos anteriores y dos posteriores. Todas estas venas corresponden a las arterias del mismo nombre.

Conducto venoso colateral. — Según R. PICQUÉ y BOURGUIGNON, la vena axilar va a veces acompañada de un conducto venoso colateral más o menos importante. Esta disposición atestiguaría, según estos autores, la dualidad primitiva de la vena axilar, dualidad que tendería a desaparecer; el tronco colateral sería un vestigio.

Anastomosis. — Las más interesantes son las que presentan las venas torácicas o mamarias externas con las venas del tórax: intercostales y ramas laterales de las venas epigástricas. Las venas torácicas inferiores constituyen, en efecto, una gran vía suplementaria en las obstrucciones de los grandes troncos venosos. Llevan a la axila la sangre abdominal en las obstrucciones de la vena cava inferior o de la vena porta. Inversamente, dirigen hacia el abdomen sangre del miembro superior y del tórax en los casos de compresión de la cava superior.

3.° Vena subclavia. — Continuación directa de la vena axilar, la vena subclavia se extiende desde la clavícula hasta la articulación esternoclavicular, en donde se reúne con la yugular correspondiente para formar el tronco venoso braquiocefálico antes descrito (fig. 316).

Al revés de lo que pasa en las arterias homónimas, las dos venas subclavias, derecha e izquierda, presentan idéntica dirección, igual longitud y las mismas relaciones.

Por delante, corresponden al principio al músculo subclavicular, y más lejos, a la extremidad interna de la clavícula. *Hacia atrás*, siguen el borde anterior de la arteria subclavia, de la cual están separadas, en su parte media, por el músculo escaleno anterior. *Por abajo*, descansan sucesivamente sobre la primera costilla y sobre el vértice del pulmón, del cual las separa la pleura. *Hacia arriba*, no están separadas de la piel más que por el músculo cutáneo, por la aponeurosis cervical superficial y por la aponeurosis cervical media, que les está íntimamente adherida, extendiendo sobre todo su contorno una vaina fibrosa casi completa (véase MIOLOGÍA).

En el extremo terminal de cada una de las venas subclavias se encuentran dos válvulas, situadas una enfrente de otra y generalmente bastante completas para oponerse al reflujo de la sangre contenida en el tronco braquiocefálico.

De todas las ramas venosas que acompañan a las siete ramas colaterales suministradas por la arteria subclavia, dos solamente abocan en la vena homónima: éstas son las *venas intercostales superiores*, que, por su origen y por la mayor parte de su trayecto, pertenecen a las paredes del tórax. Todas las demás, las *mamarias externas*, las *vertebrales*, las *tiroideas inferiores*, las *cervicales profundas*, las *escapulares inferiores* y las *escapulares posteriores*, van a abrirse, ya en una de las yugulares, ya en el tronco venoso braquiocefálico; las volveremos a encontrar más adelante.

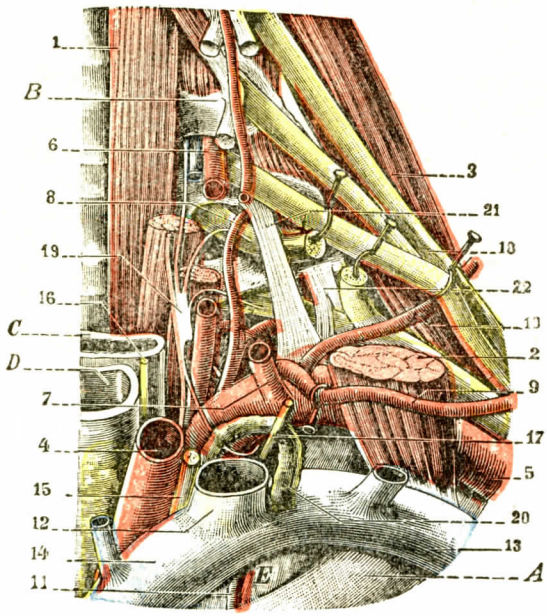

FIG. 317

Relaciones de la arteria subclavia izquierda por dentro de los escalenos (T.-J.).

A, primera costilla.—B, tubérculo de Chassaignac.—C, esófago. — D, tráquea. — E, cúpula pleural.

1, músculo largo del cuello. — 2, escaleno anterior. — 3, escaleno posterior. — 4, carótida primitiva. — 5, subclavia. — 6, vertebral. — 7, tiroidea inferior. — 8, cervical profunda. — 9, escapular superior. — 10, escapular posterior. — 11, mamaria interna. — 12, yugular interna. — 13, vena subclavia. — 14, tronco venoso braquiocefálico. — 15, neumogástrico. — 16, recurrente. — 17, frénico. — 18, plexo braquial. — 19, ganglio cervical inferior del gran simpático. — 20, conducto torácico. — 21, ligamento pleurotransverso. — 22, ligamento costopleural.

Al unirse con la yugular interna, la vena subclavia forma un ángulo recto abierto hacia arriba y afuera: es el *ángulo venoso de Pirogoff*, en el que desembocan la yugular externa, la yugular anterior, el conducto torácico a la izquierda y la vena linfática mayor a la derecha. Corresponde al punto en que el borde externo del esternocleidomastoideo se inserta en la clavícula.

Por el contrario, la vena subclavia recibe dos venas superficiales: son éstas la *yugular externa* y la *yugular anterior*, que describiremos al tratar de las venas del cuello.

Variedades. — La vena subclavia puede tener una situación más elevada que de costumbre, caminando por encima de la arteria homónima y cubriéndola. — Se la ha visto pasar entre la clavícula y el músculo subclavicular (LUSCHKA): pasar por detrás del escaleno anterior, con la arteria homónima o sin ella, que en este caso ocupa lo más a menudo su lugar. — Finalmente, en un caso observado por LUSCHKA, se dividía esta vena en dos ramas, situadas una delante y otra detrás del escaleno anterior. — Puede recibir accidentalmente la vena cefálica del brazo.

B. — VENAS SUPERFICIALES DEL MIEMBRO SUPERIOR

Las venas superficiales del miembro superior se hallan en el tejido celular subcutáneo, o dicho más exactamente, están situadas debajo del panículo adiposo, encima de la fascia superficialis, en las vainas que les suministra esta misma fascia. Son intrafasciales.

Estas venas, como hace observar SAPPEY, «son tanto más voluminosas cuanto más violentas y reiteradas son las contracciones a que están sometidos los músculos del brazo y del antebrazo». Poco salientes en la mujer y en el niño, alcanzan

su máximo desarrollo en los obreros o gimnastas, que ejecutan ejercicios fatigosos y emplean principalmente los miembros superiores.

Estas venas son solitarias, es decir, no son satélites de ninguna arteria.

Comunican por medio de numerosas perforantes con el sistema de las venas profundas. Las examinaremos sucesivamente en la mano, en el antebrazo y en el brazo.

1.° Venas superficiales de la mano. — a) *Venas digitales* (fig 318). — Las venas digitales nacen de la red subungueal y del plexo pulpar. La red subungueal es delicada, tupida; acaba por un arco que abraza la uña. El plexo de la pulpa está alojado en el tejido célulofibroso denso del extremo digital; está formado de gruesas venillas flexuosas. Las venas ungueales y las venas de la pulpa se unen a cada lado del dedo para dar las *venas colaterales del dedo:* una interna y otra externa. Estas se dirigen hacia el vértice del espacio interdigital. En el curso de su trayecto estas dos colaterales se envían mutuamente numerosas anastomosis transversales en forma de arco, que ocupan con preferencia la cara dorsal de la parte media de las falanges. Reciben igualmente algunas venillas muy finas que proceden de los tegumentos.

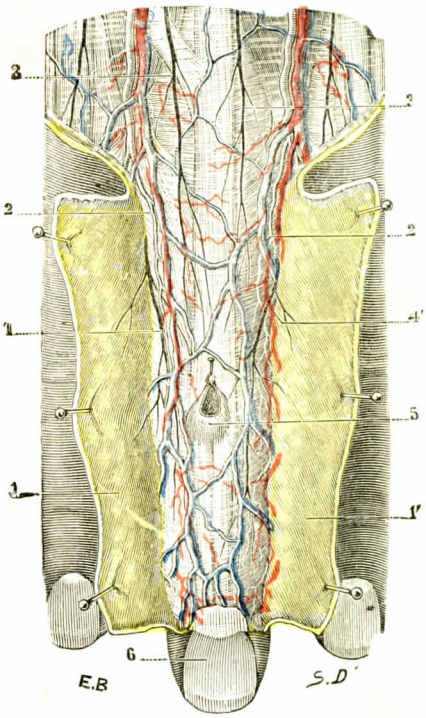

FIG. 318

El dedo medio visto por su cara dorsal después de incidida y disecada la piel: plano superficial (T.-J.).

1, 1', colgajos cutáneos. — 2, venas colaterales, con ramos arteriales salidos de las interóseas dorsales (*arterias colaterales dorsales*). — 3, 3', nervios colaterales dorsales (cubital y radial). — 4, 4', ramos salidos de las colaterales palmares (mediano). — 5, bolsa serosa. — 6, uña, con su raíz.

b) *Venas del dorso de la mano.* — Sujetas a numerosas variaciones, describiremos el tipo clásico y luego sus variedades (figs. 319 y 320).

α) *Esquema clásico.* — Llegadas al espacio interdigital, las venas colaterales de los dedos se unen entre sí. Para realizar esta unión, las venas de dos dedos contiguos se aproximan. De su fusión por convergencia resultan tres troncos, todos muy cortos, que corresponden a los tres últimos espacios intermetacarpianos y que suben verticalmente por el dorso de la mano. Son las *venas interóseas superficiales.* Estas no tardan en reunirse entre sí por anastomosis transversales que constituyen una especie de arco transversal de concavidad dirigida hacia arriba: es el *arco venoso del dorso de la mano* o *arco venoso dorsal*, situado generalmente en la unión del cuarto inferior con los tres cuartos superiores de los metacarpianos (fig. 319). Unicamente la colateral interna del meñique queda independiente durante algún tiempo. Sigue el borde interno del quinto metacarpiano, formando la *vena salvatela* (de *salvare*, salvar, porque se salvaba al enfermo por la sangría practicada en su prolongación, la *vena basílica*) (fig. 320, 5). Se une, finalmente, con el extremo interno del arco venoso dorsal y forma el tronco de la vena cubital (véase más adelante). La vena colateral externa del índice y las dos venas

colaterales del pulgar constituyen por su unión una vena más importante: la *vena cefálica del pulgar*. Esta se anastomiza con el extremo externo del arco dorsal y forma el tronco de la vena radial (véase más adelante).

β) *Variaciones.* — Pero semejante disposición de las venas de la mano dista de ser constante. Muy a menudo, por no decir generalmente, las colaterales de los dedos se continúan en el dorso de la mano, se anastomizan entre sí sin orden

FIG. 319

Región dorsal de la mano: plano superficial. Red venosa dorsal (T.-J.).

1, 1', colgajos cutáneos, con el panículo adiposo en su cara profunda. — 2, aponeurosis superficial. — 3, ligamento anular posterior del carpo. — 4, 4', ramilletes arteriales subcutáneos. — 5, 5', venas superficiales. — 6, 6', venas colaterales de los dedos. — 7, vena cefálica del pulgar. — 8, salvatela. — 9, ramos del radial. — 10, ramos del músculocutáneo. — 11, ramos del braquial cutáneo interno. — 12, rama cutánea dorsal del cubital, que emite los cinco primeros colaterales. — 13, rama posterior del radial, que emite los cinco últimos colaterales. — 14, anastomosis entre las dos ramas nerviosas precitadas. — 15, nervios colaterales de los dedos.

alguno, constituyendo una *red*, red tan irregular, tan variable según los sujetos, tan individual, que TAMASSIA (1908) y CROUZEL (1908) han propuesto la disposición de las venas de la mano como procedimiento de identificación antopométrica.

γ) *Afluentes.* — A las venas dorsales de la mano llegan la casi totalidad de las venas de los dedos, todas las venas marginales de la red palmar. Están unidas a las venas profundas de la mano por las perforantes de los espacios interóseos.

c) *Venas de la palma de la mano.* — La red palmar es mucho menos importante que la red dorsal. Sus mallas poligonales, muy laxas en el centro, son más tupidas en las eminencias tenar e hipotenar. Las ramas del borde externo se

anastomizan con la cefálica del pulgar; las ramas del borde interno llegan a la salvatela; las de la porción central se fusionan por convergencia y en la muñeca, constituyendo la *vena mediana del antebrazo.*

2.° Venas superficiales del antebrazo y del pliegue del codo. — Formados por las venas de la mano, los troncos colectores de las venas del antebrazo suben visibles debajo de los tegumentos por la cara anterior del miembro. Son en número de tres: una vena radial, una vena cubital y una vena mediana.

a) *Esquema clásico.*—La vena mediana recoge, como hemos dicho, la sangre de la parte central de la red palmar. Nace en la parte superior de la palma de la mano. Su tronco sube casi verticalmente a la cara palmar del antebrazo, recogiendo por dentro y por fuera numerosos afluentes. Llegada al pliegue del codo, algo por debajo de la interlínea articular, se divide en dos ramas divergentes: la una interna y la otra externa. La rama de bifurcación interna, denominada *mediana basílica*, se dirige oblicuamente hacia arriba y adentro, siguiendo el borde interno del bíceps. Se reúne, algo por encima de la epitróclea, con la vena cubital para formar un tronco único: la *vena basílica.* La rama de bifurcación externa, denominada *mediana cefálica,* sigue el borde externo del bíceps y va a unirse a la altura del epicóndilo con la vena radial para formar la *vena cefálica.*

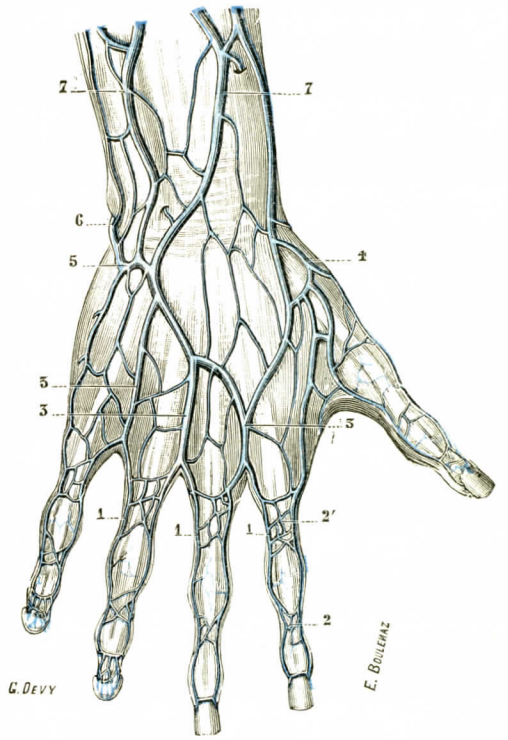

FIG. 320

Venas superficiales del dorso de la mano.

1, 1, venas colaterales de los dedos. — 2, 2, arcadas falángicas. — 3, 3, 3, venas interóseas. — 4, cefálica del pulgar. — 5, salvatela, formando en 6 el origen de la vena cubital. — 7, venas superficiales del antebrazo.

En el momento de bifurcarse, la vena mediana recibe constantemente de la red venosa profunda una fuerte anastomosis, la *perforante del codo* o *vena comunicante del codo.* Esta anastomosis entre las dos redes superficial y profunda permite, según los casos, a las venas subaponeuróticas desembocar en las venas superficiales o a la sangre venosa de la red superficial tomar la red profunda para ir al corazón.

La *vena cubital* sigue a la salvatela y al extremo interno del arco venoso del dorso de la mano. Comienza en el dorso de la muñeca. Luego, rodeando de atrás a delante el borde interno del antebrazo en su tercio inferior, llega a la cara anterior del miembro y se eleva hasta la epitróclea, donde se fusiona con la mediana basílica para formar la basílica del brazo (fig. 322).

La *vena radial* tiene por orígenes principales la cefálica del pulgar y el extremo externo del arco del dorso de la mano. Comienza en la cara dorsal de la mano, en la muñeca. Dirigiéndose inmediatamente después hacia arriba y afuera, camina primero por la cara dorsal del antebrazo, luego rodea el borde externo

en su parte media o en su tercio superior, pasa así a la cara anterior del miembro y, continuando su trayecto oblicuamente ascendente, llega a la altura del epicóndilo, donde se reúne con la mediana cefálica para formar la cefálica del brazo.

En su trayecto, la vena radial superficial recibe gran número de venas y venillas procedentes en su mayoría de la cara posterior del antebrazo.

En el codo, los troncos venosos superficiales del antebrazo forman, pues, por su conjunto, una especie de M mayúscula, cuyas dos ramas verticales representan la cubital y la mediana; las dos ramas oblicuas representan las dos ramas de bifurcación de la vena mediana (fig. 322).

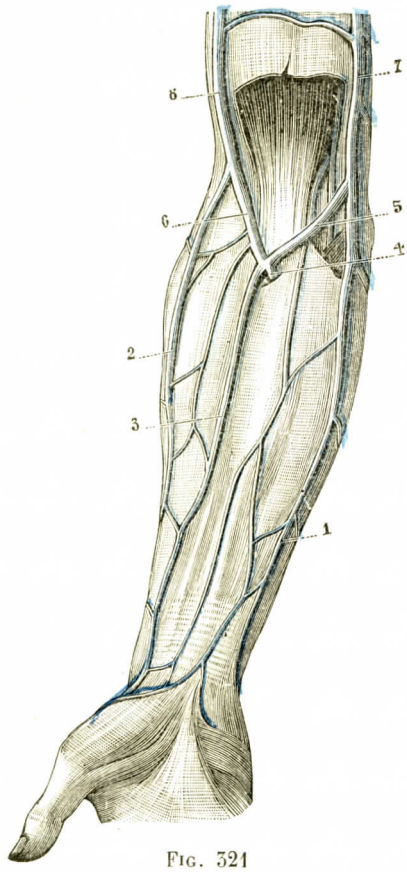

FIG. 321

Venas superficiales del antebrazo y del codo.

1, vena cubital. — 2, vena radial. — 3, vena mediana. — 4, anastomosis entre la red profunda y la red superficial. — 5, mediana basílica. — 6, mediana cefálica. — 7, basílica. — 8, cefálica.

b) *Variaciones.* — Pero la disposición que acabamos de indicar y que corresponde al esquema clásico, dista mucho de ser constante y hasta se puede decir que es excepcional. He aquí lo que se observa más a menudo:

La vena radial es en general mucho más voluminosa que los troncos próximos. Llega a la mitad del pliegue del codo y se divide en dos ramas: la *mediana basílica por dentro* y la *mediana cefálica por fuera.* La mediana basílica parece continuar directamente la vena radial; la mediana cefálica, menos importante, sólo aparece como una colateral de la radial.

En este caso, las ramas verticales de la M venosa del pliegue del codo están representadas por dentro por la vena cubital, acompañada algunas veces de una vena cubital accesoria; por fuera, por un conducto colateral de la vena radial o por una vena radial accesoria.

En cuanto a la vena mediana, desemboca ora en la radial, cerca de su bifurcación, ora en la vena mediana cefálica.

Sea lo que fuere de la regularidad de la M formada por las venas del codo, *el tronco más voluminoso es casi siempre la mediana basílica.* Este es el que se escoge para las sangrías o las inyecciones intravenosas. Pero la aguja o el bisturí deben ser manejados con precaución para evitar la lesión de la arteria humeral, separada únicamente de la vena mediana basílica por la expansión aponeurótica del bíceps.

3.° Venas superficiales del brazo. — En el brazo sólo se encuentran dos venas importantes: la basílica y la cefálica.

a) *Vena basílica.* — Resulta de la reunión de la vena mediana basílica y la vena cubital. Verticalmente ascendente, sigue el lado interno del brazo, paralelamente al borde interno del bíceps; pero, después de un trayecto más o menos largo según los individuos, atraviesa la aponeurosis antebraquial, generalmente en la parte media del brazo. Esta porción subaponeurótica es asimismo más o menos

larga, según los casos. Unas veces, en efecto, la vena basílica termina en las venas humerales, después de un trayecto de algunos centímetros, ora directamente, ora por una disposición plexiforme. Otras veces, por el contrario, se prolonga hasta la vena axilar. Va acompañada de filetes del nervio braquial cutáneo interno (figura 323).

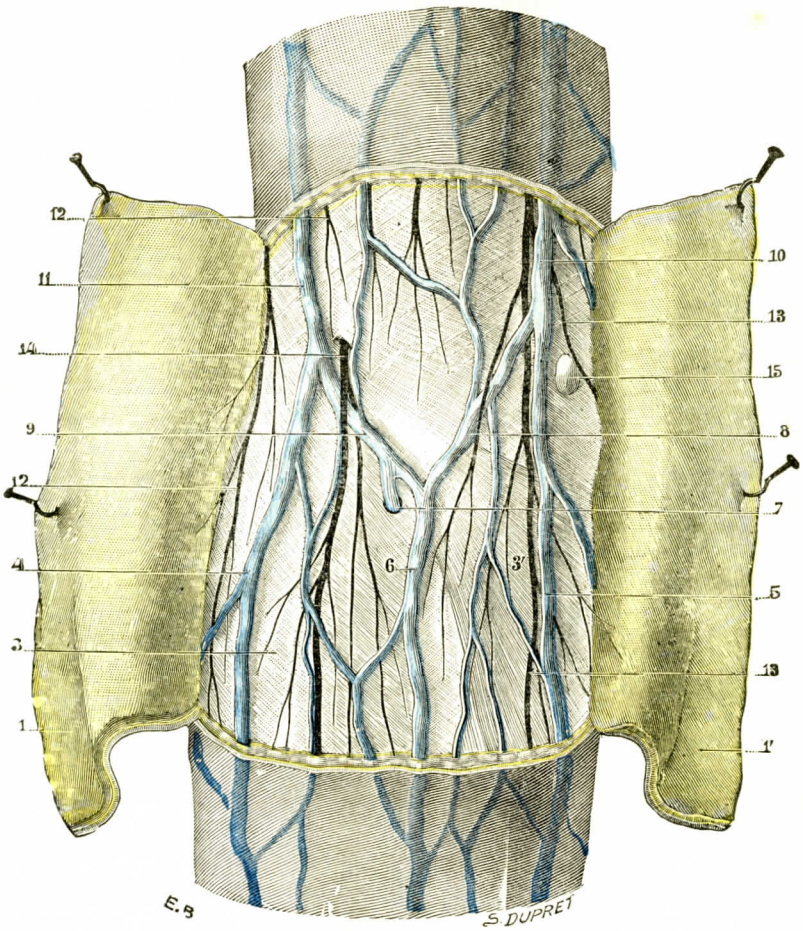

FIG. 322

Pliegue del codo: planos superficiales. Venas del pliegue del codo (T.-J.).

1, 1', colgajos cutáneos (que comprenden la piel y el panículo adiposo) grandemente erinados hacia fuera y hacia dentro. — 2, aponeurosis braquial. — 3, aponeurosis antebraquial, con 3', la expansión aponeurótica del bíceps. — 4, vena radial superficial. — 5, vena cubital superficial. — 6, vena mediana. — 7, anastomosis con la red profunda. — 8, mediana basílica. — 9, mediana cefálica. — 10, basílica. — 11, cefálica. — 12, 12, ramos del nervio radial. — 13, 13, ramos del braquial cutáneo interno. — 14, ramo cutáneo del músculocutáneo. — 15, ganglio epitroclear.

b) *Vena cefálica.* — Está formada por la reunión de la mediana cefálica con la vena cubital (esquema clásico), o por la reunión de la mediana cefálica y una vena radial accesoria, en otros casos (fig. 323).

Camina primero de abajo arriba por el lado externo del brazo, paralelamente al borde externo del bíceps, hasta el nivel de la inserción humeral del deltoides.

Aquí se flexiona hacia dentro para seguir el surco deltoidopectoral en compañía de la rama acromial de la arteria acromiotorácica. Llegada algo por debajo de la clavícula a una pequeña depresión de forma triangular, de base clavicular, pro-

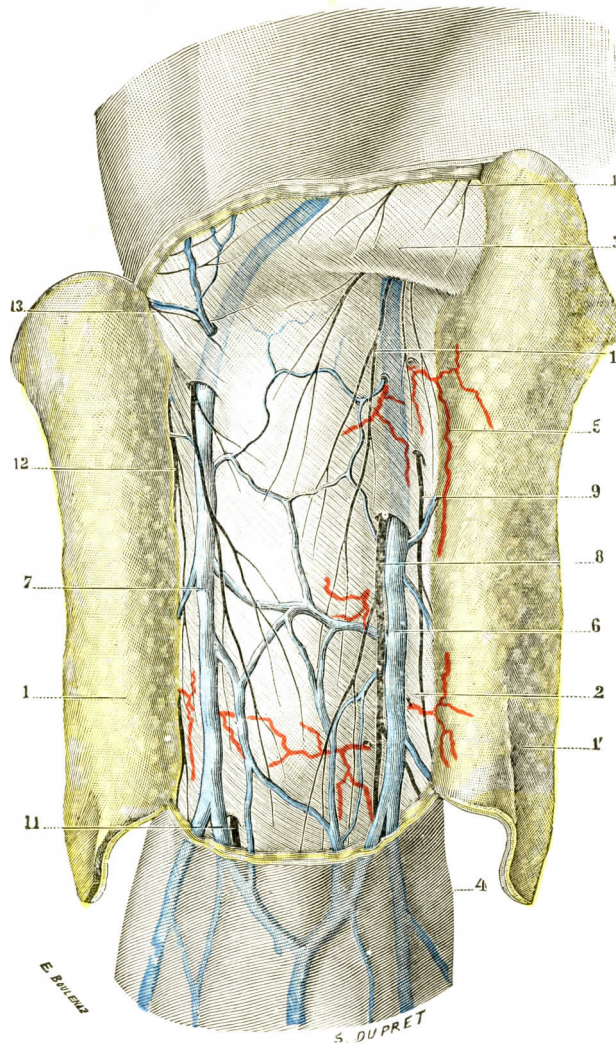

FIG. 323

Región braquial anterior, plano superficial (T.-J.).

1, 1', colgajos cutáneos, con una parte del panículo adiposo en su cara profunda. — 2, aponeurosis superficial. — 3, prominencia del pectoral mayor. — 4, epitróclea. — 5, arteriolas destinadas a la piel. — 6, vena basílica. — 7, vena cefálica. — 8, nervio braquial cutáneo interno. — 9, su accesorio. — 10, ramos de los segundo y tercer nervios intercostales. — 11, nervio músculocutáneo. — 12, ramos del radial. — 13, ramos del circunflejo. — 14, ramos supraclaviculares del plexo braquial.

ducida por la separación del deltoides y el pectoral mayor, denominada fosita infraclavicular de Gerdy, triángulo clavipectoral o fosita de Mohrenheim de los alemanes, atraviesa de delante atrás la aponeurosis clavipectoral y viene a abrirse en la vena axilar, cerca de su terminación (fig. 325).

En el curso de su trayecto, la vena cefálica está constantemente unida a la basílica por una anastomosis transversal. Recibe venas del brazo y del hombro y, en su cayado, el tronco venoso acromiotorácico, que no se abre directamente en la vena axilar. Emite además, bastante a menudo, una pequeña rama anastomótica que pasa por encima de la clavícula para ir a desembocar en una de las venas de la base del cuello.

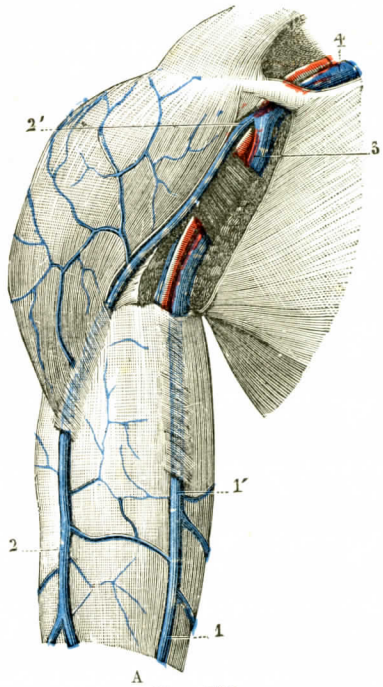

FIG. 324

Venas superficiales del brazo y del hombro.

1, basílica, perforando la aponeurosis braquial en 1'. — 2, cefálica, perforando en 2' la aponeurosis clavipectoral. — 3, vena axilar. — 4, vena subclavia.

4.° Anastomosis de las venas superficiales con las venas profundas. — El miembro superior posee, pues, un doble sistema venoso: un sistema venoso superficial y un sistema venoso profundo. Las venas superficiales son las venas primitivas del embrión, las únicas que durante cierto tiempo conducían al corazón la sangre venosa. Recibían las venas profundas. Pero, poco a poco, con el desarrollo de las masas musculares, las venas profundas han aumentado de volumen y han acabado por constituir la vía venosa principal, y ellas son las que en la raíz del miembro, en el adulto, parecen recibir las venas superficiales. Señalemos que GEGENBAUR, a continuación de BRAUNE y TRUBIGER, considera la vena axilar como la continuación, no de las venas humerales profundas, sino de la vena basílica; las investigaciones de CARLE (1900), en 44 sujetos, confirman esta manera de ver. «La vena axilar, dice, es la continuación de la basílica y de las dos venas humerales.»

Los dos sistemas venosos, superficial y profundo, comunican entre sí no solamente por el abocamiento de las venas cefálica

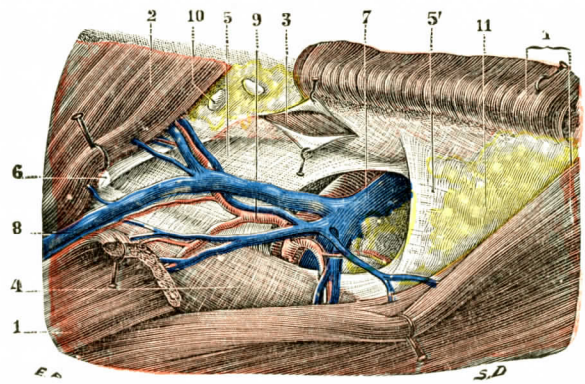

FIG. 325

La vena cefálica a su paso por el triángulo clavipectoral (T.-J.).

1, 1, pectoral mayor. — 2, deltoides. — 3, subclavio, cubierto por su aponeurosis. — 4, pectoral menor, cubierto también, a su vez, por la aponeurosis. — 5, 5', aponeurosis clavipectoral. — 6, apófisis coracoides, recibiendo por la parte superior una expansión de la aponeurosis del subclavio. — 7, vasos axilares. — 8, vena cefálica. — 9, arteria acromiotorácica. — 10, ganglios linfáticos (inconstantes). — 11, tejido celuloadiposo situado por debajo del pectoral mayor.

y basílica en las venas humerales profundas o la vena axilar, sino además por numerosas anastomosis escalonadas en su trayecto: 1.°, cefálica del pulgar con las venas radiales profundas; 2.°, perforantes interóseas o metacarpianas; 3.°, comunicantes del carpo; 4.°, comunicantes del codo, entre la mediana y venas radiales profundas.

Estas diferentes anastomosis establecen una solidaridad manifiesta entre las dos redes venosas, superficial y profunda, del miembro superior y favorecen singularmente, como se comprende, la progresión de la sangre hacia la subclavia y el corazón.

§ 3. — Venas de la cabeza y del cuello

Toda la sangre venosa del cráneo, de la cara y de la parte anterior del cuello propiamente dicho, es decir, de la porción del cuello situada delante de la columna vertebral, se vierte en tres troncos principales: la *vena yugular interna*, la *vena yugular externa* y la *vena yugular anterior*.

La sangre venosa de la parte posterior del cuello — columna vertebral y nuca — va a los *plexos raquídeos*, a la *vena vertebral* y a la *vena yugular posterior*.

Hemos descrito ya la yugular posterior y la vertebral (págs. 433 y 434). Describiremos los plexos raquídeos con las venas del raquis (pág. 519). En este capítulo comprenderemos, pues, solamente el estudio del sistema de la vena yugular interna, del sistema de la vena yugular externa y del sistema de la vena yugular anterior. Estos tres sistemas se penetran y se entrecruzan, ofreciendo variaciones bastante importantes según los individuos. Antes de entrar en el detalle importa, pues, considerar el conjunto.

Aunque no sea admitida por todos los autores, adoptaremos la concepción de Sébileau y Demoulin.

La vena yugular interna, que tal vez sería más justo denominar, con Sébileau, *vena carótida*, representa el sistema yugular profundo. Recibe todas las ramas venosas que nacen en el cerebro, cráneo, cara y cuello, siendo continuación de las últimas ramificaciones y de los capilares formados por todas las ramas de las arterias carótidas.

Las venas yugular externa y yugular anterior representan un sistema venoso superficial y accesorio. «Sólo son conductos de seguridad, anchos y largos vasos de derivación, extendidos de uno a otro punto del sistema venoso profundo. No son colectores, son desagües.»

Describiremos, pues: 1.°, el sistema yugular profundo; 2.°, el sistema yugular superficial.

SECCIÓN PRIMERA

SISTEMA DE LAS VENAS YUGULARES INTERNAS O SISTEMA YUGULAR PROFUNDO

Las venas del sistema yugular profundo corresponden a las ramas arteriales del sistema carotídeo y desembocan en la vena *satélite* de la carótida común y de la carótida interna. Para comprender su disposición es necesario recordar el modo de distribución de la arteria carótida.

La arteria carótida primitiva se bifurca a la altura del borde superior del cartílago tiroides: una de sus ramas, la carótida externa, vasculariza el cráneo y

la cara; la otra, la carótida interna, el cerebro y su expansión anterior, el globo ocular. Ahora bien, estas dos ramas, como hace observar justamente SÉBILEAU, no se parecen. La carótida interna sube recta hacia el cráneo, sin dar rama alguna en su trayecto cervical; es la verdadera continuación de la arteria carótida primitiva.

La carótida externa, por el contrario, abandona pronto la dirección del tronco principal y se divide en un haz de ramas. Lógicamente se puede, pues, admitir que sólo existe una arteria carótida que parte del mediastino y va al cerebro, que en la parte inferior se denomina carótida primitiva y en la superior carótida interna, pero que sería mejor denominar simplemente *carótida*. Esta arteria da ramas, pero éstas, en lugar de nacer separadamente, parten de un tronco común; este vaso principal es la arteria carótida externa.

Como todos los grandes troncos arteriales, la arteria carótida sólo va acompañada de una vena: la yugular interna o, mejor, la vena carótida (SÉBILEAU). GABRIELLE ha señalado, sin embargo, la existencia de un conducto venoso colateral, a veces muy importante, que acompaña a la yugular interna (en el *Traité d'Anatomie médico-chirurgicale* de R. PICQUÉ).

La vena yugular interna recibe todas las ramas venosas que corresponden a las ramas arteriales suministradas por la arteria carótida: ramas terminales y ramas colaterales.

Describiremos, pues:

1.° Las ramas de origen de la vena yugular interna, es decir, los *senos de la duramadre*.

2.° El tronco de la vena yugular interna.

3.° Las ramas colaterales de la vena yugular interna.

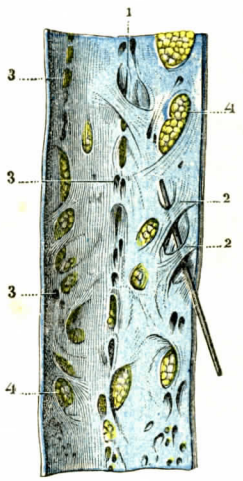

FIG. 326

Seno longitudinal superior, abierto por la línea media de su cara dorsal y separado hacia fuera por medio de erinas.

1, surco medio, correspondiente al borde inferior del seno. — 2, 2, bridas fibrosas de Willis. — 3, 3, orificios venosos. — 4, 4, granulaciones de Pacchioni.

A. — SENOS DE LA DURAMADRE O SENOS CRANEALES

La vena yugular interna tiene por origen los senos craneales. Estos senos son conductos venosos excavados en el espesor de la duramadre. Son la terminación de las venas del encéfalo y de la órbita. Por convergencia sucesiva, llegan a un tronco común, el seno lateral, que se continúa en el agujero rasgado posterior con la vena yugular.

Los senos craneales son muy variables en su configuración exterior. Su forma es en general prismática o cilíndrica; algunos son plexiformes e irregulares.

Su pared se compone esencialmente de dos túnicas: una *túnica externa*, fibrosa, formada por la duramadre, y una *túnica interna*, endotelial, que en nada difiere de la túnica interna de las venas y que, cuando el seno sale de la duramadre para ser una simple vena, se continúa directamente con la túnica interna de esta última. Los senos son, pues, venas especiales, en las que la túnica externa (capa muscular y adventicia reunidas) ha sido reemplazada por una túnica fibrosa meníngea.

Los senos craneales están completamente desprovistos de válvulas. La sangre puede, pues, circular por ellos en uno y otro sentido, disposición feliz para aquellos conductos que reúnen dos senos *(senos anastomóticos)* y en los cuales la circulación se efectúa unas veces en un sentido y otras en otro, es decir, del seno en que la presión es mayor hacia el seno en que la presión es más débil.

Numerosos senos ofrecen en su interior bridas o cuerdas de Willis (fig. 326) que, por los más diversos trayectos, van de una pared a otra. Estas trabéculas,

unas veces delgadas y flojas, otras gruesas y resistentes, pero siempre muy irregulares, tabican más o menos la cavidad venosa, que en ciertos puntos, en los senos cavernosos por ejemplo, contiene un verdadero retículo.

Con los senos craneales están anexos los *lagos sanguíneos de Trolard*. Son cavidades lagunares excavadas en el espesor de la duramadre, que tienen la forma de ampollas redondas o alargadas y una estructura areolar. Su cara interna está tapizada de endotelio. Estos lagos contienen sangre venosa; reciben, en efecto,

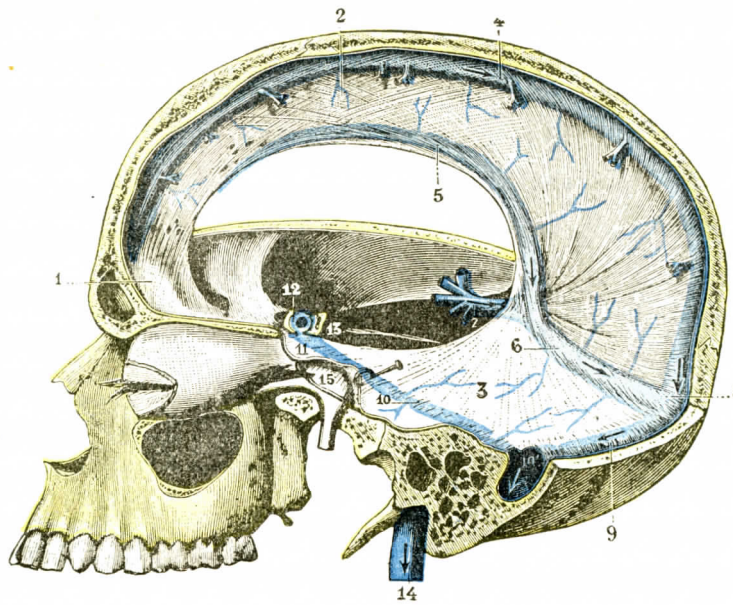

FIG. 327

Senos de la duramadre; vista lateral.

1, apófisis crista galli. — 2, hoz del cerebro. — 3, tienda del cerebelo. — 4, seno longitudinal superior. — 5, seno longitudinal inferior. — 6, seno recto. — 7, vena de Galeno. — 8, prensa del Herófilo. — 9, seno lateral izquierdo. — 10, seno petroso superior. — 10', confluente de este último seno con el seno lateral. — 11, seno cavernoso. — 12, seno coronario. — 13, seno occipital transverso. — 14, vena yugular interna. — 15, ganglio de Gasser.

venas meníngeas o diploicas, de las que sólo son una dilatación, y comunican con las venas cerebrales y los senos. Constituyen en cierto modo reservorios encargados de regularizar la circulación venosa del cerebro; por esto LABRÉ los ha denominado *lagos derivativos de seguridad*.

Los senos craneales son muy numerosos y los autores los han clasificado de modo muy diferente. Los cirujanos, teniendo en cuenta sobre todo los traumatismos, los han dividido en *senos descubiertos* y *senos cubiertos*. Los primeros, relativamente superficiales, están por este hecho expuestos a los traumatismos y son accesibles al cirujano; los segundos, profundos, están a la vez por su misma profundidad garantizados contra los traumatismos y son inaccesibles a la intervención quirúrgica.

También se han dividido los senos en *pares* e *impares*, según ocupen la región media o las regiones laterales del cráneo; en senos *torculares* y *atorculares*, según desemboquen o no en la prensa de Herófilo o tórculo; en *senos de la bóveda* y *senos de la base*, según correspondan al esqueleto de la bóveda craneal o al de la base.

Esta última división parece extremadamente sencilla *a priori*, pero cuando se examina detalladamente la repartición de los diversos senos, nos damos cuenta de que no es posible admitirla, pues asimilaría senos esencialmente distintos por sus conexiones y su vía de salida.

Adoptaremos la clasificación de Quain y Langer, que dividen los senos en dos grupos: 1.°, un *grupo posterior y superior*, cuya vía de salida es el seno lateral; 2.°, un *grupo anterior e inferior*. Comenzaremos nuestra descripción por el primer grupo.

1.° *Primer grupo: grupo posterior y superior*

El grupo posterior y superior comprende: 1.°, el seno longitudinal superior; 2.°, el seno longitudinal inferior; 3.°, el seno recto; 4.°, los senos laterales; 5.°, los senos occipitales posteriores.

1.° Seno longitudinal superior. — Impar y mediano, el seno longitudinal superior ocupa toda la longitud del borde convexo de la hoz del cerebro. Se extiende, como este mismo borde, de la apófisis *crista galli* a la protuberancia occipital interna. Corresponde sucesivamente a la dicha apófisis *crista galli*, a la cresta frontal, y detrás de esta cresta, al canal longitudinal mediano, excavado en el frontal, en los dos parietales y en el occipital.

Por delante se origina en el agujero ciego, ora por un simple fondo de saco, ora por una vena procedente de la pared ósea, la vena del agujero ciego de *Sperino*. Por detrás va a la prensa de Herófilo y por su mediación a los dos senos laterales (figs. 327 y 329).

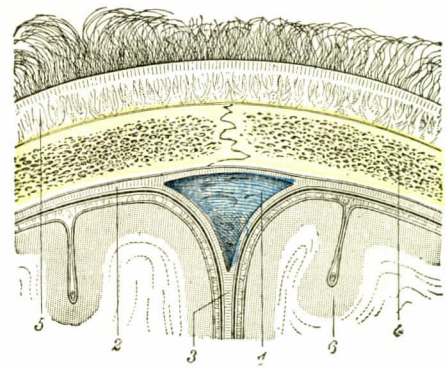

Fig. 328

El seno longitudinal superior visto en una sección frontal por la parte media del cráneo.

1, seno longitudinal superior. — 2, duramadre. — 3, hoz del cerebro. — 4, hueso parietal. — 5, tegumentos. — 6, circunvoluciones cerebrales.

Su forma es la de un prisma triangular de base superior. Su cara superior corresponde al canal óseo antes indicado; las dos caras laterales miran a la cara interna del hemisferio correspondiente.

Su calibre va en aumento de delante atrás: de 1 a 2 milímetros en su origen, alcanza 8 ó 9 milímetros cerca de su terminación. Según Luys, si se mide no solamente el seno, sino los lagos sanguíneos adyacentes, se encuentra a la altura de la sutura frontoparietal una anchura de 15,7 milímetros, y hacia la mitad de la línea media, una anchura de 21,5 milímetros. La zona peligrosa de trepanación en la línea media excede, pues, de 2 centímetros (fig. 329).

La cavidad sinusal es atravesada por numerosas bridas transversales u oblicuas que van de una pared a la otra. Hasta a menudo, sobre todo en los ancianos, está más o menos invadida por masas granulosas, las *granulaciones de Pacchioni*, que sobresalen en su interior.

En el curso de su trayecto el seno longitudinal superior recibe:

a) Las *más anteriores de las venas orbitarias;* proceden del lóbulo orbitario.

b) Las *venas de la cara interna de cada hemisferio cerebral* y la mayoría de las venas de su cara externa. Entre las venas cerebrales externas señalaremos la existencia de dos, más largas que las otras, que van del seno longitudinal superior al seno de la base y que se designan por esta razón con el nombre de *grandes*

venas cerebrales anastomóticas (fig. 330). Son: 1.° La *vena cerebral mayor anterior* o *vena de Trolard*, que nace en general de la parte media del seno petroso superior.

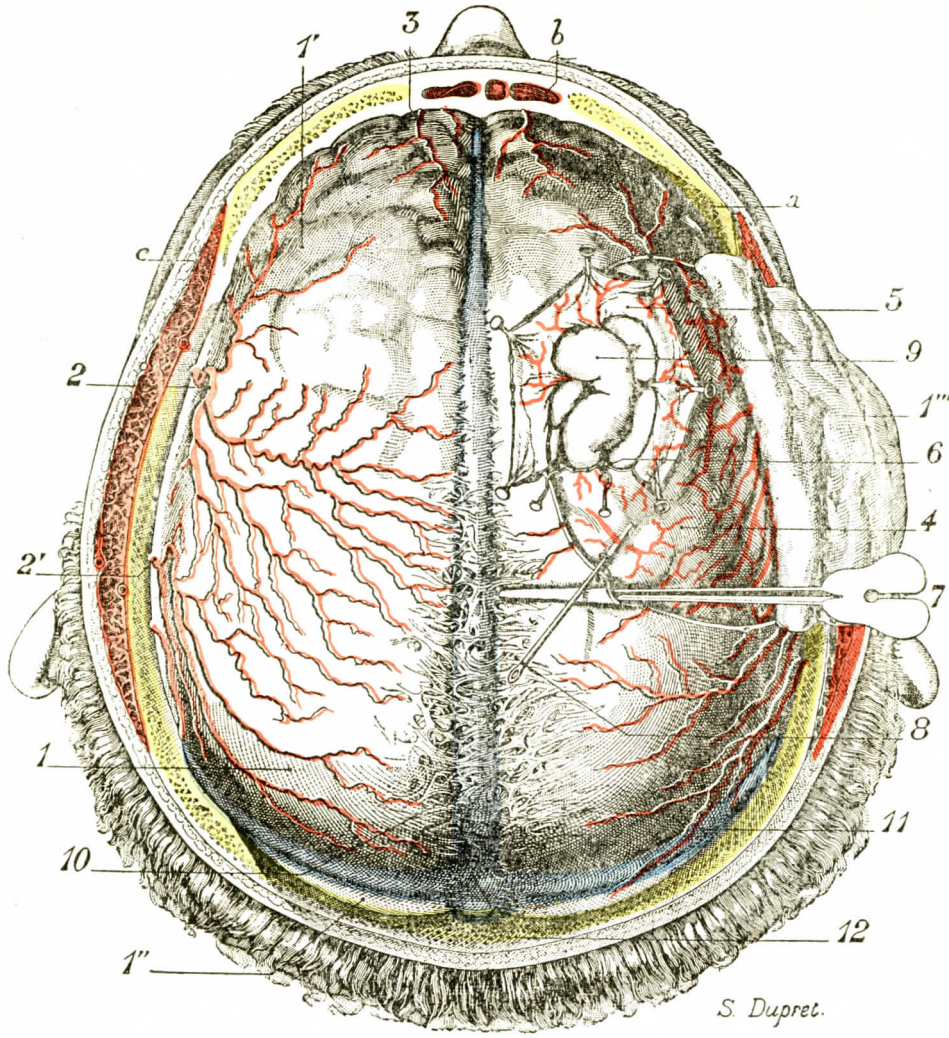

FIG. 329. — Las meninges craneales y el seno longitudinal superior vistos por arriba (T.-J.).

Se ha resecado la bóveda craneal para poner al descubierto la duramadre; luego en la parte derecha de esta última, es decir, en la que cubre el hemisferio derecho del cerebro, se ha practicado una ventana para descubrir la cavidad aracnoidea y la meninge blanda. Por último se ha incidido una pequeña parte de esta última y se ha separado de las circunvoluciones para mostrar el espacio de la piamadre o subaracnoideo y la manera como se comportan la hoja visceral de la aracnoides y la piamadre con respecto a las circunvoluciones y los surcos.

1, duramadre, con: 1', parte anterior o frontal poco gruesa, transparentando las circunvoluciones subyacentes; 1'', porción cerebelosa; 1''', colgajo de la duramadre doblado hacia abajo. — 2, rama anterior de la arteria meníngea media, y 2', su rama posterior. — 3, meníngea anterior. — 4, meninge blanda y sus vasos. — 5, meninge blanda disecada y ladeada. — 6, espacio subaracnoideo visto en el corte de la meninge blanda. — 7, espacio aracnoideo con una sonda en su cavidad. — 8, aguja introducida en una de las lagunas del espacio subaracnoideo. — 9, circunvolución frontal puesta al descubierto. — 10, seno longitudinal. — 11, seno lateral. — 12, prensa de Herófilo.

a, pared ósea. — *b*, seno frontal. — *c*, músculo temporal.

Atraviesa de atrás a delante la fosa esfenotemporal y llega al borde posterior del ala menor del esfenoides en su parte media. Se sitúa en seguida en la cisura de

Silvio, se dirige arriba y atrás; luego abandona la cisura de Silvio para caminar ora por la cisura de Rolando, ora por el surco parietal. Va a desembocar en el tercio posterior del seno longitudinal superior. En su trayecto comunica con las venas de la convexidad de los hemisferios. 2.° La *gran vena cerebral anastomótica posterior* o *vena de Labbé*, situada detrás de la precedente. Parte de la porción horizontal del seno lateral, sube por la cara externa del hemisferio y va a terminar en la vena precedente o en el seno longitudinal superior (véase *Venas del cerebro*).

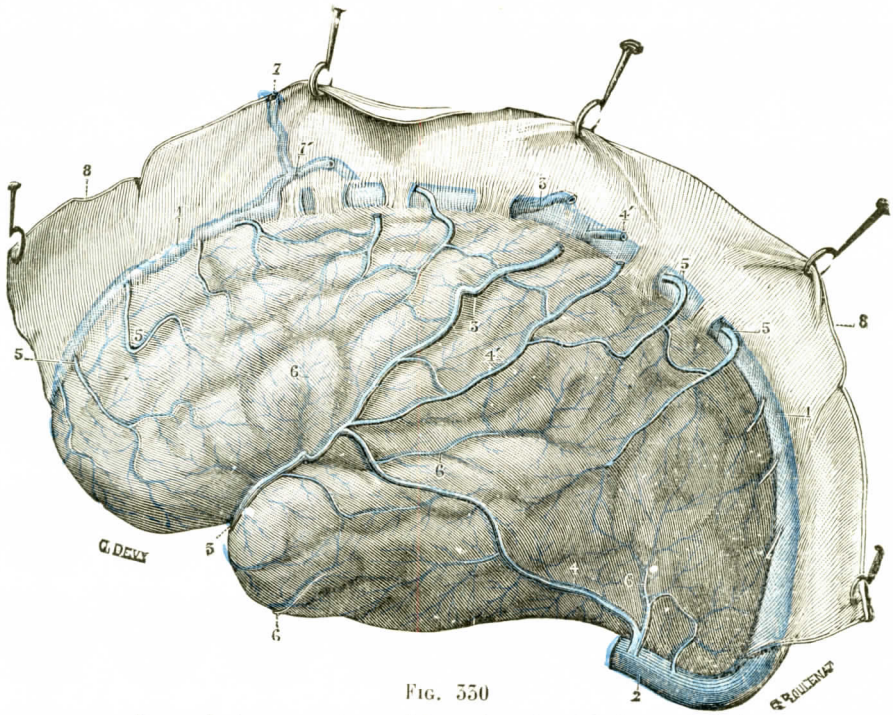

FIG. 330

Venas de la cara externa del cerebro (hemisferio izquierdo).

(La duramadre ha sido seccionada a 4 centímetros de la línea media y su parte interna levantada para demostrar el modo como desembocan las venas cerebrales externas en el seno longitudinal superior.)

1, seno longitudinal superior. — 2, porción horizontal del seno lateral. — 3, gran vena anastomótica de TROLARD. — 4, vena anastomótica de LABBÉ. — 4', conducto anastomótico entre la vena de Trolard y el seno longitudinal superior. — 5, 5, 5, venas ascendentes del hemisferio. — 6, 6, 6, venas descendentes. — 7, ramo de la meníngea media, anastomizándose en 7' con una vena cerebral ascendente, en la porción sinusiana de esta última. — 8, 8, duramadre.

(Se ve, en esta figura, que cierto número de venas ascendentes se introducen en el espesor de la duramadre antes de abrirse en el seno longitudinal y se convierten en sinusianas antes de su terminación.)

c) Algunas otras venas meníngeas menos importantes, varias venas óseas o diploicas, que proceden de las paredes craneales. Estas diferentes venas no se abren directamente en la cavidad del seno, sino que se echan previamente en un sistema de cavidades areolares situadas en el espesor mismo de la duramadre, a la derecha y a la izquierda del seno, y que se designan con el nombre de *lagos sanguíneos*.

d) La *vena emisaria de Santorini*, que a través del agujero parietal establece la comunicación del seno longitudinal superior con las venas infrategumentarias.

2.° Seno longitudinal inferior. — Impar y mediano, el seno longitudinal inferior ocupa el borde cóncavo de la hoz del cerebro (fig. 327), no en toda su

extensión, sino únicamente en sus dos tercios posteriores o también en su mitad posterior.

Nace por delante, ora por un simple fondo de saco excavado en el espesor de la hoz, ora por una vena minúscula que proviene, ya del cuerpo calloso, ya de la cara interna de uno de los hemisferios, ya de los dos hemisferios a la vez.

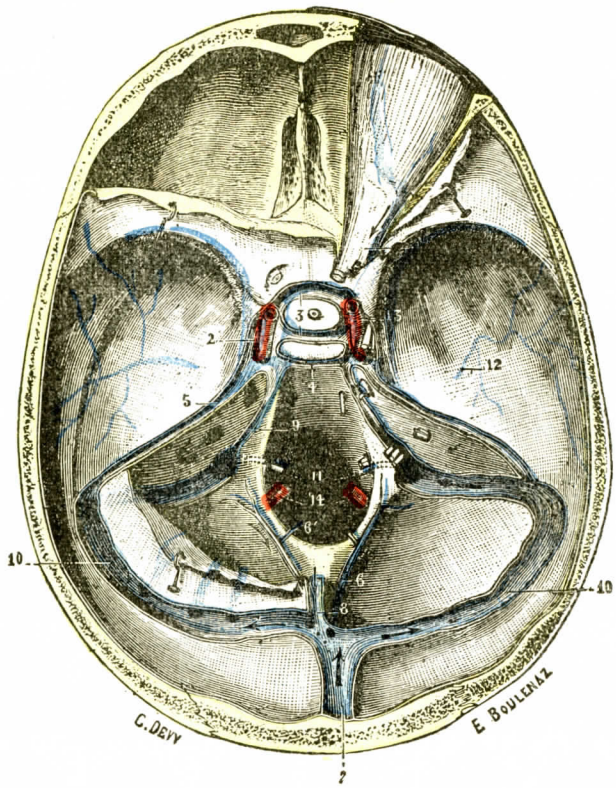

FIG. 351

Senos de la duramadre en la base del cráneo.

1, vena oftálmica. — 2, seno cavernoso. — 3, seno coronario. — 4, seno occipital transverso. — 5, seno petroso superior. — 6, seno occipital posterior, con 6', anastomosis de este último seno con los plexos intrarraquídeos. — 7, seno longitudinal superior. — 8, seno recto. — 9, seno petroso inferior. — 10, seno lateral. — 11, vena satélite del hipogloso. — 12, vena meníngea media. — 13, arteria carótida interna. — 14, las dos arterias vertebrales.

Termina por detrás en la porción inicial del seno recto, que contribuye a formar. Recibe, en el curso de su trayecto, venas de la hoz del cerebro, siempre pequeñas, venas nacidas del cuerpo calloso, de la circunvolución del cuerpo calloso, del lóbulo cuadrilátero o también del cúneus.

Este seno longitudinal inferior es generalmente muy delgado. Su misma ausencia no es rara.

3.° Seno recto. — Igualmente impar y mediano, el seno recto ocupa la base de la hoz del cerebro o, lo que equivale a lo mismo, la parte media de la tienda del cerebelo. Como esta última, está sumamente inclinado de arriba abajo y de delante atrás. Su longitud es de 45 a 50 milímetros; su anchura, de 5 a 6 milímetros. Visto en corte es prismático triangular, de base inferior que descansa en el cerebelo y arista superior que se continúa con la hoz del cerebro.

Por delante, el seno recto es continuación del seno longitudinal inferior.

Por detrás se continúa con el seno longitudinal superior y contribuye a formar con él la prensa de Herófilo, que vamos pronto a describir.

El seno recto recibe: 1.°, las *venas cerebrales profundas*, reunidas bastante a menudo en un tronco común, la *vena de Galeno*, que le lleva la sangre de las paredes ventriculares, de los núcleos optoestriados y de gran parte del centro oval; 2.°, dos gruesas venas cerebrales inferiores, o *venas basilares*, que nacen de las porciones medianas de la base del cerebro y caminan de atrás a delante a lo largo de la hendidura cerebral de Bichat; 3.°, una *vena cerebelosa superior*, o *vermiana*, que procede de la cara superior del cerebelo; 4.°, *venas de la tienda del cerebelo*.

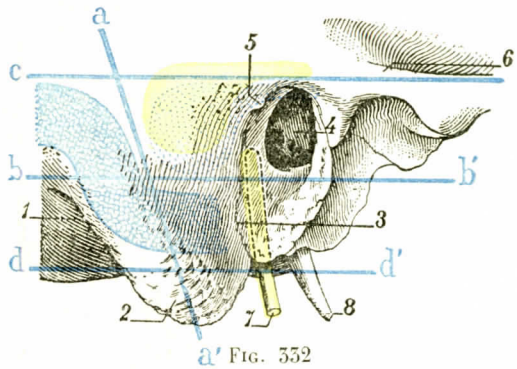

FIG. 332

Proyección sobre la superficie exterior de la mastoides derecha, del antro, el seno lateral y la porción mastoidea del facial (T.-J.).

El antro, *verde;* el seno lateral, *azul;* el facial, *amarillo.*

1, borde posterior de la mastoides. — 2, punta de la mastoides. — 3, borde anterior. — 4, conducto auditivo. — 5, espina supra meátum. — 6, raíz larga del arco cigomático; forma por detrás la línea temporalis. — 7, facial. — 8, apófisis estiloides.

4.° Senos laterales. — Los senos laterales son pares y simétricos. Se extienden de la protuberancia occipital interna al agujero rasgado posterior. Nacen de la convergencia del seno longitudinal superior, del seno recto, que hemos ya descrito, y del seno occipital posterior, del que vamos a hablar. Se continúa, por otra parte, en el agujero rasgado posterior, con la vena yugular interna.

Los senos laterales son raramente iguales. El derecho es en la mayoría de los casos más voluminoso que el izquierdo. El seno derecho mide aproximadamente de 9 a 15 milímetros de anchura, mientras que el izquierdo sólo alcanza de 5 a 12 milímetros.

Horizontal en la primera parte de su trayecto, cada seno lateral camina a lo largo del borde convexo de la tienda del cerebelo, en un canal profundo, el *canal lateral*, que separa las fosas cerebrales de las fosas cerebelosas. Llega así a la base del peñasco. Aquí cambia bruscamente de dirección: se flexiona hacia delante, abajo y adentro, formando el *codo del seno lateral;* luego penetra en el canal petromastoideo y llega con él al agujero rasgado posterior, que atraviesa, constituyendo encima del agujero el origen de la vena yugular interna.

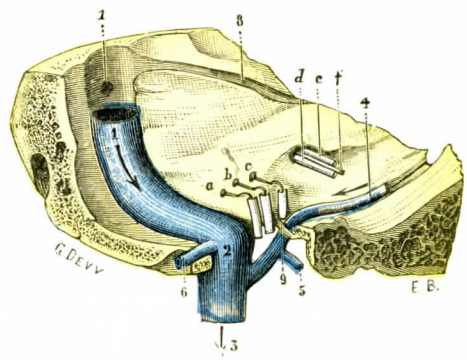

FIG. 333

Origen de la yugular interna (lado izquierdo).

(Se ha separado la parte posterior del agujero rasgado posterior.)

1, seno lateral. — 2, golfo de la vena yugular interna. — 3, yugular interna. — 4, seno petroso inferior. — 5, anastomosis con el confluente condileo anterior. — 6, vena condílea posterior. — 7, agujero mastoideo. — 8, canal petroso superior. — 9, lengüeta fibrocartilaginosa que aísla el glosofaríngeo del neumogástrico. — *a*, espinal. — *b*, neumogástrico. — *c*, glosofaríngeo. — *d*, auditivo. — *e*, intermediario de Wrisberg.—*f*, facial.

Es posible describir, pues, en el seno lateral, tres porciones: horizontal, vertical y transversal.

a) La *porción horizontal* se extiende de la prensa de Herófilo a la base del peñasco. Se aloja en el canal lateral de la escama del occipital y sobresale del

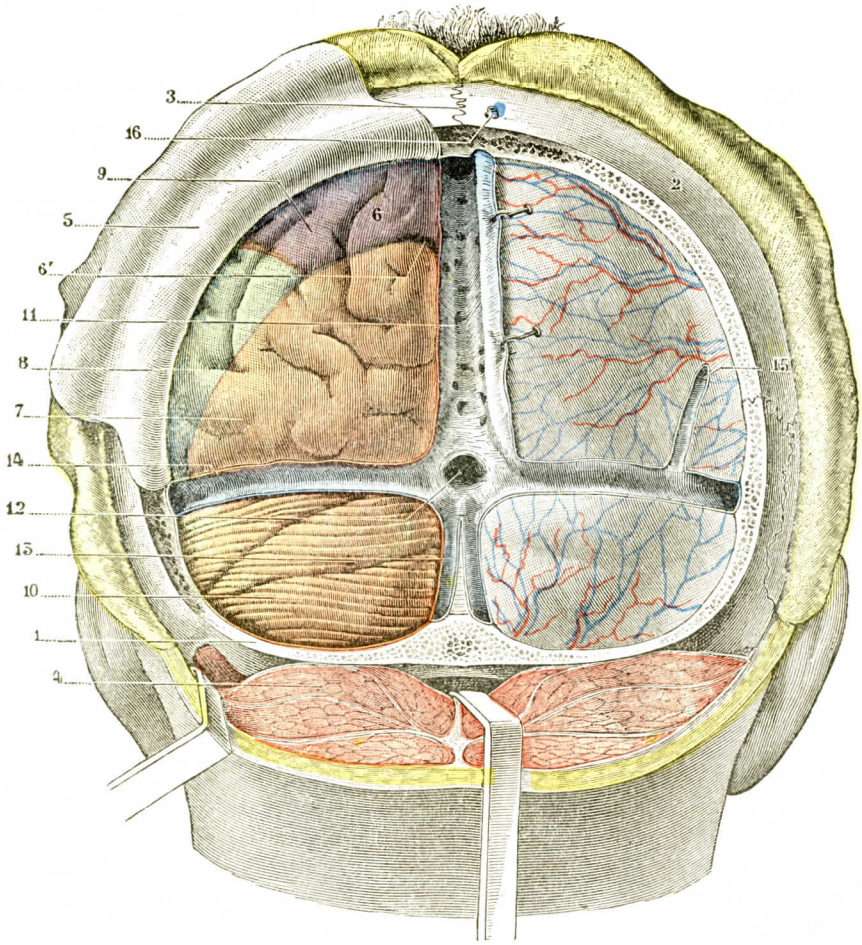

FIG. 334

El cerebro y el cerebelo vistos por su cara posterior después de la ablación de la escama occipital y de una parte del parietal (T.-J.).

1, occipital. — 2, parietal. — 3, sutura sagital. — 4, masa muscular de la nuca, grandemente reclinada hacia abajo, para dejar ver, en la línea media, el agujero occipital; lateralmente y a la izquierda, la ranura digástrica con el músculo digástrico que se inserta en ella. — 5, duramadre (en su sitio a la derecha, incidida y levantada a la izquierda). — 6, cerebro, con 6', la cisura perpendicular externa. — 7, lóbulo occipital (en *rosa*), con sus tres circunvoluciones. — 8, lóbulo temporal (en *verde*). — 9, lóbulo parietal (en *violeta*). — 10, cerebelo. — 11, seno longitudinal superior. — 12, seno recto desembocando en la prensa de Herófilo. — 13, seno occipital posterior. — 14, seno lateral izquierdo (porción horizontal). — 15, una vena cerebral transformada en sinusal antes de desembocar en el seno lateral. — 16, vena emisaria.

surco craneal. Está excavada en la tienda del cerebelo. No es exactamente horizontal, sino algo inclinada hacia abajo, afuera y adentro. Según POIRIER, su línea de dirección corresponde bastante bien a una línea trazada desde el borde superior del conducto auditivo externo al inion.

b) La *porción vertical* o *mastoidea* está alojada en un surco óseo excavado en la cara interna de la mastoides y en la cara posterior del peñasco. Esta porción describe una curva de concavidad anterior que parece rechazar el peñasco hacia delante. Proyectada en la cara externa de la mastoides sinusal, corresponde al segmento pósterosuperior y al segmento medio de la apófisis (fig. 332).

Las relaciones del seno con la mastoides nos explican la frecuencia de su trombosis en el curso de la caries de este hueso.

c) La *porción transversal* o *terminal* describe, en realidad, una línea curva de concavidad ánteroexterna. Descansa en el canal excavado en la cara endocraneal de las masas laterales del occipital (fig. 333).

En el curso de su trayecto, el seno lateral recibe otros afluentes: las *venas cerebelosas posteriores*, las *venas cerebrales inferiores y posteriores*, el *seno petroso superior*, las *venas del acueducto del vestíbulo*. Recibe, además, en el mo-

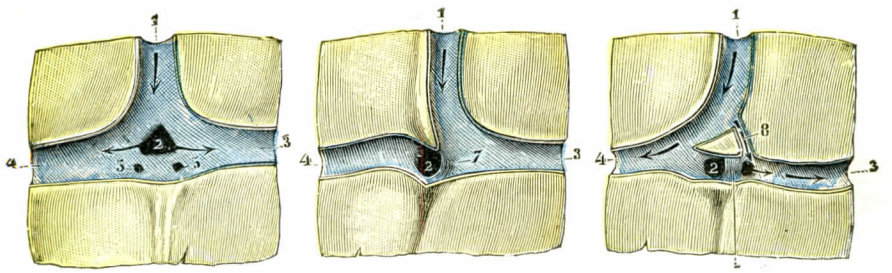

FIG. 335

Confluente de los senos, diversos tipos (según DUMONT): A, prensa de Herófilo; B, seno longitudinal desembocando en el seno lateral derecho; seno recto desembocando en el seno lateral izquierdo; C, seno longitudinal continuándose en gran parte con el seno lateral izquierdo y enviando un pequeño brazo al seno lateral derecho, mientras que el seno recto desemboca casi exclusivamente en este último seno.

(La duramadre se ve por su cara posterior o convexa.)

1, seno longitudinal superior. — 2, seno recto. — 3, seno lateral derecho. — 4, seno lateral izquierdo. — 5 y 5', senos occipitales posteriores. — 7, tabique fibroso. — 8, pequeño brazo anastomótico entre el seno longitudinal superior y el seno lateral derecho.

mento de cambiar de nombre y de convertirse en yugular interna, una vena más o menos voluminosa que desemboca por el agujero condíleo posterior y que le hace comunicar con los plexos venosos intra y extrarraquídeos.

Por último, el seno lateral, algo por debajo de su codo, en su porción vertical por consiguiente, presenta una comunicación importante con las venas extracraneales por la *vena mastoidea*. Flebitis exteriores pueden, pues, invadir el seno lateral por esta vía. La presencia de esta vena emisaria mastoidea explica por qué se ha escogido la región mastoidea como lugar de elección para las emisiones sanguíneas (aplicación de sanguijuelas).

5.° Senos occipitales posteriores. — Los senos occipitales son dos senos pares. Ocupan las fosas occipitales inferiores y se extienden de un extremo a otro del seno lateral correspondiente. Constituyen una especie de anastomosis entre los dos extremos del seno lateral: como dice con mucha razón CRUVEILHIER, representan la cuerda del arco que describe este último seno (fig. 331).

Es posible considerarles dos porciones: vertical y horizontal.

a) La porción vertical desciende en la hoz del cerebelo a lo largo de la cresta occipital interna; a este nivel los dos senos caminan uno junto a otro, a la derecha y a la izquierda de la cresta occipital interna. No es raro ver que se fusionen en un tronco común único y mediano en una extensión muy grande de su trayecto.

b) La porción horizontal o anterior rodea el borde posterior del agujero occipital en el surco marginal y desemboca en el seno lateral en el lado interno de su extremo anterior.

Los senos occipitales posteriores reciben cierto número de venillas procedentes del hueso, de la duramadre, del cerebelo. Comunican con el plexo raquídeo posterior del agujero occipital.

6.° Prensa de Herófilo. — Se designa con el nombre de *prensa de Herófilo* o *torcular* la confluencia venosa de los senos del grupo posterior y superior: seno longitudinal superior, seno recto, senos laterales, senos occipitales posteriores. Esta prensa de Herófilo está situada delante de la protuberancia occipital interna.

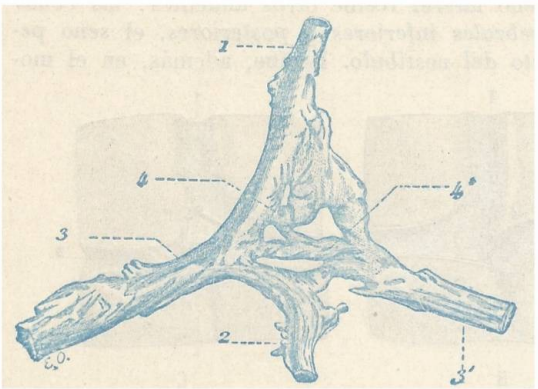

FIG. 336

Tipo plexiforme del confluente de los senos (según MANNO).

1, seno longitudinal superior bifurcado.—2, seno recto, igualmente bifurcado. — 3, 3', senos transversos. — 4, 4', anastomosis plexiformes que unen los senos transversos.

El modo de confluencia de los seis senos, longitudinal superior, recto, occipitales posteriores y laterales, en la protuberancia occipital interna, dista de ser uniforme. Presenta, por el contrario, numerosas variaciones individuales que han sido bien estudiadas por RÜDINGER (*Beitr. z. Anat. des Gehörorgans, der venösen Blutbahnen d. Schädelhöhle*, Munich, 1876), por KNOTT (1882), por DUMONT (1894) y por MANNO (1907). Se pueden agrupar en los tres tipos siguientes:

Primer tipo. — Está constituído por la presencia de un reservorio común, impar y medio (figura 335, A), en el que terminan los senos precitados: es la *prensa de Herófilo* de las descripciones clásicas. Esta disposición es indudable que puede existir, pero es muy rara. DUMONT no la ha hallado más que 10 veces en los 50 individuos examinados, y aun hay que advertir que sólo era completa en 4; en los otros 6, el seno recto y los senos occipitales posteriores no tomaban ninguna parte en la constitución del confluente. MANNO, por su parte, declara que sólo lo ha visto 2 veces en 50 casos, o sea en una proporción de 4 por 100. De esta manera el *tipo clásico* se convierte en *tipo raro*, en tipo *verdaderamente excepcional*.

Segundo tipo. — Podría designarse (fig. 335, B) con el nombre de *terminación unilateral de los dos senos derecho y longitudinal superior*. El seno longitudinal superior, en lugar de descender a la prensa siguiendo la línea media, se desvía a la izquierda o a la derecha, pero ordinariamente a la derecha, y se continúa con el seno lateral derecho. A su vez, el seno recto, que como es sabido está en gran parte constituído por las venas de Galeno, se inclina a la izquierda para continuarse con el seno lateral izquierdo. Tal es el segundo tipo. Como se ve, la sangre que circula en los senos laterales tiene diferente origen, según sea a la derecha o a la izquierda. *A la derecha* procede en su totalidad, o por lo menos en gran parte, del seno longitudinal superior, que a su vez toma su origen de las venas corticales de los hemisferios. *A la izquierda* procede del seno recto, el cual resume la circulación venosa de las partes profundas del cerebro. Conviene añadir que los dos senos laterales son generalmente de diferente volumen y que en estos casos es casi siempre el derecho (70 veces por 100, RUDINGER) el que supera al izquierdo. La disposición

anatómica que constituye nuestro segundo tipo es bastante frecuente: MANNO la ha encontrado 14 veces en 50 individuos.

Tercer tipo. — En este tercer tipo (fig. 335, C), el seno longitudinal superior y el seno recto se bifurcan, cada uno en dos ramas divergentes, una izquierda y otra derecha, las cuales se reúnen dos a dos para formar: las dos ramas de bifurcación derecha, el *seno lateral derecho*, las dos ramas de bifurcación izquierda, el *seno lateral izquierdo*. En este caso, en la línea media existe un islote de duramadre, romboidal o triangular, que corresponde a la protuberancia occipital interna y rodea las cuatro ramas de bifurcación antes indicadas. Es raro que las dos ramas de bifurcación, sea del seno longitudinal superior, sea del seno recto, tengan exactamente el mismo volumen. Generalmente sucede lo contrario, son desiguales, y es bastante frecuente ver, con una rama derecha muy voluminosa, una rama izquierda de pequeño volumen, minúscula, *casi ausente;* si se nos permite la palabra, es un tipo intermedio al tipo III y al tipo II, una aproximación a este último tipo. MANNO ha encontrado nuestro tipo III 34 veces en 50 individuos, y lo considera como el tipo clásico. Añadiremos que, en ciertos casos, el islote de duramadre antes mencionado está recorrido por los ramos anastomóticos que van de las ramas de bifurcación derecha a las ramas de bifurcación izquierda, ramos anastomóticos que ellos mismos se anastomizan en plexos, creando así para el tipo III una variante denominada *plexiforme* (fig. 336). Pero aun en tal disposición, añade RUDINGER, los dos senos laterales pueden fácilmente distinguirse por el hecho de ser siempre uno de ellos más voluminoso que el otro, y porque en el más pequeño circula siempre mayor cantidad de sangre de las partes profundas del cerebro que en el mayor.

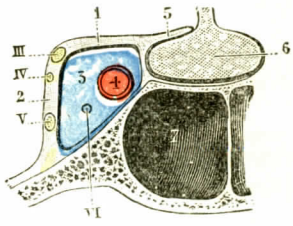

FIG. 357

Corte vérticotransversal del seno cavernoso por la línea media de la silla turca *(esquemática).*

1, pared superior del seno cavernoso. — 2, su pared externa. — 3, cavidad del seno cavernoso. — 4, carótida interna. — 5, diafragma de la hipófisis. — 6, cuerpo pituitario o hipófisis. — 7, células esfenoidales.

III, motor ocular común. — IV, patético. — V^1, oftálmico. — V^2, maxilar superior. — VI, motor ocular externo.

2.° *Segundo grupo: grupo anterior e inferior*

Incluímos en este grupo: 1.°, el *seno cavernoso;* 2.°, el *seno coronario;* 3.°, la *vena oftálmica;* 4.°, los *senos esfenoparietales de Breschet;* 5.°, el *seno petroso superior;* 6.°, los *senos petrosos inferiores;* 7.°, el *seno occipital transverso;* 8.°, los *senos carotídeos*, y 9.°, los *senos petrooccipitales.*

Los senos cavernosos constituyen, por decirlo así, el centro de este grupo. Todos los demás senos, en efecto, son sus afluentes o sus emisarios. Describiremos, pues: 1.°, los senos cavernosos; 2.°, sus aferentes, y 3.°, sus eferentes.

1.° Senos cavernosos. — Los senos cavernosos son senos pares y simétricos. Están situados a cada lado de la silla turca. Estos senos son notables a la vez por su volumen y la brevedad de su trayecto: su longitud no excede de dos centímetros; su anchura llega a un centímetro. Cada seno aparece como un cuadrilátero irregular (fig. 337). La *cara externa*, vertical, corresponde a las circunvoluciones internas del lóbulo témporooccipital; la *cara interna*, menor, pero igualmente vertical, se relaciona con el cuerpo pituitario; la *cara superior*, horizontal, corresponde a la base del cerebro y, para especificar, al espacio interpeduncular; la *cara inferior*, oblicuamente dirigida abajo y afuera, se aplica a las partes laterales del cuerpo del esfenoides. De sus dos extremos, el superior corresponde a la

parte más ancha de la hendidura esfenoidal; el posterior, al vértice del peñasco y al borde lateral de la hoja cuadrilátera del esfenoides.

Numerosas trabéculas o bridas fibrosas surcan en todos sentidos la cavidad de este seno, circunscribiendo anfractuosidades irregulares que justifican hasta cierto punto el nombre de cavernoso que se le da en todos los tratados clásicos.

La magnitud de la cavidad del seno disminuye por la presencia de la *arteria carótida interna* que la atraviesa, llevando consigo en su adventicia el plexo cavernoso del simpático. Después de haber salido del conducto carotídeo, la arteria carótida interna sigue el surco carotídeo y penetra en el seno cavernoso atravesando su pared inferior. Lo recorre de atrás a delante describiendo una especie de S *itálica*.

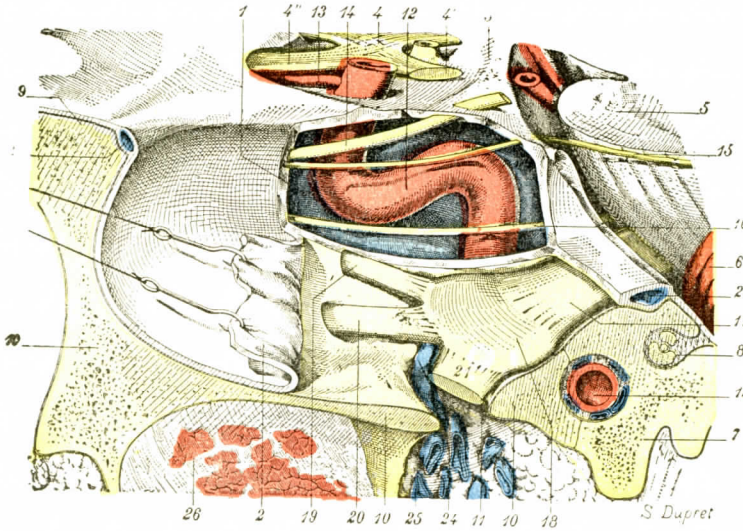

FIG. 338

El seno cavernoso izquierdo visto lateralmente.

(La pared externa ha sido levantada para mostrar el contenido del seno.)

1, seno cavernoso. — 2, duramadre erinada hacia delante. — 3, diafragma de la hipófisis. — 4, quiasma óptico, con: 4', cinta óptica; 4'', nervio óptico. — 5, pedúnculos cerebrales. — 6, cerebelo. — 7, peñasco. — 8, conducto auditivo interno con los tres nervios que lo atraviesan. — 9, ala pequeña del esfenoides. — 10, ala mayor del esfenoides. — 11, agujero oval. — 12, 12', carótida interna. — 13, arteria oftálmica. — 14, nervio motor ocular común. — 15, patético. — 16, motor ocular externo. — 17, trigémino. — 18, ganglio de Gasser — 19, oftálmica. — 20, maxilar superior. — 21, maxilar inferior. — 22, seno de Breschet. — 23, seno petroso superior. — 24, vena del agujero oval atravesando este agujero para terminar en 25, plexo pterigoideo. — 26, músculo pterigoideo externo.

El *nervio motor ocular común externo* atraviesa igualmente la cavidad del seno; pero «muy a menudo este nervio está en relación con la pared externa del seno; se halla entonces incluído en su espesor o se relaciona con él por un meso más o menos corto» (CUNÉO). Por lo demás, no es exacto que la arteria carótida interna y el nervio motor ocular común se bañen en sangre venosa. Estos órganos, en efecto, están cubiertos por la pared endotelial del seno, que los excluye del líquido sanguíneo. Otros tres nervios caminan en el mismo espesor de la pared externa del seno cavernoso. Son, de arriba abajo: el *motor ocular común*, el *patético*, el *oftálmico* (fig. 338). En la parte posterior, el ganglio de Gasser, contenido en el cávum de Meckel, está por su borde interno en contacto con el seno (véase SISTEMA NERVIOSO PERIFÉRICO).

El seno cavernoso recibe numerosos afluentes; el seno coronario, la vena oftálmica y la vena central de la retina; el seno esfenoparietal de Breschet, venillas durales, venas del seno esfenoidal.

Sus ramas eferentes o emisarias forman: el seno petroso superior, el seno petroso inferior, el seno occipital transverso, el seno carotídeo, las venas emisarias propias.

2.° Aferentes del seno cavernoso. — a) *Seno coronario.* — Este seno se denomina también *seno circular, seno intercavernoso, seno de Ridley.*

Ocupa la silla turca, rodeando la base del cuerpo pituitario a la manera de una elipse horizontal cuyo eje mayor estuviese dirigido transversalmente. A veces a su rama anterior se la denomina *seno coronario anterior*, y a su rama posterior,

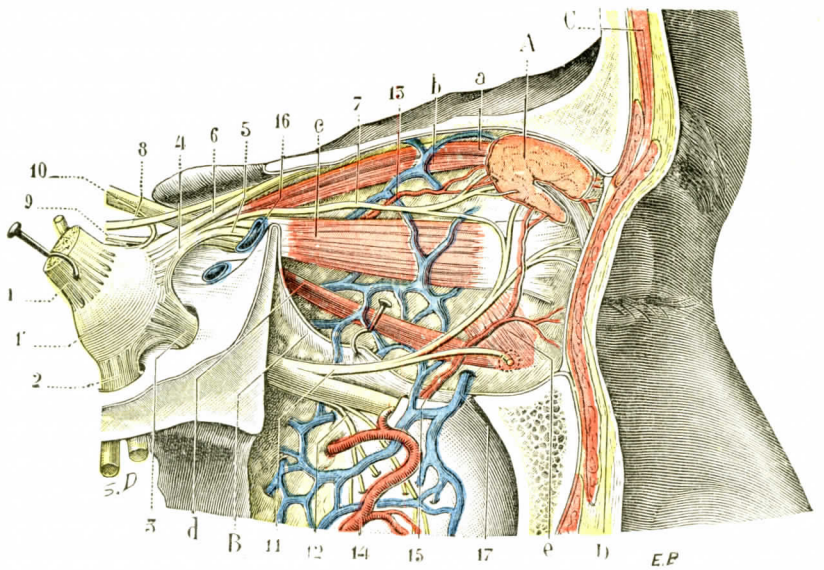

FIG. 339

Región orbitaria, parte externa: primer plano (la pared externa de la órbita ha sido quitada) (T.-J.).

A, glándula lagrimal. — B, periostio orbitario, erinado. — C, sección de la piel de la frente, con el músculo frontal y el superciliar. — D, sección de los párpados con el músculo orbicular.

a, elevador del párpado superior. — *b*, recto superior. — *c*, recto externo. — *d*, recto inferior. — *e*, oblicuo menor.

1, trigémino, con 1', ganglio de Gasser. — 2, nervio maxilar inferior penetrando en el agujero oval. — 3, nervio maxilar superior penetrando en el agujero redondo mayor. — 4, nervio oftálmico, con: 5, nervio nasal; 6, nervio frontal; 7, nervio lagrimal. — 8, patético. — 9, motor ocular externo. — 10, motor ocular común. — 11, ramo orbitario del maxilar superior. — 12, nervios dentarios posteriores. — 13, arteria lagrimal. — 14, arteria maxilar interna. — 15, rama suborbitaria, enviando un ramo a la parte anteroexterna de la órbita. — 16, vena oftálmica. — 17, anastomosis a través de la hendidura esfenomaxilar, entre las venas de la órbita y las de la fosa cigomática.

seno coronario posterior. La rama anterior se aloja en el canal óptico; la rama posterior corresponde a la lámina cuadrilátera del esfenoides. El seno cavernoso se abre lateralmente a la derecha y a la izquierda en la parte súperointerna del seno cavernoso: representa, pues, una doble anastomosis transversal echada entre el seno cavernoso de un lado y el seno cavernoso del lado opuesto.

b) *Vena oftálmica.* — La sangre aportada a la órbita por la arteria oftálmica y sus ramas vuelve al seno cavernoso por las venas oftálmicas. Estas venas son en número de dos para cada órbita y se distinguen en superior e inferior. La *vena oftálmica superior* (fig. 339), la más voluminosa de las dos, ocupa el plano superior de la órbita; la inferior sigue el suelo. Estas dos venas reciben numerosas ramas colaterales, ramas muy variables, por lo demás, en disposición: son las *dos venas*

etmoidales anterior y *posterior*, las *venas musculares*, las *ciliares anteriores*, las *ciliares posteriores*, la *vena central de la retina*, la *vena lagrimal*. Engrosadas con estos afluentes, atraviesan la parte más ancha de la hendidura esfenoidal y vienen a arrojarse en el seno cavernoso aisladamente o por un tronco común. El seno cavernoso puede ser considerado como constituído en gran parte por ellas, de ahí el nombre de seno oftálmico que le dan también algunos autores. Esta continuidad entre los dos vasos venosos nos explica la formación del tumor pulsátil y soplante (exoftalmía pulsátil) que se observa en la cavidad orbitaria en el aneurisma acompañado de una dilatación precoz de las venas adyacentes, es decir, en el caso particular de las venas oftálmicas.

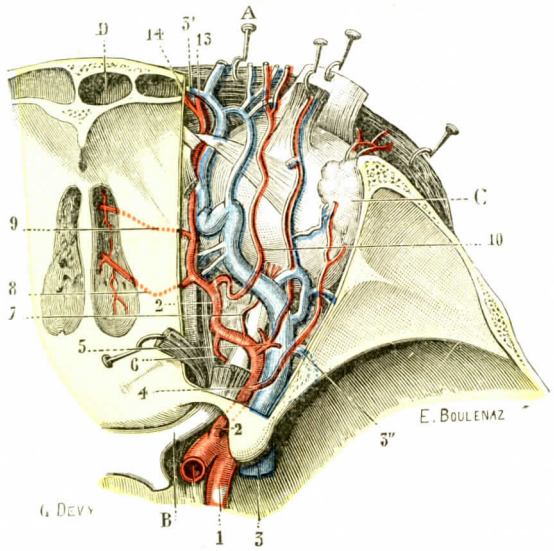

FIG. 340

Vena oftálmica superior vista por arriba.

1, arteria carótida interna.—2, arteria oftálmica. — 3, vena oftálmica, con : 3', su anastomosis con la facial ; 3'', su anastomosis con el plexo pterigoideo. — 4, arteria lagrimal. — 4', arteria central de la retina. — 5, arteria muscular superior. — 6, arteria muscular inferior. — 7, arterias ciliares. — 8, arteria etmoidal posterior. — 9, arteria etmoidal anterior. — 10, arteria supraorbitaria. — 11, arteria palpebral superior. — 12, arteria palpebral inferior. — 13, arteria frontal. — 14, arteria nasal. — 15, arteria y vena faciales.

A, párpados separados. — B, nervio óptico. — C, glándula lagrimal. — D, seno frontal.

Las venas oftálmicas comunican extensamente en todo el contorno de la base de la órbita con las venas de la cara ; se anastomizan, por otra parte, ampliamente con las venas de las fosas nasales, así como con los plexos pterigoideos. Estas anastomosis de la oftálmica con las venas vecinas desempeñan un papel importante en el restablecimiento de la circulación ocular cuando el tronco principal está obliterado. Nos ayudan también a comprender la invasión de la oftálmica y de los senos craneales en los casos de flebitis de las venas de la nariz o de la cara.

c) *Senos esfenoparietales o de Breschet.* — Los senos esfenoparietales de Breschet se denominan también *senos del ala menor*. Siguen, en efecto, de fuera a dentro, las alas menores del esfenoides.

Estos senos reciben venas durales, venas diploicas, venas cerebrales anteriores. Pueden comunicar por fuera con las venas meníngeas medias. Comunican también bastante a menudo con la vena oftálmica.

d) *Venas del seno esfenoidal.* — Algunas venas del seno esfenoidal perforan la pared ósea y vienen a desembocar en el seno cavernoso.

3.° Eferentes del seno cavernoso. — a) *Seno petroso superior.* — Par y simétrico, este seno está situado en el borde superior del peñasco, que se excava frecuentemente en canal para recibirlo. Ocupa en su trayecto la mitad anterior de la circunferencia mayor de la tienda del cerebelo, cuya mitad posterior, como se sabe, es seguida por el seno lateral. Por su extremo ánterointerno comunica con el extremo posterior del seno cavernoso. Por su extremo pósteroexterno viene a abrirse en el seno lateral, en el punto en que se curva hacia dentro para descender hacia el agujero rasgado posterior. Este seno representa, pues, una anastomosis que une la parte media del seno lateral con el seno cavernoso.

Al seno petroso superior van *venas cerebrales* procedentes en su mayoría de la cara inferior de los hemisferios: la *vena silviana superficial* o *anastomótica magna de Trolard;* algunas *venas cerebelosas* que proceden de la parte anterior de los lóbulos laterales del cerebelo; algunas *venas protuberanciales;* algunas *venas timpánicas* que proceden de la caja y desembocan en el cráneo por la sutura petroescamosa.

b) *Seno petroso inferior.* — Par y simétrico, el seno petroso inferior se extiende desde el ángulo posterior del seno cavernoso a la vena yugular interna.

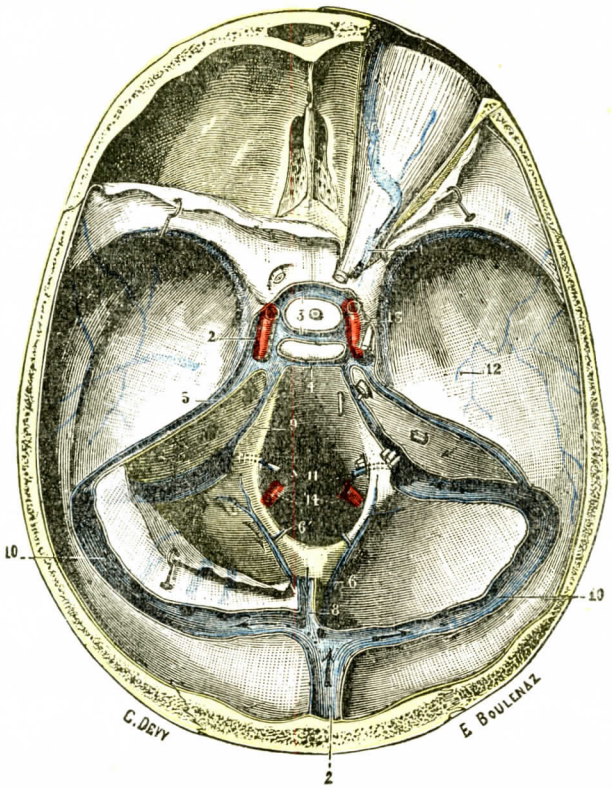

FIG. 341

Senos de la duramadre en la base del cráneo.

1, vena oftálmica. — 2, seno cavernoso. — 3, seno coronario. — 4, seno occipital transverso. — 5, seno petroso superior. — 6, seno occipital posterior, con 6', anastomosis de este último seno con los plexos intrarraquídeos. — 7, seno longitudinal superior. — 8, seno recto. — 9, seno petroso inferior. — 10, seno lateral. — 11, vena satélite del hipogloso. — 12, vena meningea media. — 13, arteria carótida interna. — 14, las dos arterias vertebrales.

Sigue la sutura petrooccipital, en la que se encuentra un canal destinado a recibirlo (véase fig. 341, 9). Su extremo anterior sale del seno cavernoso, pero comunica también con el seno occipital transverso.

Su extremo posterior penetra en la parte anterior del agujero rasgado posterior, delante de los nervios mixtos que lo separan del seno lateral y de la vena yugular interna. En ciertos casos permanece sinusal hasta el extremo y se abre en el golfo de la yugular. En otros casos desemboca más abajo, debajo de la base del cráneo, en la vena yugular interna. En estos últimos casos su porción extracraneal se transforma en vena.

El seno petroso inferior recibe: *venas del agujero rasgado anterior, venas durales, venas del cerebelo,* de la *protuberancia* y del *bulbo;* las *venas auditivas internas,* satélites de la arteria; el *seno petrooccipital;* por último, la *vena condílea anterior,* que procede del plexo del hipogloso.

c) *Seno occipital transverso.* — El seno occipital transverso o *seno basilar* está situado debajo y detrás de la hoja cuadrilátera del esfenoides, en el canal basilar por consiguiente (fig. 341, 4). Es un seno impar y mediano que realiza una anastomosis transversal entre los dos extremos posteriores de los dos senos cavernosos.

Está constituído ordinariamente por ramos múltiples más o menos anastomizados en plexos. Recibe venillas protuberanciales y bulbares, venas óseas. Por sus ramas descendentes se anastomiza con el plexo venoso del agujero occipital, que pertenece a las venas raquídeas. Constituye, pues, por este hecho, una anastomosis entre los senos craneales de la base y las venas raquídeas.

d) *Seno carotídeo.* — Se designa con el nombre de seno carotídeo un plexo venoso areolar que emana del seno cavernoso y rodea la carótida interna en todo su trayecto en el conducto carotídeo. Al salir de este conducto en la cara inferior de la base del cráneo, este plexo venoso se resuelve en uno o dos troncos que desembocan en la vena yugular interna.

Este seno carotídeo sirve, pues, de emisario al seno cavernoso; pero, sobre todo, suministra a la arteria carótida interna, incluída en el peñasco, un almohadón elástico y compresible que permite y regula las pulsaciones arteriales.

e) *Senos petrooccipitales o senos de Englisch o senos petrooccipitales inferiores de Trolard.* — El seno petrooccipital inferior está situado en la cara inferior de la base del cráneo. Es el único situado fuera de la cavidad craneal. Ocupa la parte inferior de la sutura petrobasilar; su trayecto es paralelo al del seno petroso inferior. Su extremo anterior comunica con el seno cavernoso por el agujero rasgado anterior; su extremo posterior se abre en el seno petroso inferior cerca de su embocadura en la yugular interna. Recibe venas de la bóveda de la faringe.

4.° Venas emisarias del seno cavernoso. — a) La *vena oftálmica* (o las *venas oftálmicas,* cuando hay dos) termina, como hemos visto antes, por una parte en el seno cavernoso, y por otra está en relación de continuidad con la vena facial. Esta vena oftálmica puede, pues, en ciertas circunstancias, cuando el seno cavernoso está comprimido o cuando su tensión es elevada, invertir el sentido de la corriente y llegar a ser una vena eferente importante.

b) *Venas del agujero oval.* — Parten de la porción inferior del seno cavernoso y terminan en el plexo pterigoideo, pasando por el agujero oval en compañía del nervio maxilar inferior, pero delante del nervio, según TROLARD.

c) *Venas del agujero redondo mayor.* — Acompañan al nervio maxilar superior. Son inconstantes.

d) *Venas del agujero rasgado anterior.* — Constantes, pero muy variables en número y calibre, terminan en las venas faríngeas.

e) *Venas meníngeas.* — Las venas meníngeas caminan, entre la cara externa de la duramadre y la cara interna del cráneo, por los surcos vasculares que presentan las diferentes piezas óseas de esta cavidad. Estas venas reciben a la vez venillas procedentes de la duramadre y venillas procedentes de la pared ósea.

Las más importantes de estas venas son las *venas meníngeas medias,* que corresponden a la arteria del mismo nombre y ocupan, como ella, los canales y surcos cuyo conjunto constituye la hoja de higuera (véase OSTEOLOGÍA). Las venas meníngeas medias, en número de dos por cada arteria correspondiente, se distinguen, por su situación, en anterior y posterior. Por lo común muy desarrolladas, están pegadas una a otra en la mayor parte de su trayecto, de tal manera

que envuelven, entre las dos, los dos tercios o los tres cuartos de la circunferencia de la arteria. Más raramente están separadas una de otra por cierto intervalo, y en este caso se observa de trecho en trecho la existencia de conductos anastomóticos de dirección transversal u oblicua.

Las venas meníngeas medias poseen numerosos afluentes. Algo por encima del pterion (véase Osteología), reciben a la vez las *venas parietales medias*, *venas frontales* y venas procedentes de la órbita, que podrían designarse con el nombre de *venas órbitomeníngeas*. Todas estas venas reunidas en un mismo punto forman una especie de confluente (*encrucijada venosa* de Trolard), cuyo diámetro puede alcanzar hasta 10 y aun 12 milímetros. A este nivel, la arteria meníngea se sumerge plenamente en la cavidad venosa, como la carótida interna en el seno cavernoso.

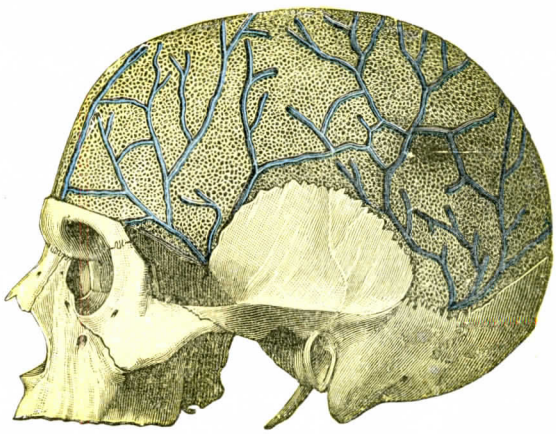

Fig. 342

Conductos venosos del diploe.

(La lamina externa de los huesos de la bóveda craneal ha sido separada para dejar a la vista el diploe y sus ramos venosos.)

Las venas meníngeas medias comunican por arriba con el seno longitudinal superior, por medio de las lagunas sanguíneas de la duramadre, antes mencionadas. Por abajo se dirigen hacia el agujero redondo menor, terminando de la siguiente manera: la *posterior* atraviesa este agujero junto con la arteria meníngea media, llega de este modo debajo del cráneo y aboca al plexo pterigoideo; en cuanto a la *anterior*, pasa asimismo en ciertos casos por el agujero redondo menor y aboca, como la precedente, al plexo pterigoideo. Pero no es ésta la disposición más común; en efecto, más frecuentemente termina en el interior del cráneo, desembocando (Trolard), ya en el seno cavernoso, ya en la vena del agujero oval.

f) *Venas del diploe.* — α) *Cavidades venosas del diploe.* — En el diploe, la sangre venosa circula en un sistema de aréolas o lagunas, muy irregulares en su forma y dimensiones (fig. 342) y que comunican entre sí, por lo menos en un mismo hueso. Su calibre varía con la edad: casi nulas en el feto, presentan en el viejo dimensiones más considerables que en el adulto.

Esta circulación lagunar está como centralizada y regularizada de trecho en trecho por verdaderos canales que pueden ser considerados como aréolas agrandadas y transformadas en conductos más o menos rectilíneos.

Desde el punto de vista histológico, las cavidades venosas del diploe (*aréolas* y *conductos*) están constituídas por una pared ósea revestida de una capa endotelial, prolongación de la que tapiza las venas y los senos venosos.

β) *Conductos colectores.* — Se sabe desde Breschet que existen venas diploicas frontales, témporoparietales y occipitales, simétricas a cada lado.

Vena diploica frontal. — Desciende del borde superior del frontal y va a terminar en la vena supraorbitaria o en la oftálmica.

Vena témporoparietal. — El ramo anterior temporal desciende principalmente del frontal y se abre, ora por dentro en el seno esfenoparietal o la vena meníngea

media, ora por fuera en una de las venas temporales profundas. El ramo posterior parietal termina, ora en el seno lateral, ora en la emisaria mastoidea.

Vena diploica occipital. — Desciende cerca de la línea media y termina unas veces en la prensa de Herófilo, otras en el seno lateral.

TROLARD ha protestado, con razón, de esta regularidad casi matemática asignada al número y dirección de los conductos diploicos. Esta regularidad, que se ha hecho clásica, se encuentra con seguridad, puesto que ha sido comprobada por BRESCHET y por otros anatomistas; pero es excepcional. En realidad, los conductos y aérolas del diploe no ofrecen, desde el punto de vista morfológico, más que un carácter constante: su *variabilidad infinita.*

Las redes venosas diploicas son independientes en la edad infantil y en el adulto para cada uno de los huesos que constituyen el cráneo; pero comunican ampliamente entre sí en los ancianos. Esta comunicación se establece por la extensión de los vasos de un hueso a otro a través de los restos de las suturas. Ocurre, pues, aquí un fenómeno que tiene su analogía con el que se observa en los huesos largos en el último período de osificación: se ve entonces que los vasos de la epífisis se ponen en relación de continuidad con la red diafisaria, de la que estaban primitivamente separados por una zona más o menos gruesa de cartílago.

γ) *Anastomosis diploicas intra y extracraneales.* — Las venas diploicas comunican con las redes venosas intra y extracraneales por dos órdenes de orificios, orificios internos y orificios externos:

1.° Los *orificios internos*, situados en la superficie interna de la cavidad craneal, se observan con preferencia en la proximidad de los surcos vasculares. Estos orificios se abren en las venas meníngeas, en el fondo de las cavidades que ocupan los corpúsculos de Pacchioni y también en algunos senos, principalmente en el seno longitudinal superior y en los senos laterales.

2.° Los *orificios externos* están situados en la superficie externa de los huesos del cráneo y abocan a la red venosa tegumentaria. Se les observa principalmente en el arco orbitario, en el agujero o escotadura supraorbitaria, en la fosa temporal y en la parte posterior de la concha occipital.

g) *Venas tegumentarias del cráneo.* — Entre el cuero cabelludo y la aponeurosis epicraneal se extiende una rica red venosa (fig. 343), muy irregular y que, por su misma irregularidad, no es susceptible de descripción alguna. Todo lo más que puede hacerse es dividir las venas tegumentarias, según su situación, en tres grupos: un grupo anterior, que comprende las *venas frontales;* un grupo posterior, constituído por las *venas occipitales*, y, finalmente, un grupo lateral, que comprende las *venas temporales.* Todas estas venas, ampliamente anastomizadas entre sí, descienden, ya oblicua, ya verticalmente, hacia la base del cráneo, donde terminan de la manera siguiente:

α) Las *venas frontales* van a parar a las venas faciales, de las que trataremos más adelante.

β) Las *venas occipitales* abocan, por uno o varios troncos, a la vena yugular externa, que estudiaremos con las venas del cuello.

γ) Las *venas parietales* convergen hacia el arco cigomático y desembocan en la vena temporal superficial, una de las principales ramas de origen de la vena yugular externa.

5.° Anastomosis entre las circulaciones venosas intra y extracraneales. — La vena yugular interna constituye, pues, la vía normal de salida de la sangre procedente del encéfalo y del interior de la cavidad craneal. Pero existen otras vías de salida, representadas por las anastomosis establecidas entre las redes venosas intracraneales y las redes venosas extracraneales. Estas vías secundarias están representadas por:

1.° La *vena oftálmica*, que termina por una parte en el seno cavernoso y se continúa por otra parte con la vena facial. La vena oftálmica puede funcionar en sentido contrario del sentido normal y aportar a la facial y a las venas temporales una notable cantidad de sangre.

2.° Las *venas raquídeas*. El plexo del agujero occipital está unido al seno occipital transverso por delante y a los senos occipitales posteriores por detrás. Las venas vertebrales están unidas al plexo condíleo anterior, a la emisaria condílea posterior y a la vena mastoidea. Esta vía es muy importante. *Basta por sí sola para llevar toda la sangre de la cavidad craneal después de la ligadura de las yugulares.*

3.° Las *venas meníngeas medias*, extendidas del seno longitudinal superior a los plexos pterigoideos.

4.° La *vena emisaria de Santorini*, que atraviesa de arriba abajo el agujero parietal. Une el seno longitudinal superior a una de las ramas de la temporal superficial.

5.° La *vena mastoidea*, que une el seno lateral a la red venosa de la nuca.

6.° La *vena emisaria occipital*, que une la prensa a las venas occipitales.

7.° El *seno petrooccipital inferior*, que une, a través del agujero rasgado anterior, el seno cavernoso a la vena yugular y a las venas del confluente condíleo anterior.

8.° La *vena condílea posterior*, que parte del seno lateral cerca de su terminación, sale del cráneo por el agujero condíleo posterior y termina en la vena vertebral entre el atlas y el axis.

9.° Las *venas emisarias del plexo cavernoso:* venas del agujero oval, venas del agujero redondo mayor, venas del agujero rasgado anterior, que hacen comunicar el seno con las venas extracraneales.

10. La *vena estilomastoidea*, que por el conducto auditivo interno se anastomiza con venas meníngeas o con el seno petroso superior.

Estos diversos conductos establecen una solidaridad completa, desde el punto de vista anatómico y fisiológico, entre la circulación intracraneal y la circulación extracraneal. Constituyen otras tantas vías de salida para la circulación intracraneal. En el hombre ha sido posible ligar sucesivamente las dos venas yugulares internas sin provocar trastornos cerebrales (CZERNY).

B. — TRONCO DE LA VENA YUGULAR INTERNA. VENA CARÓTIDA DE SÉBILEAU

1.° Consideraciones generales. — La vena yugular interna, denominada también por SÉBILEAU *vena carótida*, se origina en la base del cráneo, en la fosa yugular, en la porción exterior del agujero rasgado posterior, donde sigue directamente al seno lateral. Desde el agujero rasgado posterior desciende hacia el cuello y se dirige oblicuamente hacia abajo, adelante y afuera, pegada primero a la cara posterior de la arteria carótida, a la que rodea algo más abajo para colocarse al lado externo de la misma. Termina en la articulación esternoclavicular al unirse con la vena subclavia para formar el tronco venoso braquiocefálico.

Los senos craneales constituyen sus ramas de origen, y esto nos explica por qué las tromboflebitis del seno se propagan a la yugular y por qué en semejante caso se ha aconsejado practicar la ligadura de esta vena para impedir la penetración de los gérmenes infecciosos en el torrente circulatorio y la piemia que es su consecuencia.

Recibe, por otra parte, en el curso de su trayecto, una serie de venas que corresponden a las ramas de división de la arteria carótida externa. Representa, por consiguiente, el tronco colector principal de las venas del cráneo, de la cara y de la parte anterior del cuello. Su sistema resume todo el sistema carotídeo. Su

papel es, pues, considerable. Sin embargo, la ligadura de este vaso puede practicarse sin peligro importante. Veremos, en efecto, que existen paralelamente a él

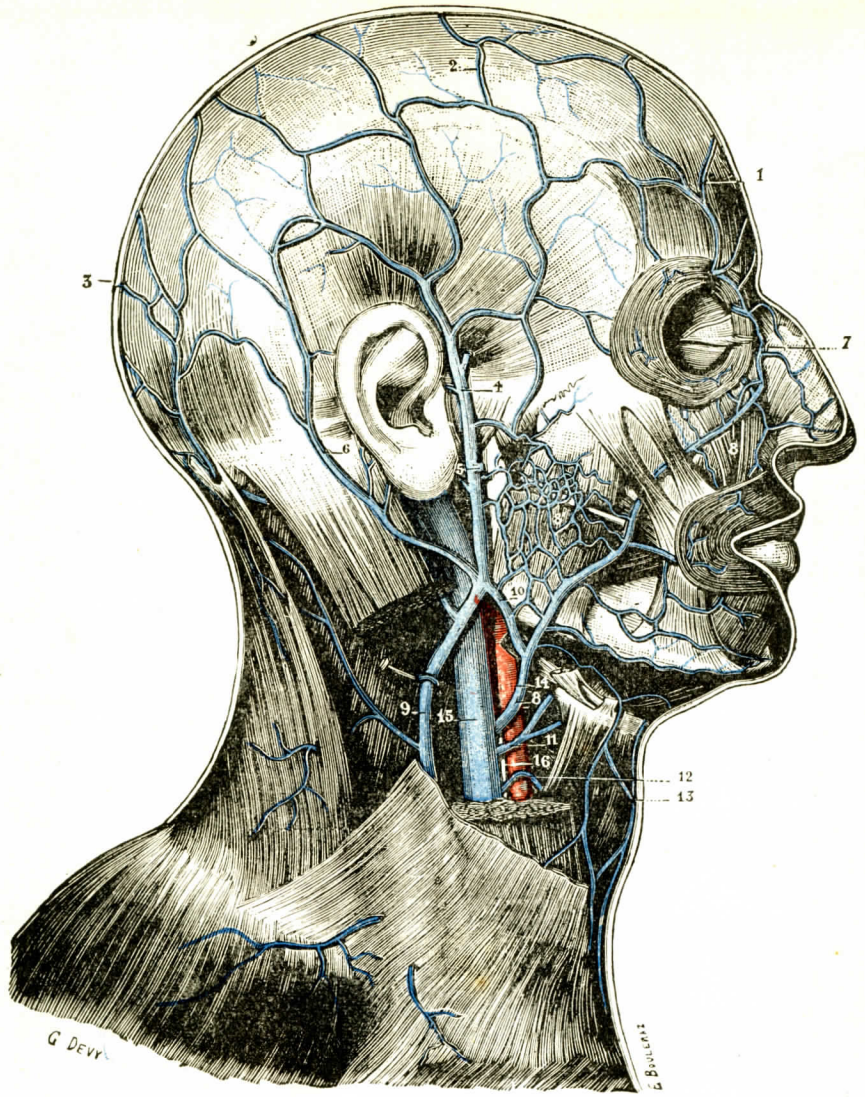

FIG. 343

Venas superficiales del cráneo y de la cara, vista lateral.

1, venas frontales. — 2, venas parietales. — 3, venas occipitales. — 4, temporal superficial. — 5, maxilar interna. — 6, mastoidea. — 7, angular. — 8, facial. — 8', plexo venoso maseterino. — 9, yugular externa. — 10, anastomosis entre esta última vena y la facial. — 11, lingual. — 12, tiroidea superior. — 13, yugular anterior. — 14, carótida. — 15, yugular interna. — 16, nervio neumogástrico.

vasos vicariantes encargados de asegurar la salida de la sangre cerebral y de desviar el curso del líquido en provecho de las regiones superficiales en los casos de obstrucción o de ligadura del tronco principal. Estos vasos son las yugulares sub-

cutáneas. (Antes hemos estudiado los senos craneales, es decir, las ramas de origen; describiremos más adelante las venas que corresponden al sistema de la carótida externa, es decir, las ramas colaterales.)

El calibre de la vena yugular interna es considerable: de 9 milímetros en la parte superior, alcanza 11 y 12 milímetros en la parte inferior. Este vaso se vuelve enorme en los casos de estasis venosa. Interesa señalar que su calibre ofrece variaciones bastante grandes según los individuos. Varía en razón inversa del tamaño de las yugulares superficiales.

La vena yugular interna presenta una dilatación en cada uno de sus extremos; el *golfo* de la vena yugular en el extremo superior, el *seno* de la yugular en el extremo inferior. El golfo se aloja en una depresión profunda excavada en el borde de posterior del peñasco, la fosa yugular (fig. 344). Sólo aparece a los cinco o seis años, y aun es muy desigual según los sujetos y variable de un lado al otro en el mismo individuo. El seno yugular ofrece igualmente variaciones considerables. Cuando está muy desarrollado, puede cubrir completamente la carótida por delante.

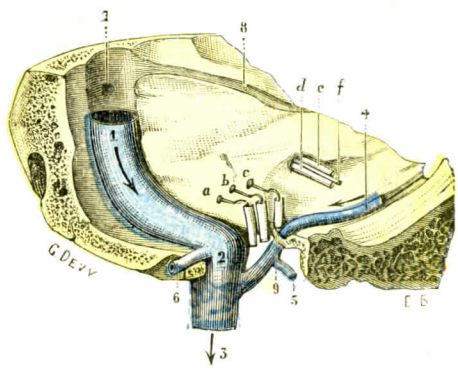

FIG. 344

Origen de la yugular interna (lado izquierdo, en que ha sido separada la parte posterior del agujero rasgado posterior).

1, seno lateral. — 2, golfo de la vena yugular interna. — 3, yugular interna. — 4, seno petroso inferior. — 5, anastomosis con el confluente condíleo anterior. — 6, vena condílea posterior. — 7, agujero mastoideo. — 8, canal petroso superior. — 9, lengüeta fibrocartilaginosa que aísla el glosofaríngeo del neumogástrico. — *a*, espinal. — *b*, neumogástrico. — *c*, glosofaríngeo. — *d*, auditivo. — *e*, intermediario de Wrisberg. — *f*, facial.

La vena yugular interna ofrece constantemente en su desembocadura en la subclavia dos válvulas que tienen la concavidad dirigida hacia el corazón; tienden, pues, a oponerse al reflujo de la sangre procedente del tronco braquiocefálico correspondiente. Algunos autores declaran que son suficientes. En realidad, son muy a menudo insuficientes y permiten la inyección contra corriente en el cadáver. En el vivo, y particularmente cuando existe una insuficiencia de la válvula tricúspide, lesión que permite el reflujo de la sangre venosa, en cada sístole ventricular, a la aurícula y a la cava, es posible ver que la contracción ventricular se transmite a la yugular y produce en ella una pulsación sincrónica con la pulsación arterial. Este fenómeno se conoce con el nombre de *pulso venoso*.

2.° **Relaciones.** — Las estudiaremos en su origen, en los segmentos superior, medio e inferior.

a) *En su origen. Golfo de la yugular.* — El golfo de la vena yugular interna se aloja en la fosa yugular. Corresponde por su parte ánteroexterna a la caja del tímpano y por su parte posterior al oído interno.

b) *Porción superior.* — Este segmento se extiende *del golfo al ángulo del maxilar inferior*. La vena yugular interna está situada en el espacio retroestíleo, *delante* de las apófisis transversas de las vértebras cervicales, por *dentro* del vientre posterior del digástrico, *detrás* del tabique estíleo, *por fuera* de la faringe, de la que está separada por la arteria carótida interna y algunos nervios. La arteria carótida interna, situada en la parte inferior de esta región, delante y por dentro de la vena, se separa de este vaso al subir hacia el cráneo; se dirige hacia delante para llegar al conducto carotídeo. En la separación de estos vasos se sitúan los nervios glosofaríngeo, neumogástrico y espinal. El glosofaríngeo y el neumogástrico se hallan

principalmente en relación con la arteria; el espinal, por su rama externa, se dirige abajo y afuera y cruza la yugular por delante o por detrás. En cuanto al hipogloso

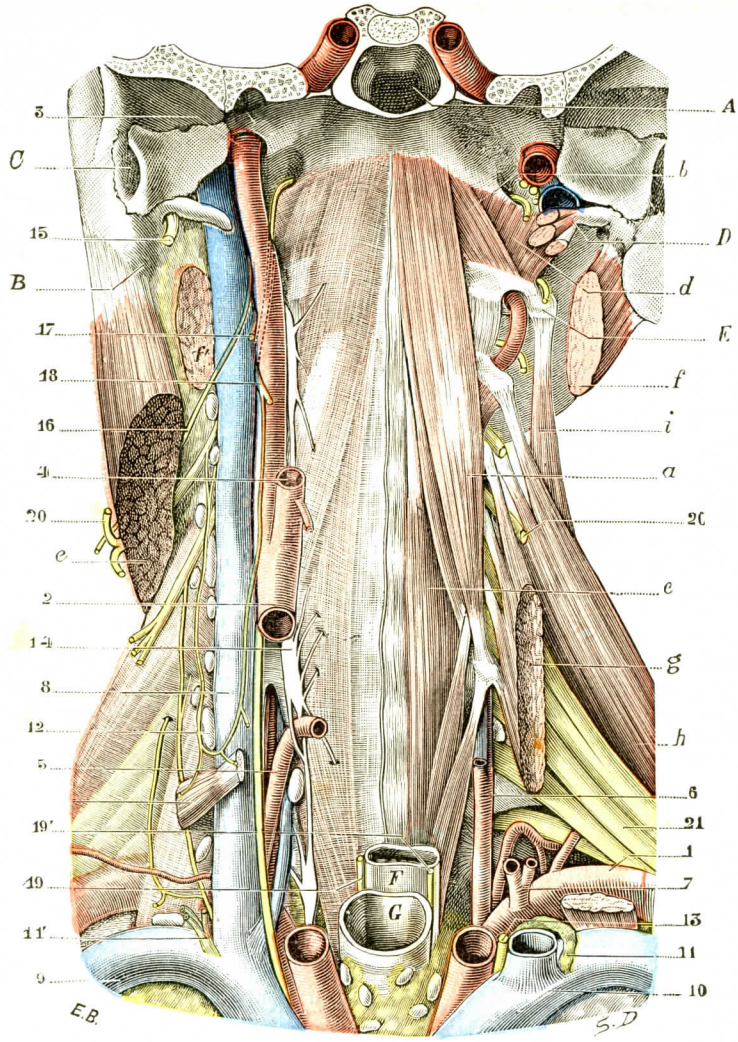

FIG. 345

Región prevertebral, vista anterior (T.-J.).

En el lado derecho la aponeurosis prevertebral se halla en su sitio; en el lado izquierdo ha sido extirpada.

A, seno esfenoidal. — B, apófisis mastoides. — C, conducto auditivo externo. — D, apófisis estiloides, con los tres músculos estiloides. — E, apófisis transversa del atlas. — F, esófago. — G, tráquea.

a, recto mayor anterior del cuello. — *b*, recto menor anterior. — *c*, largo del cuello. — *d*, recto lateral. — *e*, esternocleidomastoideo. — *f*, *f'*, digástricos derecho e izquierdo. — *g*, escaleno anterior. — *h*, escaleno posterior. — *i*, angular del omóplato. — *j*, omohioideo.

1, arteria subclavia. — 2, carótida primitiva. — 3, 3, carótida interna. — 4, carótida externa. — 5, tiroidea inferior. — 6, vertebral. — 7, tronco tirocervical. — 8, yugular interna. — 9, vena subclavia. — 10, tronco venoso braquiocefálico. — 11, conducto torácico. — 11', gran vena linfática. — 12, ganglios linfáticos. — 13, neumogástrico. — 14, gran simpático con sus tres ganglios. — 15, facial. — 16, espinal. — 17, glosofaríngeo. — 18, hipogloso mayor. — 19, 19', recurrentes derecho e izquierdo. — 20, 20', ramas del plexo cervical. — 21, plexo braquial.

mayor aparece en el borde interno de la vena después de haber cruzado la carótida interna y el neumogástrico. El simpático se halla en un plano posterior a la vena

e interno en relación con ella. (Para más detalles véase *Relaciones de la carótida interna*, pág. 248.)

c) *Porción media.* — Este segmento se extiende del ángulo maxilar inferior al cruzamiento del vaso por el músculo omohioideo.

La yugular interna está alojada en el canal carotídeo y situada debajo del esternocleidomastoideo. Sigue el lado externo de la carótida interna y de la carótida primitiva en seguida. Se aloja en la misma vaina celulosa. El nervio neumogástrico se halla detrás de estos vasos, en el ángulo formado por la vena y la arteria. La rama descendente del plexo cervical cruza la cara externa de la vena para ir a unirse a la rama descendente del hipogloso mayor, en su cara anterior, algo por encima del músculo omohioideo (fig. 346).

d) *Porción inferior.* — Este segmento se extiende del omohioideo al tronco venoso braquiocefálico. En su porción inferior la vena yugular interna corresponde: 1.°, *por delante*, al intersticio que separa las dos cabezas del músculo esternocleidomastoideo; 2.°, *por detrás*, al borde interno del músculo escaleno anterior; luego, más abajo, a los vasos vertebrales, a la arteria tiroidea inferior y, por último, a la vena subclavia. Los nervios neumogástrico y frénico siguen, uno, el lado interno, el otro, el lado externo de la vena, y cruzan por abajo la arteria subclavia (véase *Arteria carótida primitiva*, pág. 211).

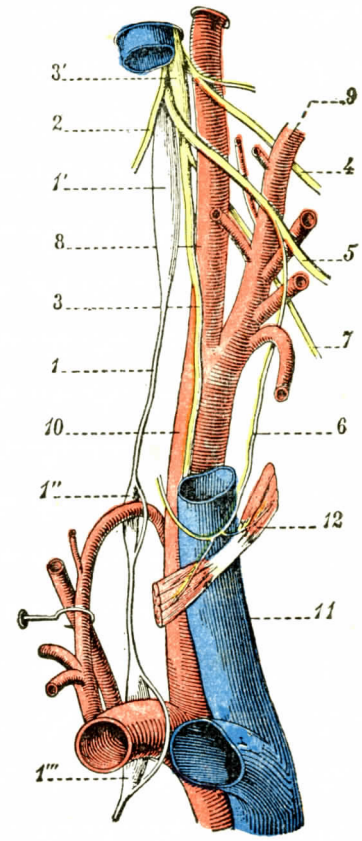

FIG. 346

Relaciones respectivas de los nervios y los vasos del cuello *(esquemática)* (T.-J.).

1, gran simpático, con 1', su ganglio superior; 1'', su ganglio medio; 1''', su ganglio inferior. — 2, espinal. — 3, neumogástrico, con 3', su ganglio plexiforme. — 4, glosofaríngeo. — 5, hipogloso. — 6, asa descendente del hipogloso. — 7, laríngeo externo. — 8, carótida interna. — 9, carótida externa. — 10, carótida primitiva. — 11, vena yugular interna. — 12, músculo omohioideo.

La vena yugular interna, como hemos dicho anteriormente, resume toda la circulación encefálica: es, desde su origen en el agujero rasgado posterior, la *vena encefálica* por excelencia, podríamos decir la única vena encefálica. La vena yugular externa no recoge a nivel de la cabeza más que la sangre de las paredes craneales. Pero esta disposición, si bien constituye uno de los rasgos característicos de la anatomía del hombre, no existe en todos los vertebrados, ni aun en todos los mamíferos.

Primitivamente, en los vertebrados inferiores, especialmente en los peces y en las aves, la yugular externa es la única que existe.

La vena yugular interna no hace su aparición hasta más tarde; primero es muy pequeña y con un campo muy limitado, después adquiere poco a poco importancia a medida que nos elevamos en la serie. Es todavía, en todos los mamíferos (excepto los monos), muy rudimentaria; no pasa en unos de la parte media del cuello, en otros se eleva hasta la base del cráneo, pero sin penetrar en su interior: es *exclusivamente cervical*. En estas condiciones la sangre de la masa encefálica escapa de la cavidad craneal por un agujero especial, el *agujero temporal* de Otto o *foramen jugular spurium* de Luschka, que se halla excavado en pleno temporal, algo por encima de la articulación témporomaxilar. De esta manera llega a la parte superior y lateral de la cara y allí desemboca en la yugular externa.

Más adelante todavía, en los primates inferiores, la yugular interna, que se ha desarrollado considerablemente al mismo tiempo que el encéfalo, penetra en la cavidad craneal por

el agujero rasgado posterior, se une al seno lateral, del cual forma la porción descendente, y desde entonces deriva en provecho propio una parte de la sangre venosa de los senos. La yugular externa continúa persistiendo, unida como precedentemente a la parte anterior del seno transverso por el *foramen jugular spurium;* pero es mucho menos voluminosa y su volumen se atenúa gradualmente a medida que aumenta el de la yugular interna.

Si ahora observamos el primate más elevado, el hombre, vemos que la yugular interna alcanza su máximo desarrollo: en efecto, recibe toda la sangre del encéfalo. Poco a poco el conducto venoso, que a través del agujero temporal aportaba a la vena yugular

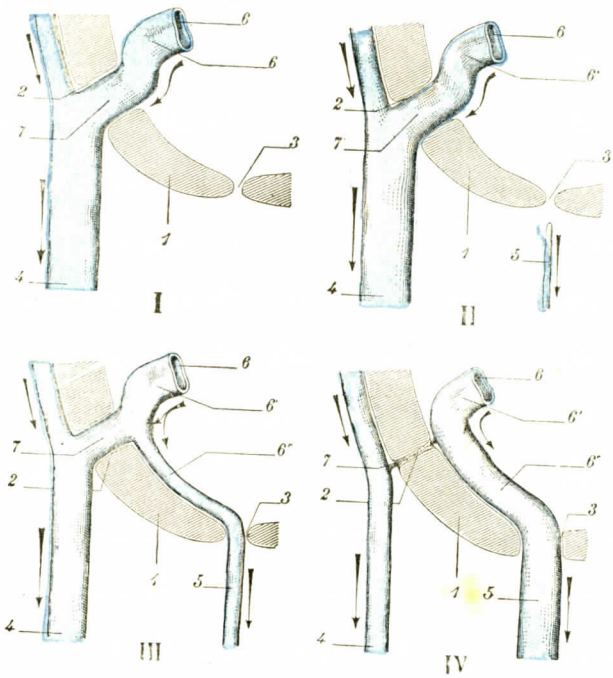

FIG. 347

Esquema que muestra los diferentes estadios evolutivos del sistema venoso yugular.

I, no existe yugular interna; el sistema venoso encefálico desemboca, por el agujero temporal, en la yugular externa.

II, aparición de la yugular interna; es muy pequeña y no penetra todavía en el cráneo.

III, la yugular interna penetra en el cráneo, va a soldarse al seno lateral y deriva entonces en su provecho una parte de la sangre venosa encefálica.

IV, el seno lateral pierde toda relación con la yugular externa y, en totalidad, la sangre que contiene desemboca en la yugular interna.

1, pared craneal, seccionada en sentido frontal a nivel de la extremidad posterior del cigoma. — 2, agujero temporal. — 3, agujero rasgado posterior. — 4, yugular externa. — 5, yugular interna. — 6, seno lateral, con 6', su porción horizontal; 6'', su porción transversal. — 7, tractos conjuntivos (en la fig. IV) que, en los estadios precedentes, iban del seno a la yugular externa.

externa una parte de la sangre acarreada por el seno transverso, ha perdido importancia, se ha atenuado y aun ha llegado a desaparecer; por este hecho la yugular externa no recibe más que venas superficiales. Tal es el estado normal.

En resumen, la vía eferente de las redes venosas cérvicocefálicas, consideradas en general y en el conjunto de la serie de los vertebrados, se dispone según modalidades variables que se pueden agrupar en los cuatro tipos siguientes:

Primer tipo: yugular externa, vena única, que recoge naturalmente toda la sangre venosa de la cabeza: la yugular interna no existe (peces, aves);

Segundo tipo: yugular externa preponderante, que recoge toda la sangre venosa del encéfalo; yugular interna rudimentaria, terminándose en la región cervical (roedores);

Tercer tipo: yugular externa y yugular interna, recogiendo una y otra una parte de la sangre venosa del encéfalo, la primera por el agujero temporal, la segunda por el agujero rasgado posterior (monos inferiores);

Cuarto tipo: las dos yugulares asimismo, pero con muy distintos papeles: yugular interna preponderante, recibiendo en su origen toda la sangre de la red venosa encefálica; yugular externa más pequeña, separada en lo sucesivo de la red intracraneal y no recogiendo en la cabeza más que la sangre de la pared craneal.

La embriología nos enseña que la disposición de las venas yugulares no sólo varía en la serie animal, sino también en el hombre en los diversos estadios de su desarrollo.

Primitivamente (fig. 347, I) no existe, como en algunos vertebrados, más que una sola yugular, yugular única, que conviene considerar como una yugular externa. Más tarde (II) aparece la yugular interna, simple colateral de la precedente; al principio muy delgada y muy corta, se eleva después poco a poco hasta la base del cráneo, penetrando en seguida (III) en la misma cavidad craneal por el agujero rasgado posterior; se une con el seno lateral y deriva entonces en provecho propio una parte de la sangre venosa del encéfalo, que hasta entonces desembocaba en totalidad en la yugular externa por este conducto especial, *agujero temporal* o *foramen jugular spurium*, que se observa todavía en el feto en la raíz de la apófisis cigomática.

En el curso del desarrollo la yugular interna aumenta todavía de volumen al mismo tiempo que la yugular externa se atenúa, de suerte que en el niño al nacer, y *a fortiori* en el adulto (IV), la yugular interna recoge toda la sangre venosa y encefálica, y la yugular externa, considerablemente decaída, se halla reducida a una simple vena parietal que recibe únicamente las venas superficiales de la cabeza. Al mismo tiempo, su comunicación con el seno lateral por el agujero temporal desaparece y sólo se encuentra en el adulto en estado de anomalía, constituyendo, cuando existe, el seno petroescamoso.

Como se ve, el hombre, en lo que respecta a sus dos yugulares interna y externa, nos presenta sucesivamente, en el curso de su desarrollo individual, la disposición de los vertebrados inferiores, la de los mamíferos inferiores, la de los diferentes grupos simianos y, finalmente, la que le pertenece en propiedad. También aquí resulta verdad que la ontogenia no es más que una repetición rápida de la filogenia.

C. — Ramas colaterales de la vena yugular interna

La vena yugular interna recibe en el curso de su trayecto todas las venas que corresponden a las ramas arteriales de la arteria carótida. Estas venas tienen variaciones bastante grandes según los individuos. Generalmente llegan a constituir por su convergencia varios troncos:

1.° El tronco tirolinguofaringofacial;
2.° El tronco témporomaxilar;
3.° El tronco auriculooccipital.

1.° Tronco tirolinguofaringofacial. — A las arterias tiroideas superior, lingual, facial, faríngea inferior, ramos de la carótida externa corresponden otras tantas venas que desembocan en la vena yugular interna. Farabeuf ha demostrado que la vena tiroidea, la vena lingual y la facial se reunían para formar un tronco común que ha denominado *tronco tirolinguofacial* (fig. 348). Esta disposición es frecuente, pero no constante. En ciertos casos la vena lingual y la tiroidea se unen, quedando separada la facial; en otros casos, por último, estas tres venas quedan separadas hasta su terminación en la vena yugular interna. Hemos visto, con motivo de la arteria carótida externa, que este tronco determina uno de los lados del triángulo de Farabeuf (véase pág. 221). Pero, se confunda o no con las venas superiores, la tiroidea superior recibe siempre dos o tres conductos colectores del plexo faríngeo.

Vamos a estudiar cada una de estas venas.

a) *Venas tiroideas.* — De las tres venas tiroideas, superior, media e inferior, la superior es la única satélite de la arteria correspondiente. Nace de la parte superior del cuerpo tiroides. Su tronco, oblicuo arriba y afuera, cruza la arteria carótida primitiva y desemboca ordinariamente en el tronco tirolinguofacial. Recibe en su camino algunas vénulas laríngeas y faríngeas.

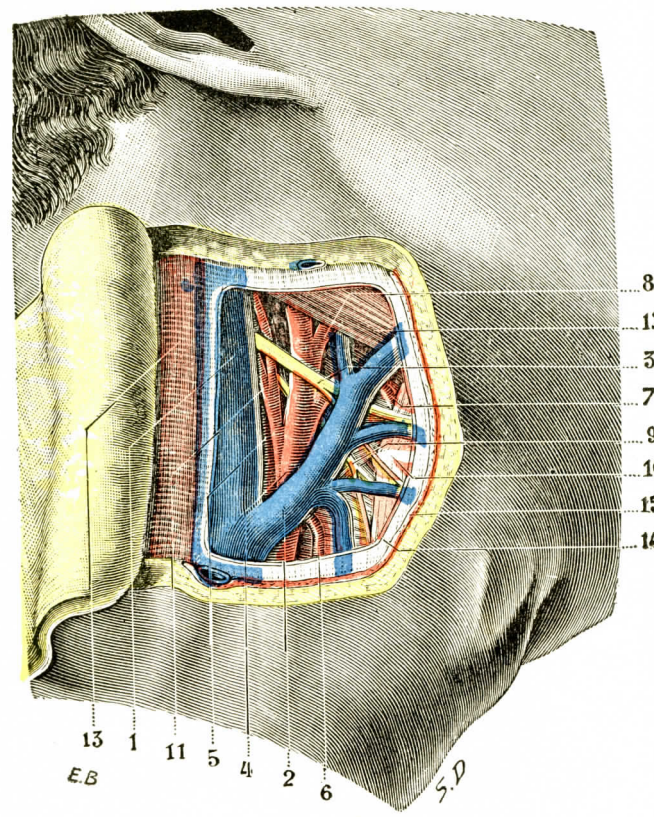

FIG. 348

Relaciones de la carótida externa en su origen (triángulo de Farabeuf) (T.-J.).

1, yugular interna. — 2, tronco tirolinguofacial. — 3, nervio hipogloso. — 4, carótida externa. — 5, carótida interna. — 6, arteria tiroidea superior. — 7, arteria lingual. — 8, arteria facial. — 9, nervio laríngeo superior. — 10, hueso hioides. — 11, arteria occipital. — 12, digástrico. — 13, esternocleidomastoideo. — 14, aponeurosis cervical superficial. — 15, cutáneo.

La vena laríngea superior puede, como hemos indicado antes, abrirse directamente en la vena yugular interna.

La *vena tiroidea media* nace de la parte inferior del lóbulo lateral de la glándula, se dirige hacia fuera y termina en la yugular interna, en la unión de su tercio medio con su tercio inferior.

En cuanto a las *venas tiroideas inferiores*, emergen del borde inferior del cuerpo tiroides y terminan en la unión de los dos troncos venosos braquiocefálicos o también directamente en la vena cava superior.

b) *Venas linguales.* — El tronco de la vena lingual es bastante corto. Está formado por la convergencia de varias ramas: las venas profundas, las venas dorsales, las venas raninas.

α) Las *venas profundas de la lengua*, en número de dos a cada lado, acompañan a la arteria lingual profunda en toda su extensión, formando frecuentemente a su alrededor un verdadero plexo. Están de ordinario poco desarrolladas.

β) Las *venas dorsales* caminan por el dorso de la lengua entre la mucosa y los músculos subyacentes. Vienen a formar detrás de la V lingual un plexo notable, en el que terminan al mismo tiempo algunas venillas procedentes de la epiglotis y varias venas descendidas de la amígdala.

γ) Las *venas raninas* están situadas a cada lado del frenillo de la lengua, donde aparecen debajo de la mucosa en forma de dos líneas gruesas azuladas. Oblicuamente dirigidas de arriba abajo, de dentro a fuera y de delante atrás, caminan al lado del nervio hipogloso mayor: como éste, están separadas de la arteria lingual por el músculo hipogloso.

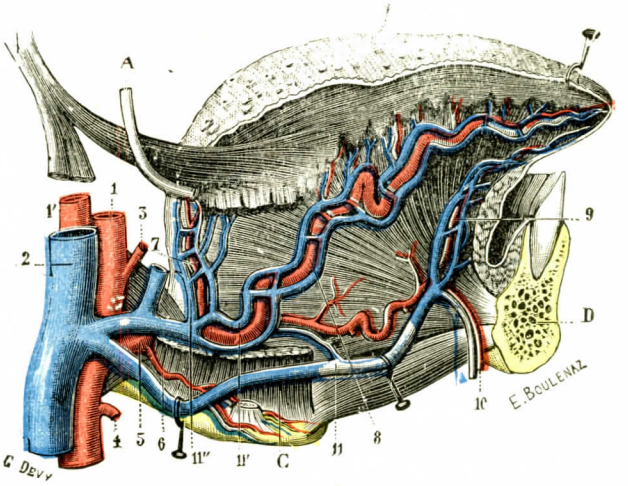

FIG. 349

Venas y arterias de la lengua, vista lateral (según HIRSCHFELD, ligeramente modificada).

1, arteria carótida externa. — 2, vena yugular interna. — 3, arteria facial. — 4, arteria tiroidea superior. — 5, arteria lingual. — 6, ramo suprahioideo. — 7, arteria dorsal de la lengua. — 8, arteria ranina. — 9, arteria sublingual. — 10, una anastomosis para la submentoniana. — 11, 11', 11'', venas de la lengua. — A, nervio lingual. — B, músculo estilogloso. — C, músculo hiogloso. — D, sínfisis mentoniana.

Estos tres órdenes de venas convergen hacia el borde posterior del músculo hipogloso y aquí solamente se reúnen en un tronco común que es la vena lingual propiamente dicha. Esta vena desemboca en la vena yugular interna aisladamente o después de haberse fusionado con la facial sola o con la facial y la tiroidea inferior.

c) *Vena facial* (fig. 350). — La vena facial corresponde al territorio de la arteria facial. Comienza en el ángulo interno del ojo. Poco después de su origen desciende por la cara, que atraviesa, dirigiéndose oblicuamente de arriba abajo y de dentro a fuera.

Cruza en seguida el borde inferior del maxilar inferior, pasa al cuello y, finalmente, termina en la yugular interna, a nivel del hueso hioides, aisladamente o, más a menudo, por un tronco común con la lingual y la tiroidea.

En el curso de su trayecto toma sucesivamente los nombres de: *vena preparata* en la frente, *vena angular* en el ángulo interno del ojo, *vena facial propiamente dicha* en el resto de su recorrido.

α) Las *venas preparatas* derecha e izquierda representan los conductos colectores de las venas anteriores del cráneo o de las venas frontales. Ocupan la parte media de la frente y terminan en un arco venoso situado transversalmente en la raíz de la nariz. A este arco nasal acuden también la vena supraorbitaria y

algunas venas dorsales de la nariz que siguen, a cada lado, el borde anterior o dorsal de este órgano.

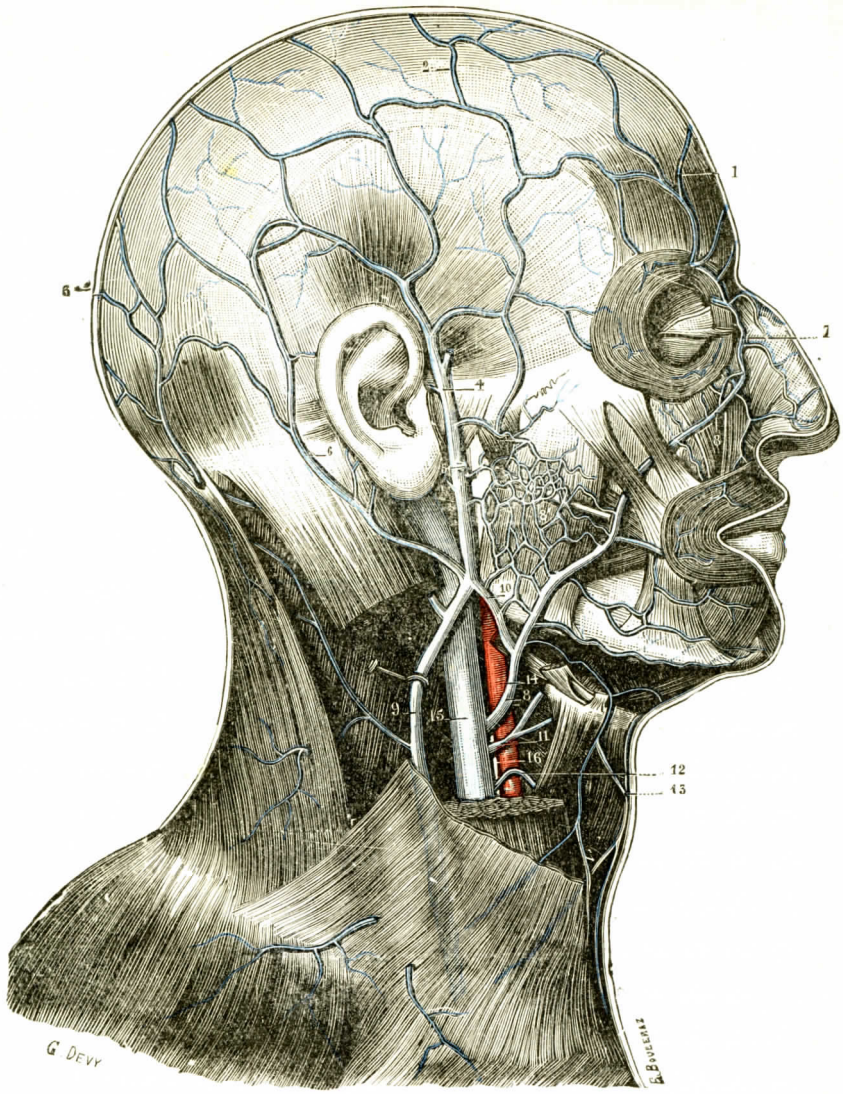

FIG. 350

Venas superficiales del cráneo y de la cara, vista lateral.

1, venas frontales. — 2, venas parietales. — 3, venas occipitales. — 4, temporal superficial. — 5, maxilar interna — 6, mastoidea. — 7, angular. — 8, facial. — 8', plexo venoso maseterino. — 9, yugular externa. — 10, anastomosis entre esta última vena y la facial. — 11, lingual. — 12, tiroidea superior. — 13, yugular anterior. — 14, carótida. — 15, yugular interna. — 16, nervio neumogástrico.

β) La *vena angular* nace del extremo correspondiente del arco nasal. Desciende por el surco que separa la mejilla del ala de la nariz y toma inmediatamente

debajo el nombre de vena facial. En esta porción la vena facial camina paralelamente a la arteria facial, detrás de la cual está situada.

γ) La *vena facial propiamente dicha*, al abandonar el surco del ala de la nariz, se dirige oblicuamente abajo y afuera, pasa debajo de los músculos cigomáticos, se desliza sobre el buccinador, a nivel del cual se adosa al conducto de Stenon, y viene a juntarse con el borde anterior del masetero. Hasta aquí la vena está siempre detrás de la arteria facial. Cruza en seguida el borde inferior del maxilar y desciende a la región suprahioidea. Penetra debajo del cutáneo en un surco de la glándula submaxilar y va a terminar, como hemos ya indicado, en la vena yugular. En esta porción cervical, la vena cruza la arteria y viene a situarse delante de ella. Mientras que la arteria está en el interior del compartimiento submaxilar, la vena camina por el espesor de la aponeurosis que forma la pared superficial del compartimiento

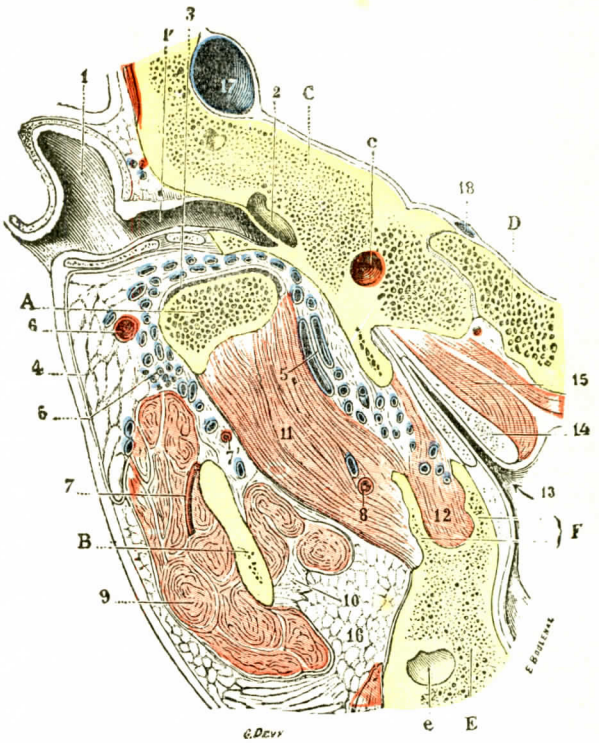

Fig. 351

Corte horizontal que pasa por la parte inferior del cóndilo del maxilar (cadáver congelado, lado derecho; segmento inferior del corte).

A, cóndilo del maxilar. — B, apófisis coronoides. — C, peñasco, con *c*, conducto carotídeo. — D, apófisis basilar. — E, maxilar superior, con *e*, cueva de Highmoro. — F, apófisis pterigoides.

1, concha del pabellón. — 1', conducto auditivo externo. — 2, caja del tímpano. — 3, articulación témporomaxilar (sinovial inferior). — 4, parótida. — 5, plexo venoso periarticular. — 6, arteria temporal superficial. — 7, 7', arteria maseterina. — 8, arteria pterigoidea. — 9, masetero. — 10, temporal. — 11, pterigoideo externo. — 12, pterigoideo interno. — 13, abertura faríngea de la trompa de Eustaquio. — 14, cartílago de la trompa. — 15, periestafilino interno. — 16, bola grasosa de Bichat. — 17, seno lateral. — 18, seno petroso inferior.

d) *Afluentes de la vena facial.*—En el curso de su trayecto la vena facial recoge numerosos afluentes: 1.°, las *venas del ala de la nariz;* 2.°, la *vena coronaria labial superior;* 3.°, la *vena coronaria labial inferior;* 4.°, las *venas maseterinas anteriores;* 5.°, la *vena alveolar*, que se origina en el plexo alveolar, situado en la tuberosidad del maxilar y resulta de la convergencia en este punto de las venas suborbitaria, palatina superior, vidiana y esfenopalatina; 6.°, la *vena submentoniana;* 7.°, la *vena palatina inferior;* 8.°, las *venas de la glándula submaxilar.*

e) *Anastomosis* — La vena facial se anastomiza con la vena oftálmica por sus ramas de origen; con los plexos pterigoideos, por la vena facial profunda o vena oftalmofacial de Walther; con la yugular interna y con la yugular anterior.

2.° Tronco témporomaxilar. — Las venas temporales y las venas maxilares internas convergen unas hacia las otras y en el cuello maxilar inferior forman

un tronco común: el *tronco témporomaxilar*. Este desciende por el espesor de la parótida, sale de ella en el ángulo de la mandíbula y viene a desembocar en el tronco de la vena yugular interna, ora aisladamente, ora después de haberse fusionado con la vena facial, la vena lingual y la vena tiroidea superior.

Examinemos su constitución. Está formado por dos venas: la vena temporal superficial y la maxilar interna.

a) *Vena temporal superficial* (fig. 350). — Corresponde a la arteria temporal superficial. Está formada por las venas tegumentarias laterales del cráneo o venas parietales. Estas constituyen una red de mallas anchas, situada encima de la aponeurosis epicránica, que se anastomiza en la línea media con las venas del lado opuesto, por delante, con las venas frontales y supraorbitarias, por detrás, con las venas occipitales. De su reunión por convergencia resulta el tronco de la vena temporal superficial. Este desciende por delante del pabellón de la oreja, detrás de la arteria del mismo nombre, delante del nervio auriculotemporal. Cruza superficialmente el arco cigomático y viene a reunirse en el cuello del cóndilo con la vena maxilar para formar el tronco témporomaxilar. Recibe en el curso de su trayecto como ramas colaterales: la *vena temporal media;* las *venas auriculares anteriores;* las *venas transversas de la cara;* las *venas parotídeas.*

b) *Vena maxilar interna.* — Corresponde a la arteria maxilar interna.

Hemos visto más arriba (véase *Arteria maxilar interna*) que las ramas de la arteria maxilar interna pueden, en caso necesario, dividirse en dos grupos: un primer grupo que nace entre el maxilar inferior y los músculos pterigoideos; un segundo grupo que se desprende más lejos en la fosa ptérigomaxilar. Estas ramas arteriales van acompañadas de venas que siguen el mismo trayecto. Las que corresponden a las arterias del primer grupo convergen hacia los pterigoideos y constituyen, entre la rama ascendente del maxilar inferior y estos músculos, el *plexo pterigoideo.* Las que corresponden a las arterias del segundo grupo se dirigen hacia la tuberosidad del maxilar y forman el plexo alveolar. Estos plexos dan origen a ramas que por convergencia van a formar la maxilar interna. Esta rodea el cuello del cóndilo y se reúne con la temporal superficial.

Veremos en las páginas siguientes las razones por las cuales describimos el tronco témporomaxilar como afluente normal de la yugular interna.

3.° Tronco auriculooccipital. — Las venas auriculares y las venas occipitales presentan numerosas irregularidades de disposición. En ciertos casos se reúnen para formar un tronco único, el tronco auriculooccipital, que desemboca en la yugular interna aisladamente o después de haberse fusionado con el tronco témporomaxilar.

SECCIÓN SEGUNDA

SISTEMA DE LAS VENAS YUGULARES EXTERNAS Y ANTERIORES O VENAS SUPERFICIALES

El sistema de las venas yugulares externas o venas superficiales comprende: la vena yugular externa y la vena yugular anterior. Estas venas no constituyen troncos colectores, sino amplios vasos de derivación extendidos de un punto a otro del sistema venoso profundo.

1.° Vena yugular externa. Vena carótida externa. — La vena yugular externa está situada en la parte lateral del cuello. Su dirección está representada

con bastante exactitud por una línea recta que se extendiera del ángulo del maxilar a la parte media de la clavícula.

a) *Origen.* — El origen de la yugular externa es interpretado por los autores de varias maneras. Los clásicos admiten que este tronco venoso está constituído por

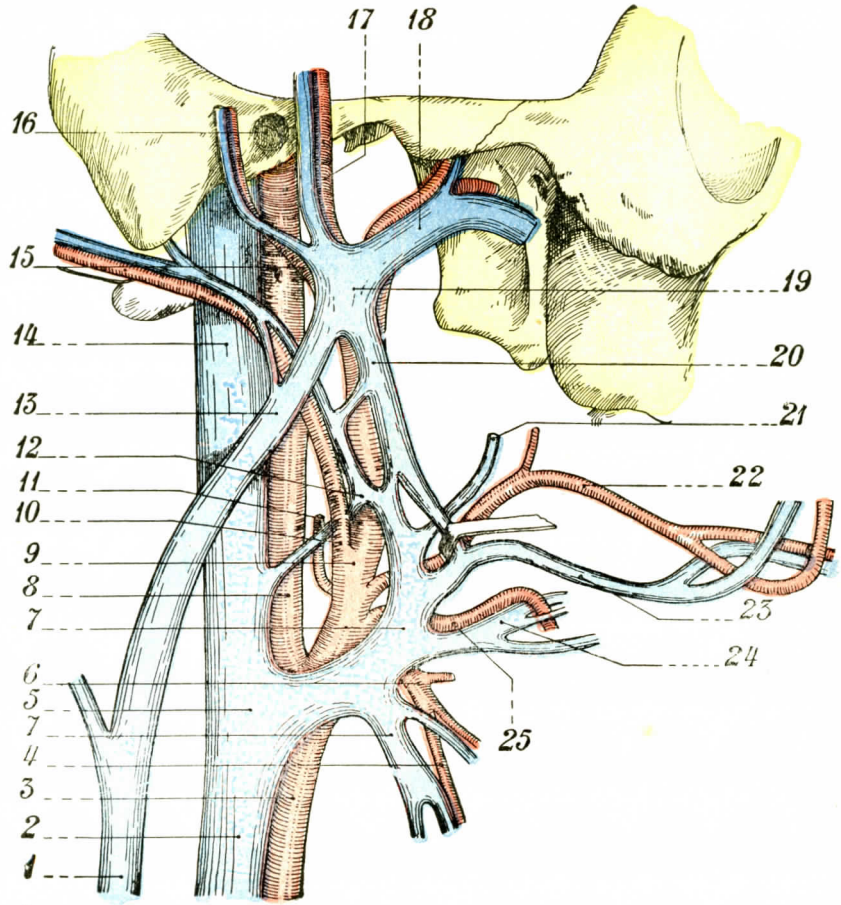

FIG. 352

La vena carótida externa tipo (SÉBILEAU).

1 y 13, vena yugular externa que nace aquí de la confluencia de la vena temporal y la maxilar interna (confluencia superior o parotídea). Nace a menudo de la confluencia de la vena facial anterior y el tronco témporo-maxilar, formando una especie de confluencia media. — 2 y 14, vena yugular interna. — 3, arteria carótida primitiva. — 4, arteria tiroidea superior con su vena. — 5, abocamiento en la yugular interna de la vena carótida externa que acaba de recibir la vena lingual y la vena tiroidea superior, que forman la confluencia inferior, 7. — 6, arteria tiroidea superior. — 8, arteria carótida interna. — 9, arteria carótida externa. — 10, 12 y 15, arteria occipital acompañada de su vena. — 11, arteria faringea inferior seccionada. — 16, arteria y vena auriculares. — 17, arteria y vena temporales superficiales. — 18, arteria y vena maxilares internas. — 19, confluencia superior que resulta de la reunión de las venas témporomaxilar y maxilar interna. — 20, vena témporomaxilar o facial posterior que forma la mitad superior de la vena carótida externa, cuya mitad inferior está formada por el tronco que resulta de la convergencia de las venas facial anterior, linguales, faríngeas, tiroideas superiores, 24. — 21, vena palatina ascendente que acompaña a su arteria. — 22, 23, arteria y vena faciales. — 25, arteria y vena linguales

la reunión de las dos venas temporal superficial y maxilar interna a nivel del cuello del cóndilo del maxilar inferior. Según SÉBILEAU, y nosotros admitimos su opinión, la yugular no es un tronco colector, sino, como hemos dicho, un conducto de derivación que reúne dos estratos diferentes del sistema yugular interno.

He aquí cómo se expresa este autor: «Así como todas las ramas arteriales de la carótida externa son, por el tronco de que se desprenden, una emanación de la arteria carótida común considerada como extendiéndose del mediastino al cráneo, asimismo todas las ramas venosas que corresponden a estas arterias terminan, en realidad y por un número colector sensiblemente semejante, en la vena carótida común, es decir, en la yugular interna. Esto me ha hecho considerar que el tronco venoso que en los confines de la parótida y el espacio subparotídeo anterior circula al lado del segmento terminal de la arteria carótida externa, no era una yugular superficial; no merecía, por consiguiente, el nombre de yugular externa que se le da, siendo en realidad, como esta misma porción de la arteria que le es adyacente, el tronco que resume la circulación del departamento de la arteria temporal y de la arteria maxilar interna (*vena témporomaxilar* o *facial posterior* de los alemanes). FARABEUF ha confirmado esta manera de ver y ha hecho comprensible esta homología de las arterias y las venas del cuello, imaginando para esta vena intraparotídea el feliz término de *vena carótida externa*, que es necesario conservar a toda costa. Siguiendo la arteria carótida externa, circula, pues, una vena que nace en la región del cóndilo del maxilar, desciende como ella y más superficial que ella a la parótida o por dentro y por delante de la parótida, y viene de un modo variable, pero sin que falte nunca, a desembocar, después de haber recibido la facial, la lingual, la tiroidea superior, en la vena carótida común o yugular interna con el nombre de *tronco tirolinguofacial*. De igual modo que las ramas de la carótida externa forman dos grupos, un grupo superior parotídeo (maxilar interna, temporal, auricular) y un grupo inferior cervical (tiroidea: lingual, facial, occipital, faríngea), así también las venas que van a la vena carótida externa confluyen en dos encrucijadas: una superior, que ocupa la región pericondílea alta o baja, según los casos: la otra inferior, que ocupa la región ceratohioidea... La yugular externa, que por abajo termina, después de un largo trayecto superficial, en el reservorio retroclavicular, parte por arriba de un punto cualquiera de las venas profundas: ora de un segmento más o menos elevado de la vena carótida externa, ora de la facial anterior, ora de la lingual, ora

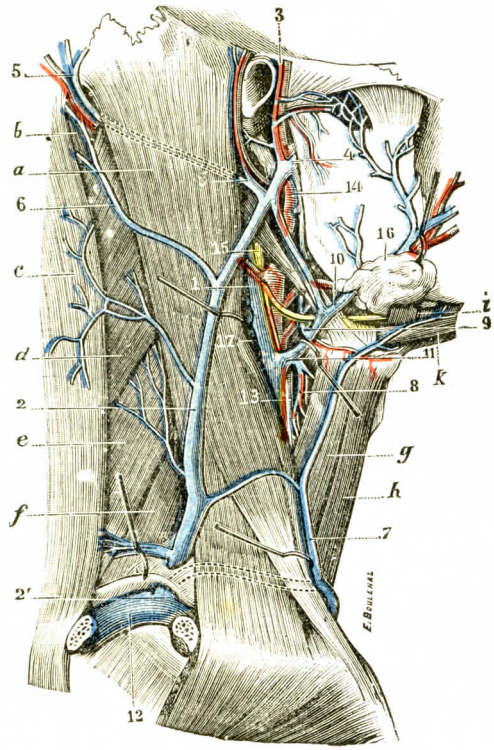

FIG. 353

Vena yugular externa y sus afluentes (en gran parte según FARABEUF).

a, esternocleidomastoideo. — *b*, complexo. — *c*, trapecio. — *d*, esplenio. — *e*, angular. — *f*, escaleno posterior. — *g*, omohioideo. — *h*, esternocleidohioideo. — *i*, milohioideo. — *k*, digástrico.

1, yugular interna. — 2, yugular externa, con 2', su embocadura en la subclavia. — 3, temporal superficial. — 4, maxilar interna. — 5, vena occipital profunda. — 6, vena occipital superficial. — 7, yugular anterior. — 8, tiroidea superior. — 9, lingual. — 10, facial. — 11, tronco tirolinguofacial. — 12, subclavia. — 13, carótida primitiva. — 14, carótida externa. — 15, hipogloso mayor. — 16, glándula submaxilar, levantada por erinas. — 17, ganglios linfáticos.

de uno de los tres confluentes, y esto es lo que ha hecho reconocer por mucho tiempo su significación anatómica» (SÉBILEAU).

Esta descripción es absolutamente exacta. La yugular externa no es, pues, para nosotros, sino un conducto anastomótico extendido desde un punto a otro de las venas profundas, es decir, del sistema yugular interno.

b) *Trayecto.* — De su punto de origen la vena yugular externa se dirige abajo y atrás; cruza oblicuamente la cara externa del músculo esternocleidomastoideo y penetra, abandonando el músculo, en el triángulo supraclavicular. Llega así a nivel de la clavícula.

c) *Terminación.* — Cuando se encuentra a la altura de este hueso perfora las dos aponeurosis cervical superficial y cervical media y viene a terminar en el tronco de la vena subclavia, algo por fuera del punto de abocamiento de la vena yugular interna.

d) *Dimensiones.* — El volumen de la vena yugular externa es variable según los individuos y, en un mismo sujeto, de un lado al otro. Pero lo más importante de notar es que el volumen de la vena yugular externa es inversamente proporcional al de la vena yugular interna.

e) *Válvulas.* — La yugular externa posee ordinariamente dos válvulas: la primera se halla en la misma embocadura de la vena subclavia; la segunda, hacia la mitad del cuello. Estas dos válvulas son ambas insuficientes y como tales no podrían oponerse de un modo completo al reflujo de la sangre.

f) *Relaciones.* — En su parte más elevada la yugular externa está contenida en el espesor de la parótida. Es superficial en el resto de su extensión.

En su parte media descansa en la cara externa del músculo esternocleidomastoideo y se encuentra solamente cubierta por el músculo cutáneo y la piel. La cruzan varias ramas del plexo cervical. En su parte inferior corresponde al hueco supraclavicular. A uno o dos traveses de dedo por encima de la clavícula, generalmente debajo del omohioideo, perfora las aponeurosis cervicales superficial y media y va a desembocar en la vena subclavia.

g) *Ramas.* — Hemos indicado antes lo que debía pensarse de sus ramas de origen; no insistiremos más.

En el curso de su trayecto recibe: 1.°, varias venillas superficiales que se originan de las partes posterior y lateral del cuello; 2.°, cerca de su terminación, las *venas escapulares superior* y *posterior*, que corresponden a las arterias del mismo nombre. En algunos casos, por último, recibe una rama anastomótica que procede de la cefálica y llega a la región supraclavicular pasando por encima de la clavícula.

2.° Vena yugular anterior. — Se conduce como la yugular externa. Parte de las venas profundas y va a las venas profundas (fig. 354).

a) *Origen, trayecto y terminación.* — Nace constantemente en la región suprahioidea, pero su origen es bastante variable. En 16 sujetos que han examinado SÉBILEAU y DEMOULIN han visto que la yugular anterior nacía: doce veces, de una vena submental; seis veces, de la vena facial; siete veces, del tronco tirolinguofacial; una vez nacía por tres raíces de las venas submentoniana, lingual y facial; una vez, de la yugular interna en el espesor de la parótida; una vez, de los plexos laterales de la faringe; dos veces no existía en un lado.

Desde la región hioidea la vena yugular anterior se dirige verticalmente, descendiendo cerca de la línea media. Llegada a 1 ó 2 centímetros por encima de la horquilla esternal se acoda bruscamente en ángulo recto para dirigirse horizontalmente hacia fuera, y, finalmente, viene a terminar en la vena subclavia, algo por debajo de la vena yugular externa, algunas veces al mismo nivel de esta última, por un orificio común a los dos vasos.

b) *Ramas colaterales.* — La yugular anterior recibe como afluentes numerosas venillas que proceden de los músculos y de los tegumentos de la cara anterior del cuello.

c) *Anastomosis.* — Las dos yugulares anteriores están generalmente unidas una con otra por *dos anastomosis:* la primera de estas anastomosis, pequeña e inconstante es *prehioidea;* la segunda es voluminosa, situada a 1 ó 2 centímetros por encima del esternón, y se designa con el nombre de *arco de las yugulares.* Esta

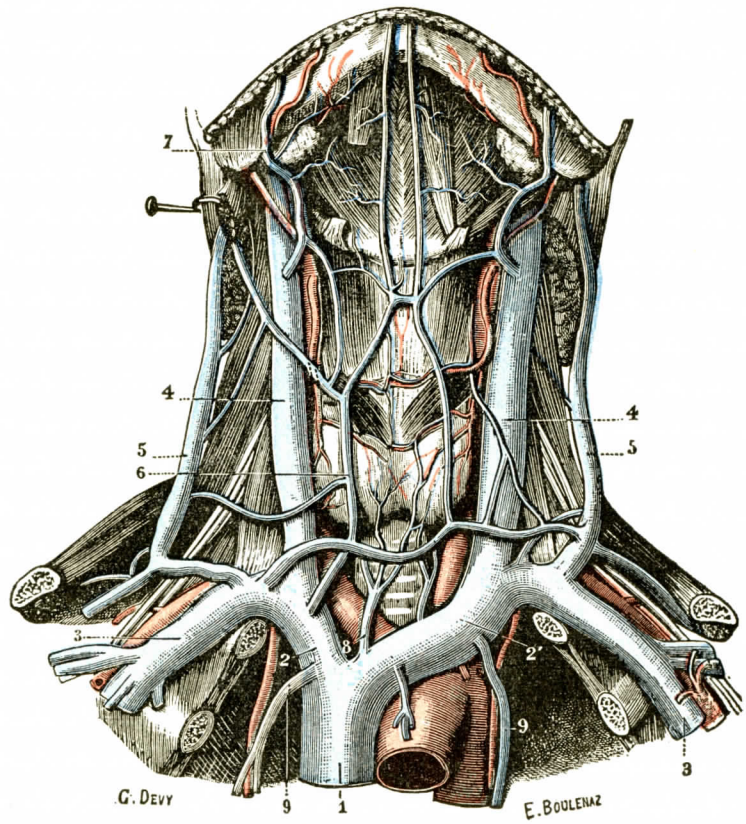

Fig. 354

Vena cava superior y sus afluentes.

1, vena cava superior. — 2, tronco braquiocefálico derecho. — 2', tronco braquiocefálico izquierdo. — 3, 3', venas subclavias. — 4, yugular interna. — 5, yugular externa. — 6, yugular anterior. — 7, vena facial. — 8, venas tiroideas. — 9, vena mamaria interna.

última recibe: por su borde superior, cóncavo, ramos tiroideos; por su borde inferior, convexo, una o dos ramas torácicas superficiales y algunas veces una rama mediastina profunda que procede de la región retroesternal, donde se anastomiza con las venas tímicas y mediastinas.

Cada una de las yugulares anteriores ofrece, además, anastomosis muy variables en número, volumen y dirección que las unen a la yugular externa, a la yugular interna, a las venas tiroideas, a la vena facial.

d) *Relaciones.* — En su porción descendente la vena yugular anterior se halla primero en el tejido celular subcutáneo, luego en un conducto fibroso que resultà del desdoblamiento a su nivel de la aponeurosis cervical superficial.

ARTICULO IV

VENA CAVA INFERIOR

Y SUS AFLUENTES

La vena cava inferior, denominada también *vena cava ascendente*, corresponde con bastante exactitud a la aorta abdominal y a sus ramas. Es el tronco común a que llegan las venas del abdomen, de la pelvis y de los miembros inferiores, en una palabra, todas las venas de la mitad subdiafragmática del cuerpo.

Describiremos sucesivamente: 1.°, el mismo tronco; 2.°, sus afluentes.

A. — Tronco de la vena cava inferior

1.° Origen. Trayecto. Terminación. — La vena cava está constituída por la reunión, en un ángulo de 60 a 65° aproximadamente, de las venas ilíacas primitivas derecha e izquierda, delante del disco intervertebral que separa la cuarta de la quinta vértebras lumbares, algunas veces algo más bajo, a nivel de la quinta lumbar, a uno o dos centímetros por debajo de la bifurcación aórtica.

De aquí se dirige verticalmente arriba, siguiendo el lado derecho de la columna vertebral. Se curva únicamente hacia la derecha entre la primera vértebra lumbar y la duodécima dorsal para llegar al borde posterior del hígado. Pasa por el surco que le forma el borde posterior de este órgano, atraviesa de arriba abajo el centro frénico del diafragma por un orificio que le es propio y desemboca así en la cavidad torácica. Acodándose en ángulo recto se dirige oblicuamente adelante y adentro, perfora el pericardio y se abre en la parte posterior e inferior de la aurícula derecha. Está, pues, casi enteramente situada en el abdomen y únicamente por su parte terminal en la cavidad torácica.

2.° Dimensiones. — Su longitud varía, como es natural, según la talla de los sujetos; mide aproximadamente de 22 a 25 centímetros, de los cuales 18 a 20 corresponden a su porción abdominal. Como en el curso de su trayecto recibe afluentes voluminosos, su calibre aumenta a medida que se aproxima al corazón. Su diámetro mide, en efecto, de 20 a 22 milímetros en su origen, 24 a 26 en su parte media y 30 a 32 milímetros en su terminación. A propósito de estas dimensiones conviene observar que la vena cava inferior ofrece dos ensanchamientos bruscos: uno encima del punto de abocamiento de las venas renales, ensanchamiento que recibe el nombre de *seno renal* de Calori; el otro en el punto de abocamiento de las venas suprahepáticas, es el *seno hepático* de Calori.

3.° Estructura. — La vena cava inferior sólo tiene una válvula terminal, la válvula de Eustaquio.

Desde el punto de vista de la constitución de su pared, señalaremos únicamente que su túnica muscular está en su conjunto poco desarrollada. En su porción abdominal esta túnica musculosa posee dos capas: una interna de fibras circulares, otra externa de fibras longitudinales. En la porción torácica falta esta túnica.

Pero, como los grandes vasos que se abren en el corazón, la vena cava inferior, en el momento que contacta con la aurícula, es enlazada por las fibras musculares estriadas dispuestas en forma de anillo o de esfínter. Estas fibras, como hemos

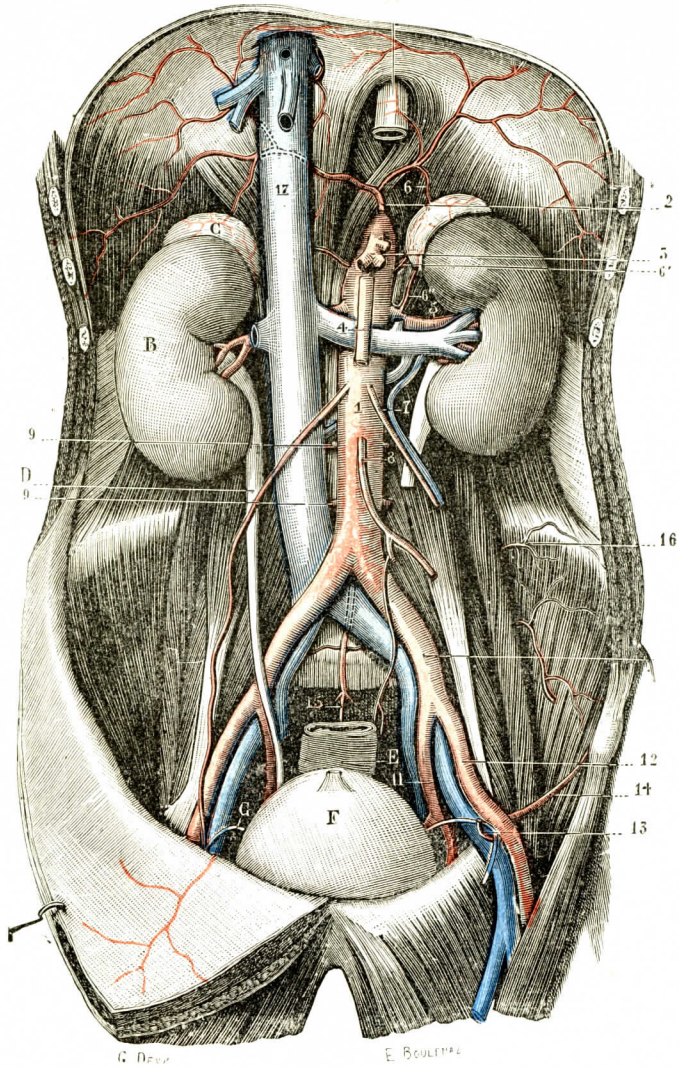

FIG. 355

Aorta abdominal y sus ramas. — Vena cava inferior.

A, esófago. — B, riñón. — C, cápsula suprarrenal. — D, uréter. — E, recto. — F, vejiga.—G, conducto deferente. 1, aorta abdominal. — 2, arteria diafragmática inferior. — 3, tronco celíaco. — 4, mesentérica superior. — 5, renal. — 6, cápsula superior. — 6', cápsula media. — 6'', cápsula inferior. — 7, espermática. — 8, mesentérica inferior. — 9, 9, lumbares. — 10, ilíaca primitiva. — 11, ilíaca interna. — 12, ilíaca externa. — 13, epigástrica. — 14, circunfleja ilíaca. — 15, sacra media. — 16, iliolumbar. — 17, vena cava inferior.

visto a propósito de la estructura de las aurículas, son una dependencia de las fibras musculares de estas cavidades del corazón y presentan todos sus caracteres histológicos.

4.° Relaciones. — Debemos considerar las relaciones de la vena cava inferior: 1.°, en su porción abdominal; 2.°, en el orificio diafragmático; 3.°, en su porción torácica.

a) *Porción abdominal* (fig. 356). — La vena cava inferior sigue el lado derecho de la columna vertebral. Se relaciona:

Por detrás, con la columna, de la que la separan en algunos puntos las arterias lumbares, la arteria renal derecha, la arteria capsular media, la arteria dia-

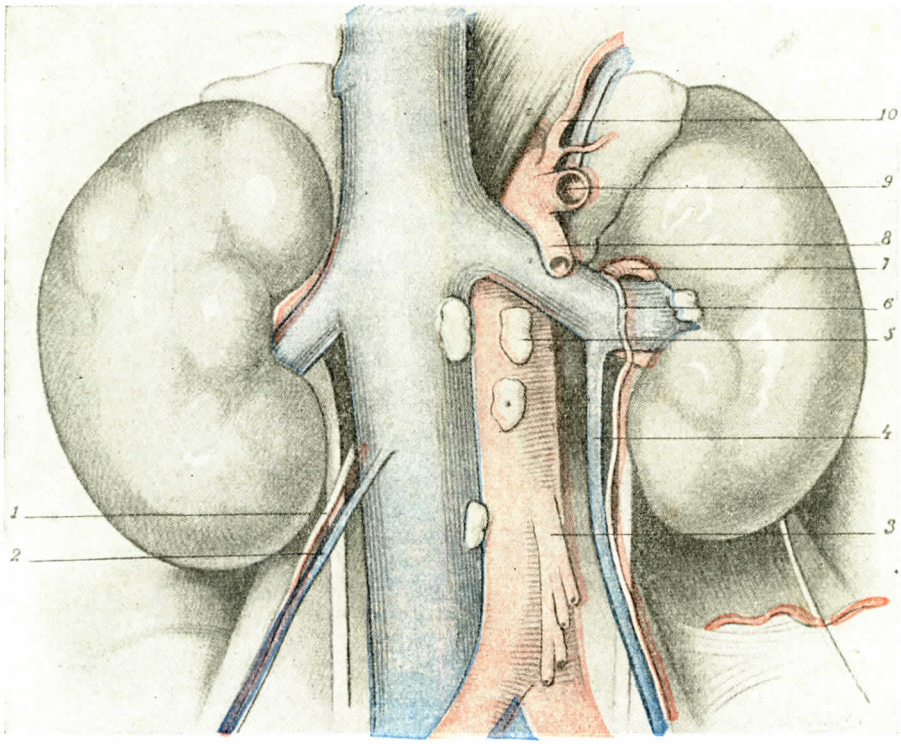

FIG. 356

Los riñones vistos en su lugar por su cara anterior después de ablación de las vísceras y del peritoneo (Ed. PAPIN).

1, arteria espermática derecha. — 2, vena espermática derecha. — 3, arteria mesentérica inferior. — 4, vena espermática izquierda. — 5, ganglios lumboaórticos. — 6, arteria espermática izquierda que pasa anormalmente delante de la vena renal. — 7, arteria renal izquierda. — 8, arteria mesentérica superior. — 9, tronco celiaco. — 10, arteria diafragmática inferior.

fragmática inferior, la cadena simpática, los esplácnicos mayor y menor, el grupo retrovenoso de los ganglios yuxtaaórticos derechos.

Por dentro, la vena cava inferior sigue la aorta abdominal (figs. 356 y 357). Los dos vasos están adosados en la parte inferior. Más arriba, entre la cava y la aorta, hay un espacio angular cuya base corresponde al diafragma y en su área se encuentran el pilar del diafragma, el ganglio de Wrisberg del lado derecho, la cisterna de Pecquet y algunos ganglios linfáticos.

Por fuera se halla sucesivamente en relación, yendo de abajo arriba, con el músculo psoas derecho, por cuya cara anterior camina el uréter (fig 357); con

el borde interno del riñón y de la cápsula suprarrenal y con la parte izquierda del lóbulo derecho del hígado.

Por delante, hasta el borde posterior del hígado, la vena cava inferior está tapizada por el peritoneo parietal posterior. Corresponde sucesivamente al borde posterior del mesenterio, que la cruza oblicuamente; luego a los vasos espermáticos en el hombre y úteroováricos en la mujer, que se interponen entre ella y la

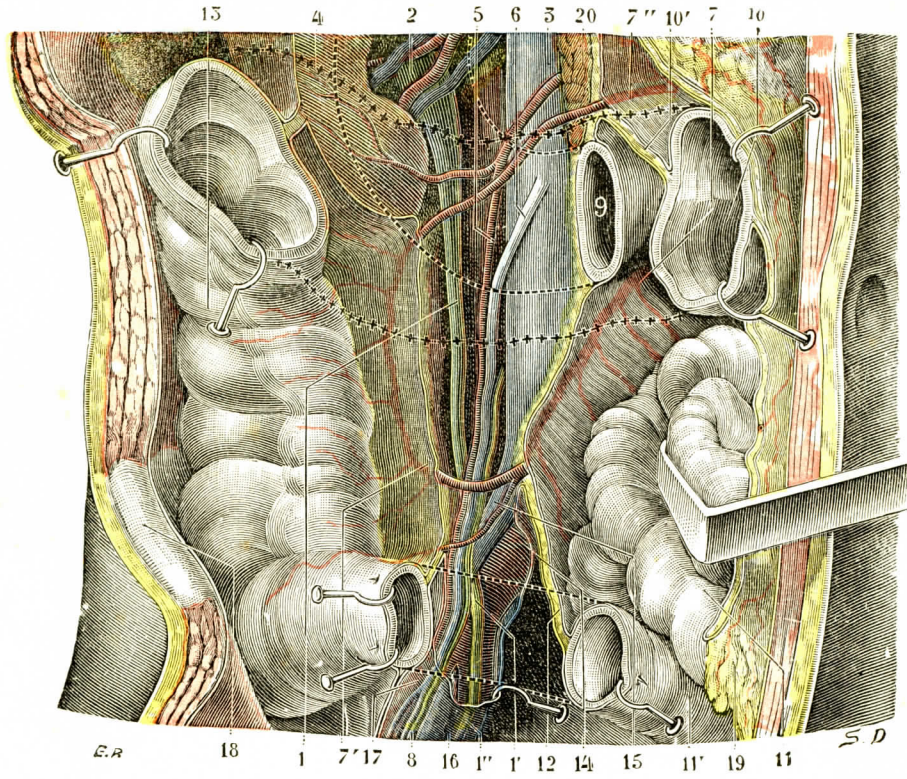

FIG. 557

El uréter abdominal derecho visto en su sitio (T.-J.).

(La mitad derecha de la pared abdominal ha sido seccionada, y los colgajos separados arriba y abajo. Luego se ha resecado en parte el epiplón mayor, y una vez rechazadas hacia la izquierda las asas del intestino delgado, se han escindido los órganos y las formaciones que se encontraban colocados por delante del uréter, a saber: la porción derecha del colon transverso y su mesenterio, así como la porción descendente del duodeno, por arriba; la terminación del íleon y del mesenterio por abajo; en fin, el peritoneo parietal posterior.)

1, segmento lumbar del uréter derecho, con 1', el segmento ilíaco, y 1'', el segmento pelviano del mismo conducto. — 2, pelvis renal derecha. — 3, vena cava inferior. — 4, riñón derecho. — 5, arteria espermática derecha. — 6, vena espermática derecha. — 7, mesentérica superior, con 7' y 7'', arterias cólicas derechas. — 8, nervio génito-crural. — 9, duodeno (porción horizontal; la porción descendente, resecada, está indicada en línea de puntos). — 10, colon transverso (la porción resecada está representada en línea de puntos), con 10', su mesenterio. — 11, íleon, con 11', su porción terminal (la porción que se ha quitado, en línea de pequeños trazos). — 12, mesenterio. — 13, colon ascendente. — 14, arteria ilíaca primitiva. — 15, vena ilíaca primitiva. — 16, arteria hipogástrica. — 17, arteria ilíaca externa. — 18, cresta ilíaca. — 19, epiplón mayor. — 20, páncreas.

tercera porción del duodeno, a la cabeza del páncreas y luego, en seguida, a la vena porta. Está separada de esta última por el hiato de Winslow (véase *Peritoneo*). En la cara posterior del hígado ocupa un canal vertical de tres a cuatro centímetros de longitud, algunas veces convertido en conducto completo, excavado entre el lóbulo derecho y el lóbulo de Spiegel. Adhiere íntimamente a esta depresión, y por este hecho desempeña un papel importante en la fijación del hígado.

b) *Porción diafragmática.* — La vena atraviesa de abajo arriba el centro frénico por un orificio fibroso, cuadrilátero, abierto en el folíolo derecho, en el límite posterior de este folíolo, y por lo tanto del centro frénico. La vena está ligeramente estrechada y como estrangulada en este punto y adhiere íntimamente al anillo fibroso que atraviesa.

c) *Porción torácica.* — La porción torácica de la vena cava inferior, aunque muy corta, puede dividirse en dos partes: una inferior extrapericardíaca y otra superior intrapericardíaca.

α) En su *porción extrapericardíaca* la vena cava inferior es aún vertical. Se relaciona con la base del pulmón derecho, de la que está separada por el ligamento frenopericardíaco lateral derecho de Teutleben. Este ligamento está representado por una hoja conjuntiva más o menos densa, situada de canto, que, nacida del contorno del orificio diafragmático de la vena cava, va a expansionarse y a perderse en el pedículo del pulmón.

β) En su *porción intrapericardíaca* (fig. 358), la vena cava está cubierta por la serosa pericardíaca en su cara superior, su cara anterior y su cara inferior. Su cara posterior, más larga que la anterior, pues la vena bosqueja un principio de cayado, está constantemente en relación con el saco fibroso.

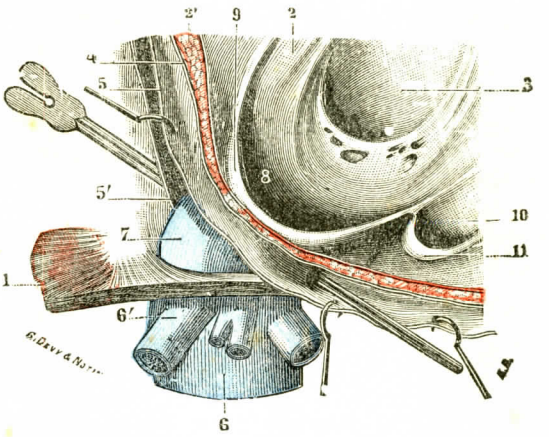

FIG. 358

Vena cava inferior: la porción torácica y su modo de desembocar en la aurícula.

1, diafragma. — 2, aurícula derecha, con 2', corte de su pared. — 3, fosa oval. — 4, pericardio visceral. — 5, 5', pericardio parietal. — 6, porción subdiafragmática de la vena cava inferior, con 6', venas suprahepáticas. — 7, su porción supradiafragmática o torácica. — 8, su desembocadura en la aurícula. — 9, válvula de Eustaquio. — 10, orificio de desembocadura de la gran vena coronaria, con 11, válvula de Thebesius.

Hemos visto ya que la vena cava inferior ofrece en el punto de su abocamiento en la cavidad auricular una válvula de forma semilunar, la válvula de Eustaquio. Esta válvula es incompleta y del todo insuficiente para oponerse al reflujo de sangre cuando se contrae la aurícula. Por lo demás, es la única válvula que posee la vena cava inferior (véase *Aurícula derecha*).

5.° Afluentes. — a) *Ramas de origen.* — La vena cava recibe en su origen las dos venas ilíacas primitivas, que por las ilíacas externas e internas le llevan la sangre venosa de los miembros inferiores y de la pelvis.

b) *Ramas colaterales.* — Recibe, además, en el curso de su trayecto las venas del abdomen, las venas renales y las venas genitales. (Estudiaremos todos estos afluentes en los siguientes capítulos.)

6.° Circulación colateral de la vena cava inferior. — La vena cava inferior constituye, pues, un gran conducto venoso y su papel fisiológico es de los más importantes. *A priori* parece que su obstrucción deba acarrear trastornos mortales; sin embargo, no es así. La ligadura de la vena cava inferior ha podido practicarse con éxito en varios casos (heridas de la vena cava en el curso de la nefrectomía); se ha podido observar su obliteración en la mesa de autopsias en sujetos que no habían padecido trastornos circulatorios notables antes de su muerte.

El restablecimiento de la circulación venosa es posible, en efecto, por varias vías: venas ácigos, venas lumbares y sacras, venas diafragmáticas, venas raquídeas, venas renales y venas de la cápsula adiposa del riñón, venas de la pared abdominal y, finalmente, vena porta. La importancia de estas vías colaterales varía naturalmente según los casos y según el asiento de la obliteración.

7.° Anomalías. — En casos extremadamente raros puede no desarrollarse la vena cava inferior; entonces sus afluentes, incluso las venas ilíacas primitivas, desembocan en una de las ácigos, que se desarrolla en consecuencia y suple de este modo la vena ausente. Es de notar, sin embargo, que las venas suprahepáticas atraviesan en este caso el diafragma y vienen a abrirse aisladamente en la aurícula derecha, en el punto en que de ordinario se abre la vena cava inferior.

En el caso de transposición visceral la vena cava sube a la izquierda de la aorta y pasa por el orificio aórtico o a su lado.

Se conocen algunos casos de vena cava inferior doble (95). Cada una de estas venas nace en la pelvis de una vena ilíaca primitiva y recibe las venas lumbares y la vena renal de su lado. Estas dos venas están a menudo unidas en su parte inferior por una o varias anastomosis transversales. Nunca se abren separadamente en la aurícula; la porción terminal es, pues, siempre única. Las dos venas cavas representan las dos venas cardinales persistentes; la porción terminal representa la porción hepática de la vena cava, siempre única.

B. — Afluentes de la vena cava inferior

Las venas colaterales de la cava inferior son: 1.°, las venas diafragmáticas inferiores; 2.°, las venas lumbares; 3.°, las venas renales; 4.°, las venas capsulares medias; 5.°, las venas espermáticas y ováricas; 6.°, la vena umbilical; 7.°, la vena porta, y 8.°, las venas suprahepáticas.

§ 1. — Venas diafragmáticas inferiores

Las venas diafragmáticas inferiores corresponden exactamente a las arterias del mismo nombre, ramas de la aorta abdominal.

En número de dos para cada arteria, se originan en la cara inferior o cóncava del diafragma y vienen a abrirse en la parte anterior de la vena cava inferior, cuando ésta va a franquear el orificio diafragmático que le es propio.

Las venas diafragmáticas inferiores reciben de ordinario las venas capsulares superiores procedentes de las cápsulas suprarrenales.

§ 2. — Venas lumbares

Las venas lumbares, en número de tres o cuatro a cada lado, acompañan a las arterias lumbares, encima de las cuales están situadas. Hay una vena para cada arteria.

Se originan de dos ramas: una, la rama anterior o abdominal, procede de la pared abdominal; la otra, rama posterior o dorsal, está a su vez formada por la reunión de un ramo músculocutáneo procedente de los músculos de los canales lumbares y un ramo espinal que sale por el agujero de conjunción y procede de los plexos extra e intrarraquídeos.

Así constituídas, las venas lumbares pasan debajo de los arcos del psoas y van a abrirse aisladamente en la parte posterior de la vena cava inferior.

Las venas lumbares izquierdas son algo más largas que las derechas; pasan por detrás de la aorta.

A nivel de la base de las apófisis transversas, las venas lumbares están enlazadas entre sí por una serie de anastomosis dirigidas verticalmente. Estas anastomosis son, según los casos, rectilíneas o arqueadas. A menudo se bifurcan y son dobles en cierta parte de su extensión, formando de este modo una especie de anillo o de ojal, a través del cual se escapa el nervio raquídeo a su salida por el agujero de conjunción. No es raro observarlas más o menos plexiformes. De todos modos, el conjunto de estas anastomosis longitudinales tendidas entre las diferentes venas lumbares constituye a cada lado de la columna vertebral un pequeño tronco vertical más o menos claramente diferenciado según los individuos, que, por razón de su dirección, se designa con el nombre de *vena lumbar ascendente* (fig. 359). Las venas lumbares ascendentes comunican extensamente por abajo con las venas iliolumbares, ramas tributarias de la vena hipogástrica. Hacia arriba forman por lo común los orígenes de las ácigos, ramas tributarias de la vena cava superior. Existe, por lo tanto, entre la vena cava superior y el sistema de las venas ilíacas una larga anastomosis, vía colateral importante, susceptible de suplir en caso necesario la vena cava inferior.

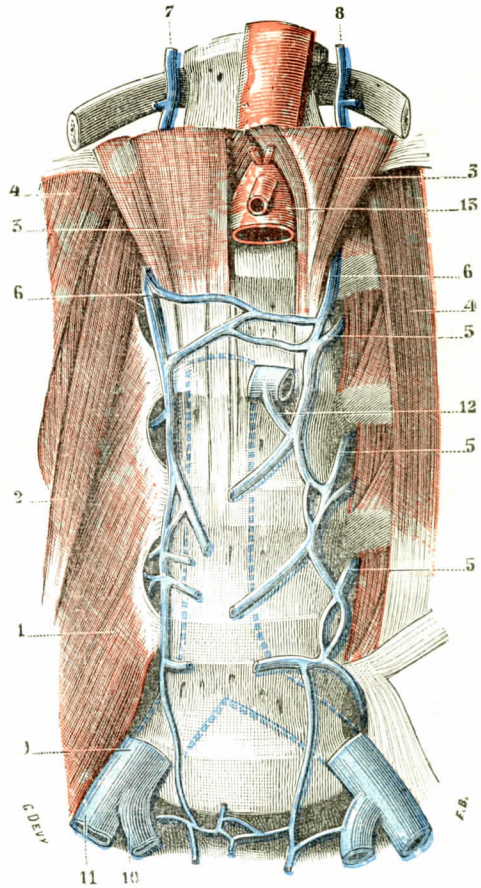

FIG. 359

Venas lumbares, cara anterior.

(Los músculos psoas mayor y menor han sido separados en el lado izquierdo; la vena cava inferior y la parte superior de las ilíacas primitivas están representadas por líneas de puntos.)

1, psoas. — 2, psoas mayor. — 3, diafragma. — 4, cuadrado de los lomos. — 5, 5, 5, venas lumbares. — 6, 6', lumbar ascendente. — 7, ácigos mayor. — 8, ácigos menor. — 9, vena ilíaca primitiva. — 10, vena ilíaca interna. — 11, vena ilíaca externa. — 12, conducto renoácigolumbar, uniendo las venas lumbares y la ácigos menor a la vena renal izquierda. — 13, aorta abdominal.

§ 3 — VENAS RENALES

Las venas renales, llamadas también venas emulgentes, corresponden a las arterias del mismo nombre. Constituyen a cada lado un tronco único, cuyo calibre voluminoso varía de 6 a 10 milímetros.

Este tronco, avalvulado en el hombre, se origina en el hilio del riñón por la reunión de cinco o seis ramas que emergen del parénquima renal.

De aquí se dirige transversalmente de fuera a dentro y algo oblicuamente de abajo arriba y va a desembocar a los lados de la vena cava inferior, a la altura de la primera vértebra lumbar (figs. 356 y 360). Camina por delante de las arterias homónimas, que lo exceden por arriba, y por detrás del peritoneo, que lo cubre en toda su extensión.

La vena renal izquierda es algo más larga y menos oblicua en general que la derecha. Pasa algunas veces por detrás de la aorta, pero generalmente por delante, inmediatamente por debajo de la arteria mesentérica superior.

En el curso de su trayecto las venas renales reciben: la vena capsular inferior, venas adiposas, una vena ureteral. La vena izquierda recibe, además, la vena espermática u ovárica.

Aunque la vena renal desempeñe un papel fisiológico importante, sorprende ver cuán pocos trastornos causan a la circulación del riñón las obturaciones de la vena cava inferior o de las mismas venas emulgentes, y es que existen vías derivativas importantes: éstas han sido bien estudiadas por LEJARS y TUFFIER. Se pueden clasificar en tres grupos: 1.°, las *venas denominadas emergentes* (VERNEUIL), que salen directamente de la substancia del riñón y van a la vena cava; 2.°, la *anastomosis renoácigolumbar* (fig. 361), que consiste en un grueso tronco que nace de la parte posterior de la vena renal y va a desembocar por una de sus ramas en el origen de la ácigos menor y por otra rama en la primera vena lumbar. Esta anastomosis renoácigolumbar es mucho más frecuente en el lado izquierdo (en 70 sujetos se la ha encontrado 62 veces a la izquierda y 6 veces a la derecha). Es reemplazada a la derecha por una anastomosis de la vena renal con la primera lumbar; 3.°, las *venas adiposas:* el riñón es circunscrito por un arco venoso que termina por arriba en la vena capsular media y por abajo en la vena espermática. Este arco recibe las venas de la cápsula adiposa y numerosas venas parenquimatosas de la superficie del riñón. Se relaciona con las venas próximas: renal, capsular, espermática, diafragmática inferior, venas ureterales, venas lumbares. Finalmente, presenta ramas que van a anastomizarse hacia atrás con las venas subcutáneas de los lomos, lo que justifica las emisiones sanguíneas en esta región en las nefritis agudas (fig. 361).

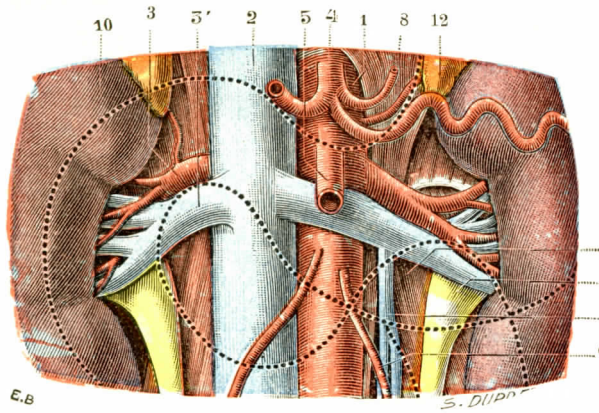

FIG. 360

Venas y arterias renales, cara anterior.

(Las líneas de puntos señalan el contorno del estómago y del duodeno.) 1, aorta abdominal. — 2, vena cava inferior. — 3, 3', arteria y vena renales. — 4, tronco celíaco con sus tres ramas (hepática, esplénica y coronaria estomáquica). — 5, mesentérica superior. — 6, arteria espermática. — 7, vena espermática izquierda. — 8, pilares del diafragma. — 9, psoas. — 10, riñón. — 11, pelvis y uréter. — 12, cápsula suprarrenal.

Anomalías. — Las anomalías de las venas renales son frecuentes (29 casos en 130 sujetos examinados por SOLOWEITSCHIK). Son completamente independientes de las anomalías arteriales.

§ 4. — VENAS CAPSULARES MEDIAS

La vena capsular media, o vena central de la cápsula renal, sale de la cara anterior de este órgano y dirigiéndose transversalmente adentro viene a abrirse en la vena cava inferior. La vena capsular media izquierda desemboca con mucha frecuencia en la vena renal correspondiente.

§ 5. — Venas genitales
(venas espermáticas y ováricas)

1.° Venas espermáticas. — Estas venas espermáticas, bien descritas por C. Périer (*Considérations sur l'Anatomie et la Physiologie des veines spermatiques*, Tesis de París, 1861), se constituyen en el fondo de las bolsas por la unión de las venas testiculares con las venas epididimarias (véase *Testículo*).

Estas venas, siempre numerosas (ocho o diez), suben hacia el abdomen, abrazando el conducto deferente y constituyendo así uno de los elementos importantes del cordón (fig. 362). Se dividen constantemente en dos grupos: uno anterior y otro posterior. El grupo anterior, con mucho el más importante, comprende cinco o seis venas voluminosas, situadas delante del conducto deferente y de la arteria espermática; el grupo posterior está formado por dos o tres venas solamente, que caminan por detrás del conducto deferente, junto a la arteria deferencial.

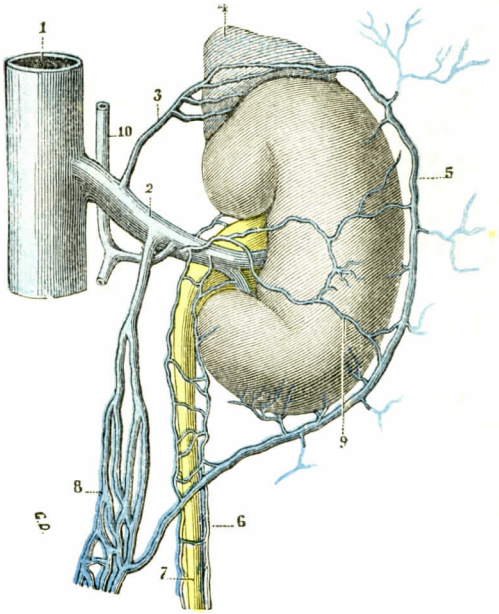

Fig. 361

Venas de la cápsula adiposa del riñón (según Tuffier y Lejars).

1, vena cava inferior. — 2, vena renal. — 3, vena suprarrenal. — 4, cápsula suprarrenal. — 5, arco venoso exorrenal. — 6, venas del uréter. — 7, uréter. — 8, venas espermáticas. — 9, venas capsulares anteriores. — 10, conducto renoácigolumbar.

Estas diferentes venas espermáticas, a las cuales vienen a engrosar constantemente en su trayecto algunas venillas funiculares, se introducen en el cordón en el conducto inguinal, lo recorren en toda su extensión, penetran en el abdomen y terminan de la manera siguiente: 1.°, las *venas del grupo posterior* se unen por lo común en un solo tronco y van a abrirse en las venas epigástricas; 2.°, las *venas del grupo anterior* acompañan a la arteria espermática. Estas venas forman desde luego, al atravesar la fosa ilíaca interna, un plexo importante, el *plexo pampiniforme*. De este plexo parten comúnmente dos venas, las cuales no tardan en unirse para formar un solo tronco, la *vena espermática*. Esta vena, satélite fiel de la arteria espermática, se remonta con ella a la región lumbar, recibe a su paso algunas venillas procedentes del uréter, del peritoneo y de la atmósfera grasa del riñón, y viene, por último, a abrirse: a la derecha, en la vena cava inferior; a la izquierda, en la vena renal correspondiente. Las venas espermáticas son con frecuencia varicosas. Algunos han creído encontrar una condición favorable para el desarrollo de las varices del cordón en el hecho de que estas venas sólo poseen, a pesar de su longitud y dirección verticalmente ascendente, válvulas muy escasas y a menudo incompletas.

Se conoce la mayor frecuencia del varicocele a la izquierda. Se ha explicado de diversas maneras: la vena espermática izquierda desemboca en ángulo recto en la vena renal; la san-

gre que transporta encuentra, pues, en ángulo recto la corriente siempre rápida de la vena renal; pasa bajo la porción ilíaca del colon, que la comprime; no tiene válvula ostial. No se ha demostrado ninguna de estas explicaciones.

2.° Venas ováricas. — Las venas ováricas o úteroováricas son análogas a las venas espermáticas del hombre.

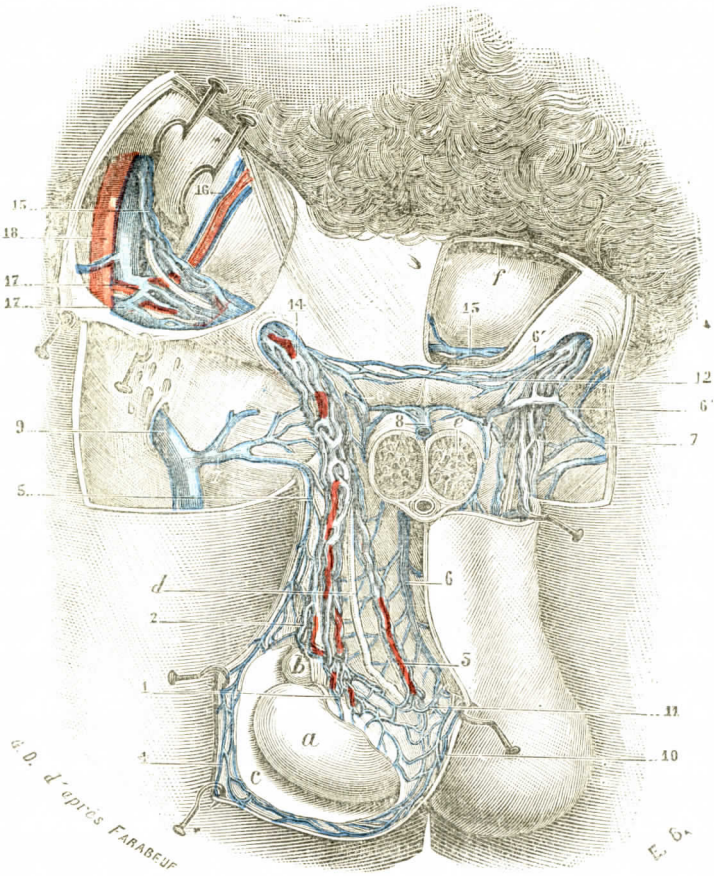

FIG. 362

Venas espermáticas y venas del cordón (según Ch. PÉRIER).

a, testículo. — *b*, cabeza del epidídimo. — *c*, túnica vaginal abierta. — *d*, conducto deferente. — *e*, corte del pene. — *f*, corte del músculo recto mayor del abdomen.

1, fascículo de venas desprendiéndose del cuerpo de Highmoro. — 2, fascículo desprendiéndose de la cabeza del epidídimo. — 3, fascículo de venas funiculares que se desprenden de la cola del epidídimo. — 4, red venosa de las túnicas del escroto. — 5, venas de la pared externa del escroto. — 6, venas del tabique del escroto; 6', una de sus ramas terminales para las venas del cordón; 6'', otra rama terminal para las pudendas externas. — 7, 7, venas pudendas externas. — 8, vena dorsal del pene. — 9, cayado de la safena interna. — 10, anastomosis de las venas del escroto con el paquete venoso del cuerpo de Highmoro. — 11, anastomosis de la vena del tabique del escroto con el paquete de las venas funiculares. — 12, anastomosis prepubiana de las venas del cordón. — 13, anastomosis retropubiana de estas mismas venas. — 14, venas del cordón a su entrada en el conducto inguinal. — 15, venas espermáticas ascendiendo a la vena cava. — 16, vasos epigástricos. — 17, 17, desembocadura común de las venas epigástricas y el fascículo de las venas funiculares procedentes de la cola del epidídimo. — 18, arteria ilíaca externa.

Nacen a la vez: 1.°, del útero, en donde, como hemos visto, se anastomizan con las venas uterinas, tributarias de la epigástrica; 2.°, de las trompas de Falopio; 3.°, del ligamento redondo; 4.°, del ovario; 5.°, del ligamento ancho.

Situadas al principio en el espesor de este último ligamento, las venas úteroováricas se separan bien pronto del mismo para remontarse hasta la pelvis. Forman también su plexo pampiniforme, se fusionan a cada lado en un tronco común y terminan exactamente como las venas espermáticas: la úteroovárica *del lado izquierdo*, en la vena renal correspondiente; la úteroovárica *del lado derecho*, en la vena cava inferior.

§ 6. — Vena porta

La vena porta *(vena portarum, vena del hilio del hígado)* lleva al hígado la sangre de los órganos digestivos abdominales. Su territorio comprende todo el tubo digestivo infradiafragmático y los órganos anexos: hígado, bazo, páncreas.

La vena porta, formada por la reunión de tres venas voluminosas: la mesentérica superior o mesaraica mayor, la mesentérica inferior o mesaraica menor y la esplénica, se dirige hacia el hígado y se capilariza en este órgano como si fuera una arteria, justificando así la antigua comparación que hacía de la vena porta una especie de árbol cuyas raíces penetran en toda la extensión del tubo gastrointestinal y cuyas ramas se distribuyen por el hígado (fig. 363).

Describiremos sucesivamente: 1.°, sus ramas de origen; 2.°, su tronco; 3.°, sus ramas terminales; 4.°, sus ramas colaterales; 5.°, sus anastomosis; 6.°, por último, las venas portas accesorias.

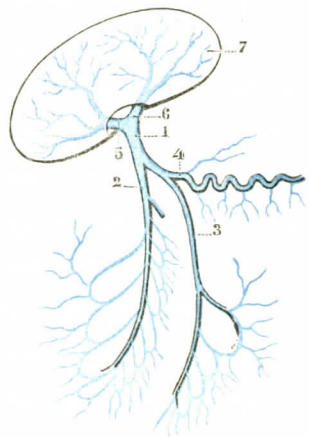

Fig. 365

Esquema de la vena porta.

1, tronco de la vena porta. — 2, 3, 4, sus tres ramas radiculares (mesaraica mayor, mesaraica menor y esplénica). — 5, 6, sus dos ramas terminales derecha e izquierda, ramificándose dentro del hígado (7) a la manera de las arterias.

A. — Ramas de origen

1.° Mesentérica superior o mesaraica mayor. — Esta vena corresponde a la arteria mesentérica superior. Tiene por territorio el intestino delgado por completo y la mitad derecha del intestino grueso.

Comienza al finalizar el íleon, a poca distancia del ángulo íleocecal. Sube en seguida a la base del mesenterio, describiendo una ligera curva de concavidad derecha; pasa por delante de la tercera porción del duodeno, desaparece detrás de la cabeza del páncreas y aquí, finalmente, se une a la vena mesentérica inferior y a la vena esplénica para formar el tronco de la vena porta. Sigue el mismo trayecto que la arteria mesentérica y está situada a la derecha de este vaso. Recibe: por su convexidad, las venas del intestino delgado; por su concavidad, las venas cólicas derechas. Además de estas venas, recibe también, en la cabeza del páncreas, la vena gastroepiploica derecha, que corresponde a la arteria del mismo nombre y procede de la curvatura mayor del estómago.

Las venas intestinales se anastomizan varias veces entre sí al salir del intestino, formando tres o cuatro series de arcos que recuerdan los arcos de la arteria mesentérica superior. De estos arcos nacen unas veinte ramas que siguen el mesenterio y llegan a la mesentérica mayor por su borde izquierdo o cóncavo.

Las venas cólicas derechas siguen el trayecto de las arterias. Constituyen tres troncos principales: la cólica derecha inferior o íleocólica, la cólica media y la cólica superior, que van a desembocar en el borde derecho o cóncavo de la mesaraica mayor.

La vena gastroepiploica derecha corresponde a la arteria homónima y, como ella, recibe ramas gástricas, epiploicas, duodenales y pancreáticas. Puede ir directamente al tronco de la vena porta o unirse a la vena cólica derecha superior y formar entonces la vena gastrocólica.

2.° Mesentérica inferior o mesaraica menor. — Corresponde a la arteria mesentérica inferior. Tiene por territorio la mitad izquierda del intestino grueso. Su origen está constituído por las venas hemorroidales superiores: el tronco así formado sigue durante cierto tiempo el lado izquierdo de la arteria mesentérica inferior, luego se separa de este vaso. En esta segunda porción se dirige arriba y a la izquierda en el mesocolon, luego es cruzada por la arteria del ángulo izquierdo del colon o cólica izquierda superior; dibuja una curva de concavidad derecha alrededor del ángulo duodenoyeyunal, curva que se designa con el nombre de *arco vascular de Treitz*. Así llevada a la derecha, sigue un trayecto horizontal y se hunde en el mesocolon transverso, detrás del páncreas, o desemboca generalmente en la vena esplénica a 1 ó 2 centímetros del tronco de la vena porta.

Recibe en el curso de su trayecto: las venas cólicas izquierdas; la cólica inferior, que viene del colon ilíaco; la cólica media, que procede del colon descendente; la cólica superior, procedente del ángulo izquierdo del colon, y además ramas de la mitad izquierda del colon transverso y de la mitad izquierda del colon descendente.

3.° Vena esplénica. — La vena esplénica corresponde exactamente a la arteria del mismo nombre. Recoge la sangre del bazo, de una parte del estómago, del duodeno y del páncreas.

Deriva su origen de la cara interna del bazo por seis u ocho ramas distintas, que se reúnen casi inmediatamente después de su salida de dicho órgano. Así constituída, se dirige horizontalmente de izquierda a derecha, a lo largo del borde superior del páncreas, por debajo y detrás de la arteria esplénica. Al contrario de esta arteria, que es flexuosa, la vena es sensiblemente rectilínea. Se une casi en ángulo recto con la mesentérica superior para constituir el tronco de la vena porta. En su camino recibe como afluentes: 1.°, *venas gástricas* que corresponden a los vasos cortos; 2.° la *vena gastroepiploica izquierda*. Esta vena, anastomizada a la derecha con la gastroepiploica derecha, constituye con esta última el arco venoso de la curvatura mayor del estómago. Este arco recibe por su borde cóncavo venas gástricas, por su borde convexo venas epiploicas; 3.°, *venas pancreáticas* y *duodenales*.

B. — Tronco de la vena porta

1.° Origen. — Intermedio a sus ramas de origen y a sus ramas terminales, el tronco de la vena porta se extiende de la cabeza del páncreas al hilio del hígado. Su longitud es de 8 a 10 centímetros por término medio; su diámetro, de 8 a 10 milímetros.

Nace detrás del cuello del páncreas, a la altura de la segunda vértebra lumbar, algunas veces algo más arriba, raramente más abajo, por la reunión de las tres ramas venosas que acabamos de describir.

Así constituído, el tronco de la vena porta se dirige oblicuamente de abajo arriba y algo a la izquierda, hacia el surco transverso del hígado, donde termina bifurcándose. Como su origen está situado algo a la derecha de la línea media, el tronco se encuentra situado por completo en la mitad derecha del abdomen.

2.° Relaciones. — En su origen el tronco de la vena porta está situado detrás del páncreas; algo más arriba, cruza la cara posterior de la primera porción del

duodeno; por último, en el intervalo comprendido entre el borde superior del duodeno y el surco transverso del hígado, se encuentra situado entre las dos hojas del epiplón gastrohepático. Estudiaremos sus relaciones en estas diferentes alturas:

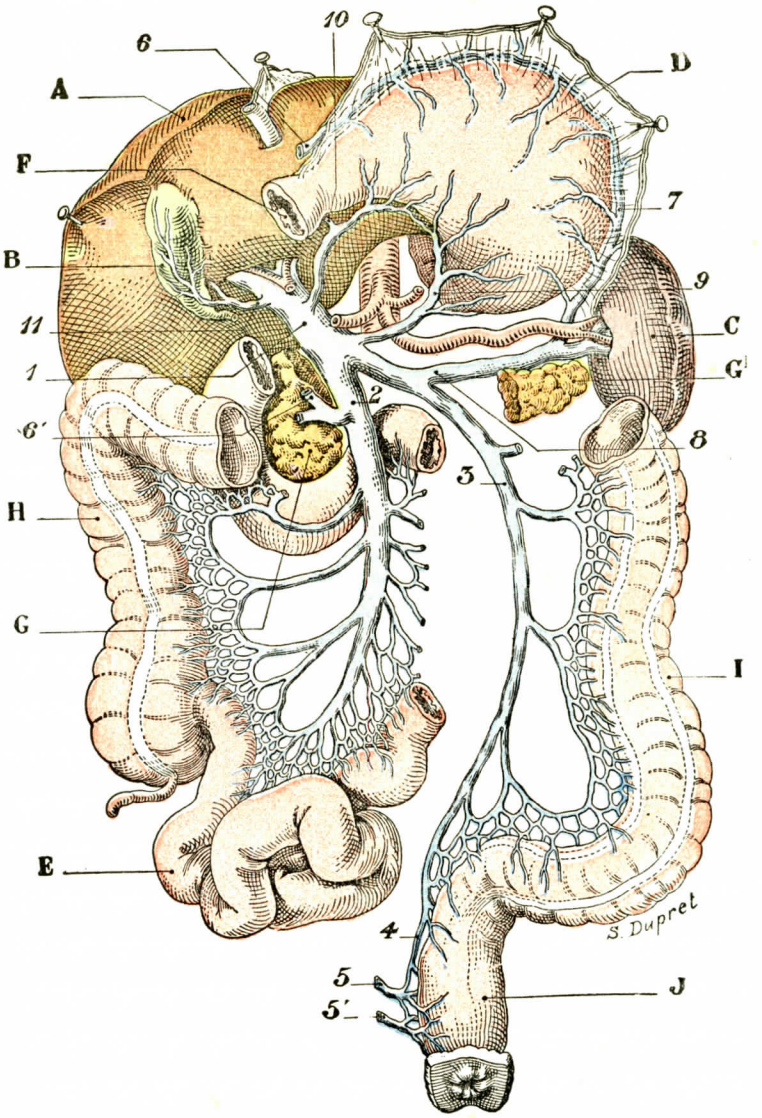

Fig. 364

Vena porta y sus ramas de origen.

A, hígado reclinado arriba y a la derecha. — B, vesícula biliar. — C, bazo. — D, estómago, reclinado hacia arriba. — E, masa del intestino delgado separada por erinas hacia abajo y a la derecha. — F, duodeno. — G, G', pancreas. — H, colon ascendente. — J, recto.

1, tronco de la vena porta. — 2, mesaraica mayor, con (en su lado externo) las tres venas cólicas derechas: superior, media, inferior. — 3, mesaraica menor, con (en su borde externo) las venas cólicas izquierdas. — 4, venas hemorroidales superiores. — 5, 5', venas hemorroidales medias e inferiores. — 6, 6', vena gastroepiploica derecha. — 7, vena gastroepiploica izquierda. — 8, vena esplénica. — 9, vena coronaria del estómago, que va del píloro hacia el cardias y de aquí a la vena porta. — 10, vena pilórica, que se extiende en sentido inverso. — 11, vena cística.

a) *Primera porción, es decir, detrás del páncreas* (fig. 365). — El tronco de la vena porta corresponde: *por delante*, al cuello del páncreas, excavado de un canal vertical que prolonga el de la mesentérica mayor; *por dentro*, a la aorta; *por detrás*, a la vena cava inferior, de la que está separado por la lámina de Treitz; *por fuera* y a la derecha se desliza el colédoco. Este conducto se separa del tronco a medida que desciende. Está igualmente situado en el plano posterior.

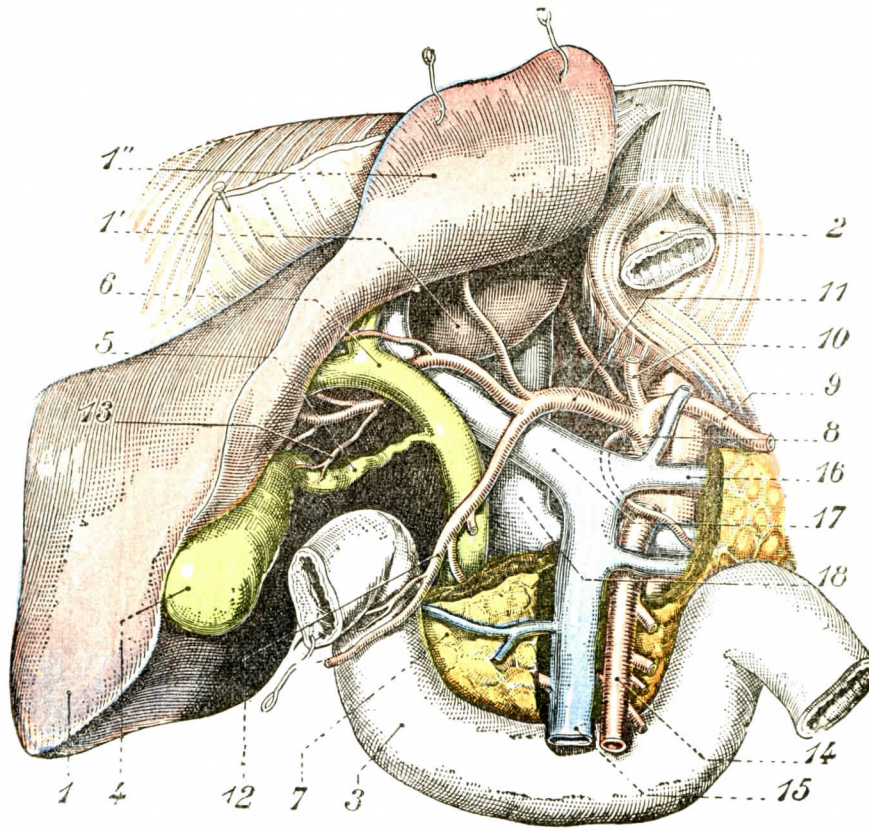

FIG. 365

El pedículo hepático y los órganos en relación con la cabeza del páncreas. Esta se ha incidido para mostrar los orígenes de la vena porta.

1, hígado, lóbulo derecho. — 1', hígado, lóbulo de Spiegel. — 1'', hígado, lóbulo cuadrado. — 2, esófago. — 3, duodeno. — 4, vesícula biliar. — 5, conducto cístico. — 6, conducto hepático. — 7, páncreas. — 8, tronco celíaco. — 9, arteria esplénica. — 10, arteria coronaria estomáquica. — 11, arteria hepática dividida en ramillete (la rama derecha se desliza entre la vena porta y el conducto hepático). — 12, arteria gastroduodenal. — 13, arteria cística que pasa al triángulo hepatocístico mayor. — 14, arteria mesentérica superior. — 15, vena mesentérica mayor. — 16, vena esplénica. — 17, vena porta. — 18, vena cava inferior.

b) *Segunda porción, es decir, detrás del duodeno.* — La vena porta se corresponde *por delante* con la cara posterior de la primera porción del duodeno; *por detrás* de ella sube la vena cava inferior; *por fuera*, es decir, a la derecha, confina con el conducto colédoco, del que está separada por un intervalo estrecho, triangular, de base inferior; *por dentro* es alcanzada por la arteria hepática. Este vaso abandona en este punto la arteria gastroduodenal, que cruza así la cara anterior de la vena porta para llegar a la primera porción del duodeno (fig. 366).

c) *Tercera porción: en el epiplón gastrohepático.* — La vena porta se encuentra entre las dos hojuelas del epiplón gastrohepático y ocupa la parte derecha de

este epiplón menor. Se encuentra en relación con el conducto colédoco, la arteria hepática y los linfáticos del hígado. El colédoco camina por su lado externo y en un plano algo anterior (fig. 367). La arteria hepática, primero situada en el borde interno de la vena, pasa a su cara anterior y se eleva así hacia el hilio del hígado. En el punto donde cambia su dirección da la arteria pilórica y la arteria gastroduodenal. Existen ganglios linfáticos a lo largo de las vías biliares.

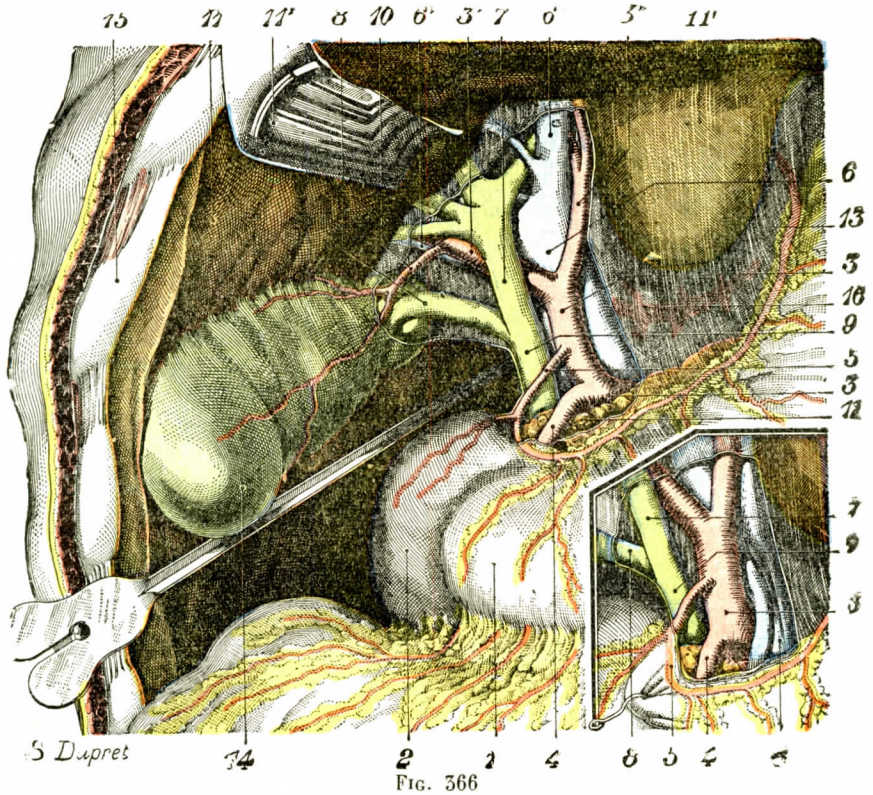

FIG. 366

Relaciones del conducto hepático y el conducto cístico. Pedículo hepático (T.-J.).

La figura pequeña encuadrada abajo y a la derecha de la figura mayor representa las relaciones anormales que el tronco de la arteria hepática afecta con la vena porta cuando se desprende de la arteria mesentérica; pasa por detrás de la vena y no por delante como en estado normal. Tanto en la figura menor como en la mayor se ha quitado la hoja del epiplón menor a nivel del pedículo hepático.

1, estómago. — 2, duodeno. — 3, arteria hepática, con 3', su rama derecha, y 3'', su rama izquierda. — 4, arteria gastroduodenal. — 5, pilórica. — 6, vena porta, con 6', su rama derecha que excede por abajo a la arteria hepática derecha, y 6'', su rama izquierda. — 7, conducto hepático. — 8, conducto cístico. — 9, conducto colédoco. — 10, arteria cística. — 11, cara inferior del hígado levantada por (11') un separador; 11'', lóbulo de Spiegel visible a través del epiplón menor. — 12, páncreas. — 13, epiplón menor. — 14, vesícula biliar. — 15, reborde costal. — 16, ganglio.

Se ha introducido una sonda acanalada en el hiato de Winslow.

Por medio de la hoja posterior del epiplón gastrohepático la vena porta contribuye a formar la pared anterior del hiato de Winslow (fig. 367), y por medio de este hiato de Winslow se relaciona con la vena cava inferior, que forma el labio posterior del hiato. El dedo introducido en el hiato de Winslow se encuentra, pues, comprendido entre dos venas: por detrás, la vena cava inferior, a la que comprime contra la columna lumbar; por delante, la vena porta, a la que levanta del lado del intestino.

Por medio de la hoja anterior del epiplón menor la vena se relaciona por delante con la cara inferior del hígado.

C. — Ramas terminales de la vena porta

Llegada al surco transverso del hígado, la vena porta se bifurca en dos ramas: una derecha y otra izquierda. Parecen formar un vaso único, casi horizontal (que algunos autores denominan vena porta hepática o seno de la vena porta), sobre el que aboca perpendicularmente el mismo tronco de la vena porta. La rama derecha, más voluminosa, continuando la misma dirección del tronco, suministra sangre a todo el lóbulo derecho y a la mayor parte del lóbulo cuadrado y del lóbulo de Spiegel; la izquierda se distribuye por el lóbulo izquierdo. Estas dos ramas ocupan la parte posterior del surco transverso o hilio del hígado. Por delante se encuentran las dos ramas de bifurcación de la arteria hepática, y delante de ésta se hallan las dos ramas de origen del conducto hepático. Se encuentran, por consiguiente, de delante atrás: los conductos hepáticos, la arteria, la vena; la arteria cística, generalmente única, nace de la rama derecha de la arteria hepática.

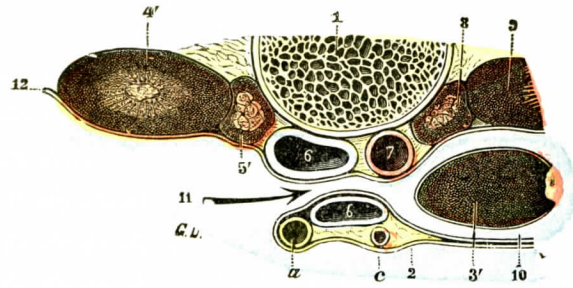

Fig. 567

Relaciones de la vena porta vistas en un corte transversal del tronco.

1, cuerpo vertebral. — 2, epiplón gastrohepático, con *a*, conducto colédoco; *b*, vena porta; *c*, arteria hepática. — 3, lóbulo de Spiegel, cubierto por delante por el epiplón gastrohepático. — 3', el mismo cortado de través y rodeado por el peritoneo. — 4, riñón derecho. — 4', su corte. — 5, cápsula suprarrenal derecha. — 5', su corte. — 6, vena cava inferior. — 7, aorta. — 8, cápsula suprarrenal izquierda. — 9, riñón izquierdo. — 10, cavidad posterior de los epiplones. — 11, hiato de Winslow. — 12, hoja parietal del peritoneo, tapizando la pared abdominal

Delante de estos órganos se encuentran algunos ganglios linfáticos.

En el feto y el recién nacido, las dos ramas de la vena porta son de calibre sensiblemente igual, así como el volumen de los dos lóbulos derecho e izquierdo del hígado. Pero la rama derecha, continuando la dirección del tronco porta, se hace rápidamente preponderante, mientras que la rama izquierda, cuya dirección forma un ángulo acentuado con el tronco porta, crece sensiblemente menos; de ahí, creemos también, la diferencia considerable de aumento entre los dos lóbulos del hígado.

Véase respecto a esto el trabajo de Michon y Polosson: *Recherches sur la circulation veineuse du foie chez l'homme avant et après la naissance* (C. R. As. Anatomistes, Lyón, 1923).

Al penetrar en el hígado las dos ramas de la vena porta se ramifican en abanico, según el tipo dicotómico. Estas ramas son satélites de las ramas de división de la arteria hepática y de los conductos biliares. Hay una vena por arteria, siendo la vena más gruesa que la arteria. Estas ramas venosas son terminales, es decir, no se anastomizan entre sí. Los últimos ramos acaban en los espacios portas de Kiernan, entre los lobulillos hepáticos, y toman el nombre de venas interlobulillares. Estas penetran en los lobulillos por su periferia y en ellos se resuelven en una red capilar, la que se vierte a su vez en la vena central intralobulillar, origen de las venas suprahepáticas.

D. — Ramas colaterales de la vena porta

El tronco de la vena porta recibe a alturas variables algunos troncos colaterales: la vena coronaria estomáquica, la vena pilórica, la vena pancreáticoduodenal superior, las venas císticas, la vena umbilical, el conducto venoso de Arancio.

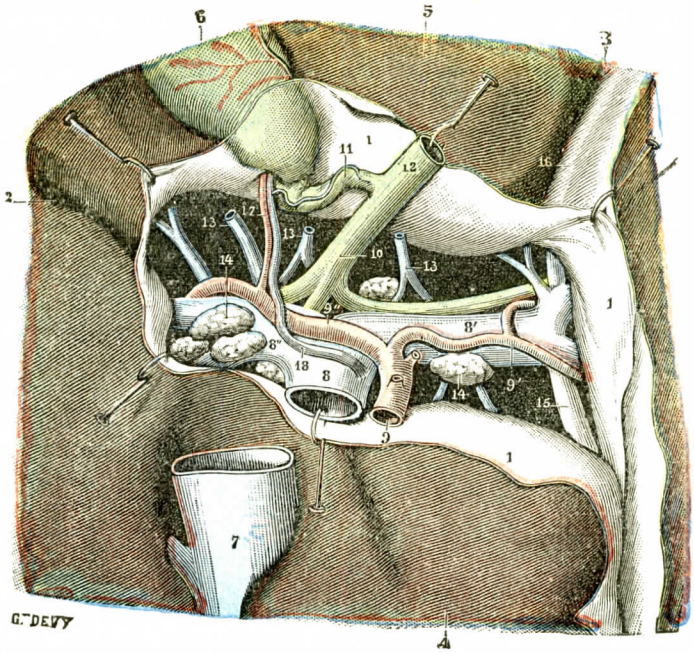

Fig. 368

Las vías biliares extrahepáticas vistas a nivel del hilio.
El hígado se halla apoyado sobre su cara convexa.

1, 1, las dos láminas del epiplón gastrohepático. — 2, prolongación del surco transversal del hígado. — 3, surco longitudinal. — 4, lóbulo de Spiegel. — 5, lóbulo cuadrado. — 6, vesícula biliar. — 7, vena cava inferior. — 8, vena porta, con : 8', su rama izquierda ; 8'', su rama derecha. — 9, arteria hepática, con : 9', su rama izquierda ; 9'', su rama derecha. — 10, conducto hepático, con sus tres ramas radiculares. — 11, conducto cístico. — 12, conducto colédoco. — 13, venas portas accesorias. — 14, ganglios linfáticos. — 15, conducto venoso. — 16, ligamento redondo (vena umbilical obliterada). — 17, arteria cística. — 18, vena cística.

1.° Vena coronaria estomáquica. — Es satélite de la arteria del mismo nombre. Nace de dos ramas cerca del píloro, sube a lo largo de la curvatura menor del estómago, luego cerca del cardias cambia de dirección para dirigirse abajo, atrás y a la derecha, en el espesor del epiplón gastrohepático, y desemboca en el tronco de la vena porta, cerca de su extremo inferior. Esta vena puede terminar algunas veces en la vena esplénica.

2.° Vena pilórica. — Satélite de la arteria pilórica, desemboca ora en el tronco de la vena porta, ora en la mesentérica mayor.

A este propósito señalaremos la existencia de la vena infrapilórica, que puede servir de punto de referencia en la cirugía gastroduodenal. W. Mayo ha descrito una venilla, la *vena pilórica*, que desciende próxima al píloro hacia la gastroepiploica derecha. Esta vena establecería superficialmente una separación entre el píloro y el duodeno. Latarjet ha descrito igualmente una vena infrapilórica que desemboca en la gastroepiploica derecha por debajo y a la derecha del píloro. Tiene

afluentes posteriores y afluentes anteriores. Los posteriores serían muy variables. Los afluentes anteriores son en número de tres: una rama media que corresponde a la *pyloric veine* y sigue bastante fielmente el esfínter, una rama derecha duodenal y una rama izquierda gástrica.

3.° Vena pancreáticoduodenal superior. — Nace de la cara posterior del páncreas y de la mayor parte del duodeno y desemboca en la parte inferior del tronco de la vena porta.

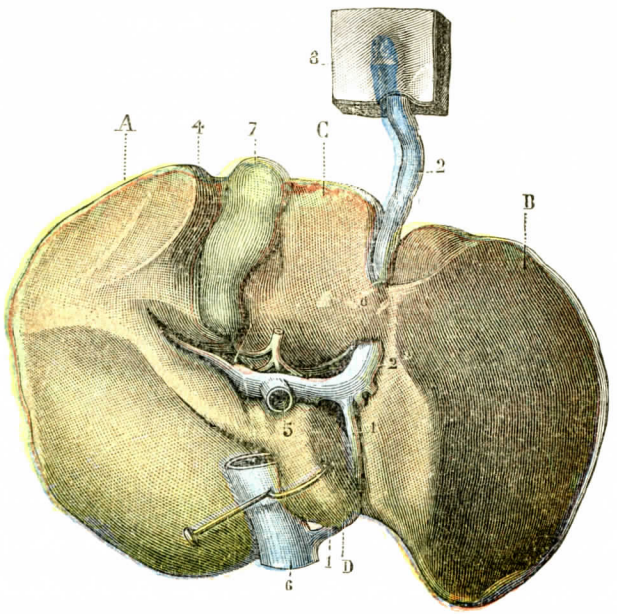

FIG. 369

Hígado de un recién nacido visto por su cara inferior para poner de manifiesto la vena umbilical y el conducto venoso.

A, lóbulo derecho. — B, lóbulo izquierdo. — C, lóbulo cuadrado. — D, lóbulo de Spiegel, levantado hacia la derecha con erinas para dejar al descubierto el conducto venoso.

1, conducto venoso. — 2, vena umbilical, con 2', su abultamiento. — 3, segmento de la pared anterior del abdomen, visto por su cara posterior. — 4, borde anterior del hígado. — 5, vena porta. — 6, vena cava inferior. — 7, vesícula biliar. — 8, puente de substancia hepática que pone en relación el lóbulo cuadrado con el lóbulo izquierdo y transforma a su nivel el surco longitudinal en un conducto completo.

4.° Venas císticas. — Son poco importantes y desembocan en el tronco de la vena porta, cerca de su terminación o en su rama de bifurcación derecha.

5.° Vena umbilical. — La vena umbilical, que es un órgano de función importante en el feto, se oblitera en el curso del segundo mes después del nacimiento.

En el feto, la vena umbilical tiene por función devolver al hígado y a la vena cava inferior la sangre que las arterias umbilicales llevan a las redes placentarias.

Primitivamente, en los primeros estadios de la vida embrionaria, hay hasta dos venas: una derecha, otra izquierda. Pero pronto, desde el principio del primer mes, la vena umbilical derecha se atrofia y desaparece; la vena umbilical izquierda, por el contrario, persiste y continúa desarrollándose para ser la vena umbilical única del feto. Esta última, nacida de la cara libre de la placenta, en la que está formada por la reunión de numerosas ramas radiculares, sigue el cordón, penetra en el abdomen por el orificio umbilical y llega a la cara anterior del hígado siguiendo el borde inferior del ligamento suspensorio. En el hígado se aloja en el surco longitudinal, que recorre de delante atrás, entre el lóbulo izquierdo y el lóbulo cuadrado. En su camino abandona unas veinte ramitas que se ramifican en su mayoría en el lóbulo izquierdo. Termina, por último, en el curso transverso del hígado por abocamiento en la vena porta.

Después del nacimiento la vena umbilical no tiene ninguna función que desempeñar; se oblitera primero en su extremo anterior (fig. 370). Luego la obliteración, siguiendo por contigüidad, se extiende progresivamente hasta la vena porta y de ordinario es completa dos meses después del nacimiento. Finalmente, la porción abdominal de la vena umbilical se transforma en un verdadero cordón

fibroso, que se extiende del ombligo al surco transverso del hígado. En esta forma toma el nombre de ligamento redondo del hígado.

6.° Conducto venoso de Arancio. — El conducto venoso de Arancio es también una vena fetal obliterada y transformada en un ligamento venoso. Según BONNE, se formaría en el feto por dos bosquejos: uno que aparece en la porta, el otro en la vena hepática eferente. Este conducto así formado constituiría una anastomosis directa entre la parte superior del tronco porta y el tronco de la vena hepática eferente.

En el adulto, este conducto de Arancio tiene una longitud de 5 centímetros aproximadamente. Se inserta en la rama izquierda de la vena porta, unas veces frente a la inserción de la vena umbilical, otras veces más a la derecha; luego, siguiendo el surco longitudinal izquierdo y posterior, va a fijarse en la vena suprahepática izquierda, o en la misma vena cava inferior.

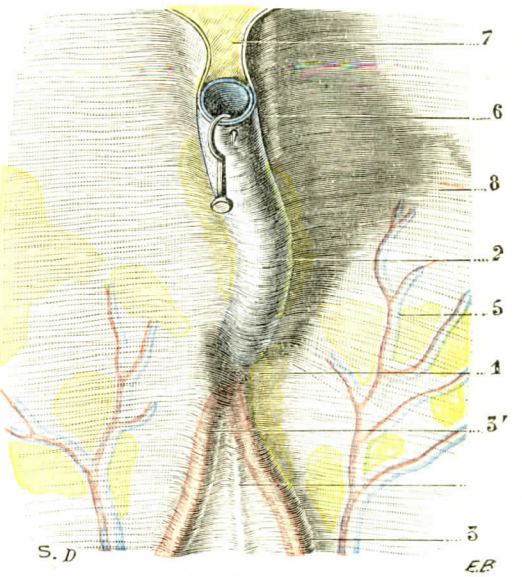

FIG. 370

La vena umbilical del recién nacido vista en la pared posterior del abdomen a su salida del ombligo (T.-J.).

1, ombligo. — 2, vena umbilical. — 3, 3', arterias umbilicales derecha e izquierda. — 4, uraco. — 5, vasos epigástricos. — 6, repliegue del peritoneo, representando la porción inicial del ligamento suspensorio del hígado. — 7, tejido adiposo subperitoneal. — 8, pared abdominal.

E. — ANASTOMOSIS DE LA VENA PORTA

El sistema porta no está absolutamente cerrado. Comunica por gran número de sus raicillas con redes venosas que son tributarias de las venas cavas.

Las principales anastomosis entre el sistema porta y el sistema venoso en general están representadas por anastomosis esofágicas, rectales, peritoneales.

1.° Anastomosis esofágicas. —Existen anastomosis entre la coronaria estomáquica y las venas esofágicas inferiores, por los plexos submucosos y por ramas exteriores más voluminosas.

Estas anastomosis son generalmente muy delgadas. Pero en el curso de ciertas cirrosis se ha observado la dilatación de las venas esofágicas y se han visto hematemesis portocavas.

2.° Anastomosis rectales. — Unen las hemorroides superiores con las hemorroidales medias e inferiores, ramas de las venas hipogástricas.

3.° Anastomosis peritoneales. — Se han denominado venas o *sistema de Retzius*. Este tercer grupo de anastomosis existe en las mismas paredes del tubo intestinal, donde las raicillas de las venas mesentéricas comunican con las raicillas de varios pequeños troncos que, en lugar de dirigirse hacia el hígado, van a la cava inferior o a uno de sus afluentes: venas renales, lumbares, sacra media.

F. — Venas portas accesorias

El hígado no solamente recibe la sangre que le lleva la vena porta, recibe también otras varias venas o venillas que tienen el nombre de venas portas accesorias. Estos pequeños grupos vasculares comprenden: las *venas epiploicas;* las *venas císticas;* las *venas del hilio* o *grupo de las venillas nutricias;* las *venas diafragmáticas;* las *venas del ligamento suspensorio;* las *venas paraumbilicales* o *venas del ligamento redondo.*

1.° Venas epiploicas. — Las más importantes están situadas en el epiplón gastrohepático y proceden de la curvatura menor del estómago o del mismo epiplón.

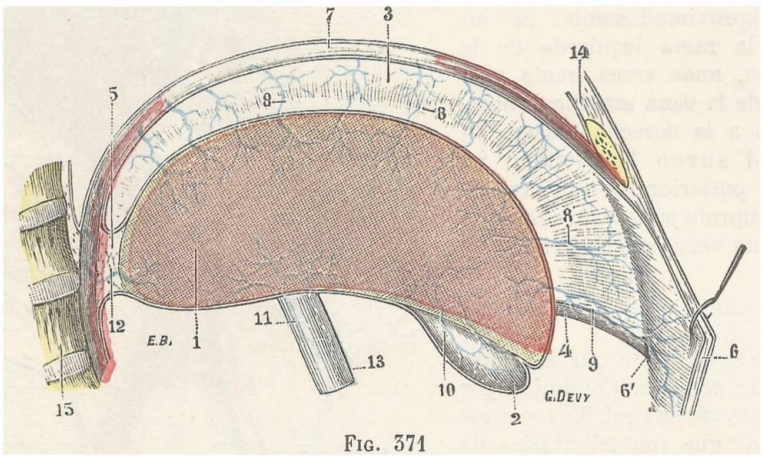

Fig. 371

Esquema demostrativo, en un corte sagital del hígado, de las venas portas accesorias.

1, hígado. — 2, vesícula biliar. — 3, ligamento suspensorio del hígado. — 4, ligamento redondo. — 5, ligamento coronario. — 6, pared abdominal, con 6', ombligo. — 7, diafragma. — 8, 8, 8, venas portas accesorias del ligamento suspensorio *(cuarto grupo)*. — 9, venas portas accesorias del quinto grupo *(grupo paraumbilical)*. — 10, venas portas accesorias del segundo grupo *(grupo cístico)*. — 11, venas portas accesorias del tercer grupo. — 12, una vena porta accesoria del ligamento coronario. — 13, vena porta. — 14, pared torácica. — 15, columna vertebral.

Desembocan en los lobulillos que limitan por delante y detrás el surco transverso del hígado. La vena pilórica y la vena coronaria estomáquica pueden, en ciertos casos, desembocar directamente en el hígado y no en la vena porta. Es posible entonces incluirlas en este grupo.

Finalmente, existen otras venillas procedentes de los ligamentos hepatocólico y hepatorrenal.

2.° Venas císticas. — Comprenden venillas que nacen del fondo y de la cara adherente, no peritoneal, de la vesícula biliar; van a los lobulillos hepáticos próximos a esta vesícula.

3.° Venas del hilio o venas nutricias. — Representan todo un conjunto de venillas muy pequeñas que nacen de las mismas paredes de la vena porta, de la arteria hepática y de los conductos biliares y van a ramificarse, después de haber atravesado la cápsula de Glisson, en los lobulillos de las proximidades.

4.° Venas diafragmáticas. — Son las que pasan por el ligamento coronario Se originan en la cara inferior del diafragma.

5.° Venas del ligamento suspensorio. — Proceden igualmente de la cara inferior del diafragma y descienden hacia el hígado siguiendo el ligamento suspen-

sorio de este órgano. Algunas de ellas se anastomizan con las venas diafragmáticas inferiores.

6.° Venas paraumbilicales. — Este grupo, el más interesante de todos, está constituído por toda una serie de venillas más o menos anastomizadas entre sí, que se originan en la parte anterior del abdomen a nivel del ombligo. Comunican, en su origen, por una parte con las venillas epigástricas y mamarias internas, por otra parte con las venas tegumentarias del abdomen. De aquí se dirigen hacia el surco longitudinal del hígado, siguiendo el ligamento suspensorio. Algunas terminan en el borde cortante del hígado, a la entrada del surco longitudinal. Otras entran en el surco y se distribuyen en los lobulillos de su parte profunda. Otras siguen el contorno de la vena umbilical, a la que enlazan con sus anastomosis, abriéndose unas en la porción de este cordón que ha quedado permeable y las otras en la rama izquierda de la vena porta, en la misma inserción del cordón de la vena umbilical.

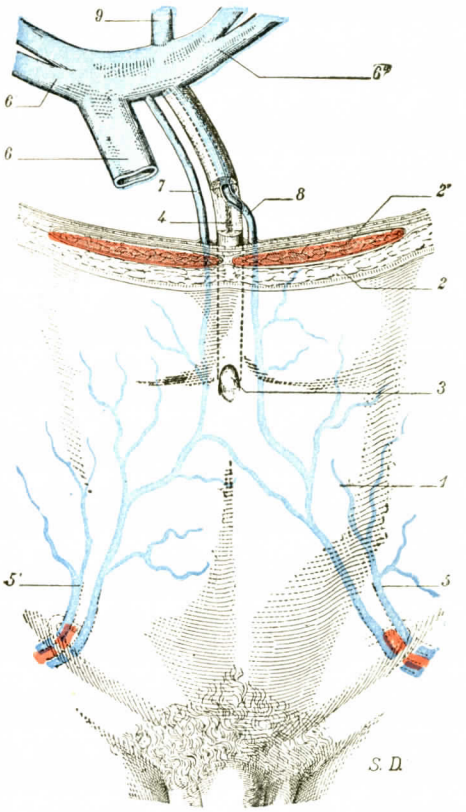

FIG. 372

La vena umbilical del adulto, con la vena de Burow *(esquemática)*.

1, pared abdominal supuesta transparente para demostrar bien los vasos que surcan la cara profunda. — 2, corte horizontal de esta pared, con 2', músculo recto mayor del abdomen. — 3, ombligo. — 4, cordón fibroso, vestigio (en el adulto) de la vena umbilical. — 5, 5', venas epigástricas izquierdas y derechas. — 6, vena porta, con 6' y 6'', sus dos ramas de bifurcación constituyendo el seno de la vena porta. — 7, vena paraumbilical derecha. — 8, vena de Burow penetrando en el eje fibroso umbilical para desembocar en la rama de bifurcación izquierda de la vena porta. — 9, conducto venoso.

Estas venas han sido objeto de numerosos trabajos: BUROW, en 1838, había señalado ya en el feto y en el recién nacido la existencia de un pequeño tronco venoso, la *vena de Burow*, nacida, algo por debajo del ombligo, de las ramificaciones iniciales de las dos venas epigástricas, y que, después de caminar algún tiempo por la pared abdominal, viene a abrirse en el lado izquierdo de la vena umbilical.

En 1859, SAPPEY describió en el adulto cuatro o cinco troncos venosos en la parte inferior del ligamento suspensorio. Estos troncos procedían de la región umbilical y se anastomizaban en su origen con las venas tegumentarias y profundas: epigástricas y mamarias internas. La mayoría seguían el ligamento redondo y venían a terminar en el borde cortante del hígado o en el surco longitudinal. Entre ellas se encontraba una más gruesa, más constante, que desembocaba en una rama de división de la vena porta o en la vena umbilical, cerca de la terminación de este último vaso. Esta vena correspondía a la vena fetal de BUROW.

Otros autores: MONRO, KRAUSE, CRUVEILHIER, PÉGOT, MÉNIÈRE, KLEB, MANEC, BAUMGARTEN, HYRTL, BRAUNE, WERTHEIMER, CALORI, BRIGIDI, MARIAU, HIS y, más

recientemente, Mériel y Joris, han descrito de nuevo estos vasos de un modo algo distinto. Pero de sus investigaciones parece resultar lo siguiente:

a) La vena umbilical, después del nacimiento, no se oblitera enteramente; queda permeable en una parte de su extensión.

b) Existen, a la derecha e izquierda del cordón fibroso que reemplaza la vena umbilical en el adulto (ligamento redondo del hígado), dos pequeñas venas que se originan a cada lado del ombligo. Para el lado derecho es la vena supraumbilical derecha, que viene a desembocar en la rama de división izquierda de la vena porta; para el lado izquierdo, la vena de Burow, que va a abrirse en la vena umbilical, cerca de la bifurcación del tronco de la vena porta. Esta vena puede algunas veces prolongarse, como la precedente, hasta la bifurcación del tronco de la vena porta; recibe entonces el nombre de *vena paraumbilical izquierda*.

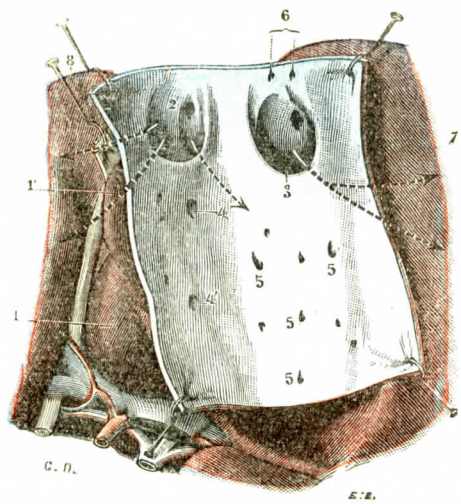

Fig. 373

Vena cava inferior en su canal hepático, abierta por detrás para poner de manifiesto los orificios de las venas suprahepáticas.

1, lóbulo de Spiegel. — 1', su prolongación posterior levantada con erinas hacia la izquierda. — 2, orificio de la vena hepática izquierda. — 3, orificio de la vena hepática derecha.—4, 4', orificios de las venas del lóbulo de Spiegel. — 5, 5', orificios de las venas hepáticas inferiores. — 6, 6, orificios de las dos venas diafragmáticas inferiores. — 7, lóbulo derecho del hígado. — 8, su borde posterior.

c) Las raicillas de la vena paraumbilical derecha y la vena de Burow o vena paraumbilical izquierda se anastomizan igualmente con los ramos de origen de las venas epigástricas y mamarias internas.

G. — Importancia en patología de las anastomosis de la porta, de las comunicaciones del sistema porta con el sistema venoso general.

Se concibe la importancia que adquieren estas venas anastomóticas en los casos en que, a consecuencia de una lesión del hígado (cirrosis), la sangre de la vena porta no circula ya libremente a través de este órgano. Cediendo entonces a una exageración de la presión intravascular, se dilatan progresivamente y, de minúsculas que eran, alcanzan a veces un volumen muy considerable. Forman así otras tantas corrientes derivativas, gracias a las cuales la sangre recogida en las vísceras abdominales y aprisionada en el tronco de la vena porta, que se ha hecho impermeable, transcurre por una u otra de las dos venas cavas y llega igualmente a la aurícula derecha.

§ 7. — Venas suprahepáticas

La sangre llevada al hígado por la vena porta y la arteria hepática es recogida por las venas suprahepáticas.

Se extienden de la red capilar del hígado a la vena cava inferior (para su origen, véase *Hígado*).

Estas venas se dirigen todas hacia atrás, al canal profundo que presenta el borde posterior del hígado para alojar la vena cava inferior. Salen del hígado a nivel de este canal y se abren inmediatamente en la vena cava inferior. Se dividen

generalmente las venas suprahepáticas en dos grupos: un grupo superior y un grupo inferior.

a) *Grupo superior.* — Está constituído por dos gruesas venas, las *grandes venas suprahepáticas*, que ocupan la parte más elevada de dicho canal y se abren en la vena cava inferior, inmediatamente por debajo del orificio diafragmático que le da paso. De estas dos venas, una, la derecha, procede del lóbulo derecho, y otra, la izquierda, menos voluminosa, proviene a la vez del lóbulo derecho y del lóbulo izquierdo.

b) *Grupo inferior.* — El grupo inferior comprende un número variable de pequeñas ramas, las pequeñas venas suprahepáticas, que desembocan en los tres cuartos inferiores del citado canal retrohepático. Proceden en parte del lóbulo derecho y en parte del lóbulo de Spiegel.

Anomalías. — Es posible observar diversas anomalías. Varias ramas pueden desembocar en la parte torácica de la vena cava inferior, o también en la aurícula derecha. Todas las venas suprahepáticas pueden reunirse en un tronco común que va abrirse en la aurícula al lado de la vena cava inferior.

ORIGENES DE LA VENA CAVA INFERIOR

§ 1. — Venas ilíacas primitivas

La vena cava inferior recibe en su origen las dos venas ilíacas primitivas, que por las venas ilíacas externas e internas le llevan la sangre de los miembros inferiores y de la pelvis.

Describiremos, pues: 1.°, las venas ilíacas primitivas; 2.°, las venas ilíacas externas; 3.°, las venas ilíacas internas; 4.°, las venas de la pelvis, ramas de origen de las venas ilíacas internas; 5.°, las venas del miembro inferior, ramas de origen de las venas ilíacas externas.

Las venas ilíacas primitivas son en número de dos: derecha e izquierda.

1.° Origen, trayecto, terminación. — Resultan ambas de la unión en ángulo agudo de la vena ilíaca externa con la vena ilíaca interna o hipogástrica, a la altura de la sínfisis sacroilíaca correspondiente, algo por debajo de la bifurcación arterial. El origen de la vena ilíaca primitiva derecha aparece en la bifurcación arterial; el origen de la vena izquierda está oculto por la arteria hipogástrica

Desde este punto las dos venas ilíacas primitivas convergen una hacia la otra y se reúnen en un ángulo de 60 a 65° aproximadamente para constituir el origen de la vena cava inferior en el borde derecho de la columna vertebral, a la altura del disco intervertebral entre la cuarta y la quinta vértebras lumbares, o a la altura de la parte media de la quinta lumbar.

La vena ilíaca primitiva izquierda es, naturalmente, algo más larga que la derecha: 7,5 centímetros para la izquierda, 5,5 centímetros para la derecha. Ambas venas son oblicuas hacia arriba y adentro, pero esta oblicuidad es más pronunciada para la del lado izquierdo; la del lado derecho se aproxima mucho más a la vertical.

Son voluminosas. El diámetro de la vena derecha es por término medio de 16 milímetros, el de la vena izquierda es algo mayor.

No poseen en la mayoría de los casos ninguna válvula en toda la extensión de su trayecto. Friedreich, que ha examinado desde este punto de vista 185 sujetos, sólo las ha encontrado en cuatro: una vez a la derecha, dos veces a la izquierda, una vez en ambos lados.

2.° Afluentes. — En el curso de su trayecto, las venas ilíacas primitivas sólo reciben una colateral, la *vena sacra media*.

Esta rama se origina delante del cóccix por una rama media, que emana de este hueso, a la que se unen dos ramas laterales, procedentes una del plexo vesical, otra del plexo hemorroidal inferior. Así formada, la vena sacra media se dirige verticalmente hacia arriba, siguiendo a la arteria del mismo nombre. Recoge

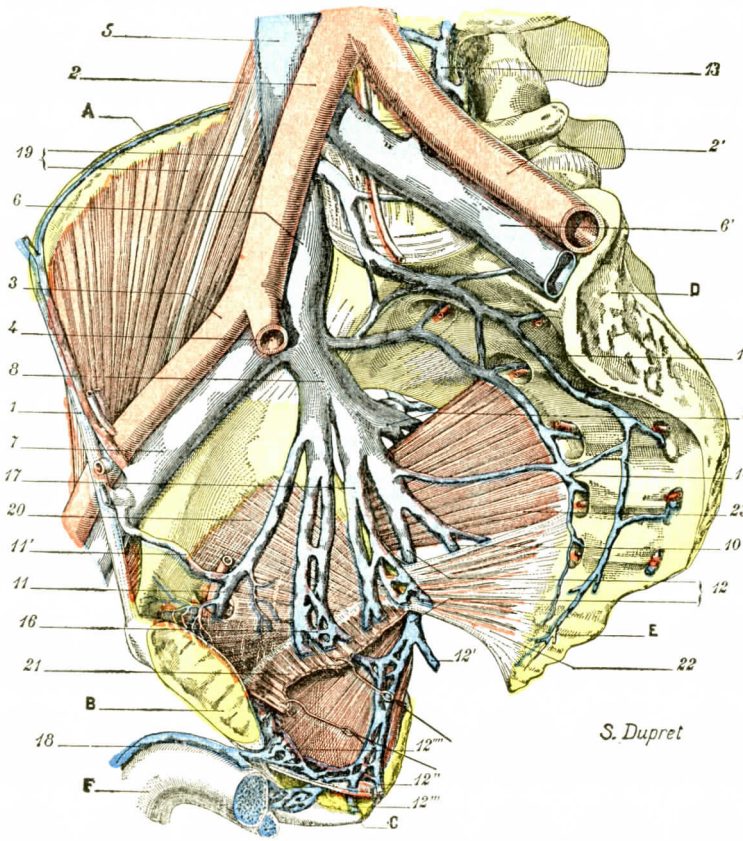

FIG. 374

Las venas ilíacas del lado derecho vistas en situación en la superficie inferior de la pelvis.

A, cresta ilíaca. — B, sínfisis del pubis. — C, isquion. — D, sacro. — E, cóccix.

1, arco crural. — 2, 2', arterias ilíacas primitivas derecha e izquierda. — 3, arteria ilíaca externa. — 4, arteria ilíaca interna.—5, vena cava inferior.—6, venas ilíacas primitivas derecha e izquierda.—7, vena ilíaca externa.—8, vena ilíaca interna.—9, venas glúteas.—10, vena isquiática.—11, vena obturatriz, con : 11', anastomosis para la epigástrica.—12, vena pudenda interna, con 12', hemorroidal inferior; 12'', perineal superficial; 12''', perineal profunda; 12'''', plexo de Santorini. — 13, vena iliolumbar izquierda. — 14, vena sacra lateral. — 15, vena sacra media. — 16, venas vesicales. — 17, vena hemorroidal media. — 18, vena dorsal profunda del pene. — 19, psoas-ilíaco. — 20, obturador interno. — 21, elevador del ano. — 22, isquiococcígeo. — 23, piramidal de la pelvis.

en su recorrido: 1.° numerosas *ramas anastomóticas*, oblicuas o transversales, que proceden de las sacras laterales; 2.°, *ramas óseas*, más numerosas todavía, que proceden de la parte anterior del sacro. Finalmente, desemboca en la vena ilíaca primitiva izquierda.

3.° Relaciones. — Las venas ilíacas primitivas descansan en la base del sacro y en la quinta vértebra lumbar. Están situadas detrás de las arterias ilíacas primi-

tivas; la del lado derecho está al principio colocada detrás de la arteria, más arriba se sitúa por fuera de ella. La del lado izquierdo sube por dentro de la arteria correspondiente. Cerca de su terminación pasa por debajo de la arteria ilíaca primitiva derecha para ir a desembocar en la vena cava inferior (véanse más detalladamente las *Relaciones de las arterias ilíacas primitivas*, pág. 337).

Variedades. — Las dos venas ilíacas primitivas verifican a veces su unión más arriba que de ordinario, a nivel de los riñones, y aun más arriba todavía, a nivel del hígado. En este caso, la aorta abdominal se desliza entre los dos troncos venosos, que ciertos anatomistas llaman *venas cavas*. Semejante interpretación no es exacta: los dos troncos venosos en cuestión son sencillamente venas ilíacas primitivas, más largas que de costumbre; la vena cava resulta de la fusión de estas venas, y en el caso de la anomalía que nos ocupa, es tanto más corta esta vena cuanto más elevado es el punto en que esta fusión se verifica. Es lo más frecuente en estos casos que las dos ilíacas primitivas estén unidas o enlazadas entre sí, a nivel de la cuarta o quinta lumbar, por una anastomosis oblicua o transversal.

§ 2. — Vena ilíaca externa

1.° Origen, trayecto, terminación, relaciones. — La vena ilíaca externa continúa a la vena femoral a la altura del anillo crural. De aquí se dirige oblicuamente hacia arriba, atrás y adentro, a lo largo del estrecho superior, por lo tanto en el límite respectivo de las pelvis mayor y menor. Sigue el borde interno del psoas, teniendo a la arteria homónima encima y por fuera de ella.

Llegada a la sínfisis sacroilíaca, se reúne con la vena hipogástrica del mismo lado para formar la vena ilíaca primitiva. El ángulo de unión no corresponde a la bifurcación de la arteria; está siempre situado detrás de la arteria hipogástrica. La abertura del ángulo formado por las dos arterias ilíacas está, pues, siempre ocupada por la vena ilíaca externa (Grégoire). El uréter derecho la cruza generalmente, mientras que la arteria izquierda cruza de ordinario la vena hipogástrica izquierda. Su diámetro es de 12 a 14 milímetros. Posee una válvula en un tercio de los casos aproximadamente; pero esta válvula es a menudo insuficiente (Friedreich).

2.° Afluentes. — Recibe como afluentes, muy cerca de su origen: la vena circunfleja ilíaca y la vena epigástrica.

a) *Vena circunfleja ilíaca.*—La vena circunfleja ilíaca corresponde a la arteria homónima. Es primitivamente doble; pero las dos ramas que la constituyen se reúnen siempre en un punto variable, antes de abrirse en la vejiga ilíaca externa.

Esta vena puede desembocar en ciertos casos en la vena epigástrica, en otros casos en la vena femoral.

b) *Vena epigástrica.* — Corresponde a la arteria del mismo nombre. Es primitivamente doble, luego única en su terminación. Comienza encima del ombligo en el espesor del músculo recto mayor, luego se dirige hacia abajo y afuera, siguiendo el mismo trayecto que la arteria epigástrica; sale de la vaina del recto, llega al arco crural y, finalmente, se abre en la porción inicial de la vena ilíaca externa.

Recibe cerca de su terminación las venas funiculares o espermáticas posteriores.

La vena epigástrica se anastomiza en el curso de su trayecto: 1.°, con los orígenes de la vena mamaria interna y, por su mediación, con la vena subclavia y la cava superior; 2.°, con las venas subcutáneas del abdomen y las venas subperitoneales; 3.°, con la vena obturatriz por un ramo subpúbico que pasa transversalmente detrás de la rama horizontal del pubis y desciende a la vena obturatriz.

Todas estas anastomosis son importantísimas por las vías colaterales que establecen en los casos de obstáculo la circulación profunda.

§ 3. — Vena ilíaca interna o vena hipogástrica

1.° Origen y trayecto. — La vena hipogástrica corresponde bastante exactamente, por su trayecto como por sus ramas colaterales, a la arteria del mismo nombre. Constituye un tronco grueso y corto, de 4 centímetros de longitud, bastante a menudo desdoblado. Su diámetro es de 10 a 15 milímetros. Se origina por abajo en la parte superior de la escotadura ciática mayor, donde resulta de la unión en este punto de cierto número de venas satélites de las ramas arteriales, cuya disposición

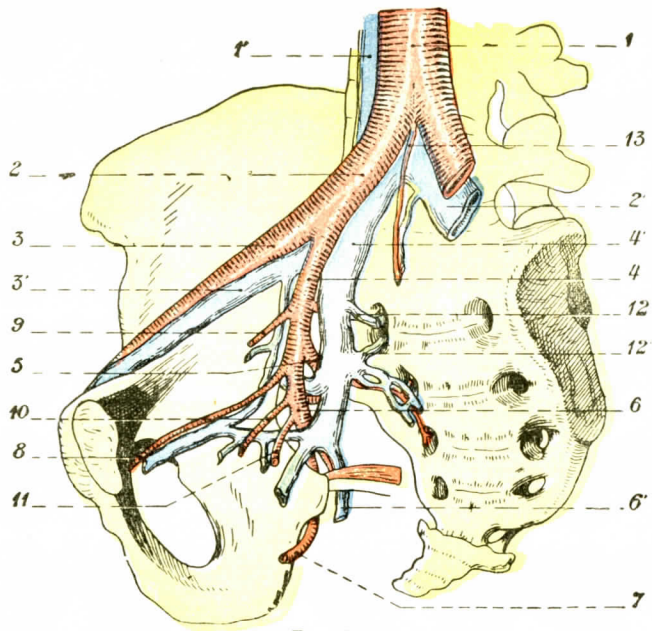

Fig. 375

Arteria ilíaca interna y vena ilíaca interna. Tipo habitual (según Grégoire).

1, aorta. — 1', vena cava inferior. — 2, arteria ilíaca primitiva. — 2', vena ilíaca primitiva. — 3, arteria ilíaca externa. — 3', vena ilíaca externa. — 4, arteria ilíaca interna. — 4', vena ilíaca interna (tipo único). — 5, arteria glútea. — 6, tronco común de la isquiática y de la pudenda interna. — 6', arteria y vena isquiáticas. — 7, arteria pudenda interna. — 8, arteria y vena obturatrices. — 9, arteria y vena umbilicales. — 10 y 11, arteria y vena viscerales. — 12, 12, arteria y vena sacras laterales. — 13, arteria sacra media.

repiten. De aquí se dirige hacia arriba, descansando en la parte externa de la aleta sacra por dentro del estrecho superior. Llegada a la parte más elevada de la sínfisis sacroilíaca, se fusiona con la vena ilíaca externa para formar la vena ilíaca primitiva.

Hemos visto, a propósito de la vena ilíaca primitiva, que el ángulo de reunión de las dos venas no corresponde a la bifurcación de la arteria ilíaca primitiva, sino que está situado detrás de la arteria hipogástrica.

2.° Relaciones. — En toda la longitud de su recorrido la vena está situada en un plano posterior a la arteria hipogástrica. A la izquierda la vena excede la arteria por dentro en toda su longitud; a la derecha está francamente detrás de la arteria.

Sus relaciones con el uréter son variables en uno y otro lado: *a la derecha*, la arteria hipogástrica se interpone entre la vena situada, por detrás, y el uréter, situado delante; *a la izquierda*, el uréter sigue el lado interno de la vena hipogástrica.

3.° Variedades. — El tipo que acabamos de describir corresponde al esquema clásico. En realidad las variaciones son numerosas. Muy a menudo, en efecto, la vena hipogástrica está constituída por dos venas: junto al *tipo único* tenemos, pues, el *tipo doble* (fig. 376). En este caso, la arteria ilíaca interna se interpone entre los dos troncos, de los que uno le es anterior y el otro posterior. Esta variedad, frecuente, puede ser uni o bilateral.

Por último, y no es raro, los dos troncos pueden estar unidos entre sí por anastomosis cortas, voluminosas, que pasan ora por delante, ora por detrás de la arteria; el tipo doble se convierte así en *tipo plexiforme* (fig. 377).

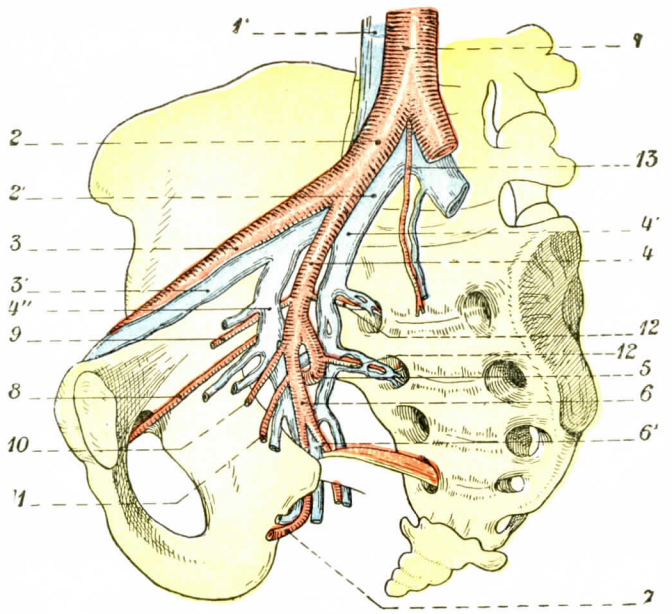

FIG. 376

Vena y arteria ilíacas internas. La vena es doble (4' y 4'') (GRÉGOIRE).

(Igual leyenda que en la figura 375.)

En estas dos variedades, el tronco posterior puede considerarse como la vena hipogástrica del tipo único: está situada, en efecto, detrás de la arteria, pero no recibe, como afluentes, sino las venas sacras laterales, glúteas, isquiáticas y una de las venas pudendas internas (GRÉGOIRE).

§ 4. — VENAS DE LA PELVIS

(RAMAS DE ORIGEN DE LAS VENAS ILÍACAS INTERNAS)

Es posible dividir las ramas de origen de la vena hipogástrica, como las arterias a las que acompañan, en tres grupos: 1.°, las venas extrapélvicas; 2.°, las venas intrapélvicas parietales; 3.°, las venas intrapélvicas viscerales.

1.° Venas extrapélvicas. — Son: las glúteas, las isquiáticas, las pudendas internas, las obturatrices.

a) *Venas glúteas.* — Siguen exactamente el mismo trayecto que las arterias homónimas. Cada ramo arterial va acompañado de dos venas. Estas se reúnen en el vértice de la escotadura ciática en dos gruesos troncos anastomizados por ramos transversos. Es más raro observar un tronco único y corto. Estos troncos cubren la arteria, forman alrededor de ella un verdadero plexo y están como ella englobados en una vaina celulofibrosa resistente que dificulta el aislamiento de la arteria.

Antes de desembocar en la vena hipogástrica, los dos troncos de la vena glútea se reúnen en un solo tronco que pasa, como la arteria, entre el tronco lumbosacro

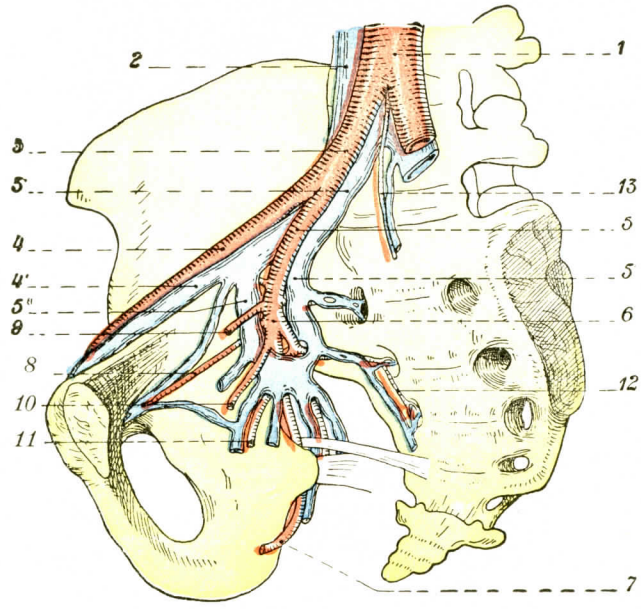

FIG. 377

Arteria y vena ilíacas internas. La vena es del tipo plexiforme (GRÉGOIRE).

1, aorta. — 2, vena cava inferior. — 3, 3', arteria y vena ilíacas primitivas. — 4, 4', arteria y vena ilíacas externas. — 5, arteria ilíaca interna (tipo plexiforme). — 5', 5'', venas hipogástricas en las que terminan las colaterales. — 6, tronco común a las arterias isquiática y pudenda interna. — 7, arteria pudenda interna. — 8, arteria obturatriz. — 9, arteria umbilical. — 10, 11, arterias viscerales. — 12, arteria y vena sacras laterales. — 13, arteria y vena sacras medias.

y la primera raíz sacra, después de haber cruzado el borde superior del músculo piramidal.

b) *Venas isquiáticas.* — La vena o las venas isquiáticas constituyen un sistema anastomótico interesante entre las venas del miembro inferior y las de la pelvis. En efecto, sus colaterales descienden mucho en el muslo y ofrecen extensas anastomosis en arcos con las venas circunflejas y las venas perforantes, ramas de la vena femoral.

Estas anastomosis desempeñan un papel importante en el caso de obliteración de la vena femoral.

El tronco penetra en la pelvis en compañía de la arteria y se une al tronco de las pudendas antes de desembocar en el tronco de la hipogástrica.

c) *Venas pudendas internas. En el hombre.* — Las venas pudendas internas llevan a la hipogástrica la sangre venosa del pene, del perineo y de la parte inferior del recto.

La sangre que llevan al pene las dos arterias dorsales y las dos arterias cavernosas afluye en gran parte a dos venas voluminosas (fig. 378), ambas impares y medias, que se extienden de delante atrás sobre el dorso del pene, y por esta razón se llaman venas dorsales del pene. Se distinguen, según su situación, en superficial y profunda. La vena dorsal superficial procede de los tegumentos del pene y en toda su extensión corre por el tejido celular subcutáneo (fig. 378). Al llegar al pubis, se inclina ya a la derecha, ya a la izquierda, yendo a desaguar en la safena interna, rama de la femoral.

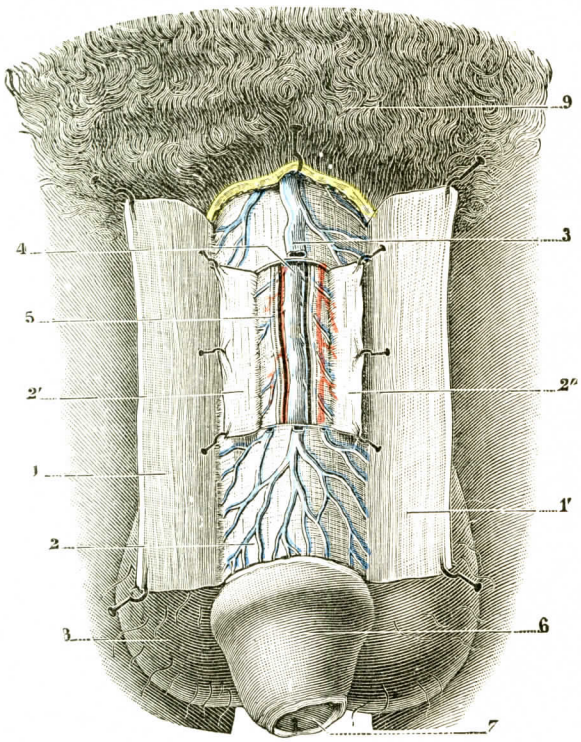

Fig. 378

El pene en su sitio visto por su cara dorsal (T.-J.).

1, 1', piel del pene, con el dartos peniano en su cara profunda. — 2, fascia peniana, con 2' y 2'', dos colgajos de esta membrana elástica erinados hacia fuera. — 3, vena dorsal superficial. — 4, vena dorsal profunda. — 5, arteria dorsal con el nervio dorsal. — 6, prepucio. — 7, glande. — 8, bolsas o escroto. — 9, pendejo.

Fig. 379

La vena dorsal profunda y sus afluentes.

A, glande. — B, B', cuerpos cavernosos. — C, corte del pubis, practicado algo por debajo de la sínfisis.

1, vena dorsal profunda. — 2, su origen detrás del glande (plexo retrobalánico). — 3, 3, sus afluentes procedentes del cuerpo cavernoso y del cuerpo esponjoso. — 4, la vena dorsal, bifurcada y dispuesta a manera de plexo, el plexo subpúbico. — 5, plexo de Santorini. — 6, 7, anastomosis de la vena dorsal superficial con las pudendas externas y la obturatriz.

La vena dorsal profunda tiene su origen en el glande y en los cuerpos cavernosos (fig. 379) Impar y media como la precedente, corre de delante atrás por el surco medio superior del pene, por debajo de la cubierta elástica de este órgano, entre las dos arterias dorsales, que siguen, pero en sentido inverso, la misma dirección. Al llegar a la raíz del pene atraviesa primeramente el ligamento suspensorio del mismo, después la aponeurosis perineal media, y viene a desaguar en el plexo venoso de Santorini, rico plexo situado entre el pubis y la próstata, que rodea en semicorona la cara anterior y las caras laterales de la próstata.

De la porción posterior y externa parten venas que constituyen, por una parte, las venas pudendas internas y, por otra parte, las vías venosas pélvicas que van directamente a la hipogástrica (véase más adelante).

Siguiendo el mismo trayecto que las arterias homónimas, pero en sentido inverso, descienden a lo largo de las ramas isquiopubianas, cruzan la cara interna del

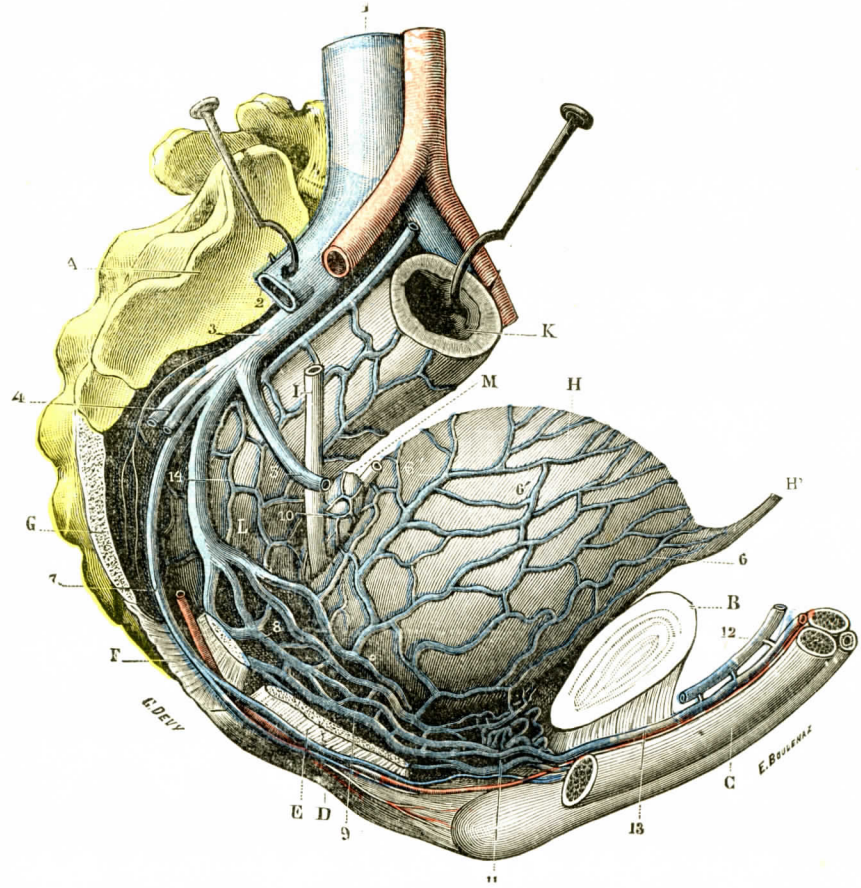

FIG. 380

Venas de la pelvis (en el hombre).

A, auricula del sacro. — B, sínfisis del pubis. — C, pene, cuyo cuerpo cavernoso derecho ha sido resecado en su parte posterior. — D, esfínter externo del ano. — E, elevador del ano. — F, isquiococcígeo. — G, sección de los ligamentos sacrociáticos. — H, vejiga, con H', uraco. — I, uréter. — K, colon iliopélvico. — L, recto. — M, vesícula seminal y conducto deferente.

1, vena cava inferior. — 2, vena ilíaca externa del lado derecho. — 3, vena hipogástrica. — 4, venas glúteas. — 5, vena obturatriz. — 6, 6', 6'', venas vesicales. — 7, vena pudenda interna. — 8, plexo hemorroidal. — 9, plexo vésicoprostático. — 10, plexo seminal.

isquion y recogen a su paso las venas perineales superficiales, que proceden del escroto y de los tegumentos del perineo; las venas bulbosas o perineales profundas, que tienen su origen en las partes profundas del perineo y principalmente en el bulbo de la uretra; las venas hemorroidales inferiores, que proceden de la parte inferior del recto. Rodean de abajo arriba la cara externa de la espina ciática y entran en la pelvis por la escotadura ciática mayor.

Se reúnen en un tronco único que, engrosado con la vena isquiática y la última sacra lateral, termina en la vena hipogástrica, cuyo origen parece constituir en cierto modo. Cuando las venas pudendas quedan independientes, la hipogástrica está a su vez desdoblada, como hemos visto anteriormente (pág. 507).

En la mujer, las venas pudendas internas, análogas a las del hombre, *tienen* su principal origen en los órganos eréctiles de la vulva (véase *Organos genitales*). Emanan igualmente del plexo de Santorini. Pero, en la mujer, este plexo es un plexo uretral situado delante y a los lados de la uretra, que está reducida a su porción intrapélvica. La ausencia de próstata y la pequeñez de las venas clitorídeas hacen que sea mucho menos importante que en el hombre. Recibe la vena dorsal del clítoris y comunica por detrás con los plexos vaginales.

d) *Venas obturatrices.* — Se originan en la parte interna del muslo. Entran en la pelvis por el agujero subpúbico, situadas a una y otra parte de la arteria, una por encima, la otra por debajo. Al salir del tronco obturador se anastomizan ora con la vena epigástrica, ora directamente, pero con mucha rareza, con la vena ilíaca externa, anastomosis paralela a la anastomosis arterial tendida entre las mismas arterias.

Llegada a la pelvis, la *vena obturatriz superior* se aplica a la pared pélvica, que sigue por debajo de los vasos ilíacos externos; termina en la confluencia de las dos ilíacas.

La *vena obturatriz* inferior penetra en el suelo pélvico, dirigiéndose de delante atrás y de arriba abajo, para terminar en la vena hipogástrica en su origen.

Como se ve, las dos venas dibujan por sus divergencias un triángulo de vértice anterior, que corresponde al agujero subpúbico, triángulo cuya bisectriz es la arteria obturadora.

2.° Venas intrapélvicas parietales. — Son las iliolumbares y las sacras laterales.

a) *Venas iliolumbares.* — Siguen el mismo trayecto que las arterias homónimas. Terminan unas veces en la vena hipogástrica, otras en la vena ilíaca primitiva.

Estas venas iliolumbares reciben: 1.°, las grandes venas que salen por los dos últimos agujeros de conjunción lumbares; 2.°, las venas musculares del psoasilíaco; 3.°, algunas veces la última vena lumbar. Se anastomizan con las venas sacras laterales; con el extremo inferior de la vena lumbar ascendente; con la circunfleja ilíaca, rama de la ilíaca externa. Las volveremos a encontrar más adelante al estudiar las venas del raquis.

b) *Venas sacras laterales.* — Generalmente en número de dos, las venas sacras laterales acompañan igualmente a la arteria o arterias del mismo nombre. Están casi exclusivamente formadas por las ramas dorsorraquídeas, que desembocan en la pelvis por los agujeros sacros anteriores. A menudo plexiformes, vienen a abrirse, por lo común, en la ilíaca interna, y más raramente en la ilíaca primitiva.

3.° Venas intrapélvicas viscerales. — Son las venas vesicales y las hemorroidales medias, a las que se añaden en la mujer las venas uterinas y las venas vaginales.

a) *Venas vesicales.* — Las venas nacidas de la vejiga no tienen un trayecto idéntico al de las arterias.

Son todas descendentes, convergen hacia la base y terminan en los plexos vesicales, es decir, en venas gruesas tributarias del plexo de Santorini y en las que constituyen las corrientes venosas de la pelvis, que más adelante estudiaremos.

b) *Venas hemorroidales medias.* — Estas venas son de pequeño volumen. Tienen orígenes múltiples: porción media del recto, suelo pélvico, cara posterior

de la vejiga y vesículas seminales en el hombre, de la vejiga y de la vagina en la mujer.

Anastomizadas por una parte con las venas hemorroidales superiores y por otra con las hemorroidales inferiores, constituyen una vía anastomótica importante entre el sistema porta y el sistema cava.

c) *Venas uterinas y venas vaginales.* — Las venas uterinas siguen al principio el trayecto de la arteria durante su travesía por el ligamento ancho. Más lejos, terminan en los troncos venosos pélvicos que resumen la circulación visceral, troncos que vamos a estudiar ahora.

Corrientes venosas del fondo de la pelvis. — Con este término, empleado justamente por Grégoire, designamos las vías que recogen la mayor parte de la sangre de las vísceras y la conducen a las venas hipogástricas.

Estas venas parten del ángulo pósteroexterno del plexo de Santorini, siguen las caras laterales de la próstata y de la vejiga en el hombre, de la vagina en la mujer, para llegar a la escotadura ciática y al origen de la vena ilíaca interna. Se superponen y se dirigen formando una especie de abanico vertical, inclinado de fuera a dentro y cuya expansión corresponde a las paredes viscerales.

Superpuestas así, dichas venas forman dos estratos, superior e inferior.

El *estrato superior* recibe las venas que emanan de las caras laterales y posteriores de la vejiga, a las que se añaden las venas ureterales y vesículodeferenciales en el hombre, las venas vaginales anteriores y una parte de las venas uterinas en la mujer.

El *estrato inferior* forma lo que se denomina en el hombre el *plexo vésicoprostático*. Alojadas en su origen en el espesor de la aponeurosis lateral de la próstata, cubiertas por una tela fibrosa que parece emanar de la aponeurosis del elevador del ano, las venas gruesas que lo constituyen reciben la sangre de la próstata, del fondo vesical, de la uretra prostática en el hombre. En la mujer, las venas homólogas siguen las caras laterales de la vejiga, luego la base del ligamento ancho, donde reciben las venas vaginales y la mayoría de las venas uterinas.

Los dos estratos venosos se reúnen, formando un plano situado fuera de la hoja nerviosa hipogástrica y separado de las caras laterales de la pelvis por un tejido celular laxo, fácil de deshojar. Esta parte baja corresponde al suelo pélvico.

En la escotadura mayor, estas dos corrientes se coleccionan generalmente en dos troncos que terminan en la vena hipogástrica. En su trayecto cambian numerosas anastomosis, que dan a estas venas de la pelvis el aspecto plexiforme (fig. 377).

El sistema venoso visceral así resumido y recogido por dos corrientes estratificadas y unidas entre sí, se reúne por otra parte a los sistemas próximos. Las venas pudendas internas, gracias a sus conexiones con el plexo de Santorini, le forman una vía de derivación importante. Por este mismo sistema las venas viscerales están en relación con las venas tegumentarias de la pared abdominal y con la vena femoral (la vena dorsal superficial del pene termina, como sabemos, en la safena interna). Por lo demás, gracias a las hemorroidales, el sistema hipogástrico está unido al sistema porta.

Estas consideraciones anatómicas hacen sospechar la importancia que toma esta vascularización en patología (congestión, flebitis, compresiones). Explican también las preocupaciones del cirujano que interviene en la excavación pélvica.

§ 5. — Venas del miembro inferior

Dividiremos las venas del miembro inferior, como las del miembro torácico, en *venas profundas* o *subaponeuróticas* y *venas superficiales* o *subcutáneas*.

A. — Venas profundas

1.° Venas profundas del pie y de la pierna. — Al igual que las del miembro superior, las venas profundas del miembro inferior siguen el trayecto de las arterias, cuyo nombre toman, compartiendo con ellas sus relaciones.

Son en número de dos para cada arteria. Así es que tenemos dos *venas pedias*, dos *venas tibiales anteriores*, dos *venas plantares internas*, dos *venas plantares externas*, dos *venas tibiales posteriores*, dos *venas peroneas*, dos *troncos venosos tibioperoneos*, etc., etc. Basta, pues, en general, conocer las arterias del miembro inferior para conocer al mismo tiempo las venas profundas. Tan sólo las venas poplítea y femoral son únicas. Sin embargo, R. Picqué y Pigache han demostrado que estas venas iban acompañadas a menudo de un conducto colector más o menos importante. Según estos autores, este conducto colector representaría una vena en estado de regresión y no habría excepción a la regla según la que toda arteria va acompañada de dos venas.

A causa de su importancia, las venas poplítea y femoral merecen descripción particular.

2.° Vena poplítea. — La vena poplítea, satélite da la arteria del mismo nombre, por detrás y fuera de la cual está situada, comienza en el anillo del sóleo, en donde está formada por la reunión de las venas tibiales anteriores y los troncos venosos tibioperoneos. De allí remonta hasta el anillo del tercer aductor, al cual atraviesa para tomar luego el nombre de *femoral*. Está contenida en la misma vaina vascular que la arteria.

Durante este trayecto recorre de abajo arriba el hueco poplíteo y recibe como afluentes las *venas gemelas* y las *venas articulares*, correspondiéndose (dos para cada arteria) con las arterias articulares superiores, medias e inferiores.

Otra vena voluminosa, ésta superficial, viene también a engrosarla: es la *vena safena externa*, que describiremos luego.

El hueco poplíteo constituye, pues, un confluente venoso muy importante.

3.° Vena femoral. — La vena femoral, continuación de la poplítea, acompaña a la arteria homónima desde el anillo del tercer aductor hasta el anillo crural, más allá del cual toma el nombre de *vena ilíaca externa*.

En su parte inferior, la vena femoral presenta a menudo un conducto colateral, que nace de su mismo tronco para volver a él o bien de una rama muscular.

Situada al principio por fuera de la arteria, describe gradualmente alrededor de ella media vuelta de espiral, en virtud de la cual ocupa su lado posterior en la parte media del muslo y su lado interno en el triángulo de Scarpa. En el anillo crural, la vena femoral está todavía colocada en el lado interno de la arteria homónima; mira hacia el borde cortante del ligamento de Gimbernat (véase Miología), del cual está separada por conductos linfáticos y por el ganglio de Cloquet.

En la vena femoral desembocan, como afluentes, todas las venas satélites de las ramas arteriales emitidas por la arteria femoral, excepto las venas subcutáneas abdominales y las pudendas externas, que van a desaguar previamente en la vena safena interna, vena superficial que describiremos muy pronto.

Por una de sus gruesas ramas de origen, la vena circunfleja interna, la vena femoral se anastomiza con las venas isquiática y obturatriz, venas afluentes de la hipogástrica. Estas anastomosis desempeñan un papel importante en las obliteraciones de la vena femoral en la región crural.

4.° Disposición de las válvulas en las principales venas profundas del miembro inferior. — Las venas profundas del miembro inferior tienen numerosas

válvulas. Houzé (*Investigaciones sobre las válvulas de las venas*, Tesis de París, año 1854), que ha estudiado minuciosamente estas válvulas en cuatro individuos, ha encontrado por término medio:

En la vena femoral	3
En la femoral profunda	3
En la poplítea	2
En la tibial posterior	15
En el tronco tibioperoneo	2
En la peronea	8
En la plantar	3

Friedreich, insistiendo en 1881 sobre este tema de las válvulas en las venas femoral e ilíaca, ha examinado con este motivo 185 individuos. He aquí las conclusiones a que le han conducido sus investigaciones:

α) La parte superior de la *vena femoral*, la que se extiende desde el arco crural hasta 5 centímetros por debajo, posee un aparato valvular que comprende comúnmente dos válvulas dispuestas una enfrente de la otra. Pero pueden encontrarse tres válvulas o una válvula única. Cualquiera que sea su disposición, la válvula femoral es casi siempre suficiente. Los casos de válvulas insuficientes o rudimentarias sólo representan aproximadamente el 9 por 100 de la cifra total.

β) La *vena ilíaca externa* tiene igualmente válvulas, que ocupan con preferencia su mitad superior. Estas válvulas pueden existir en los dos lados o en uno solamente, y en este caso la ilíaca derecha se ve con menos frecuencia privada de ellas que la izquierda. Los casos de válvulas insuficientes alcanzan, para la ilíaca externa, hasta el 34 por 100.

γ) Por lo que se refiere a la *vena ilíaca primitiva*, las válvulas son en ella extremadamente raras. Friedreich sólo las ha hallado, como dijimos al tratar de esta última vena, en 4 individuos entre los 185 que ha examinado.

Variedades. — La vena poplítea se ha observado doble, ya en su parte inferior, ya en toda su longitud. Hemos tenido ocasión de observar varios casos: en uno de ellos la duplicidad se extendía sobre la femoral hasta el tercio superior del muslo. — También se ha observado esto mismo en la vena femoral. — En este caso, las dos venas ocupan comúnmente los dos lados de la arteria y pueden enviarse mutuamente anastomosis transversales más o menos voluminosas. — La vena poplítea, en lugar de seguir a la arteria a través del anillo del tercer aductor, se remonta algunas veces a lo largo de la región posterior del muslo, a una altura variable; después perfora aisladamente el aductor mayor y vuelve a juntarse a la femoral en la ingle. Hemos visto, en dos casos, a la poplítea remontarse de este modo hasta la pelvis, siguiendo el trayecto de la arteria isquiática; la vena femoral existía igualmente, pero tenía su origen en el muslo y se presentaba muy reducida de volumen. — En un caso observado por Hutchinson (*The Lancet*, 1879), la vena safena interna emitía, a nivel de su desagüe en la femoral, una vena subcutánea del volumen del pulgar, la cual pasaba por encima del pubis y terminaba, a la derecha, junto al vértice del triángulo de Scarpa; esta vena suplía probablemente la ausencia o la atresia de la vena ilíaca externa.

B. — Venas superficiales

Las venas superficiales del miembro inferior (figs. 382, 383, 384 y 385) forman debajo de la piel un plexo de anchas mallas, que en nada cede en su riqueza al plexo venoso subcutáneo del miembro torácico.

1.° Venas del pie. — Las venas del pie se comportan de diferente modo según se trate de la cara plantar o de la cara dorsal.

A. Cara plantar. — El pie, lo mismo que la mano, sólo tiene en su cara plantar venas superficiales poco voluminosas: la presión continua que sufre esta región en la posición vertical, posición habitual en el hombre, habría dificultado singularmente la circulación de retorno Pero si bien las venas subcutáneas de la planta del pie son casi todas ellas de pequeño calibre, son, en cambio, muy numerosas y están dispuestas formando una red extremadamente rica. Basta, para convencerse de ello, ponerlas de manifiesto por medio de una buena inyección.

Lejars, que ha empleado con este objeto el procedimiento de inyección de las venas por las arterias, ha quedado tan admirado de esta confluencia de la red venosa superficial de la planta del pie (figura 381), que ha creído deber designar esta red con el nombre de *suela venosa*, denominación tan apropiada como pintoresca. He aquí, resumida sumariamente, la descripción que da de esta red (*Communication écrite* y *Arch. de physiol.*, 1890): las mallas de esta red, estrechas y poligonales en su parte media, se ensanchan en la periferia, para irradiarse hacia los espacios interdigitales, los bordes del pie y el talón.

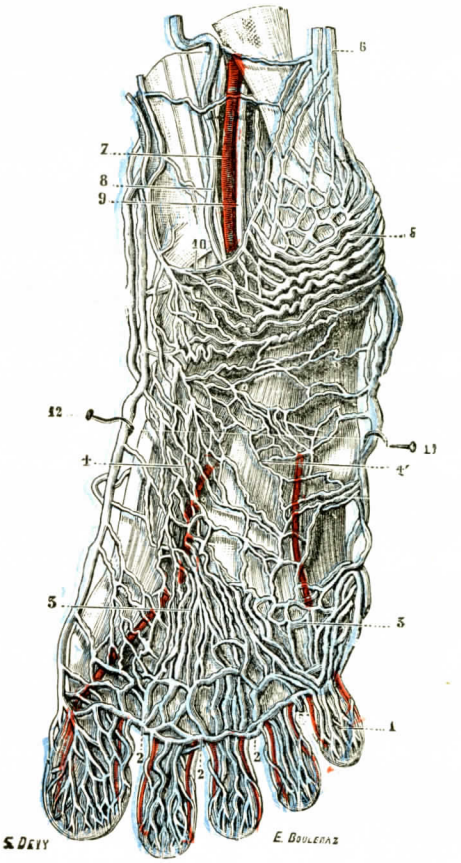

Fig. 381

Red venosa de la planta del pie (según una preparación de Lejars).

1, venas plantares de los dedos. — 2, 2, 2, arcos venosos de la raíz de los dedos. — 3, 3, venas dirigiéndose a sus arcos. — 3', anastomosis inte digital entre la red plantar y la red dorsal. — 4, venas dirigiéndose a la vena marginal interna. — 4', venas dirigiéndose a la vena marginal externa. — 5, venas del talón. — 6, venas superficiales de la pierna.—7, arteria tibial posterior, con 8 y 9, sus dos venas satélites. — 10, arco anastomático interno. — 11, vena marginal externa. — 12, vena marginal interna.

α) *Hacia delante*, la red venosa termina por una serie de arcos que guarnecen la raíz de los dedos y el borde libre de los espacios interdigitales. A estos arcos, que son casi siempre de gran volumen, desembocan las venas plantares de los dedos, y a nivel de cada espacio interdigital parte de ellos una gruesa vena interósea dorsal, ancha vía anastomótica entre los dos sistemas superficiales del dorso y de la planta.

β) *En los dos bordes del pie*, la suela venosa se resuelve en una serie de ocho a doce gruesos troncos, que desaguan, después de haber cruzado los dos bordes: 1.°, hacia dentro, en la vena marginal interna, origen de la safena interna; 2.°, hacia fuera, en la vena marginal externa. En los puntos en que estas terminaciones de la red plantar cruzan los bordes del pie, se desprenden de los mismos una serie de troncos profundos que, por los orificios aponeuróticos colocados a lo largo del primero y quinto metatarsianos, alcanzan la región plantar profunda y las venas del sistema profundo *(vías anastomóticas)*.

γ) *Hacia atrás, debajo del talón*, las venas permanecen casi todas transversales, sinuosas y abombadas, a menudo gruesas como una pluma de ganso; se presentan aquí estrechamente apretadas y formando una superficie continua. Solamen-

te en la punta del talón se inclinan hacia atrás y se remontan por detrás del tendón de Aquiles, para desaguar en un arco constante, que lo rodea hacia la mitad de su altura y se continúa luego con la red superficial de la pierna.

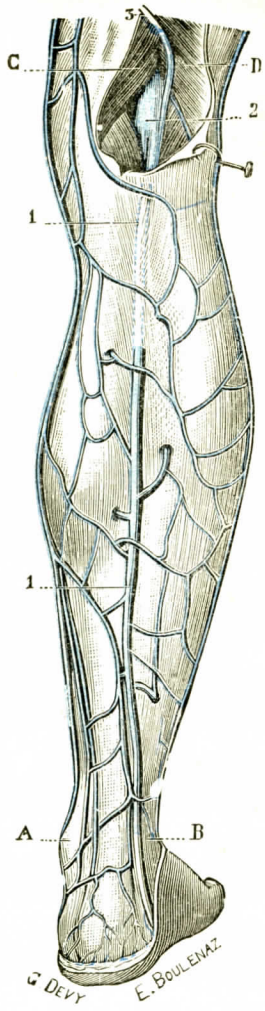

FIG. 382

Venas superficiales de la pierna; cara posterior.

A, maléolo interno. — B, maléolo externo. — C, semitendinoso. — D, bíceps crural. — 1, vena safena externa. — 2, vena poplítea. — 3, anastomosis entre la safena externa y la safena interna.

Todas estas venas están íntimamente adheridas a la cara profunda de la piel; están como encajadas en verdaderos canales dérmicos. Su preparación es muy delicada. Disecando en pequeños cortes una tenue laminilla de piel, se demuestra claramente que de la capa profunda de la dermis se desprenden una serie de tabiques entrecruzados: es un verdadero estroma alveolar, en el que cada cavidad aloja una especie de engrosamiento o dilatación venosa. Se diría que es un tejido eréctil.

B. CARA DORSAL. — En la cara dorsal del pie hallamos, como en la cara dorsal de la mano, venas a la vez numerosas y de grueso calibre. Estas venas se extienden aquí formando una red y ofreciendo por lo común la forma de un arco transversal de concavidad dirigida hacia la pierna. En la convexidad de este arco, *arco venoso dorsal del pie*, desaguan las venas dorsales de los dedos del pie, profundamente anastomizadas entre sí (fig. 383), y también aquellas venas plantares, más arriba descritas, que rodean de abajo arriba los bordes interno y externo del pie. De cada uno de sus dos extremos parten dos venas, llamadas *vena dorsal interna* y *vena dorsal externa*.

Estas dos venas, dorsal interna y dorsal externa, se dirigen ambas oblicuamente hacia atrás y arriba y cambian de nombre al llegar a la pierna: la dorsal externa se convierte en *safena externa* y la dorsal interna toma el nombre de *safena interna*.

La safena externa y la safena interna son los dos troncos a los cuales van a parar todas las venas superficiales de la pierna y del muslo.

2.° Vena safena externa. — Nacida de la vena dorsal externa o, lo que viene a ser lo mismo, de la extremidad externa del arco dorsal del pie (figura 382, 1), la safena externa pasa por detrás del maléolo externo, costea en seguida durante cierto tiempo el lado externo del tendón de Aquiles y viene finalmente a colocarse en el surco longitudinal de los dos gemelos, al que recorre de abajo arriba hasta la parte media del hueco poplíteo. Una vez aquí, se dobla o tuerce hacia delante, formando un codo poco pronunciado, y viene a abrirse en la parte posterior de la vena poplítea.

La safena externa, superficial a nivel del pie, perfora la aponeurosis por detrás del maléolo y, a partir de este punto hasta su desagüe en la poplítea, se desliza por debajo del plano aponeurótico.

En el momento de abrirse en la vena poplítea, la vena safena externa emite, por lo general, un *conducto anastomótico*, de trayecto supraaponeurótico, que

dirigiéndose hacia arriba y adentro rodea la cara interna del muslo y viene a abrirse en la safena interna, algo por debajo de su desagüe en la vena femoral.

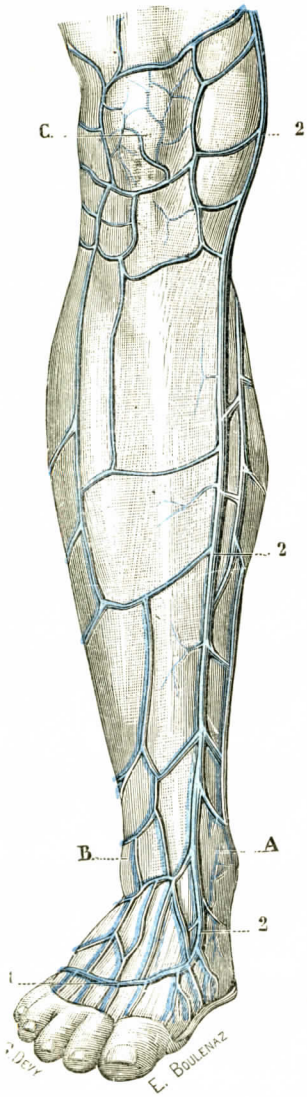

Fig. 383

Venas superficiales de la pierna; cara anterior.

A, maléolo interno.—B, maléolo externo.—C, rótula. — 1, arco dorsal del pie. — 2, vena safena interna.

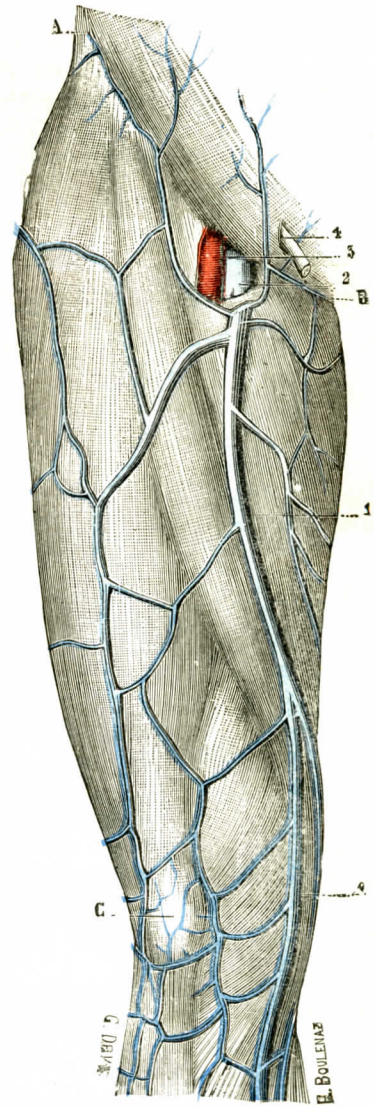

Fig. 384

Venas superficiales del muslo; cara anterior.

A, espina ilíaca anterosuperior. — B, pubis. — C, rótula, — 1, 1, safena interna. — 2, vena femoral. — 3, arteria femoral. — 4, cordón inguinal.

En su trayecto ascendente, la vena safena externa, a la que acompañan el nervio del mismo nombre y una arteriola procedente de los gemelos, es sucesivamente engrosada por numerosas venas de dirección transversal u oblicua que provienen de los tegumentos de la parte posterior y externa de la pierna.

La safena externa posee numerosas válvulas, comúnmente de ocho a quince, desde su origen hasta su terminación.

3.° Vena safena interna. — La vena safena interna (figs. 383, 2, y 384, 1) es continuación de la vena dorsal interna y, por medio de esta última, de la extremidad interna del arco dorsal del pie. Verticalmente ascendente, pasa por delante del maléolo interno, sigue luego sucesivamente la cara interna de la pierna, el lado interno de la rodilla y la cara ánterointerna del muslo, hasta llegar a 3 ó 4 centímetros debajo del arco femoral. Una vez aquí se dobla o desvía hacia delante, perfora la aponeurosis describiendo un arco o gancho de concavidad inferior *(cayado de la safena interna)* y se abre en la parte ánterointerna de la vena femoral. Hasta el punto en que perfora la fascia cribiformis, la safena interna es superficial, es decir, camina por el tejido celular subcutáneo Unicamente su cayado es profundo o subaponeurótico.

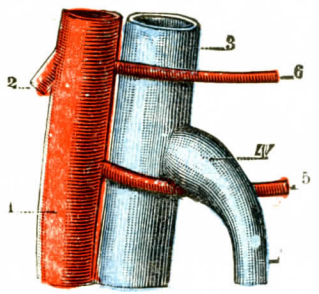

FIG. 385

Desembocadura de la safena interna en la vena femoral.

1, arteria femoral, con 2, arteria femoral profunda. — 3, vena femoral. — 4, safena interna, con 4', su cayado. — 5, pudenda externa inferior pasando por debajo del cayado de la safena. — 6, pudenda externa superior.

El orificio aponeurótico que da paso a la safena interna está limitado afuera y abajo por un pliegue aponeurótico de forma semilunar, perfectamente conocido en anatomía topográfica con el nombre de *ligamento falciforme* de ALLAN BRUNS o *ligamento de Hey;* el cayado de la safena está como montado sobre el cuerno inferior del ligamento. Por debajo del cayado, como ya vimos al ocuparnos en las arterias, pasa la arteria pudenda externa inferior (fig. 385, 5), para llegar desde aquí a las bolsas.

Durante su largo trayecto, la vena safena interna recibe como afluentes: 1.°, las *venas subcutáneas de la parte anterior e interna de la pierna;* 2.°, todas las *venas subcutáneas del muslo;* 3.°, el *conducto anastomótico* antes descrito, que le envía la safena externa; 4.°, las *venas pudendas externas superficiales,* que proceden del escroto; 5.° las *venas subcutáneas abdominales,* que descienden de la parte ánteroinferior de la pared abdominal. Estas últimas acompañan en parte a la arteria homónima, rama de la femoral; pero, en parte también, son independientes de este último vaso.

Lo mismo que la safena externa, la safena interna es muy rica en válvulas; pero estas válvulas son siempre muy variables por su situación, desarrollo en los diversos individuos y por su número. HOUZÉ, en su ya citada memoria, estima que este número varía de 11 a 20. KNOTZ, que ha estudiado de nuevo la cuestión en 1887, ha encontrado una cifra algo superior: ha contado 30 válvulas en el feto. BLEICHER y WABER (*As. Anat.*, 1932), estudiando de nuevo la cuestión, concluyen que existen por término medio de 7 a 8 válvulas en el adulto, de 12 a 18 en el recién nacido, de las cuales algunas, insuficientes, están destinadas a desaparecer. Los segmentos yuxtaarticulares son valvulados. Siempre existe una válvula importante en la proximidad del cayado, situada a 2 a 4 centímetros de la válvula ostial femoral, siempre constante.

C. — ANASTOMOSIS DE LAS VENAS SUPERFICIALES CON LAS PROFUNDAS

Conforme hicimos ya observar en el miembro superior, las dos redes superficial y profunda del miembro inferior están enlazadas entre sí por numerosas

ramas anastomóticas, que las hacen solidarias desde el doble punto de vista anatómico y funcional.

Así es que, en el dorso del pie, el arco dorsal y sus ramos aferentes comunican en muchos puntos con la red venosa situada debajo de la aponeurosis.

La safena interna comunica a su vez: 1.°, a nivel de la garganta del pie, con las venas pedias, las venas tibiales anteriores y las tibiales posteriores; 2.°, a lo largo de la pierna, con estas mismas venas tibiales anteriores y posteriores; 3.°, en el muslo, con la vena femoral por dos o tres anastomosis, que perforan la aponeurosis por dentro del músculo sartorio.

En cuanto a la safena externa, se anastomiza también, en la proximidad de la garganta del pie, con las venas plantares externas por una parte, y por otra con las venas peroneas anteriores y posteriores.

ARTICULO V

VENAS DEL RAQUIS

Al contrario de las venas de la duramadre, las venas raquídeas, dispuestas en plexos, tienen paredes delgadas y son valvuladas.

Las venas del raquis corresponden a la serie de ramos arteriales dorsoespinosos que se desprenden sucesivamente de la vertebral, de las intercostales, de las lumbares y de la sacra lateral. Llevan al sistema de las cavas la sangre venosa de la columna vertebral, de los músculos espinales, de la medula espinal y de sus envolturas. Cabalgan sobre los dos sistemas cavas superior e inferior; les sirven de vía anastomótica y hasta pueden suplirlos en caso necesario.

Comprenden: 1.°, *plexos intrarraquídeos* contenidos en el conducto vertebral; 2.°, *plexos extrarraquídeos;* 3.°, *troncos colectores* que drenan la sangre, ora hacia la vena cava superior, ora hacia la cava inferior. Estos últimos están representados: en el cuello, por las venas vertebral y yugular posterior; en la cavidad torácica, por las venas ácigos; en la cavidad abdominal, por las lumbares ascendentes, iliolumbares, sacras lateral y media.

§ 1. — Plexos intrarraquídeos

Consideradas en su conjunto, las venas intrarraquídeas están constituídas: 1.°, por cuatro venas denominadas longitudinales, que descienden verticalmente del agujero occipital, donde se anastomizan con las venas del cráneo, hasta la base del cóccix; 2.°, por venas transversales que unen en cada vértebra las venas longitudinales entre sí; 3.°, por venas denominadas venas de conjunción porque salen del conducto raquídeo por los agujeros de conjunción, uniendo las venas intrarraquídeas con las venas extrarraquídeas.

1.° Venas longitudinales. — Las venas longitudinales se distinguen en anteriores y posteriores:

a) Las *venas longitudinales anteriores* son en número de dos, derecha e izquierda, situadas simétricamente en la parte más externa del cuerpo vertebral, muy cerca del pedículo y del agujero de conjunción (fig. 387).

b) Las *venas longitudinales posteriores*, menos voluminosas que las precedentes, descansan a cada lado de la línea media sobre la serie de las láminas vertebrales.

Estas venas longitudinales no constituyen conductos regulares. Ofrecen numerosos desdoblamientos insulares y se anastomizan frecuentemente entre sí, de suerte que su denominación más exacta sería la de plexos venosos longitudinales anteriores y plexos venosos longitudinales posteriores (fig. 388).

2.° Venas transversales. — Las cuatro venas longitudinales o plexos longitudinales están unidas entre sí en cada una de las piezas de la columna vertebral por anastomosis transversales, que constituyen igualmente verdaderos plexos.

Se distinguen: *plexos transversales anteriores*, extendidos de un plexo longitudinal anterior al otro; *plexos transversales posteriores*, que unen los plexos longitudinales posteriores entre sí; *plexos transversales laterales*, tendidos entre los plexos longitudinales anteriores y los plexos longitudinales posteriores de cada lado. Plexos longitudinales y plexos transversos forman, pues, un verdadero anillo venoso alrededor de la duramadre.

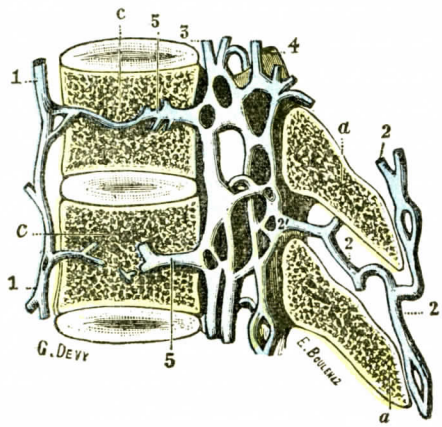

FIG. 586

Las venas del raquis vistas en un corte sagital de las vértebras dorsales inferiores (según BRESCHET).

a, apófisis espinosa. — *b*, apófisis transversa. — *c*, cuerpo vertebral. — *d*, conducto raquídeo.

1, venas exteriores del cuerpo vertebral. — 2, venas posteriores, formando un plexo en los canales vertebrales y comunicando, en 2', con las venas intrarraquídeas.—3, 4, venas intrarraquídeas anteriores y posteriores.—5, venas interiores del cuerpo vertebral — 6, ramas dorsoespinales de las venas intercostales

3.° Venas de conjunción. — De las partes laterales de este círculo venoso salen, a la altura de cada agujero de conjunción, varias ramas voluminosas, denominadas venas de conjunción, que unen las venas intrarraquídeas a las venas extrarraquídeas. Recordemos que por el mismo agujero de conjunción pasan el ramo medular de la arteria intercostal o de las arterias análogas y, sobre todo, las dos raíces nerviosas con su ganglio.

Estas venas de conjunción han sido bien estudiadas por WALTHER (*Tesis de París*, 1885). Según este autor, habría cuatro venas principales: dos superiores y dos inferiores, que ocupan los ángulos del conducto de conjunción. Pero estas venas son siempre flexuosas y se envían anastomosis transversales igualmente flexuosas e irregulares. De ello resulta que los nervios raquídeos y sus raíces caminan en el centro de un verdadero plexo venoso. Esta disposición merece ser recordada. Se comprenderá en patología que la congestión de estos plexos venosos de conjunción sea capaz de ocasionar una compresión nociva del ganglio y de las raíces nerviosas que envuelve estrechamente.

4.° Límites superior e inferior de los plexos raquídeos. — *Por arriba*, el primer círculo venoso raquídeo rodea el agujero occipital. Se le designa con el nombre de *seno circular del agujero occipital*. Recibe venas radiculares del bulbo; ofrece amplias anastomosis con los senos craneales: por delante, con el seno occipital transverso o anterior; por detrás, con los senos occipitales posteriores; lateralmente, con los plexos venosos del hipogloso (confluente condíleo anterior).

Por abajo, los plexos raquídeos disminuyen de número en el conducto sacro. Debajo del cono dural, los plexos posteriores se unen a los anteriores y salen por los últimos agujeros sacros formando plexos bastante delgados que abocan a las venas sacras medias y laterales.

5.° Ramas colaterales. — *a)* Las anastomosis transversales posteriores, tendidas entre las venas longitudinales posteriores del raquis, reciben algunas ramas de las venas extrarraquídeas posteriores y también numerosas venillas procedentes de las láminas, de las apófisis espinosas, de las apófisis articulares y de las apófisis transversas.

b) Las anastomosis transversales anteriores reciben como afluentes las *venas de los cuerpos vertebrales*. Estos últimos, en número de cinco a ocho, ocupan el plano horizontal de la vértebra a igual distancia de los dos discos. Ofrecen una

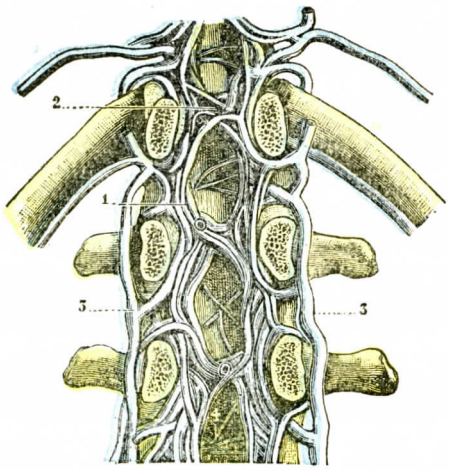

FIG. 387

Plexos longitudinales anteriores (región lumbar, según BONAMY).

1, venas longitudinales anteriores del lado derecho.— 2, anastomosis transversal entre las venas longitudinales anteriores de un lado y las del opuesto. — 3, venas extrarraquídeas. — 4, corte de las venas procedentes de los cuerpos vertebrales.

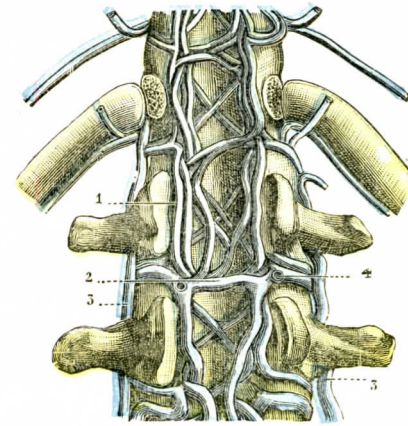

FIG. 388

Plexos longitudinales posteriores (región lumbar, según BONAMY).

1, venas longitudinales posteriores izquierdas. — 2, anastomosis transversal entre las venas longitudinales izquierdas y las derechas. — 3, venas extrarraquídeas. — 4, corte de una anastomosis entre las venas intrarraquídeas y las venas de los canales.

disposición radiada, y de ahí su nombre de venas radiadas. Comienzan en la periferia del cuerpo y convergen hacia la mitad de su cara posterior. Desembocan en los plexos transversos, ora directamente, ora después de haberse fusionado en uno o dos troncos (fig. 389).

Estas venas radiadas comunican, por otra parte, en la cara anterior de los cuerpos vertebrales, con las venas extrarraquídeas anteriores. Es posible, pues, considerarlas como otras tantas anastomosis echadas entre la circulación intrarraquídea y la circulación extrarraquídea.

c) A las venas intrarraquídeas van a parar también las *venas de la medula espinal*. Estas últimas forman alrededor de la medula una tupida red, que estudiaremos más tarde (véase SISTEMA NERVIOSO). De esta red perimedular parten a cada lado conductos colectores muy variables en número y volumen, que se dirigen transversalmente hacia los agujeros de conjunción. Aquí se reúnen con los plexos de conjunción o van directamente a las redes extrarraquídeas.

6.° Estructura. — Las venas intrarraquídeas tienen paredes delgadas, pero poseen las tres túnicas ordinarias. Se distinguen, pues, de los senos craneales.

Ofrecen numerosas válvulas. Estas tienen su convexidad vuelta hacia las venas cavas. Tiene por efecto impedir que la sangre extrarraquídea refluja al conducto vertebral.

§ 2. — Plexos extrarraquídeos

Se dividen las venas extrarraquídeas en posteriores y anteriores, estando representado el límite artificial por las apófisis transversas.

1.° Venas posteriores. — Las venas posteriores forman por detrás de la columna vertebral un plexo abundante, cuyas mallas, más o menos anchas, pero siempre irregulares, cubren las apófisis espinosas, las láminas y las apófisis transversas. En este plexo terminan multitud de venillas procedentes de los músculos de los canales vertebrales y de los tegumentos que los cubren. Parten de las ramas eferentes que se dirigen hacia las apófisis transversas, pasan entre estas apófisis transversas y vienen a desembocar, ora en las venas de conjunción, ora en las venas yugulares, intercostales o lumbares correspondientes.

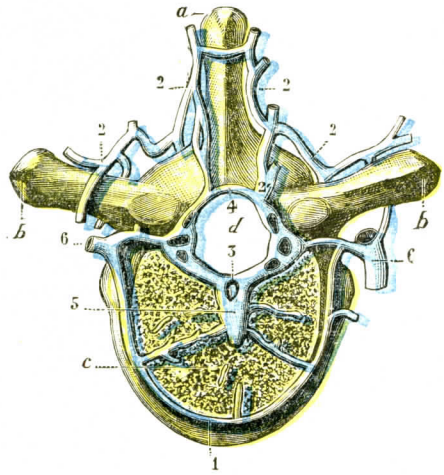

Fig. 389

Venas de los cuerpos vertebrales vistas en un corte horizontal de una vértebra dorsal.

(Para la explicación de las cifras y de las letras, véase la leyenda de la figura 386.)

Las venas extrarraquídeas posteriores de la región cervical están más desarrolladas que las de las regiones dorsal, lumbar y sacra.

2.° Venas anteriores. — Las venas raquídeas anteriores son muy delgadas; forman una red de grandes mallas hexagonales. Sus afluentes de origen proceden de los cuerpos vertebrales y de los ligamentos que los unen. Sus troncos eferentes van a unirse con las venas de conjunción.

Las venas raquídeas anteriores y posteriores comunican ampliamente entre sí.

3.° Anastomosis entre las venas intrarraquídeas y las venas extrarraquídeas. — Como ya hemos indicado, los sistemas venosos intra y extrarraquídeos comunican entre sí, a la salida del agujero de conjunción, por las venas de conjunción. Comunican también por las venas diploicas de los cuerpos vertebrales y por venas perforantes que pasan entre las láminas de las vértebras.

§ 3. — Troncos colectores del sistema nervioso raquídeo

Se hallan representados: 1.°, en el cuello, por las venas yugulares posteriores y la vena vertebral; 2.°, en la cavidad torácica, por las venas ácigos; 3.°, en la cavidad abdominal, por las venas lumbares, iliolumbares, sacras laterales y medias.

A. — Venas yugulares posteriores

En número de dos, derecha e izquierda, cada una de ellas nace entre el occipital y el atlas, por la reunión de ramas múltiples que son, según Walther (*Tesis de París*, 1885): 1.°, la vena mastoidea; 2.°, la vena condílea posterior: 3.°, una o dos venas occipitales profundas; 4.°, ramas plexiformes que rodean el agujero

occipital; 5.°, ramas que emanan de las venas intrarraquídeas, que forman en este punto un voluminoso plexo con el nombre de *confluente occípitovertebral.*

Así constituída, la yugular posterior desciende a los canales vertebrales hasta la parte inferior de la nuca. Flexionándose entonces hacia abajo y adelante, se introduce entre la primera costilla y la apófisis transversa de la séptima vértebra cervical y viene a abrirse en la parte posterior del tronco venoso braquiocefálico correspondiente, algo por fuera de la vena vertebral.

Recoge en el curso de su trayecto la mayoría de las venas de la nuca. Las otras terminan en las yugulares externas, en las venas occipitales, en las venas cervicales profundas y en las venas vertebrales.

Una anastomosis transversal constante reúne ambas venas yugulares posteriores a la altura de la apófisis espinosa del axis.

B. — Vena vertebral

La vena vertebral corresponde, no a toda la arteria vertebral, sino únicamente a su porción cervical.

Nace debajo del agujero occipital, saliendo, como la yugular posterior, del confluente occípitovertebral, que la pone en relación a la vez con las venas intrarraquídeas y con la circulación de los senos craneales.

Luego, dirigiéndose abajo, penetra con la arteria homónima en los agujeros existentes en la base de las apófisis transversas de las vértebras cervicales y desciende así hasta la quinta o sexta de estas vértebras. En este trayecto, la arteria está situada por dentro de la vena, que la rodea en los dos tercios o tres cuartos de su circunferencia.

Al salir del agujero de la apófisis transversa de la quinta o sexta cervical, la vena vertebral se flexiona algo por delante y abajo y viene a abrirse en la parte posterior del tronco venoso braquiocefálico, algo por dentro de la yugular interna. Su embocadura está constantemente provista de una válvula (válvula ostial) con una o dos valvas. Según Walther, las venas vertebrales serían siempre múltiples y sólo en la parte inferior se encontraría un tronco vertebral único.

En el curso de su trayecto, la vena vertebral recibe: 1.°, venillas posteriores que proceden de los músculos de la nuca; 2.°, venillas anteriores que emanan de los músculos prevertebrales; 3.°, venillas internas que proceden de los plexos intrarraquídeos a través de los agujeros de conjunción (venas de conjunción); 4.°, cambia con la yugular posterior numerosas anastomosis de dirección transversal o más o menos oblicua; 5.°, por último, cerca de su terminación, recibe las venas cervical ascendente y cervical profunda, que corresponde a las arterias del mismo nombre.

C. — Venas ácigos

Las venas ácigos corresponden a la porción torácica de la aorta. Son en número de dos: una, más voluminosa, situada a la derecha, es la ácigos mayor; la otra, más pequeña, situada a la izquierda, es la ácigos menor o semiácigos (figura 390).

Vena ácigos mayor. — Ocupa la parte posterior e inferior del tórax.

A. Origen, trayecto, terminación. — Está constituída, según los casos, por una o dos raíces, externa e interna. La *raíz externa*, constante, está formada por la reunión en ángulo variable de la vena lumbar ascendente y la duodécima vena

intercostal derecha. La vena lumbar ascendente pasa del abdomen al tórax siguiendo el borde externo del psoas. A nivel de la duodécima dorsal termina en la duodécima vena intercostal derecha. El punto de reunión de estas dos venas está oculto por el fascículo vertebral del músculo cuadrado de los lomos (fig. 391).

La *raíz interna* es inconstante. Está representada por una venilla que nace, ya de la cara posterior de la vena cava inferior a la altura de la segunda vértebra lumbar, ya de la vena renal (Lejars). Pasa del abdomen al tórax por el orificio aórtico del diafragma o por el intersticio situado entre el pilar principal y el segundo pilar derecho. Desemboca en el tronco de la ácigos, entre la duodécima y la undécima venas intercostales.

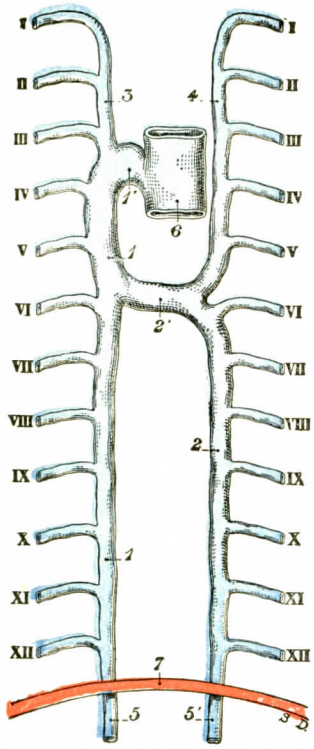

Fig. 390

Esquema que representa el sistema de las venas ácigos.

I, II, III... XII, las doce venas intercostales. — 1, ácigos mayor, con 1', su cayado. — 2, ácigos menor, con 2', su desagüe en la ácigos mayor. — 3, tronco común de las venas intercostales superiores derechas. — 4, tronco común de las venas intercostales superiores izquierdas. — 5, 5', las dos venas lumbares ascendentes derecha e izquierda, constituyendo el origen: la primera, de la ácigos mayor; la segunda, de la ácigos menor. — 6, vena cava superior. — 7, diafragma.

B. Relaciones. — Así constituída, la vena ácigos mayor sigue de abajo arriba la parte lateral derecha del cuerpo de las vértebras (a menudo su parte anterior) hasta la altura del tercer espacio intercostal. En este trayecto corresponde por detrás a la columna. Las arterias intercostales derechas se deslizan por su cara posterior. Su cara externa corresponde a la pleura parietal, que la separa del pulmón derecho. A la izquierda el conducto torácico la separa de la aorta. Por delante corresponde a la cara posterior del esófago, de la que está separada por el fondo de saco pleural interácigoesofágico. Llegada a la cuarta o tercera vértebra dorsal se flexiona hacia delante, pasa por encima del pedículo pulmonar derecho, describiendo una curva, el *gancho* o *cayado de la ácigos*, y finalmente viene a abrirse en la parte posterior de la cava superior, cuando este tronco venoso va a penetrar en el pericardio, en su parte inferior por consiguiente.

En esta porción horizontal, la vena ácigos presenta las siguientes relaciones: debajo de ella se encuentran a la vez el bronquio derecho con sus vasos, las venas pulmonares derechas, la rama derecha de la arteria pulmonar, en una palabra, todo el pedículo del pulmón. Su cara externa, convexa, se relaciona con la cara interna del pulmón derecho. Su cara interna, cóncava, corresponde sucesivamente al lado derecho del esófago, al neumogástrico derecho, al flanco lateral derecho de la tráquea.

La vena ácigos mayor mide de 20 a 25 centímetros de longitud. Su diámetro en la parte inferior del tórax es de 3 a 4 milímetros por término medio. Este diámetro va en aumento de abajo arriba y puede llegar a 10 y 12 milímetros.

C. Afluentes. — En el curso de su trayecto la vena ácigos mayor recibe numerosas venas

1.° *Venas intercostales.* — Satélites de las arterias intercostales, estas venas son en número de doce. Tienen por origen dos ramas: una *rama dorsal* que, por

sus ramillas espinal y músculocutánea, lleva la sangre de los plexos venosos intra y extrarraquídeos; una *rama costal*, horizontal, que ocupa el canal excavado en

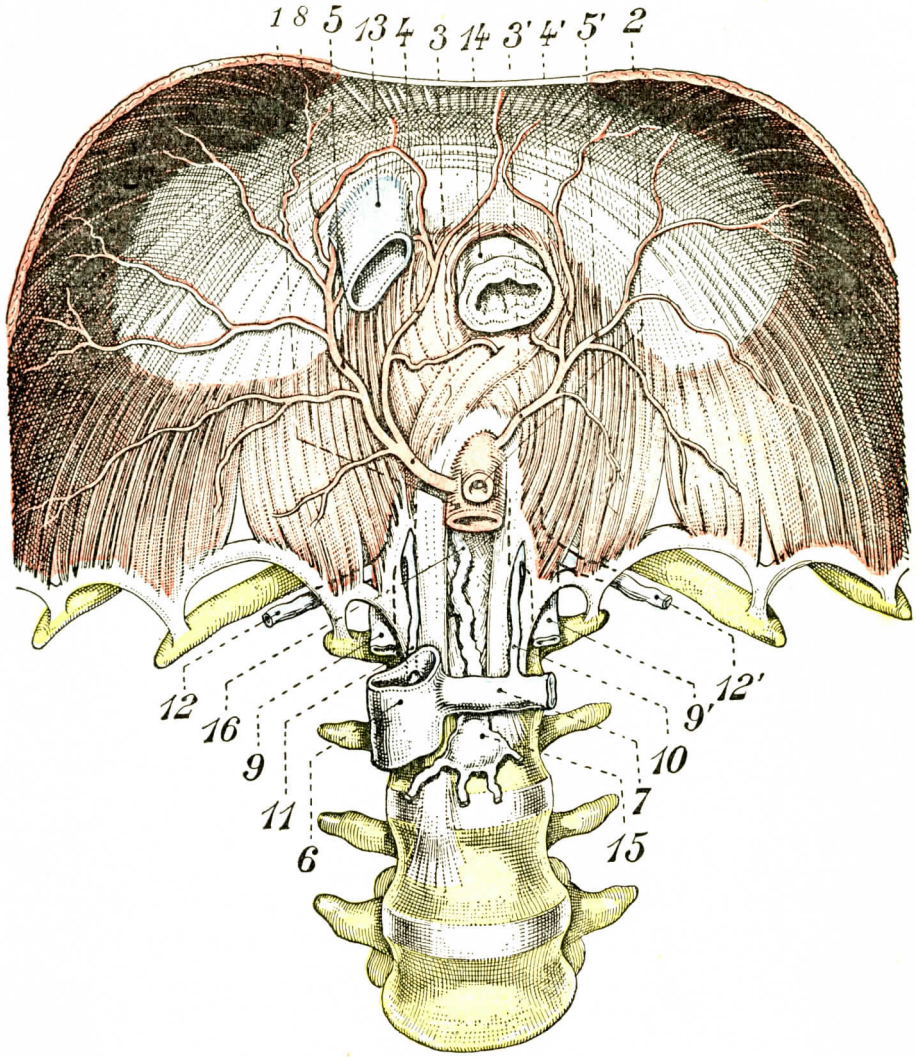

FIG. 391

Diafragma. Origen de las venas ácigos. Arterias diafragmáticas inferiores.

1, aorta. — 2, tronco celíaco. — 3, 3', arterias diafragmáticas derecha e izquierda. — 4, 4', ramas internas derecha e izquierda. — 5, 5', ramas externas derecha e izquierda. — 6, vena cava inferior. — 7, vena renal izquierda. — 8, círculo arterial pericavo. — 9, vena lumbar ascendente derecha que se reúne con 12, duodécima vena intercostal, para formar la raíz externa de la ácigos mayor. — 9', vena lumbar ascendente izquierda que se reúne con 12', para formar la raíz externa de la hemiácigos. — 10, venilla que forma la raíz interna inconstante de la hemiácigos. — 11, anastomosis ácigocava (raíz interna inconstante de la ácigos mayor). — 13, vena cava inferior. — 14, esófago. — 15, cisterna de Pecquet. — 16, conducto torácico.

la cara interna de la costilla, entre los dos fascículos del intercostal interno, y que recibe las venillas de las paredes torácicas.

Las venas intercostales van acompañadas de la arteria homónima y el nervio intercostal correspondiente. Estos órganos se superponen de arriba abajo de la manera siguiente: vena, arteria, nervio.

Las ocho o nueve últimas intercostales derechas se abren sucesivamente en la porción ascendente de la vena ácigos mayor.

Las intercostales superiores se unen generalmente por dentro para formar el tronco de las intercostales superiores derechas. En ciertos casos, este tronco se dirige oblicuamente abajo y adentro y viene a terminar en la ácigos mayor, en su cayado. En otros casos, por el contrario, puede ser ascendente en lugar de descendente y abocar en el tronco venoso braquiocefálico derecho. Es posible ver que se abre a la vez por arriba en el tronco braquiocefálico y por abajo en la ácigos mayor, constituyendo así un trazo de unión entre la ácigos y los grandes afluentes de la cava superior. Por último, el tronco de las intercostales puede faltar, y en este caso las tres o cuatro intercostales superiores se abren aisladamente en uno u otro de los grandes troncos precitados.

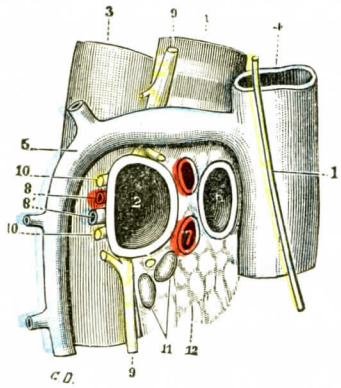

FIG. 592

Cayado de la ácigos rodeando el bronquio derecho.

1, traquearteria.—2, bronquio derecho, cortado a 2 centímetros por fuera de la tráquea. — 3, esófago. — 4, vena cava superior. — 5, vena ácigos mayor. — 6, arteria pulmonar. — 7, venas pulmonares. — 8, 8', arterias y venas bronquiales. — 9, neumogástrico derecho. — 10, dos ramas del plexo bronquial. — 11, ganglios linfáticos. — 12, tejido célulograsoso. — 13, nervio frénico.

Recordemos que las venas intercostales ofrecen numerosas anastomosis importantes con la vena mamaria externa (*venas costoaxilares* de Braune, que desembocan en la axilar) y con la mamaria interna. Estas anastomosis desempeñan un papel importante en los casos de ligadura o de trombosis de la vena axilar.

Cada una de las venas intercostales ofrece una o dos válvulas en su embocadura. Pero unas veces estas válvulas están bien desarrolladas y otras, por el contrario, están atrofiadas.

2.° *Venas mediastinas.* — En su porción ascendente o bien en su cayado, la vena ácigos mayor recibe igualmente la vena bronquial derecha, algunas venas esofágicas, algunas venas pericardíacas y mediastinas posteriores.

Antes hemos indicado (véase *Venas pulmonares*) que las venas bronquiales se anastomizan con las venas pulmonares, no solamente en su origen, sino también en todo su trayecto. Es, pues, probable que una parte de la sangre bronquial se vierta en el sistema pulmonar.

3.° *Hemiácigos.* — Por último, en el lado izquierdo, la ácigos mayor recibe la menor y el tronco común de las intercostales superiores izquierdas o hemiácigos superior.

a) *Hemiácigos superior.* — Este tronco recibe las primeras venas intercostales izquierdas (de dos a siete). Termina diferentemente según los casos: unas veces en la ácigos mayor y otras, finalmente, en la vena subclavia o en el tronco venoso braquiocefálico izquierdo. La hemiácigos superior recibe también en el curso de su trayecto la vena bronquial izquierda y algunas venas esofágicas, pericardíacas y mediastinas.

b) *Ácigos menor.* — La vena ácigos menor o *hemiácigos inferior* ocupa la parte inferior y posterior de la cavidad torácica. Corresponde a las últimas venas intercostales que forman el tronco común de las cuatro o cinco últimas intercostales. Es menos voluminosa que la ácigos mayor. Se la llama ácigos inferior, hemiácigos o también semiácigos.

Como la ácigos mayor, resulta de la unión de la lumbar ascendente con la duodécima vena intercostal izquierda. Recibe también bastante a menudo (6 veces en 20, según Hovelacque) en su origen una raíz interna que procede de la vena renal izquierda: *arco renoácigolumbar* de Lejars.

La vena ácigos menor camina de abajo arriba por la parte lateral izquierda de la columna vertebral, delante de las arterias intercostales izquierdas, paralelamente a la ácigos mayor, de la que está separada por la aorta. Su longitud varía naturalmente según el número de venas intercostales que recibe. En la mayoría de los casos, la porción vertical se detiene en el cuerpo vertebral de la séptima vértebra dorsal. Se inclina entonces a la derecha, detrás de la aorta y el conducto torácico, y va a desembocar en ángulo agudo en la ácigos mayor.

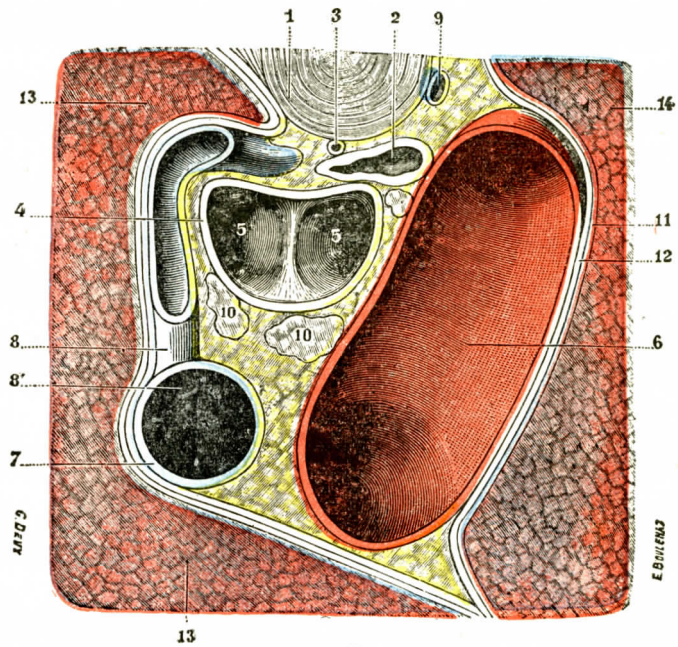

Fig. 393

Corte horizontal del tórax por el cayado de la ácigos mayor (segmento inferior de la sección).

1, disco intervertebral entre Dix y Dx. — 2, esófago. — 3, conducto torácico. — 4, tráquea, seccionada inmediatamente por encima de la bifurcación. — 5, 5', bronquio izquierdo y bronquio derecho. — 6, cayado aórtico. — 7, vena cava superior. — 8, ácigos mayor, con 8', su desembocadura en la vena cava. — 9, ácigos menor. — 10, ganglios linfáticos. — 11, pleura visceral. — 12, pleura mediastínica. — 13, pulmón derecho. — 14, pulmón izquierdo.

c) *Afluentes.*— En el curso de su trayecto la vena ácigos menor recibe las cuatro o cinco últimas venas intercostales; algunas veces, el tronco de las venas intercostales superiores izquierdas o hemiácigos superior, algunas venas esofágicas y mediastinas posteriores.

Resulta, pues, de las descripciones precedentes que la vena ácigos mayor, a la que van directamente o indirectamente la vena ácigos menor, el tronco común de las intercostales superiores derechas y el tronco común de las intercostales superiores izquierdas, resume la circulación venosa de todos los espacios intercostales y de la porción correspondiente del raquis.

Válvulas de los ácigos. — Generalmente existen válvulas en el cayado de la ácigos mayor a una distancia de 5 a 30 milímetros de la embocadura, válvulas casi siempre suficientes. La ácigos menor posee válvulas en más de los dos tercios de los casos. La hemiácigos superior las tiene bastante a menudo (quince veces en veinticinco casos de Sylwanowicz). En cuanto a las venas intercostales posteriores, generalmente poseen, a la derecha sobre todo, válvulas ostiales.

D. — Venas lumbares ascendentes

Hemos visto ya que las venas lumbares, en número de tres o cuatro a cada lado, acompañan a las arterias homónimas en toda la extensión de su trayecto.

Recordemos que en la base de las apófisis transversas las venas lumbares están unidas entre sí por una serie de anastomosis dirigidas verticalmente. Estas anastomosis son, según los casos, rectilíneas o arciformes. A menudo también se bifurcan y son dobles en cierta parte de su extensión, formando así una especie de anillo u ojal a través del cual sale el nervio raquídeo desde el agujero de conjunción. No es raro verlas más o menos plexiformes. En todo caso el conjunto de estas anastomosis longitudinales entre las diferentes venas lumbares constituye, a cada lado de la columna vertebral, un tronco vertical, más o menos diferenciado según los sujetos, que se designa, a causa de su dirección, con el nombre de *vena lumbar ascendente*.

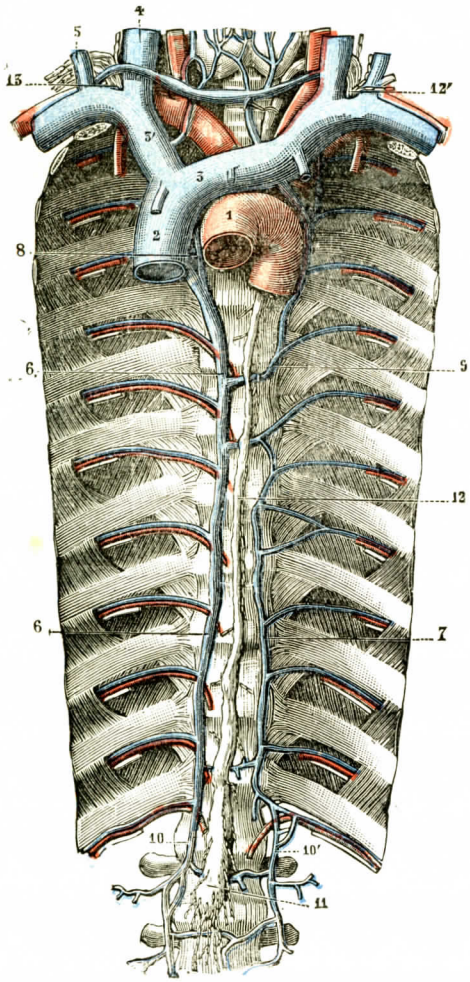

Fig. 394

Venas intercostales y venas ácigos.

1, cayado de la aorta y sus ramas. — 2, vena cava superior.—3, tronco braquiocefálico izquierdo.—3', tronco braquiocefálico derecho. — 4, yugular interna. — 5, yugular externa. — 6, 6, ácigos mayor. — 7, ácigos menor. — 8, tronco común de las venas intercostales superiores derechas. — 9, tronco común de las venas intercostales superiores izquierdas. — 10, 10', venas lumbares ascendentes. — 11, cisterna de Pecquet y sus afluentes.—12, conducto torácico, con 12', su desembocadura en la subclavia izquierda.—13, gran vena linfática, abriéndose en la vena subclavia derecha.

Las venas lumbares ascendentes comunican extensamente por abajo con las venas iliolumbares, ramas tributarias de la ilíaca externa o de la ilíaca primitiva. Por arriba constituyen, como hemos dicho antes, una de las ramas de origen de la ácigos, éstas tributarias de la vena cava superior. Existe, pues, entre la vena cava superior y el sistema de las venas ilíacas, una larga anastomosis, *verdadera ácigos lumbar*, que constituye una vía colateral importante, capaz de suplir, en caso necesario, la vena cava inferior.

E. — Venas iliolumbares

Las venas iliolumbares siguen el mismo trayecto que las arterias homónimas. Ya descritas a propósito de los afluentes de las venas ilíacas internas en las que terminan, es posible referirlas al sistema venoso emisario del raquis. Reciben, en efecto, gruesas venas intrarraquídeas que salen por el último o los dos últimos agujeros de conjunción lumbares, además de las venas musculares del psoasilíaco y algunas veces la última vena lumbar.

Se anastomizan: 1.°, con el extremo inferior de la vena lumbar ascendente (hemos indicado antes el interés de esta anastomosis); 2.°, con las venas sacras laterales; 3.°, con la vena circunfleja ilíaca, rama de la ilíaca externa. Esta última anastomosis constituye un vía colateral de retorno de la sangre venosa en los casos de ligadura de la vena femoral en la parte superior.

F. — Venas sacras ilíacas

Estas, descritas también con las venas de la pelvis, están casi exclusivamente formadas por las ramas dorsorraquídeas que desembocan en la pelvis por los agujeros sacros anteriores. Caminan por los bordes del sacro a lo largo de los agujeros sacros anteriores y desembocan, ora en la vena ilíaca interna, ora en la vena ilíaca primitiva. Sus anastomosis con la vena sacra media forman el plexo sacro anterior.

G. — Vena sacra media

Esta vena nace de la región anococcígea por varios ramos que comunican con los plexos vesicales y los plexos hemorroidales (anastomosis portocava).

Así formada, la vena sacra media se dirige verticalmente arriba caminando al lado de la arteria del mismo nombre. Recibe, en el curso de su trayecto, ramas transversales plexiformes suministradas por las venas sacras laterales (plexo sacro anterior) y finalmente viene a desembocar en la vena ilíaca primitiva izquierda.

SECCION QUINTA

LINFATICOS

CAPITULO PRIMERO

ANATOMIA GENERAL

Los linfáticos son, como las venas, conductos membranosos de ramificaciones convergentes, encargados de recoger y llevar al sistema venoso dos importantes líquidos del organismo, la *linfa* y el *quilo*. Fundándose en la diferencia de su contenido, la mayor parte de los fisiólogos dividen estos conductos en dos grupos: los *vasos linfáticos propiamente dichos*, en los cuales circula la linfa, y los *vasos quilíferos*, que contienen el quilo Semejante distinción no puede ser aceptada en anatomía, toda vez que los linfáticos y los quilíferos presentan el mismo aspecto exterior y la misma estructura. Los quilíferos, en efecto no son más que los vasos linfáticos del tubo intestinal.

Durante su curso, los vasos linfáticos atraviesan masas globulosas a ellos anexas y que se designan con el nombre de *ganglios linfáticos*. Este es uno de los rasgos más característicos de su naturaleza; todo vaso linfático, antes de desembocar en el sistema venoso, debe necesariamente, según la ya antigua fórmula de MASCAGNI, atravesar uno o varios ganglios.

El sistema linfático, considerado en su conjunto, comprende, pues, dos órdenes de órganos:

1.° *Vasos;*

2.° *Ganglios.*

Véase para la anatomía detallada de los linfáticos: *L'Anatomie des lymphatiques de l'Homme*, por ROUVIERE (Masson, edit. 1932).

§ 1. — VASOS LINFÁTICOS

1.° Origen. — Los vasos linfáticos se encuentran en todos los tejidos y órganos *regados por vasos sanguíneos*, excepto en la placenta (BARTELS). Nacen en el tejido conjuntivo, por los capilares endoteliales, terminados en fondo de saco. El conjunto forma una red más o menos tupida según los órganos, red generalmente en relación con la abundancia de la circulación sanguínea. Su calibre es algo mayor que el de los capilares sanguíneos.

De esta red parten troncos colectores o vasos linfáticos.

2.° Forma y trayecto. — 3.° Válvulas. — Cilíndricos cuando son avalvulados, moniliformes cuando poseen válvulas, los vasos linfáticos se denominan: *superficiales* cuando son *supraaponeuróticos; profundos* cuando son *subaponeu-*

róticos. Unos y otros se adosan ordinariamente a las venas correspondientes de cuyas relaciones participan. Tienen a menudo un trayecto rectilíneo, y a veces sinuoso.

Cuando son valvulados los linfáticos presentan una serie de ensanchamientos y estrangulaciones alternos que les dan un aspecto nudoso (fig. 395 y 396). Las válvulas implantadas en los puntos de estrangulación son semilunares; se disponen regularmente por pares, a la misma altura. Faltan en la mayoría de las glándulas. Disminuyen de número a medida que aumenta el calibre del vaso. Los espacios que separan las estrangulaciones aumentan entonces de longitud.

4.° Anastomosis. — Son numerosas cerca de la red de origen y cada vez más raras a medida que se alejan de ella. Las anastomosis entre linfáticos superficiales y linfáticos profundos existen, pero son muy raras.

5.° Dirección de la corriente linfática. — Esta dirección se halla regida por el juego de las válvulas. Un obstáculo en el trayecto de la corriente normal (infección ganglionar, ligadura, etc.) determina una dilatación de los vasos situados por arriba y puede ser la causa de corrientes retrógradas.

6.° Destino de la linfa. — Recogida por los vasos linfáticos, va a los ganglios linfáticos. De éstos es tomada por nuevos colectores y se vierte finalmente en dos gruesos troncos: el *conducto torácico* y la *gran vena linfática*, que van a abrirse a su vez en las gruesas venas de la base del cuello.

FIG. 395

Un vaso linfático, con sus abolladuras y estrangulaciones sucesivas (esquema).

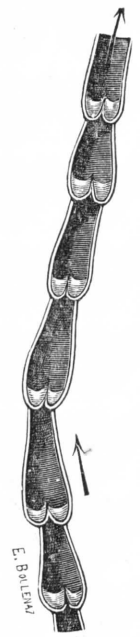

FIG. 396

El mismo, cortado en sentido de su longitud para demostrar la disposición de sus válvulas.

(Las flechas indican el curso de la linfa.)

7.° Constitución de la linfa y del quilo. — a) *Linfa.* — La linfa es casi semejante a la sangre, exceptuando los glóbulos rojos. El *plasma*, cuya composición es menos fija que la de la sangre, varía según los órganos de que procede la linfa. Contiene substancias residuales, ácido carbónico y muy poco oxígeno.

Los glóbulos son glóbulos blancos del tipo no granuloso, linfocitos y grandes mononucleares. Se encuentran 8.000 aproximadamente por milímetro cúbico. Estos glóbulos no existen en la linfa que circula antes de penetrar en los ganglios; *sólo aparecen a la salida de éstos*.

b) *Quilo.* — El quilo es el contenido de los linfáticos intestinales durante el período digestivo. Es un líquido blanco lechoso, que contiene en estado de emulsión finos glóbulos adiposos que, al pasar a la sangre, constituyen las *hemoconias*. El quilo contiene aproximadamente el 15 por 100 de grasa.

8.° Formación de la linfa. — Este asunto es todavía muy discutido. Comprende dos tiempos: un tiempo plasmático inicial y un tiempo celular consecutivo. La linfa procede de la sangre, pero se ignora exactamente cómo se efectúa: 1.°, el

paso de la sangre a los espacios conjuntivos (linfa intersticial), y 2.°, el paso del líquido intersticial a los linfáticos. ¿Es un proceso de difusión o un proceso de secreción ligado al endotelio vascular? Lo ignoramos de modo preciso; el problema es, en efecto, complejo y deben intervenir numerosos factores: presión sanguínea, fenómenos, de ósmosis y de difusión, papel secretorio del endotelio, etc.

9.° Cantidad de linfa. — La cantidad de linfa contenida en los vasos linfáticos varía según las condiciones de reposo o de funcionamiento de los órganos de que procede. Cuando el individuo está en ayunas, por ejemplo, los quilíferos, reducidos de calibre, no son visibles; en plena digestión, por el contrario, están dilatados y aparecen en forma de «conductos blancos», las *venæ lactæ albæ* de los antiguos anatomistas.

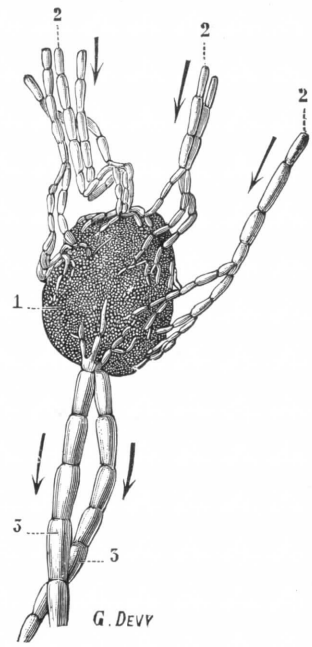

FIG. 397

Ganglio linfático con sus vasos aferentes y eferentes.

1, ganglio linfático.—2, 2, 2, vasos aferentes. 3, 3, vasos eferentes.

Es imposible determinar la cantidad total de linfa del cuerpo. La masa líquida libre en los conductos, sangre y linfa, no excede de 5 litros, pero el líquido de imbibición (agua del protoplasma) y el líquido intersticial llegan a 40 litros en un hombre de 60 kilogramos. Basta observar un herido del conducto torácico para darse cuenta de la enorme cantidad de líquido que pasa por los linfáticos. La linfa que sale de la fístula inunda constantemente las curas, a veces hasta la cama donde yace el herido. Se ha determinado esta cantidad en los animales: una vaca convenientemente alimentada produce 95 litros de linfa en las veinticuatro horas (COLIN); un perro de 10 kilogramos de peso suministra por término medio de 500 a 600 centímetros cúbicos.

10.° Repartición del líquido en las diversas secciones del sistema linfático. — El sistema linfático está formado por un conjunto de vasos ligados anatómicamente, pero independientes por completo desde el punto de vista fisiológico. Los diferentes sectores de que está formado constituyen tantas circunscripciones como órganos hay, funcionando cada una por su propia cuenta. Desde este punto de vista, las válvulas desempeñan un papel importante al oponerse al reflujo de la linfa de una región activa a otra en período de reposo. En suma, la actividad de un territorio linfático está en función directa de la actividad del órgano de que emana este territorio.

11.° Estructura de los vasos linfáticos. — Distinguiremos: los capilares; los vasos y los troncos linfáticos.

Los capilares son simples tubos endoteliales.

La estructura de los vasos y de los troncos linfáticos se parece mucho a la de las venas. La pared ofrece, en efecto, tres túnicas concéntricas: interna, media y externa.

La *túnica interna* está formada por un endotelio en hoja de encina, semejante al de los capilares.

La *túnica media* está constituída por fascículos de fibras musculares lisas, de importancia variable según los vasos. Se han distinguido, en efecto, vasos linfáticos de *tipo propulsor*, de musculatura desarrollada, y vasos de tipo *receptor*, de musculatura reducida (RENAUT).

La *túnica externa* o *adventicia* está formada por fascículos conjuntivos y fibrillas elásticas anastomizadas en redes.

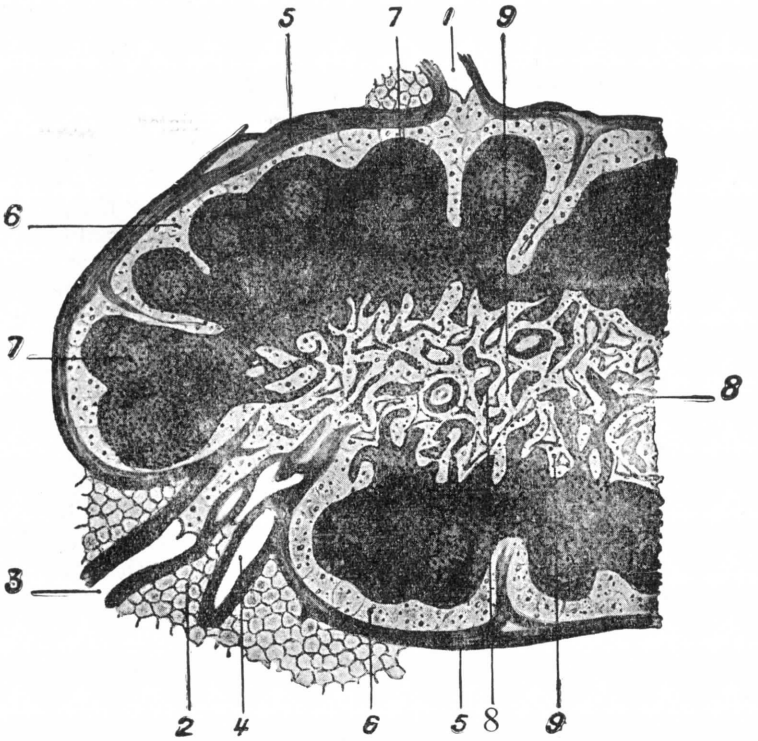

FIG. 398

Corte de un ganglio linfático (según DUBREUIL).

1, linfático aferente. — 2, hilio del ganglio. — 3, linfático eferente. — 4, vaso sanguíneo. — 5, 5, cápsula fibrosa. 6, seno perifolicular. — 7, 7, folículos. — 8, 8, cordones foliculares. — 9, 9, vías cavernosas.

Las *válvulas* están constituídas por un pliegue de la túnica interna: entre las dos hojillas de este pliegue se desliza una hoja de sostén, conjuntiva, generalmente reducida.

§ 2. — GANGLIOS LINFÁTICOS

Desde CHAUSSIER se da este nombre a pequeños abultamientos de consistencia blanda, de forma y volumen variables, escalonados de trecho en trecho en el trayecto de los vasos linfáticos: son las *glándulas linfáticas* de BICHAT y de los antiguos anatomistas. Estos ganglios linfáticos ofrecen a nuestra consideración su disposición general, su configuración exterior, su estructura y sus vasos.

1.° Disposición general. — Los ganglios linfáticos están siempre escalonados, conforme dijimos más arriba, en el trayecto de los conductos vectores, ya de

la linfa, ya del quilo. Los vasos que van a ellos, *vasos aferentes*, penetran por un punto cualquiera de su superficie. Los vasos que salen, *vasos eferentes*, salen del ganglio por un punto fijo, el *hilio*. Salen más numerosos que los aferentes, pero menos voluminosos, y van acompañados de un número más o menos considerable de vasos sanguíneos.

Desde el punto de vista topográfico, los ganglios linfáticos se dividen, como los mismos linfáticos, en *superficiales* y *profundos:* los primeros ocupan el tejido celular subcutáneo; los otros están situados debajo de la aponeurosis de envoltura de los miembros o en las cavidades viscerales. Al grupo de los ganglios superficiales pertenecen ciertos ganglios de la ingle y los supraepitrócleos, pero son casi los únicos; los demás forman parte del segundo grupo.

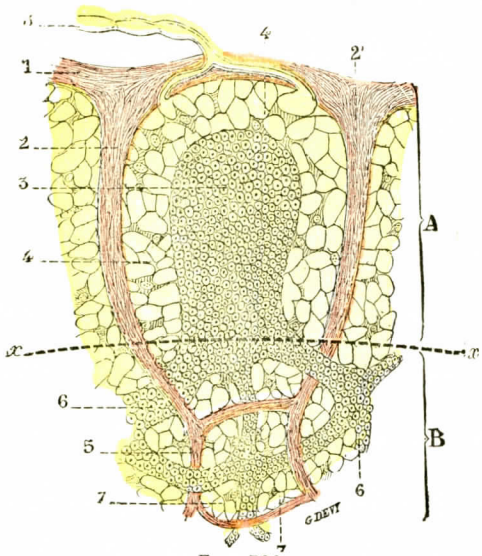

FIG. 399

Folículo aislado y aumentado.

A, substancia cortical. — B, substancia medular. — *xx*, límite de separación de las dos substancias.

1, cápsula fibrosa. — 2, 2', trabéculas destacadas de esta cápsula y que circunscriben una celdilla ovoide.—3, folículo linfático. — 4, 4, seno perifolicular. — 5, trabéculas de la substancia medular, procedentes de las trabéculas de la substancia cortical. — 6, 6, cordones foliculares, procedentes de los folículos de la substancia cortical. — 7, 7, senos de la substancia medular (sistema cavernoso), continuación de los senos de la substancia cortical. — 8, un linfático aferente abriéndose, después de su bifurcación, en el seno del folículo.

Los ganglios linfáticos son a veces solitarios, como el ganglio preauricular y el ganglio tibial anterior, pero esta disposición es relativamente rara. Comúnmente se reúnen en grupos circunscritos, o bien forman largas hileras irregulares, pero continuas, que se designan a veces con el nombre de *rosarios ganglionares* o *cadenas ganglionares*. Pero que sean solitarios o agminados, los ganglios linfáticos se sitúan constantemente en el trayecto de los gruesos troncos vasculares y en particular de las venas.

2.° Configuración exterior. — Los ganglios linfáticos se presentan bajo las formas más diversas. En su mayor parte son globulosos e irregularmente esféricos. Otros son más o menos aplanados en pastillas, ofrecen contornos variables, ovalados, reniformes, etc. Su volumen no es menos variable: la mayor parte presentan las dimensiones de un guisante alargado. Pero los hay mucho menos voluminosos, que apenas se ven a simple vista.

El color es, en general, de un gris rojizo. Pero esta coloración varía al pasar de un grupo a otro; así es que los ganglios subcutáneos son de un rojo vivo; los del mesenterio, de un rosa pálido en los intervalos de la digestión, y casi blancos en el momento en que se verifica la absorción del quilo; los del hígado presentan un aspecto amarillento; los de la raíz del pulmón son más o menos negruzcos, teñidos por polvos de carbón (antracosis).

Los ganglios linfáticos están más desarrollados en el niño. Se atenúan en el anciano.

3.° Estructura histológica topográfica. — En un corte transversal que pase por el hilio, el ganglio aparece formado de dos regiones: una *cortical*, otra *medular*. Entran en su constitución tres formaciones esenciales: 1.°, *tejido fibroso;* 2.°, *tejido linfoide;* 3.°, *vías linfáticas*.

a) *Tejido fibroso.* — El ganglio está envuelto por una *cápsula fibrosa*. Esta suministra en la región cortical tabiques incompletos que limitan compartimientos comunicantes. Estos tabiques se continúan en la región medular por trabéculas fibrosas que se anastomizan formando un encaje de amplias mallas.

b) *Formaciones linfoides.* — En la substancia cortical, las formaciones linfoides están representadas por los *folículos* (figs. 398 y 399), que están constituídos

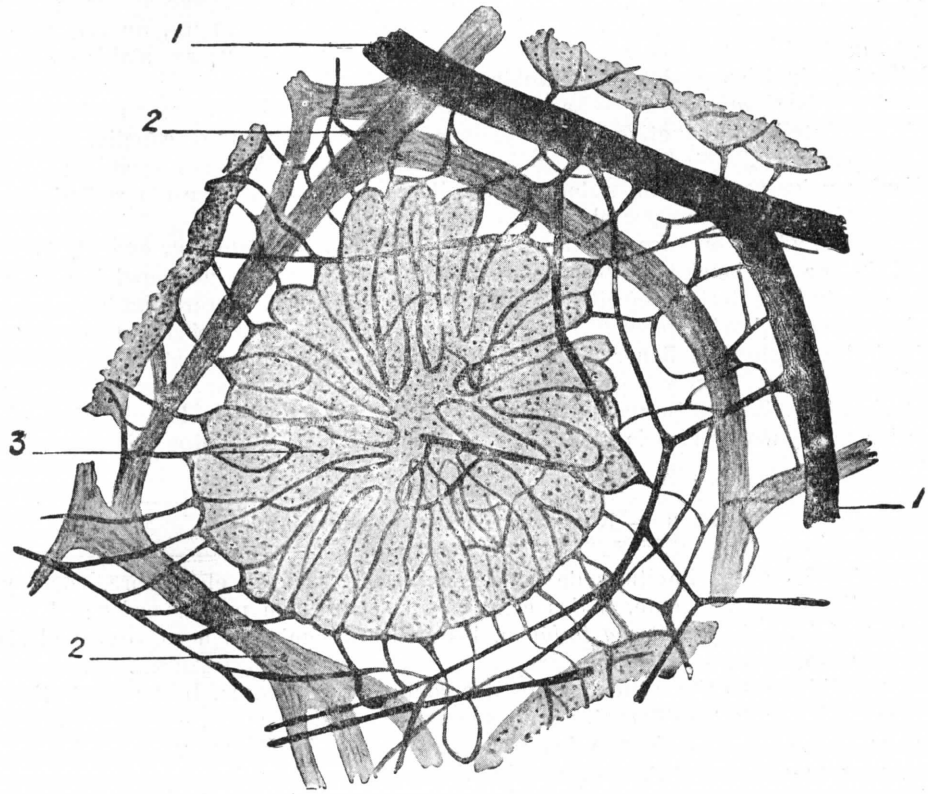

FIG. 400

Vascularización de un folículo cerrado (según DUBREUIL).

1, 1, arteriola. — 2, 2, venilla. — 3, folículo (folículo cerrado del apéndice ileocecal del conejo).

por una aglomeración de células linfoides contenidas en las mallas de un tejido reticulado. En su centro existe una masa de aspecto más claro, el *centro germinativo*. En la región medular, las formaciones linfoides están constituídas por los *cordones foliculares*. Estos se desprenden de los folículos en forma de trabéculas cilíndricas, se anastomizan entre sí y mezclan sus entrelazamientos con los de las trabéculas fibrosas medulares.

c) *Vías linfáticas.* — Las vías de la linfa se interponen en todas partes a las formaciones fibrosas y linfoides. Unen los linfáticos aferentes, que perforan la cápsula del ganglio, con los linfáticos eferentes, que salen por el hilio.

Los linfáticos aferentes, entrados en el ganglio, se abren en anchas hendiduras que separan la cápsula de los folículos: estos espacios constituyen los *senos perifoliculares* (fig. 398). Estos senos se continúan en la región medular por anchas vías que rodean por todas partes los cordones foliculares y los separan de las tra-

béculas fibrosas que proceden del estroma conjuntivo: son las vías cavernosas. Este sistema cavernoso se resume en el hilio en uno o dos tróncules linfáticos que salen de él, los linfáticos eferentes.

En resumen, si seguimos el camino recorrido por la linfa, vemos que ésta, llevada por los vasos aferentes, se derrama en los senos perifoliculares de la región cortical y luego se insinúa en las vías cavernosas de la región medular, que la conducen finalmente a los linfáticos eferentes. El conjunto del sistema de las vías linfáticas es, como hemos visto, muy tabicado. De ello resulta, pues, un retardo del curso de la linfa, retardo necesario a los cambios celulares que se establecen entre el líquido linfático y el tejido linfoide de los folículos.

d) *Vasos sanguíneos.* — Las arterias proceden de los vasos próximos que irrigan el tejido conjuntivo periganglionar. Llegan primero al ganglio, generalmente por el hilio. Se ramifican en las trabéculas interfoliculares y emiten en los folículos y los cordones un sistema de capilares dispuesto en sentido radiado. Las venas salen del ganglio por el hilio.

Los ganglios, órganos complejos desde el punto de vista estructural, lo son también por sus funciones. Recordemos: 1.°, que desempeñan un papel importante en la producción de los linfocitos; 2.°, que constituyen una barrera fundamental en la lucha contra las infecciones (función fagocitaria), tal vez también contra la invasión de los tumores malignos; 3.°, que detienen las substancias materiales extrañas al órgano (polvo, partículas de carbón); 4.°, que pueden llegar a ser órganos supletorios, vicariantes (Dominici), y suplir el bazo (fagocitosis de los glóbulos rojos por los mononucleares) o la medula ósea (producción de elementos mieloides).

§ 3 — Nomenclatura de los linfáticos

Todos los vasos linfáticos de la economía convergen en el hombre, como ya hemos dicho anteriormente, a dos conductos colectores de primer orden: el *conducto torácico* y la *gran vena linfática*, los cuales desembocan a su vez en el sistema venoso.

Describiremos primeramente estos dos conductos colectores. Después estudiaremos metódicamente los diferentes grupos ganglionares del cuerpo, cuidando de indicar sucesivamente, en cada uno de ellos: 1.°, los vasos linfáticos que van a los mismos, o *vasos aferentes;* 2.°, los vasos linfáticos que de ellos salen, o *vasos eferentes.*

CAPITULO II

CONDUCTOS COLECTORES LINFATICOS

Los dos conductos colectores de la linfa, *conducto torácico* y *gran vena linfática*, no son simétricos. Cada uno exige una descripción particular.

§ 1. — Conducto torácico

El conducto torácico representa el tronco colector de todos los linfáticos del cuerpo, excepto de los que proceden del miembro superior derecho, de la mitad derecha de la cabeza, del cuello y del tórax y que, por su reunión, forman la gran vena linfática yugular derecha.

Nace en la parte superior de la cavidad abdominal de la fusión de todos los troncos linfáticos infradiafragmáticos. Atraviesa el diafragma, pasa por el orificio aórtico, llega al mediastino posterior, recorre toda la extensión de la jaula torácica, sale del tórax y, llegado a la base del cuello, en el lado izquierdo, termina generalmente por implantación en el confluente yugosubclavicular.

Su disposición es extremadamente variable según los sujetos. Por esto comenzaremos por describir un conducto torácico de forma relativamente simple y luego indicaremos los diferentes aspectos morfológicos que es posible observar (Gabrielle)

A. — Conducto torácico único. Tipo clásico

1.° Disposición general. — El conducto torácico tiene en su origen una parte ensanchada, conocida con el nombre de *reservorio del quilo* o de *cisterna de Pecquet*, a la que abocan aisladamente, o después de haberse fusionado más o menos, los troncos linfáticos subdiafragmáticos. Esta cisterna (figs. 407 y siguientes) tiene unas veces la forma de un guisante, de una judía, de una pera, cuyo extremo grueso fuera inferior y cuyo extremo pequeño sería el punto de partida del conducto torácico propiamente dicho; otras veces tiene la forma de un triángulo o de la letra griega λ. Las figuras adjuntas nos muestran los tipos más frecuentes. Generalmente se encuentra situada delante de la segunda o de la tercera vértebra lumbares. Algunos autores, sin embargo, la sitúan mucho más arriba; así es que Bourguet dice que corresponde a la undécima vértebra dorsal. Su situación, forma y dimensiones son, por lo tanto, muy variables.

El conducto torácico, que es su continuación, pasa por el mismo orificio diafragmático que la aorta al mediastino posterior. Se inclina ligeramente a la derecha para alcanzar el lado derecho de la columna vertebral; luego sube casi verticalmente hasta la cuarta o quinta vértebra dorsal, algo por debajo del cayado de la vena ácigos mayor. Cambia entonces de dirección, se tuerce de derecha a izquierda y de abajo arriba, cruzando oblicuamente la cara posterior del esófago y de la aorta. Llegado a la línea media, por encima del cayado de la aorta se hace

satélite de la arteria subclavia izquierda, con la que llega hasta la abertura superior del tórax. Desde su llegada al cuello se curva hacia delante, formando un cayado de convexidad superior más o menos elevada, el *cayado terminal* del conducto torácico. Termina, por último, desembocando en el sistema venoso, generalmente en el confluente yugosubclavio.

El conducto torácico mide en su conjunto de 25 a 30 centímetros de longitud. Su calibre varía según su estado de repleción o de vacuidad. Pequeño y difícil de

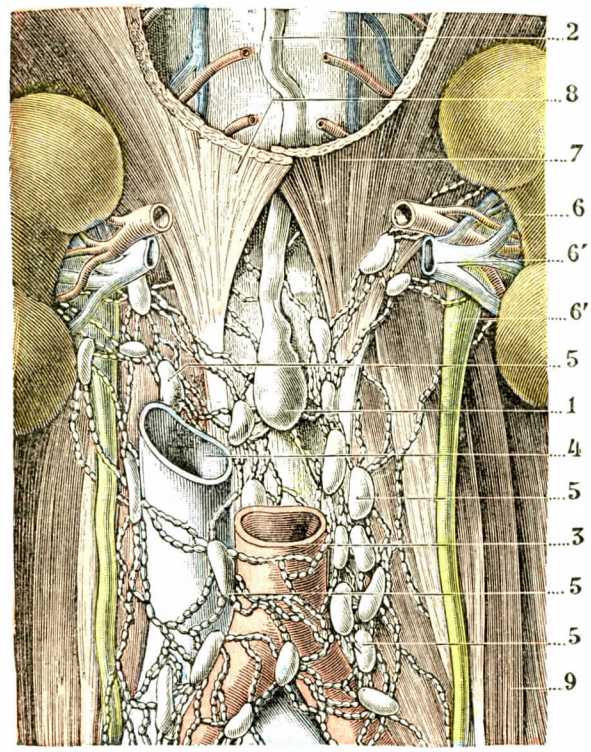

FIG. 401

La cisterna de Pecquet y la porción inicial del conducto torácico (T.-J.).

1, cisterna de Pecquet. — 2, conducto torácico. — 3, aorta. — 4, vena cava inferior. — 5, 5, 5, ganglios lumboaórticos. — 6, riñón izquierdo, con: 6', su pedúnculo vesicular; 6'', su conducto externo. — 7 y 8, pilares del diafragma limitando el orificio aórtico. — 9, psoas.

descubrir cuando está vacío, este conducto tiene las dimensiones de una pluma de ganso o de la arteria radial cuando la linfa lo distiende.

Todos los anatomistas hacen observar justamente que, al contrario de lo que se ha observado en las venas, no aumenta en modo alguno el volumen *en el curso* de su trayecto. Sus contornos son bastante irregulares y en algunos puntos se muestra más o menos abollado. Raramente es rectilíneo: de ordinario describe flexuosidades, a veces numerosas y muy acentuadas. Estas flexuosidades son también muy variables según los sujetos: poco notables en el recién nacido, se acentúan con los progresos de la edad.

2.° Relaciones. — Describiremos las relaciones del conducto torácico: en la cisterna, en la travesía torácica y en su porción cervical.

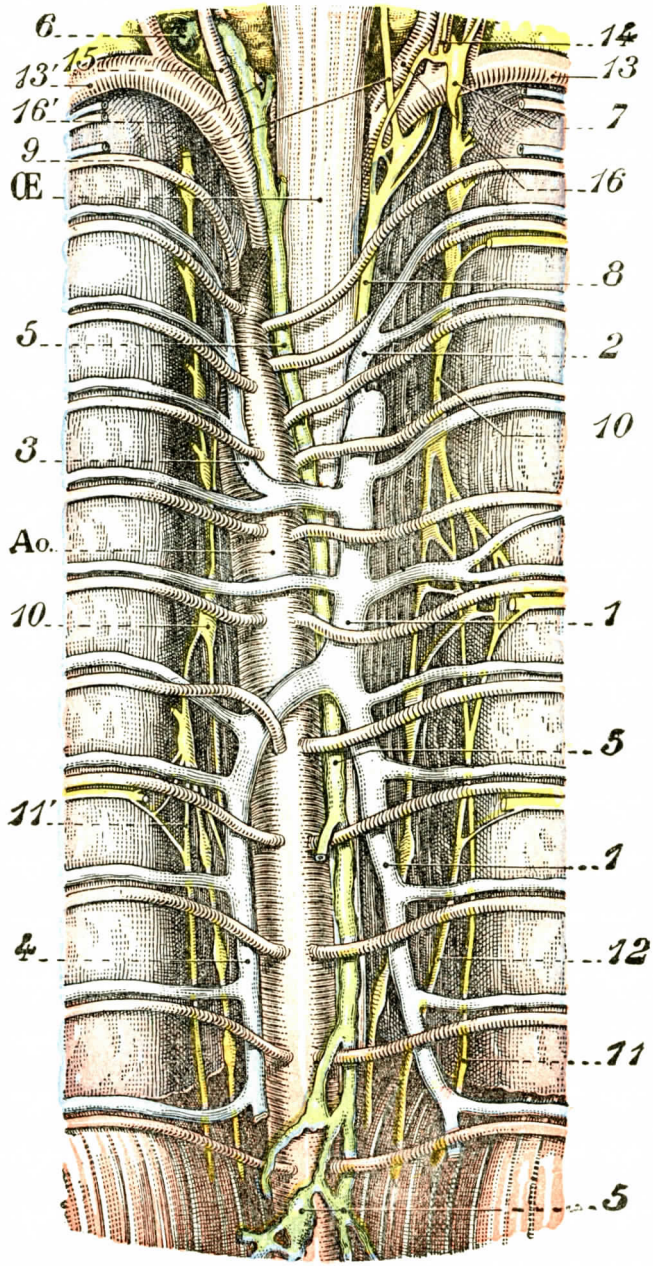

FIG. 402

Aorta torácica.

Œ, esófago. — Ao, aorta.

1, vena ácigos mayor. — 2, vena intercostal superior derecha. — 3, hemiácigos superior. — 4, hemiácigos inferior. — 5, conducto torácico. — 5', origen del conducto torácico (tipo plexiforme de la cisterna de Pecquet). — 6, cayado del conducto torácico. — 7, ganglio estelar. — 8, neumogástrico derecho. — 9, nervio recurrente derecho. — 10, simpático torácico.—11, 11', nervios esplácnicos mayores derecho e izquierdo.—12, nervio esplácnico menor derecho. — 13, arteria subclavia derecha. — 14, arteria vertebral y nervio senovertebral. — 15, arteria subclavia izquierda. Las arterias y venas intercostales aórticas no están numeradas. Nótese el paso de las arterias derechas por detrás de la vena ácigos mayor.

a) *Cisterna del quilo.* — Está profundamente situada. Se encuentra aplicada delante de la columna vertebral, detrás de la aorta, entre los dos pilares del diafragma. Puede estar oculta enteramente por la aorta o exceder este vaso por la derecha o por la izquierda más a menudo. (Véanse *Relaciones de la aorta abdominal.*)

b) *Travesía torácica.* — Dividiremos esta travesía en porción subácigoaórtica y supraácigoaórtica.

α) *Porción infraácigoaórtica.* — El conducto torácico es el órgano más profundo del mediastino posterior. Se halla *delante* de los cuerpos vertebrales, en el tejido celular perivertebral; está solamente separado de ellos por la porción inicial de las arterias intercostales derechas y por la porción terminal de las venas ácigos menor superior o tronco común de las intercostales derechas, y ácigos inferior o hemiácigos.

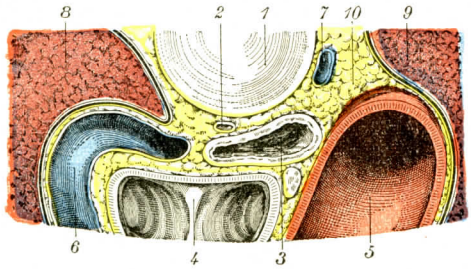

FIG. 403

El conducto torácico visto en un corte transversal que pasa entre la cuarta y la quinta dorsales.

1, disco intervertebral que separa la cuarta dorsal de la quinta. — 2, conducto torácico. — 3, esófago. — 4, tráquea seccionada a nivel de su bifurcación. — 5, aorta. — 6, cayado de la ácigos mayos. — 7, ácigos menor. — 8, pulmón derecho. — 9, pulmón izquierdo. — 10, tejido celular del mediastino posterior.

Está situado *detrás* de la aorta y del esófago. Sigue primero de abajo arriba el borde derecho de la aorta; pero este vaso, desviándose a la izquierda hacia su parte superior, lo deja en relación con el esófago, con los dos nervios neumogástricos. (Véase *Relaciones de la aorta torácica.*)

Se relaciona *a la derecha* con la vena ácigos mayor y en un plano más alejado con el nervio esplácnico mayor derecho; *a la izquierda* con la ácigos menor y, más lejos aún, con el nervio esplácnico mayor izquierdo.

β) *Porción supraácigoaórtica.* — En la unión de sus porciones infra y supraácigoaórtica, el conducto torácico cruza oblicuamente de abajo arriba y de derecha a izquierda la cara posterior del esófago y del cayado de la aorta. Más arriba, se aproxima de manera progresiva a la subclavia, la cual, nacida del cayado de la aorta, sube oblicuamente de dentro a fuera para llegar al miembro superior. El conducto torácico se hace entonces satélite de este vaso hasta su salida del tórax.

Señalemos que a veces se encuentran a lo largo del conducto ganglios linfáticos que le adhieren más o menos (sujetos tuberculosos, cancerosos), masas que, anormalmente, son tal vez capaces de comprimirlo y alterar de este modo la circulación linfática abdóminotorácica.

c) *Porción cervical. Terminación del conducto.* — En su porción cervical el conducto torácico está situado en el espacio denominado por WALDEYER *trígono de la arteria vertebral.* Los tres lados de este triángulo están representados: abajo por la clavícula o la primera costilla, por dentro por el músculo largo del cuello, por fuera por el músculo escaleno anterior en el ángulo superior correspondiente al tubérculo de Chassaignac. En el área de este triángulo pasan por abajo los vasos subclavios, por dentro los vasos carotídeos. La arteria vertebral, nacida de la porción intraescalénica de la subclavia, forma la bisectriz del ángulo superior. La porción terminal del conducto torácico, como hemos visto antes, tiene la forma de un cayado de concavidad inferior. El conducto comienza a flexionarse hacia delante y afuera a partir del punto en que la arteria subclavia se curva a su vez para rodear el vértice del pulmón, a una altura que corresponde

al borde inferior de la séptima vértebra cervical. Cabalga sobre la arteria subclavia y viene a terminar por abocamiento en el confluente venoso yúgulosubclavio (fig. 405). De ordinario, este cayado no suele elevarse por encima del nivel de la arteria subclavia; pero a veces (dos veces por seis, según LECENE) sube más y se aproxima al tubérculo de Chassaignac. Se sumerge en el tejido céluloadiposo de la región supraclavicular. Su *lado ánterointerno* cruza transversalmente el paquete vásculonervioso del cuello (carótida primitiva, vena yugular interna y nervio neumogástrico), envuelto en su vaina. Su *lado externo*, o mejor *pósteroexterno*, está en relación, de dentro a fuera y de atrás a delante, con la arteria y la vena vertebrales, el ganglio cervical inferior del gran simpático, la arteria tiroidea inferior, el nervio frénico y las ramas del tronco tirobicérvicoescapular, que la aponeurosis cervical profunda aplica al músculo escaleno anterior.

Vienen a terminar en el cayado afluentes colaterales importantes. Son: el *tronco traqueal*, que resume la circulación linfática de la mitad izquierda de la cabeza y del cuello; el *tronco subclavio*, colector de la linfa del miembro superior izquierdo; el *tronco broncomediastino*, cargado de la linfa del pulmón izquierdo, del corazón y de la mitad izquierda de la cara interna de la pared torácica. Estos troncos pueden ser simples, dobles o múltiples; su modo de abocamiento en el conducto torácico es también muy variable.

Engrosado con estos afluentes, el conducto se dilata en ampolla, para luego estrecharse de nuevo hasta su punto de abocamiento en el sistema venoso. En el vivo, la sangre venosa refluye bastante a menudo a esta ampolla, a pesar de la presencia de las dos válvulas en la embocadura del conducto: éstas son, en efecto, insuficientes (BUY y ARGAUD).

Comparable a los demás troncos linfáticos, el conducto torácico tiene también válvulas, pero son raras e incompletas. SAPPEY ha comprobado su ausencia absoluta en tres casos; la válvula ostial se encuentra a su vez reducida a algunos filamentos que van de una pared a la otra. El conducto torácico difiere, pues, desde el punto de vista valvular, de los otros troncos linfáticos.

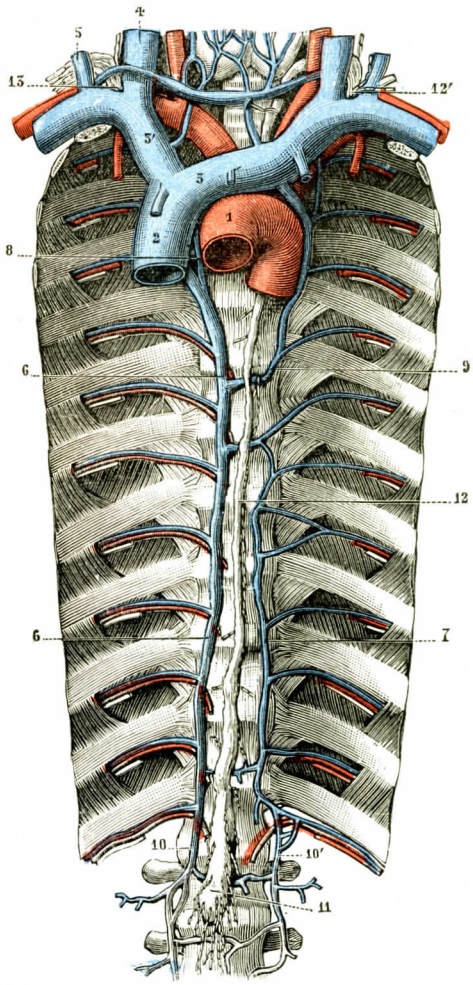

FIG. 404

Conducto torácico y gran vena linfática.

1, cayado de la aorta y sus ramas. — 2, vena cava superior. — 3, tronco braquiocefálico izquierdo. — 3', tronco braquiocefálico derecho. — 4, yugular interna. — 5, yugular externa. — 6, 6, ácigos mayor. — 7, ácigos menor. — 8, tronco común de las venas intercostales superiores derechas. — 9, tronco común de las venas intercostales superiores izquierdas. — 10, 10', venas lumbares ascendentes. — 11, cisterna de Pecquet y sus afluentes. — 12, conducto torácico, con 12', su desembocadura en la subclavia izquierda. — 13, gran vena linfática, abriéndose en la vena subclavia derecha.

En consecuencia, se le puede inyectar por vía retrógrada bastante a menudo, mientras que este modo de inyección es irrealizable en los otros troncos linfáticos.

B. — Variaciones de forma del conducto torácico

Estas variaciones son numerosas e importan su conocimiento. El conducto torácico es rara vez un conducto único y simple, tal como acabamos de describirlo. Generalmente, en efecto, está dividido. Examinaremos sucesivamente: 1.°, las variedades morfológicas más frecuentemente observadas en las diferentes porciones: cisterna, porción torácica y porción cervical; 2.°, las anomalías raras.

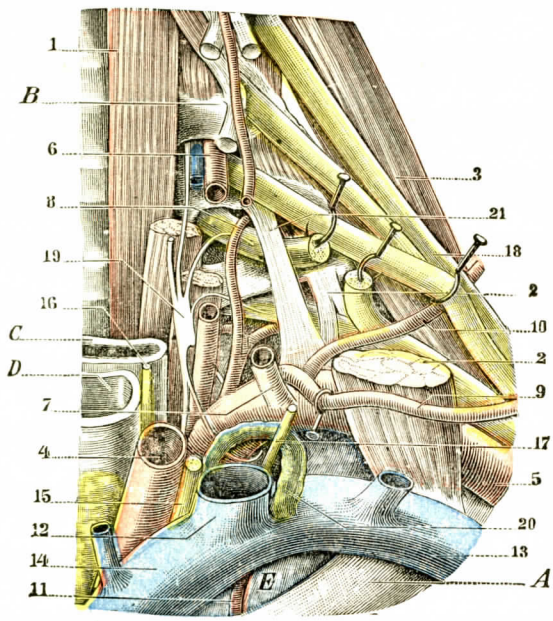

Fig. 405

Relaciones de la arteria subclavia izquierda por dentro de los escalenos (T.-J.).

A, primera costilla. — B, tubérculo de Chassaignac. — C, esófago. — D, tráquea. — E, cúpula pleural.

1, músculo largo del cuello. — 2, escaleno anterior. — 3, escaleno posterior. — 4, carótida primitiva. — 5, subclavia. — 6, vertebral. — 7, tiroidea inferior. — 8, cervical profunda. — 9, escapular superior. — 10, escapular posterior. — 11, mamaria interna. — 12, yugular interna. — 13, vena subclavia. — 14, tronco venoso braquiocefálico. — 15, neumogástrico. — 16, recurrente. — 17, frénico. — 18, plexo braquial. — 19, ganglio cervical inferior del gran simpático. — 20, conducto torácico. — 21, ligamento pleurotransverso. — 22, ligamento costopleural.

1.° Variaciones más comunes.—Comenzaremos por las que se refieren a la cisterna.

a) *Variedades de la cisterna de Pecquet.*—Es raro que la cisterna esté representada por una ampolla única. Pensa, después de haber disecado 60 sujetos, sólo ha encontrado esta disposición en un caso. Bastante a menudo la cisterna es doble, por excepción es triple. Brechet y Haller han citado casos de este género. Generalmente está representada por una disposición plexiforme en la que es difícil reconocer el tipo de cisterna clásico. Los esquemas que aquí representamos indican las variedades más comunes (figuras 407, 408, 409 y 410).

b) *Porción subácigoaórtica.* — El conducto torácico es raramente único. Después de un recorrido más o menos largo en el mediastino posterior, se divide en mayor o menor extensión en un número variable de ramas: unas veces se desdobla en dos conductos simples, aislados o reunidos por anastomosis transversales en tramos de escalera; otras veces las ramas de división son más numerosas. Pueden hasta constituir una red, un verdadero plexo. Pensa, Cousin, Bourguet, han citado numerosos tipos de conductos torácicos; las variaciones son tan numerosas que es imposible agruparlas por clase o por familia de variedades.

c) *Porción supraácigoaórtica.* — Los desdoblamientos observados en la parte inferior del conducto pueden proseguirse en toda la altura de la travesía torácica Sin embargo, el segmento situado encima del cayado de la aorta está representado generalmente por un tronco simple y único.

d) *Porción cervical.* — Hemos ya indicado al describir el tipo clásico que el cayado terminal del conducto torácico podía subir más o menos y hasta llegar en los casos extremos al tubérculo de Chassaignac.

En la región supraclavicular el tipo del conducto único sólo existe en la mitad de los casos aproximadamente. Es posible ver que se desdobla en el cayado, que forma varios cayados irregulares superpuestos unos a los otros. En algunos casos las ramas de división se reúnen en un solo conducto, muy corto, antes de terminar en el confluente venoso. En otros casos, estos cayados múltiples se implanta aisladamente en la vena subclavia (fig. 411, B). Las figuras adjuntas nos muestran los tipos más frecuentemente observados.

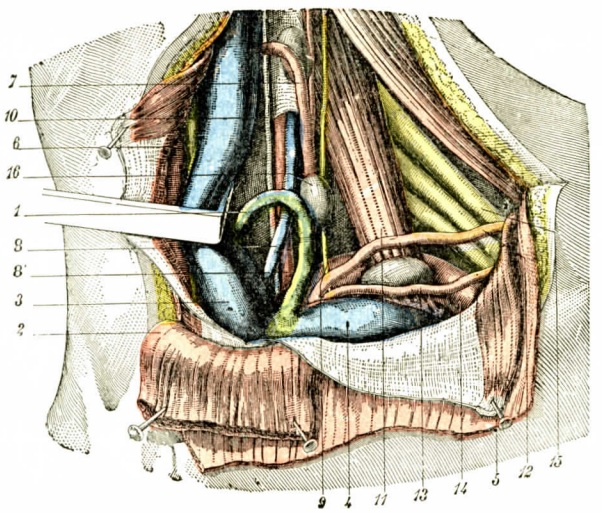

FIG. 406

Porción terminal del conducto torácico (T.-J.).

1, conducto torácico. — 2, esternocleidomastoideo. — 3, yugular interna. — 4, vena subclavia. — 5, escápulohioideo y aponeurosis media. — 6, carótida primitiva. — 7, arteria tiroidea inferior. — 8, vena vertebral, y 8', arteria del mismo nombre. — 9, nervio frénico. — 10, simpático. — 11, escaleno anterior. — 12, arteria escapular posterior. — 13, escapular superior. — 14, arteria subclavia. — 15, plexo braquial. — 16, ganglio linfático.

También se puede comprobar la ausencia de cayado; el conducto torácico puede dividirse en dos, tres y cuatro troncos, cada uno de los cuales va a terminar aislada y directamente en el sistema venoso. Cuando hay varias embocaduras, éstas pueden estar próximas o relativamente alejadas unas de otras.

Damos aquí algunas cifras que indican los tipos observados más frecuentemente. VERNEUIL ha encontrado 19 veces en 24 casos un conducto torácico simple, 3 veces un conducto torácico doble, 2 veces un conducto triple. En 17 observaciones WENDEL ha encontrado 9 veces un conducto único, 3 veces un conducto doble, una vez triple y 4 veces ramas más numerosas. PARSONS y SARGENT, prosiguiendo sus estudios en 40 sujetos, han comprobado un conducto simple de embocadura única en la mitad de los casos. En la otra mitad el conducto estaba más o menos dividido. No damos más citas, por cuanto, como se ve, no hacen más que repetirse. Pero antes de terminar con estas variedades frecuentes de embocadura, señalemos que el conducto puede abrirse, aun cuando sea simple, en otro punto que en el confluente yúgulosubclavio, punto de embocadura normal. Así es posible ver que se vierte la linfa en la vena subclavia, en la yugular interna o en el tronco venoso braquiocefálico izquierdo. Se ha

visto que se abría a la vez, después de bifurcación, en la subclavia y la yugular; después de trifurcación, en la subclavia, la yugular interna y la vena vertebral. En un caso de VERNEUIL, el conducto torácico se dividía en su terminación en cinco ramas: dos de ellas iban a la subclavia, dos a la yugular interna y la quinta a la vertebral.

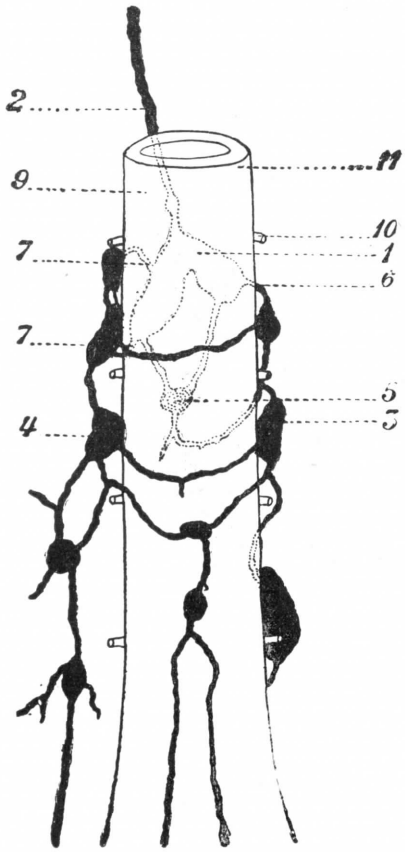

FIG. 407

Variaciones morfológicas de la cisterna de Pecquet: tipo clásico, cisterna piriforme.

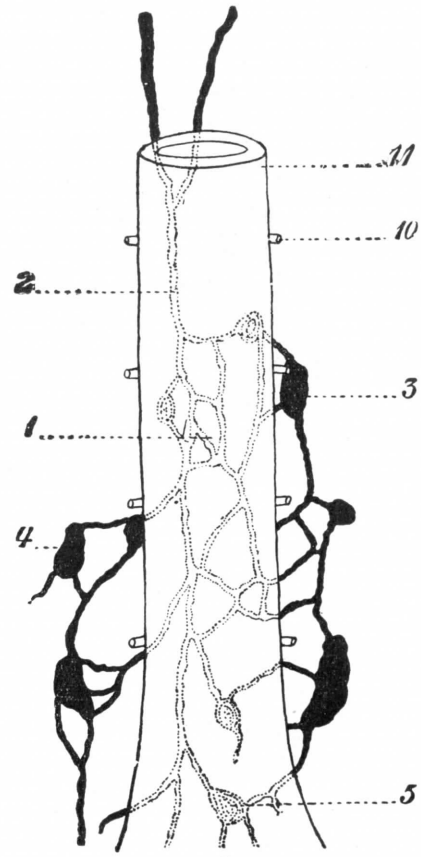

FIG. 408

Variaciones morfológicas de la cisterna de Pecquet: cisterna ampollar.

1, cisterna. — 2, conducto torácico. — 3, ganglios yuxtaaórticos izquierdos. — 4, ganglio yuxtaaórtico derecho. — 5, ganglio retroaórtico. — 6, tronco común de los eferentes yuxtaaórticos derechos. — 8, tronco que viene de los ganglios yuxtaaórticos y aboca después de un largo recorrido en el extremo superior de la cisterna. — 9, aorta. — 10, arteria lumbar. — 11, nivel correspondiente a la interlínea entre la primera y segunda vértebras lumbares.

2.° Anomalías raras. — En todos los casos que hemos citado hasta ahora, el conducto torácico terminaba en una de las venas del lado izquierdo del cuello. No siempre ocurre así. En algunos casos, bastante raros por lo demás, el conducto se desdobla en el tórax, algo por debajo del cayado de la ácigos, en dos conductos, uno de los cuales se dirige hacia las venas del lado izquierdo del cuello y el otro hacia las venas del lado derecho. Esta división puede extenderse a todo el conducto; existen entonces dos conductos torácicos completos, uno derecho, otro izquierdo (casos de OTTO, CRUISHANK, HALLER, WINSLOW, SŒMMERING, PENSA). Por

último, muy excepcionalmente, el conducto torácico pierde sus conexiones con la circulación venosa del lado izquierdo del cuello y viene a desembocar en las venas del lado derecho, ora aisladamente, ora después de fusión con la gran vena linfáti-

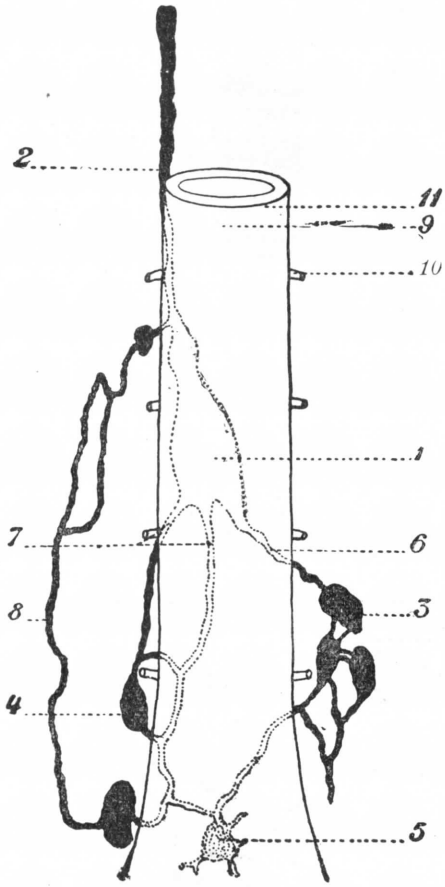

C

FIG. 409

Variaciones morfológicas de la cisterna de Pecquet: cisterna en lambda.

(Igual leyenda que en la fig. 407.)

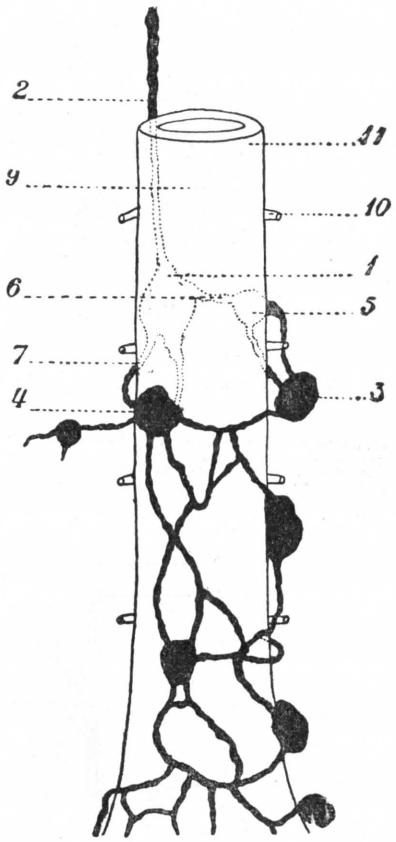

D

FIG. 410

Variaciones morfológicas de la cisterna de Pecquet: falta de cisterna. Dispositivo plexiforme que reemplaza en 1 la cisterna de Pecquet.

(Igual leyenda que en la fig. 407.)

ca derecha. Podríamos llamar a esta anomalía *inversión de embocadura del conducto torácico* (casos de MECKEL, HALLER, CRUISHANK, WATSEN, CALORI, PENSA).

3.° Interpretación de las variaciones de forma del conducto torácico. — La mayoría de las variaciones que acabamos de indicar se encuentran como tipo normal en ciertas especies animales. Los autores que han estudiado el desarrollo del conducto torácico en la serie, PENSA en particular, han interpretado estas variaciones como anomalías regresivas de una forma primitivamente doble. La duplicidad del conducto sería constante en las aves. En el *Anser domesticus*, PENSA

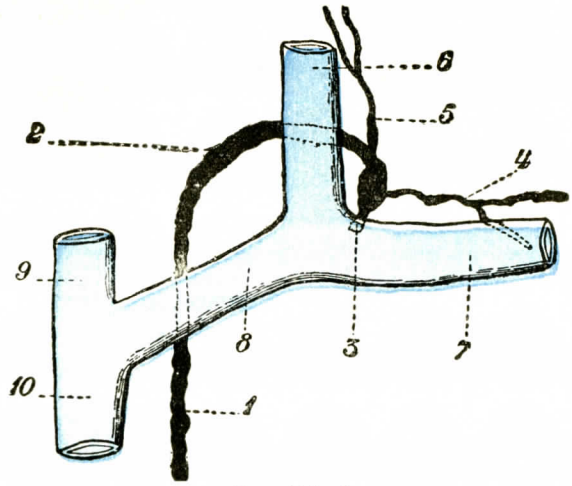

FIG. 411, A

Diferentes modos de abocamiento del conducto torácico: conducto simple de embocadura única.

1, conducto torácico.—2, cayado del conducto torácico. — 3, terminación del conducto torácico precedida de una dilatación ampollar. — 4, tronco subclavio. — 5, tronco yugular o traqueal. — 6, vena yugular interna. — 7, vena subclavia. — 8, tronco venoso braquiocefálico izquierdo. — 9, tronco venoso braquiocefálico derecho. — 10, vena cava superior.

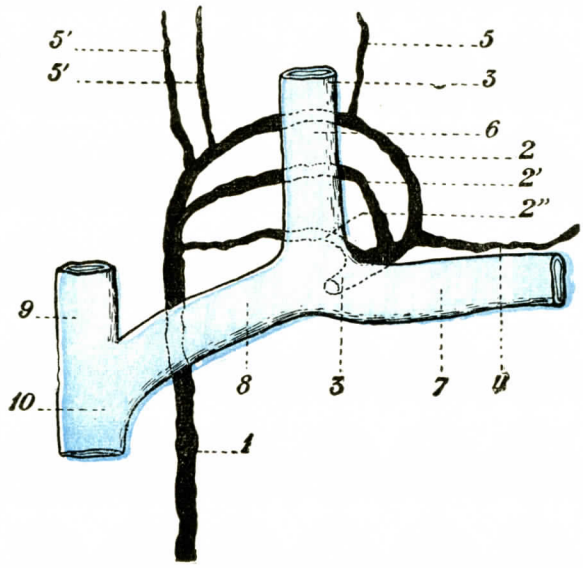

FIG. 411, B

Diferentes modos de abocamiento del conducto torácico: terminación del conducto con cayados múltiples, pero de embocadura única.

(Igual leyenda que en la figura 411, A.)

ha encontrado igualmente como tipo normal un conducto torácico doble con abocamiento en las venas de ambos lados del cuello. Pero en este animal se notaría ya bastante a menudo cierta reducción de calibre de la porción superior del con-

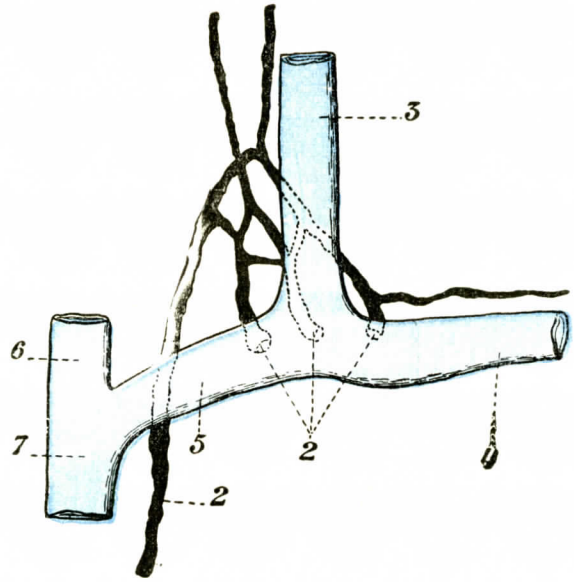

FIG. 411, C

Diferentes modos de abocamiento del conducto torácico: terminación en delta.

2, 2, conducto torácico de tres embocaduras. — 3, vena yugular interna. — 4, vena subclavia. — 5, tronco venoso braquiocefálico izquierdo. — 6, tronco venoso braquiocefálico derecho. — 7, vena cava.

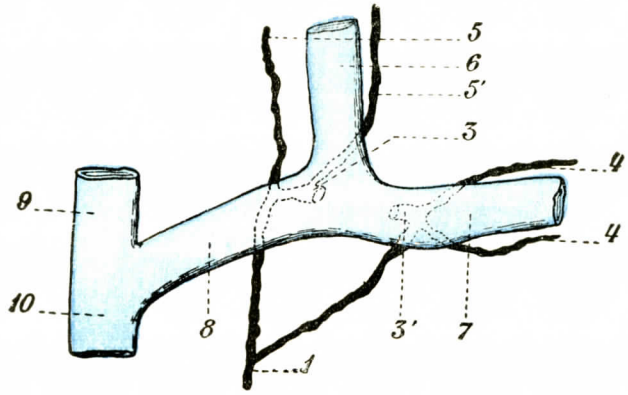

FIG. 411, D

Diferentes modos de abocamiento del conducto torácico: conducto torácico doble en su terminación y con embocadura doble.

(Igual leyenda que en la figura 411, A.)

ducto torácico derecho. En los mamíferos, en el perro por ejemplo, y en el hombre, los fenómenos de reducción serían a la vez más importantes y más variables. De un modo general se podría decir que la regresión de la porción supraácigoaórtica del conducto torácico primitivo derecho es casi completa. Esto daría la explicación de la embocadura casi constante en el lado izquierdo y nos hace comprender la frecuencia de la duplicidad del conducto torácico en la parte inferior del tórax.

Por otra parte, las nociones que poseemos sobre la embriología del conducto torácico, aunque muy incompletas todavía, parecen confirmar los datos de la filogénesis. En los primeros estadios del desarrollo embrionario se observarían, en efecto, dos conductos torácicos. Más tarde se producirían modificaciones profundas cuya causa ignoramos, pero que deben ser correlativas al desarrollo del sistema cava superior y de las venas ácigos, pues se producen simultáneamente. En primer lugar se establecen anastomosis entre los dos conductos torácicos derecho e izquierdo en su trayecto subácigoaórtico. Sobrevienen entonces fenómenos de reducción que recaen en tal o cual parte de los conductos torácicos primitivos. Estos

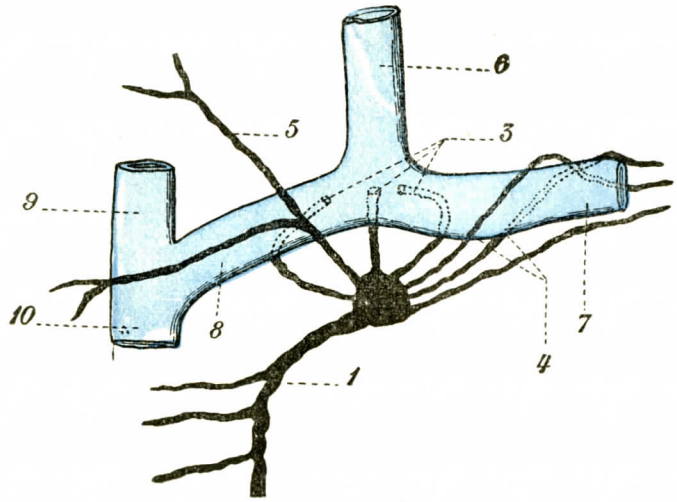

FIG. 411, E

Diferentes modos de abocamiento del conducto torácico: terminación en araña. El conducto se dilata en una ampolla de la que parten numerosas ramas terminales.

(Igual leyenda que en la figura 411, A.)

fenómenos están probablemente influídos por las circulaciones linfáticas, más activas en ciertos órganos o en ciertas regiones que en otros.

Existiría, pues, un paralelismo bastante sorprendente entre el desarrollo ontogénico y el filogénico. Pero ¿cómo explicar entonces el hecho de que, en ciertos casos, el conducto torácico no solamente está desdoblado en dos conductos, uno derecho y otro izquierdo, sino a menudo dividido en múltiples ramas anastomóticas que forman un verdadero plexo? Según PENSA, este aspecto plexiforme se encuentra más frecuentemente en los individuos de edad que en los recién nacidos o en los niños. Cree, pues, que estas divisiones secundarias serían debidas a un crecimiento tardío postembrionario de los vasos linfáticos.

Las consideraciones precedentes son tal vez algo largas, pero la cuestión es nueva y la patología y la cirugía del conducto torácico se aprovecharán de los conocimientos tan precisos sobre un punto de anatomía hasta ahora descuidado.

§ 2. — GRAN VENA LINFÁTICA

La gran vena linfática, situada en el lado derecho, es el punto de reunión de todos los vasos linfáticos que no son tributarios del conducto torácico. Está si-

tuada en la parte ánterolateral de la base del cuello, entre la yugular interna y la subclavia. En este punto convergen, para formarla:

1.° El *tronco* o los *troncos subclavios*, que reúnen la circulación linfática, tanto superficial como profunda, del miembro superior derecho.

2.° El *tronco* o los *troncos yugulares*, procedentes de los ganglios cervicales profundos y que reúnen la circulación de la mitad derecha de la cabeza y del cuello.

3.° El *tronco* o los *troncos broncomediastínicos*, procedentes de la cadena ganglionar mamaria interna, de las diferentes vísceras torácicas y de los primeros

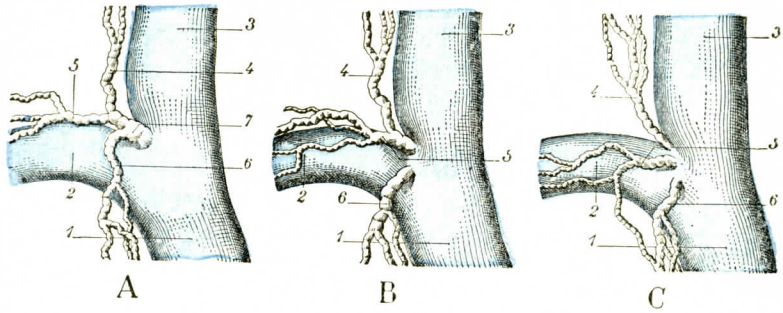

FIG. 412

Algunas variedades de terminación de la vena linfática.

1, tronco braquiocefálico derecho. — 2, vena subclavia. — 3, vena yugular interna. — 4, tronco linfático yugular. — 5, tronco subclavio. — 6, tronco broncomediastínico. — 7, gran vena linfática.

(Se ve que sólo en la figura A la vena linfática está regularmente constituída; en la figura B recibe solamente los dos troncos yugular y subclavio, abriéndose aisladamente el tronco broncomediastínico; en la figura C la vena no existe, los troncos constitutivos desembocan individualmente en la vena subclavia.)

espacios intercostales del lado derecho; resumiendo, en una palabra, toda la circulación linfática de la mitad derecha del tórax, a excepción de los linfáticos intercostales inferiores, que desembocan, por un tronco descendente, en la cisterna de Pecquet.

La gran vena linfática, así constituída, se dirige oblicuamente hacia abajo y adentro y va a abrirse en el ángulo de unión de las venas yugular interna y subclavia del lado derecho. Representa con bastante exactitud, como se ve, el gancho terminal del conducto torácico. Su longitud media es de 8 a 15 milímetros.

Variedades. — Los troncos de origen de la gran vena linfática son muy variables en número, pero lo son también por su modo de terminación (fig. 412); en lugar de reunirse en un tronco común para formar la vena linfática, como indica nuestra descripción (disposición relativamente muy rara), pueden abrirse aisladamente en la vena subclavia, en la vena yugular interna y hasta en el tronco venoso braquiocefálico. Existen en este punto particularidades individuales que varían, por decirlo así, en cada sujeto. Estas observaciones se aplican también, por supuesto, a los troncos linfáticos similares del lado izquierdo, que desembocan de ordinario en el cayado del conducto linfático.

CAPITULO III

LINFATICOS Y GRUPOS GANGLIONARES

Describiremos sucesivamente los grupos ganglionares de cada uno de los grandes segmentos del cuerpo, sus vasos aferentes y eferentes. Sin embargo, reservaremos la descripción de los linfáticos viscerales para la esplacnología, pues la circulación linfática de un órgano no puede disociarse de su estudio anatómico. Por lo demás, éste es el plan que hemos seguido desde el punto de vista arterial y venoso.

Estudiaremos, pues, sucesivamente:

1.° Los linfáticos del miembro inferior;
2.° Los linfáticos de la pelvis;
3.° Los linfáticos del abdomen (excepto los linfáticos viscerales);
4.° Los linfáticos del tórax;
5.° Los linfáticos del miembro superior;
6.° Los linfáticos de la cabeza y del cuello.

ARTICULO PRIMERO

LINFATICOS DEL MIEMBRO INFERIOR

Describiremos en primer lugar los diferentes grupos ganglionares con sus vasos aferentes y eferentes. A continuación veremos la disposición general de los vasos linfáticos en el miembro inferior.

§ 1. — Grupos ganglionares

Los grupos ganglionares están representados por: 1.°, el ganglio tibial anterior; 2.°, los ganglios poplíteos; 3.°, los ganglios inguinales.

1.° Ganglio tibial anterior. — Es pequeño. Se le encuentra en un tercio de los casos. De ordinario se halla situado en el trayecto de los vasos tibiales anteriores, en la parte superior de la pierna, delante del ligamento interóseo (Mascagni). Se le ha encontrado debajo de la porción media de la pierna (Hewson). Algunas veces es doble (Meckel).

a) *Aferentes.* — Al ganglio tibial anterior llegan vasos linfáticos profundos: los linfáticos pedios y los tibiales anteriores.

b) *Eferentes.* — Los vasos eferentes atraviesan el ligamento interóseo al mismo tiempo que los vasos tibiales anteriores y van a los ganglios poplíteos.

2.° Ganglios poplíteos. — Los ganglios poplíteos son todos subaponeuróticos. Son poco numerosos (cuatro a seis); sumergidos en la grasa, a lo largo de los vasos poplíteos.

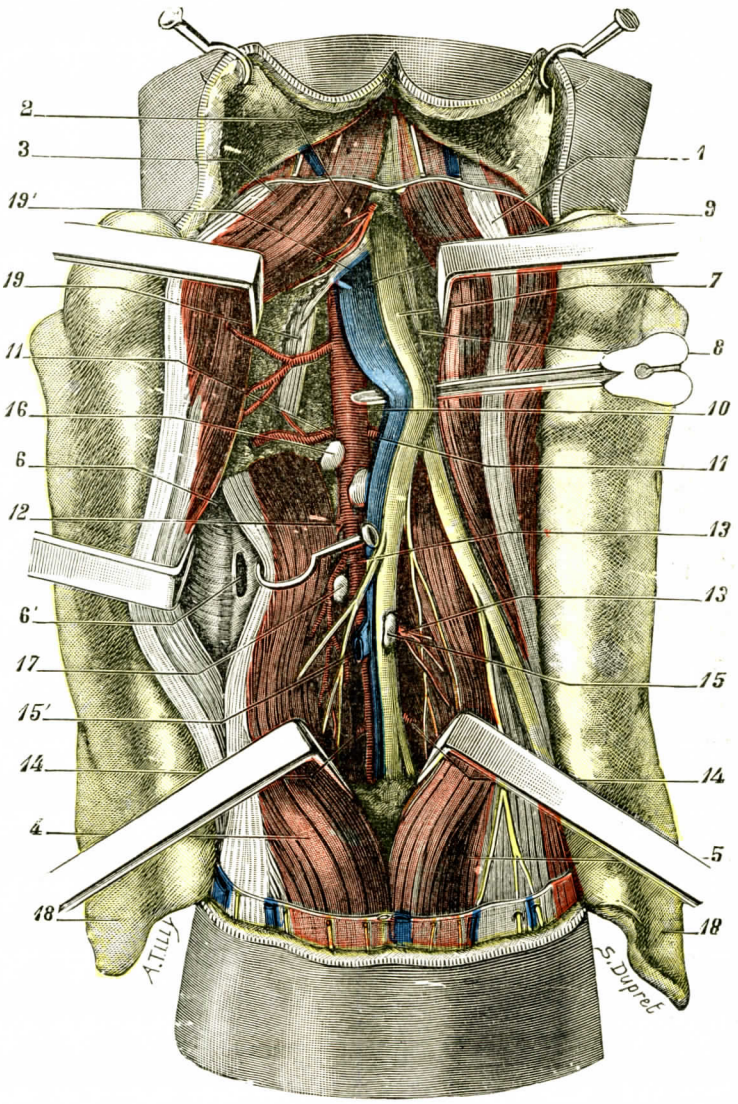

FIG. 413

El hueco poplíteo y su contenido vistos en su sitio, previa separación de las diferentes paredes. Los ganglios poplíteos (T.-J.).

1, bíceps. — 2, semimembranoso. — 3, semitendinoso. — 4, gemelo interno. — 5, gemelo externo. — 6, bolsa común al semimembranoso y al gemelo interno, con 6', orificio que pone en comunicación esta bolsa con la articulación. — 7, nervio ciático poplíteo interno. — 8, nervio ciático poplíteo externo. — 9, vena poplítea. — 10, arteria poplítea. — 11, articulares superiores. — 12, articular media. — 13, gemelos. — 14, articulares inferiores. — 15, ganglio situado inmediatamente por debajo de la aponeurosis, cerca de la desembocadura de la safena externa, 15'. — 16, ganglio supracondíleo. — 17, ganglio intercondíleo. — 18, colgajos cutáneos. — 19, tendón del aductor mayor, y 19', orificio (anillo del tercer aductor) por donde los vasos femorales penetran en el hueco poplíteo.

Con Poirier y Cuneo, se pueden distinguir tres grupos: anterior, medio y posterior.

a) El *grupo anterior* sólo comprende un ganglio, por lo demás inconstante, el ganglio *yuxtaarticular*, aplicado al ligamento posterior de la articulación.

b) El *grupo medio* (tres o cuatro ganglios) se dispone a los lados de los vasos poplíteos.

c) El *grupo posterior* o *superficial* sólo comprende un ganglio el *safeno externo*, situado debajo de la aponeurosis, por fuera del cayado de la safena, por dentro del ciático poplíteo externo.

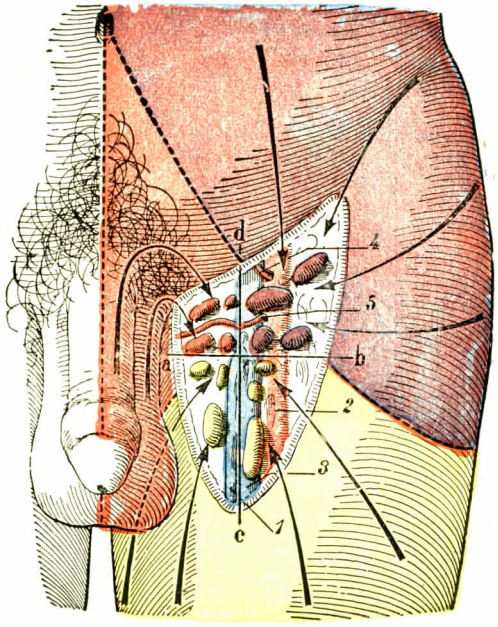

Fig. 414

Principales grupos ganglionares superficiales de la ingle y sus territorios linfáticos *(esquemática)* (T.-J.).

De color *rojo*, grupo ganglionar superointerno; de color *rosa*, su territorio linfático.
De color *amarillo obscuro*, grupos inferointerno e inferoexterno; sus territorios linfáticos están representados por el área de color *amarillo claro*.
De color *violado obscuro*, grupo súperoexterno, con su territorio linfático en color *violado claro*.
ab, horizontal que pasa por la embocadura de la safena interna. — *cd*, vertical que pasa por esta misma embocadura.

1, safena interna. — 2, arteria femoral. — 3, vena femoral. — 4, subcutánea abdominal. — 5, pudenda externa.

(Las flechas indican la dirección que siguen los linfáticos aferentes para ir a parar a sus grupos ganglionares respectivos.)

Leaf los divide, según su situación, en ganglios intercondíleos y ganglios supracondíleos. Son difíciles de encontrar en la grasa que los envuelve.

a) *Aferentes.* — Reciben:

1.° Los linfáticos aferentes del ganglio tibial anterior, ya descrito;

2.° Los linfáticos safenos externos, que proceden de la parte póstero-externa del pie y de la cara posterior de la pierna siguiendo la vena safena externa. Son subcutáneos.

3.° Los linfáticos tibiales posteriores y peroneos, linfáticos profundos que acompañan a los vasos del mismo nombre.

4.° Los linfáticos articulares de la rodilla, que siguen el trayecto de las arterias articulares.

b) *Eferentes.*—Los linfáticos eferentes de los ganglios poplíteos son en número de tres o cuatro; pasan, con los vasos poplíteos, a través del anillo del tercer aductor y siguen a partir de este punto la vaina de los vasos femorales, llegando a los ganglios inguinales profundos.

Accesoriamente los ganglios poplíteos dan origen a eferentes que siguen la anastomosis que une la safena externa con la safena interna para llegar al grupo inferior de los ganglios superficiales de la ingle. A veces emiten vasos que, siguiendo el nervio ciático, suben a los ganglios ilíacos internos (Bardeleben, Naekel y Frohse).

3.° Ganglios inguinales. — Con Rouvière, hay que comprender bajo esta denominación todos los ganglios que se asientan en la *región inguinocrural*, región limitada por arriba por el arco crural y por abajo por una horizontal que pasa por el vértice del triángulo de Scarpa. Se distinguen en ganglios superficiales y ganglios profundos:

a) *Ganglios inguinales superficiales.* — Los ganglios superficiales o subcutáneos están situados entre la piel y la fascia cribiformis en el área del triángulo

de Scarpa (figs. 414 y 415). Son en número de dieciocho a veinte. Su volumen oscila entre el de un guisante y el de una almendra pequeña. Los ganglios superiores presentan de ordinario la forma de un elipsoide aplanado cuyo eje mayor es transversal, paralelo, por consiguiente, al arco femoral. Los ganglios inferiores, igualmente elípticos, tienen su eje mayor dirigido verticalmente; los ganglios medios, intermedios a los grupos precedentes, son más bien esferoidales.

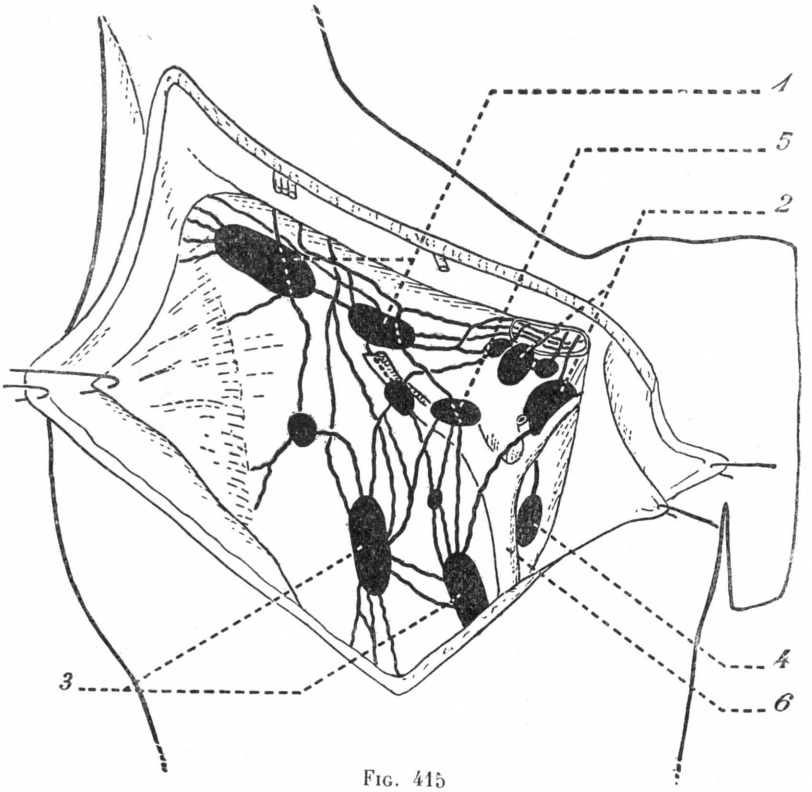

FIG. 415

Ganglios inguinales superficiales (según ROUVIÈRE).

1, grupo súperoexterno. — 2, grupo súperointerno. — 3, grupo inferoexterno. — 4, grupo inferointerno. — 5, ganglios safenos internos. — 6, vena safena interna.

Dos líneas, una horizontal y otra vertical, que pasen por la embocadura de la vena safena y se crucen en este punto, permiten dividir topográficamente estos ganglios superficiales en cuatro grupos (QUÉNU), a saber: dos grupos superiores, que se distinguen en grupo súperoexterno y grupo súperointerno, y dos grupos inferiores, que a su vez se distinguen en grupo inferoexterno y grupo inferointerno (figura 414). Los ganglios de un mismo grupo están reunidos entre sí. Además, la mayoría de los conductos que van de un ganglio a otro se extienden de un grupo inferior al grupo superior del mismo lado (ROUVIÈRE).

α) Aferentes. — Los linfáticos superficiales del miembro inferior terminan en los ganglios inferiores, es decir, en los grupos inferoexterno e inferointerno.

A los ganglios del grupo súperoexterno van: 1.°, los linfáticos superficiales de la parte externa de la nalga; 2.°, los linfáticos de la parte lateral y posterior de la porción infraumbilical de la pared del abdomen.

En los ganglios del grupo súperointerno desembocan los linfáticos de los órganos genitales externos (escroto, pene, vulva), los linfáticos del perineo superficial, del ano, de la parte interna de la nalga y, por último, los linfáticos de la parte anterior de la porción infraumbilical de la pared del abdomen.

La descripción que acabamos de dar es esquemática. Si bien es exacta en muchos casos, puede fallar en otros, pues son posibles las más diversas disposiciones. Cuando en clínica se busque el asiento de una adenitis limitada a uno de los grupos ganglionares inguinales, si nada se encuentra en el territorio cuyos linfáticos llegan en estado normal al grupo lesionado, se explorarán sistemáticamente todos los demás territorios de la ingle.

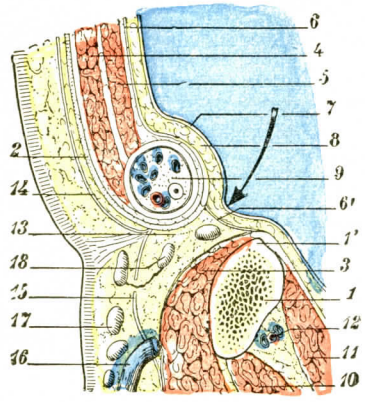

FIG. 416

Corte sagital esquematizado de la región inguinocrural, que pasa por el séptum crural y por el infundíbulo (sujeto congelado; lado derecho, segmento externo del corte) (T.-J.).

1, pubis, con 1', cresta pectínea cubierta por el ligamento de Cooper. — 2, aponeurosis del oblicuo mayor. — 3, pectíneo cubierto por su aponeurosis. — 4, oblicuo menor. — 5, transverso. — 6, fascia transversalis, con 6', el séptum crural. — 7, peritoneo. — 8, tejido celular subperitoneal. — 9, cordón. — 10, obturador externo. — 11, obturador interno. — 12, vasos y nervios obturadores. — 13, infundíbulo crural o porción interna del conducto crural. — 14, aponeurosis superficial. — 15, fascia cribriformis.—16, vena safena interna.—17, ganglio superficial de la ingle.—18, ganglio profundo anastomizado con un ganglio superficial.

(La flecha indica el punto por donde se introducen las hernias crurales.)

En el trayecto de estos aferentes se encuentran a veces pequeños ganglios: los *ganglios prepubianos*, el *ganglio del pene*, situado en la cara derecha de la verga, delante de su raíz (BAZY).

β) *Eferentes.* — Según ROUVIÈRE, algunos eferentes superficiales pasan al conducto crural y llegan al *ganglio retrocrural interno*, directamente o por intermedio de un linfático profundo o de un ganglio inguinal profundo. Otros pasan por delante de los vasos femorales y van a los ganglios ilíacos. Por último, algunos, numerosos, pasan por fuera del conducto, a través de pequeños intersticios de la aponeurosis del psoasilíaco, para llegar a los ganglios retrocrurales de la cadena ilíaca externa.

b) *Ganglios inguinales profundos.* — Los ganglios inguinales profundos son subaponeuróticos, en número de dos o tres solamente. Son en general poco voluminosos y se sitúan en el lado interno de la vena femoral; por lo tanto, en el tercio interno del conducto crural que se designa con el nombre de infundíbulo. Uno de ellos, conocido con el nombre de ganglio de Cloquet, merece mención especial; es el más elevado del grupo y ocupa la parte interna del anillo crural, pegado junto al borde externo o cóncavo del ligamento de Gimbernat (fig. 416). Sólo está separado del peritoneo por el séptum crural, por la fascia propia, y su inflamación puede, en ciertos casos, determinar accidentes que recuerdan los de la estrangulación herniaria.

Aferentes. — Los ganglios inguinales profundos reciben, como hemos visto, cierto número de linfáticos aferentes de los ganglios superficiales. Además, reciben los linfáticos del glande en el hombre y del clítoris en la mujer. Terminan en ellos finalmente los linfáticos profundos del miembro inferior, excepto los linfáticos obturadores, isquiáticos y glúteos, que van a los ganglios pélvicos.

Eferentes. — Atraviesan el anillo crural en su parte interna y llegan a los ganglios internos de la cadena ilíaca externa o retrocrurales.

§ 2. — Conductos linfáticos del miembro inferior

Unos son superficiales y otros profundos. Terminan casi todos, en último término, en los ganglios inguinales.

1.° Vasos superficiales. — Nacen de todos los puntos de la envoltura cutánea del miembro y del periostio de los huesos cubiertos sólo por los tegumen-

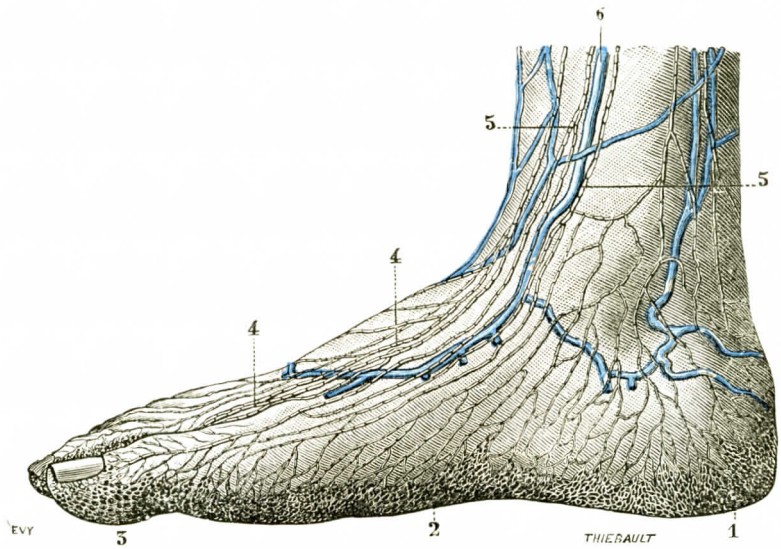

Fig. 417

Linfáticos superficiales del pie; vista lateral interna.

1, red linfática del talón. — 2, red del borde interno del pie. — 3, red del dedo gordo. — 4, 4, linfáticos de la cara dorsal del pie. — 5, troncos que acompañan a la vena safena interna. — 6, vena safena interna.

tos (Jossifovv). Están principalmente desarrollados en el pie (fig. 417). De los plexos de origen nacen troncos colectores bastante constantes en su trayecto:

a) Los *troncos colectores internos* siguen la vena safena interna y terminan en los ganglios superficiales de los dos grupos inferiores.

b) Los *troncos colectores ánteroexternos* suben por la cara anterior de la pierna y cara ánterointerna del muslo. Terminan en los troncos colectores internos (fig. 418, 3).

c) Los *troncos colectores posteriores* siguen la vena safena externa y terminan en el ganglio safeno externo del grupo poplíteo.

d) Los *linfáticos superficiales de la región glútea* terminan en los ganglios inguinales superficiales de los grupos superiores, rodeando unos la cara interna, otros la cara externa del muslo.

Hemos visto antes que los linfáticos superficiales de la pared infraumbilical del abdomen, de los órganos genitales externos, del perineo y del ano tienen un corto trayecto en el miembro inferior, puesto que vienen a terminar en los ganglios inguinales.

2.° Vasos profundos. — Los vasos linfáticos profundos son satélites de los gruesos vasos arteriales y venosos profundos y comprenden varias vías:

a) *Vía principal.* — Los linfáticos que siguen las arterias pedia y tibial anterior terminan en el ganglio tibial anterior, lo atraviesan y van a los ganglios poplíteos.

Los linfáticos plantares tibiales posteriores y peroneos llegan también a los ganglios poplíteos. De éstos parten los eferentes, que siguen la vena femoral para terminar en los ganglios inguinales profundos. Después de haber atravesado estos ganglios, van a los ganglios ilíacos externos o retrocrurales.

b) *Vías accesorias.* — Los linfáticos satélites de los vasos obturadores van a los ganglios ilíacos externos.

Los linfáticos satélites de las arterias isquiática y glútea van a los ganglios hipogástricos.

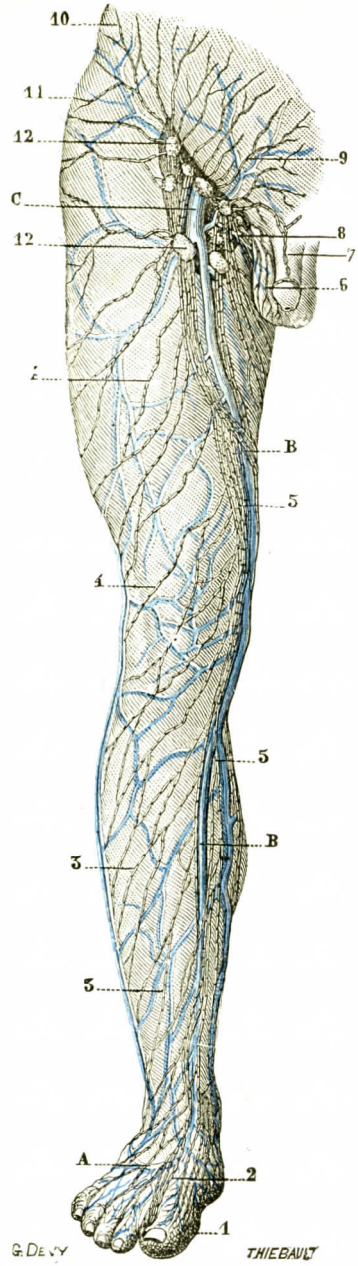

FIG. 418. — Linfáticos del miembro inferior; vista anterior.

ARTICULO II

GRUPOS GANGLIONARES DE LA PELVIS O GANGLIOS ILIOPELVICOS

Estos grupos ganglionares están dispuestos con bastante regularidad alrededor de los grandes vasos de la cavidad pélvica. CUNÉO y MARCILLE describen cuatro grupos ganglionares principales:

1.° Ganglios ilíacos externos;
2.° Ganglios ilíacos internos o hipogástricos;
3.° Ganglios sacros o presacros;
4.° Ganglios ilíacos primitivos.

1.° Ganglios ilíacos externos. — Son en número de 8 a 11. Se escalonan a lo largo de los vasos ilíacos externos.

a) *Ganglios.* — Según CUNÉO y MARCILLE se les puede considerar como formando tres cadenas: 1.°, una *cadena ilíaca externa*, situada entre la arteria ilíaca externa y el psoas; 2.°, una *cadena media* o prevenosa, situada entre la arteria y la vena; 3.°, una *cadena interna*, por dentro de la vena, subyacente a estas últimas. Según otros autores, TESTUT y JACOB en particular, los ganglios de la cadena interna no deberían referirse a los ganglios ilíacos externos, sino a los ganglios obturadores. Insistiremos sobre este punto.

A, arco venoso dorsal del pie. — B, vena safena interna. — C, vena femoral. — 1, red linfática del borde interno del pie. — 2, linfáticos superficiales de la cara dorsal del pie. — 3, linfáticos superficiales de la cara anterior de la pierna. — 4, 4, linfáticos superficiales de la cara anterior del muslo. — 5, 5, troncos que acompañan a la safena interna. — 6, linfáticos del escroto. — 7, linfáticos de los tegumentos del pene. — 8, linfáticos del perineo. — 9, linfáticos de la pared abdominal. — 10, linfáticos de los lomos. — 11, de la nalga. — 12, ganglios de la ingle.

Los ganglios ilíacos externos más inferiores están situados inmediatamente encima de la parte media del arco crural. Se designan por este hecho con el nombre de *ganglios retrocrurales*. Son generalmente en número de tres, dispuestos en

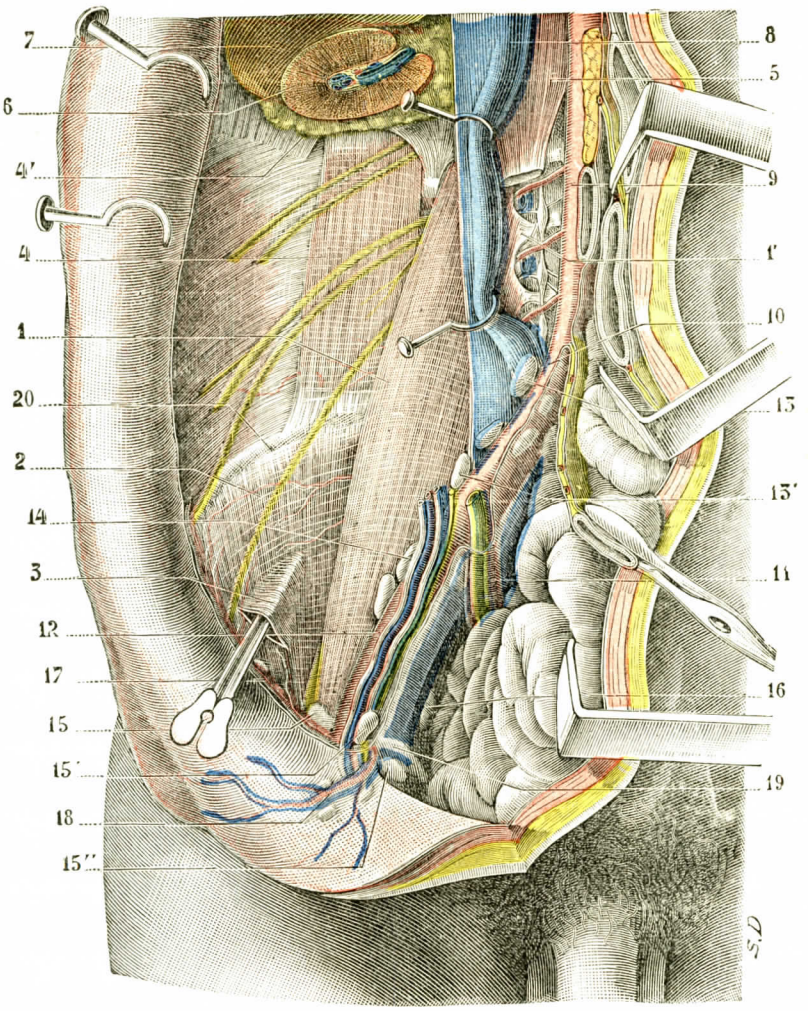

FIG. 419

Región lumboilíaca; plano superficial (T.-J.).

(La pared abdominal ha sido seccionada, la cavidad abdominal abierta y quitados todos los órganos que se encontraban en la mitad derecha de esta cavidad, es decir, la terminación del íleon, el ciego, el colon ascendente y la parte derecha del colon transverso, una porción del estómago, del duodeno y del páncreas, la mitad inferior del riñón derecho y el peritoneo parietal.)

1, psoas, con 1', arcos del psoas bajo los cuales pasan las arterias lumbares. — 2, músculo ilíaco. — 3, fascia ilíaca incidida: una sonda acanalada está introducida entre esta fascia y el músculo. — 4, cuadrado de los lomos, con 4', arco del cuadrado de los lomos. — 5, diafragma. — 6, corte del riñón derecho. — 7, hígado (cara inferior). — 8, vena cava inferior. — 9, borde derecho de la aorta. — 10, arteria ilíaca primitiva. — 11, ilíaca interna. — 12, ilíaca externa. — 13, ganglio superior, y 13', ganglio inferior del grupo ilíaco primitivo; entre estos dos ganglios se ven los otros ganglios del mismo grupo. — 14, ganglio superior del grupo ilíaco externo, con, por debajo y dentro de él, otros tres ganglios del mismo grupo. — 15, 15', 15'', ganglios inferiores del grupo ilíaco externo que constituyen los ganglios retrocrurales; 15, ganglio retrocrural externo; 15', ganglio retrocrural medio; 15'', ganglio retrocrural interno. — 16, ganglio del grupo hipogástrico, situado entre la vena ilíaca externa y los vasos obturadores (CUNÉO y MARCILLE colocan este ganglio entre los ganglios ilíacos externos). — 17, arteria circunfleja y ganglios circunflejos. — 18, arteria epigastrica y ganglios epigástricos. — 19, conducto deferente. — 20, cresta ilíaca.

sentido transversal. El primero, *ganglio retrocrural externo*, está situado en el lado externo de la arteria ilíaca externa; el segundo, *ganglio retrocrural medio*, descansa en la cara anterior de la arteria y de la vena ilíaca externa; el tercero, *ganglio retrocrural interno*, corresponde al lado interno de la vena (fig. 421, 1, 5).

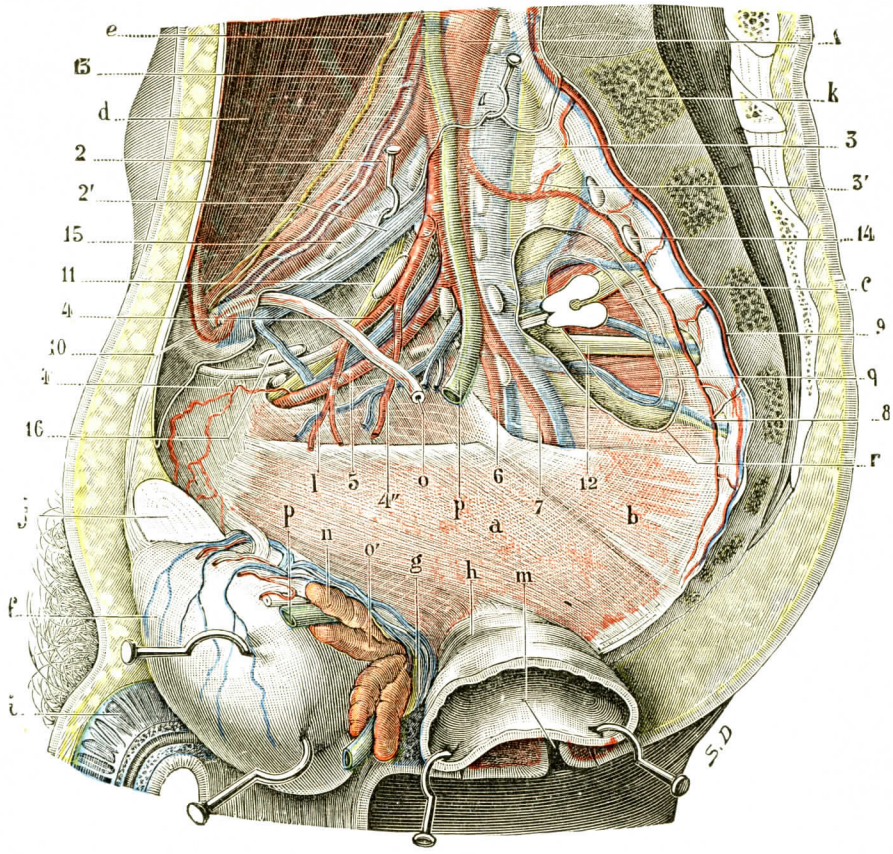

FIG. 420

Vasos, ganglios linfáticos y nervios del espacio pélvisubperitoneal en el hombre (T.-J.).

(Corte mediosagital; lado derecho del corte. Ha sido quitado el peritoneo pelviano; el recto y la vejiga están fuertemente atraídos hacia abajo. Se ven los vasos pelvianos cubiertos por la aponeurosis sacrorrectogenitopubiana o lámina de la hipogástrica. Se ha practicado una ventana en esta lámina aponeurótica para dejar visible el espacio laterorrectal, ventana en la cual se ve introducida una sonda acanalada. En la aponeurosis piramidal se ha practicado otra ventana para poner al descubierto las ramas del plexo sacro que cubre esta aponeurosis.)

1, ilíaca primitiva. — 2, arteria ilíaca externa, y 2', vena ilíaca externa. — 3 y 3', arteria y vena hipogástricas. — 4, arteria umbilical, con 4', porción obliterada de esta arteria, y 4'', una arteria vesical. — 5, arteria obturatriz. — 6, arteria pudenda interna. — 7, arteria isquiática. — 8, arteria sacra lateral. — 9, arteria sacra media. — 10, arteria epigástrica. — 11, nervio obturador. — 12, plexo sacro. — 13, vasos espermáticos. — 14, ganglio del grupo sacro. — 15, ganglio ilíaco externo. — 16, ganglio del grupo obturador.

a, elevador del ano. — *b*, isquiococcígeo. — *c*, piramidal. — *d*, fosa ilíaca interna. — *e*, psoas. — *f*, vejiga — *g*, próstata. — *h*, recto. — *i*, corte del pene. — *j*, pubis. — *k*, sacro. — *l*, obturador interno. — *m*, corte del conducto anal. — *n*, vesícula seminal. — *o*, conducto deferente, con *o'*, porción terminal de dicho conducto. — *p*, uréter. — *q*, corte de la aponeurosis del piramidal. — *r*, corte de la aponeurosis sacrorrectogenitopubiana o lámina de la hipogástrica.

b) *Aferentes.* — Los ganglios ilíacos externos reciben: 1.°, los *troncos inguinales*, descritos antes (fig. 421); 2.°, los *linfáticos profundos* del territorio anterior y subumbilical de la pared abdominal. Siguen el trayecto de los vasos epigástricos. En su trayecto se encuentran dos o tres ganglios de parada; 3.°, los *linfáticos*

circunflejos ilíacos, que nacen del músculo ilíaco y de los músculos anchos del abdomen. Son satélites de los vasos circunflejos ilíacos; 4.°, una *parte de los linfáticos génitourinarios:* vejiga, próstata, uretra posterior, glande, en el hombre; vejiga, clítoris, cuello uterino, en la mujer. Estos eferentes terminan en las cadenas media e interna.

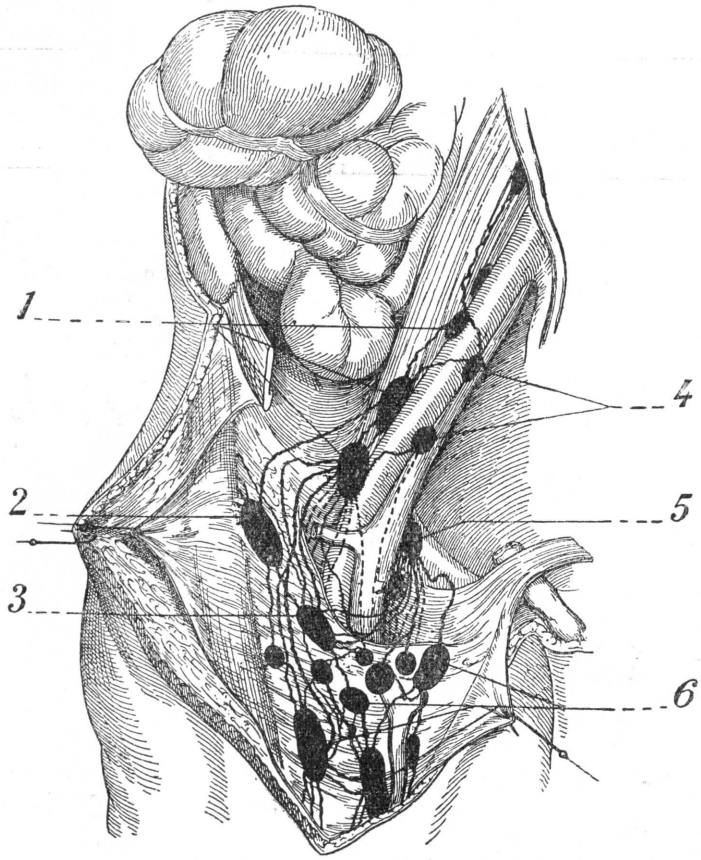

FIG. 421

Ganglios inguinales superficiales y su conexión con los ganglios ilíacos externos (según ROUVIÈRE).

1, ganglios ilíacos externos (cadena externa). — 2, ganglio inguinal súperoexterno. — 3, ganglio inguinal súperointerno. — 4, ganglios ilíacos externos (cadena media). — 5, ganglio retrocural interno. — 6, ganglios inguinales, grupo central e interointerno.

NOTA.—La posición y dirección normales de los vasos linfáticos profundos están representadas por líneas de puntos.

c) *Eferentes.* — Los troncos eferentes siguen en su mayoría los vasos ilíacos externos y llegan a los ganglios ilíacos primitivos. Algunos van directamente a los ganglios lumboaórticos. Los más internos descienden a la pelvis y son tributarios de los ganglios hipogástricos.

Hemos indicado antes que los ganglios de donde proceden éstos no debían considerarse como formando parte del grupo de los ganglios ilíacos externos, sino de los ganglios obturadores.

Ganglios accesorios. — a) *Ganglios paravesicales.* — A lo largo de los linfáticos de la pared anterior de la vena se encuentran pequeños ganglios, comprendidos entre el peritoneo y la aponeurosis umbílicoprevenal. Se les clasifica en tres grupos, a saber: *previsceral*, *lateral* y *posterior*.

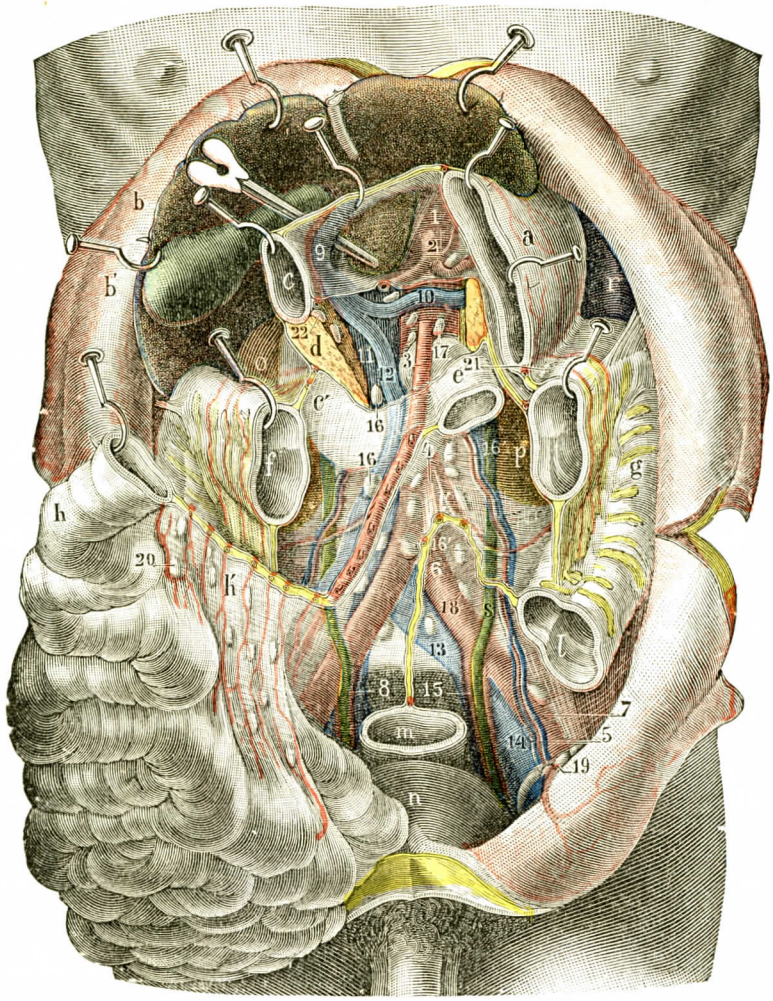

Fig. 422

Los grandes vasos y los ganglios del abdomen (T.-J.).

(La cavidad abdominal ha sido ante todo abierta por medio de una incisión crucial; luego, para descubrir los grandes vasos en toda su longitud, se ha resecado, cortando de arriba abajo: 1.°, una parte del estómago, del páncreas, del colon transverso y de la S ilíaca; 2.°, la parte inicial del yeyunoíleon y del mesenterio; lo restante del intestino delgado y del mesenterio ha sido rechazado a la derecha y por fuera de la cavidad abdominal.)

1, aorta. — 2, tronco celíaco. — 3, arteria mesentérica superior. — 4, mesentérica inferior. — 5, vasos espermáticos. — 6, arteria ilíaca primitiva. — 7, arteria ilíaca externa. — 8, arteria hipogástrica. — 9, vena porta. — 10, vena esplénica. — 11, vena cava inferior. — 12, vena mesentérica superior o mesaraica mayor. — 13, vena ilíaca primitiva izquierda. — 14, vena ilíaca externa. — 15 y 16, ganglios lumbares derechos e izquierdos. — 17, ganglios preaórticos. — 18, ganglios ilíacos primitivos. — 19, ganglios ilíacos externos. — 20, ganglios mesentéricos. — 21, ganglios mesocólicos. — 22, ganglios retropancreaticos.

a, estómago. — *b*, hígado, con *b'*, vesícula biliar. — *c*, origen del duodeno, y *c'*, porción descendente de este mismo duodeno. — *d*, páncreas. — *e*, porción inicial del yeyuno. — *f*, colon transverso. — *g*, colon descendente. — *h*, yeyunoíleon, y *h'*, mesenterio. — *l*, S ilíaca, y *l'*, su meso. — *m*, recto. — *n*, vejiga. — *o*, riñón izquierdo. — *p*, riñón derecho. — *r*, bazo. — *s*, uréter.

b) *Ganglios yuxtauterinos* tributarios de los ganglios *ilíacos externos*. Se hallan en la proximidad del cruzamiento de la arteria uterina y del uréter.

c) En la cara posterior de la próstata, MARCILLE ha descrito *pequeños nódulos retroprostáticos* tributarios también de la cadena ilíaca externa.

2.° Ganglios ilíacos internos o ganglios hipogástricos. — Estos ganglios están situados, como indica su nombre, en el ángulo de separación de las ramas de los vasos hipogástricos, en las paredes laterales de la pelvis menor.

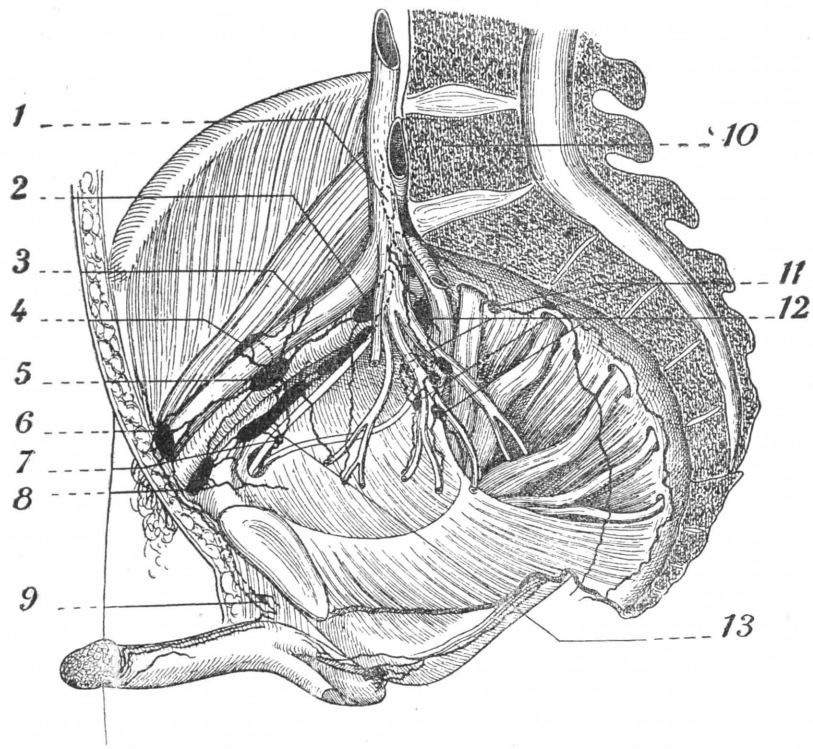

FIG. 423

Ganglios iliopélvicos (según CUNÉO y MARCILLE).

1, ganglio ilíaco primitivo, grupo medio. — 2, ganglio ilíaco externo, cadena media. — 3, ganglio ilíaco externo, cadena externa. — 4, otro ganglio de la cadena externa. — 5, ganglio ilíaco externo, cadena media. — 6, ganglio retrocrural externo. — 7, ganglio del agujero obturador. — 8, ganglio retrocrural interno. — 9, plexo presinfisiano, ganglio prepúbico. — 10, Lv, debajo de él y por delante, ganglio del promontorio. — 11, ganglio sacro lateral. — 12, ganglios hipogástricos. — 13, grueso ganglio medio ilíaco perteneciente a la cadena interna.

a) *Ganglios*. — En número de 4 a 8, es posible distinguir, con CUNÉO y MARCILLE, yendo de delante a atrás: 1.°, un ganglio comprendido entre el origen de la umbilical y de la obturatriz; 2.°, ganglios en relación con la arteria uterina o prostática, con la isquiática y la pudenda interna y, por último, con la glútea.

b) *Aferentes*. — Numerosos vasos linfáticos que proceden a la vez del exterior de la pelvis o del interior de esta cavidad terminan en estos ganglios. Estos son:

1.° Los *linfáticos glúteos e isquiáticos*, que, acompañando a las venas del mismo nombre, conducen la linfa recogida en la parte posterior del muslo y en la región glútea.

2.° Los *linfáticos obturadores*, que se originan en medio de los músculos aductores del muslo y siguen el trayecto de los vasos obturadores (fig. 423, 7).

3.° Los *linfáticos viscerales pélvicos:* recto, vejiga, próstata, vesículas seminales, conductos deferentes, en el hombre; vejiga, recto, útero y vagina, en la mujer.

c) *Eferentes.* — Los troncos eferentes van a desembocar, unos, en los ganglios ilíacos externos, y otros, en los ganglios ilíacos primitivos.

3.° Ganglios sacros o presacros. — a) *Ganglios.* — Se escalonan irregularmente a cada lado del recto, en la cara anterior del sacro (figs. 422 y 423). Se encuentran siempre algunos en la línea media, a lo largo de la arteria sacra media.

b) *Aferentes.* — A estos ganglios llegan los linfáticos de las paredes de la pelvis y los linfáticos procedentes del recto.

c) *Eferentes.* — Terminan en los ganglios ilíacos primitivos o en los ganglios lumboaórticos.

4.° Ganglios ilíacos primitivos. — a) *Ganglios.* — Son en número de 5 a 7, situados alrededor de los vasos ilíacos primitivos. CUNÉO y MARCILLE los reparten en tres grupos: un *grupo externo*, situado por fuera de la arteria, en el borde interno del psoas; un *grupo medio*, posterior a los vasos; un *grupo interno* o *grupo del promontorio*, situado por dentro de la arteria. Los ganglios más elevados del grupo interno son contiguos a los ganglios del grupo homólogo opuesto.

b) *Aferentes.* — Los ganglios reciben los troncos eferentes de los ganglios ilíacos externos, hipogástricos y presacros. Reciben también linfáticos procedentes directamente de las vísceras pélvicas. Son, pues, en cierto modo el centro ganglionar al que llegan los colectores de toda la circulación linfática de la pelvis y de los miembros inferiores. Se les podría dar el nombre de *centro interilíaco.*

c) *Eferentes.* — Los troncos eferentes de estos ganglios llegan a los ganglios lumboaórticos. Los del *grupo externo* van a los ganglios láterocavas y precavas a la derecha, a los ganglios láteroaórticos a la izquierda. El *grupo medio* se vierte en los ganglios retrocavas y retroaórticos a la derecha, láteroaórticos a la izquierda. El *grupo interno* llega por vasos anteriores a los ganglios preaórticos, y por los vasos posteriores a los ganglios láterocavas y láteroaórticos.

ARTICULO III

LINFATICOS DEL ABDOMEN

Como ya hemos anunciado, estudiaremos los linfáticos viscerales cuando tratemos de las mismas vísceras. Nos contentaremos, pues, aquí con describir los grupos ganglionares del abdomen y con señalar brevemente sus linfáticos aferentes y eferentes.

Los ganglios abdominales son notables por su número, por la variabilidad de su volumen y por la irregularidad, cuando menos aparente, de sus diseminaciones.

Los dividiremos en dos grupos principales: 1.°, los *ganglios lumboaórticos;* 2.°, los *ganglios viscerales.*

A. — GANGLIOS LUMBOAÓRTICOS

Son muy numerosos: se cuentan de 20 a 30. Su volumen es variable. Se escalonan alrededor de la aorta y de la cava inferior formando dos hileras irregularmente verticales. Algunos de ellos son retrovasculares; es, pues, imposible verlos sin quitar o reclinar la aorta que los oculta. Estos ganglios retroaórticos constituyen

el grupo profundo, mientras que los primeros constituyen el grupo superficial. Estudiaremos sucesivamente estos dos grupos.

1.° Grupo superficial. — El grupo superficial está constituído por tres masas distintas, que denominaremos con CUNÉO: *ganglios yuxtaaórticos izquierdos; ganglios yuxtaaórticos derechos; ganglios preaórticos* (figs. 424 y 425).

a) *Ganglios.* — *Ganglios yuxtaaórticos izquierdos.* — Están situados a la izquierda, por fuera de la aorta, delante de las inserciones vertebrales del psoas y del pilar izquierdo del diafragma.

Ganglios yuxtaaórticos derechos. — Están situados a la derecha, delante de la vena cava inferior o en el surco que separa este vaso de la aorta.

Ganglios preaórticos o supraaórticos. — Están situados en la cara anterior de la aorta, por encima y debajo del origen de la arteria mesentérica inferior.

b) *Aferentes.* — Los ganglios yuxtaaórticos derechos e izquierdos reciben: 1.°, los troncos eferentes de los ganglios ilíacos primitivos; 2.°, los linfáticos lumbares, que se originan en los músculos anchos del abdomen y siguen el mismo trayecto que los vasos lumbares; 3.°, en el hombre, los linfáticos espermáticos, que siguen el trayecto de los vasos espermáticos y terminan en los ganglios lumboaórticos a la altura de los riñones (véase *Testículos);* 4.°, en la mujer, los linfáticos úteroováricos, que tienen el mismo trayecto que los linfáticos espermáticos (véase *Utero. Trompas* y *Ovarios);* 5.°, los linfáticos renales y suprarrenales.

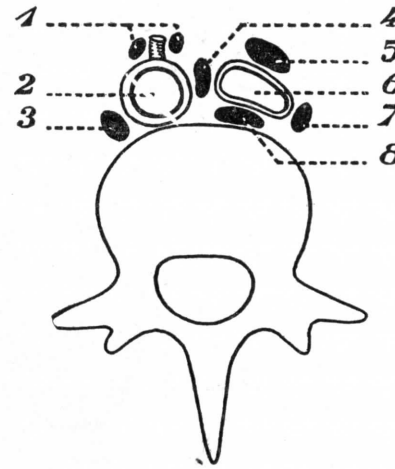

FIG. 424

Esquema que muestra la situación de los diferentes grupos de ganglios abdóminoaórticos (según ROUVIÈRE).

1, ganglios preaórticos. — 2, aorta. — 3, ganglio interaórtico izquierdo. — 4, ganglio interaórtico venoso.—5, ganglio prevenoso.—6, vena cava inferior.—7, ganglio lateroaórtico derecho.—8, ganglio retrovenoso.

En cuanto a los ganglios preaórticos, reciben los troncos linfáticos del tubo digestivo, del hígado, del páncreas y del bazo. En realidad este dato queda demasiado impreciso. Con DESCOMPS y TURNESCO podemos decir que todas las corrientes linfáticas nacidas del tubo digestivo abdominal parecen darse cita detrás del cuerpo del páncreas, entre éste y el plano venoso retropancreático, a la altura del confluente de las ramas de origen de la vena porta y en la parte inicial del tronco porta. Estudiaremos más detalladamente este confluente con las vísceras abdominales.

c) *Eferentes.* — La mayoría de los troncos eferentes de los ganglios lumboaórticos contribuyen a formar el conducto torácico, ora terminando en la cisterna de Pecquet, ora abocando directamente en el conducto torácico poco después de su nacimiento o en el tórax.

2.° Grupo profundo o retroaórtico. — Este grupo está constituído por una masa de cuatro o cinco ganglios, situados detrás de la aorta, delante de las vértebras lumbares tercera y cuarta.

Constituye un simple enlace interpuesto en su trayecto que siguen algunos linfáticos procedentes de los ganglios yuxtaaórticos y preaórticos antes de terminar en el conducto torácico.

B. — Ganglios viscerales

Los ganglios viscerales están situados en los troncos vasculares que proceden de la aorta o que terminan en la vena cava. Se distinguirán, pues, las cadenas ganglionares siguientes: la *cadena coronaria estomáquica*, que sigue la curvatura me-

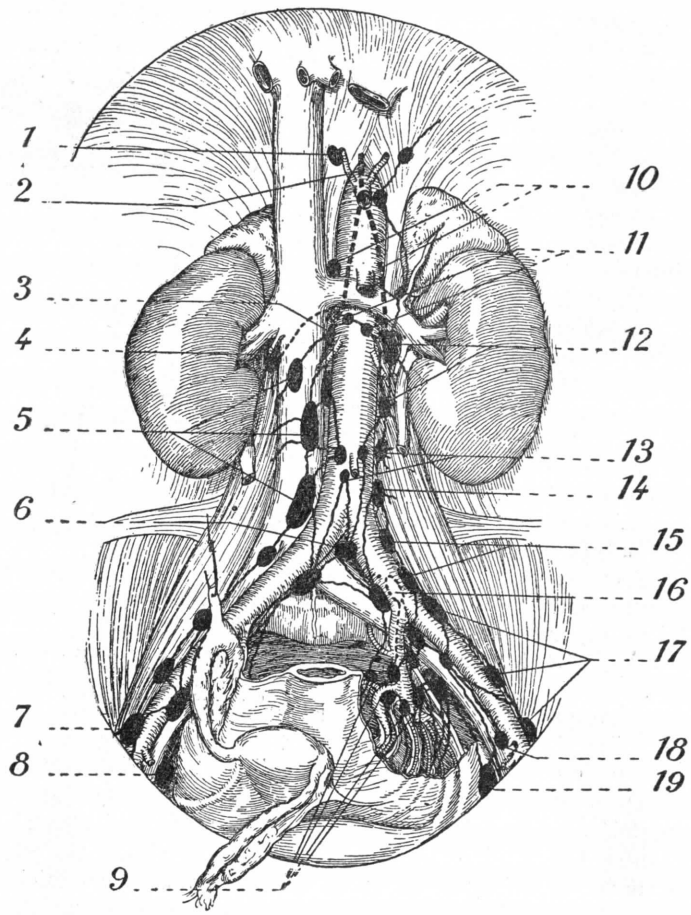

Fig. 425

Ganglios abdóminoaórticos (según Rouvière).

1, ganglio diafragmático inferior. — 2, conducto torácico. — 3, ganglio interaórticovenoso. — 4, ganglio látero venoso. — 5, ganglio prevenoso. — 6, ganglios del promontorio. — 7, ganglio retrocrural externo. — 8, ganglio retro crural interno. — 9, ganglios hipogástricos. — 10, ganglio láteroaórtico derecho. — 11, ganglios laterales izquierdos. — 12, ganglios preaórticos mesentéricos inferiores. — 13, ganglio lateral aórtico izquierdo. — 14, ganglios ilíacos primitivos, grupo externo. — 15, ganglio ilíaco primitivo, grupo medio. — 16, ganglio ilíaco externo, cadena externa. — 17, ganglio retrocrural medio. — 18, ganglio retrocrural interno. — 19, ganglio retrocrural externo.

nor del estómago y la hoz de la coronaria; la *cadena gastroepiploica* con los *ganglios infrapilóricos* a lo largo de la curvatura mayor del estómago; la *cadena esplénica*, cuyos ganglios se agrupan, por una parte, en el hilio, en el bazo y, por otra parte, a lo largo del borde superior del páncreas; la *cadena hepática*, cuyos ganglios se escalonan: 1.°, a lo largo de la arteria hepática; 2.°, a lo largo de la

porción retropancreática del colédoco; las *cadenas mesentéricas superior* e *inferior*, cuya terminación en el confluente portal retropancreático hemos visto antes.

Los aferentes provienen de las vísceras digestivas; los eferentes terminan en la cisterna de Pecquet, generalmente por varios troncos. (Para más detalles véase ESPLACNOLOGÍA.)

ARTICULO V

LINFATICOS DEL TORAX

Siguiendo el mismo plan estudiaremos los grupos ganglionares con sus vasos aferentes y eferentes.

Los grupos ganglionares del tórax comprenden: 1.°, los *ganglios parietales;* 2.°, los *ganglios viscerales.*

A. — GANGLIOS PARIETALES

Los ganglios parietales, situados, como su nombre indica, en las paredes torácicas, forman tres grupos: los ganglios intercostales, los ganglios mamarios internos, los ganglios diafragmáticos.

1.° Ganglios intercostales. — Se asientan en el extremo posterior de los espacios intercostales; por esto se les da el nombre de prevertebrales. Se hallan a nivel de la cabeza de las costillas, entre la pleura parietal y el origen del músculo intercostal externo. Se encuentran también, pero muy raramente, pequeños ganglios situados en la parte media de los espacios intercostales, entre los dos músculos intercostales externo e interno. Estos ganglios son pequeños.

Aferentes. — Proceden de la pared torácica y acompañan a los vasos intercostales. Existen en general dos troncos por espacio. Reciben anastomosis de los linfáticos de la pleura parietal (SOULIGOUX) y están engrosados por detrás por los linfáticos que vienen del raquis y de los canales vertebrales.

Eferentes. — Los eferentes de los ganglios intercostales de los ocho o nueve últimos espacios desembocan ordinariamente a la derecha y a la izquierda en un conducto común que desciende por el lado de la columna vertebral y desemboca, después de haber atravesado el orificio del diafragma, en la cisterna de Pecquet o en el origen del conducto torácico.

Los troncos eferentes de los ganglios de los tres o cuatro primeros espacios se dirigen hacia el orificio superior de la cavidad torácica y contribuyen a la formación de los troncos broncomediastínicos, de los que hablaremos luego.

2.° Ganglios mamarios internos. — a) *Ganglios.* — En número de 6 a 10 a cada lado, se escalonan a lo largo de los vasos mamarios internos, desde el apéndice xifoides hasta el cartílago de la primera costilla.

b) *Aferentes.* — Estos ganglios son el punto de reunión de los linfáticos que proceden de la porción supraumbilical del recto mayor del abdomen, de los que se originan en la parte anterior de los espacios intercostales, en los tegumentos de la pared anterior del tórax y, por último, en la parte interna de la glándula mamaria. Los troncos eferentes de los ganglios diafragmáticos anteriores llegan a ellos también.

c) *Eferentes.* — Los troncos eferentes de los ganglios mamarios internos se reúnen habitualmente en un tronco derecho y otro izquierdo que se dirige, por

arriba, hacia el orificio superior del tórax, para terminar en el tronco broncomediastínico correspondiente.

3.° Ganglios diafragmáticos. — a) *Ganglios.* — Los ganglios diafragmáticos descansan en la convexidad del diafragma. Se agrupan en el tejido celular que envuelve la base del pericardio. Unos forman un grupo anterior y se sitúan en número de dos o tres en la parte anterior del folíolo diafragmático anterior, detrás del apéndice xifoides.

Otros forman grupos laterales y se aplican junto al pericardio: los de la derecha, alrededor del orificio cuadrilátero de la vena cava inferior; los de la izquierda en la proximidad del nervio frénico izquierdo. Hay otros, en fin, *grupo posterior*, que se alojan detrás de los pilares del diafragma.

b) *Aferentes.* — Están constituídos por los linfáticos del diafragma.

c) *Eferentes.* — Los vasos eferentes del grupo diafragmático anterior desembocan en la cadena mamaria interna. Los de los grupos laterales y posteriores van a los ganglios mediastinos posteriores.

B. — Ganglios viscerales

Los ganglios viscerales se refieren a tres grupos: 1.°, un grupo anterior que constituye los *ganglios mediastinos anteriores;* 2.°, un grupo posterior que forma los *ganglios mediastinos posteriores;* 3.°, un grupo medio que comprende los *ganglios tráqueobronquiales.*

1.° Grupo anterior. — Los *ganglios mediastinos anteriores* o *prevasculares* se alojan en el mediastino anterior, entre el esternón y el corazón, delante de los grandes vasos. Los *ganglios cardíacos* y los *ganglios preaórticos* forman parte de este grupo.

2.° Grupo posterior. — Los *ganglios mediastinos posteriores* o *yuxtaesofágicos* se escalonan en el tejido celular del mediastino posterior, entre la cara posterior del pericardio y la columna vertebral. La mayoría se asientan en la cara anterior del esófago *(ganglios preesofágicos).* Otros se disponen detrás del mismo *(ganglios retroesofágicos).* Estos últimos entran también en relación con la aorta y el conducto torácico.

3.° Tercer grupo o grupo medio. — Está constituído por los ganglios peritráqueobronquiales (fig. 426).

Son los ganglios más importantes de la jaula torácica. Están dispuestos muy irregularmente. Es posible, sin embargo, repartirlos, con Barety, en cuatro grupos secundarios, a saber: 1.°, dos *masas interbronquiales*, una derecha y otra izquierda; 2.°, una *masa suprabronquial derecha* o *pretráqueobronquial derecha;* 3.°, una masa *suprabronquial izquierda* o *pretráqueobronquial izquierda;* por último, 4.°, una masa *infrabronquial* o *intertráqueobronquial.*

a) *Masas interbronquiales.* — Estas masas se hallan en el hilio, alrededor de las divisiones del bronquio de origen correspondiente, y hasta acompañan a estas divisiones por el espesor de los pulmones. Se describirán estas masas con el pulmón.

b) *Masa pretráqueobronquial derecha.* — Se compone de cuatro o cinco ganglios situados en la parte ánteroinferior y lateral derecha de la tráquea y en la parte ánteroinferior del nacimiento del bronquio correspondiente, en el ángulo que forman estas dos partes del conducto aéreo. Está en relación: *por delante*, con

la vena cava inferior; *por detrás*, con el neumogástrico derecho; *por fuera*, con la pleura y la cara interna del pulmón derecho; *por dentro*, con la tráquea; *por abajo*, con el bronquio derecho, el cayado de la ácigos y la rama derecha de la arteria pulmonar. Proyectada en la pared esternocostal, la masa pretráqueobronquial derecha corresponde a la articulación esternoclavicular derecha y a la mitad adyacente del manubrio.

c) *Masa pretráqueobronquial izquierda.* — Está constituída por tres o cuatro ganglios y alojada en el ángulo que forma la tráquea con el bronquio izquierdo.



FIG. 426

Ganglios tráqueobronquiales, cara posterior (T.-J.).

1, 1, pulmones, muy separados hacia fuera.—2, aurículas del corazón, cara posterior.—3, arterias pulmonares izquierdas. — 4, 4', venas pulmonares derechas e izquierdas. — 5, aorta, con 5', subclavia izquierda. — 6, conducto torácico. — 7, esófago. — 8, tráquea. — 9, 9', bronquios derecho e izquierdo con sus ramificaciones en el hilio del pulmón. — 10, vena ácigos mayor. — 11, 11', neumogástricos derecho e izquierdo. — 12, recurrente izquierdo.

A, grupo ganglionar intertráqueobronquial (en *gris*). — B, B', grupos interbronquiales derecho e izquierdo (en *verde*). — C, grupo pretráqueobronquial derecho (en *amarillo anaranjado*). — D, ganglios recurrentes.

Corresponde: *por delante y arriba*, al cayado de la aorta, al recurrente izquierdo y al origen de la carótida primitiva izquierda; *por detrás*, al neumogástrico izquierdo y al borde izquierdo del esófago; *por dentro*, a la tráquea; *por fuera*, a la pleura y al pulmón izquierdos; *por abajo*, al bronquio izquierdo y a la rama correspondiente de la arteria pulmonar. Estos ganglios están divididos por el paso del cayado aórtico en dos subgrupos: 1.°, un grupo prebronquial; 2.°, un grupo supra-bronquial y supraaórtico (HOVELACQUE).

d) *Masa intertráqueobronquial.* — Comprende 10 ó 12 ganglios situados, como su nombre indica, debajo de la bifurcación de la tráquea. Ocupa todo el espacio triangular, de vértice superior, que está comprendido entre los dos bronquios. Se relaciona: *por delante*, con la cara posterior del pericardio, que la separa de la aurícula izquierda; *por detrás*, con el plexo pulmonar, la cara anterior del esófago y la aorta; *por arriba*, con la bifurcación de la tráquea y con los bron-

quios derecho e izquierdo. Los ganglios que constituyen la masa intertráqueobronquial tienen, en estado normal, las dimensiones de un guisante o de una judía; mas por la influencia de diversos estados patológicos, y en particular de la tuberculosis pleuropulmonar, pueden, en su conjunto, adquirir el volumen de un huevo de gallina y aun mayor.

C. — Vasos aferentes y eferentes de los ganglios viscerales

1.° Aferentes. — Los ganglios mediastinos anteriores reciben los linfáticos del timo y del corazón, por lo menos los que proceden de la mitad izquierda de este órgano; los linfáticos de la mitad derecha terminan generalmente en uno de los ganglios intertráqueobronquiales.

Los ganglios mediastinos posteriores tienen como tributarios los troncos eferentes de los ganglios diafragmáticos laterales y posteriores, así como los linfáticos del esófago (véase *Esófago*). Los ganglios peritráqueobronquiales recogen la linfa procedente de los pulmones y una parte de la del corazón.

2.° Eferentes. — Los linfáticos eferentes de los ganglios viscerales, de los ganglios mamarios internos e intercostales superiores, se dirigen hacia el orificio superior de la cavidad torácica. Se anastomizan y se reúnen en troncos cada vez menos numerosos, pero cada vez más voluminosos, que constituyen los troncos broncomediastinos. Estos convergen hacia el espacio angular que forman a la derecha y a la izquierda las venas yugular interna y subclavia. Llegados a este punto, los del lado izquierdo se abren en el conducto torácico, los del lado derecho en la gran vena linfática o directamente en la confluencia venosa y yúgulosubclavia.

ARTICULO VI

LINFATICOS DEL MIEMBRO SUPERIOR

Estudiaremos sucesivamente los ganglios y los troncos linfáticos.

§ 1. — Ganglios linfáticos

Los ganglios linfáticos del miembro superior se reparten en *ganglios superficiales* y *ganglios profundos*.

Los superficiales están representados por los ganglios supraepitrócleos y los ganglios del espacio deltopectoral; los profundos, por algunos ganglios inconstantes situados a lo largo de los vasos profundos del antebrazo y del brazo y por los ganglios axilares.

A. — Ganglios superficiales

1.° Ganglios supraepitrócleos. — a) *Ganglios.* — En general sólo existe un ganglio epitrócleo, pero es posible encontrar dos o tres. Estos ganglios están situados en el tejido celular subcutáneo, a 4 ó 5 centímetros aproximadamente por encima de la epitróclea, a lo largo de la vena basílica.

b) *Aferentes.* — Reciben los troncos linfáticos procedentes de los dos o tres dedos internos y de la porción interna de la mano.

c) *Eferentes.* — Los eferentes de estos ganglios atraviesan la aponeurosis superficial en la parte media del brazo al mismo tiempo que la vena basílica, se unen

a los linfáticos profundos y suben con ellos hacia la axila para terminar en los ganglios de esta región.

2.° Ganglios del surco deltopectoral. — a) *Ganglios.* — Son inconstantes. Cuando existen, se les encuentra en la parte superior del espacio deltopectoral, a los lados o a poca distancia de la vena cefálica (fig. 427). Su número varía de uno a tres.

b) *Aferentes.* — Reciben algunos linfáticos superficiales externos, satélites de la vena cefálica.

c) *Eferentes.* — Los eferentes perforan la aponeurosis clavipectoral al mismo tiempo que la vena cefálica y terminan en el grupo infraclavicular de los ganglios axilares.

B. — Ganglios profundos

1.° Ganglios satélites de las arterias del miembro superior. — a) *Ganglios.* — Son inconstantes. Cuando existen, su situación es variable, como también su número. Los más frecuentes se encuentran a lo largo de la arteria humeral (dos o tres) y a lo largo de las arterias radial y cubital.

b) *Aferentes.* — Reciben troncos linfáticos profundos, satélites de los vasos sanguíneos.

c) *Eferentes.* — Se unen con los linfáticos profundos que suben hacia los ganglios de la región de la axila.

2.° Ganglios axilares. — a) *Ganglios.*— Los ganglios axilares están alojados en el tejido celular adiposo de la axila. Estos ganglios son siempre numerosos, pero variables a la vez de número (15 a 35), de forma y dimensiones. Todos tienen el carácter común de que están situados debajo de la aponeurosis del hueso de la axila (los ganglios superficiales o subcutáneos no existen en el hombre). Constituyen un centro linfático importante en extremo; es una verdadera encrucijada, a la que convergen los vasos linfáticos del miembro superior y los de una parte de las paredes torácica y abdominal. Desempeñan un papel considerable en la patología de la región: son los testimonios de las inflamaciones o de las invasiones neoplásicas de los tejidos que pertenecen a las regiones que acabamos de señalar.

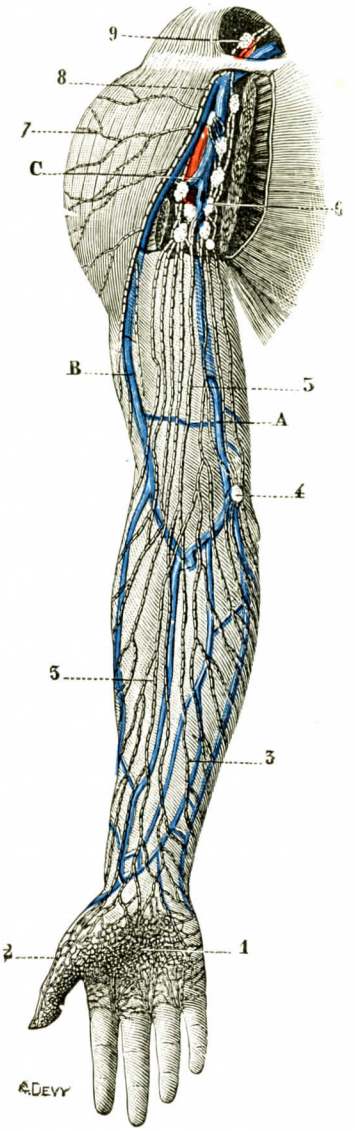

Fig. 427

Linfáticos del miembro superior; parte anterior.

A, vena basílica. — B, vena cefálica. — C, vena axilar. — 1, red de la palma de la mano. — 2, tronco colateral externo del pulgar. — 3, 3, linfáticos superficiales de la cara anterior del antebrazo.—4, ganglio supraepitroclear.— 5, linfáticos superficiales de la cara anterior del brazo. — 6, ganglios de la axila. — 7, linfáticos del hombro. — 8, tronco satélite de la vena cefálica. — 9, ganglios del cuello.

Su modo de agrupación ha sido objeto de numerosos trabajos. Con Oelsner (1901), dividiremos los ganglios de la axila en cinco grupos, de los que cuatro, el

grupo braquial, el grupo infraescapular, el grupo torácico y el grupo intermedio al grupo central, ocupan la parte inferior de la pirámide axilar, y el quinto, el grupo subclavicular, se halla cerca del vértice de la región (fig. 425). Observemos que estos cinco grupos no siempre son perfectamente distintos unos de otros. Además, el grupo central y el grupo subclavicular sólo son relevos o enlaces que atraviesan los vasos eferentes de los otros grupos antes de terminar en la vena subclavia.

α) *Grupo braquial o grupo de la vena axilar.* — Son en número de dos a siete. Están aplicados junto a la pared externa de la axila, a lo largo de la cara

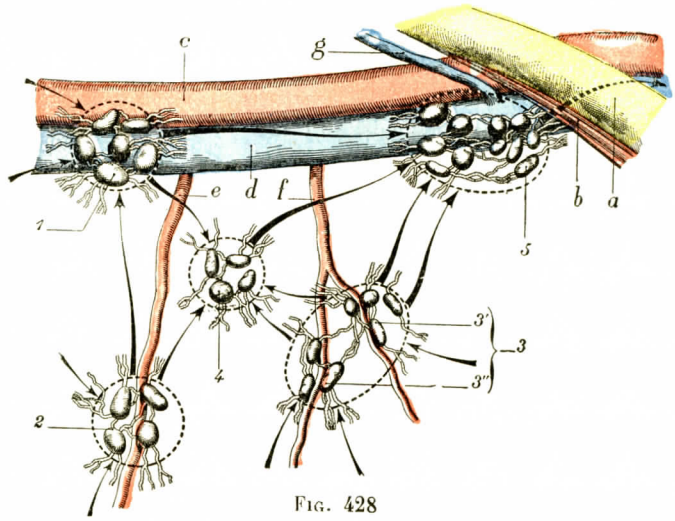

FIG. 428

Grupos ganglionares de la axila *(esquemática).*

a, clavícula. — *b*, músculo subclavio. — *c*, arteria axilar. — *d*, vena axilar. — *e*, arteria escapular inferior. — *f* arteria torácica inferior. — *g*, vena cefálica.

1, grupo braquial. — 2, grupo escapular. — 3, grupo torácico o mamario externo, con 3' y 3'', sus dos grupos secundarios superior e inferior. — 4, grupo central o intermedio. — 5, grupo subclavicular.

interna del paquete vascular, más particularmente en la cara interna y posterior de la vena axilar.

β) *Grupo infraescapular.* — Su número es variable (de 2 a 12). Están en la pared posterior de la axila, a lo largo *de los vasos escapulares inferiores.* Recordemos que éstos describen numerosas sinuosidades rodeadas de un tejido célulofibroso más denso que en los demás puntos de la cavidad axilar. La cadena ganglionar es cruzada por el *nervio del redondo mayor*, que pasa detrás de los vasos, y por el *nervio del dorsal ancho*, que pasa por delante de éste; relaciones importantes en las operaciones axilares. A este grupo, ŒLSNER refiere dos o tres ganglios que se hallan en la proximidad del ángulo inferior del omóplato, en su cara dorsal, en el surco que separa el redondo mayor del redondo menor.

γ) *Grupo torácico.* — El grupo torácico o mamario externo comprende de cuatro a seis ganglios situados a lo largo de los vasos mamarios externos. Es posible subdividir este grupo en dos masas secundarias: la *masa superior*, situada a la altura de los segundo y tercer espacios intercostales, delante de la arteria mamaria externa, en el borde inferior del pectoral mayor; la *masa inferior*, descrita por HORAND (1903) con el nombre de ganglio superficial mamario externo, se halla a la altura del quinto espacio intercostal o debajo en el trayecto de la arteria (figura 429, 6 y 7).

Se encuentra a veces a lo largo del borde externo del pectoral mayor un ganglio, algunas veces dos, que reciben linfáticos de la mama. Estos ganglios son relativamente superficiales; constituyen el *grupo de Sorgius*. Se relacionan siempre con el grupo torácico.

δ) *Grupo intermedio o central.* — Este grupo está situado en el punto de convergencia de los tres grupos precedentes. Comprende de tres a cinco ganglios, que corresponden a la parte media de la axila y están comprendidos en la curva que

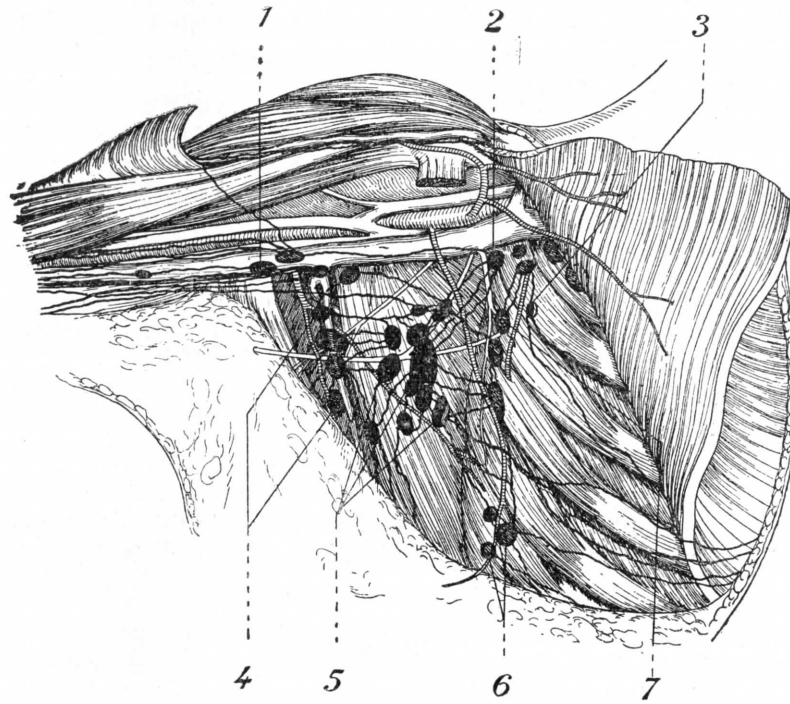

FIG. 429

Ganglios de la axila (*semiesquemática*, según ROUVIÈRE).

1, grupo interpectoral. — 2, grupo subclavicular. — 3, grupo de la vena axilar. — 4, cadena escapular. — 5, grupo central. — 6, cadena mamaria externa, grupo inferior. — 7, grupo mamario externo, grupo superior.

describe la vena mamaria externa al desembocar en la axila. Se hallan, pues, por dentro del paquete vásculonervioso de la axila, a la altura del ramo perforante del segundo nervio intercostal. Están sumergidos en la grasa del hueco axilar, cerca de la aponeurosis profunda.

ε) *Grupo subclavicular.* — Situado en el vértice del hueco de la axila, en el lado interno de la vena axilar, comprende ganglios numerosos, de 5 a 12, que descansan debajo de la clavícula, sobre la primera y la segunda costillas.

Están en relación con la arteria acromiotorácica, encima del pectoral menor, por dentro de la vena axilar.

b) *Troncos linfáticos aferentes y eferentes de los ganglios de la axila.* — Debemos considerarlos para cada grupo:

α) *Linfáticos del grupo braquial.* — Este grupo recibe los linfáticos superficiales y profundos del miembro superior, excepto los troncos satélites de las venas cefálicas, que van a los ganglios del espacio deltopectoral y de éstos a los ganglios

subclaviculares. Los eferentes del grupo braquial van en parte al grupo intermedio, en parte al grupo infraclavicular; algunas veces van hasta directamente a los ganglios supraclaviculares.

β) *Linfáticos del grupo infraescapular.* — Este grupo recibe los linfáticos superficiales de la mitad inferior de la nuca y de la parte superior del dorso, los linfáticos de la cara posterior del hombro, así como los de los músculos subyacentes.

Los eferentes de este grupo van al grupo intermedio.

γ) *Linfáticos del grupo torácico.* — Este grupo recibe los linfáticos de la parte ánterolateral del tórax y de la porción supraumbilical del abdomen, los linfáticos de los músculos subyacentes, los de la glándula mamaria y, por último, algunos troncos procedentes de la pleura parietal.

Dada su importancia, los linfáticos de la glándula mamaria se estudiarán en detalle con esta glándula. Notemos, sin embargo, aquí, que la mayoría de los linfáticos van a los ganglios superiores del grupo torácico; sin embargo, algunos de ellos siguen otra vía y, perforando los espacios intercostales, van a desembocar en los ganglios mamarios internos.

δ) *Linfáticos del grupo intermedio.* — Este grupo recibe únicamente los linfáticos eferentes emanados de los grupos precedentes. Los troncos eferentes del grupo intermedio llegan a los ganglios del grupo infraclavicular.

ε) *Linfáticos del grupo infraclavicular.* — Este grupo recibe, pues: 1.°, algunos linfáticos superficiales del brazo que acompañan a la vena cefálica; 2.°, los eferentes emanados del grupo ganglionar intermedio o de otros grupos axilares; 3.°, de un modo inconstante, algunos vasos procedentes de la mama (RIEFFEL).

Los eferentes del grupo infraclavicular se reúnen en un tronco colector importante, el tronco *subclavio*, que desemboca ordinariamente en el *confluente yúgulosubclavio;* algunas veces, se desdobla en varios troncos. Estos troncos subclavios resumen, pues, la circulación linfática, no solamente del miembro superior, sino también de una parte de la nuca y de la mitad supraumbilical del tronco.

§ 2. — VASOS LINFÁTICOS DEL MIEMBRO SUPERIOR

Los vasos linfáticos del miembro superior, como los del miembro inferior, pueden dividirse en linfáticos superficiales y linfáticos profundos.

1.° Linfáticos superficiales. — Los linfáticos superficiales se originan de una red de mallas finas en los tegumentos que cubren la mano, antebrazo y brazo. Pero, principalmente, del revestimiento cutáneo que rodea el extremo de los dedos y cubre la palma de la mano es del que nacen los troncos más importantes. Los ramúsculos emanados de otras regiones de la envoltura tegumentaria del miembro superior vienen a abrirse en los troncos principales en diversos puntos de su recorrido; figuran afluentes cuyo número es considerable, pero cuyo trayecto es corto y el calibre pequeño.

Las *redes linfáticas del dedo* son de abundancia extrema en la cara palmar (figura 430). Los trónculos que de ellas parten se dirigen unos hacia el lado interno, otros hacia el lado externo del dedo correspondiente, formando así a cada lado dos o tres troncos que siguen el trayecto de las arterias y venas colaterales digitales correspondientes. En la raíz de los dedos, por lo tanto en los pliegues interdigitales, los colaterales linfáticos, que acabamos de describir, envían algunas ramas que los ponen en comunicación con los linfáticos superficiales de la palma de la mano. Se inclinan en seguida hacia la cara dorsal de la mano, en la que se anastomizan. Más arriba, hacia la muñeca, se dividen en dos grupos, uno de los cuales es satélite de las venas radiales, el otro de las cubitales. Más arriba todavía, es decir, en

la cara anterior de la región del antebrazo, se unen, en la proximidad del pliegue del codo, a los troncos anteriores y medios que han tenido su origen en la red superficial de la palma de la mano y han seguido el trayecto de la vena mediana.

Pasando de la mano al antebrazo, los vasos linfáticos, satélites de las venas superficiales, forman, por consiguiente, como ellas, tres grupos: mediano, interno y externo.

Llegados al nivel del brazo, los linfáticos forman tres grupos: interno, externo y medio.

α) Los *linfáticos del grupo interno*, que provienen de los dos o tres dedos internos de la parte interna de la mano, desembocan, como hemos visto, en los

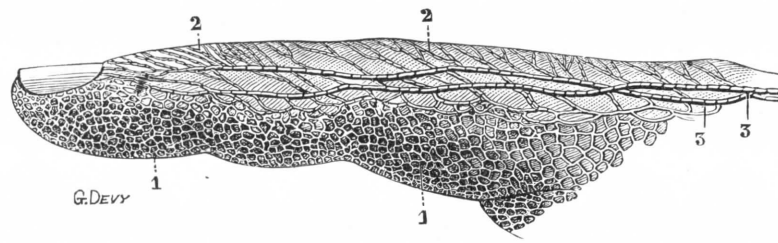

Fig. 430

Linfáticos de los dedos; parte lateral.

1, 1, red linfática de la cara palmar. — 2, 2, vasos linfáticos de la cara dorsal. — 3, 3, troncos colectores laterales.

ganglios supraepitrócleos. Los troncos eferentes de estos ganglios siguen la vena basílica, atraviesan con ella la aponeurosis braquial para unirse a los linfáticos profundos del brazo y desembocar con ellos en el grupo de la axila.

β) Los *linfáticos del grupo externo* o, a veces, solamente un pequeño número de ellos, es decir, los más lejanos del eje del brazo, acompañan a la vena cefálica y caminan con ella en el espacio deltopectoral. Llegados debajo de la clavícula, perforan la aponeurosis clavipectoral al mismo tiempo que la vena cefálica y desembocan en los ganglios subclaviculares. Hemos visto que estos troncos linfáticos están algunas veces interrumpidos por ganglios de parada, situados en el espacio deltopectoral.

γ) Todos los demás linfáticos, situados entre los dos grupos, continúan su trayecto ascendente en el brazo. Llegados debajo del borde inferior del pectoral mayor, perforan la aponeurosis axilar y van a los ganglios del grupo braquial.

2.° Linfáticos profundos. — Los linfáticos profundos del miembro superior provienen de las masas musculares y del periostio. Siguen el trayecto de los vasos sanguíneos. Se pueden distinguir en el antebrazo linfáticos satélites de las arterias radial, cubital, interósea anterior e interósea posterior.

Estos troncos linfáticos suben hasta el pliegue del codo y concurren a la formación de los conductos que acompañan a la arteria humeral. Estos, como hemos visto, llegan al grupo braquial de los ganglios axilares, engrosados en su trayecto por los linfáticos superficiales emanados de los ganglios supraepitrócleos (véase antes).

Como hemos indicado, los linfáticos profundos pueden atravesar los ganglios escalonados en el trayecto de los vasos.

Así pues, todos los linfáticos del miembro superior, superficiales y profundos, se dan cita en los ganglios axilares.

Hemos visto ya que los linfáticos de la nuca, del hombro, de las partes anterolaterales del tronco, de la glándula mamaria, etc., llegan a estos ganglios. No insistiremos en ello.

La descripción que acabamos de dar es forzosamente algo esquemática. Existen numerosas variedades que no podemos describir; pero el estudiante debe recordar el hecho importante de que los diversos ganglios de la axila están unidos entre sí por numerosas anastomosis: por esto es raro ver que una lesión se localice no solamente en uno de ellos, sino en un grupo determinado. Hay que recordar también que bastante a menudo se ven troncos linfáticos procedentes de uno de los territorios braquial, torácico o dorsal, que van a un grupo ganglionar diferente del normalmente alcanzado. A veces también se les ve salvar una o varias paradas para llegar en línea recta a los ganglios supraclaviculares. Es, pues, siempre prudente, en el curso de la investigación de la repercusión de una lesión en los ganglios de la axila, no limitarse a un grupo ganglionar determinado, sino explorar sistemáticamente todos los grupos.

ARTICULO VI

LINFATICOS DE LA CABEZA Y DEL CUELLO

Los ganglios de la cabeza y del cuello comprenden:

1.° Seis grupos ganglionares: los ganglios *occipitales*, *mastoideos*, *parotídeos*, *submaxilares*, a los cuales se pueden anexionar los ganglios *genianos* y *submentonianos*. Constituyen una especie de collar que enlaza la parte superior del cuello en su unión con la cabeza; es el *círculo ganglionar pericervical* (Poirier y Cunéo).

2.° Dos grupos: los ganglios *sublinguales* y *retrofaríngeos*. Están situados por dentro del círculo pericervical;

3.° Dos grupos: los ganglios *cervicales anteriores* y *laterales* del cuello. Constituyen dos cadenas verticales descendentes situadas en las partes anteriores y laterales del cuello.

Estudiaremos, pues:

1.° El *collar o círculo ganglionar pericervical;*

2.° Los *ganglios sublinguales* y *retrofaríngeos;*

3.° Los *ganglios cervicales anteriores;*

4.° Los *ganglios cervicales laterales;*

5.° Estudiaremos, por último, para terminar, los *linfáticos de los tegumentos de la cabeza y del cuello.*

§ 1. — Collar ganglionar pericervical

El collar ganglionar pericervical comprende seis grupos: *occipital, mastoideo, parotídeo, submaxilar, geniano, submentoniano.*

A. Grupo occipital. — Es posible, con Rouvière, repartir los ganglios suboccipitales en tres grupos: superficiales, subaponeuróticos, submusculares o subesplenios.

a) *Ganglios superficiales.* — Generalmente en número de dos, del tamaño de un guisante, están situados ora detrás de las inserciones superiores del esterno-mastoideo, ora cerca de las inserciones del trapecio, debajo la piel que corresponde a la línea curva occipital superior (fig. 431, 1). Están en relación con la rama externa de la arteria occipital y el nervio occipital de Arnold mayor o sus ramas

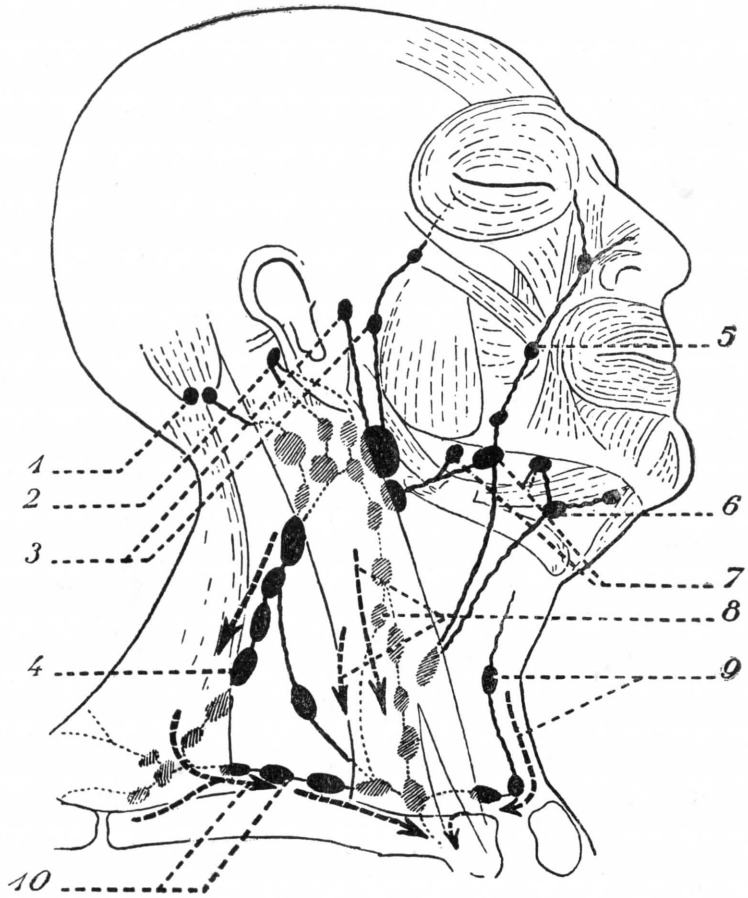

FIG. 431

Esquema de los grupos ganglionares de la cabeza y del cuello. Dirección de las principales vías linfáticas (según ROUVIÈRE).

1, ganglios occipitales. — 2, ganglios mastoideos. — 3, ganglios parotídeos. — 4, cadena del nervio espinal. — 5, ganglio geniano. — 6, ganglio submentoniano. — 7, ganglios submaxilares. — 8, cadena y vía yugular interna. — 9, cadena y vía yugular anterior. — 10, cadena y vía cervical transversa.

b) *Ganglios subaponeuróticos.* — Generalmente único (ROUVIÈRE), está situado sobre el esplenio, cerca de la línea curva occipital superior.

c) *Ganglios submusculares.* — Situados sobre el esplenio — ganglios subesplenianos de ROUVIÈRE — son en número de 1 a 3.

d) *Aferentes.* — Estos diversos grupos reciben los linfáticos de la zona occipital del cuero cabelludo y los de las regiones cutáneas y profundas de la parte superior de la nuca.

e) *Eferentes.* — Van a los ganglios laterales profundos del cuello y en particular a la cadena del nervio espinal.

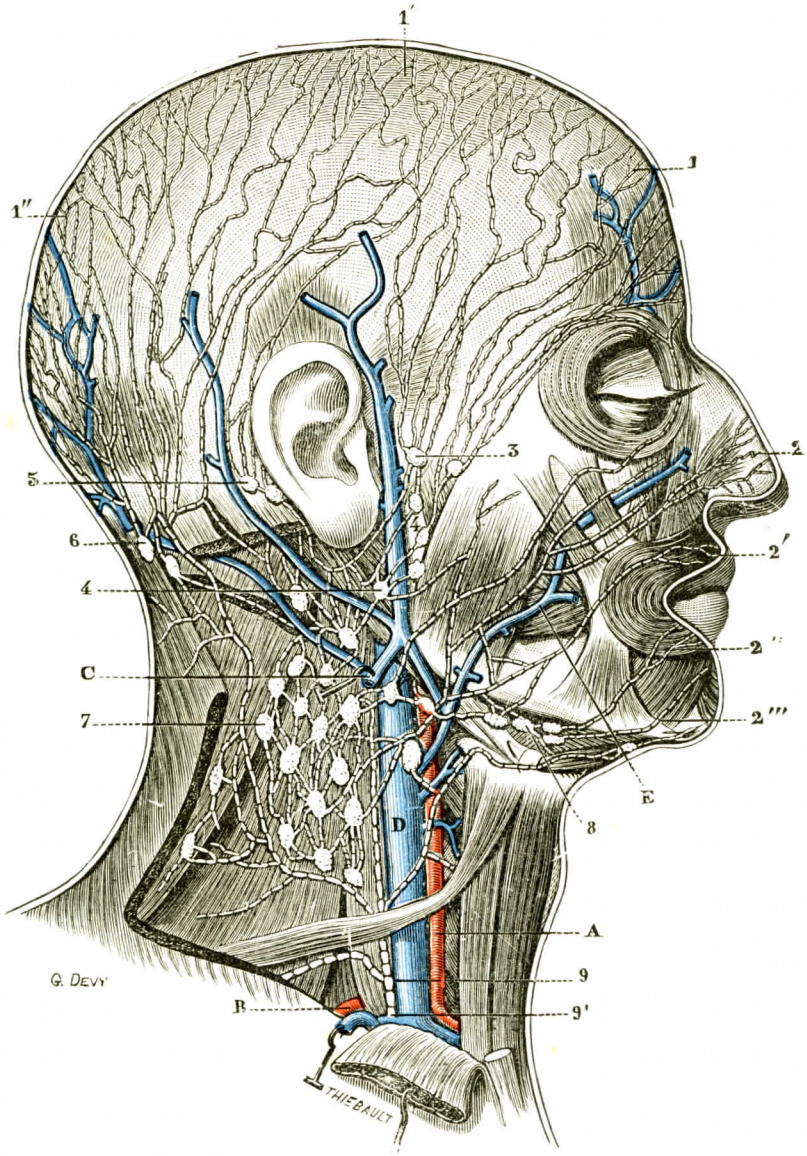

FIG. 432

Linfáticos de la cabeza y del cuello.

A, carótida primitiva. — B, arteria subclavia. — C, vena yugular externa. — D, vena yugular interna. — E, vena facial. — 1, 1', 1'', linfáticos frontales, parietales y occipitales. — 2, linfáticos de la nariz. — 2', 2'', linfáticos de los labios. — 2''', linfáticos del mentón. — 3, ganglio preauricular. — 4, ganglios parotídeos. — 5, ganglios mastoideos. — 6, ganglios suboccipitales. — 7, ganglios cervicales. — 8, ganglios submaxilares. — 9, gran vena linfática, que se abre, en 9', en la vena subclavia.

B. Grupo mastoideo. — a) *Ganglios.* — Los ganglios, en número de 1 ó 2, de pequeño volumen en el adulto, se hallan, cuando existen (faltan a menudo en el adulto), en la cara superficial de las inserciones anteriores y superiores del esternocleimastoideo (fig. 431, 2).

b) *Aferentes.* — Reciben los linfáticos de los tegumentos posteriores de la oreja, ganglios linfáticos de la zona parietal del cráneo.

c) *Eferentes.* — Desembocan en los ganglios posteriores de la yugular interna.

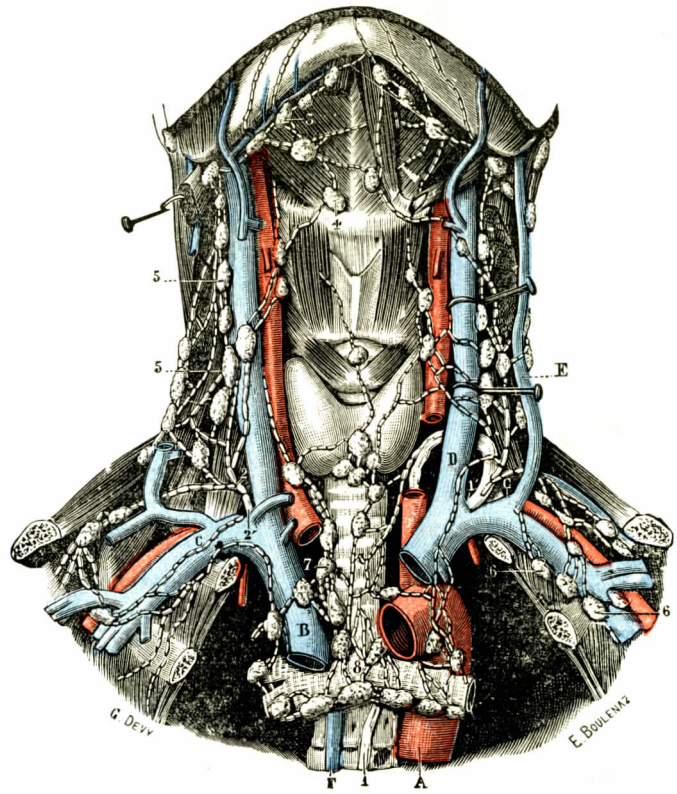

Fig. 433

Linfáticos del cuello y del tórax; parte anterior.

A, aorta. — B, vena cava superior. — C, vena subclavia. — D, yugular interna. — E, yugular externa. — 1, conducto torácico, con 1', su desembocadura en la vena subclavia izquierda. — 2, gran vena linfática, con 2', su desembocadura en la vena subclavia derecha. — 3, ganglios submaxilares. — 4, ganglios suprahioideos. — 5, 5, ganglios cervicales. — 6, ganglios axilares. — 7, ganglios traqueales. — 8, ganglios bronquiales.

C. Grupo parotídeo. — a) *Ganglios.* — Comprende tres grupos ganglionares, que son los siguientes: superficial, subaponeurótico extraglandular y profundo intraglandular (Rouvière).

α) *Grupo superficial.* — Está formado por 1 ó 2 ganglios (raramente 3 ó 4), *preauriculares.* Estos están situados generalmente delante del trago, a veces encima de él, a lo largo de los vasos temporales superficiales.

β) *Grupo subaponeurótico extraglandular.* — Estos ganglios están situados en el compartimiento parotídeo, pero inmediatamente debajo de la aponeurosis (Rouvière). Se encuentran: 1.°, 1 ó 2 *preauriculares* o *superiores;* 2.°, 1 a 3 *subauricu-*

lares o *inferiores*, en la región en que la vena yugular externa sale de la parótida (Rouvière), cerca del borde anterior del esternocleidomastoideo, en el extremo inferior de la glándula.

γ) *Grupo profundo intraglandular.* — Los ganglios están situados en el espesor de la glándula, en la proximidad de la vena yugular externa y del facial.

b) *Aferentes.* — El *grupo superficial* y el *grupo aponeurótico preauricular* reciben los linfáticos de la región frontal, de la raíz de la nariz, del párpado superior, de la mitad externa del párpado inferior, del pabellón de la oreja, del conducto auditivo externo, del labio superior y de la mejilla, y parcialmente, de la trompa de Eustaquio (Rouvière).

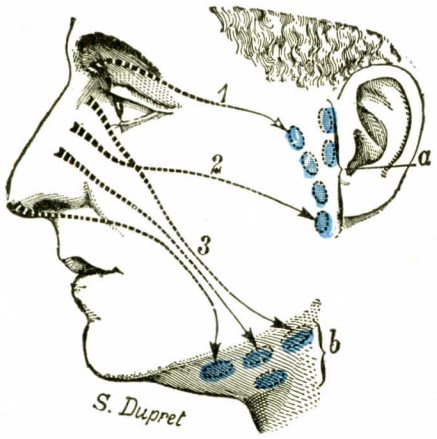

Fig. 434

Esquema de los linfáticos de la nariz (T.-J.).

a, ganglios parotídeos. — *b*, ganglios submaxilares. — 1, grupo de los linfáticos superiores. — 2, grupo medio. — 3, grupo inferior.

El *grupo subaponeurótico inferior* recibe colectores de la parótida, de la nariz, del labio superior, de la mucosa de la mejilla y de las encías de los molares.

El *grupo intraglandular* recibe colectores de la parótida, de la piel de las regiones frontal, temporal, de la glándula lagrimal, de la membrana del tímpano y de la trompa.

c) *Eferentes.* — Rouvière distingue tres vías: la primera, *retroglandular*, termina en la cadena yugular interna; la segunda, *vía venosa*, sigue la yugular externa y termina en la cadena yugular interna; la tercera, *vía arterial*, sigue la carótida externa y termina en un ganglio subdigástrico de la cadena yugular interna.

D. Grupo submaxilar — a) *Ganglios* — Los ganglios de este grupo son subaponeuróticos. Se disponen a lo largo de la cara interna y del borde inferior del maxilar inferior (fig. 431, 7).

Se pueden distinguir de 3 a 6, repartidos en cinco grupos (Rouvière): 1.°, *grupo periglandular:* 1 ó 2 ganglios en conexión con los vasos submentonianos; 2.°, *perivascular:* 1 ganglio grueso en relación con la arteria facial, delante de la vena; 3.°, *retrovascular:* 1 ó 2 ganglios detrás de la vena facial; 4.°, *retroglandular:* inconstante, formado por 1 ó 2 ganglios situados detrás de la glándula, por dentro y por debajo del ángulo del maxilar; 5.°, *intracapsular:* grupo inconstante y excepcional.

b) *Aferentes.* — Linfáticos del labio inferior, de la parte lateral del mentón, de la nariz, de la mejilla, de las encías, de los dientes, de la parte interna de los párpados, de la lengua por delante de la V lingual, de la glándula submaxilar, de la glándula sublingual y del suelo de la boca.

c) *Eferentes.* — Desembocan en los ganglios de la cadena yugular interna.

E. Grupo geniano o facial. — a) *Ganglios.* — Son ganglios de pequeño volumen, intercalados en los linfáticos de la cara que siguen la arteria y la vena faciales. Se distinguen: 1.°, el *ganglio maxilar inferior.* Es un nódulo subcutáneo, situado en la cara externa del maxilar inferior, delante del masetero. Se aplica al triangular de los labios, por delante de la vena facial; 2.°, los *ganglios buccinadores.* En numero de 2 a 4, se encuentran estos nódulos cerca de la comisura labial

(masa anterior de ROUVIÈRE) y en la proximidad de la penetración del conducto de Sténon en el buccinador (masa posterior); 3.°, el *ganglio nasogeniano* o *infraorbitario*. Es inconstante; cuando existe, se encuentra este nódulo cerca de la vena facial en el surco nasogeniano; 4.°, el *ganglio malar*. Es excepcional. Se le encuentra debajo y por fuera del ángulo externo del ojo (ROUVIÈRE y SOURDIN).

b) *Aferentes*. — Todos estos pequeños ganglios se hallan en los linfáticos de las regiones próximas.

c) *Eferentes*. — Van a los ganglios submaxilares.

F. GRUPO SUBMENTONIANO O SUPRAHIOIDEO. — a) *Ganglios*. — Variables en número, están aplicados al milohioideo en el espacio comprendido entre los vientres anteriores de los digástricos (fig. 431, 6).

b) *Aferentes*. — Proceden del mentón, del labio inferior, de las mejillas, de la encía, de los dientes medianos inferiores, del suelo de la boca y de la punta de la lengua.

c) *Eferentes*. — Desembocan en los ganglios de la cadena yugular interna y, a veces, en los ganglios submaxilares del mismo lado y, también, del lado opuesto.

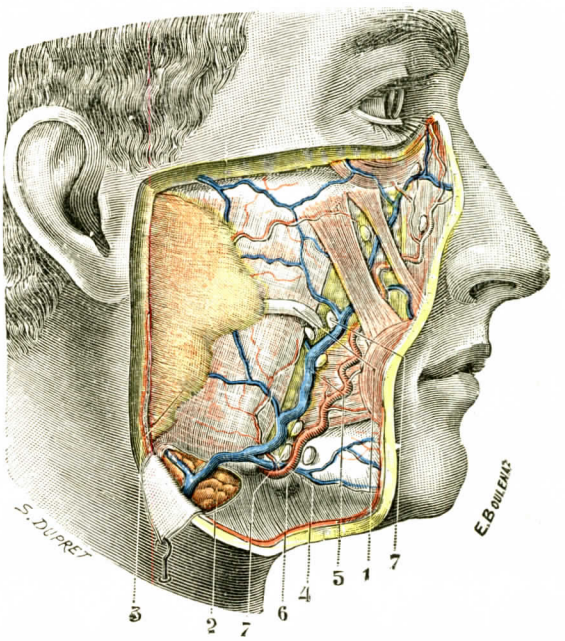

FIG. 435

Figura esquemática que indica los principales sitios que pueden ocupar los ganglios genianos (T.-J.).

1, conducto de Sténon. — 2, glándula submaxilar. — 3, parótida. — 4, arteria facial. — 5, vena facial. — 6, ganglio submaxilar. — 7, 7, ganglios genianos

§ 2. — GANGLIOS SUBLINGUALES Y RETROFARÍNGEOS

A. GRUPO SUBLINGUAL O LINGUAL. — *Ganglios*. — Son pequeños nódulos inconstantes, situados en el trayecto de los troncos colectores de la lengua. Unos se asientan en los linfáticos que acompañan los vasos linguales (ganglios laterales); los otros se intercalan en el trayecto de los linfáticos centrales, entre los dos geniogloso (véase tomo III, *Lengua*).

B. GRUPO RETROFARÍNGEO. — a) *Ganglios*. — Se distinguen en ganglios laterales y medianos (MOST). Los *ganglios medianos*, cuando existen, son nódulos interruptores, situados en los linfáticos de la cara posterior de la faringe, encima del hueso hioides; los *ganglios laterales*, generalmente en número de dos, se hallan frente a las masas laterales del atlas, en contacto del borde lateral de la pared posterior de la faringe, delante de la aponeurosis prevertebral (véase tomo IV, *Faringe*).

b) *Aferentes*. — Reciben linfáticos de las fosas nasales y de los senos, del paladar óseo y membranoso, del oído medio y, especialmente, de la mucosa de las porciones nasales y bucales de la faringe.

c) *Eferentes*. — De grueso calibre, 1 ó 2 vasos linfáticos desembocan en un ganglio externo de la cadena yugular interna (ROUVIÈRE); para llegar aquí, pasan

por detrás del ganglio cervical superior del simpático y del paquete vásculonervioso del cuello.

§ 3. — Ganglios anteriores del cuello

Se pueden distinguir dos grupos ganglionares: la cadena yugular anterior y los ganglios yuxtaviscerales. Todos estos ganglios están situados por debajo del hueso hioides, entre los dos paquetes vásculonerviosos.

1.° *Cadena yugular anterior* (Rouvière). — Está constituída por pequeños nódulos superficiales situados debajo de la aponeurosis cervical superficial, en relación con la vena yugular anterior. En la parte inferior del cuello se encuentran algunos ganglios situados en el espacio supraesternal (Paulet). Estos ganglios supraesternales son raros.

2.° *Ganglios yuxtaviscerales.* — Unos están situados: delante de la faringe *(grupo prefaríngeo)*, delante del cuerpo tiroides *(grupo pretiroideo)*, delante de la tráquea *(grupo pretraqueal)*, en las caras laterales de la tráquea *(cadenas recurrenciales)*. De todos estos grupos, el último es el más importante. Las cadenas recurrenciales están constituídas por ganglios filiformes, pequeños, satélites de los nervios recurrentes. A la izquierda, la cadena está delante del nervio; a la derecha, está detrás. Se cuentan de 4 a 10. Se concibe el interés de esta cadena en la patogenia de las compresiones recurrenciales. Reciben linfáticos del cuerpo tiroides, de la laringe, tráquea y esófago y los eferentes del grupo pretraqueal.

Los eferentes de los ganglios cérvicoanteriores yuxtaviscerales desembocan, unos en la cadena yugular interna, otros, directamente o por intermedio de los ganglios mediastinales, llegan a la izquierda al conducto torácico, y a la derecha, al confluente yúgulosubclavio.

§ 4. — Ganglios cervicales laterales

Unos son superficiales y otros profundos.

A. Ganglios laterales superficiales. — *Cadena yugular externa.* — Siguen la cadena yugular externa. Son en pequeño número (2 a 4) y en su parte superior van a los ganglios carotídeos interiores.

B. Ganglios laterales profundos del cuello. — Estos ganglios están sumergidos en una capa celuloadiposa que ocupa la región carotídea, el hueco supraclavicular, y se prolongan por detrás bajo el trapecio, hacia la región supraespinosa e infraespinosa, mientras que por abajo y por delante comunican por debajo de la clavícula con las regiones torácicas anteriores y axilares. Cuando están afectos de lesiones, estos ganglios forman masas enormes que adhieren a los vasos de los que son satélites, en particular a la vena yugular interna y a los órganos del hueco supraclavicular.

Adoptando la clasificación de Rouvière, distinguiremos tres cadenas: la *cadena yugular interna*, satélite de la vena; la *cadena del nervio espinal*, satélite de la rama externa del nervio espinal, y la *cadena de la arteria cervical transversa*, satélite de este vaso.

1.° Cadena yugular interna. — Está constituída por ganglios, de los cuales unos son externos y los otros anteriores en relación a la vena (fig. 436, 8).

a) *Ganglios externos.* — Aplicados a la parte externa del vaso, siguen a éste desde el vientre posterior del digástrico hasta el cruzamiento del omohioideo. Como

hace notar ROUVIÈRE, los ganglios pasan detrás de la vena, en la parte inferior del trayecto. La cadena se detienen en el confluente yúgulosubclavio. A la izquierda, el ganglio es más inferior, entra en conexión con el cayado del conducto torácico.

Todos estos ganglios están unidos entre sí por linfáticos; en la parte inferior, los eferentes se reunen en colector voluminoso, el *tronco yugular*. Este se abre ora

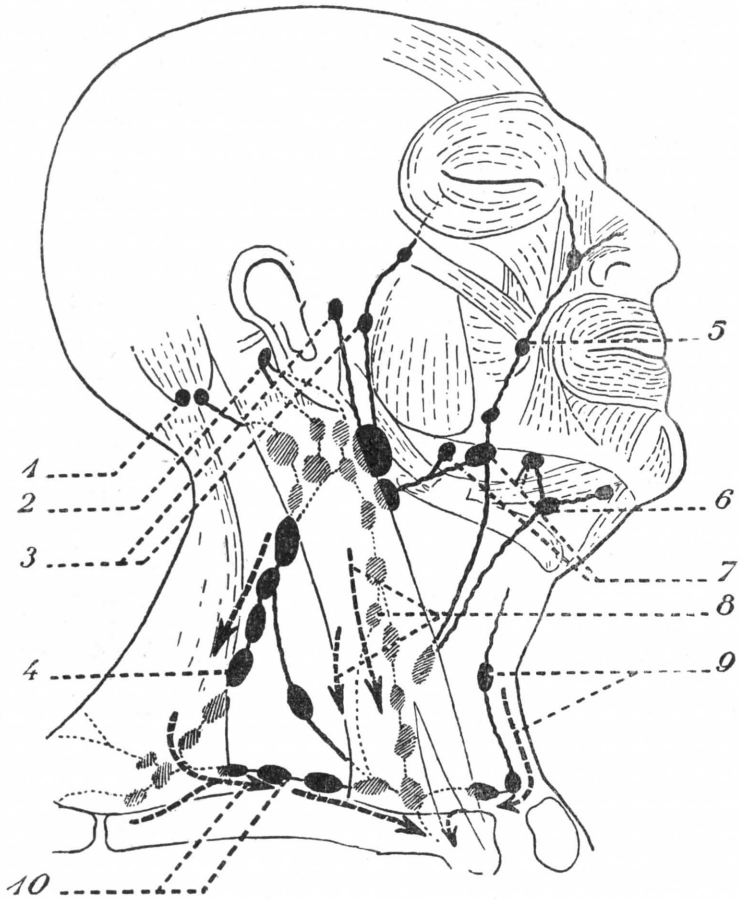

FIG. 436

Esquema de los grupos ganglionares de la cabeza y del cuello. Dirección de las principales vías linfáticas (según ROUVIÈRE).

1, ganglios occipitales. — 2, ganglios mastoideos. — 3, ganglios parotídeos. — 4, cadena del nervio espinal. — 5, ganglio geniano. — 6, ganglio submentoniano. — 7, ganglios submaxilares. — 8, cadena y vía yugular interna. — 9, cadena y vía yugular anterior. — 10, cadena y vía cervical transversa.

en la gran vena linfática a la derecha, ora directamente en el confluente yúgulo-subclavio; a la izquierda, en el cayado del conducto torácico o en el confluente yúgulosubclavio.

b) *Ganglios anteriores.* — En relación con la cara anterior de la vena, estos ganglios se disponen en tres grupos (ROUVIÈRE): el primero, *superior*, está comprendido entre el borde inferior digástrico y el tronco venoso tirolinguofacial, el más elevado de los ganglios y el más desarrollado; éste es el *ganglio principal de*

Küttner. El segundo, *mediano*, se dispone entre el tronco tirolinguofacial y el borde superior del omohioideo. El tercero, *inferior*, es excepcional; se halla entre el omohioideo y la terminación de la yugular interna.

2.° Cadena del nervio espinal (fig. 436, 4). — La cadena del nervio espinal es satélite de la rama externa de este nervio. Comienza a nivel del borde posterior del esternocleidomastoideo y se desliza por debajo del trapecio. Termina a lo largo del borde superior de la fosa supraespinosa, en donde se une al extremo externo de la *cadena cervical transversa* (véase más adelante). En este punto de unión existe una masa ganglionar (2 a 5) que constituye, en el feto y en el niño, la *masa ganglionar subtrapeciana cervical* (ROUVIÈRE).

La cadena del nervio espinal comprende de 5 a 10 elementos ganglionares. Como se ve, está tendida entre la cadena yugular interna por arriba y la cadena cervical transversa por abajo.

3.° Cadena cervical transversa (fig. 436, 10). — Como su nombre indica, se dispone transversalmente. Se extiende desde el extremo inferior de la cadena del nervio espinal hasta el confluente yúgulosubclavio (véase fig. 436). Sigue la arteria y las venas cervicales transversas, situadas delante de ellas. El ganglio más interno de esta cadena lo constituye el *ganglio de Troisier*, a veces invadido en el curso de la evolución del cáncer del estómago.

4.° Aferentes de los ganglios laterales profundos del cuello. — *a)* La *cadena yugular interna* recoge la linfa de la parte anterior de la cabeza y del cuello, así como colectores que proceden de las fosas nasales, de la faringe, del oído, lengua, paladar, glándulas salivales, amígdalas y cuerpo tiroides.

b) La *cadena del nervio espinal* recoge los eferentes de los ganglios occipitales, mastoideos y supraescapulares, así como los de la parte posterior y lateral del cuero cabelludo, de la nuca y de la región lateral del cuello y del hombro.

c) La *cadena cervical transversa* recibe los eferentes de la cadena del nervio espinal, así como linfáticos que proceden directamente de las regiones mamaria, ánterolateral del cuello y del miembro superior.

5.° Eferentes de los ganglios laterales profundos del cuello. — Todos los eferentes van, ya al confluente venoso yúgulosubclavio, ya a la gran vena linfática a la derecha o al canal torácico a la izquierda.

En resumen, todo el sistema linfático infraesternomastoideo y supraclavicular se resuelve en dos grandes corrientes: la una sigue la yugular interna; la otra se acoda y comprende dos segmentos: 1.°, un segmento oblicuo hacia abajo, atrás y afuera, satélite del nervio espinal; 2.°, un segmento transversal, satélite de la arteria cervical transversa superficial.

Estas dos grandes vías linfáticas tienen su origen, por arriba, en una masa ganglionar común en la que se vierte la mayor parte de la linfa procedente de las diferentes regiones de la cabeza.

Estas dos vías linfáticas comunican entre sí, como lo demuestran las inyecciones hechas por H. ROUVIÈRE. Este hecho es del mayor interés: el curetaje ganglionar del cuello, practicado en ciertas afecciones cancerosas, debe dirigirse, para ser completo, no sólo a las cadenas que acabamos de describir, sino también a los ganglios supraclaviculares.

§ 5. — Linfáticos de los tegumentos de la cabeza y del cuello

A. — Linfáticos de los tegumentos de la bóveda craneal

Estos linfáticos, muy sinuosos y a menudo anastomizados entre sí, asientan encima de la aponeurosis epicránea y del músculo frontooccipital. Se pueden distinguir tres territorios linfáticos principales, a saber: 1.°, territorio frontal o anterior; 2.°, territorio parietal o lateral, y 3.°, territorio occipital o posterior.

Los linfáticos del territorio frontal son tributarios de los ganglios parotídeos, preauricular, supraaponeurótico e infraaponeurótico.

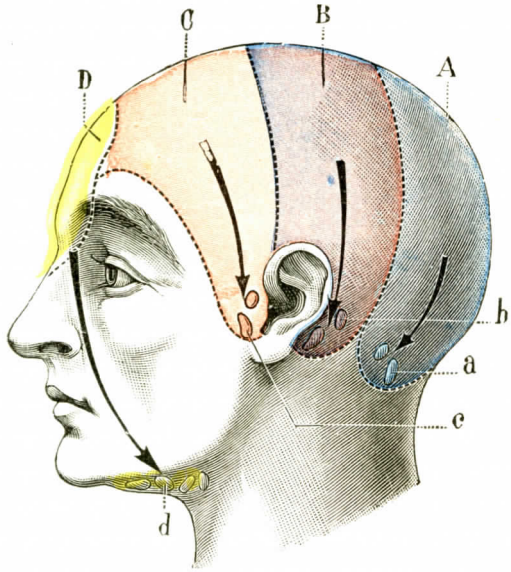

Fig. 437

Esquema que señala, sobre la cara lateral del cráneo, los diferentes territorios linfáticos del cuero cabelludo, cada uno con los grupos ganglionares de que son tributarios (imitada de Merkel) (T.-J.).

A, territorio occipital. — B, territorio parietal. — C, territorio frontal. — D, territorio prefrontal. — *a*, ganglios suboccipitales. — *b*, ganglios mastoideos. — *c*, ganglios parotídeos. — *d*, ganglios submaxilares.

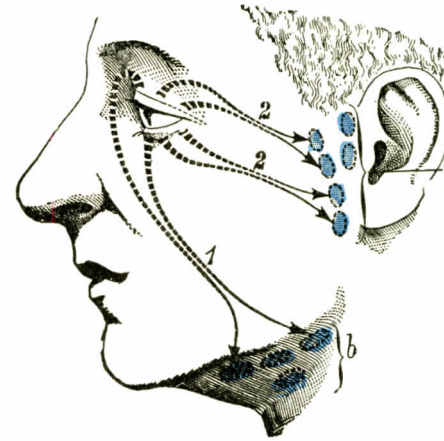

Fig. 437 *bis*

Esquema de los linfáticos de los párpados y de la conjuntiva (T.-J.).

1, linfáticos procedentes de la mitad interna de ambos párpados. — 2, linfáticos procedentes de la mitad externa de estos mismos párpados.

a, ganglios parotídeos superficiales. — *b*, ganglios submaxilares.

Los linfáticos del territorio frontal son tributarios de los ganglios parotídeos, preauricular, supraaponeurótico e infraaponeurótico.

Los linfáticos del territorio parietal son tributarios de los ganglios mastoideos. Los vasos eferentes pasan, pues, por detrás del pabellón de la oreja. Cuando faltan los ganglios mastoideos, los troncos colectores terminan en los ganglios laterales profundos del cuello y parotídeos inferiores (Rouvière).

Los colectores del territorio occipital terminan en los ganglios occipitales y en los ganglios profundos del cuello (véase fig. 432, pág. 576).

B. — Linfáticos de los tegumentos del cuello

1.° *Región suprahioidea.* — La red cutánea de esta región termina en los ganglios submentonianos, parotídeos inferiores y yugular externo.

2.° *Región infrahioidea.* — La red linfática de los tegumentos de esta región desemboca en la cadena yugular anterior y en la cadena yugular interna.

3.° *Región esternocleidomastoidea.* — Los colectores de esta región tienen direcciones variadas (ROUVIÈRE); son tributarios de las cadenas yugulares y de los ganglios parotídeos.

4.° *Región supraclavicular.* — Los linfáticos de los tegumentos de esta región van a las cadenas del nervio espinal o cervical transverso.

5.° *Región posterior del cuello.* — Los linfáticos de los tegumentos de esta región terminan, por abajo, en la cadena del nervio espinal o cervical transverso; en la parte superior de la nuca, desembocan a menudo en un ganglio occipital.

Nota. — Los linfáticos de los labios, de las paredes de la cavidad bucal, de la lengua, de las glándulas salivales, de la faringe, etc., se describirán con cada uno de estos órganos.

LIBRO V

SISTEMA NERVIOSO CENTRAL

CAPITULO PRIMERO

ANATOMIA GENERAL

Todos los animales, cualquiera que sea el lugar que ocupen en la serie, están dotados de la facultad de sentir, moverse y nutrirse. A la sensibilidad, a la motilidad y a la nutrición se añaden en los vertebrados superiores todo un conjunto de facultades nuevas, que presiden a los diferentes actos psíquicos y se comprenden en la denominación genérica de facultades intelectuales y afectivas.

El conjunto de los órganos destinados a estas varias funciones constituye el sistema nervioso, y se designa con el nombre de *neurología* (de *νευρον*, nervio, y *λογος*, tratado) la parte de la Anatomía que se ocupa en su descripción.

El sistema nervioso es primitivamente muy sencillo y sólo por una serie de transformaciones sucesivas llega a este grado de complejidad que lo caracteriza en el hombre. En algunos celentéreos, como la hidra de agua dulce, que está constituída simplemente por dos hojas celulares adosadas, el sistema nervioso se halla representado por células de origen ectodérmico, diseminadas en toda la extensión de la superficie externa del cuerpo y que desempeñan a la vez el papel de células sensitivas y de órganos contráctiles (*células neuromusculares* de KLEINENBERG). En otros animales del mismo grupo, ciertas medusas por ejemplo, que poseen órganos táctiles, una especie de ojos y bolsas auditivas, las células neuromusculares, fisiológicamente dobles, se han descompuesto en dos elementos histológicos distintos: células exclusivamente musculares y células esencialmente nerviosas, las cuales, en lugar de quedar diseminadas, como antes hemos dicho, se encuentran ahora agrupadas formando una especie de anillo. Pero estas células nerviosas están todavía situadas en el ectodermo y en perfecta continuidad con él.

Si nos elevamos gradualmente en la escala zoológica, vemos muy pronto que el aparato nervioso, aunque nace siempre en el seno del ectodermo, se va aislando poco a poco de él y se hunde debajo del tegumento externo, como para ponerse al abrigo de las injurias exteriores y proteger así las delicadas funciones que le están encomendadas. Así aislado y diferenciado, el sistema nervioso forma verdaderos órganos internos, de aspecto muy variable. En los anélidos, en los artrópodos y en los moluscos se compone de una serie de pequeñas masas o ganglios, unidos unos con otros por medio de delgados cordones o nervios: estos ganglios forman, por el lado ventral, una cadena regular y continua, que corona por delante el *collar esofágico*. En los vertebrados, finalmente, se presenta bajo la forma de un largo tallo de substancia nerviosa, más o menos abultado por el lado de la extremidad cefálica y alojado en un conducto óseo, el conducto cráneorraquídeo. Se le llama *eje cerebroespinal* o *neuroeje*.

Del órgano nervioso central, encerrado en el conducto óseo cráneorraquídeo, emanan cordones nerviosos, llamados *nervios*, que salen del conducto citado y van

luego, después de un trayecto más o menos largo, a ramificarse en los diferentes aparatos de la economía, aparato locomotor, aparato sensorial, aparato vascular, aparato digestivo, etc.

El sistema nervioso, considerado en su conjunto, comprende, pues, dos clases de órganos: 1.°, órganos centrales, alojados en el conducto óseo cráneorraquídeo, que constituyen el *sistema nervioso central;* 2.°, órganos periféricos, situados fuera de este conducto y que constituyen el *sistema nervioso periférico.* Sólo nos ocuparemos aquí en el sistema nervioso central. El sistema nervioso periférico será objeto de un libro aparte, el libro VI, que empezará el tercer tomo.

Considerado desde el punto de vista puramente morfológico el sistema nervioso central puede ser definido: la masa voluminosa de substancia nerviosa, a la vez blanca y gris, que ocupa el conducto neural de la columna vertebral y da origen a los nervios. Se le designa también con los nombres de *centros nerviosos, mielencéfalo, eje encéfalomedular, eje cerebroespinal, neuroeje.* Todos estos términos son sinónimos.

El mielencéfalo es, sin disputa, el órgano más importante del cuerpo, por razón de las altas funciones que le están encomendadas y que colocan al hombre, con justicia, en el primer lugar entre los primates. Desgraciadamente es también uno de los más complejos y de los menos conocidos.

Durante mucho tiempo, el estudio anatómico de los centros nerviosos se ha limitado a la simple enumeración de sus partes constituyentes, a una descripción vulgar de lo que se veía, ya en la superficie exterior, ya en cortes macroscópicos. En estos últimos tiempos, gracias al concurso de la fisiología experimental, de la anatomía patológica y del desarrollo, se ha llegado a descubrir, allí donde los métodos puramente anatómicos no podían hacernos ver otra cosa que substancia blanca o substancia gris, una serie de sistemas independientes que gozan cada uno de funciones especiales y perfectamente definidas. Por otra parte, los nuevos métodos de coloración, principalmente el método de Ehrlich con el azul de metileno y el método de Golgi con el cromato de plata, perfeccionado éste por Ramón y Cajal, han permitido a los histólogos aislar en su propia situación los elementos nerviosos, seguirlos en una larga extensión de su trayecto y comprobar, de un modo más claro y más preciso de lo que se había hecho hasta aquí, sus relaciones recíprocas. La morfología cerebroespinal ha sido así esclarecida con nueva luz, y si existen todavía en su dominio muchos puntos obscuros, sería injusto no reconocer que hay también gran número que están resueltos con claridad y determinados definitivamente.

Basta examinar un encéfalo despojado de sus envolturas o cortar de través un segmento cualquiera de la medula espinal, para comprobar que los centros nerviosos se componen esencialmente de dos substancias: una *substancia blanca* y una *substancia gris.* En la medula espinal la substancia gris está situada en el centro del órgano, y la substancia blanca en la periferia. En el encéfalo la substancia blanca es casi por completo central; en cuanto a la substancia gris, se encuentra en parte en la periferia (córtex) y en parte en el centro (núcleos optoestriados, núcleos del cerebelo, etc.). Pero estas dos substancias no difieren solamente por su aspecto, por su situación, por su consistencia, por sus atribuciones funcionales; difieren también desde el punto de vista estructural, e importa, antes de estudiarlas metódicamente en tal o cual parte del neuroeje, tener previamente una idea clara de su constitución anatómica general (1). En este concepto, el neuroeje contiene como elementos constituyentes, a la vez en sus partes blancas y en sus partes grises:

1.° *Elementos nerviosos;*
2.° *Elementos de sostén;*
3.° *Vasos sanguíneos y vías linfáticas.*

(1) Sería imposible comprender la anatomía del sistema nervioso central sin conocer su constitución celular. Nos veimos, pues, obligados, a pesar del plan general de la obra, a dar una breve descripción histológica de los centros nerviosos.

Estudiaremos separadamente cada uno de estos elementos y empezaremos por los más importantes, los *elementos nerviosos*.

ARTICULO PRIMERO

ELEMENTOS NERVIOSOS DE LOS CENTROS

El neuroeje presenta dos órdenes de elementos nerviosos: *fibras* y *células*. Estos dos elementos, digámoslo desde luego, se encuentran en la substancia gris; la substancia blanca no posee más que fibras (1).

§ 1. — Fibras nerviosas de los centros

Las fibras nerviosas constituyen el elemento esencial de la substancia blanca, pero existen también, en proporciones mucho menores, en la substancia gris. Aquí, como en los nervios periféricos, son simples conductores que transportan el influjo nervioso.

1.° Dimensiones. — Las fibras nerviosas de los centros son muy variables en sus dimensiones. Las más voluminosas miden hasta 150 μ de diámetro; las más pequeñas solamente tienen 4 ó 5 μ.

2.° Constitución anatómica.—Las fibras nerviosas que entran en la constitución de los nervios son fibras completas, es decir, se componen de tres partes: 1.ª, una parte central, más o menos regularmente cilíndrica, a la que Purkinje ha dado el nombre de *cilindroeje* y que también se denomina *axona* o *neurita;* 2.ª, alrededor del cilindroeje, una vaina gruesa, de substancia lipoide, la *mielina:* es la vaina de mielina; 3.ª, alrededor de este manguito de mielina, una membrana envolvente delgada: es la *vaina de Schwann*. No ocurre así en los centros.

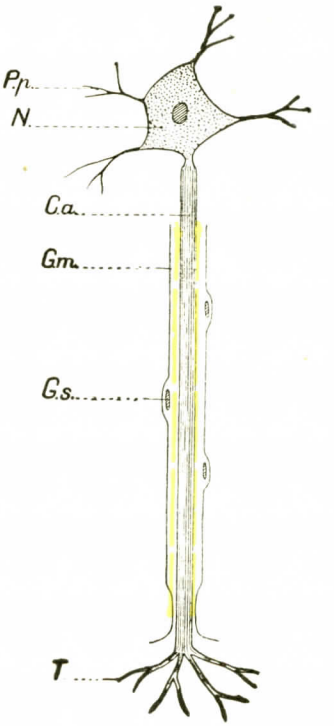

Fig. 458

Esquema de las fibras nerviosas.

N, núcleo de la cúlula nerviosa. — P.p., prolongación protoplasmática. — C.a., cilindroeje. — G.m., vaina de mielina. — G.s., vaina de Schwann con sus núcleos. — T, terminación del cilindroeje.

Fundándonos en las ideas actuales, que hacen de la mielina un producto elaborado por el cilindroeje, se pueden clasificar las fibras nerviosas de la manera siguiente: 1.°, las fibras sin vaina de Schwann *(fibras elementales)*, que comprenden: *a)* las fibras desnudas; *b)* las fibras de mielina de los centros nerviosos; 2.°, las fibras con vaina de Schwann *(fibras completas)*, que comprenden: *a)* las fibras de Remak; *b)* las fibras de mielina y con vaina de Schwann.

Estos últimos aspectos pueden, por lo demás, sucederse a lo largo de una sola y única fibra (fig. 439). Por ejemplo, si examinamos una fibra nerviosa motriz emanada de una célula ganglionar de los cuernos anteriores de la medula, vemos

(1) Deseo expresar mi reconocimiento a mi amigo el doctor Juan Dechaume, que me ha prestado su preciosa colaboración en la exposición e ilustración de la anatomía de la estructura del sistema nervioso central.

que en su nacimiento, es decir, en el cono de origen, está representada por un *cilindroeje desnudo*. Este cilindroeje se cubre de una vaina de *mielina* en la porción intramedular de las raíces anteriores. La *vaina de Schwann* aparece únicamente en las raíces anteriores y se continúa en el nervio. Persiste así en la mayor parte de su trayecto. En la proximidad de su terminación, la fibra nerviosa pierde su mielina, luego la vaina de Schwann desaparece a su vez y el cilindroeje queda desnudo como en su origen.

En los centros, la vaina de Schwann falta constantemente. La vaina de mielina falta en la mayoría de las fibras de la substancia gris; en efecto, la presencia de las vainas de mielina es la que da a la substancia blanca su coloración.

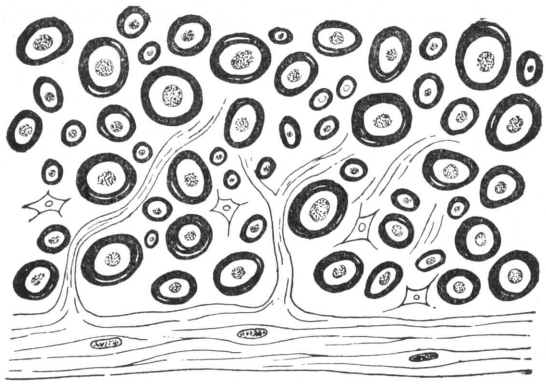

FIG. 439

Corte histológico esquematizado de la región marginal de la medula.

Después de coloración por el método de LOYEZ, los granos de mielina aparecen en capas negras concéntricas.

El *cilindroeje*, emanado de una célula nerviosa, es la parte más importante de la fibra nerviosa. *Visto en estado vivo*, es un tallo hialino que contiene mitocondrias, en el que no se comprueba ninguna neurofibrilla. Es abundante en agua. Después de deshidratación y coloración se tiene, por el contrario, la impresión de que está constituído por neurofibrillas longitudinales independientes o anastomizadas, sumergidas en una substancia fundamental, el *axoplasma* o *neuroplasma*.

La *vaina de mielina* se extiende alrededor del cilindroeje con una disposición en hojas. Vista en cortes transversales de la medula, después de coloración por el método de LOYEZ (fig. 439), las fibras de mielina aparecen en forma de círculos más o menos deformes. En el centro de cada uno de ellos se ve el corte del cilindroeje y en todo su rededor, la vaina de mielina, constituída, no por una capa homogénea única, sino por un sistema de capas concéntricas en número de cuatro o cinco para cada fibra.

La vaina de mielina ofrece también en los centros interrupciones de dos órdenes: las *incisuras* oblicuas, muy delgadas, de SCHMIDT y LANTERMAN, con el aparato filamentoso de REZZONICO, y *estrangulaciones* de RANVIER que limitan segmentos interanulares. TOURNEUX y LEGOTT, SCHIFFERDEKER y ROSELL, han demostrado la presencia de estas estrangulaciones, negadas por algunos autores en los centros. NAGEOTTE ha evidenciado en estas estrangulaciones el doble brazalete espinoso y el disco de refuerzo (fig. 440)

Parece demostrado en la actualidad que los diferentes aspectos descritos por los autores para la mielina son artificios de preparación. No parece dudoso, en cambio, después de los trabajos de NAGEOTTE, que la mielina pertenezca, como quieren los clásicos, a la vaina de Schwann; forma parte integrante del cilindroeje, del que es una capa externa diferenciada con un objeto especial: el estudio de las mitocondrias ha demostrado a NAGEOTTE que la vaina de mielina es una gigantesca mitocondria compuesta. Estamos lejos del papel aislador atribuído en otro tiempo a esta vaina.

La *vaina de Schwann* no existe en los centros. CAJAL identifica como neurilema una membrana de tenuidad muy grande. RANVIER ha demostrado que las

fibras de los centros ofrecen de trecho en trecho núcleos aplicados junto a una de sus caras y sumergidos en el seno de una hoja protoplasmática más o menos extensa.

Desde los trabajos de DEL RÍO ORTEGA (1921), el cuarto tipo de célula neuróglica, la *oligodendroglia*, es el que parece constituir la glia interfascicular que forma a las fibras nerviosas de los centros envolturas que se pueden homologar con las vainas de Schwann de los nervios. De ello resulta que en los centros, como en los nervios, la fibra nerviosa aparece como una fusión sincitial protoplasmática, de origen neuróglico, en la que vive en simbiosis otro protoplasma, el de la neurita emanada de la célula ganglionar.

3.° Colaterales. — Está universalmente admitido hoy día, y debemos el conocimiento de este hecho a las investigaciones de GOLGI y de RAMÓN Y CAJAL, que los cilindroejes, durante el trayecto, emiten divisiones secundarias, de importancia variable, designadas hoy día con el nombre genérico de *colaterales*. Estas colaterales son a veces muy numerosas.

Más adelante, al tratar de la doctrina de la neurona, volveremos a insistir respecto a estas colaterales.

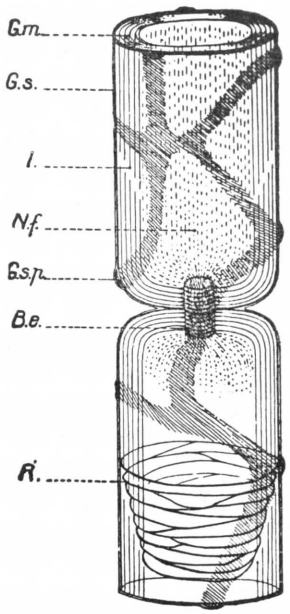

FIG. 440

Reconstitución esquemática de una fibra nerviosa con mielina (según NAGEOTTE).

G.m., vaina de mielina y sus hojuelas. —I., incisura de Schmidt-Lanterman, que contiene, R, aparato de Rezzonico. — B.e., doble brazalete espinoso. — G.s., vaina de Schwann. — G.s.p., red protoplasmática marginal de la vaina de Schwann. — N.f., neurofibrilla.

§ 2. — CÉLULAS NERVIOSAS DE LOS CENTROS

La célula nerviosa no es solamente una unidad anatómica, es una unidad fisiológica: toda fibra nerviosa representa una prolongación de este elemento, y mientras las fibras nerviosas desempeñan el papel de simple conductor, las células nerviosas son verdaderos centros: *centros receptores* para las impresiones periféricas, *centros de emisión* para las incitaciones motrices, *centros de elaboración* para los fenómenos que constituyen la vida psíquica, etc. Las células son, pues, el elemento fundamental del eje encéfalomedular.

Del cuerpo celular parten prolongaciones: la *neurita*, que constituye el cilindroeje de una fibra nerviosa; las *dendritas* o prolongaciones protoplasmáticas. Estas prolongaciones son las que, por su número y por su modo de inserción, crean las diversas modalidades celulares.

A. — CONSIDERACIONES GENERALES

1.° Situación. — Las células nerviosas, salvo algunas excepciones, no suelen encontrarse sino en las partes grises, y a su presencia, particularmente a los corpúsculos pigmentarios contenidos en su protoplasma, la substancia gris debe la coloración más o menos obscura que le es propia. Esta coloración puede en ciertos puntos, a consecuencia de la abundancia de pigmento, llegar a ser francamente negruzca: tales son el *locus cœruleus* del cuarto ventrículo y el *locus niger* del pedúnculo cerebral.

2.° Variedad de formas. — Las células nerviosas, según los puntos en que se examinan, pueden ser globulosas, ovoides, piramidales, estrelladas, etc. Pero tienen un carácter común: el de dar origen en su periferia a cierto número de prolongaciones. Se distinguen así las células *unipolares* con una sola prolongación, células *bipolares* y células *multipolares*.

La célula nerviosa *apolar*, es decir, sin prolongación, no se encuentra en el hombre en estado adulto: es un estadio evolutivo embrionario de las células nerviosas. Esta clasificación es incompleta. Sería mejor substituirla por la de CAJAL. Con este eminente neurólogo distinguiremos: 1.°, las células *estrelladas*, cuyas prolongaciones radian en todas direcciones (fig. 441, 3); ejemplo: las células radiculares de la medula; 2.°, las células con un *grueso tronco protoplasmático* terminado por ramificaciones en penacho y emitiendo en su trayecto ramificaciones secundarias; ejemplo: las células piramidales de la corteza (fig. 441, 4); 3.°, las células de *penacho*, *opósitopolar*, con un tronco largo, ramificado, y en el polo opuesto un fascículo de dendritas; ejemplo: las células del cuerno de Ammon (fig. 441, 2); 4.°, las *células de arborizaciones protoplasmáticas monopolares*, cuyos troncos protoplasmáticos y las dendritas se desprenden del mismo lado, lado opuesto a la axona; ejemplo: las células de Purkinje del cerebelo (fig. 441, 1).

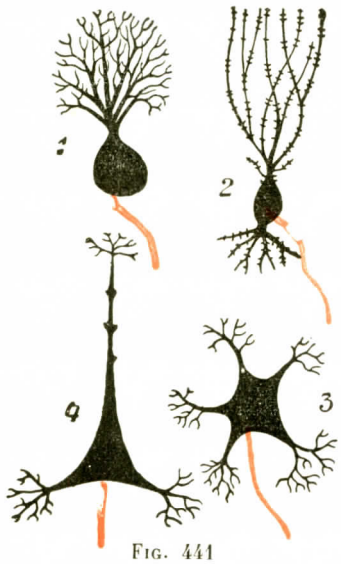

FIG. 441

Tipos de células nerviosas.

1, célula de Purkinje del cerebelo. — 2, células del cuerno de Ammon. — 3, célula radicular de la medula. — 4, célula piramidal de la corteza cerebral.

Cilindroeje en rojo; dendritas en negro.

3.° Volumen. — Muy diferentes por sus formas, las células nerviosas lo son también por su volumen. En ciertos peces las células radiculares alcanzan 500 μ y son visibles a simple vista; en el hombre hay células gigantes, como las de la corteza motriz del cerebro, que miden de 70 a 80 μ; las de los cuernos anteriores de la medula llegan a tener de 100 a 130 μ. Son menos voluminosas en las regiones sensitivas, en los cuernos posteriores por ejemplo. Las menores, de 5 a 6 μ, por lo tanto de dimensiones inferiores a la de un glóbulo rojo, se encuentran en la corteza del cerebelo (granos).

Parece que haya en ciertos límites una relación entre la talla del animal y el volumen de una misma variedad de célula. Pero el tamaño de una célula parece sobre todo guardar relación con la longitud de la neurita. Parece depender también del diámetro y sobre todo del número y de las dimensiones de sus ramificaciones. Según CAJAL, la extensión de las ramificaciones últimas de la axona regiría el volumen de la célula: la talla de ésta *depende del grado de elevación de su funcionamiento* (ATHIAS).

B. — CONSTITUCIÓN HISTOLÓGICA

Las células de los centros ofrecen a nuestra consideración las tres partes siguientes: 1.ª, el cuerpo celular; 2.ª, el núcleo; 3.ª, las prolongaciones.

1.° Cuerpo celular. — Los reactivos fijadores coagulan y alteran el aspecto del *citoplasma* que constituye el cuerpo celular. El método de NISSL (endureci-

miento y fijación por el alcohol, después coloración por el azul de metileno), muestra que *algunas partes de la célula se coloran, mientras que otras no:* las primeras se denominan *partes cromáticas* (de χρωμα, color); las segundas se llaman *partes acromáticas* (de α, privativa, y χρωμα, color). Estudiémoslas separadamente:

A. PARTES ACROMÁTICAS. NEUROFIBRILLAS. — Las partes acromáticas son aquellas que no se coloran por la acción del azul policromo (método de NISSL). En cambio, son perfectamente puestas de manifiesto por los procedimientos de DONAGGIO, RAMÓN Y CAJAL, APATHY, BETHE y por el método de BIELCHOWSKY.

Se presentan con la forma de fibrillas extremadamente finas, dirigidas en todos sentidos, que se entrecruzan bajo los ángulos más diversos: éstas son las *neurofibrillas* de los autores modernos, palabra empleada ya por SCHULTZE.

Las neurofibrillas ocupan toda la extensión del cuerpo celular, tanto en superficie como en profundidad. Pero se distribuyen generalmente en dos planos: un plano superficial, que ocupa las capas más externas del protoplasma, *plano cortical*, y un plano profundo que se desarrolla alrededor del núcleo, *plano perinuclear*. La figura 442 nos muestra muy claramente estos dos planos: el *plano perinuclear*, concéntrico al núcleo, de mallas muy apretadas, y alrededor de él, el *plano cortical*, de mallas extremadamente laxas.

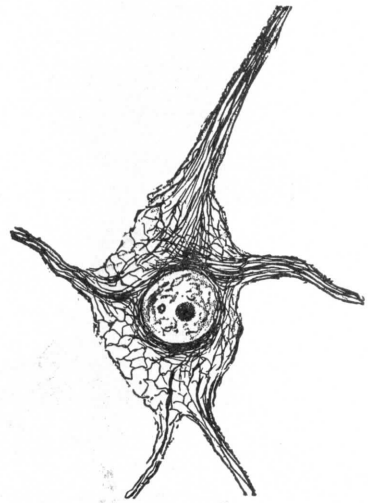

FIG. 442

El retículo endocelular, con sus dos planos, visto en una células de los cordones de la medula (según MARINESCO).

Se observa perfectamente que el retículo, muy denso alrededor del núcleo, está constituído en la región cortical por mallas mucho más anchas.

Si examinamos ahora las neurofibrillas a nivel de los polos celulares, mejor dicho, en los puntos de donde parten las prolongaciones nerviosas, vemos que estas neurofibrillas, hasta entonces más o menos espaciadas en el citoplasma, se aproximan, se unen las unas a las otras y, de esta manera dispuestas en fascículos, pasan a las prolongaciones para contribuir a su formación. Y esto ocurre tanto a nivel de las prolongaciones protoplasmáticas (dendritas) como a nivel de las prolongaciones cilindroaxiles: unas y otras tienen exactamente la misma constitución anatómica; son morfológicamente equivalentes, y decimos *morfológicamente*, porque veremos más adelante que *fisiológicamente* tienen cada una su papel.

Procediendo en sentido inverso y siguiendo esta vez de las prolongaciones a las células, podemos observar que las neurofibrillas que forman estas prolongaciones, al llegar al cuerpo celular se separan las unas de las otras y, más o menos ramificadas, se esparcen en la masa protoplasmática para formar el retículo anteriormente descrito.

Pero ¿*qué les sucede a las neurofibrillas* una vez penetran en el cuerpo celular, y cómo se conducen las unas con relación a las otras? La cuestión es muy importante. Nos hallamos en presencia de dos opiniones:

La primera, emitida por BETHE, se funda en el hecho de la *independencia recíproca de las neurofibrillas:* cada neurofibrilla, sea cual fuere su trayecto en el cuerpo celular al que llega, como la prolongación nerviosa por donde transcurre,

constituiría una unidad anatómica que no se interrumpiría y, por otra parte, no se anastomizaría con las vecinas (fig. 443).

Contrariamente a esta opinión, las investigaciones de DONAGGIO y de RAMÓN Y CAJAL, confirmadas después por las de numerosos histólogos, tienden a establecer que las neurofibrillas que entran en la constitución de las prolongaciones nerviosas, sean cilindroaxiles, sean protoplasmáticas, se ramifican al entrar en la célula y se anastomizan entre sí, de manera que forman en su conjunto, no un fieltro ni un plexo, sino una verdadera red: es la *red endocelular* o *intracelular*, que se designa también a veces con los nombres de *red intrasomática*, *red citoplasmática* (fig. 444). Volveremos a ocuparnos en ella a continuación.

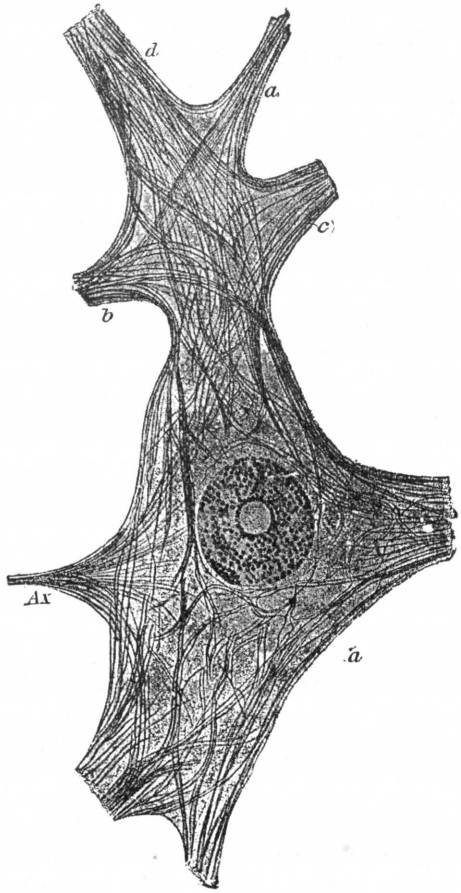

FIG. 443

Las neurofibrillas en su trayecto endocelular (célula del asta anterior de la medula en el hombre, según BETHE).

Ax, prolongación cilindroaxil.—*a*, *b*, *c*, *d*, prolongaciones protoplasmáticas. — Se ve manifiestamente en esta figura el retículo fibrilar del cuerpo protoplasmático; se ve también cierto número de fibrillas dirigirse directamente de una prolongación protoplasmática, ora al cilindroeje, ora a otra prolongación protoplasmática.

La red endocelular es actualmente aceptada por la gran mayoría de los histólogos que se han ocupado en la estructura fina de las células nerviosas, por ROSSI, SCHAFFER, VAN GEHUCHTEN, MICHOTTE, JORIS, MARINESCO, etc. Esta red existe en el interior de todas las células del sistema nervioso central, como también en las de los ganglios nerviosos periféricos: presenta, no obstante, en su disposición algunas variantes, según las células en que se considere. Hemos visto anteriormente que, de una manera general, se dispone en dos planos de aspecto muy distinto: un *plano superficial* o *cortical* y un *plano profundo* o *perinuclear*. Por otra parte, RAMÓN Y CAJAL describe en la red endocelular, como por lo demás en cada una de las prolongaciones nerviosas que a ella se dirigen, dos órdenes de filamentos: 1.°, filamentos gruesos o *primarios*, que se tiñen especialmente por el método de BETHE y que terminan de ordinario en la pared perinuclear; 2.°, filamentos mucho más finos o *secundarios*, que ocupan de preferencia la red cortical. Esta disposición es sobre todo apreciable en las células de pequeñas y medianas dimensiones (fig. 442). En las células grandes, especialmente en las células motoras del asta anterior de la medula, es más difícil de ver, a causa de la abundancia y de la aproximación de las neurofibrillas.

DONAGGIO admite, por su parte, fundándose exclusivamente en su trayecto, dos órdenes de neurofibrillas: las *unas*, que se dirigen a la red y la reconstituyen; las *otras*, que no hacen más que atravesar el cuerpo celular sin presentar relaciones con dicha red. Distingue respecto a este particular dos especies de células nerviosas: 1.ª, células ordinariamente pequeñas, en las cuales todas las fibrillas llegadas a la célula por sus diversas prolongaciones se esparcen en la red citoplasmática; 2.ª, células en las cuales, al lado de las fibrillas que, como anteriormente, se dirigen a la red, se ven otras fibrillas llamadas *independientes*, que, sin tomar parte en la formación de la red, siguen el borde del cuerpo celular, para, después

de un trayecto más o menos largo, pasar a una prolongación vecina de aquella de que proceden.

Estas fibrillas, que conservan de esta manera su independencia, su individualidad, se ven perfectamente en las preparaciones obtenidas por el método de BETHE (fig. 443). Pero también se ven perfectamente en las preparaciones de DONAGGIO (fig. 444). Se dirigen según los casos: 1.°, de una prolongación protoplasmática a la prolongación cilindroaxil; 2.°, de una prolongación protoplasmática a otra prolongación protoplasmática vecina; 3.°, de una prolongación protoplasmática a otra prolongación protoplasmática más o menos lejana.

La *porción acromática* de las células nerviosas, la que no se tiñe con el método de NISSL, pero que ponen claramente de manifiesto los métodos de DONAGGIO, de BETHE, de RAMÓN Y CAJAL, está representada, para el cuerpo celular, por una vasta red de neurofibrillas que van a sus prolongaciones o que proceden de ellas.

Esta red, según CAJAL, puede tener diferentes tipos: fasciculado o plexiforme; reticulado; fascículo-rreticulado; por último, de retículo perinuclear.

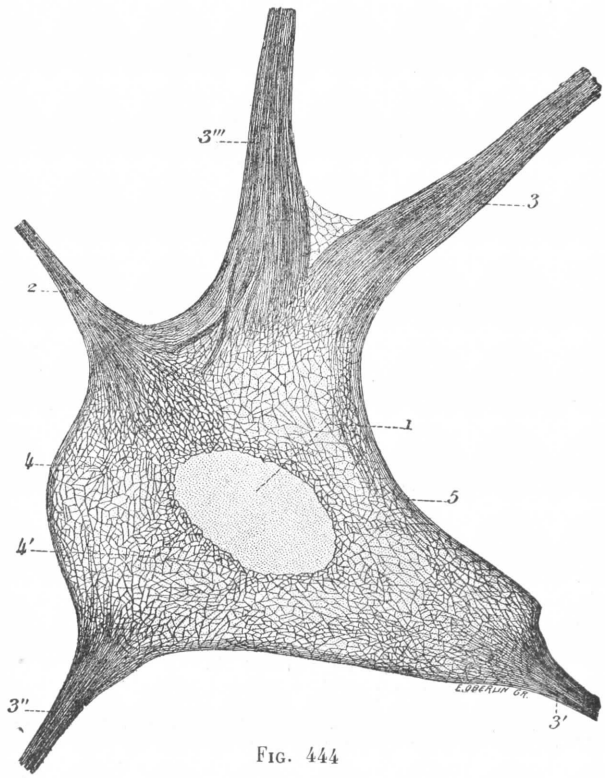

FIG. 444

La red nerviosa endocelular vista en una célula radicular del conejo adulto (según DONAGGIO).

1, núcleo. — 2, cilindroeje. — 3, 3, 3, prolongaciones protoplasmáticas. — 4, red endocelular, plano cortical, con 4', plano perinuclear (poco marcado en esta célula). — 5, haz de fibrillas independientes que van de la prolongación 3 a la prgolonación 3', sin pasar por la red.

Se podría creer que las neurofibrillas son el elemento específico de la neurona. Sin embargo, algunos hechos tienden a demostrar que se trata sin duda de formaciones artificiales. En efecto, las fibrillas no se ven en las células vivas. Serían debidas a la yuxtaposición en series de gránulos infinitamente pequeños, las *neurobionas*, unidas por una substancia viscosa. Pero los métodos que evidencian las neurofibrillas deben conservarse; son preciosos para demostrar las terminaciones nerviosas y para precisar el modo de unión de las neuritas.

B. PARTES CROMÁTICAS. — a) *Substancia cromófila.* — Las partes cromáticas, que se designan también, a causa de su gran afinidad por el reactivo colorante, con el nombre de *partes cromófilas*, están formadas por una substancia especial llamada *cromatina*. Hállase ésta constituída por granulaciones elementales aglutinadas entre sí por una substancia amorfa homogénea» (MARINESCO): son los *corpúsculos cromáticos*, *granos cromáticos*, *cuerpos de Nissl*, de diferente aspecto según se les examine en el centro de la célula o en la periferia. En el centro son masas poligonales, relativamente pequeñas, de contornos irregulares, que forman alrededor del núcleo zonas concéntricas más o menos bien trazadas. A medida que se alejan del

núcleo, los corpúsculos cromáticos se hacen más voluminosos y, además se alargan hasta formar husos, los cuales se disponen paralelamente al contorno del protoplasma celular. Estos husos, a nivel de los polos, se inclinan hacia fuera y penetran entonces en las diversas prolongaciones de la célula, donde afectan constantemente una dirección longitudinal: atenúanse poco a poco y acaban por desaparecer a cierta distancia. Es de notar, y el hecho lo indicó por vez primera SCHAFFER (1893), que para cada célula hay siempre una prolongación en la que nunca penetran las masas cromáticas: es la prolongación cilindroaxil (fig. 445). Es, pues, muy fácil, en células tratadas por el método de NISSL, distinguir esta prolongación cilindroaxil de las otras prolongaciones celulares.

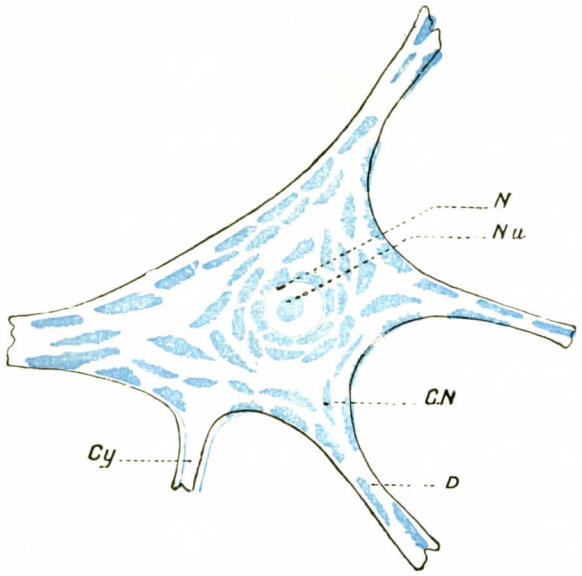

FIG. 445

Célula nerviosa del cuerno anterior de la medula colorada por el método de NISSL.

N, núcleo, con Nu, nucléolo. — Cy, cilindroeje. — D, dendrita. — C.N., cuerpo de Nissl, granos cromáticos.

No todas las células nerviosas se comportan de la misma manera respecto al azul de metileno. Bajo la acción de este reactivo, las unas se coloran por completo, a la vez su núcleo y su protoplasma: son las *células somatocromas* (de σωμα, cuerpo de la célula). Las otras, especialmente las células del cerebelo, se coloran únicamente en su núcleo: se las designa con el nombre de *células cariocromas* (de καρυον, núcleo).

Por otra parte, la cromatina celular presenta en su forma y en su modo de disposición numerosas variedades, y a este particular podemos admitir, con NISSL, tres grupos de células nerviosas, a saber: 1.°, *células esticocromas* (de στιχος, estriado), en las cuales la substancia cromática se compone de grandes bloques, que no continúan entre sí, sino que están separados unos de otros por las trabéculas del retículo, lo que da al conjunto un aspecto más o menos estriado; 2.°, las *células griocomas* (de γρυ, granulaciones), en las cuales la cromatina se presenta bajo la forma de granulaciones irregulares, pero de pequeñas dimensiones; 3.°, las *células arquiocromas* (de αρκυς, red), en las cuales la substancia cromática muestra una disposición en forma de red. Pero estos cuerpos de Nissl, según MALOND, se ordenan diferentemente según se trate de un elemento motor, sensitivo o simpático.

La significación funcional de los depósitos cromáticos que presenta la célula nerviosa es todavía muy obscura. Se tiende a admitir, no obstante, que la cromatina está en relación con la actividad propia de la célula considerada como centro de energía; y lo que parece justificar semejante conclusión es que los corpúsculos cromáticos se reducen a medida que la célula funciona *(cromatólisis)* y que ya no se les encuentra en las células fatigadas por un exceso de trabajo. MARINESCO supone que la corriente aferente, la que llega a la célula por sus prolongaciones protoplasmáticas, sufre modificaciones de intensidad al atravesar la célula nerviosa gracias a los elementos cromáticos del protoplasma: «La onda nerviosa, dice, sufre un aumento de energía potencial debido a la conmoción de los elementos cromatófilos; las vibraciones nerviosas aumentan de amplitud e intensidad.» En cuanto al mecanismo íntimo de este aumento de energía potencial, MARINESCO cree deberlo referir a actos químicos, en los que intervienen los corpúsculos cromáticos.

Si la substancia cromática no se ve en la célula viva, las modificaciones del aspecto de este precipitado son un reactivo excelente del estado patológico de la célula nerviosa. Desde el punto de vista químico, HELD y MAC CALLUM han comprobado la presencia de fósforo y hierro. Se trata de una núcleoproteína a la que el ácido nucleico débilmente unido a las proteínas o no saturado da una reacción basófila como la del núcleo.

b) *Canalículos endocelulares; aparato reticular interno de Golgi.* — NILIS, discípulo de VAN GEHUCHTEN, señaló en 1898 en el protoplasma de las células nerviosas la existencia de cordones pálidos más o menos flexuosos y retorcidos, incoloros, que designó con el nombre de *espiremas*. HOLMGREN, en 1899, describió en el protoplasma de las células ganglionares canalículos finos: la *trofosponja*. Antes que ellos, GOLGI (1898) había ya señalado en el protoplasma de las células nerviosas un sistema de filamentos tortuosos, amarillentos, que constituían una red en la parte media del cuerpo celular: el aparato reticular interno de Golgi (fig. 446). CAJAL ha descrito (1907) cavidades irregulares análogas. Estas formaciones son morfológicamente idénticas. HOLMGREN las ha referido primero al sistema linfático; luego, según él, la trofosponja, formación que no es especial de las células nerviosas, se convierte en una serie de lagunas que representan prolongaciones intracelulares del tejido conjuntivo o neuróglico próximo. El valor vital de estas formaciones es problemático. Se puede admitir que en el gel rígido, muy viscoso, que constituye el citoplasma, zonas de menor viscosidad dan, después de fijación de la célula, los aspectos que acabamos de describir.

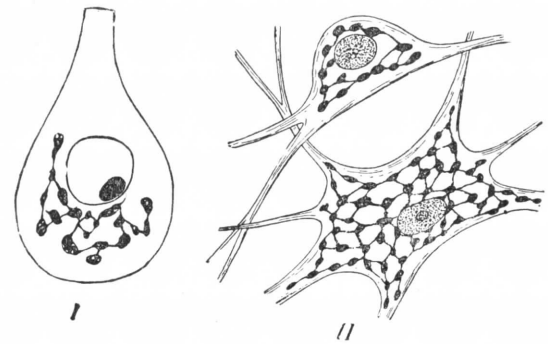

FIG. 446

I, red cavitaria de Golgi-Holmgren, células de la medula espinal de un perro de ocho días (según CAJAL). — II, red canaliculada en una célula nerviosa (según GOLGI).

c) *Lipoides y pigmentos.* — En estado normal se encuentra en las células de ciertas regiones del sistema nervioso un pigmento negro constituído por la melanina. Este pigmento comunica a las regiones una coloración particular: *locus niger*, *locus cœruleus*. A partir de cierta edad aparece asimismo en otros puntos del sistema nervioso.

A partir del vigésimo año se encuentran igualmente en la periferia de las células radiculares de la medula granos amarillos dispuestos en pequeñas placas, que tienen ciertos caracteres de las grasas: son *lipocromas* con la reacción de los lipoides. Esta producción parece debida a un retardo de la actividad catabólica de la neurona.

Al lado de estos lipoides pigmentados existen otros *lipoides figurados* y sobre todo lipoides de imbibición no visibles normalmente y que parecen desempeñar un papel importante en la nutrición celular.

d) *Mitocondrias.* — Estas son abundantes en las células jóvenes y adultas. Se las da el nombre de *neurosomas*. Su evolución no es bien conocida (fig. 447)

e) *Resumen.* — El citoplasma de las células nerviosas, modificado por los métodos de fijación, nos parece, pues, compuesto esencialmente de dos porciones: 1.ª, una parte no colorable por el azul de metileno (método de NISSL), *porción*

acromática, dispuesta en forma de una vasta red *(red endocelular)* que ocupa toda la extensión del citoplasma y a cuya formación concurren las fibrillas constitutivas de todas las prolongaciones nerviosas, sean cilindroaxiles, sean protoplasmáticas; 2.ª, una porción colorable por el azul de metileno, *porción cromática* o *cromófila*, constituída por una substancia especial, que, bajo los diversos nombres de *cromatina, corpúsculos cromáticos, granos cromáticos, elementos cromáticos, granos de Nissl*, se disemina en las mallas de la red endocelular, y esto en toda la extensión del cuerpo celular.

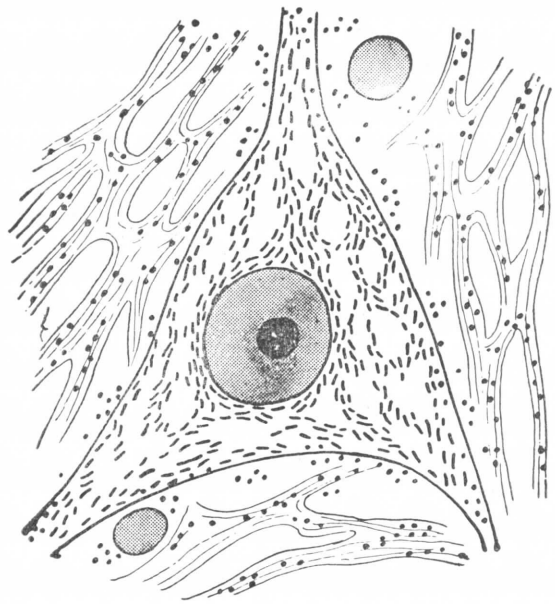

FIG. 447

Mitocondrias en una células nerviosa de la medula del conejo. Método de ALTMANN (según NAGEOTTE).

Estas dos porciones tienen una significación muy diferente. La *porción acromática*, así como las prolongaciones nerviosas de que deriva, es, para el influjo nervioso, un elemento de conducción: es la parte fundamental de la célula nerviosa, como dice VAN GEHUCHTEN; de su integridad depende el estado del cilindroeje y la misma vida de la neurona. En cuanto a la *substancia cromática*, no es para el cuerpo celular más que un elemento contingente, pero no menos necesario para el buen funcionamiento de la neurona; es como un manantial de energía y también como un elemento de reserva, que se acumula en la célula durante el reposo y desaparece poco a poco durante la actividad.

Añadiremos que las células nerviosas están desprovistas de envoltura y, por consiguiente, no tienen otros límites que los espacios que las separan de los elementos histológicos vecinos. Difieren, pues, de ciertas células periféricas, que se hallan contenidas en una especie de cápsula que les pertenece en propiedad.

2.° Núcleo y nucléolo. — El núcleo de las células nerviosas tiene el aspecto de una pequeña masa, redondeada u ovoidea, de contornos mejor o peor limitados, situada en el centro del cuerpo celular o en sus cercanías. Sus dimensiones oscilan entre 3 y 18 μ. Es ordinariamente único. Gran número de histólogos, sin embargo (REMAK, SCHULTZE, SCHWALBE, etc.), han encontrado a veces dos núcleos en una misma célula (fig. 448). KŒLLIKER, por su parte, ha afirmado desde hace mucho tiempo la existencia en los animales jóvenes de células nerviosas con núcleos múltiples.

La armazón de linina del núcleo nada presenta de particular. RAMÓN Y CAJAL, fundándose en la abundancia y repartición de la cromatina, distingue: 1.°, núcleos de cromatina reticulada (granos del cerebelo); 2.°, núcleos de cromatina central dispersa en granulaciones de tallas diversas (pequeñas células piramidales de la corteza cerebral); 3.° núcleos de cromatina concentrada en un solo nucléolo más o menos central y esférico, el centrosoma (elementos de gran talla, células motrices) (fig. 449).

Del río Ortega muestra la constancia del centrosoma en las células nerviosas, mientras que la mayoría de los autores admiten su desaparición en las células adultas.

Lhermitte piensa que la condensación de la cromatina en un nucléolo y la ausencia de centrosoma están en correlación con la impotencia de estas células para multiplicarse o regenerarse.

3.° Prolongaciones. — Las células nerviosas, como hemos visto, emiten en todo su contorno prolongaciones cilíndricas y diversamente ramificadas. Las células de la medula y del encéfalo pertenecen al tipo multipolar y en ellas las prolongaciones son siempre múltiples, y con frecuencia muy numerosas. Para tener una idea de su disposición y su riqueza, basta fijarse en la figura 450, que representa una célula de la corteza cerebelosa tratada por el método de Cajal. Estas prolongaciones son de dos órdenes:

α) Las *unas*, que se continúan con

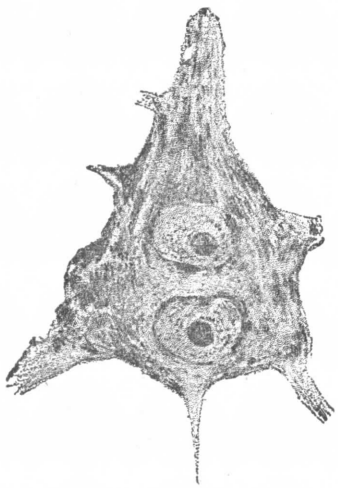

Fig. 448

Célula piramidal grande procedente de la frontal ascendente de un individuo joven (según Marinesco).

En el citoplasma se ven dos núcleos superpuestos, de los cuales el inferior se halla muy próximo al origen del cilindroeje.

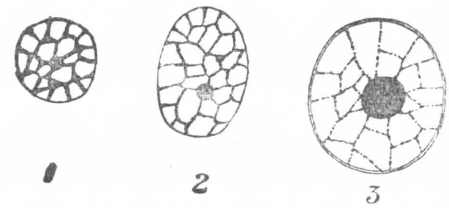

Fig. 449

Núcleos de las células nerviosas (según Cajal).

1, núcleo de un grano del cerebelo. — 2, núcleo de una célula piramidal del cerebro. — 3, núcleo de una célula motriz.

los cilindroejes de las fibras nerviosas, no son, por consiguiente, otra cosa que la porción inicial de los cilindroejes y se llaman por esta razón *prolongaciones cilindroaxiles;*

β) Las *otras*, que no tienen relación alguna directa con las fibras nerviosas y son designadas con el nombre común de *prolongaciones protoplasmáticas* o *dendritas.*

a) *Prolongación cilindroaxil.* — La *prolongación cilindroaxil*, o prolongación nerviosa (*axona* de algunos autores o también *neurita*), ha sido observada claramente por Wagner, en 1851, en el torpedo. Ha sido observada de nuevo, tres años más tarde (1854), por Remak en la medula de la ternera. Pero indudablemente corresponde a Deiters (1865) el honor de haberla estudiado seriamente y de haber establecido la ley, hoy día clásica, según la cual cada célula nerviosa se continúa, por lo menos por una de sus prolongaciones, con el cilindroeje de una fibra nerviosa. Por este motivo el término *de prolongaciones de Deiters* ha venido a ser, para todos los histólogos, sinónimo de prolongación cilindroaxil. Generalmente la axona es una prolongación notable por su longitud (fibras motrices del nervio ciático); a veces, sin embargo, es corta. Según la longitud de su eje, la célula pertenece al tipo I de Golgi, tipo motor de axona larga, o al tipo II de Golgi, tipo asociativo de axona corta.

La axona nace ordinariamente del mismo cuerpo celular (fig. 452); pero puede también, en ciertas células (fig. 451, 3), salir de una de sus prolongaciones protoplasmáticas, a una distancia mayor o menor de su punto de origen.

Se distingue de las prolongaciones protoplasmáticas por su menor diámetro, por su calibre uniforme, por la limpieza de su contorno, por su aspecto liso y regular. Las investigaciones de GOLGI y de RAMÓN Y CAJAL han demostrado que las prolongaciones cilindroaxiles emiten, durante su trayecto y bajo un ángulo ordinariamente cercano al ángulo recto, divisiones secundarias llamadas *colaterales*. Así vemos que el cilindroeje de la célula nerviosa representada en la figura 452 abandona, poco después de su origen, dos ramas colaterales. Más adelante las describiremos con mayores detalles, ya a propósito de la neurona, ya a propósito de la estructura de la medula espinal.

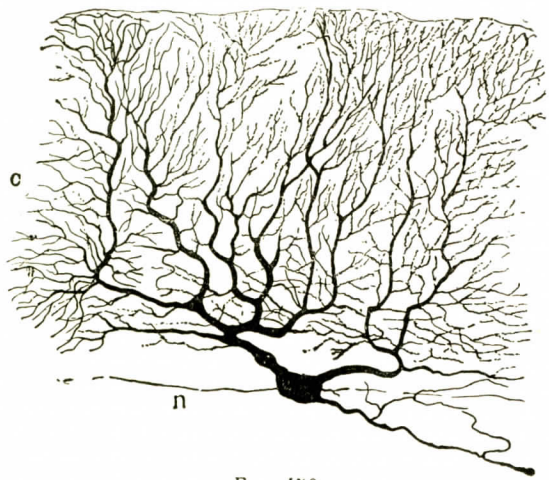

FIG. 450

Una célula de Purkinje del cerebro del hombre con sus diversas prolongaciones (según KŒLLIKER).

n, prolongación cilindroaxil, notable por su finura y su dirección rectilínea. — *c*, conjunto de prolongaciones protoplasmáticas o dendritas.

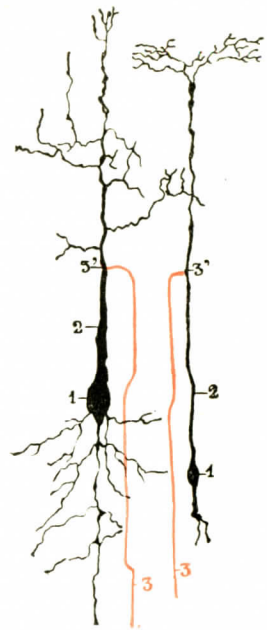

FIG. 451

Cilindroejes que nacen, no en la célula nerviosa, sino en las prolongaciones protoplasmáticas (lóbulo óptico de un embrión de pollo, según VAN GEHUCHTEN).

1, cuerpo celular. — 2, 2, prolongaciones protoplasmáticas. — 3, 3, cilindroejes, con 3', 3', su origen en las prolongaciones protoplasmáticas.

Se admite generalmente que cada célula de los centros nerviosos sólo posee una prolongación cilindroaxil. Esta regla, aun siendo exacta, no deja de presentar algunas excepciones. RAMÓN Y CAJAL descubrió en la capa superficial de la corteza cerebral células especiales llamadas *células de Cajal*, que presentan dos y aun mayor número de prolongaciones cilindroaxiles.

El cono de origen está formado por la convergencia de cierto número de neurofibrillas procedentes de todos los puntos del cuerpo celular. Estas neurofibrillas se amontonan en el vértice del tronco de origen, en el que comienza la vaina de mielina. De ello resulta en este punto una especie de estrechamiento, admitido por DEITERS y considerado como artificio por LENHOSSEK. En su extremo distal o libre el cilindroeje se ramifica en una arborización más o menos abundante, muy interesante desde el punto de vista de las relaciones de las células nerviosas entre sí.

Los métodos actuales han demostrado la independencia absoluta de la ramificación terminal de la axona hasta estos últimos extremos. No forma red alguna y no da ninguna anastomosis. CAJAL ha descrito el tipo de ramificaciones terminales cilindroaxiles: las arborizaciones de *mazas terminales* (fig. 453), de *engrosamientos lenticulares*, de *neurofibrillas libres*, de *anillos terminales*.

En realidad, si no hay continuidad directa entre las terminaciones axonales y las neuronas u órganos reaccionales, tampoco hay independencia absoluta; entre

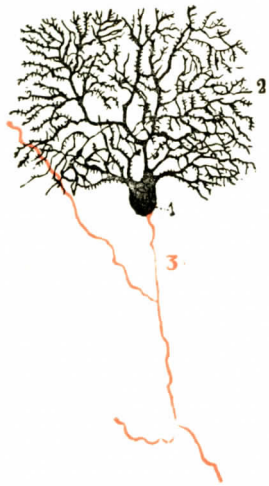

FIG. 452

Célula de Purkinje del cerebelo (gato de quince días, según RAMÓN Y CAJAL).

1, cuerpo celular. — 2, dendritas. — 3, prolongación cilindroaxil, con dos colaterales.

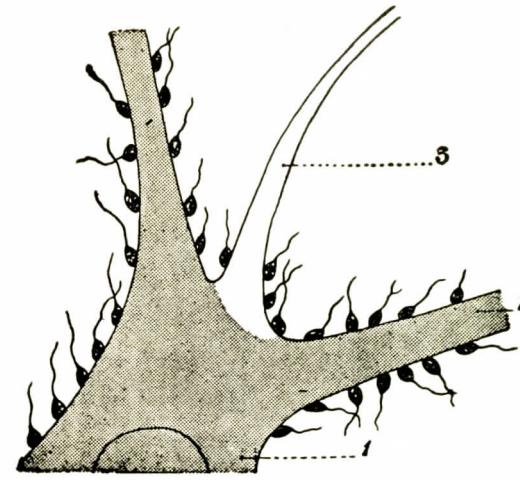

FIG. 453

Mazas y anillos terminales en la superficie de una célula nerviosa.

1, cuerpo celular. — 2, dendrita. — 3, cilindroeje.

ellos hay una región, la *región de sinapsis*, que establece la continuidad fisiológica, si no anatómica, entre las neuronas.

b) *Prolongaciones protoplasmáticas o dendritas.* — Las prolongaciones protoplasmáticas (fig. 454) han recibido este nombre de DEITERS, que las consideraba, y con razón, como prolongaciones no modificadas del protoplasma celular. Estas prolongaciones son eminentemente variables por su número y calibre. Varían mucho también, en cuanto a su disposición general, en cada categoría de células nerviosas. Sin embargo, son bastante semejantes en una misma categoría de células: células de las astas anteriores de la medula, células de Purkinje del cerebelo, grandes células piramidales de la corteza cerebral.

Morfológicamente las prolongaciones protoplasmáticas se distinguen de la prolongación cilindroaxil en que están más o menos regularmente calibradas: la mayor parte son más o menos acodadas, nudosas, varicosas; otro tanto ocurre con algunas que están erizadas de puntas, lo cual les da un aspecto algo así como espinoso.

Estas *espinas*, largas y delgadas unas veces, otras gruesas y cortas, han sido citadas por vez primera por CAJAL en 1891 *(espinas de Cajal)*. Más tarde las han observado gran número de histólogos, especialmente Mlle. STÉPHANOWSKA, quien les ha dado el nombre de

apéndices piriformes. Tienen, pues, una existencia real. Según CAJAL y BERKLEY, tendrían por efecto, o mejor por objeto, establecer contactos más extensos y también más íntimos entre las prolongaciones protoplasmáticas y las arborizaciones terminales de los cilindroejes que las enlazan.

Sea la que fuere su forma, todas las prolongaciones protoplasmáticas se separan de la célula siguiendo un trayecto más o menos radiado; se dividen varias veces durante su curso y se resuelven finalmente, a consecuencia de estas divisiones y subdivisiones sucesivas, en multitud de ramas, ramos y ramúsculos que recuerdan bastante bien en su conjunto el aspecto de ciertos árboles, vistos en invierno, cuando se hallan enteramente desprovistos de sus hojas. De ahí el nombre de *dendritas* (de δενδρον, árbol), que les ha sido dado por HIS y es hoy día clásico. Se les llama también *neurodendritas*, *prolongaciones dendríticas* o *neurodendríticas*. Todos estos términos son sinónimos.

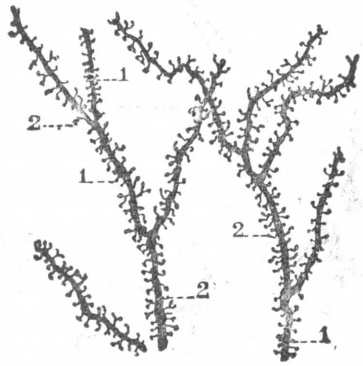

FIG. 454

Porción del penacho terminal de una célula piramidal del ratón adulto (según RAMÓN Y CAJAL).

1, 1, ramos protoplasmáticos. — 2, 2, espinas colaterales.

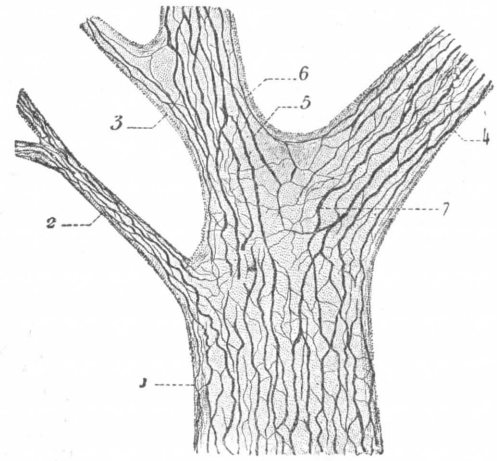

FIG. 455

Trayecto de las neurofibrillas en las prolongaciones de las células nerviosas (según RAMÓN Y CAJAL).

1, prolongación protoplasmática principal. — 2, 3, 4, tres ramas secundarias.—5, un filamento primario que, entrando en la prolongación principal, se resuelve en una red.—6, un filamento secundario más fino, que se divide en dos ramúsculos, el uno que va a la red de la prolongación principal, el otro que pasa a la prolongación vecina. — 7, otro filamento primario, que da a la izquierda cierto número de ramas colaterales.

c) *Estructura de las prolongaciones*. — Estas prolongaciones resultan de la reunión, en su extremidad inicial, de un número más o menos considerable de neurofibrillas emanadas de la red endocelular (fig. 455).

Las prolongaciones cilindroaxiles y las prolongaciones protoplasmáticas difieren, pues, mucho menos de lo que antes se creía. Unas y otras, cualquiera que sea su diferencia de volumen y longitud, representan paquetes de neurofibrillas paralelas al mismo eje de la prolongación y reunidas entre sí por una substancia especial, la que, descrita ya por SCHULTZE con el nombre de *substancia interfibrilar*, ha sido descrita de nuevo, en estos últimos tiempos, por WALDEYER con el nombre de *exoplasma*, por APATHY con el de *substancia perifibrilar*.

Hemos dicho antes (pág. 591) lo que debía pensarse de la constitución fibrilar del citoplasma y de los aspectos en redes.

4.° Aspecto de la célula viva. — La célula viva es completamente distinta de la célula fijada, de la célula muerta. Como lo han demostrado W. MOTT, MARINESCO, HARRISON, no deja reconocer en su protoplasma ni neurofibrillas, ni cuer-

pos cromófilos, ni conductos reticulados. El citoplasma, brillante sobre el fondo negro del ultramicroscopio, está constituído por granulaciones extremadamente tenues y refringentes. Entre estas granulaciones formadas de una substancia coloide contenida en una envoltura lipoide hay una substancia intermedia coloide.

El protoplasma muy viscoso es un gel rígido en el que las granulaciones no tienen movimientos brownianos. El protoplasma con sus granulaciones se continúa en las dendritas, pero el cilindroeje, como el núcleo, está ópticamente vacío. Las coloraciones vitales permiten las mismas comprobaciones.

C. — Modificaciones de las células nerviosas en los diversos estados funcionales

Es racional pensar que las células nerviosas, conduciéndose en estos como ciertos otros elementos histológicos, las células glandulares, por ejemplo, se modifican en su aspecto y su constitución anatómica, pasando del estado de reposo al de actividad y del estado simplemente activo al estado de fatiga. Estas modificaciones existen, en efecto, y recaen a la vez sobre la *parte cromática* y sobre la *parte acromática*.

1.° Modificaciones sobrevenidas en la parte cromática. —Y, ante todo, ¿qué modificaciones sufre la cromatina celular en los diferentes estados funcionales?

La solución del problema presenta, como se comprende, dificultades muy numerosas, y las primeras investigaciones emprendidas con este objeto no nos han suministrado hasta ahora más que resultados inciertos, a menudo hasta contradictorios.

Así es que el cuerpo celular aumentaría de dimensiones durante el período de actividad, según Nissl y Vas, y disminuiría, por el contrario, en las mismas condiciones, según Hodge y Mann. Por lo que se refiere al núcleo, la excitación de la célula nerviosa le haría aumentar de volumen según Vass; lo encogería y arrugaría, según Mann. Igual contradicción se encuentra acerca de la aptitud para colorarse el cuerpo celular: según unos, la coloración sería aumentada por el funcionalismo; según otros, sería, por el contrario, mayor en el momento del reposo.

Lugaro, en 1895, ha repetido y completado, variándolas, las experiencias de sus predecesores. Como Vass, ha limitado su estudio al ganglio cervical superior del conejo; pero es probable que sus conclusiones respecto a las células simpáticas periféricas sean igualmente aplicables a las células de los centros, por lo menos en lo que tienen de esencial. He aquí estas conclusiones:

1.ª La célula, en estado de actividad, aumenta de volumen; hay como una turgencia de su masa protoplasmática.

2.ª El núcleo no sufre cambio alguno de volumen en los grados moderados de actividad. Cuando la actividad es continua y prolongada, sufre modificaciones análogas a las del cuerpo celular.

3.ª El estado funcional ejerce también una acción sobre la substancia cromática del cuerpo celular.

Lugaro cree que la actividad destruye una parte de la substancia cromática, al mismo tiempo que atenúa su afinidad por los colorantes.

Se han vuelto a ocupar de nuevo en esta cuestión gran número de observadores, especialmente Pugnat (1900), Guerrini (1900), Holmgren (1900) y van Durme (1901). Pugnat y Guerrini han tenido la ingeniosa idea de fatigar perros obligándoles a correr largo tiempo en una rueda parecida a una jaula de ardilla y movida por la fuerza hidráulica. De esta manera, reemplazando el excitante eléctrico por el excitante fisiológico, se han puesto en mejores condiciones biológicas

experimentales. Los resultados obtenidos por PUGNAT, GUERRINI, HOLMGREN y VAN DURME han confirmado, para las células de la corteza cerebral y cerebelosa, las comprobaciones hechas por LUGARO sobre las células simpáticas del conejo: la actividad de la célula nerviosa ocasiona una desaparición gradual de sus elementos cromáticos o *cromatólisis* (*cromólisis* de VAN GEHUCHTEN); la célula fatigada es más pequeña que en estado normal y, por otra parte, posee poca o ninguna cromatina, según que la cromatólisis haya sido parcial o completa. La substancia cromática adquiere el aspecto atigrado; se vuelve *tigroide*.

Cabe distinguir en la substancia tigroide tres estados: *picnomorfo*, *apicnomorfo* y *parapicnomorfo*. En el estado picnomorfo los cuerpos de Nissl, volumino-

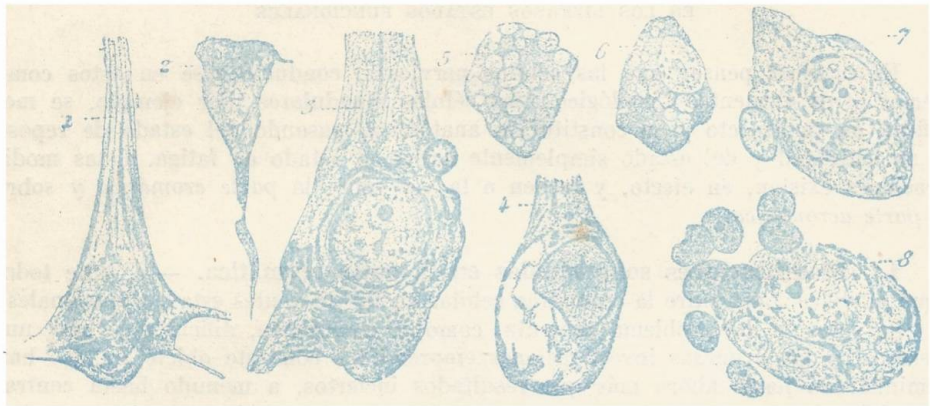

FIG. 456

Algunas células corticales en diferentes estados funcionales (según VAN DURME).

1, gran célula piramidal de la corteza cerebral, obscura o en estado de reposo. — 2, célula polimorfa, igualmente en estado de reposo. — 3, gran célula piramidal, clara o en plena actividad. — 4, gran célula piramidal fatigada. — 5, 6, células del cerebelo vacuolizadas, en estado de fatiga decreciente. — 7 y 8, células activas del cerebro con los leucocitos mononucleares al exterior y al interior.

sos, están próximos, la substancia acromática es teñida, el núcleo contraído está repleto de granulaciones; el volumen de la célula está disminuído: es el estado *obscuro*, indicio de reposo celular.

En el estado apicnomorfo los cuerpos de Nissl, menos apretados, son más claros; la substancia acromática, más abundante, está menos teñida. El cuerpo celular, hinchado y turgente, contiene un núcleo que tiene el aspecto de una vesícula clara. Es el estado claro, estado que atestigua una fase de actividad de la célula.

Entre ambos, el estado *parapicnomorfo* o *intermedio* demuestra que la neurona presenta, como las células glandulares, una serie de fases funcionales.

Citaremos también la afluencia de leucocitos alrededor de las células nerviosas fatigadas, no para librarlas de sus productos catabólicos, sino, según VAN DURME, para aportarles substancia cromática. Los estados patológicos de la substancia nerviosa se traducen así por profundas modificaciones de los cuerpos de Nissl.

2.° Modificaciones sobrevenidas en la parte acromática. — El retículo citoplasmático tampoco permanece fijo, sino que sufre, por el hecho del estado funcional de la célula nerviosa, modificaciones morfológicas.

En 1903 TELLO, discípulo de RAMÓN Y CAJAL, cita en las células espinales de los reptiles (lagarto) fibrillas de un grosor considerable, que designa con el

nombre de *fibrillas gigantes*. Ahora bien, estas fibrillas gigantes, que encuentra constantemente en los animales examinados durante el *invierno*, es decir, embotados por el frío, no las encuentra en *verano*, cuando los animales, despiertos ya desde algunos meses, han recuperado sus funciones normales; en estos últimos las fibrillas de la pared protoplasmática son infinitamente más numerosas, más aproximadas y de una finura que recuerda exactamente las de los mamíferos.

Ramón y Cajal opina que la diferencia morfológica entre los *lagartos de invierno* y los *lagartos de verano* podría ser el resultado de una diferencia existente en

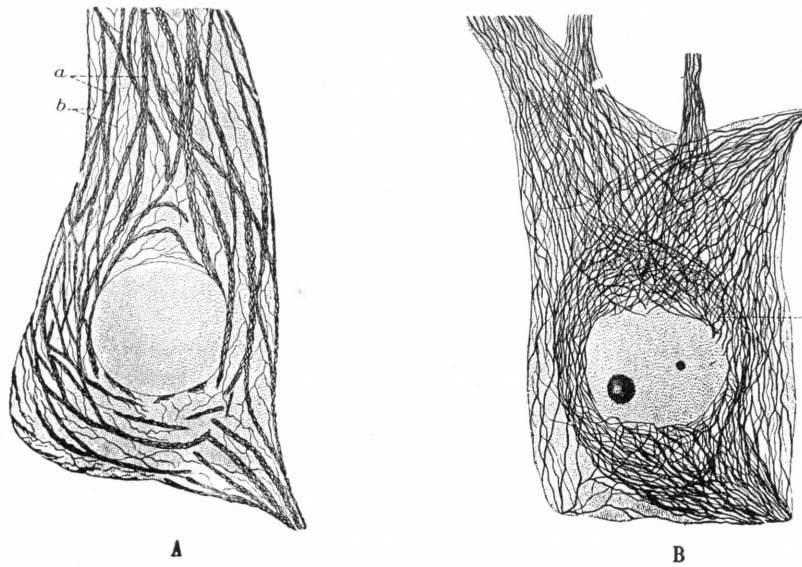

Fig. 457

Dos células de la substancia reticular del bulbo raquídeo: A, en un lagarto, poco tiempo después de despertar del sueño invernal, todavía entumecido; B, en un lagarto, en la primavera, en pleno período de actividad (según Tello).

a, fibra grande, donde se ven las fibrillas que la constituyen en disposición de disociarse y separarse. *b*, algunas fibrillas finas, que se han disociado. — *c*, red perinuclear.

el estado funcional de las células nerviosas en dos épocas tan distintas del año: la época fría y la época calurosa. Y las nuevas ingestigaciones de Tello le han dado la razón. En efecto, si en el comienzo de la primavera, cuando cesa el sueño invernal, se somete a los lagartos durante dos o tres días a una temperatura de 25 a 37°, se observa en ellos que todas las fibrillas gigantes han desaparecido para dejar sitio a fibrillas extremadamente finas, que recuerdan exactamente, por sus caracteres y su modo de disposición, aquellas, citadas anteriormente, de los lagartos examinados durante el verano.

Parece, pues, racional pensar, a manera de conclusiones: 1.°, que bajo la influencia del frío, que ocasiona en los animales invernantes el entorpecimiento y el sueño, las fibrillas nerviosas del retículo citoplasmático se aproximan y se reúnen por grupos (fig. 457, A), de manera que forman fibras muy voluminosas, separadas unas de otras por intervalos relativamente considerables; 2.°, que bajo la influencia del calor, al contrario, volviendo el animal a su actividad ordinaria, estas mismas fibrillas se disocian de nuevo para constituir la red de trabéculas finas y de mallas estrechas (fig. 457, B) que caracteriza las células nerviosas de los vertebrados superiores.

D. — Evolución e involución de las células nerviosas

Las células nerviosas adultas son incapaces de dividirse, por lo que el número de neuronas es en el nacimiento por lo menos igual al que posee el adulto. En el anciano el número de estos elementos sólo puede estar en déficit.

En efecto, cada célula nerviosa tiene su vida propia y nos presenta, como todo organismo vivo, un estado de juventud, un estado adulto y un estado senil, correspondientes respectivamente a sus tres períodos de *desarrollo, estado* y *declinación.*

Su período de desarrollo es relativamente largo (fig. 458). Las investigaciones de van Biervliet y de Marinesco nos enseñan que, hasta el tercer mes de la vida intrauterina, las células nerviosas radiculares y las células de los ganglios espina-

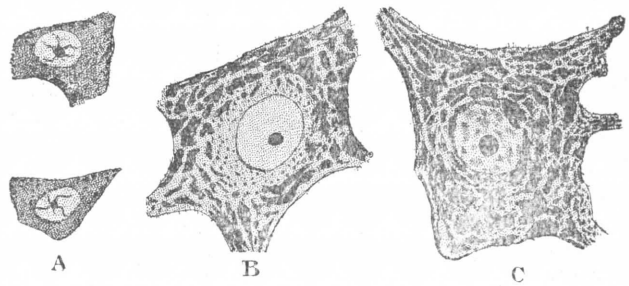

Fig. 458

Evolución de las células nerviosas: A, dos células radiculares de un embrión humano de cuatro meses; B, una célula radicular de un embrión humano de seis meses; C, una célula radicular en un niño a término (según van Biervliet).

Se ve claramente: 1.°, en las dos células A, algunos corpúsculos cromáticos en la periferia del cuerpo celular; 2.°, en la célula B, los corpúsculos ocupan toda la periferia de la célula, separados todavía del núcleo por una zona enteramente desprovista de corpúsculos; 3.°, en la célula C, el cuerpo celular es invadido por completo por los corpúsculos, que se han hecho a la vez más numerosos y más voluminosos.

les se hallan completamente desprovistas de *corpúsculos cromáticos.* Estos corpúsculos aparecen al comienzo del tercer mes, en la parte periférica del cuerpo celular. Después se multiplican y se extienden progresivamente hacia el centro, hasta el punto de que, en el momento del nacimiento, ocupan toda la extensión del cuerpo celular. Por lo que se refiere al *retículo,* su modo de desarrollo no está todavía bien dilucidado. Parece resultar, no obstante, de algunas observaciones de Ramón y Cajal, que las neurofibrillas se originan primero en las prolongaciones protoplasmáticas para, desde allí, invadir en seguida y progresivamente el cuerpo celular.

De todas maneras, la célula nerviosa (las células radiculares y ganglionares a lo menos) posee, en el momento del nacimiento, sus dos partes fundamentales: su retículo y su substancia cromática. No obstante, la célula se halla todavía incompletamente desarrollada: se admite por lo general que crece hasta la edad de veinticinco a treinta años.

Las nuevas adquisiciones del adolescente están ligadas no al aumento de las unidades neuróticas, sino a la extensión y proliferación de las dendritas y de los cilindroejes. La célula llega entonces a la edad adulta. A partir de este momento la célula no crece más, no se modifica más: sufre como una detención y queda como tal hasta la edad de cincuenta o sesenta años. Entonces empieza para ella una nueva fase, denominada *fase involutiva,* la cual la conducirá de una manera lenta al *estado senil.*

Las alteraciones morfológicas que caracterizan la senilidad de la célula nerviosa recaen a la vez en la cromatina celular, en el retículo y en el núcleo (figura 459). *Por parte de la cromatina celular* se observa, ante todo, su disminución, que concuerda con la disminución de la actividad nerviosa. Los corpúsculos de Nissl se hacen a su vez más pequeños y más raros y, por consiguiente, más espaciados. Después cambian de forma, y de angulosos que eran toman una forma más bien redondeada. Esta alteración involutiva de la substancia cromática empieza de ordinario en la parte central de la célula y se extiende de allí hacia la periferia; es una especie de cromatólisis de marcha lenta, primero perinuclear y después general. *Por parte del retículo* o *parte acromática* se nota un engrosamiento de las

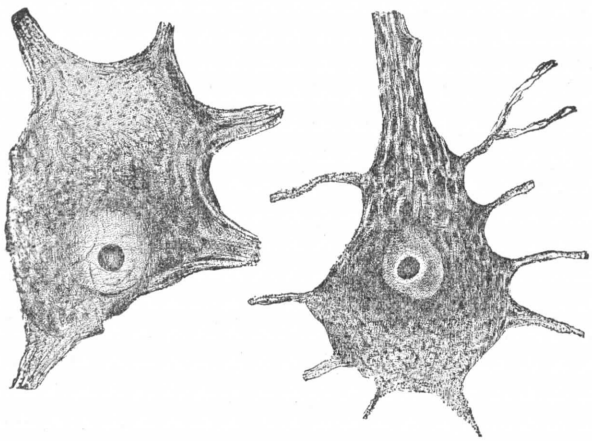

FIG. 459

Dos células en estado de regresión senil, pertenecientes a una mujer anciana, fallecida a la edad de cien años; A, célula radicular de la medula; B, célula piramidal de la corteza (según MARINESCO).

trabéculas reticulares y también una modificación de su constitución química, tal que, bajo la influencia de los reactivos utilizados en el método de CAJAL, adquieren una coloración negra u obscura (VAN GEHUCHTEN). *Por parte del núcleo*, finalmente, sobrevienen las siguientes modificaciones (CARRIER, 1903): la membrana nuclear se vuelve irregular y en el carioplasma aparecen numerosas partículas. El nucléolo, a su vez, se fragmenta y se borra poco a poco.

En el protoplasma, de esta manera empobrecido y decaído, de la célula senil, aparecen granulaciones pigmentarias u otras (HODGE, 1894), o, como ha observado HUHLMANN (1901), verdaderas gotitas grasas.

No es esto todo, y en el anciano la minoración de las capacidades físicas y psíquicas depende de la atrofia de las conexiones y de la reducción del número de elementos nerviosos.

Los fenómenos de destrucción de las células envejecidas se efectúan de dos modos: 1.°, unas veces elementos neuróglicos próximos y satélites de una neurona se hipertrofian, se multiplican al mismo tiempo que se cargan de grasa y vienen a apretar, a ahogar en cierto modo, la célula nerviosa; 2.°, otras veces leucocitos o macrófagos de origen conjuntivo perforan las células, y de ahí su aspecto apolillado *(células apolilladas)*, y las fagocitan; se da a este fenómeno el nombre de *neuronofagia*.

§ 3. — Doctrina de la neurona

Hemos visto que los cilindroejes se continúan directamente con la célula nerviosa, así como las prolongaciones protoplasmáticas. La célula nerviosa, con sus prolongaciones diversas, forma, pues, una verdadera unidad nerviosa, anatómica y funcional: Waldeyer, en 1891, dió a esta unidad un nombre que tuvo suerte, el de *neurona*.

A. — Definición de la neurona

La neurona, en su sentido más amplio, puede definirse: *toda célula nerviosa con sus prolongaciones.*

Cada neurona comprende, pues, tres partes:

1.ª Una *primera parte, central,* el *cuerpo celular.*

2.ª Una *segunda parte, periférica:* las *prolongaciones protoplasmáticas* y sus diversas ramificaciones.

3.ª Una *tercera parte, también periférica,* formada por la *prolongación cilindroaxil,* cualesquiera que sean, además, la longitud y el destino de ésta, es decir, ya quede desnuda, ya sea envuelta en mielina, lo mismo si termina en los centros nerviosos que si pasa al sistema nervioso periférico (fig. 460).

Veamos ahora cuáles son, en el neuroeje, las relaciones de las diferentes neuronas entre sí.

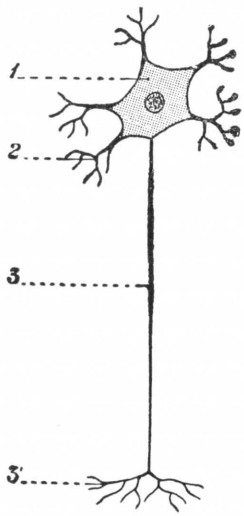

Fig. 460

Neurona esquemática

1, cuerpo celular con su núcleo. — 2, prolongaciones protoplasmáticas. — 3, prolongación cilindroaxil, con 3', su arborización terminal libre.

B. — Relaciones de las neuronas entre sí

Debiendo ser consideradas las fibras y las células nerviosas, no ya como elementos independientes, sino como elementos que están recíprocamente fusionados para formar neuronas, la constitución anatómica del neuroeje puede definirse así: *el sistema nervioso central es un compuesto de neuronas.*

Esas neuronas difieren mucho, como se concibe, por su significación fisiológica; tal neurona se halla en relación con la sensibilidad, tal otra con la motilidad; ésta se refiere a las funciones nutritivas, aquélla a los actos psíquicos, etc. Difieren también, naturalmente, por su disposición anatómica, variando ésta para cada una de ellas según su función.

Es, pues, necesario para interpretar bien más tarde los fenómenos complejos de que es asiento el neuroeje, estar bien enterado previamente de las relaciones recíprocas de las diferentes neuronas que entran en su constitución. Esta *cuestión,* de capital importancia, ha sido durante largo tiempo muy obscura. Sólo en estos últimos años, y gracias al métodos de Golgi, perfeccionado por Ramón y Cajal, ha podido ser resuelta de un modo satisfactorio. Con este motivo examinaremos sucesivamente los *conceptos antiguos* y los *conceptos nuevos.*

1.° Conceptos antiguos. — Los conceptos que llamamos antiguos, aunque sean posteriores a 1871, descansan en el hecho anatómico, completamente hipotético por lo demás (porque nunca había sido comprobado), de que las células ner-

viosas se *anastomizan entre sí* en el espesor de la substancia gris. Este hecho ha inspirado dos teorías principales: la *teoría de Gerlach* y la *teoría de Golgi*.

a) *Teoría de Gerlach.* — Según GERLACH, las prolongaciones protoplasmáticas de las células nerviosas, como consecuencia de sus divisiones y subdivisiones sucesivas, se resuelven en una multitud de fibrillas, muy finas, muy delicadas, que se *anastomizan* entre sí primero y luego con las prolongaciones similares de las células vecinas. De ello resulta la formación de una vasta *red*, continua en todas partes, que ocupa toda la altura de la substancia gris; a la formación de esta red concurren las prolongaciones protoplasmáticas de todas las células nerviosas.

Esta red, llamada *red de Gerlach* (fig. 461), sirve de lazo de unión entre las células nerviosas que la constituyen, y así se explican las acciones diversas que ejercen las células

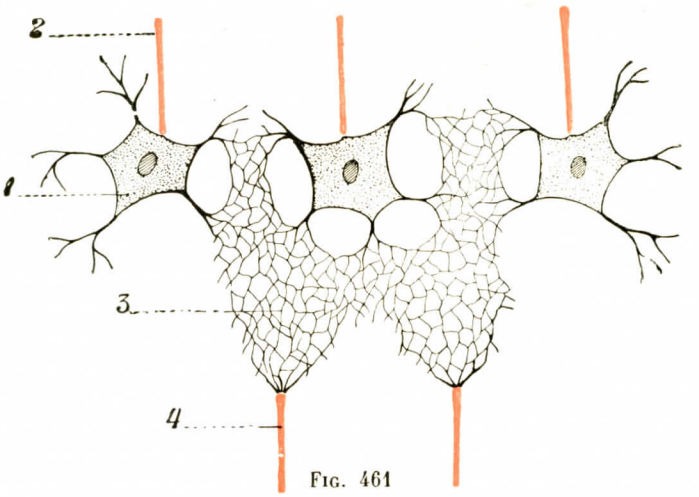

FIG. 461

Esquema del modo de constitución de la red nerviosa (según la concepción de GERLACH).

1, célula nerviosa del tipo I. — 2, cilindroeje de estas células, largo y no ramificado. — 3, red de Gerlach formada por las anastomosis de las prolongaciones protoplasmáticas de las células. — 4, cilindroeje procedente de la red.

unas sobre otras, ya en estado fisiológico, ya en estado patológico. Pero no es esto todo; en ciertos puntos de la red en cuestión se ve que cierto número de fibrillas convergen hacia un punto común y, juntándose entre sí, dan origen a un pequeño cordón que, más lejos, se rodea de mielina y adquiere de este modo el valor de un cilindroeje (fig. 461, 4). Existirían, pues, según la concepción de GERLACH, dos clases de cilindroejes, o lo que es lo mismo, dos órdenes de fibras nerviosas: unas, las fibras ordinarias, las cuales hemos considerado hasta ahora, y así es universalmente admitido, que provienen, por la prolongación de Deiters, de la célula nerviosa misma; y otras, que tendrían su origen en la red de Gerlach y, por lo tanto, emanarían, como la misma red, de las prolongaciones protoplasmáticas o dendríticas. Añadamos que, según la opinión de GERLACH, este modo de origen es especial de las fibras sensitivas de las vías posteriores de la medula espinal.

La *red interprotoplasmática* de Gerlach no ha resistido la contraprueba de las observaciones hechas por el método de GOLGI. Actualmente sólo tiene un interés histórico.

b) *Teoría de Golgi.* — El método cromoargéntico empleado por GOLGI para el estudio de los centros nerviosos, colorando las más finas expansiones celulares, le ha permitido seguir mucho más lejos de lo que habían hecho sus predecesores las prolongaciones celulares, ya protoplasmáticas, ya cilindroaxiles, y llegar,

por lo que se refiere a su trayecto y su terminación, a conclusiones enteramente nuevas.

Golgi demuestra que las prolongaciones protoplasmáticas terminan siempre por *extremos libres*. Nunca se anastomizan, ya durante su trayecto, ya por sus fibras terminales, con las prolongaciones de las células vecinas. Es la negación absoluta de la red de Gerlach.

Los cilindroejes ofrecen, según Golgi, dos modalidades distintas. Este autor admitía dos clases de células: la *célula de Golgi tipo I* está provista de un cilindroeje muy largo que nace en un punto cualquiera del cuerpo celular, suministrando

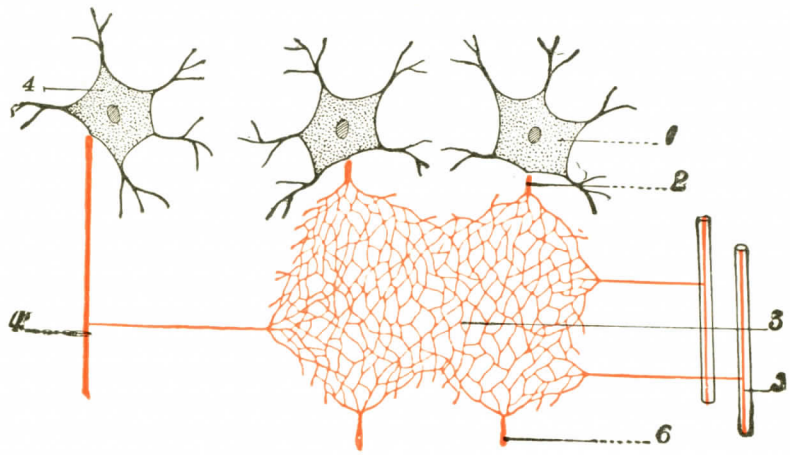

Fig. 462

Esquema del modo de constitución de la red nerviosa (según la concepción de Golgi).

1, células del tipo II. — 2, su cilindroeje corto y ramificado. — 3, red de Golgi formada por las anastomosis de las ramificaciones cilindroaxiles precitadas. — 4, una célula del tipo I cuyo cilindroeje envía una colateral, 4', al plexo. — 5, fibra de la substancia blanca que envía una colateral al plexo. — 6, cilindroeje (probablemente sensitivo) en relación con la red de Golgi.

algunas colaterales, pero conservando su individualidad para rodearse de mielina y formar una fibra nerviosa (fig. 462). Esta célula corresponde también a la célula de Deiters.

La *célula de Golgi tipo II* tiene un cilindroeje corto que nunca se rodea de mielina y sólo termina por una fibra nerviosa (fig. 462). Poco después de su origen se subdivide en numerosas fibrillas como una prolongación protoplasmática en la proximidad de la célula de que emana. Estas *fibrillas cilindroaxiles* se anastomizan de célula a célula para formar en plena substancia gris la *red difusa de Golgi*. En esta red terminan accesoriamente (fig. 462) colaterales nacidas del cilindroeje de las células de Golgi tipo I, colaterales de fibras de la substancia blanca, las arborizaciones terminales de fibras probablemente sensitivas que se pierden en esta red, gracias a la cual las células se ponen en relación entre sí y se accionan recíprocamente. Como la red de Gerlach, la red de Golgi es también anastomótica entre las células nerviosas: según Gerlach, la red es *interprotoplasmática*, mientras que, según Golgi, es *intercilindroaxil*. Golgi creía, hipotéticamente por lo demás, que las células del tipo I eran *motrices*, mientras que las células del tipo II eran *sensitivas*.

2.° Conceptos nuevos. — En 1888 Ramón y Cajal substituye el *procedimiento lento* de coloración empleado por Golgi por el *procedimiento rápido* y lo que

llama él *procedimiento de la doble* y de la *triple impregnación*. Luego, después de haber perfeccionado así el método, lo aplica sucesivamente, utilizando con preferencia los embriones y las personas jóvenes, al estudio de la medula, del cerebro, del bulbo olfativo, de los centros ópticos, del gran simpático, etc. Estas investigaciones, admirablemente conducidas, han sido, en cuanto a los resultados, extraordinariamente fecundas, y se ha podido decir con razón que han abierto una nueva era en el estudio estructural de los centros nerviosos. Por lo demás las conclusiones del sabio histólogo español han sido confirmadas después por KOELLIKER, LENHOSSEK, VAN GEHUCHTEN y muchos otros. Quedarán probablemente, como quedan los hechos de observación que están claramente comprobados y que cada cual puede reproducir colocándose en condiciones determinadas. Entre los hechos puestos en claro por las investigaciones de RAMÓN Y CAJAL citaremos aquí los tres siguientes, que en este caso tienen una importancia capital: 1.°, la *existencia de fibras colaterales;* 2.°, el *modo de terminación de las prolongaciones protoplasmáticas;* 3.°, el *modo de terminación de las prolongaciones cilindroaxiles.*

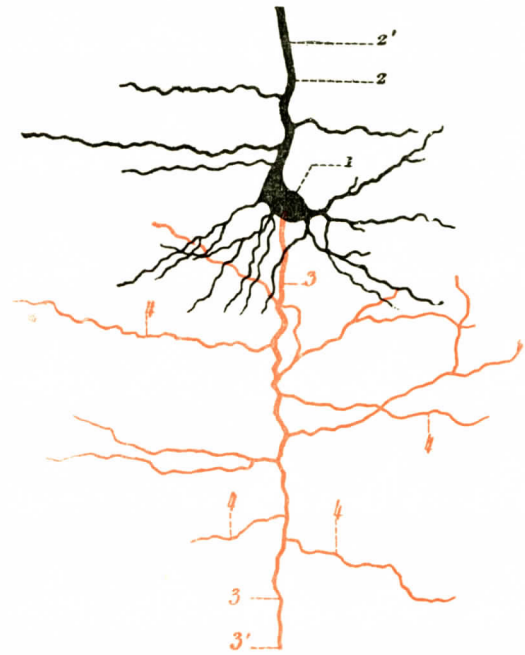

FIG. 463

Colaterales cilindroaxiles vistas en una célula nerviosa de la corteza cerebral de un ratón blanco de nueve días (según VAN GEHUCHTEN).

1, cuerpo celular. — 2, prolongación protoplasmática, seccionada en 2'. — 3, prolongación cilindroaxil interrumpida en 3'. — 4, 4, 4, 4, colaterales de la prolongación cilindroaxil.

a) *Existencia de fibras colaterales.* — Como hemos visto anteriormente, las prolongaciones cilindroaxiles, en el transcurso de su trayecto, emiten por uno y otro lado pequeñas divisiones muy finas: son las *colaterales* (fig. 463). Su modo de origen es muy variable. Unas veces el cilindroeje se divide, por una especie de dicotomía, en dos ramas de igual volumen. Otras veces, y éste es el caso más frecuente, emite, bajo un ángulo más o menos cercano al ángulo recto, una o varias ramas más pequeñas, que a su vez pueden dar origen a ramas de importancia todavía menor. Estas colaterales tienen siempre la significación morfológica del cilindroeje de que derivan y se terminan todas como se termina el mismo cilindroeje, es decir, por *arborizaciones libres* (véase más adelante).

Estas colaterales cilindroaxiles se encuentran a cada paso en el estudio del neuroeje: así, por ejemplo, las fibras de las raíces posteriores de los nervios raquídeos apenas han entrado en la medula se bifurcan cada una en dos ramas, una *ascendente* y la otra *descendente*, cada una de las cuales suministra luego una o varias colaterales ánteroposteriores. Se concibe la importancia de esta disposición desde el punto de vista fisiológico (irradiaciones del influjo nervioso) y anatomopatológico (degeneraciones que parecen inexplicables).

b) *Modo de terminación de las dendritas y cilindroejes.* — Las prolongaciones protoplasmáticas de las células nerviosas, cualesquiera que sean su volumen, su longitud, su modo de ramificación, terminan siempre de la misma manera: por *extremos libres*. Este hecho, claramente indicado por GOLGI, ha sido confirmado por RAMÓN Y CAJAL y tiene ya desde ahora todo el valor de una ley en morfología nerviosa.

Por lo que concierne a las prolongaciones cilindroaxiles, RAMÓN Y CAJAL ha comprobado, y éste es uno de sus descubrimientos más importantes, que terminan, como las prolongaciones protoplasmáticas, en *extremos libres*, y lo mismo absolutamente pasa con sus colaterales (figura 461).

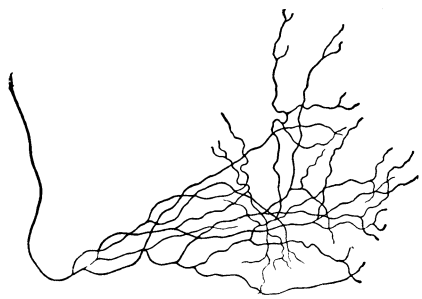

FIG. 464

Ramificaciones terminales de una colateral cilindroaxil perteneciente a una fibra de los cordones posteriores de la medula espinal (según VAN GEHUCHTEN).

Se ve claramente que la fibra nerviosa se divide y se subdivide, mejor dicho, se ramifica, y que sus ramas de división, sin anastomizarse nunca entre sí, se terminan por extremidades libres.

En el grupo de las células del tipo I el hecho estaba ya admitido y demostrado para ciertas células, principalmente para las células motoras de las astas anteriores de la medula, cuyo cilindroeje termina, en los músculos estriados, por arborizaciones bien conocidas.

Pero este modo de terminación es también el de los cilindroejes que emanan de las células del tipo II: estos cilindroejes acaban también en arborizaciones terminales, y las fibrillas que forman estas arborizaciones, en lugar de formar una red, como quería GOLGI, quedan libres e independientes, lo mismo que las arborizaciones terminales de las fibras motoras.

c) *Resumen* — En total, las prolongaciones de las células nerviosas, tanto las prolongaciones cilindroaxiles como las prolongaciones protoplasmáticas, terminan todas, cualquiera que sea su modo de ramificación, en *extremos absolutamente libres; en ningún punto de su trayecto se anastomizan, ni entre sí ni con las prolongaciones semejantes de las células vecinas.*

Por consiguiente, las redes descritas sucesivamente por GERLACH y por GOLGI no existen en el sentido preciso de la palabra. Son simples plexos en los que las fibrillas nerviosas, de origen y valor diversos, se ponen en contacto, se cruzan y entrecruzan en todos sentidos, pero sin unirse nunca sin perder jamás su independencia anatómica: son *contiguas*, tan inmediatamente *contiguas* como se quiera, pero nunca son *continuas*. De ello resultan como corolarios:

1.° Que las neuronas, cualquiera que sea la intrincación aparente de sus prolongaciones, son unidades anatómicas absolutamente independientes.

2.° Que obran unas sobre otras, *no por anastomosis* (ya que tales anastomosis no existen), *sino por simples contactos* de sus diversas prolongaciones *(articulaciones sinapsas);* como se comprende, es éste un hecho de capital importancia en fisiología y en patología nerviosa.

C. — SIGNIFICACIÓN FUNCIONAL DE LAS DIVERSAS PARTES DE LA NEURONA

La neurona se compone, como hemos visto, de las tres partes siguientes: una parte central, formada por la célula propiamente dicha; una segunda parte, periférica, que comprende todas las prolongaciones protoplasmáticas; una tercera parte,

igualmente periférica, representada por el cilindroeje y sus colaterales. Cada una de estas partes, *cuerpo celular* y *prolongaciones*, tiene una atribución especial.

1.° Papel del cuerpo celular. — El cuerpo celular es ante todo un centro de *actividad funcional:* según la situación que ocupa y el papel que le está encomendado, dirige hacia los órganos contráctiles incitaciones motoras *(células motoras)*, envía a los epitelios glandulares incitaciones secretorias *(células secretorias)*, recibe las impresiones venidas del exterior *(células sensitivas o sensoriales)*, analiza estas impresiones, las elabora las transforma *(células psíquicas)*, etcétera.

La célula nerviosa es también un *centro trófico*, es decir, que tiene bajo su dependencia la nutrición de sus prolongaciones. Si se secciona en un punto cualquiera una de estas prolongaciones, el trozo que queda más allá de la sección o *trozo periférico* no tarda en degenerar: muere poco a poco, como mueren los miembros separados del cuerpo, como mueren las ramas aisladas del tronco. El *trozo central*, en cambio, permanece intacto por lo menos durante algún tiempo, y es porque ha conservado sus relaciones anatómicas con el cuerpo celular. Este hecho es perfectamente exacto para la prolongación cilindroaxil: en efecto, sabemos, desde los célebres experimentos de Waller, que cuando se secciona una raíz espinal anterior (la cual está formada por cilindroejes) el trozo periférico degenera, mientras que el trozo central conserva su integridad. El hecho es también exacto para las prolongaciones protoplasmáticas, y también debemos a Waller su demostración; veremos ulteriormente que las fibras nerviosas que van del ganglio espinal a la periferia representan morfológicamente las prolongaciones protoplasmáticas de las células del ganglio; ahora bien, si se seccionan estas fibras, el trozo central (el que se halla todavía unido al ganglio espinal) queda intacto, mientras que el trozo periférico degenera.

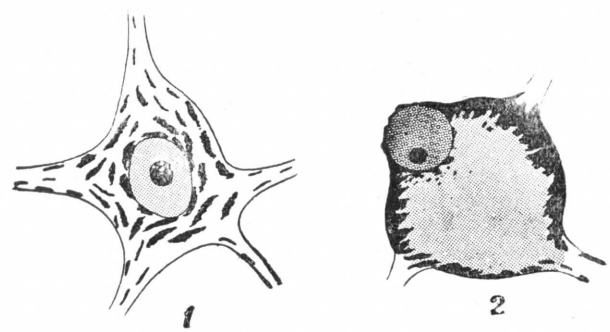

Fig. 465

Degeneración retrógrada (según Marinesco).

1, célula normal del núcleo del hipogloso de un conejo. — 2, célula del mismo núcleo en cromatólisis después de sección del nervio.

Es *racional* pensar que esta ley de influencia trófica de las células nerviosas sobre sus propias prolongaciones, claramente demostrada en las neuronas periféricas, debe ser igualmente aplicable a las neuronas centrales, es decir, a las neuronas cuyas prolongaciones, ya protoplasmáticas, ya cilindroaxiles, se hallan enteramente contenidas en el neuroeje. Numerosos casos de degeneración secundaria, tomados de la anatomía patológica, confirman en todos sus puntos estas conclusiones *a priori*, y la ley en cuestión pasa a ser una ley general.

La ley de la degeneración walleriana, formulada de modo tan absoluto, es inexacta e incompleta. Numerosos observadores (Forel, Marinesco, Darkewitch, Pierre Marie, Klippel, etc.) han visto, en el trozo central de los nervios motores seccionados, lesiones degenerativas. Estos fenómenos han recibido el nombre de *degeneración retrógrada*. El núcleo de origen acaba también por resentirse de la sección, y las células nerviosas que lo constituyen sufren modificaciones que se comprueban por el método de Nissl (fig. 465): 1.°, disolución de la

substancia tigroide (*cromatólisis* de MARINESCO, *cromólisis* de VAN GEHUCHTEN); 2.°, tumefacción del cuerpo celular; 3.°, marginación del núcleo.

Estas lesiones, susceptibles de reparación, acaban, sin embargo, a veces por la desaparición de la célula.

En resumen, debemos completar así la ley de degeneración: la sección hecha en un cilindroeje determina la degeneración del cabo periférico; influye sobre la nutrición del cabo central y de la célula original; este último fenómeno sería debido a la falta de uso de la célula, que se atrofia como todo órgano condenado al reposo

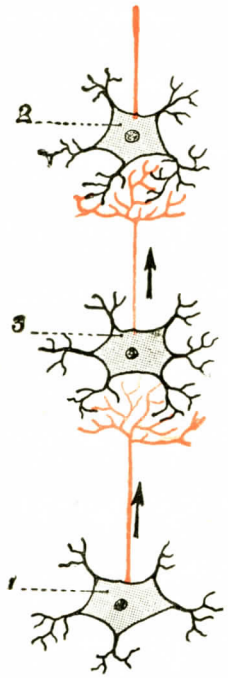

FIG. 466

Asociación de las neuronas.

1, primera neurona. — 2, segunda neurona. — 3, neurona intercalar.

Las flechas indican el sentido en que camina el influjo nervioso.

2.° Papel de las prolongaciones, sentido de la conducción. Polarización funcional de los elementos nerviosos. — Las prolongaciones de las neuronas son *conductoras del influjo nervioso*. Dejaremos primero sentado este hecho para los dos órdenes de prolongaciones, y luego indicaremos cuál es, para cada uno de ellos, el sentido en que se hace la conducción.

a) *Papel de la prolongación cilindroaxil.* — La *prolongación cilindroaxil* goza de la conductibilidad nerviosa, todos los autores están de acuerdo sobre este punto. Los cilindroejes de las células motoras de las circunvoluciones cerebrales conducen a las células radiculares de las astas anteriores de la medula las incitaciones motoras enviadas por el encéfalo; a su vez, los cilindroejes nacidos de estas últimas células llevan, con el nombre de *raices anteriores* o *nervios motores*, estas incitaciones motoras voluntarias hasta los músculos Asimismo, en el dominio de la sensibilidad, el cilindroeje de las células ganglionares transmite a las células sensitivas de la medula las impresiones recogidas en la periferia; por otra parte, los cilindroejes de estas células sensitivas espinales transportan estas impresiones hasta la corteza cerebral.

b) *Papel de las prolongaciones protoplasmáticas o dendritas.* — Las *prolongaciones protoplasmáticas*, como las prolongaciones cilindroaxiles, son verdaderos conductores nerviosos. Tienen una misma comunidad de origen y estructura. En las células en que el cilindroeje nace en una prolongación protoplasmática, ésta conduce el influjo nervioso por lo menos en cierta extensión. Por último, CAJAL y VAN GEHUCHTEN han demostrado que, en el bulbo olfativo, las células mitrales no están en contacto con los filetes olfativos sino por sus prolongaciones protoplasmáticas.

Las prolongaciones celulares, es decir, el cilindroeje y las dendritas, son, pues, conductores nerviosos. Pero ¿en qué sentido se efectúa la conducción?

Numerosas observaciones demuestran que en las dendritas el influjo nervioso va de las arborizaciones terminales hacia el cuerpo celular, mientras que en el cilindroeje parte de la célula para alcanzar las arborizaciones terminales.

En 1891 CAJAL formuló así esta ley en lenguaje fisiológico: toda célula nerviosa posee un *aparato de recepción*, constituído por el cuerpo de la célula y las expan-

siones protoplasmáticas, un *aparato de transmisión*, el cilindroeje, y un *aparato de emisión*, la arborización varicosa terminal de la expansión funcional (fig. 466). VAN GEHUCHTEN, en 1892, abandonó las designaciones morfológicas y distinguió las prolongaciones celulípetas, es decir, prolongaciones en las que el influjo alcanza la célula, y las prolongaciones celulífugas, en las cuales la prolongación huye de la célula (axona). Así se formula la ley de *polarización dinámica* de los elementos

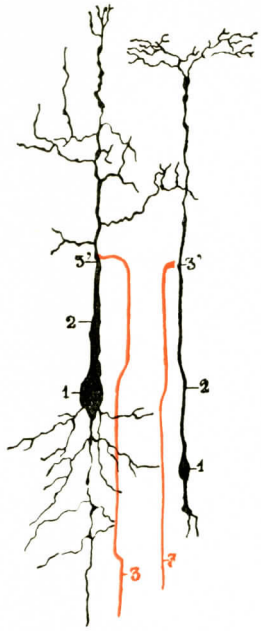

FIG. 467

Cilindroejes que nacen en las prolongaciones protoplasmáticas (lóbulo óptico de un embrión de pollo, según VAN GEHUCHTEN).

1, 1, cuerpo celular.—2, 2, prolongaciones protoplasmaticas. — 3, 3, cilindroejes, con 3 . 3', su origen en las prolongaciones protoplasmaticas.

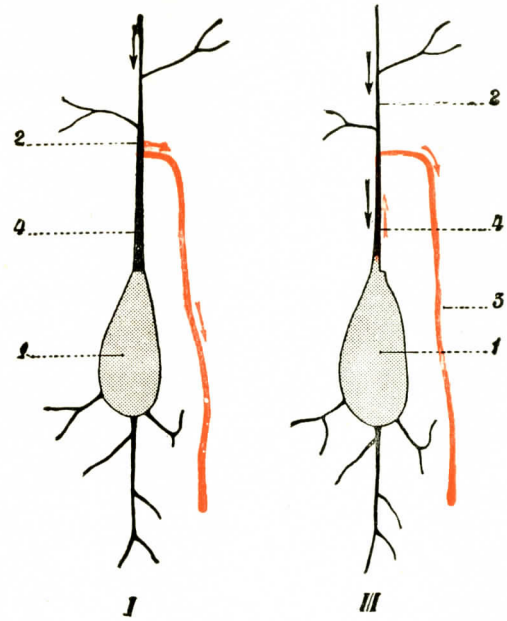

FIG. 468

Trayecto del influjo nervioso en las neuronas en que el cilindroeje se desprende de una prolongación protoplasmática de la célula.

Relaciones aparentes de las porciones correspondientes de la prolongación protoplasmática y del cilindroeje (aparecen fusionados); relaciones reales de estos dos conductores (están netamente separados, una celulipeto, el otro celulífugo, según la regla).

1, célula nerviosa. — 2, prolongaciones protoplasmáticas. — 3, cilindroeje que nace de la prolongación protoplasmática 2. — 4, porción de la prolongación protoplasmática comprendida entre la célula y el origen del cilindroeje (fig. I), que en la figura II llega a ser la porción común a las dos porciones correspondientes de la prolongación protoplasmática 2 y de la prolongación cilindroaxil 3. — Las flechas indican la dirección que sigue la corriente nerviosa.

nerviosos. Estos hechos son particularmente fáciles de evidenciar por el examen de las vías sensoriales, la vía olfativa por ejemplo. La célula de la neurona olfativa se encuentra en el espesor de la mucosa olfativa; es bipolar y, por consiguiente, posee dos prolongaciones. La prolongación periférica, muy corta, representa una dendrita que recibe la impresión y goza de la conducción celulípeta. La prolongación central, más larga, el cilindroeje, va al lóbulo olfativo para transmitir allí la primera impresión; hay una conducción celulífuga (fig. 470).

Hay que hacer una corrección a esta ley *en el caso en que el cilindroeje se desprende, no del cuerpo celular, sino de una prolongación protoplasmática*. Tal es la célula de cono del lóbulo óptico de las aves, las células de la capa granulosa del

cerebelo en los vertebrados (fig. 467). Delante de estos hechos, CAJAL ha propuesto modificar del modo siguiente el enunciado de la ley expuesta antes: en los vertebrados en estado normal las expansiones protoplasmáticas y el cuerpo celular tienen una *conducción axípeta*, es decir, dirigida hacia el cilindroeje. Inversamente, el cilindroeje goza de una *conducción somatófuga* o *dendrífuga*, es decir, huye de la célula o de las prolongaciones protoplasmáticas. Esta fórmula nos deja entrever que el cuerpo celular no goza forzosamente de un papel en la transmisión del influjo nervioso y que a veces éste toma una vía más corta, es decir, va directamente de la

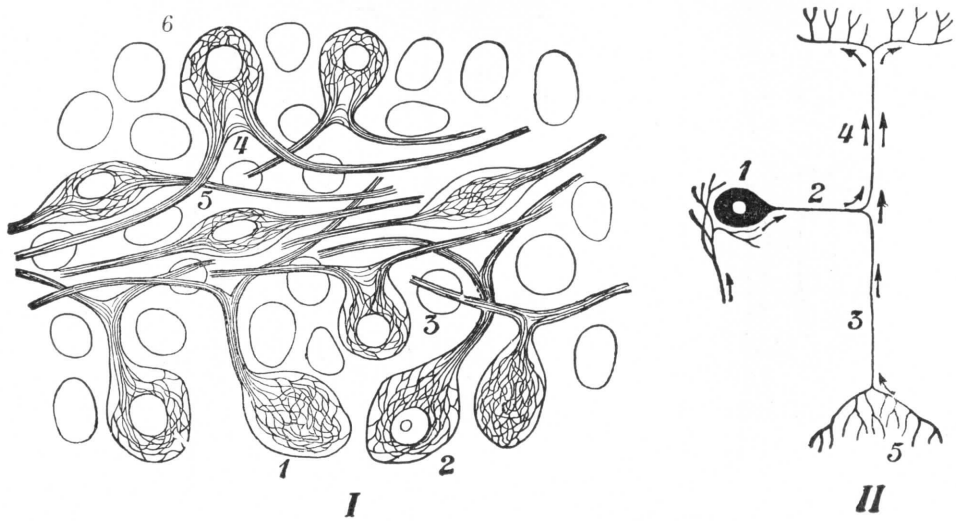

FIG. 469

I. Corte longitudinal de un ganglio raquídeo del embrión de pollo (según CAJAL). Plata reducida: 1, 2, 3, células unipolares. — 4, células de transición. — 5, células bipolares.

II. Esquema de la marcha de la corriente nerviosa en una célula sensitiva de los ganglios espinales en los mamíferos (según CAJAL): 1, cuerpo celular, con 2, su prolongación única. — 3, expansión periférica. — 4, prolongación central. — 5, piel. — 6, medula espinal.

dendrita al cilindroeje sin pasar por el cuerpo celular (ley de economía de tiempo, substancia y espacio formulada por CAJAL).

Por lo demás, sin modificar el sentido de la ley general, podemos considerar que en las células espinales de que tratamos, la porción de la prolongación protoplasmática (fig. 468) que se halla comprendida entre la célula y el origen (origen simplemente aparente) del cilindroeje contendría a la vez, íntimamente unidos, los elementos de la prolongación protoplasmática y los elementos del cilindroeje, separándose éste realmente del cuerpo celular. Y entonces podría decirse, según la fórmula general, que la excitación nerviosa recogida por la prolongación protoplasmática en su extremidad libre (fig. 468) va a parar a la célula, y aquí, siguiendo un trayecto recurrente y caminando en sentido inverso, pasa al cilindroeje. De esta manera la prolongación protoplasmática es realmente *celulípeta* en toda su extensión, y la única particularidad que presenta esta disposición respecto a la disposición habitual es que aquí la vía celulípeta y la vía celulífuga se hallan unidas en una parte de su trayecto.

Esta ley de la conducción nerviosa en la neurona (*celulípeta* en las dendritas, *celulífuga* en el cilindroeje) es una ley general. Se ha indicado, sin embargo, a título de excepción, lo que ocurre en la neurona sensitiva periférica; pero la excepción, como vamos a ver, es más aparente que real.

La neurona sensitiva periférica (figs. 469 y 470) está constituída del modo siguiente: su célula se encuentra situada en el ganglio espinal. Es una célula primitivamente bipolar y comprende, como la célula olfativa, dos prolongaciones: una *prolongación periférica*, que va de la célula al tegumento externo, y una *prolongación central*, que, desde la célula, se dirige al asta posterior de la medula, donde termina en una arborización. En esta neurona la prolongación periférica, rodeada de mielina y formando parte de un nervio, parece evidentemente como un cilindroeje; por otra parte, como las impresiones van de fuera a dentro, de la superficie tegumentosa al ganglio espinal, la conducción se hace allí en un sentido francamente celulípeto.

Esto parece exacto a primera vista, sobre todo si sólo se tiene en cuenta el hecho aislado. Pero colocándose en un punto de vista general y comparando la neurona sensitiva con las neuronas sensoriales, principalmente con la neurona olfativa, de que se ha tratado anteriormente, se llega con facilidad a una interpretación muy diferente (fig 470): la célula olfativa, bipolar como ya hemos visto, tiene por homóloga, en la neurona sensitiva, la célula del ganglio espinal, la cual, a su vez, es primitivamente bipolar y sigue siéndolo todavía en los peces (figura 470 *c*); entre las dos células hay una simple diferencia, a saber, que la primera de ellas ha quedado en la periferia (disposición primitiva), en tanto que la segunda se ha alejado del tegumento externo para ir a situarse más hacia adentro al lado del neuroeje; por lo demás, en la lombriz de tierra (fig. 470, *a*) la célula sensitiva presenta exactamente la misma disposición que la célula olfativa.

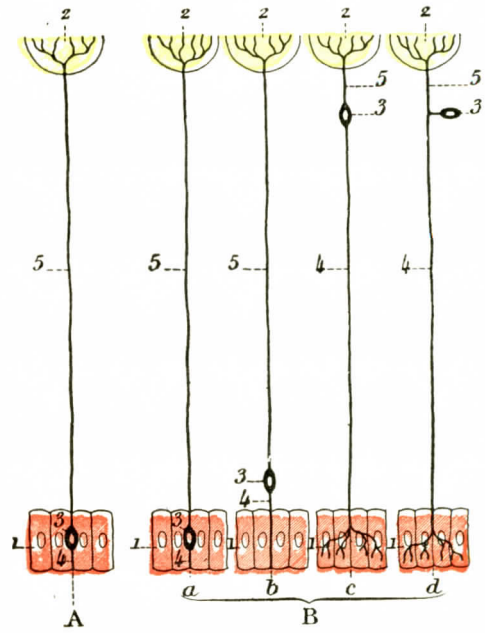

FIG. 470

Homología de la neurona sensitiva periférica y la neurona olfativa.

A. NEURONA OLFATIVA. — 1, mucosa olfativa. — 2, bulbo olfativo.—3, cuerpo celular de la neurona, con 4, su prolongación protoplasmática; 5, su prolongación cilindroaxil.

B. NEURONA SENSITIVA. — *a*, en la lombriz de tierra; *b*, en los moluscos; *c*, en los peces; *d*, en los mamíferos.— 1, tegumento externo. — 2, centro nervioso. — 3, cuerpo celular de la neurona, con 4, su prolongación periférica o protoplasmática; 5, su prolongación central o cilindroaxil.

Por consiguiente, la prolongación periférica de la neurona sensitiva adquiere todo el valor de una *prolongación protoplasmática;* por otra parte, la prolongación central de esta misma neurona sensitiva se convierte en una *prolongación cilindroaxil*.

En una célula de éstas, el sentido de la corriente es finalmente axípeto, pero es posible representar de dos maneras el trayecto del influjo nervioso: 1.°, la prolongación única contendría fibrillas en continuidad con las de la prolongación periférica y con las de la prolongación central (VAN GEHUCHTEN). Llegando así el influjo de la periferia, seguiría las primeras para llegar al cuerpo celular y las segundas para alcanzar la axona, siguiendo de este modo la ley general de polarización dinámica. Pero la histología no presenta esta agrupación independiente de neurofibrillas; 2.°, para CAJAL, y esta hipótesis es un ataque al papel del cuerpo celular (fig. 469), la transformación de la célula bipolar en una célula en **T** es un simple perfeccio-

namiento que permite que el influjo pase por vía directa de la dendrita a la axona sin ser derivada por el cuerpo celular.

3.° Modo de funcionamiento de las neuronas. Deducciones fisiológicas y patológicas. — Las nuevas nociones introducidas en la morfología de los centros por los descubrimientos de Golgi y Cajal parecían haber aclarado el modo de función de los elementos nerviosos, y la teoría de la neurona de Waldeyer parecía reinar sin disputa. En la neurona, unidad anatómica y fisiológica, el *cuerpo de la célula* es un centro de actividad que entra en juego por la acción de causas diversas (anemia, acumulación de CO_2 en los capilares), y sobre todo después de una excitación aportada por estas dendritas o prolongaciones cilindroaxiles de una neurona próxima. La sacudida es transmitida por el cuerpo celular al cilindroeje y nunca a las dendritas. Las *dendritas* son, como hemos dicho anteriormente, *conductores celulípetos*, que transmiten una excitación externa (neurona sensitiva o sensorial) o proceden de fibrillas terminales de una axona próxima. El *cilindroeje* es un conductor *celulífugo;* la sacudida le es exclusivamente comunicada por el cuerpo celular sobre que se implanta y la transmite ora a un órgano extraño al sistema nervioso (fibras musculares), ora a las prolongaciones protoplasmáticas de otra neurona.

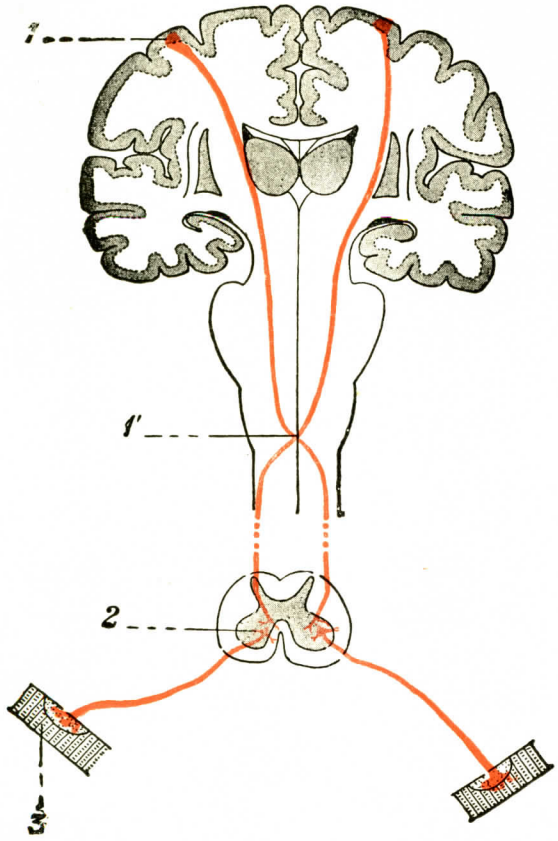

Fig. 471

Esquema de un movimiento voluntario.

1, célula piramidal de la corteza cerebral motriz con su cilindroeje. — 1', entrecruzamiento bulbar de la vía piramidal (neurona motriz central). — 2, célula radicular del cuerno anterior de la medula y su cilindroeje, que termina en las placas motrices del músculo estriado (neurona motora periférica).

La ley de polarización dinámica nos hace, pues, concebir el conjunto del sistema nervioso como un complejo de cadenas de neuronas dispuestas cabo con cabo y en relación por sus prolongaciones de nombre contrario (fig. 466). En los vertebrados, una cadena comprende por lo menos dos neuronas. Uno de los extremos de la cadena se denomina periférico o receptivo; está formado por la expansión *dendrítica* que penetra en el medio adonde llegan las excitaciones: es el *polo mundial* de la célula (Cajal, 1915). El otro extremo *(axona)* se denomina *reaccional*, pues transmite la excitación a un órgano reaccional (músculo, glándula). La polarización de los elementos nerviosos se determina, en estado normal, por la orientación de las neuronas respecto a las superficies en que se distribuyen las

expansiones nerviosas más próximas al agente excitante; es regulada por las disposiciones topográficas de las neuronas en relación con los puntos del espacio a que llegan normalmente las excitaciones. Pero nada se opone, en condiciones morbosas o experimentales, a la conducción en sentido inverso, y los experimentos fisiológicos abogan a favor de la conducción indiferente de las células nerviosas privadas de sus conexiones normales. Abandonadas las anastomosis de neurona con neurona, se ha substituído la acción de *continuidad* por la acción de *contigüidad* o por *simple contacto;* en este contacto, en esta *articulación*, es donde

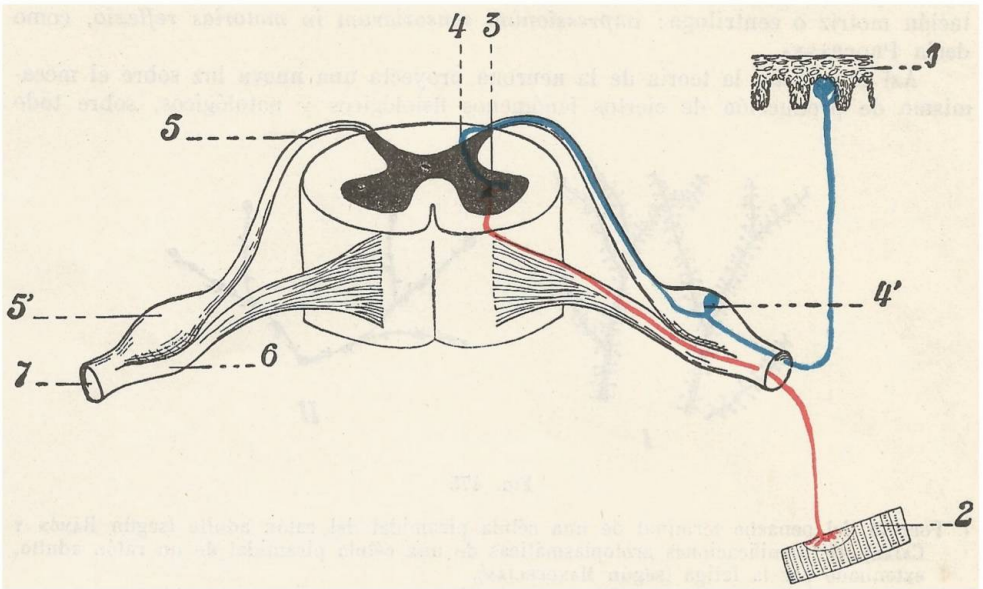

FIG. 472

Esquema de un movimiento reflejo.

1, piel. — 2, músculo estriado. — 3, célula radicular del cuerno anterior de la medula y su cilindroeje (fibra motriz centrífuga) *(en rojo)* que termina en la placa motriz del músculo. — 4, fibra sensitiva centrípeta *(en azul)* con célula sensitiva ganglionar. — 5, raíz posterior, y 5', ganglio raquídeo. — 6, raíz anterior. — 7, nervio raquídeo.

la sacudida nerviosa pasa de una neurona a otra sin modificarse unas veces y cambiando de naturaleza otras.

Así, para explicar los movimientos voluntarios se decía antes: una incitación motriz, partida de una célula de la corteza cerebral, pasa a la prolongación cilindroaxil de esta célula, la cual desciende a la medula y, después de cierto trayecto, va a articularse con una célula de las astas anteriores; esta segunda célula, así puesta en actividad, remite hacia el músculo la incitación que ha recibido y el músculo se contrae. Se ven aquí dos células, una cerebral y otra espinal, unidas entre sí por una fibra, que permite a la primera influir sobre la segunda. Hoy decimos: una incitación motriz (fig. 471), nacida en una célula cerebral, desciende a la medula siguiendo la prolongación cilindroaxil de dicha célula; esta prolongación cilindroaxil termina, en un momento dado, en un ramillete de fibras terminales que *se articulan* (se ponen en contacto) con las prolongaciones protoplasmáticas de una célula de las astas anteriores; gracias a esta articulación transmite su vibración a esta última célula, que, a su vez, la remite al músculo.

Para los movimientos *reflejos*, la impresión periférica, punto de partida del reflejo, es también transmitida a la medula por una fibra nerviosa (fig. 472, 4);

pero esta fibra se resuelve en un ramillete de fibrillas de terminación libre, que rodean a la célula motora y se *articulan* con las dendritas de esta célula. Por esta articulación o contacto pasa la vibración nerviosa de la neurona sensitiva a la neuron motora, donde se transforma en la incitación motriz que, reflejada hacia la periferia, determinará la contracción del músculo (fig. 472). Morat (*Revue scientifique*, 1895) y después Matías Duval (1897) han insistido mucho sobre el hecho de que en las articulaciones de las prolongaciones nerviosas, y no en el mismo cuerpo celular, es donde se efectúa el paso del influjo nervioso de una neurona a la otra y también la transformación de la excitación sensitiva o centrípeta en excitación motriz o centrífuga: *impressionum sensoriarum in motorias reflexio*, como decía Prochaska.

Así concebida, la teoría de la neurona proyecta una nueva luz sobre el mecanismo de producción de ciertos fenómenos fisiológicos y patológicos, sobre todo

Fig. 473

I. Porción del penacho terminal de una célula piramidal del ratón adulto (según Ramón y Cajal). II. Ramificaciones protoplasmáticas de una célula piramidal de un ratón adulto, extenuado por la fatiga (según Manouélian).

después de la hipótesis del amiboísmo nervioso emitida a propósito del sueño por R. Lépine (1894) y Matías Duval (1895).

Según esta hipótesis, las prolongaciones de las neuronas tendrían la propiedad de retraerse y extenderse como las prolongaciones o seudópodos de un amibo; de ahí el nombre de *amiboismo* dado a esta propiedad. El *sueño* sería la consecuencia de la retracción de las prolongaciones de las neuronas de la corteza cerebral: el *despertar* se produciría en el momento en que el contacto entre células nerviosas quedara restablecido. Este amiboísmo nervioso se caracterizaría por el aspecto especial de las prolongaciones; «estado perlado o moniliforme». Este aspecto se ha comprobado en las células piramidales del perro anestesiado o del animal fatigado (fig. 473).

Esta teoría permite también la interpretación de parálisis sin lesión material, parálisis histéricas, por ejemplo.

Asimismo en estado normal, en el curso de la educación, las nuevas adquisiciones del niño y del adolescente no están ligadas al aumento numérico de las neuronas, sino, como creía Tanzi, a una modificación de las células nerviosas comparable a la hipertrofia de los órganos sometidos a un trabajo a menudo repetido. Hay extensión y proliferación de las prolongaciones dendríticas y cilindroaxiles, perfectamente explicables por la teoría que reduce las conexiones entre neuronas a simples relaciones de contigüidad entre sus prolongaciones. El neuroeje, órgano esencialmente maleable, dice Matías Duval, se hace modificable en su constitución histológica por el ejercicio de la educación.

Pero esta hipótesis del amiboísmo nervioso parece ser demasiado simplista. En efecto, nunca se ha observado en una célula adulta en estado vivo el menor indicio de movimiento de las prolongaciones: «Nunca se ha venido a inscribir, dice Lhermitte, el menor hecho

positivo a favor del movimiento tentacular de las neuronas, y las observaciones histológicas y fisiológicas atestiguan la unión íntima de los elementos nerviosos entre sí y con sus aparatos terminales.»

§ 4. — Objeciones a la teoría de la neurona. Teoría fibrilar de Apathy

La doctrina de la neurona tuvo una suerte tan brillante como rápida: daba, en efecto, a los anatomistas nociones claras; permitía a los médicos una interpretación satisfactoria de numerosos hechos. Sin embargo, no se ha impuesto a todos y desde 1897 conoció brillantes adversarios, los *antineuronistas*, siendo los más célebres Held, Apathy, Bethe y Durante Expongamos brevemente las objeciones de estos autores.

1.° Objeciones a la teoría de la neurona. — Los antineuronistas se han fijado principalmente en la técnica. La teoría de la neurona, como se sabe, se funda en los resultados suministrados por el método de Golgi con el cromato de plata o por el método de Ehrlich con el azul de metileno. Estos dos métodos serían incompletos e infieles, no teñirían las verdaderas terminaciones; éstas constituirían entre las células una verdadera red que ni la plata, ni el oro, ni el azul de metileno pueden evidenciar.

También en el terreno patológico la teoría de la neurona ha sido objeto de críticas serias. Multitud de hechos demuestran que a menudo la alteración profunda de las células nerviosas no ocasiona fatalmente trastornos de degeneración de las fibras centrífugas que de ellas parten; asimismo se han señalado casos en que la desaparición de numerosas células de los ganglios espinales no ha producido la lesión de las fibras de las raíces posteriores que de ellos emanan. Estos hechos, como se comprende, concuerdan mal con lo que sabemos de la acción trófica (pretendida acción trófica, dicen algunos autores) del cuerpo celular sobre sus prolongaciones cilindroaxiles.

Pero los argumentos más poderosos que se han emitido contra la doctrina de las neuronas son los hechos anatómicos producidos por histólogos cuyos nombres hemos dado antes. ¿Cuáles son estos argumentos?

2.° Concepción catenaria y fibrilar del sistema nervioso. — a. *Concepción catenaria de la neurogénesis* — Los trabajos de Ridder, Kupffer, His, Golgi, parecían demostrar que los nervios eran sólo una emanación de las células nerviosas de los centros: la prolongación de Deiters, convertida en cilindroeje, se alargaba poco a poco por una especie de granulación continua y se extendía de este modo hasta el territorio que le estaba destinado; luego se rodeaba de células mesoblásticas *(células de Vignal)* que poco a poco producían la mielina y la vaina de Schwann. El nervio tenía, pues, doble origen: era *ectodérmico* por su cilindroeje, *mesodérmico* por sus demás elementos.

La opinión de Apathy es muy distinta. Según este histólogo, las células ectodérmicas que, desarrollándose, originan el sistema nervioso *(neuroblastos)*, deben dividirse en dos grupos: las *células nerviosas* y las *células ganglionares*. De momento haremos caso omiso de las *células neuróglicas*.

α) Las *células ganglionares*, para Apathy, no son más que las células nerviosas de los tratados clásicos: se las encuentra, con las formas más diversas, en los centros, en los ganglios espinales, en los ganglios periféricos. Sabemos que se componen esencialmente de un *cuerpo protoplasmático* (con cubierta o sin ella), de un *núcleo* y un *nucléolo*. Cada una de ellas es un foco de producción para el influjo nervioso.

β) Las *células nerviosas*, segunda variedad de las células admitidas por APATHY, son aquellas a expensa de las cuales se desarrollarán los nervios. Desde los primeros días emigran en pleno mesoblasto, situándose regularmente a continuación unas de otras y formando de esta manera series continuas entre el eje medular (o mejor dicho la cresta neural) de donde se originan y el territorio periférico al cual están destinadas. Estas células, primero redondeadas, se alargan, se hacen fusiformes y se unen recíprocamente en sus extremos para formar una cadena continua (fig. 474). Después cada una de ellas da origen, por diferencia-

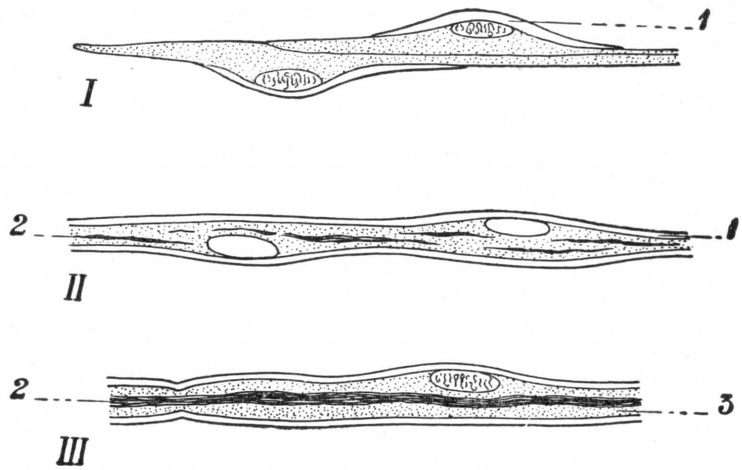

FIG. 474

Formación de los nervios periféricos: teoría catenaria.

I. En dos neuroblastos íntimamente unidos comienza a diferenciarse una cutícula superficial: la vaina de Schwann. — II. Aparición de granulaciones confluentes en fibrillas que constituirán el cilindroeje 2. — III. El tubo nervioso está constituído con: 1, vaina de Schwann y su núcleo. — 2, cilindroeje. — 3, vaina de mielina (según GALEOTTI y LÉVI).

ción de su protoplasma: 1.°, a un *paquete de fibrillas*, que se dirigen todas, en sentido del eje, de una extremidad a otra de la célula; 2.°, a un *manguito de mielina*, que rodea el paquete fibrilar antes mencionado. Ahora bien, estas fibrillas no serían más que vías conductoras del influjo nervioso, mejor dicho, *fibrillas cilindroaxiles*. Primero estarían aisladas, cada paquete en la célula en que se ha originado; pero, en su trayecto, el paquete fibrilar de una célula se fusionaría por sus extremos con el de la célula vecina, éste con el de la célula inmediata, y así sucesivamente hasta las dos extremidades de la cadena celular (fig. 474). Una vez terminado este trabajo de soldadura recíproca entre paquetes fibrilares vecinos, no existiría más que un solo cilindroeje, aunque ininterrumpido, que iría del centro nervioso a la periferia, sea sensitiva, sea motora. Como se ve, el tubo nervioso sería todo él de origen ectodérmico: derivaría de una *cadena (catena)* de células neuroblásticas (*concepción o teoría catenaria*), de las cuales cada una produciría *in situ* la mielina y, puede añadirse, la vaina de Schwann. Cada uno de estos tubos sería geneticamente *pluricelular*, y, como las células que lo constituyen son células nerviosas, parecería racional pensar que estas células tienen una parte más o menos activa en los fenómenos de conducción nerviosa y, por otra parte, que cada una de ellas goza de una especie de individualidad, pudiendo entrar en actividad sea aisladamente, sea concurrentemente con algunas de las otras. El

tubo nervioso, en su conjunto, vendría a ser, valiéndonos de una expresión de BETHE, una verdadera *sociedad celular*.

b) *Constitución fibrilar de los elementos nerviosos.* — APATHY (1897) admitió que el cilindroeje está constituído por un número considerable de *neurofibrillas* que corren paralelamente unas a otras (fig. 474). Esto es admitido por todos los histólogos cuando se emplean ciertos métodos de impregnación. Los autores discuten para saber si se trata de neurofibrillas adosadas o unidas unas con otras por medio de anastomosis transversales u oblicuas que formarían el conjunto de esta vasta red.

Se admite también, de ello hemos hablado antes, que en las células nerviosas hay una red intracelular de neurofibrillas. Pero, según los neuronistas, esta red permanece en la neurona, no sale de ella; en las dendritas, como en las ramificaciones de la axona, las neurofibrillas terminan por extremos libres. No hay continuidad entre neurofibrillas de neuronas próximas.

Según APATHY, la impregnación da imágenes falaces; los elementos nerviosos están reunidos por una red de fibrillas muy delgadas, *red intermedia*, *red intercelular*.

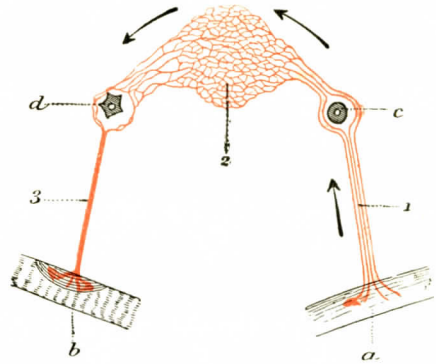

FIG. 475

La vía de conducción sensitivomotriz (según la teoría de APATHY).

a, periferia sensible (piel). — *b*, periferia motriz (músculo). — *c*, célula sensitiva. — *d*, célula motora.

1, nervio centrípeto o sensitivo. — 2, red difusa o neurópilo. — 3, nervio centrífugo o motor.

(Se ve perfectamente que las células nerviosas son enteramente independientes de la vía conductora del influjo nervioso.)

3.° Teoría neurofibrilar de Apathy. — En esta red neurofibrilar, por el lado de la *periferia sensitiva*, las fibrillas nacen alrededor de las células sensitivas y sensoriales, no por extremos libres, sino por extremos ramificados, anastomizados en una *red sensitiva* interepitelial. De aquí las neurofibrillas esparcidas se reúnen para formar un solo fascículo fibronervioso (figura 475). Esta *fibra sensitiva* llega al sistema nervioso central y se disocia en neurofibrillas que se anastomizan con las de las fibras vecinas, constituyendo una red, la *red intermedia* o *elemental*, en la que neurofibrillas de diferente procedencia están en continuidad.

De aquí nacen otras fibrillas de significación motriz, que, dirigiéndose hacia la periferia, se condensan en una *fibra motriz* que viene a perderse en la placa motriz en una fibra muscular; penetran en el elemento contráctil y se anastomizan con las neurofibrillas próximas en una red periférica, conocida con el nombre de *red motriz*.

De la *red sensitiva*, las fibras de dirección *centrípeta* pasan a la *red intermedia*. De la *dirección centrífuga* en relación con la conducción motriz llegan a la *red motriz;* pero, y éste es el punto fundamental de la teoría, no conservan su individualidad anatómica, no quedan independientes: se continúan recíprocamente en la red intermedia. Así es un circuito ininterrumpido que no deja de tener su analogía, como hace observar APATHY, con el sistema vascular. GARWOSKY ha creído que debía designar la teoría de Apathy con el nombre de *teoría de la circulación nerviosa*.

En este esquema, la red intermedia, a la que llegan las fibras sensitivas y de la que parten las fibras motrices, se presenta bajo diversas modalidades. Se pueden distinguir tres redes: intra, peri e intercelular.

a) La *red intracelular* se encuentra en el mismo interior de la célula, en su protoplasma. Ha sido vista por APATHY en las células ganglionares de la lombriz y de las sanguijuelas, por BETHE en las del cangrejo. En los vertebrados superiores es más compleja, es la disposición clásica de la red neurofibrilar que hemos descrito precedentemente.

b) La *red pericelular* no se halla en la masa citoplasmática, sino alrededor de ella. Ha sido señalada por GOLGI, en 1898, alrededor de las células de Purkinje, alrededor de las células ganglionares espinales y luego (1900) alrededor de las

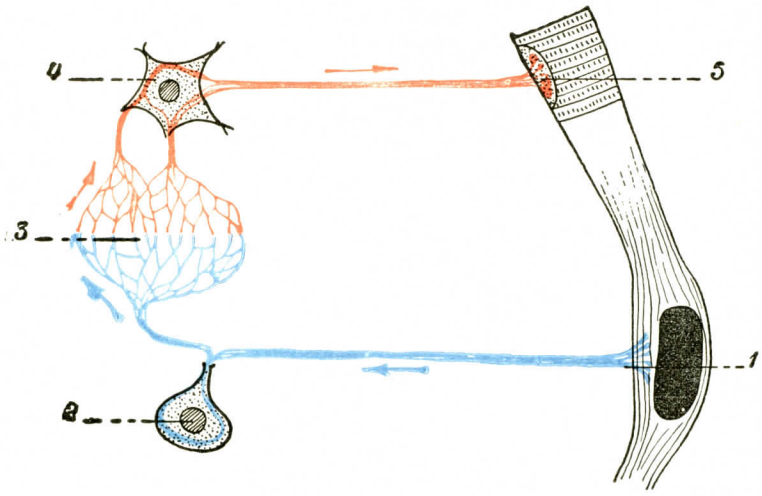

FIG. 476

Esquema de un movimiento reflejo según la teoría de la neurona (reflejo rotuliano).

1, nervio centrípeto o sensitivo del tendón. — 2, célula sensitiva ganglionar con su red endocelular. — 3, punto de articulación sin anastomosis entre las fibras centripetas *(azul)* y centrífugas *(rojo)*. — 4, célula motriz del asta anterior medular. — 5, nervio centrífugo motor que termina en las placas motrices del músculo.

células motoras de las astas anteriores de la medula: he aquí por qué ciertos autores, BETHE entre ellos, la designan con el nombre de *red de Golgi*. Ha sido descrita de nuevo, en estos últimos años, por VINCENZI, BETHE y HELD: los *nidos de Held*, los *cálices de Held*, los *ramilletes terminales de Kœlliker*, no son probablemente más que variantes de la red pericelular de GOLGI. Esta red, de mallas más o menos apretadas, se hallaría, según BETHE, en continuidad directa, de una parte con las fibras aferentes que llegan a la célula, de otra con las neurofibrillas que constituyen la red intracelular: por ésta se establecerían conexiones, *conexiones por continuidad*, entre la red intracelular de una célula nerviosa y las ramificaciones cilindroaxiles de células más o menos alejadas.

c) La *red intercelular* se halla situada, no en el interior o en la superficie del cuerpo celular, sino, como indica su nombre, en el intervalo comprendido entre dos o más células: un paquete más o menos considerable de neurofibrillas reunidas en una fibra nerviosa *(fibra sensitiva)* se esparcen, en un punto cualquiera de los centros, en una red extremadamente complicada; de esta red parten en seguida otras neurofibrillas, las cuales, caminando en sentido inverso, se adosan para formar una nueva fibra *(fibra motriz)* y van a terminarse en un músculo; tal es el modo de formación del plexo intercelular. APATHY, para distinguirla de las otras redes intracelular y pericelular, la designa con el nombre de *red elemental*

difusa: es el *neuropilema* de His, el *neurópilo* de Bethe. Semejante concepción, como se comprende, nos lleva a la *teoría reticular* del sistema nervioso, especialmente a la red difusa de los centros tal como la concebía Golgi. Además, la fibra *centrípeta* o *sensitiva* y la fibra *centrífuga* o *motora* pueden, una y otra, la primera alcanzando la red, la segunda separándose de ella, atravesar una célula nerviosa. Es lo que precisamente sucede en todos los vertebrados, en los que vemos la fibra sensitiva atravesar una célula ganglionar del ganglio espinal, mientras que la fibra motora se separa de una célula motora espinal. Es posible esque-

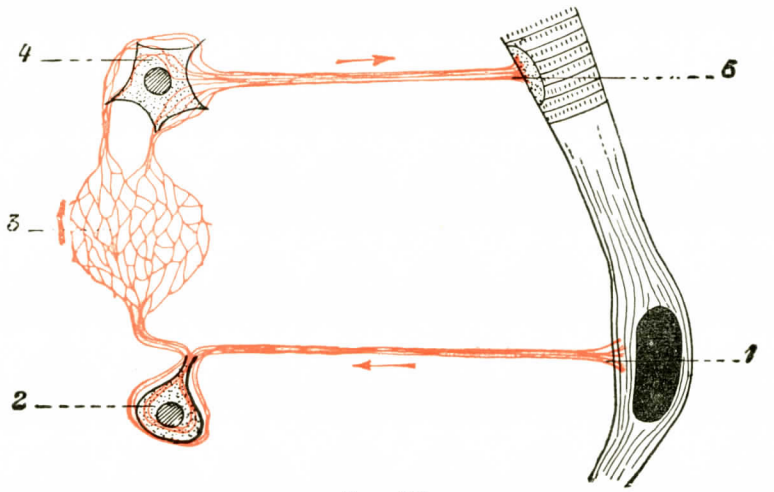

Fig. 477

Esquema de un movimiento reflejo (teoría de Apathy) (reflejo rotuliano).

1, nervio centrípeto o sensitivo del tendón. — 2, célula sensitiva ganglionar con las redes endopericelulares. — 3, red difusa o neurópilo. — 4, célula motriz del cuerno anterior medular con las redes endopericelulares. — 5, nervio centrífugo motor que termina en las placas motrices del músculo.

matizar, como lo demuestra la figura 475, la teoría de Apathy y comparar el mecanismo de un movimiento reflejo en ambas doctrinas (figs. 476 y 477).

Resulta de la anterior descripción, que la vía conductora del influjo nervioso se halla exclusivamente constituída por las neurofibrillas sin participación alguna de las células nerviosas. Estas, cualquiera que sea su naturaleza, sensitivas o motoras, están indudablemente situadas en el trayecto de la vía nerviosa, pero no tienen con ella, como lo demuestra el adjunto esquema (fig. 477), más que simples relaciones de contigüidad. Se comprende en seguida la diferencia esencial que existe entre la teoría de la neurona y la de Apathy. En la *primera* (fig. 476), las fibrillas nerviosas, sean sensitivas, sean motoras, atraviesan las células nerviosas correspondientes, viniendo a formar parte constituyente del retículo endocelular, mientras que en la *segunda* (fig. 477) sólo pasan por su lado. En la *primera*, las fibras aferentes o sensitivas no se continúan por sus extremos con las fibras eferentes o motoras, como se ve en la *segunda*, sino que sólo se ponen en contacto; por último, en la *primera*, la célula nerviosa constituye el elemento esencial en la transmisión de las excitaciones nerviosas; en la *segunda*, desempeñarían este papel las fibras primitivas; de aquí el nombre de *teoría fibrilar* con que se designa a veces a la teoría de Apathy.

4.° Modificaciones de la teoría de Apathy. — *A.* Ideas de Bethe. — Bethe admite la existencia de redes menos extensas, en las cuales, al igual que en

la red difusa, las fibrillas primitivas de los conductores sensitivos se continúan directamente con las fibrillas primitivas de los conductores motores. Es siempre la *continuidad* establecida en plena red entre las neurofibrillas centrípetas y las neurofibrillas centrífugas.

Por lo que se refiere a la situación de la red fibrilar con relación a las células nerviosas, Bethe describe también la *red intracelular*, la *red pericelular* y la *red intercelular*. Pero, según él, estas tres modalidades son morfológicamente equivalentes, es decir, que representan, no tres formaciones distintas, sino una sola y misma formación en tres estadios distintos de su evolución filogénica. En efecto,

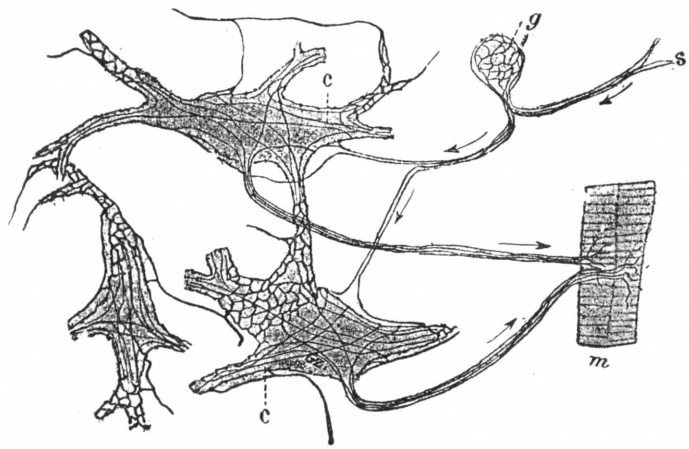

Fig. 478

Esquema de las vías de conducción en el sistema nervioso de los vertebrados (según Bethe).

s, periferia sensitiva (piel o mucosa, por ejemplo). — *m*, periferia motora representada por dos fibras musculares. — *g*, célula de un ganglio espinal con su red pericelular. — *c*, *c*, dos células motrices del asta anterior con su red extracelular. Entre estas dos células se ve una *red intracelular* que las une entre sí.

la *red intracelular* existiría sólo en los animales inferiores; la *red intercelular* caracterizaría a los vertebrados; a medida que nos elevamos en la serie, la red nerviosa se exterioriza, para, de *intracelular* que era primitivamente, venir a ser sucesivamente *pericelular* primero, *intercelular* después (fig. 478). La red intercelular o neurópilo representaría, para dicha red, el apogeo de su desarrollo. Esta opinión, eminentemente sugestiva, tiene, desgraciadamente, contra ella gran número de hechos de observación, de los que sólo queremos recordar el siguiente: en los vertebrados, todas las células nerviosas poseen, como en los animales inferiores, una red intracelular. Este hecho por sí solo nos permite juzgar el valor que conviene conceder a la opinión de Bethe.

Cualesquiera que sean las variaciones de forma y situación que presente en la serie zoológica la red fibrilar de Bethe, esta red recuerda exactamente, excepto su extensión, la de Apathy. Basta, para convencerse de ello, dar una simple ojeada al adjunto esquema (fig. 478), que reproduce, según Bethe, el trayecto de las fibrillas en el sistema nervioso de los vertebrados. Veremos claramente las fibrillas sensitivas *s*, emanadas de la periferia, dirigirse hacia la célula del ganglio espinal *g*, mezclarse con el plexo pericelular de esta célula ganglionar y alcanzar luego los plexos pericelulares que se disponen alrededor de dos células motoras del asta anterior *c*, *c*. Después vemos estos dos plexos reunirse el uno al otro

gracias a un plexo intercelular, al cual se dirigen cierto número de las fibrillas sensitivas precitadas. Por último, vemos nuevas fibras, motoras éstas, que se separan a la vez de los plexos pericelulares y del plexo intercelular y se condensan en dos fibras nerviosas que terminan en el músculo *m*.

Casi es inútil hacer notar que todo este trayecto, de la *periferia sensitiva (s)* a la *periferia motora (m)*, tiene efecto exclusivamente por neurofibrillas sin ninguna participación de las mismas células nerviosas: las células están en la vía

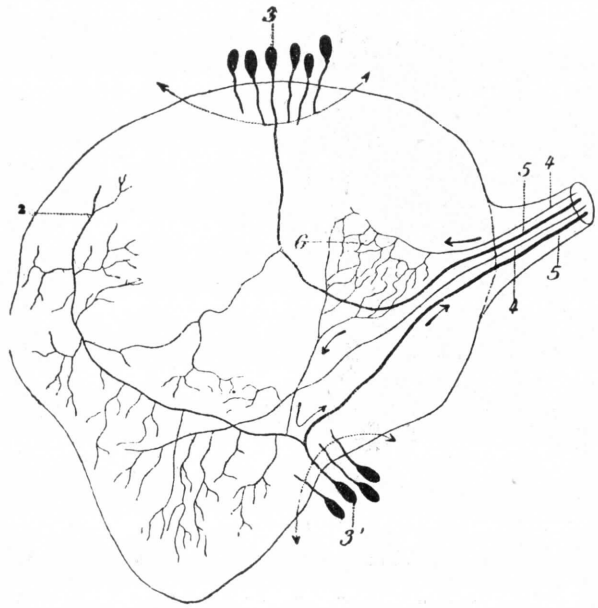

FIG. 479

Esquema del experimento de Bethe en el carcinus mœnas.

1, nervio antenario. — 2, su ganglio. — 3, 3', células ganglionares. — 4, 4, fibras sensitivas, y 5, 5, fibras motoras del nervio antenario. — 6, red difusa o neurópilo. — Las flechas indican la dirección de la corriente nerviosa.

conductora, pero no toman parte en su constitución. Por este motivo, la célula nerviosa permanecería extraña a la conducción del influjo nervioso, y su papel en el funcionamiento general de los centros nerviosos se hallaría notablemente reducido (fig. 479).

Por otra parte, BETHE aporta experimentos innegables sobre las células ganglionares del cangrejo *(carcinus maenas)* (fig. 479). La supresión de las células nerviosas por sección experimental no impide que se produzcan los reflejos de la segunda antena.

B. IDEAS DE NISSL. — Examinando después de coloración con el azul de metileno la substancia gris de los centros, NISSL pretende que los espacios libres entre las células nerviosas y neuróglicas y las fibras nerviosas están ocupados por una substancia nerviosa especial, el *enrejado nervioso*, especie de red difusa en la que se efectúan las transmisiones del influjo nervioso: es, en otra forma, la doctrina precedente.

C. IDEAS DE HELD. — HELD y AUERBACH han señalado alrededor de las células nerviosas la existencia de una fina red pericelular: nido o cáliz pericelular de HELD, verdadera red con pequeñas masas, en algunos puntos, designadas con

términos sinónimos: pies terminales *(Endfüsse)* de Held, botones terminales de Auerbach (fig. 480), plaquetas terminales de Ramón y Cajal.

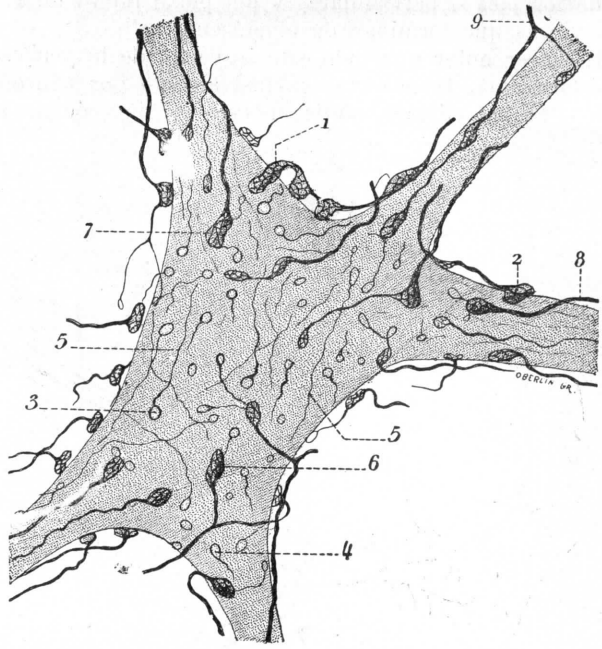

Fig. 480

Detalles del nido pericelular de una célula motriz perteneciente a la medula de un perro adulto:

1, 2, gruesos botones terminales en forma de bulbo o maza, en cada uno de los cuales se ve un fino retículo. — 3, 4, botones terminales más pequeños en forma de anillos. — 5, 5, fibrillas finas y pálidas, cada una de las cuales se dirige a un boton terminal. — 6, 7, 8, otros botones terminales que pertenecen a fibrillas más fuertes. — 9, una gruesa fibrilla que se divide en dos ramas que van a parar cada una a un boton terminal; una de ellas, la rama descendente, se escapa de su botón terminal para dirigirse a otro después de haber hecho cierto recorrido.

La red pericelular es discutida. Golgi la considera de naturaleza queratínica. Ramón y Cajal dice que es un producto de coagulación de una substancia albuminosa. Existe, sin embargo, alrededor de ciertas células: células de Purkinje del cerebelo, células radiculares de los cuernos anteriores de la medula, del cuerpo trapezoide (figura 481); pero parecen independientes, descansan en la célula nerviosa y le adhieren íntimamente, no por continuidad, sino por simple contacto. Los filamentos descritos por Bielschowsky (año 1904) sobre la cara adherente y que penetran en el cuerpo celular son discutibles. Los pies terminales de Held no forman parte de una red, son simples engrosamientos en el extremo de las divisiones terminales de los cilindroejes pericelulares para perfeccionar el contacto entre cuerpo celular y axonas.

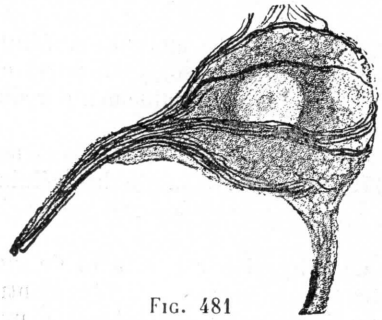

Fig. 481

Una célula del cuerpo trapezoide, con su ramillete pericelular (Marinesco).

(A la izquierda de la figura se ve con toda claridad una gruesa fibra cilindroaxil aferente, que se divide en cierto número de ramas secundarias, compuestas cada una de numerosas fibrillas. Estas permanecen independientes y se terminan libremente en la superficie de la célula que ellas envuelven.)

5.° Teoría de la néurula de Durante. — Según este autor, el cilindroeje no podría considerarse como la prolongación de una cé-

lula central: el tubo nervioso representa una cadena de células especiales, los *neuroblastos segmentarios*, puesta secundariamente en relación con una célula central y de la que cada elemento *(segmento interanular)* ha diferenciado en el seno de su protoplasma la mielina y el cilindroeje segmentario. Es la *teoría catenaria*, teoría que, según este autor, permite considerar el elemento nervioso como un complejo celular que entra en el plano general de los demás tejidos y no como una formación monstruosa sin analogía en la economía (fig. 482).

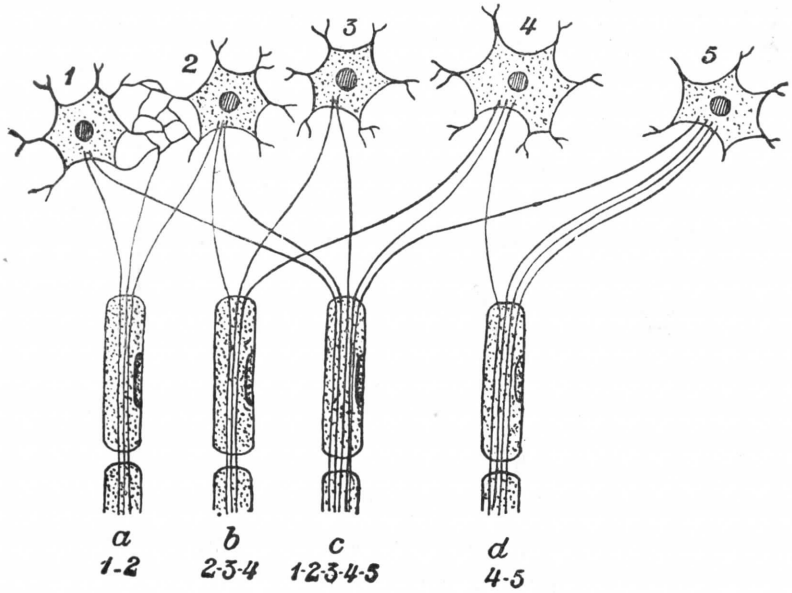

FIG. 482

Esquema del lobulillo nervioso primitivo (según DURANTE).

Las células 1, 2, 3, 4, 5, constituyen la porción central del lobulillo; *a*, *b*, *c*, *d*, tubos nerviosos.

La analogía del sistema nervioso con los otros órganos podría llevarse aún más adelante. Según DOGIEL, BETHE, NISSL, etc., las fibrillas encerradas en un cilindroeje se pondrían en relación con las fibrillas contenidas, no en una, sino en varias células ganglionares y con la red pericelular. Recíprocamente, la red de una célula ganglionar estaría en relación con las fibrillas de varios cilindroejes (figura 482). Si son necesarios varios neuroblastos para formar un tubo nervioso, una célula nerviosa entra en conexiones fibrilares con varios tubos nerviosos; se trata de *agrupamientos funcionales*, de elementos centrales y periféricos en todo punto idénticos a un *lobulillo glandular* en el que las células nerviosas son parecidas a los ácinos y los neuroblastos segmentarios a los conductos excretorios; para designar este conjunto fisiológico policelular, este verdadero *lobulillo nervioso primitivo*, por su semejanza con las glándulas, DURANTE ha propuesto el nombre de *néurula*.

6.° Situación actual del problema. El sistema sináptico. — Con APATHY, BETHE, DURANTE, dice LHERMITTE, la idea primitiva de la red difusa de Gerlach florecía de nuevo rejuvenecida, es cierto. Pero a pesar de su moderna vestidura, ¿quién no la hubiera reconocido?

A la unidad embriológica, anatómica y fisiológica de la neurona se opondría la teoría catenaria de la neurogénesis, que explicaría la regeneración *in situ* de los nervios sin intervención del cuerpo de las células, sino de los neuroblastos segmentarios. Delante de la unidad fisiológica de la neurona la red neurofibrilar sería únicamente una red funcional; el influjo nervioso circularía, ora exclusivamente en su parte extracelular (caso de los invertebrados), ora también en su parte intracelular (caso de los animales superiores). Pero, en realidad, la célula no tendría ningún papel funcional (experimento de BETHE).

Es evidente que la célula nerviosa no desempeña tal vez un papel en la conducción del influjo nervioso. Hay reflejos que pueden realizarse fuera de la célula

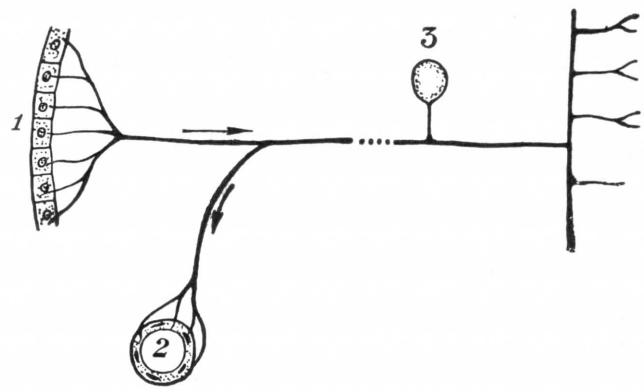

FIG. 483

Esquema de un reflejo axónico de vasodilatación, según BAYLISS y L. FRÉDÉRICQ.

1, piel. — 2, arteriolas. — 3, ganglio espinal.

nerviosa, siguiendo simplemente los filetes nerviosos: son los *reflejos de axona* (figura 483). La célula interviene tal vez para reforzar los influjos nerviosos, detenerlos; en todo caso desempeña un papel trófico. La base fisiológica (experimento de BETHE) es indiscutible; pero, al cabo de algún tiempo, el reflejo desaparece; la célula nerviosa, si no es indispensable, desempeña, pues, un papel importante.

Por otra parte, la base anatómica de la teoría de APATHY, es decir, la continuidad neurofibrilar, es negada por numerosos autores.

Por último, la regeneración autógena de las dendritas o de las axonas separadas de la célula nunca ha sido demostrada, y la experiencia de la última guerra no ha aportado ninguna nueva prueba. No es posible, pues, admitir integralmente la teoría neurofibrilar; pero ha tenido el mérito de demostrar que el influjo nervioso no atraviesa forzosamente el cuerpo celular. Estos hechos, sin destruir la teoría de la neurona, parece que le aportan correctivos serios.

Es posible *resumir así la situación actual* del problema:

En los invertebrados existe una *red nerviosa intercelular*. Esta red se encuentra también en los vertebrados en ciertos dispositivos nerviosos muy simples de los sistemas circulatorio y digestivo: en dichos dispositivos pueden desarrollarse actos nerviosos fuera de toda célula nerviosa.

Pero, en los animales superiores, los actos nerviosos se desarrollan en un sistema de neuronas: el influjo nervioso pasa, no solamente a las fibras sino a las células. Doctrinas neuronal y neurofibrilar no chocan entre sí, son dos modos de organización que pueden coexistir. La red nerviosa, la *protoneurona* (PARKER), es

el tipo primitivo que se encuentra en los seres inferiores (celentéreos) o en el sistema neurónico simple de los vertebrados. La substancia conductora que constituye esta red continua adopta histológicamente la forma de neurofibrillas por las que circula el influjo nervioso.

El *sistema de las neuronas* es un tipo de perfeccionamiento que predomina en los vertebrados. En este sistema, por lo demás, la célula sólo desempeña un papel accesorio, simplemente trófico. Es un órgano de nutrición y de red para el sistema de conducción de la neurona. Pero la substancia conductriz está interrumpida de trecho en trecho en el *punto de contacto o sinapsis entre neuronas* (MORAT).

En este sistema o *sistema sináptico, la neurona es el elemento anatómico trófico y probablemente embriológico. La sinapsis parece ser el centro funcional.*

No hay que dar de la sinapsis una noción demasiado simplista, compararla a una interrupción semejante a la sección de un hilo eléctrico. Histológicamente la constitución de la sinapsis es mal conocida. Entre las últimas ramificaciones libres de las axonas y el cuerpo celular o las dendritas, hay algo que establece la continuidad fisiológica, si no anatómica: es el *ultranervio* de LANGLEY.

Las sinapsis desempeñan un papel importante al determinar el sentido del paso del influjo nervioso. Desde el punto de vista fisioquímico, la función interneuronal sería la de una membrana permeable en un solo sentido, que desempeña el papel de una válvula y explica el *carácter* irreversible de la corriente nerviosa, aunque los nervios sean conductores en ambos sentidos. POLICARD concluye: *Más que la célula nerviosa, la sinapsis es característica de una neurona o de un conjunto nervioso. La sinapsis es el elemento específico en el sistema nervioso, no la fibra, que es indiferente. La función de una fibra nerviosa depende, no de su célula, sino de su terminación, de su sinapsis.*

ARTICULO II

ELEMENTOS DE SOSTEN

Entre los elementos esenciales de los centros nerviosos, las *fibras* y las *células nerviosas*, se disponen, como elementos accesorios, en dos órdenes de células: las *células ependimarias* y las *células de la neuroglia*. Estos dos órdenes de células forman en su conjunto lo que se ha convenido en llamar *tejido de sostén de los centros*, lo que VIRCHOW, desde hace mucho tiempo, ha designado con el nombre de *neuroglia*. El tejido conjuntivo verdadero, prescindiendo del que entra en la constitución de los vasos, no existe en el neuroeje.

1.° Células ependimarias. — Las células ependimarias (*células epiteliales* de algunos autores) se disponen alrededor del conducto central, que se extiende de un extremo a otro del eje encéfalomedular, conducto muy estrecho en la medula y muy ancho, por el contrario, en el encéfalo, donde forma los ventrículos. Estas células forman una sola capa, pero esta capa es en todas partes continua y constituye la pared de las cavidades antes citadas.

Morfológicamente, las células ependimarias varían de forma y dimensiones según las regiones en que se observan. En el conducto central de la medula son francamente alargadas, cilindroides. En el cuarto ventrículo son todavía muy elevadas en el suelo, pero muy deprimidas, al contrario, en el techo. En el tercer ventrículo son poliédricas y miden de 15 a 20 μ de diámetros.

Estas células tienen en una masa protoplasmática granulosa un núcleo redondeado más próximo a la base de la célula que a su vértice. La cara interna de la célula por el lado de la cavidad está revestida de una cutícula delgada con dispositivos ciliados a veces. Encima del núcleo, en el embrión, se reconoce una prolongación central gruesa, pero corta. Pero todos los autores concuerdan en decir que desaparece en el adulto. Del lado basal, las células ependimarias presentan una prolongación que continúa el polo externo de la célula en el tejido nervioso subyacente. Estudiada en el embrión y en un corte de la medula, esta *prolongación periférica* se aleja del conducto central siguiendo una dirección radial. Atra-

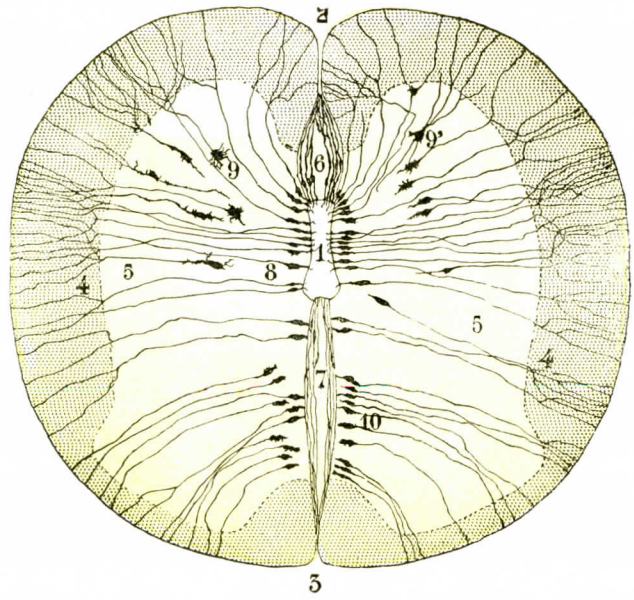

FIG. 484

Sección horizontal de la medula de un embrión humano de 3 centímetros, para demostrar las células ependimarias y las células neuróglicas en vía de evolución (según RETZIUS).

1, conducto central. — 2, surco medio anterior. — 3, surco medio posterior. — 4, substancia blanca. — 5, substancia gris. — 6, cono ependimario anterior. — 7, ependimario posterior (futuro séptum posterior). — 8, células ependimarias. — 9, 9, células neuróglicas en diversos grados de desarrollo; la mayoría de ellas han perdido su prolongación central y se han separado más o menos del conducto ependimario; algunas, especialmente la que está señalada con la cifra 9, tienen ya cierto número de prolongaciones de nueva formación. — 10, células neuróglicas, orientadas en sentido radial, no ya con relación al conducto ecuatorial, sino con relación al séptum posterior.

viesa así, desde el centro a la periferia, todo el espesor del neurocje, y al llegar a su superficie exterior termina en un pequeño abultamiento de forma cónica cuya base corresponde a la piamadre. En conjunto, las bases de estos pequeños abultamientos terminales forman en la superficie libre de la medula una especie de membrana limitante continua, presentando el aspecto de un mosaico (LENHOSSER): es la *membrana limitante meníngea* de HIS, el *revestimiento neuróglico endoteliforme* de RENAUT. Durante su trayecto, las prolongaciones periféricas de las células ependimarias nunca se anastomizan entre sí. Además, no se ramifican, como lo hacen las prolongaciones protoplasmáticas de las neuronas; todo lo más se ven cierto número de ellas, en el momento de alcanzar la piamadre, dividirse en dos ramas, ambas terminales (fig. 484).

RAMÓN Y CAJAL, RETZUS y SALA creen que esta prolongación se atrofia poco a poco durante el desarrollo ontogénico, de tal suerte que en el adulto termina en una extremidad libre a una corta distancia del conducto ependimario. LENHOSSER, no obstante, se pronuncia contra esta opinión: fuera del período fetal, dice, la impregnación cromoargéntica (método de Golgi) no da buen resultado, y si tales prolongaciones parecen terminar muy cerca de su célula de

origen, es que no han sido impregnadas más que en su porción inicial; pero no por eso deja de existir la otra porción, y, según LENHOSSEK, las prolongaciones periféricas de las células ependimarias se extienden en el adulto, como en el embrión, hasta la superficie exterior del neuroeje.

Es muy dudoso que así sea, sobre todo en el encéfalo. En todo caso, por su cara lateral y la prolongación que de ella parte, la célula ependimaria entra *en relación o* se anastomiza con los elementos neuróglicos subyacentes que tienen el mismo origen embriológico.

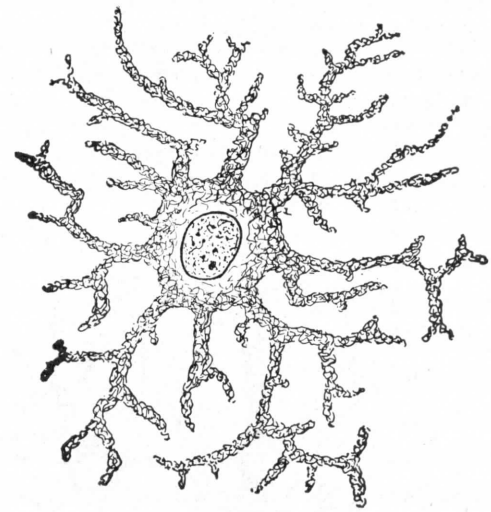

FIG. 485

Célula neuróglica de radiaciones protoplasmáticas. Astrocito (según DEL RÍO-ORTEGA).

2.° Células de la neuroglia. — Mientras que en el embrión y en algunos animales inferiores las células ependimarias representan todo el tejido de sostén, en la mayoría de los animales y en el hombre elementos del mismo origen se han convertido en células neuróglicas diseminadas entre los elementos nerviosos propiamente dichos. Esta neuroglia se compone de cuerpos celulares y de prolongaciones, difíciles de ver por los procedimientos ordinarios y que las técnicas de GOLGI, WEIGERT, ALZHEIMER, CAJAL y LHERMITTE permiten evidenciar.

Se ve en la superficie del encéfalo una condensación neuróglica subpial que constituye una verdadera limitante externa. Nos damos cuenta de que la *neuroglia de la substancia gris* es principalmente de *tipo protoplasmático* con elementos de protoplasma abundante, cuyas prolongaciones presentan pocas diferenciaciones fibrilares; la *neuroglia de la substancia blanca*, por el contrario, posee elementos neuróglicos más diferenciados; elaboran en su protoplasma fibrillas de caracteres especiales, un entrecruzamiento neuróglico particular que diferencia la *neuroglia de tipo fibroso*.

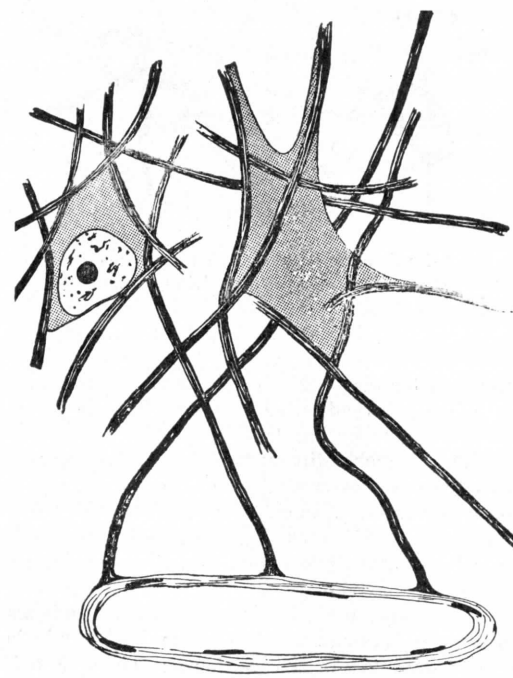

FIG. 486

Células neuróglicas de tipo fibroso con gliofibrillas y chupadores vasculares (según DEL RÍO-ORTEGA).

Con DEL RÍO-ORTEGA, hay que reconocer cuatro especies de células neuróglicas:

1.° Las *células de radiaciones cortas protoplasmáticas* o *astrocitos* se ven principalmente en la *substancia gris* de los centros y en la corteza cerebral; es la *neuroglia protoplasmática* de CAJAL.

Estas células presentan mitocondrias, gliosomas que han permitido decir a NAGEOTTE, ACHUCARRO, CAJAL, que la neuroglia era una glándula intersticial al mismo tiempo que un agente de repleción (fig. 485).

2.° Las *células de largas radiaciones* o *de tipo fibroso*, encontradas sobre todo en la *substancia blanca*, diferencian en su protoplasma *gliofibrillas* de caracteres especiales. Se trata de formaciones intracelulares, y no intersticiales como creían RANVIER y WEIGERT. Estos elementos, como los precedentes, tienen relaciones íntimas con los vasos: algunos autores los han calificado de chupadores (fig. 486).

3.° Los *gliocitos perivasculares*, distribuídos en las substancias blanca y gris, sobre todo en esta última, tienen largas expansiones fibrosas y cortas expansiones protoplasmáticas.

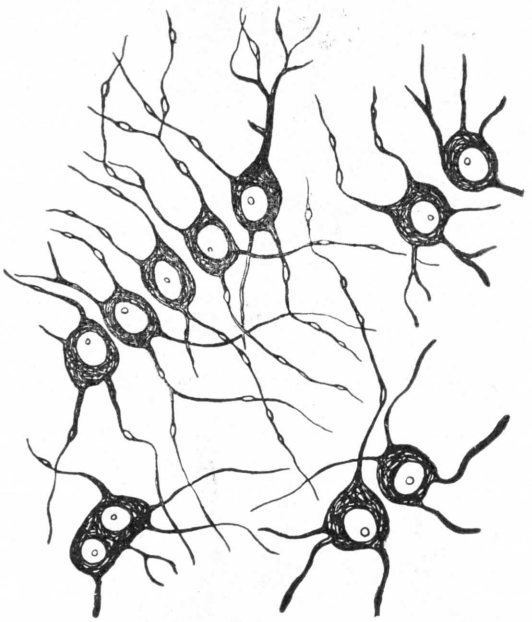

FIG. 487

Oligodendroglia o glia de radiaciones poco numerosas (según DEL RÍO-ORTEGA).

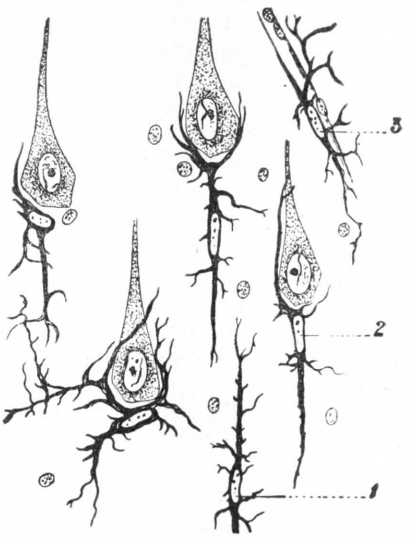

FIG. 488

Microglia o mesoglia de la corteza cerebral (según DEL RÍO-ORTEGA).

1, células en bastoncito. — 2, satélites neuronales. — 3, satélites musculares.

El cuerpo laminar adhiere a la pared de los vasos. La retracción por los fijadores sin romper las adherencias adventicias motiva espacios perivasculares que estudiaremos más adelante (véase *Circulación linfática*).

4.° El cuarto tipo neuróglico es la *oligodendroglia*, o glia de radiaciones poco numerosas (*corpúsculos apolares* de CAJAL). Estos elementos, que constituyen los *verdaderos satélites neuronales*, rodean la células nerviosas o bien se encuentran dispuestos en serie dentro de la substancia blanca (fig. 487). Esta glia intrafascicular hace pensar en envolturas, análogas a las células de Schwann de los tubos nerviosos. En ella ocurriría la degeneración mucocitaria (GRYNFLETT).

5.° Finalmente, al lado de estas formaciones de origen ectodérmico y neuróglico, propiamente hablando, DEL RÍO-ORTEGA ha llamado la atención sobre la *microglia*, denominada también *mesoglia* para recordar su origen mesodérmico (fig. 488). Las células que la constituyen tienen un protoplasma perinuclear bastante pobre, pero prolongaciones abundantes y finas. Estas células son satélites de las neuronas, de los vasos o de las grandes células neuróglicas que hemos denominado astrocitos.

La transformación patológica de la mesoglia acaba por la formación de las células en bastoncito observadas en la parálisis general y de los cuerpos gránuloadiposos de Gluge (reblandecimientos): estas células son los *macrófagos* móviles del tejido nervioso (fig. 488).

3.° Histogénesis de los elementos de sostén. — Fuera de la *mesoglia*, todos los demás elementos son de origen ectodérmico: la neuroglia no es, pues, el tejido conjuntivo de los centros. Procede de las células epiteliales que tapizan el conducto neural primitivo. Estas emigran al interior de la substancia nerviosa, constituyendo un vasto sincitio, el *mielospongio* de His, dispuesto radialmente en relación al eje del sistema nervioso central.

Interesa comprobar que la red de sostén tiene un mismo origen embrionario. Por lo demás, este tejido neuróglico, fuera de sus funciones de sostén y de repleción parece desempeñar una acción nutritiva: parece existir una verdadera simbiosis entre los elementos neuróglicos y una especie de equilibrio que interviene en las alteraciones patológicas del neuroeje.

ARTICULO III

VASOS SANGUINEOS Y VIAS LINFATICAS

1.° Vasos sanguíneos. — Los centros nerviosos, como todos los órganos a los que corresponden funciones importantes, son muy vasculares. En efecto, reciben, como veremos más tarde, troncos arteriales voluminosos: arteria cerebral anterior, arteria cerebral media, tronco basilar, etc.

Haremos notar que, desde luego, estos troncos arteriales no penetran en la masa nerviosa por un hilio para dividirse luego en ramas y ramitas, como se observa en la mayor parte de nuestras vísceras, el hígado y el bazo, por ejemplo. Muy distinto es el modo de irrigación del neuroeje. En efecto, se concibe que arterias voluminosas, con sus bruscas alternativas de retracción y expansión, no podrían hallarse en contacto con elementos tan delicados como son las neuronas sin ocasionar un trastorno más o menos profundo en el funcionalismo de estas últimas. Conduciéndose, pues, aquí de un modo especial, las arterias destinadas al neuroeje se ramifican alrededor del órgano, en una membrana llamada *piamadre*, y sólo en estado de *vasos de pequeño calibre* penetran en la masa nerviosa y se distribuyen por su espesor.

Histológicamente, las arterias de los centros nerviosos (excepto las de calibre muy pequeña) presentan también las cuatro capas, que son, de dentro a fuera (fig. 489): 1.ª, una *capa endotelial*, formada por células alargadas en sentido del vaso con propiedades fagocitarias muy activas; 2.ª, una *capa elástica*, muy delgada, que no posee ni células ni núcleos y presenta de trecho en trecho unos puntitos claros que son quizá agujeros (*membrana fenestrada* de algunos autores); 3.ª, una *capa muscular*, formada por fibras lisas dispuestas de través con relación al eje de la arteria; 4.ª, una *capa conjuntiva* llamada *adventicia*.

Esta vaina adventicia es una dependencia de la capa interna conjuntiva de la piamadre, único tejido conjuntivo propiamente dicho del neuroeje.

De esta red vascular común pial, las arterias caminan perpendicularmente hacia la profundidad en sentido radiado, a lo largo de los tabiques neuróglicos que les sirven de soporte. Se dividen y se subdividen, sin anastomizarse nunca; se resuelven en redes capilares, quedando no obstante *terminales*, noción importante en patología cerebral (focos de reblandecimiento). Estas redes difieren, en cuanto a su disposición fundamental, en la substancia blanca y en la substancia gris. *En la substancia blanca*, que está principalmente formada por fibras, las mallas de la red son alargadas en el sentido de la dirección de estas fibras. Según la

observación de RENAUT, son arciformes, es decir, curvadas en forma de **U**, y se disponen de tal suerte que las ramas de las **U** superpuestas se insertan en el arco de las **U** que se hallan por arriba y por abajo. *En la substancia gris*, las mallas de la red capilar difieren de las de la red precedente en que tienen dimensiones casi iguales en todos sentidos, y, por otra parte, en que están mucho más tupidas. La riqueza particular de la red vascular en la substancia gris está en relación con el hecho anatómico de que esta substancia se halla esencialmente constituída por células nerviosas, en las que los cambios nutritivos se efectúan con una actividad mayor que en cualquiera otra parte.

Las redes capilares de los centros nerviosos dan origen a *venillas*, y éstas a *venas*, que llegan,

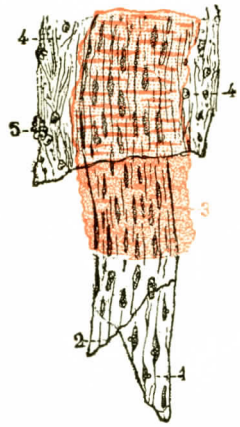

FIG. 489

Arteria cerebral de mediano grosor, desgarrada de modo que se vean sus diferentes capas en su orden de superposición (según OBERSTEINER).

1, endotelio. — 2, membrana perforada. — 3, túnica muscular. — 4, adventicia, con 5, pigmento.

FIG. 490

Espacios pericelulares de los centros nerviosos.

1, substancia nerviosa. — 2, capilar sanguíneo. — 3, espacio de His o vaina linfática. — 4, espacios pericelulares alrededor de las células nerviosas.

por trayectos diversos, a la superficie exterior del neuroeje. Estas venas siguen unas veces el mismo trayecto que las arterias correspondientes, otras veces un trayecto absolutamente independiente

Lo que caracteriza ante todo, desde el punto de vista morfológico, a los vasos sanguíneos de los centros nerviosos, es que están rodeados por una vaina de significación especial, que se relaciona con la circulación de la linfa o del líquido céfalorraquídeo.

2.° Circulación de la linfa. — Los centros nerviosos están completamente desprovistos de redes linfáticas canaliculadas. POIRIER, sin embargo, habría visto un grueso tronco linfático en la cisura de Silvio. ARNOLD ha visto uno paralelo a la vena de Galeno. Pero, en el interior de la substancia nerviosa, la linfa circula: 1.°, en los intervalos que separan los elementos histológicos, los denominados *espacios interorgánicos;* 2.°, en las vainas antes indicadas que rodean los vasos, las *vainas linfáticas*.

a) *Espacios interorgánicos.* — Estos espacios, descritos primeramente por OBERSTEINER, luego por KLEBS, por ROSSBACH y SEHRWALD, están situados, como su nombre indica, entre los elementos nerviosos y sus elementos de sostén. No son, entiéndase bien, más que simples intersticios desprovistos de todo revestimiento endotelial, tal como se los encuentra en buen número de nuestras vísceras (figura 490).

La existencia de los espacios linfáticos pericelulares no es admitida por todos los histólogos, y, según varios de ellos, sólo serían producciones artificiales procedentes del hecho de que, bajo la influencia de los reactivos indurantes a los que se someten los segmentos nerviosos destinados al estudio, los cuerpos celulares se retraen y disminuyen de volumen, dejando a su alrededor una especie de vacío cuyas dimensiones están naturalmente en relación con el grado de la retracción. La objeción ciertamente no carece de valor, pero tampoco se libra de la réplica, porque podemos perfectamente admitir que la retracción que sufre el cuerpo celular por efecto de los reactivos no ha hecho más que ensanchar y hacer más evidente una cavidad que ya existe en estado normal. Dos hechos existen en favor de esta interpretación: el primero es que se encuentran a veces, alrededor de las células nervio-

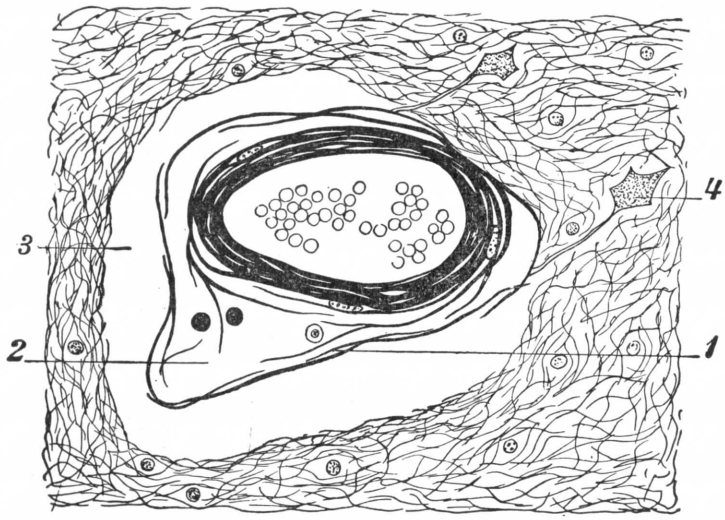

FIG. 491

Espacios perivasculares de los centros nerviosos (VIRCHOW-ROBIN).

1, adventicia. — 2, espacio adventicio o intraadventicio que contiene elementos mesodérmicos. — 3, espacio perivascular o periadventicio con los elementos neuróglicos. — 4, astrocito.

sas, corpúsculos linfáticos dotados de movimientos amiboideos; el segundo es que, bajo la influencia de un proceso inflamatorio o a consecuencia de un simple edema, estos corpúsculos linfáticos se multiplican hasta el punto de formar verdaderas tiras más o menos continuas.

Existen, pues, alrededor de los elementos nerviosos espacios linfáticos que separan dichos elementos de sus vecinos, espacios muy estrechos y, por decirlo así, virtuales en las condiciones fisiológicas ordinarias, pero susceptibles de ensancharse, ya *(en el vivo)* bajo la acción de ciertos procesos morbosos, como la inflamación y el edema, ya *(en el cadáver)* a consecuencia de una inyección experimental hecha en el espesor del neuroeje. En todo caso estos espacios se encuentran situados entre la célula nerviosa y las prolongaciones de la neuroglia o de las satélites perineuronales en plena substancia neuróglica intersticial. A este nivel se producirían fenómenos de falsa neuronofagía por efecto de proliferación de la mesoglia satélite.

b) *Vías linfáticas propiamente dichas. Vainas perivasculares.* — Describiremos sucesivamente dos clases de espacios: 1.°, los espacios intraadventicios; 2.°, las vainas periadventicias.

1.° Espacios intraadventicios o espacios de Virchow-Robin. — Robin fué el primero en comprobar, en 1858, alrededor de los vasos de los centros nerviosos, la existencia de una membrana que los envuelve a la manera de un cilindro hueco o de un manguito, dejando un intervalo entre ella y el vaso. Es, si se quiere, un tubo membranoso de un diámetro mayor, en el que se encuentra incluído, libre y flotante, el vaso sanguíneo. Tal es la vaina linfática (fig 491) o espacio de Virchow-Robin.

Este espacio circular que separa el vaso de la vaina precitada está tabicado de trecho en trecho por finas trabéculas, que se extienden desde su pared externa a su pared interna. Está lleno de un líquido claro y transparente que, desde el punto de vista de su significación morfológica, debe ser considerado como linfa.

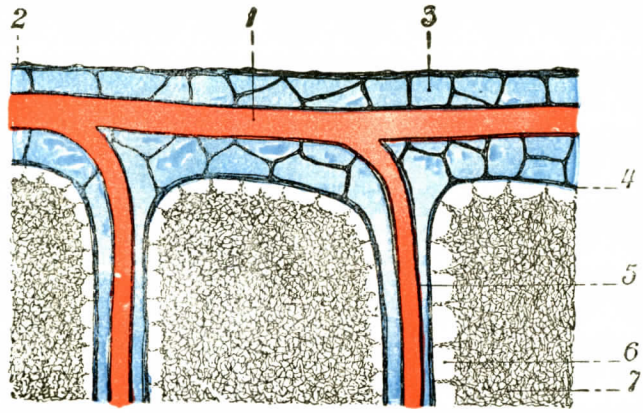

Fig. 492

Corte transversal de una circunvolución cerebral y sus envolturas.

1, vaso. — 2, hoja visceral de la aracnoides (revestimiento meningoblástico de las meninges blandas). — 3, espacio subaracnoideo. — 4, piamadre. — 5, espacio periadventicio. — 6, espacios epicerebrales de His. — 7, substancia cerebral.

Las vainas linfáticas se observan a la vez en las venillas y en las arteriolas, pero están siempre más desarrolladas en esta última clase de vasos que en la primera. En el momento en que la arteria se convierte en verdadero capilar, el espacio linfático termina en una especie de fondo de saco: no es que la vaina deje bruscamente de existir, sino que a dicho nivel se aplica sobre la pared del capilar, no dejando entre ella y el vaso vacío alguno. Por el lado periférico las vainas linfáticas se extienden hasta la superficie exterior del neuroeje, y allí (fig. 492) se abren en los espacios subaracnoideos, que vienen a ser un punto común de reunión. Inversamente, se puede decir, con igual exactitud, que las vainas linfáticas de los vasos de los centros nerviosos son prolongaciones intracerebrales e intraespinales de los espacios subaracnodieos.

Esta vaina estaría limitada en sus dos caras, según Eberth, por un revestimiento endotelial continuo. Comprendido entre la adventicia y la pared muscular propiamente dicha del vaso, este espacio linfático merecería, pues, su nombre de espacio intraadventicio o adventicio (Alzheimer), en oposición al espacio periadventicio que vamos a describir.

2.° Vainas periadventicias, espacios perivasculares, espacios de His. — Después de inyecciones afortunadas, His, en 1855, comprobó alrededor de la vaina adventicia una segunda vaina concéntrica, más externa, limitada por una parte

por la adventicia del vaso y por otra parte por los elementos nerviosos propiamente dichos. Pretende que estas vainas son la continuación de los espacios pericelulares y que son absolutamente independientes de los espacios intraadventicios. Terminarían no en los espacios subaracnoideos, sino en lagunas excavadas entre la superficie exterior de los centros nerviosos y la piamadre que los cubre. Según las regiones (medula, cerebelo, cerebro) que se consideren, se denominan: *espacios epiespinales, espacios epicerebrales* y *espacios epicerebelosos* de His (fig 492). Estos espacios terminan en las vías linfáticas piales descritas por ARNOLD.

Habría, pues, independencia absoluta entre las dos clases de espacios linfáticos que acabamos de describir. Tal vez la distinción entre vainas adventicias y periadventicias es demasiado esquemática. Sin embargo, se puede afirmar que existen *vías perivasculares* por las que circulan las células vectoras que han fagocitado los productos degenerativos del neuroeje (fig. 491). Estas vainas constituyen, con algunas vías aberrantes, las vías de eliminación de los productos de desintegración nerviosa (Y. BERTRAND). La migración de estos productos termina finalmente en el líquido céfalorraquídeo que llena los espacios subaracnoideos o los ventrículos.

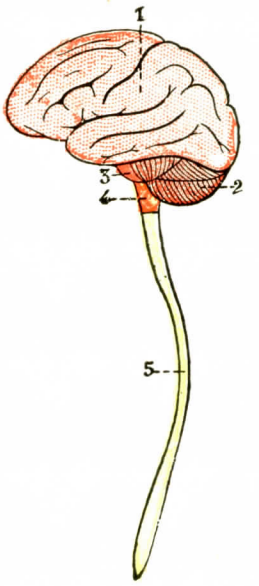

FIG. 493

Esquema que representa el conjunto del neuroeje.

1, cerebro. — 2, cerebelo. — 3, istmo del encéfalo. — 4, bulbo raquídeo. — 5, medula espinal.

ARTICULO IV

DIVISION DE LOS CENTROS NERVIOSOS

El sistema nervioso central tiene naturalmente la misma configuración general que el conducto óseo que lo aloja y protege, y, por lo tanto, se ofrece en la forma de un largo tallo cilíndrico, o sea la *medula espinal* (fig. 493 5), coronado en su extremidad superior por un abultamiento voluminoso, esto es, el *encéfalo* (fig. 493, 1).

La medula espinal ocupa el conducto raquídeo; el encéfalo, la cavidad craneal. Estas dos porciones extremas del neuroeje están unidas entre sí por una porción intermedia, el *bulbo raquídeo* (fig. 493, 4), el cual atraviesa el agujero occipital y corresponde al cráneo y al raquis.

Estudiaremos primero la medula espinal y luego emprenderemos la descripción del encéfalo.

La masa encefálica comprende: una primera porción voluminosa, que ocupa por sí sola las nueve décimas partes de la cavidad craneal, el *cerebro;* una segunda porción, más pequeña, situada detrás de la precedente, el *cerebelo;* una tercera porción, tendida sobre el canal basilar, el *istmo del encéfalo* o eje encefálico, que une el cerebelo con el cerebro y éste con el bulbo raquídeo.

Describiremos el neuroeje en el orden siguiente:

1.° La medula espinal;
2.° El bulbo raquídeo;
3.° La protuberancia anular;
4.° El cerebelo;

5.° Los pedúnculos cerebrales;
6.° El cerebro.

Considerados en sus relaciones con las cavidades esqueléticas donde están contenidos, la medula y el encéfalo no están directamente en contacto con la pared ósea de estos conductos. Están separados de ellos en toda su extensión por un sistema de envolturas membranosas que los rodean por todas partes y a las que se ha dado el nombre de *meninges*. Su estudio es inseparable del estudio del sistema nervioso central. Les dedicaremos un capítulo especial al comienzo del tomo III

SECCION PRIMERA

MEDULA ESPINAL

La medula espinal (francés *moelle épinière*, inglés *spinal cord*, alemán *Rückenmark*) es la parte del sistema nervioso central que ocupa el conducto raquídeo. Debe el nombre de medula a la analogía grosera que presentan su consistencia y su situación con las de la medula de los huesos largos, que, como ella, es blanda y está contenida en un conducto óseo. Después de algunas *consideraciones generales* sobre la medula espinal, estudiaremos sucesivamente su *conformación exterior*, su *conformación interior*, su *constitución anatómica* y, finalmente, su *circulación*.

§ 1. — Consideraciones generales

Las consideraciones anatómicas generales que ofrece la medula espinal son relativas: 1.°, a la *forma;* 2.°, a su *peso* y *dimensiones;* 3.°, a su *color* y *consistencia;* 4.°, a su *dirección;* 5.°, a sus *límites* y *relaciones generales;* 6.°, a sus *medios de fijación.*

1.° Forma. — La forma de la medula, como lo muestra la figura 494, es la de un largo tallo sensiblemente cilíndrico, que desciende del encéfalo por el conducto raquídeo, y de aquí el nombre de *prolongación raquídea del encéfalo* que impropiamente le había dado Chaussier. Por lo demás, éste es el aspecto de una medula extraída del conducto raquídeo y que, gracias a su flexibilidad, se extiende sobre un plano horizontal.

Sin embargo, la medula no es un cilindro perfecto. En primer lugar es ligeramente aplastada de delante atrás, de suerte que su diámetro transversal predomina constantemente de un milímetro a un milímetro y medio sobre su diámetro ántero-posterior. Por otra parte, el cilindro medular ofrece dos engrosamientos fusiformes muy extensos, que ocupan uno la región cervical y el otro la región dorsolumbar (figura 494). Se puede así dividir la medula en cinco regiones: la parte superior, el engrosamiento cervical, la parte dorsal, el engrosamiento lumbar y el cono terminal, en el que la medula se aguza a manera de un lápiz afilado y más allá del cual se continúa por el *filum terminale.*

a) La *parte superior*, de dos centímetros aproximadamente de longitud, extendida desde el cuello del bulbo al comienzo del engrosamiento cervical, es cilíndrica; corresponde sobre todo al axis y se extiende desde el agujero occipital a la tercera vértebra cervical. Da origen a los tres primeros pares cervicales destinados al cuello y la nuca.

b) El *engrosamiento superior* o *cervical*, denominado también braquial porque da origen a los nervios del miembro superior, tiene la apariencia de un huso aplanado de delante atrás. Se extiende de la tercera cervical a la segunda dorsal

en una longitud de 10 a 12 centímetros. Su mayor diámetro corresponde a la sexta vértebra cervical (14 milímetros). De él se desprenden siempre el cuarto par cervical, origen principal del *nervio frénico*, el quinto, sexto, séptimo y octavo pares terminales y el primero dorsal, que, por su unión, constituyen el *plexo braquial*.

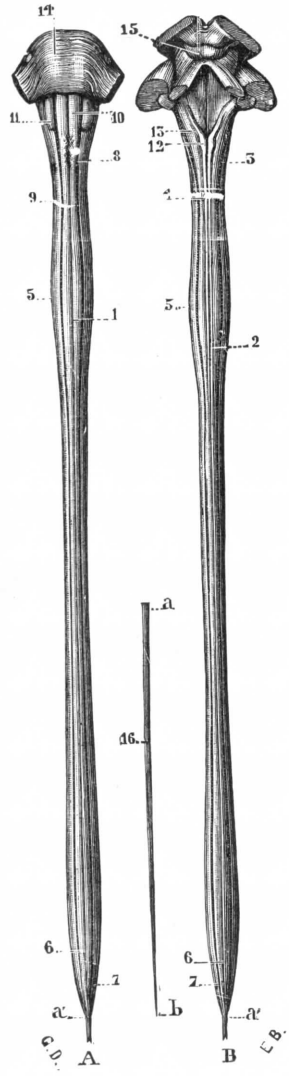

FIG. 494

Medula espinal, bulbo y protuberancia: A, parte anterior; B, parte posterior.

c) La *parte dorsal* o *torácica* es por lo regular redondeada; su parte media, ligeramente estrangulada, forma la región más estrecha de la medula. Se extiende, en una longitud de 18 a 22 centímetros, de la segunda vértebra dorsal a la novena o décima, y da origen a los once últimos nervios intercostales.

d) El *engrosamiento lumbar* o *crural* corresponde a los nervios del miembro inferior: se extiende de la novena o décima vértebra dorsal a la primera o segunda lumbar en una longitud de 7 a 9 centímetros. Su diámetro, menor que el del engrosamiento cervical, alcanza 12 milímetros en la duodécima dorsal. Su nombre está apenas justificado, puesto que está comprendido en su mayor parte en la porción dorsal del conducto raquídeo.

e) El *cono terminal* o *cono medular*, envuelto por raíces nerviosas denominadas *nervios de la cola de caballo*, es el extremo afilado del engrosamiento lumbar (figs. 495 y 496). Es difícil precisar sus límites, pues se confunde por arriba, sin línea de demarcación, con el engrosamiento lumbar, y por abajo, con el *filum terminale*. PFITZNER le da como límite el nervio coccígeo; en este caso el cono tiene a menudo una longitud casi nula. CHARPY lo sitúa entre los planos que pasan por arriba por el nacimiento del quinto nervio sacro y por abajo por el punto en que el *filum terminale* adquiere un espesor constante. Después de los trabajos de DUFOUR y de BILLAUD es preciso comprender con el nombre de *epicono* la región de la que emergen el quinto par lumbar y los dos primeros sacros; reservamos el nombre de *cono medular* al segmento que corresponde al tercer, cuarto y quinto pares sacros y al segmento coccígeo. Los centros genitales, anales y vesicales están situados en este segmento.

f) El *filum terminale*, también denominado ligamento caudal o coccígeo, es un cordón delgado que prolonga inferiormente la medula, de la que sólo es un vestigio embrionario atrofiado. Se extiende del vértice del cono terminal a la base del cóccix, en cuya cara posterior se inserta. Su diámetro es de 2 milímetros, por término medio;

(Para no aumentar desmesuradamente las dimensiones verticales de estas dos figuras, el filum terminale ha sido desprendido de la extremidad inferior de la medula y colocado entre las dos.)

1, surco medio anterior. — 2, surco medio posterior. — 3, surco lateral posterior. — 4, surco intermedio posterior. — 5, abultamiento cervical. — 6, abultamiento lumbar. — 7, cono terminal. — 8, linea de implantación de las raíces anteriores. — 9, cordón lateral. — 10, pirámide anterior del bulbo. — 11, oliva. — 12, pirámide posterior. — 13, cuerpo restiforme. — 14, protuberancia. — 15, tubérculos cuadrigéminos. — 16, filum terminale, con *a*, su extremidad superior, correspondiente a *a'*, la extremidad inferior de la medula; *b*, su extremidad inferior, correspondiente al cóccix.

su longitud, de 25 centímetros aproximadamente. Está sumergido en el paquete de los nervios de la cola de caballo, de la que ocupa el centro de la parte posterior y de la cual se distingue por su aspecto variable. La *cola de caballo* es el conjunto

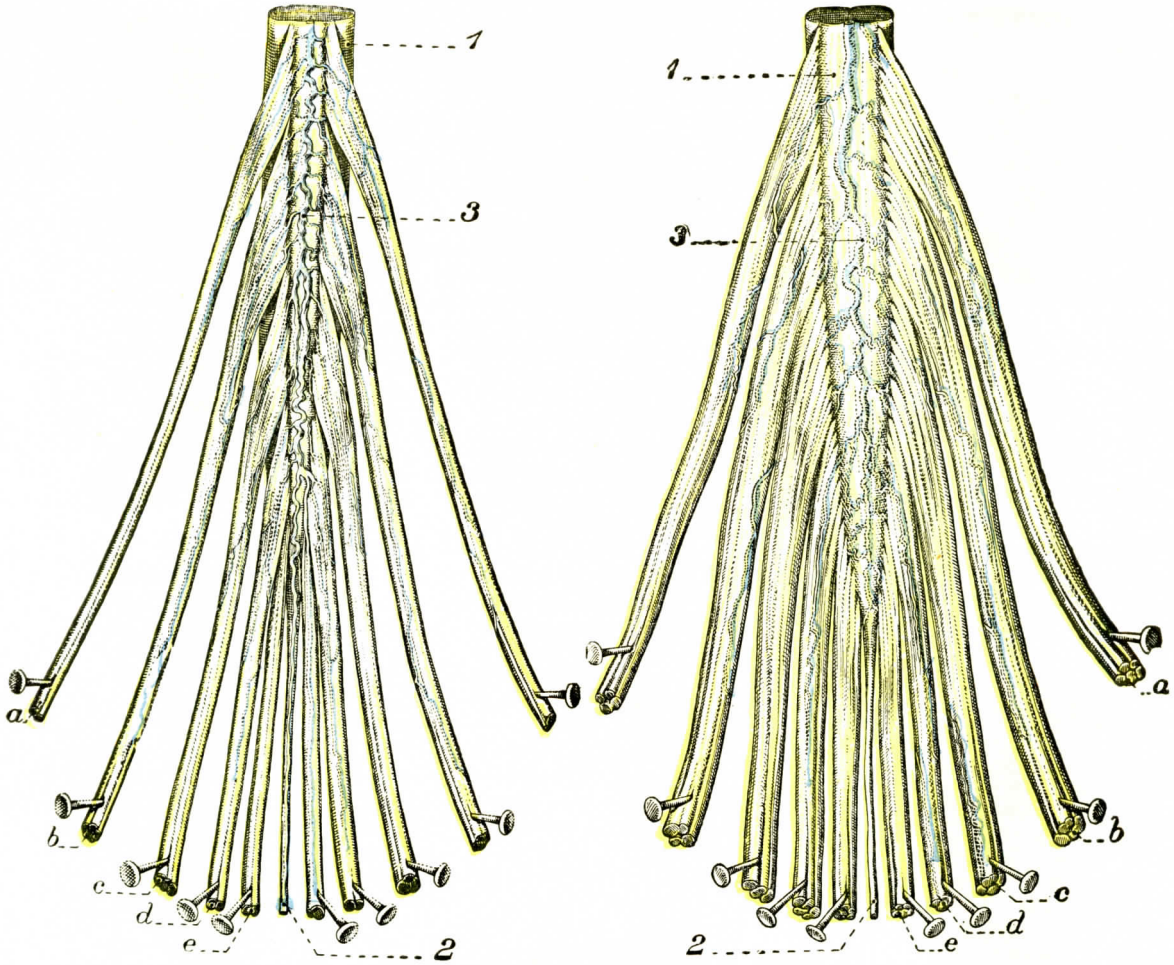

FIGS. 495 y 496

Cono terminal y raíces sacras.
Los nervios de la cola de caballo se han rechazado ligeramente hacia fuera.

Fig. 495. — *Cara anterior:* 1, cono terminal. — 2, filum terminale. — 3, vena mediana anterior de la medula. — *a, b, c, d, e,* raíces sacras.

Fig. 496. — *Cara posterior:* 1, cono terminal. — 2, filum terminale. — 3, vena mediana posterior. — *a, b, c, d, e,* raíces sacras.

de las raíces de los últimos nervios raquídeos. Partidas del engrosamiento lumbar, recorren un largo trayecto vertical para ir de su punto de emergencia a su punto de salida, recordando en cierto modo la implantación de las crines en la cola del caballo.

La *cola de caballo* está contenida en la vaina fibrosa de la duramadre que termina en fondo de saco cónico a la altura de la segunda vértebra sacra: los

nervios lumbares y sacros salen lateralmente, mientras que el *filum terminale* emerge del vértice del cono dural en compañía de los nervios coccígeos. Es posible, pues, reconocer dos porciones al *filum terminale:* una parte interna o superior contenida en el saco dural, y otra parte externa o inferior situada fuera de él. Esta última parte es fibrosa y resistente.

Significación de los engrosamientos de la medula. Segmentos medulares. — Considerados de un modo general, los dos engrosamientos son la consecuencia de la aparición y del desarrollo de los miembros, como lo demuestra claramente la embriología. Desde hace ya mucho tiempo, SERRES ha dejado establecido en el pollo (y se han hecho observaciones análogas en buen número de mamíferos) que la medula, en los primeros estadios de su desarrollo, es uniformemente cilíndrica; sólo al sexto día, cuando los miembros posteriores hacen su aparición a los dos lados del tronco, es cuando aparece también el engrosamiento posterior de la medula lumbar; en cuanto al engrosamiento anterior, no aparece hasta dos días más tarde, al mismo tiempo que se ven a los lados del tronco los esbozos del miembro anterior. Los dos engrosamientos anterior y posterior aparecen al mismo tiempo que los miembros homónimos; luego, una vez que han hecho su aparición, se van acentuando progresivamente a medida que los miembros se desarrollan. Las dos formaciones anatómicas están, pues, íntimamente unidas entre sí.

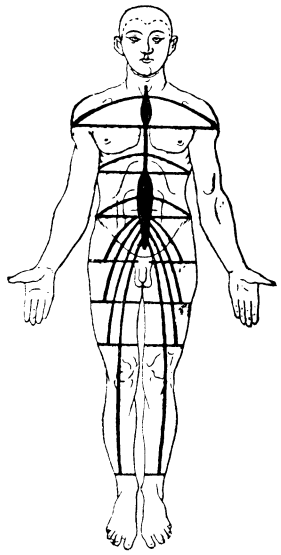

FIG. 497

Esquema en el que se ve que a cada zona espinal corresponde una zona periférica (según BRISSAUD).

La Anatomía comparada confirma las enseñanzas de la embriología. En efecto, si estudiamos en la serie animal dichos dos engrosamientos, comprobamos que su desarrollo está siempre en relación con el de los miembros correspondientes: muy desarrollados en los animales que tienen miembros largos y robustos (por ejemplo, antropoides, carniceros, etc.), están considerablemente reducidos en aquellos caracterizados por miembros rudimentarios (por ejemplo, engrosamiento lumbar en la foca, engrosamiento cervical en los marsupiales) y faltan completamente en los que, como las serpientes, están enteramente desprovistos de miembros.

La teratología y la anatomía patológica, a su vez nos aportan su contingente de pruebas, la primera dándonos a conocer que los engrosamientos, ya cervical, ya lumbar, se hallan muy menguados en los que tienen miembros abortados *(ectromelia);* la segunda enseñándonos que la amputación de un miembro determina a la larga la disminución de volumen del engrosamiento que le corresponde.

GALL y SPURZHEIM pretendían (1810) que la medula espinal del hombre, como la de los animales, presentaba un ligero engrosamiento en cada par raquídeo. Estos autores consideraban la medula como una serie de segmentos superpuestos que recuerdan hasta cierto punto la medula ventral de los invertebrados. Esta disposición segmentaria se ve en los vertebrados inferiores (como la culebra de collar). Semejante disposición en rosario ha sido observada por SCHIFFERDECKER en el perro y por WALDEYER en el gorila.

Por otra parte, la fisiología experimental nos enseña que si, a ejemplo de MASIUS y VAN LAIR, se practican dos secciones de la medula espinal, una por encima y otra por debajo de un par raquídeo, el segmento medular así aislado se basta a sí mismo para producir reflejos, y, por lo tanto, goza claramente de cierta individualidad. Sabemos, por lo demás, que se han podido localizar en tal o cual segmento medular varios centros funcionales, como el centro celioespinal, el centro anoespinal y el centro génitoespinal.

Siendo así, es muy racional pensar que, a pesar de su forma exterior, donde toda huella de división ha desaparecido durante el desarrollo ontogénico, la medula espinal de los mamíferos superiores, análoga en esto a la de los vertebrados inferiores, es también fisiológicamente un compuesto de segmentos llamados *neurómeras*, a cada uno de los cuales

corresponden a derecha e izquierda una zona cutánea o *dermatómera* y un grupo muscular o *miómera.*

Casos clínicos, hoy muy numerosos y bien interpretados por BRISSAUD (*Presse médicale*, 1894), anestesia localizada, erupciones cutáneas de origen nervioso (zonas), abogan a favor de esta aserción: encuentran en la metamería espinal una explicación de las más satisfactorias, al mismo tiempo que añaden el apoyo de una demostración que, no por ser indirecta, deja de tener gran valor. Estos mismos hechos clínicos nos enseñan también que la división metamérica del tegumento externo, en correspondencia con la disposición segmentaria de la medula espinal, se observa, no solamente en el tronco, sino también en los miembros, y esto se comprende, pues cada uno de los miembros se desarrolla a expensas de cierto número de metámeras. Habremos de insistir sobre esta cuestión a propósito del sistema nervioso periférico e indicaremos entonces, fundándonos en trabajos recientes, cuáles son los territorios que, en el miembro superior y en el inferior, se hallan en relación con tal o cual segmento de la medula (fig. 497).

2.° Dimensiones. Peso. — Llegada la medula a su completo desarrollo tiene 45 centímetros de longitud según SAPPEY, 44,8 centímetros según RAVENEL y 46,8 centímetros según PFITZNER. Midiendo la medula espinal en ocho sujetos, cuatro hombres y cuatro mujeres, hemos obtenido una cifra media algo más reducida, 43 centímetros.

En el hombre sería de 45 centímetros y en la mujer de 41. Si hay una diferencia de longitud absoluta, la longitud relativa (referida a la talla total) es la misma.

En cuanto a sus dimensiones en el plano horizontal, varían naturalmente según los puntos examinados, pues la medula, como ya hemos visto, es un cilindro irregularmente calibrado, que presenta dos engrosamientos separados por una porción intermedia relativamente estrecha. He aquí cuáles son, para cada una de estas tres regiones, la circunferencia del cilindro medular, su diámetro transversal y su diámetro ánteroposterior:

	Engrosamiento cervical	Engrosamiento lumbar	Porción intermedia
Circunferencia.	38 mm.	33 mm.	27 mm.
Diámetro transversal. . .	13 »	12 »	10 »
Diámetro ánteroposterior .	9 »	9 »	8 »

En cuanto al peso absoluto de la medula espinal, despojada de las raíces de los nervios raquídeos, es, por término medio, de 26 a 30 gramos en el hombre y 1 ó 2 gramos menos en la mujer. SAPPEY ha medido sucesivamente en ocho individuos del sexo masculino y de edad de veinticinco a sesenta años el peso de la medula, del istmo del encéfalo, del cerebelo, del cerebro y del encéfalo entero. He aquí cuál es, por término medio, el peso absoluto de cada una de las porciones del neuroeje:

Medula espinal.	27 gramos
Istmo y bulbo	26 »
Cerebelo	140 »
Cerebro	1.170 »
Encéfalo	1.358 »

Si comparamos entre sí estas diversas cifras, vemos que el peso de la medula espinal es el del

istmo y el bulbo	como 1 : 1
cerebelo	» 1 : 5
cerebro	» 1 : 43
encéfalo	» 1 : 48

Lo cual equivale a decir que la medula espinal tiene el mismo peso que el istmo y el bulbo reunidos, que pesa cinco veces menos que el cerebelo, cuarenta y tres veces menos que el cerebro y cuarenta y ocho veces menos que el encéfalo. La medula representa, pues,

en cifras redondas, en el hombre, dos centésimas de la masa encefálica. Añadiremos que esta relación volumétrica o ponderal entre la medula y el encéfalo presenta un mínimum en el hombre. Va luego aumentando a medida que se desciende en la escala zoológica, no porque la medula tenga un volumen gradualmente creciente, sino porque el cerebro pierde poco a poco la considerable importancia que ha adquirido en los primates y particularmente en el hombre.

La densidad de la medula espinal, estudiada por KRAUSE y FISHER (1866), es de 1,0244 en la substancia blanca y de 1,0382 en la substancia gris. BAISBROCCHI (1884) ha obtenido las cifras siguientes por lo que se refiere a la densidad de la medula total: 1,0387 en el hombre; 1,0348 solamente en la mujer.

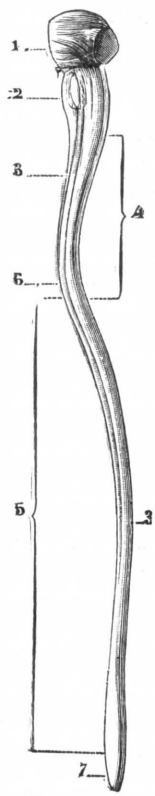

FIG. 498

La medula, parte lateral izquierda.

1, protuberancia.—2, bulbo. — 3, 3, medula, con 4, su curvatura cervical; 5, su curvatura dorsal. — 6, especie de promontorio que separa estas dos curvaturas. — 7, cono terminal.

3.° Color y consistencia. — El color de la medula es blanco mate y opaco. Las manchas apizarradas de la superficie son debidas a la pigmentación de la duramadre.

La medula tiene una consistencia pastosa, más firme que la del cerebro y la del cerebelo, y la debe sin duda a la espesa capa de substancia blanca que constituye su periferia. Según CHAUSSIER, la consistencia es un poco menor en la mujer que en el hombre y parece ir disminuyendo del niño al adulto y de éste al viejo.

4.° Dirección. — La medula espinal sigue exactamente las inflexiones de la columna vertebral y presenta, por consiguiente, dos curvaturas: una *cervical* de concavidad posterior y otra *dorsal* de concavidad anterior (figura 498).

El origen superior de la curvatura dorsal está claramente indicado en el plano anterior de la medula por una especie de *promontorio* saliente hacia delante, que corresponde a la emergencia del séptimo o del octavo nervio cervical.

Se podría creer a primera vista que estas curvaturas sólo existen porque la medula, encerrada en un conducto flexuoso, se ve obligada a seguir las inflexiones del conducto. No es así, porque si se quita la medula y se la sumerge en un líquido de igual densidad, el líquido de MÜLLER por ejemplo, se comprueba claramente que las precitadas *curvaturas* persisten en su misma situación y su misma orientación (FLESCH, TANZI). Las curvaturas de la medula espinal pertenecen, pues, propiamente a este órgano. Las investigaciones de FLESCH en los animales enseñan, además, que se presentan muy pronto y que preceden en su desarrollo al de la misma columna vertebral. De ello resulta que la envoltura ósea de la medula, en lugar de influir sobre esta última, es, por el *contrario*, influída por ella: el raquis se modela sobre la medula, como la pared craneal se modela sobre la masa encefálica.

5.° Límites y relaciones generales. — Completamente encerrada en el conducto óseo que le forma la columna vertebral, la medula espinal se halla en relación, naturalmente, con los diversos elementos óseos que constituyen este conducto, a saber: *por delante*, con los cuerpos vertebrales y los discos fibrocartilaginosos que los unen; *por detrás*, con las láminas vertebrales y la base de las apófisis espi-

nosas; *por los lados*, con las apófisis articulares y, por delante de ellas, con los pedículos vertebrales que separan los agujeros de conjunción (fig. 499).

En cualquier altura que se examine, la medula espinal ocupa siempre el centro del conducto raquídeo, pero le falta mucho para llenarlo enteramente. Siendo el diámetro de la medula al del conducto como 3 es a 5, existe entre ella y la pared ósea un espacio relativamente considerable, que llamaremos *espacio perimedular*. Recordaremos, de paso, que este espacio es más considerable en la región cervical, en que las vértebras son muy movibles, que en la región dorsal, en que las vérte-

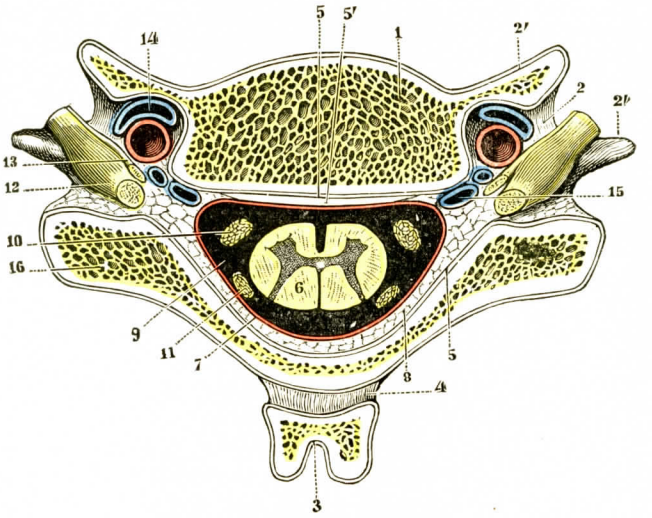

FIG. 499

Sección horizontal del raquis por la parte superior de la sexta vértebra cervical.

1, sexta cervical. — 2, su apófisis transversa, con 2', tubérculo anterior; 2'', tubérculo posterior. — 3, apófisis espinosa de la quinta. — 4, ligamento interespinoso. — 5, periostio. — 5', ligamento vertebral común posterior. — 6, medula espinal. — 7, duramadre. — 8, espacio epidural. — 9, cavidad aracnoidea o espacio subdural. — 10, paquete de raíces anteriores. — 11, paquete de raíces posteriores. — 12, raíces posteriores y ganglio espinal. — 13, raíz anterior en sección. — 14, arteria y vena vertebrales. — 15, venas intrarraquídeas. — 16, apófisis articular superior.

bras no gozan más que de movimientos muy limitados. La medula está separada del conducto óseo por una distancia de 3 a 8 milímetros.

El espacio perimedular se halla dividido por la duramadre en dos partes: una, situada por dentro de la meninge fibrosa, es el *espacio subdural*, y la otra, situada por fuera, es el *espacio supradural*. El *espacio subdural* contiene la aracnoides, los espacios subaracnoideos (con el líquido céfalorraquídeo que los llena) y, finalmente, la piamadre, que descansa directamente sobre la superficie exterior de la medula. El *espacio supradural* o *epidural*, a su vez, se halla ocupado por los plexos venosos intrarraquídeos, por una grasa semifluída, y, junto a la columna vertebral, por el aparato ligamentoso que reúne unas a otras las distintas piezas constitutivas de esta columna. Entre estos ligamentos recordaremos principalmente los *ligamentos amarillos*, que unen entre sí las láminas vertebrales, y el *ligamento vertebral común posterior*, cinta ancha y continua que desciende por la parte posterior de los cuerpos vertebrales.

En resumen, un estilete que se dirigiera de fuera a dentro hasta la medula espinal, encontraría sucesivamente: 1.°, las partes blandas extrarraquídeas, de naturaleza y grosor variables según las regiones; 2.°, la pared del conducto raquí-

deo, igualmente muy variable según los puntos en que se interviene; 3.°, el espacio epidural, con su contenido (grasa semifluída y plexos venosos); 4.°, la duramadre; 5.°, el espacio subdural, con la aracnoides y el líquido céfalorraquídeo; 6.°, finalmente, la piamadre y la medula, que se halla inmediatamente subyacente.

Si la medula espinal ocupa el conducto raquídeo que le sirve de vaina protectora, no lo llena por completo. Se detiene a la altura de la segunda lumbar, y todo el resto del conducto, hasta el cóccix, está ocupado por el filum terminale y por los nervios de la cola de caballo. La medula llena algo menos de los dos tercios de la longitud total del conducto. Su *límite superior* está marcado por el cuello del bulbo o por el plano que pasa por el extremo inferior de la decusación de las pirámides; corresponde: por delante, al centro de la apófisis odontoides y al centro del arco anterior del atlas; por detrás está situado algo por encima del arco posterior. El *límite inferior*, indicado por el vértice del cono medular, ofrece menos constancia; corresponde generalmente al cuerpo de la segunda vértebra lumbar, de suerte que un instrumento que pasara entre la primera y la segunda lumbares tiene las mayores probabilidades de atravesar la medula en la base del cono terminal (experimentos de Longet y Cruveilhier). La envoltura fibrosa de la duramadre termina con el fondo de saco dural a la altura de la segunda vértebra sacra, como lo han confirmado las radiografías después de inyecciones intrarraquídeas de lipiodol hechas en el vivo (Sicard y Forestier, Froment y Dechaume).

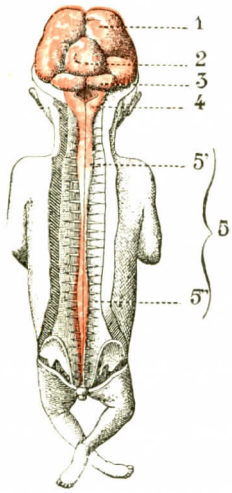

Fig. 500

Embrión humano de tres meses, de tamaño natural (según Kœlliker).

1, hemisferios cerebrales. — 2, cerebro medio.—3, cerebelo.—4, bulbo.—5, medula; 5'', su engrosamiento lumbar.

La medula espinal ocupa, pues, la porción cervical, la porción torácica y la parte más superior de la porción lumbar del conducto vertebral. La mayor parte de la región lumbar y el conducto sacro por completo sólo contienen raíces nerviosas.

Ascensión aparente de la medula. — En el primer mes de la vida embrionaria la medula ocupa la totalidad del conducto vertebral, incluso el conducto sacrococcígeo. Así es hasta el final del tercer mes: en esta época las raíces nerviosas salen en ángulo recto por el agujero de conjunción correspondiente. En el cuarto mes, el crecimiento de la medula y el de la columna vertebral no son paralelos: en esta época, la longitud de la columna vertebral es de 8 centímetros y la de la medula, de 7 centímetros. La diferencia se acentúa más y más, y en el niño de un año la columna vertebral mide 27 centímetros, mientras que la medula no excede de 20 centímetros. Resulta naturalmente de esta falta de paralelismo entre el desarrollo del tubo continente y del cilindro contenido: 1.°, que el cono terminal, aun cuando no haya cesado de alargarse, se encuentra situado ahora a 8 centímetros por encima de la base del cóccix; 2.°, que cada segmento de medula se encuentra asimismo situado por encima de la vértebra o del espacio intervertebral que le correspondía directamente durante la vida embrionaria.

Una última consecuencia de la ascensión aparente de la medula en el curso de su desarrollo ontogénico es un cambio de dirección de las raíces de los nervios raquídeos. Primitivamente, cuando la medula tiene la misma longitud que el conducto raquídeo, el punto de origen espinal de estas raíces está situado en el mismo plano horizontal que los agujeros de conjunción hacia los que van: en consecuencia, las raíces siguen un trayecto netamente transversal. Más tarde, a consecuencia de los hechos expuestos, los agujeros de conjunción han descendido por debajo del punto de emergencia de los nervios a los cuales dan paso, y por este hecho

tales nervios, para llegar a sus orificios respectivos, tienen que seguir una dirección oblicua hacia abajo y afuera.

Estas son las comprobaciones que permiten, según los esquemas de DÉJERINE, orientarse en una medula extraída con su duramadre (fig. 501) sirviéndose de los orificios de salida de

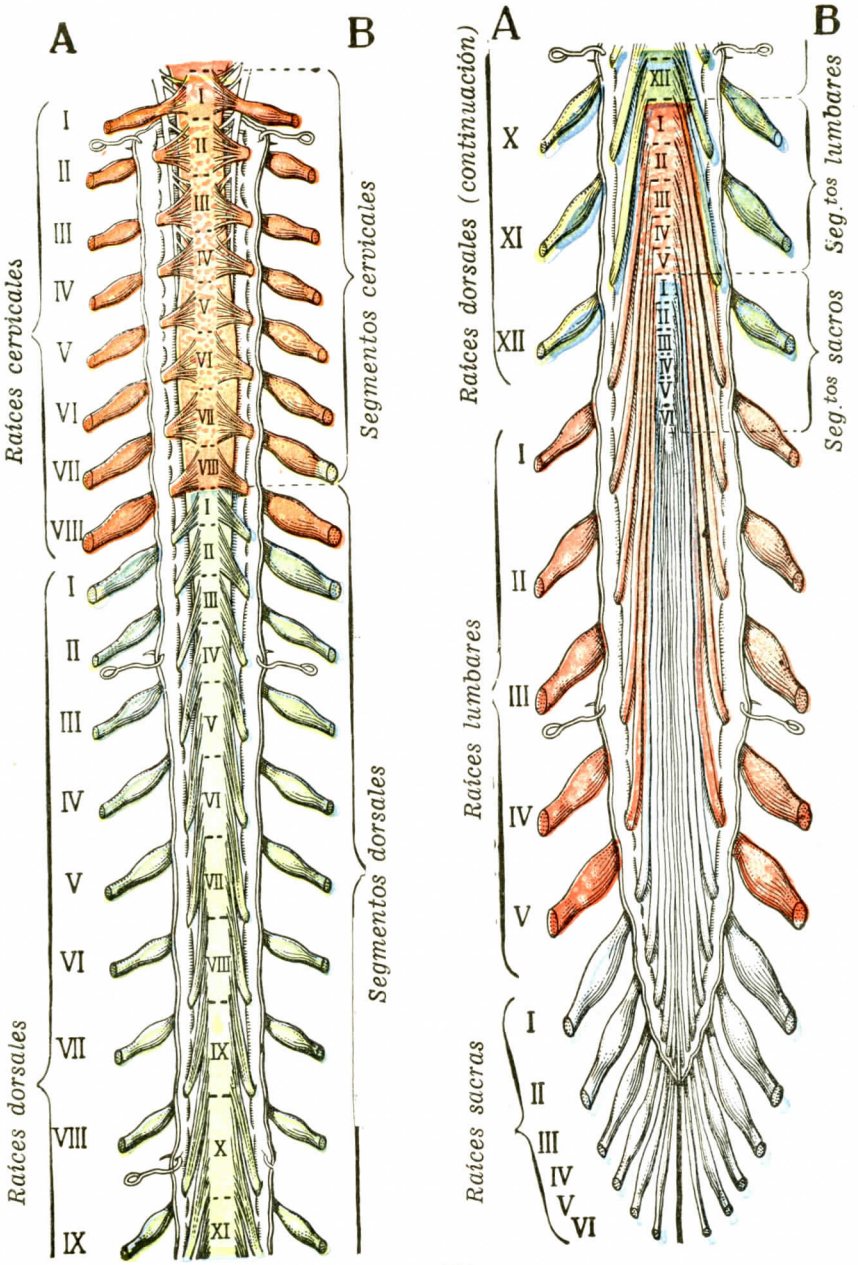

FIG. 501

Las raíces raquídeas y sus segmentos medulares correspondientes.

En anaranjado: raíces y segmentos cervicales. — *En verde*: raíces y segmentos dorsales. *En rojo*: raíces y segmentos lumbares. — *En azul*: raíces y segmentos sacros.

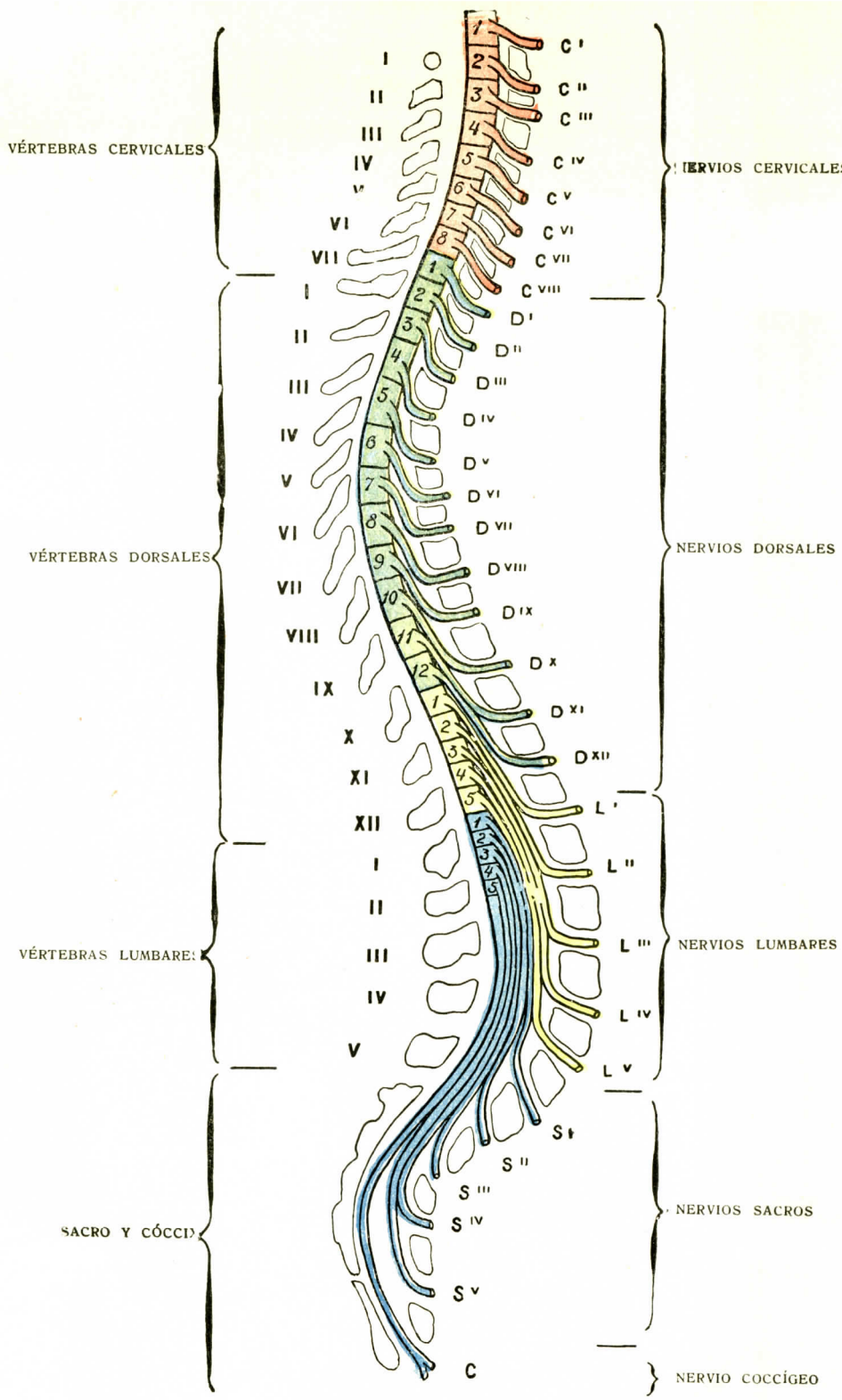

FIG. 502

Esquema de concordancia destinado a demostrar las relaciones de las apófisis espinosas de los cuerpos vertebrales con los segmentos medulares y las raíces raquídeas.

Léase atentamente esta figura. Obsérvese la oblicuidad progresiva de las raíces. El primer segmento dorsal corresponde a la apófisis espinosa de CVII; el primero lumbar, a la apófisis espinosa de DX, LI a DX, SV a LII.

las raíces medulares. Por lo demás, CHIPAULT ha establecido esquemas después de numerosas comprobaciones destinados a demostrar la correspondencia de los segmentos medulares con los cuerpos vertebrales. Se concibe la importancia clínica de semejantes hechos (fig. 502).

6.° Medios de fijación. — El cilindro medular, en medio de todas estas partes blandas que constituyen para él tantos medios de protección, queda fijo y casi inmóvil. Debe esta fijeza a un conjunto de disposiciones anatómicas que vamos a enumerar rápidamente:

α) *En su extremo superior*, la medula se halla mantenida en posición por su misma continuidad con el bulbo y, por éste, con el encéfalo.

β) *En su extremo inferior* está unida al esqueleto por una prolongación de la duramadre que, con el nombre de *ligamento coccígeo* de la medula, envuelve el *fílum terminale* a manera de una vaina, desciende con él al conducto sacro y va a implantarse en la base del cóccix (véase más adelante).

γ) *En toda su altura*, finalmente, desde el atlas hasta la primera lumbar, la medula se halla sujeta a la superficie interna de la duramadre (la cual a su vez está sujeta al raquis por las vainas fibrosas que cede a los nervios espinales): 1.°, por un sistema de *prolongaciones filiformes*, que parten irregularmente de sus caras anterior y posterior y que, por otra parte, van a fijarse, las unas en la cara anterior y las otras en la cara posterior de la duramadre; 2.°, por dos largas cintas, una derecha y otra izquierda, que, con el nombre de *ligamentos dentados*, van desde sus partes laterales a la parte correspondiente de la duramadre (fig. 503). Estas prolongaciones filiformes, así como los ligamentos dentados, son dependencias de la piamadre y serán descritos con esta membrana (véase *Meninges*).

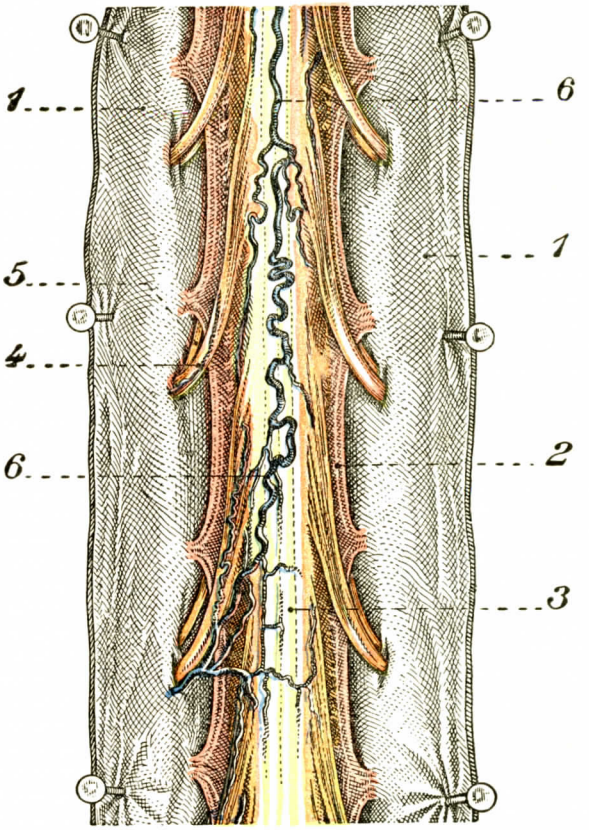

FIG. 503

Ligamento dentado en la región dorsal.

1, duramadre. — 2, ligamento dentado. — 3, cara posterior de la medula rodeada de la piamadre. — 4, raíz posterior. — 5, raíz anterior. — 6, vena mediana posterior.

Si la medula no está en contacto inmediato con su vaina fibrosa, no por esto flota en el líquido céfalorraquídeo que llena el espacio perimedular. La medula queda independiente e impasible durante los movimientos de la columna vertebral y nunca llega a contactar con la pared ósea. Introducida la elongación de la medula

y los nervios en terapéutica, se han estudiado sus efectos mecánicos en el cadáver. Los resultados obtenidos permiten admitir que ni la tracción sobre el nervio ciático ni la autosuspensión (método de SERRES) alargan sensiblemente la medula. Unicamente la flexión de la columna vertebral la alarga algo (distensión por el procedimiento de flexión forzada de BÉNÉDIKT).

§ 2. — CONFORMACIÓN EXTERIOR DE LA MEDULA

La medula, extraída del conducto y alargada, aparece plegada en sentido transversal, pliegues que son debidos a la piamadre, que, no estando ya tensa por sus extremos, vuelve sobre sí misma. En sentido longitudinal la medula es recorrida por una serie de depresiones denominadas *surcos;* éstos separan los cordones medulares unos de los otros.

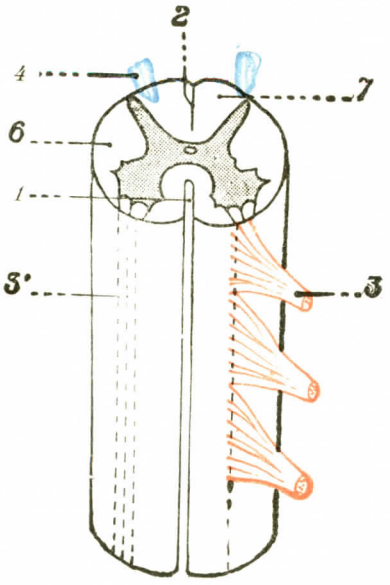

FIG. 504

Porción de medula cervical; vista anterior.

1, surco medio anterior. — 2, surco medio posterior. — 3, raíz anterior de los nervios raquídeos.— 3', zona de implantación de estas raíces. — 4, raíces posteriores. — 6, cordón lateral. — 7, cordón posterior.

Para comodidad de la descripción consideraremos en el cilindro medular cuatro caras: anterior, posterior y dos caras laterales.

1.° Cara anterior. — La cara anterior (fig. 504) presenta, ante todo, en la línea media un surco longitudinal, que se extiende sin interrupción de un extremo al otro de la medula espinal: es el *surco medio anterior*. Nace en la parte superior, debajo del entrecruzamiento de las pirámides. Embriológicamente representa la separación que resulta del crecimiento progresivo de los cordones anteriores. Si se separan los labios de este surco, lo cual es relativamente fácil, se ve que tiene una profundidad de 2 ó 3 milímetros (alrededor del cuarto del diámetro anteroposterior de la medula) y también que está limitado, en su parte profunda, por una cintilla blanquecina que pasa transversalmente de un lado al otro: esta cintilla, sobre la que volveremos más adelante, es la *comisura blanca de la medula*. En el surco medio anterior penetra una doble prolongación de la piamadre y con ella vasos procedentes de las arterias y venas espinales anteriores.

A cada lado del surco medio anterior y a 2 ó 3 milímetros por fuera de este surco, encontramos las *raíces anteriores* de los nervios raquídeos, que describiremos más tarde al tratar del sistema nervioso periférico. Estas raíces arrancan de la medula de un modo esencialmente irregular, unas más cerca, otras más lejos de la línea media, de tal suerte que el conjunto de los puntos que representan su emergencia no se escalonan siguiendo una misma línea vertical, sino que se disponen formando una faja de uno a dos milímetros de anchura. El surco longitudinal, que se describe a este nivel con el nombre de *surco colateral anterior*, no existe en realidad.

Entre el surco medio anterior y las raíces anteriores de los nervios raquídeos se ve un cordón longitudinal de aspecto blanquecino: es el *cordón anterior* de la medula.

El cordón anterior de la medula está a veces dividido, en su parte superior, en dos haces secundarios por un surco longitudinal poco profundo, llamado *surco intermedio anterior* o *paramedio anterior*. Pero este surco dista mucho de ser constante. BERTHELLI, que lo ha estudiado en niños muy jóvenes, lo ha encontrado en una proporción de nueve veces por veinte. Sólo existe, por lo demás, en la parte más superior de la región cervical. Por arriba, muy a menudo es continuación del surco que en el bulbo separa la pirámide anterior de la oliva. Desde allí desciende oblicuamente hacia abajo y un poco hacia dentro y va a terminar, después de un trayecto variable, en los bordes del surco medio anterior.

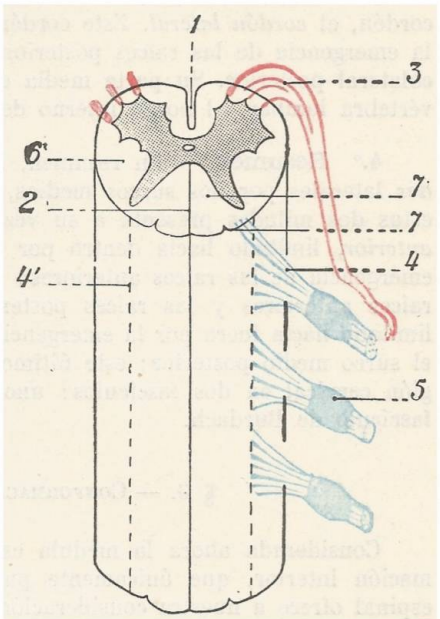

FIG. 505

Un trozo de medula cervical; cara posterior.

1, surco medio anterior. — 2, surco medio posterior. — 3, raíz anterior. — 4, raíz posterior, con 4', surco colateral posterior. — 5, ganglio raquídeo. — 6, cordón anterolateral. — 7, surco paramedio posterior. — 7', cordón posterior.

2.° Cara posterior. — La cara posterior de la medula (fig. 505) presenta con la precedente numerosas analogías. Ante todo vemos en ella un surco longitudinal y medio, el *surco medio posterior*. Este surco, que ocupa, como el anterior, toda la altura de la medula, tiene por caracteres distintivos el ser muy estrecho y sobre todo poco profundo. A la inversa del surco medio anterior, no corresponde a una fisura, no está entreabierto. Vanamente tratamos de abrirlo. Es que existe aquí, en lugar de la cisura profunda observada antes, un delgado tabique neuróglico (véase más adelante), dispuesto en sentido sagital, el cual se une íntimamente, a derecha e izquierda, con la substancia nerviosa: es el *tabique medio posterior* (fig. 505, 2). Si penetramos a lo largo de este tabique (pero la vía así abierta es completamente artificial) comprobaremos que se extiende hasta cerca de la medula y que termina allí en contacto con una laminilla transversal de color grisáceo: es la *comisura gris* de la medula. El tabique medio posterior y la comisura gris no pertenecen, pues, a la superficie exterior de la medula, y si hacemos indicación de ellos en este lugar es recordando descripciones antiguas que hacían llegar el surco medio posterior hasta la comisura gris. Los describiremos más adelante, al tratar de la configuración interior y de la constitución anatómica de la medula.

A cada lado del surco medio posterior, a unos tres milímetros aproximadamente por fuera de este surco, se ven las *raíces posteriores* de los nervios raquídeos. Estas raíces posteriores se distinguen de las raíces anteriores en que nacen regularmente las unas debajo de las otras, siguiendo una misma línea vertical: existe aquí, a lo largo de su línea de implantación, un verdadero surco longitudinal de fondo grisáceo, que es el *surco colateral posterior*.

Entre este último surco y el surco medio se halla, como en la parte anterior, un cordón de substancia blanca: es el *cordón posterior* de la medula. Este cordón es indiviso en la mayor parte de su extensión. Pero cuando se le examina en la región cervical se descubre en su parte superior, entre el surco medio y el surco colateral, un tercer surco, llamado *surco intermedio posterior* o *surco paramedio*

posterior. Este último surco se va atenuando de arriba abajo y desaparece de ordinario a nivel de la segunda o de la tercera vértebra dorsal; en todo caso, en el segmento medular donde existe divide el cordón posterior en dos fascículos secundarios, uno interno y otro externo. Estudiaremos ulteriormente estos dos fascículos, que designaremos entonces, el primero con el nombre de *fascículo de Goll*, el segundo con el de *fascículo de Burdach*.

3.° Caras laterales. — Las caras laterales de la medula presentan un tercer cordón, el *cordón lateral*. Este cordón está exactamente limitado, por delante, por la emergencia de las raíces posteriores, o lo que viene a ser igual, por el surco colateral posterior. Su parte media da inserción, desde el atlas hasta la primera vértebra lumbar, al borde interno del ligamento dentado (véase *Piamadre*).

4.° Resumen. — En resumen, la medula espinal está dividida en *dos mitades* laterales por dos surcos medios, uno anterior y otro posterior. Cada una de estas dos mitades presenta a su vez tres cordones blanquecinos: 1.°, un *cordón anterior*, limitado hacia dentro por el surco medio anterior, hacia fuera por la emergencia de las raíces anteriores; 2.°, un *cordón lateral*, comprendido entre las raíces anteriores y las raíces posteriores; 3.°, un *cordón posterior*, finalmente, limitado hacia fuera por la emergencia de las raíces posteriores y hacia dentro por el surco medio posterior; este último cordón se halla a su vez dividido en la región cervical en dos fascículos: uno interno o fascículo de Goll, otro externo o fascículo de Burdach.

§ 3. — Conformación interior de la medula

Considerada ahora la medula espinal desde el punto de vista de su conformación interior, que únicamente puede ser estudiada en los cortes, la medula espinal ofrece a nuestra consideración dos elementos de importancia muy distinta, a saber: 1.°, un conducto central, el *conducto del epéndimo;* 2.°, la *substancia nerviosa* que lo rodea.

A. — Conducto del epéndimo

El *conducto del epéndimo* o *conducto central*, que ocupa toda la altura de la medula espinal, es un conducto longitudinal, situado en la línea media, algo por detrás del surco medio anterior. En los cortes horizontales de la medula se presenta en forma de un pequeño punto, situado en la parte media de una lámina transversal de substancia gris, que describiremos más adelante con el nombre de *comisura gris;* alguna que otra vez se le llama también, y no sin razón, *ventrículo de la medula*.

Este estrecho conducto, vestigio del ancho conducto que presenta la medula en los primeros estadios de su desarrollo, sólo mide en el adulto una o dos décimas de milímetro de diámetro. Se abre, *por arriba*, en el cuarto ventrículo y acaba, *por abajo*, en la parte media del fílum terminale.

Pero es raro verlo permeable en toda su extensión. Lo más a menudo está obstruído a trechos y en longitudes a veces considerables. Su forma es igualmente muy variable: se admite, en general, que es oval en la medula cervical, circular en la medula dorsal, triangular o en forma de **T** en la medula lumbar y otra vez circular en el fílum terminale. Schultz, en 20 medulas de adultos perfectamente normales, sólo lo ha visto permeable en toda su longitud en 4; en 10 (50 por 100 de los casos) estaba completamente obstruído de uno a otro extremo.

Histológicamente, el conducto central de la medula espinal se halla limitado por una capa de células cilíndricas ciliadas (fig. 506), las células ependimarias. Contiene, como todas las cavidades ventriculares, líquido céfalorraquídeo.

Se encuentra con frecuencia en el conducto del epéndimo, en el extremo inferior del cono terminal, un pequeño abultamiento, a veces redondeado, pero lo más a menudo oval o fusiforme con el eje mayor vertical. Este abultamiento, ya indicado por HUBER en 1741, observado de nuevo por C. KRAUSE en 1850, ha sido particularmente bien descrito en 1875 por W. KRAUSE, quien lo ha considerado como un *quinto ventrículo* y le ha dado el nombre de *ventrículo terminal de la medula:* corresponde, en efecto, a una dilatación local del conducto del epéndimo y no es otra cosa que un resto del conducto medular del embrión, que en este punto no se ha reducido. CUTORE (1905) hace notar con razón que el ventrículo de KRAUSE está más desarrollado, sobre todo en anchura, que el conducto central del embrión. Así pues, no es más que un segmento de este conducto embrionario, detenido en su desarrollo; es un segmento que se ha ensanchado, y CUTORE hace intervenir aquí para explicar este ensanchamiento del conducto, los fenómenos de regresión que residen en la substancia nerviosa vecina.

El ventrículo terminal de KRAUSE mide de 8 a 10 milímetros de altura por una anchura de medio milímetro a dos milímetros. Visto en una sección horizontal por su parte media (fig. 507, 1), reviste la forma de un triángulo cuya base está dirigida hacia delante y la punta hacia atrás. La pared anterior, gruesa, está constituída por la substancia nerviosa del neuroeje. En cuanto a su pared posterior, es, al contrario, tan delgada que parece formada simplemente por la piamadre. Pero debajo de la piamadre encontramos además los tres planos siguientes: 1.°, un resto de los cordones posteriores, que a este nivel, y como consecuencia de la desaparición del surco medio posterior, se hallan pegados uno al otro; 2.°, la substancia gelatinosa central; 3.°, una capa no interrumpida de células epiteliales, pertenecientes al epéndimo. El ventrículo terminal está, pues, cerrado por todas partes, y el orificio descrito por STILLING, que pondría en comunicación en este punto el conducto ependimario con los espacios subaracnoideos, verosímilmente no es más que un producto artificial.

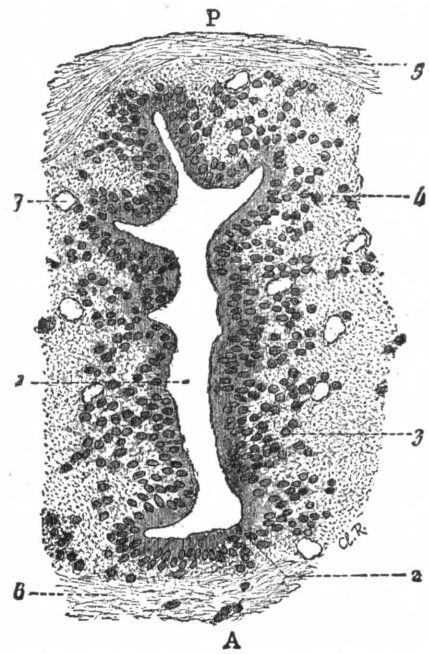

FIG. 506

El conducto central de la medula visto en un corte transversal por el abultamiento lumbar (según un dibujo de REGAUD).

A, parte anterior. — P, parte posterior.
1, conducto central. — 2, epitelio ependimario, cuyos contornos celulares no se distinguen a este pequeño aumento.—3, núcleos de las células neuróglicas periependimarias. — 4, neuroglia periependimaria. — 5, 6, haces transversales y fibras neuróglicas anteriores y posteriores. — 7, capilares sanguíneos.

Considerado desde el punto de vista de su destino en el hombre, el ventrículo de KRAUSE persiste, sin modificaciones importantes, en el adolescente y el adulto. Luego se reduce poco a poco y hasta acaba por obliterarse; según las investigaciones de STADERINI, esta obstrucción sería completa a partir de los 40 años. Mientras es permeable contiene, como el conducto del epéndimo, líquido céfalorraquídeo.

El ventrículo de KRAUSE existe en gran número de mamíferos, por lo menos en los individuos jóvenes; SAINT-RÉMY lo ha encontrado en la rata, cobayo, conejo, gato y perro; lo ha buscado inútilmente en las aves, reptiles, batracios y peces.

Añadiremos que el ventrículo terminal de la medula, situado en el origen del fílum terminales no puede compararse con el seno romboidal de las aves, que pertenece a la medula sacra y que, por lo demás, es una formación muy diferente.

B. — Substancia nerviosa

La *substancia nerviosa* que rodea el conducto del epéndimo constituye, en el adulto (siendo entonces el conducto rudimentario) la casi totalidad de la medula espinal. Para tener una noción exacta de sus dimensiones, caracteres físicos y disposición general, importa estudiar este órgano en secciones transversales practicadas a diversas alturas. Si examinamos una de estas secciones (figs. 508 y 526), reconocemos primeramente los diferentes detalles que nos ha revelado el estudio de la configuración exterior, a saber: 1.°, los *dos surcos medios* anterior y posterior, cada uno con sus caracteres propios, el primero ancho y profundo, el segundo, muy estrecho y muy superficial, prolongado hacia delante por un tabique neuróglico, el tabique medio posterior; 2.°, la *emergencia de las raíces* anteriores y posteriores: las primeras salen de la medula por su parte ántero-externa formando una cinta de 1 ó 2 milímetros de ancho, las segundas salen por la parte pósteroexterna a nivel del surco colateral posterior; 3.°, en fin, los *tres cordones* anterior, posterior y lateral, con sus límites respectivos. Comprobamos también, y ésta es una noción nueva que el mismo estudio de la configuración exterior no nos había hecho presentir; comprobamos, decimos, que la substancia nerviosa que constituye la medula espinal se compone de dos porciones físicamente muy distintas: una porción central, de color obscuro, la *substancia gris*, que contiene en su centro el conducto del epéndimo, y una porción periférica, de coloración blanquecina, la *substancia blanca*, a la que cubre por completo una membrana conjuntiva que le adhiere fuertemente, la *piamadre*. Estudiaremos primero la disposición general de cada una de estas dos substancias; luego, bajo el título de *variaciones regionales*, indicaremos las particularidades que presentan según las regiones en que se las considera.

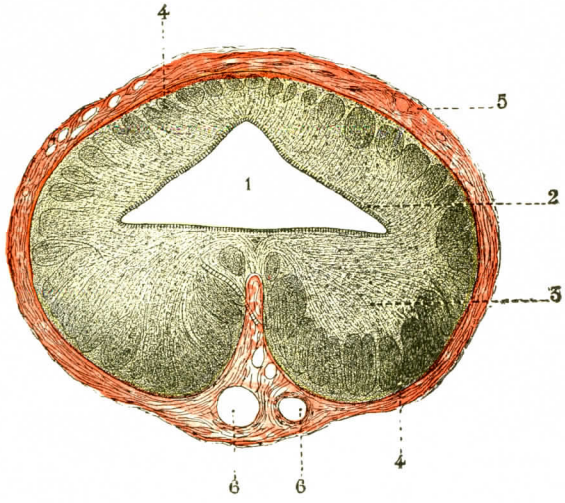

Fig. 507

Sección horizontal por la parte media del ventrículo terminal (muchacho de veintiún años, según Krause).

1, ventrículo. — 2, revestimiento epitelial. — 3, substancia gelatinosa central. — 4, substancia blanca. — 5, meninges. — 6, arteria y vena espinales anteriores.

1.° Substancia gris. — Su color es amarillento, tirando ligeramente al lila. Esta coloración es debida particularmente al pigmento de las células nerviosas que se encuentran aquí en abundancia, a la falta de mielina alrededor de la mayoría de las fibras nerviosas que la atraviesan y al gran número de vasos que por ella se ramifican. En cada mitad de la medula la substancia gris (figs. 508 y 510) tiene la forma de media luna, cuya concavidad mira hacia fuera y cuyas dos extremidades, llamadas astas, se encuentran colocadas, una hacia delante, el *asta anterior*, y la otra hacia atrás, el *asta posterior*. El límite de separación de las dos astas, por lo demás muy convencional, está indicado por una línea

transversal que pasa por el conducto central de la medula o *conducto del epéndimo*. El asta anterior, por su parte pósteroexterna, da origen a una pequeña expansión transversal que constituye como una tercera asta, el *asta lateral*. Las dos semilunas grises, derecha e izquierda, están unidas entre sí por una faja transversal que se designa con el nombre muy significativo de *comisura gris*. La substancia gris central presenta, pues, al estudio las cuatro partes siguientes: 1.ª, el *asta anterior;* 2.ª, el *asta posterior;* 3.ª, el *asta lateral;* 4.ª, la *comisura gris*.

a) *Asta anterior*. — El asta anterior (fig. 508, 8), relativamente voluminosa, mira directamente hacia delante y afuera.

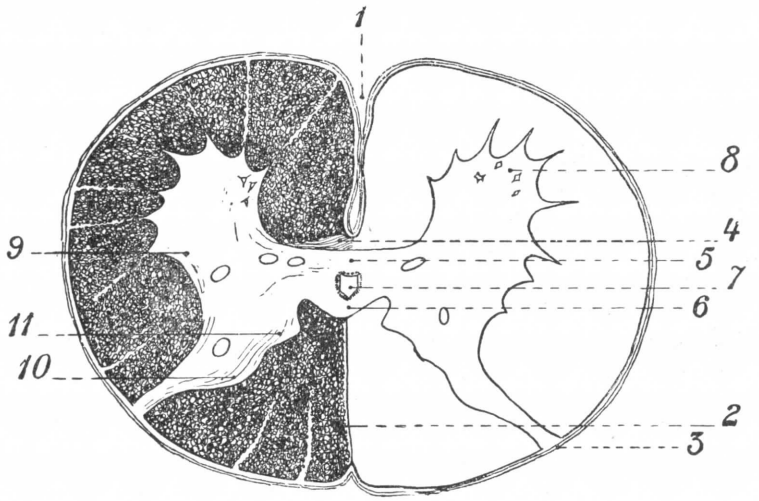

FIG. 508

Corte transversal de la medula dorsal inferior.

(A la izquierda, método de LOYEZ. La substancia blanca está colorada de *negro*. A la derecha, esquema.)
1, surco medio anterior. — 2, tabique medio posterior. — 3, surco colateral posterior. — 4, comisura blanca. — 5, comisura gris anterior. — 6, comisura gris posterior. — 7, conducto del epéndimo. — 8, asta anterior con los grupos celulares. — 9, asta lateral. — 10, asta posterior. — 11, columna de Clarke.

Confundida por detrás con el asta posterior, termina por delante a cierta distancia de la superficie exterior de la medula: está, pues, rodeada en todo su contorno, excepto en el punto en que se continúa con el asta posterior, por la capa medular. Su contorno, irregular y como festoneado, presenta una numerosa serie de puntas que avanzan más o menos por la substancia blanca ambiente.

Topográficamente se distinguen en el asta anterior dos partes: una parte anterior o *cabeza* y otra posterior o *base*. Por lo demás, no existe entre estas dos partes, la parte cefálica y la parte dorsal, línea alguna de demarcación bien clara. El asta anterior, cualquiera que sea el punto en que se la considere, se presenta a la vista en todas sus partes con un aspecto homogéneo. Veremos luego que no sucede así con el asta posterior.

El asta anterior da origen, por su parte anterior, a las raíces anteriores de los nervios raquídeos.

b) *Asta posterior*. — El asta posterior (fig. 508, 10), en la cual terminan las raíces posteriores, se dirige oblicuamente hacia atrás y afuera. Se distingue de la precedente en que es más pequeña, más delgada, como afilada, y en que no presenta en su línea de contorno estas especies de festones que caracterizan el asta anterior. Difiere de ella, por otra parte, en que se extiende hasta cerca del surco

colateral posterior: en efecto, sólo está separada de la superficie exterior de la medula por una delgada lámina de substancia blanca, que corresponde a la entrada de las raíces posteriores y se llama *zona marginal de Lissauer*, o sencillamente *zona de Lissauer*.

La configuración especial del asta posterior ha hecho distinguir en ella tres partes (fig. 509): 1.ª, una parte anterior o *base*, que se continúa, como ya hemos dicho, con la base del asta anterior; 2.ª, una parte posterior o *cabeza*, cuyo vértice, más o menos afilado hacia atrás, ha recibido el nombre de *ápex*; 3.ª, entre la base y la cabeza, una parte media, más o menos estrechada, que constituye el *cuello*.

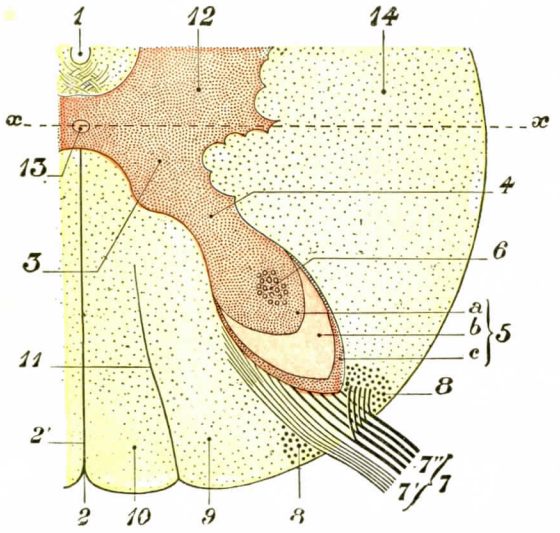

FIG. 509

Topografía del asta posterior.

x x, límite de separación del asta anterior y el asta posterior.

1, surco medio anterior. — 2, surco medio posterior, con 2', tabique medio posterior. — 3, base del asta posterior. — 4, su cuello. —5, su cabeza, con *a*, núcleo de la cabeza; *b*, substancia gelatinosa de Rolando; *c*, capa zonal de Waldeyer. — 6, fascículos longitudinales de Kœlliker. — 7, raíz posterior, con 7', su fascículo interno; 7'', su fascículo externo. — 8, 8, zona de Lissauer. — 9, fascículo de Burdach. — 10, fascículo de Goll. — 11, tabique intermedio o paramedio. — 12, base del asta anterior.—13, conducto del epéndimo. — 14, cordón lateral.

La cabeza difiere de las otras partes en que no es homogénea: en efecto, mientras su parte anterior (*núcleo de la cabeza* de Waldeyer) presenta todos los caracteres de la substancia gris en general, su parte posterior está formada por una substancia particular, transparente, de apariencia gelatinosa, a la que por esta razón se da el nombre de *substancia gelatinosa de Rolando*. Esta substancia, vista en secciones horizontales de la medula (fig. 509, *b*), presenta la forma de una media luna, cuya concavidad, dirigida hacia delante, cubre la parte correspondiente de la cabeza (el núcleo) como lo harían una **U** o una **V** mayúsculas. La substancia gelatinosa de Rolando está limitada hacia atrás, del lado de la zona de Lissauer y de las raíces posteriores, por una delgada capa dispuesta como ella en forma de media luna, pero que presenta todos los atributos de la substancia gris ordinaria: es la *capa zonal* de Waldeyer.

El núcleo de la cabeza presenta constantemente cierto número de haces verticales, seccionados de través en los cortes horizontales, a los que KŒLLIKER ha dado el nombre de *fascículos longitudinales del asta posterior* (fig 509, 6). Aquí no hacemos más que indicar la existencia de estos haces, en los que nos ocuparemos más adelante al tratar de la estructura de la medula, indicando cuál es su significación probable.

En resumen, si introducimos la punta de una aguja en el surco colateral posterior y la hundimos en la substancia gris paralelamente al eje del asta posterior encontraremos sucesivamente: 1.°, la zona de Lissauer; 2.°, la capa zonal de Waldeyer; 3.°, la substancia gelatinosa de Rolando propiamente dicha; 4.°, el núcleo de la cabeza del asta posterior; 5.°, el cuello de esta asta; 6.°, su base.

c) *Asta lateral.* — De la parte pósteroexterna del asta anterior se escapa una expansión transversal, de forma triangular, que penetra en el cordón lateral y en él termina en una punta más o menos afilada (fig. 508, 9). Esta prolongación

es el *tractus intermediolateralis* de Clarke, designado más a menudo hoy día con el nombre de *asta lateral* o *asta media*. El asta lateral no es, por decir, así, bien visible sino en la parte superior de la medula dorsal. Por arriba y por abajo de esta región se atenúa gradualmente y hasta desaparece por completo como prolongación distinta; pero sus elementos histológicos no dejan por eso de existir, más o menos fusionados entonces con la parte lateral del asta anterior.

Inmediatamente por detrás del asta lateral, en el ángulo entrante que forman el asta lateral y el asta posterior, se ve que la substancia gris envía a los cordones laterales todo un sistema de expansiones transversales u oblicuas, que se dividen y se anastomizan formando una especie de red en cuyas mallas se encuentran aprisionados pequeños islotes de substancia blanca. A este conjunto es a lo que se ha dado el nombre de *formación reticular (processus reticularis)* de Deiters (fig. 510, 6).

Esta formación reticular, que se ve muy claramente en las secciones practicadas en la parte superior de la medula cervical, es debida, en realidad, a que los cordones laterales se fraccionan a este nivel en columnitas distintas, que penetran aisladamente y poco a poco en el espesor de las astas anteriores; hasta acaban por atravesarlas en un punto algo más elevado (véase *Bulbo*), para entrecruzarse en la línea media con las columnitas similares que vienen del lado opuesto.

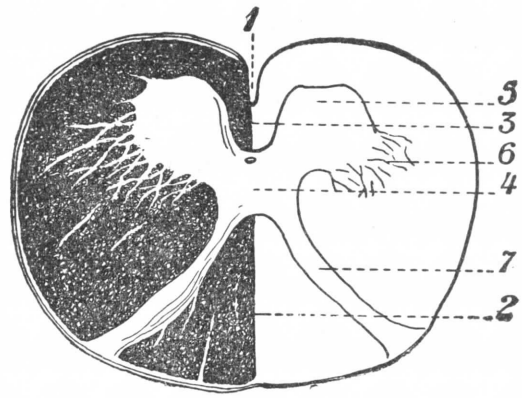

FIG. 510

Corte de la medula cervical (C_1).

(A la izquierda, coloración por el método de LOYEZ; a la derecha, esquema.)

1, surco medio anterior. — 2, tabique medio posterior. — 3, comisura blanca anterior. — 4, comisura gris. — 5, asta anterior. — 6, formación reticular. — 7, asta posterior.

d) *Comisura gris.* — La substancia gris de la medula, tal como acabamos de describirla, se parece con bastante exactitud, en cada mitad del órgano, a una coma grande (,): una coma cuya *cabeza*, dirigida hacia delante, representa el asta anterior, y cuya *cola*, dirigida en sentido opuesto, constituye el asta posterior. Las dos comas de substancia gris, derecha e izquierda, se miran por su convexidad y están unidas una a otra por una faja transversal de la misma substancia, que se designa con el nombre de *comisura gris*. La substancia gris, en su conjunto, recuerda, pues, la letra mayúscula **H**, en la cual las dos *ramas verticales* representan las dos medias lunas grises; el *travesaño transversal* corresponde a la comisura gris.

Considerada ahora la comisura gris desde el punto de vista de sus relaciones, corresponde, *por detrás:* 1.°, en la línea media, al séptum medio posterior; 2.°, a la derecha y a la izquierda de esta línea media, a la substancia blanca de los cordones posteriores y, para especificar, a los dos haces de Goll y de Burdach. *Por delante* se halla en relación con el surco medio anterior, pero esta relación no es inmediata: entre la comisura gris y el surco se interpone una lámina de substancia blanca de dirección transversal, formación que ya hemos visto en el fondo del surco medio anterior y que constituye la *comisura blanca.*

La comisura gris presenta, en su centro, el *conducto central* o *conducto del epéndimo*, anteriormente descrito. Alrededor de este conducto se ve una zona de aspecto especial, semitransparente, finamente granulosa: es la *substancia central.*

Presenta, en los cortes horizontales de la medula, una forma circular o mejor elíptica, con el eje mayor transversal (fig. 511); su extensión en superficie es, a nivel del abultamiento lumbar, de 0,68 milímetros cuadrados (STILLING); sólo tiene 0,01 milímetros cuadrados en la región dorsal. Por delante y por detrás, la substancia gelatinosa central termina en lindes muy acentuados; por los lados, al contrario, se confunde con la parte correspondiente de la substancia gris.

Si trazamos una línea transversal por el conducto del epéndimo, dividimos la comisura gris en dos partes: una parte anterior o preependimaria, llamada a veces *comisura gris anterior;* otra parte posterior o retroependimaria, llamada *comisura gris posterior.* La *comisura gris anterior* es siempre muy delgada. Se continúa por delante, como hemos visto más arriba, con la comisura blanca. Presenta a derecha e izquierda de la línea media dos venas de dirección longitudinal (fig. 511), las *venas de la comisura gris.* La *comisura gris posterior* es más importante, pero su espesor (dimensión en sentido sagital) varía mucho según los puntos en que se la considera. A nivel del cono terminal, a la altura del tercero o cuarto nervios sacros, es donde alcanza su máximo: es de 0,40 milímetros según STILLING. Disminuye a 0,13 milímetros a nivel del abultamiento lumbar, a 0,03 milímetros a nivel de la medula dorsal y de nuevo presenta 0,13 milímetros a nivel del abultamiento cervical. Su desarrollo, como ha hecho notar SCHWALBE, parece estar en relación con el de las raíces posteriores correspondientes: es porque la comisura gris posterior, como veremos más adelante, recibe gran número de fibras colaterales procedentes de estas raíces.

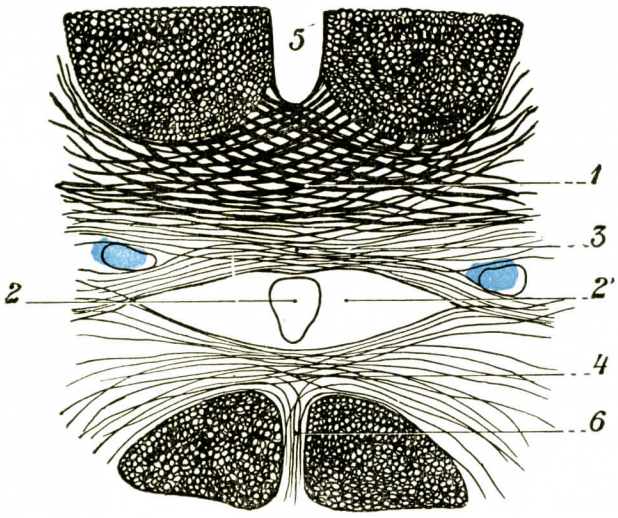

FIG. 511

Corte transversal de la medula. Las comisuras (esquema).

1, comisura blanca. — 2, conducto ependimario, y 2', substancia gelatinosa central. — 3, comisura gris anterior, preependimaria. — 4, comisura gris posterior, retroependimaria. — 5, surco medio anterior. — 6, septum medio posterior.

2.° Substancia blanca. — El color de la substancia blanca es debido a la mielina de las fibras que la constituyen. La corteza o manto con que envuelve la substancia gris es de espesor desigual y se dispone formando a cada lado los tres cordones longitudinales que ya hemos indicado: el cordón anterior, el cordón posterior y el cordón lateral (fig. 508). Conviene añadir que, en el punto en que se ponen en contacto, la substancia blanca y la substancia gris no solamente están contiguas, sino que se penetran recíprocamente de tal modo que hacen su aislamiento completamente imposible.

a) *Cordón posterior.* — El cordón posterior (fig. 505, 7'), el mejor deslindado de los tres, tiene forma de triángulo, cuya base, convexa, corresponde a la superficie exterior de la medula, y cuyo vértice, truncado, se amolda a la cara posterior de la comisura gris. Su borde externo, oblicuo hacia atrás y afuera, corresponde al

lado interno del asta posterior. Su borde interno, rectilíneo, está en relación con el tabique medio posterior, que lo separa del cordón homólogo del lado opuesto. Recordaremos de paso que en su porción superior el cordón posterior se encuentra dividido por el tabique paramedio posterior en dos fascículos: uno interno, o *fascículo de Goll;* otro externo, o *fascículo de Burdach* (fig. 509).

b) *Cordón anterior, comisura blanca.* — El cordón anterior tiene, como el precedente, la forma de un triángulo, con la base dirigida hacia delante. Tiene por límites: por dentro, el surco medio anterior; por fuera, el asta anterior y, delante de ella, los filetes radiculares que de allí emanan. Su base, redondeada y convexa, corresponde a la superficie exterior de la medula. Su vértice, muy truncado, descansa sobre la parte anterior de la comisura gris.

Mientras que los dos cordones posteriores se hallan enteramente aislados, los dos cordones anteriores están unidos entre sí, en su extremidad posterior, por una delgada lámina de substancia blanca, de dirección transversal, que ya hemos encontrado varias veces en nuestra descripción: es la *comisura blanca.* Está comprendida entre la comisura gris y el fondo del surco medio anterior (fig. 511, 1).

El espesor de la comisura blanca varía, como el de la comisura gris, según las regiones en que se la examina. En el abultamiento lumbar mide 0,60 milímetros, y en este punto es donde presenta su máximo desarrollo. En la región dorsal sólo mide 0,20 milímetros, conservando esta dimensión a nivel del abultamiento cervical. No vuelve a aumentar hasta la parte más superior de la medula cervical, y aun este aumento es poco importante.

Veremos más tarde cuáles son las fibras que entran en la constitución de la comisura blanca. Bástenos decir por el momento que estas fibras son de dos órdenes: fibras transversales (elementos más importantes) y fibras longitudinales (elementos accesorios).

c) *Cordón lateral.* — El cordón lateral es el más voluminoso de los tres. Tiene la forma de un segmento de círculo, cuyo borde externo, regularmente redondeado, corresponde a la parte exterior de la medula, y cuyo borde interno, muy irregular, se amolda exactamente sobre la parte externa de la substancia gris.

Hacia atrás, el cordón lateral está claramente limitado por el surco colateral posterior, de donde emergen las raíces posteriores. Pero no ocurre lo mismo hacia delante: no existiendo el surco colateral anterior y, por otra parte, no formando en este punto los filetes radiculares anteriores límite alguno claro y preciso, el cordón lateral se confunde con el cordón anterior en todo el intervalo comprendido entre la cabeza del asta anterior y la emergencia de las raíces.

He aquí por qué ciertos autores (veremos más lejos que la histología justifica plenamente este modo de ver) reúnen los dos cordones precitados en uno solo, el *cordón ánterolateral.*

3.° Variaciones regionales. — Las diferentes partes que acabamos de describir como partícipes en la constitución fundamental de la medula espinal se encuentran en todas las secciones transversales de este órgano, cualquiera que sea la altura a que se practiquen. Se modifican, no obstante, de modo más o menos profundo al pasar de una región a otra, de tal suerte que un ojo ejercitado podría siempre, dada una sección transversal de la medula, determinar la región a que pertenece.

Estas modificaciones, llamadas *regionales,* son relativas: 1.°, a la configuración que presenta la substancia gris; 2.°, al desarrollo volumétrico respectivo de la substancia blanca y la substancia gris.

En general el espesor de la substancia blanca es proporcional a la cantidad de substancia gris próxima: así en los engrosamientos las substancias blanca y gris son más abundantes; por otra parte, los fascículos sensitivos y el fascículo

piramidal son tanto más abundantes en fibras cuanto más próximos al bulbo. En conjunto hay más substancia blanca en la medula cervical que en la medula lumbar.

a) *Variaciones relativas a la configuración de la substancia gris.* — En su conjunto forma una columna acanalada cuyos relieves, los cuernos en particular, ofrecen en los diferentes estratos de la medula variaciones numerosas y caracteristìcas.

α) *En la parte superior de la región cervical* (fig. 512, 1), la substancia gris está relativamente poco desarrollada. Está representada, a cada lado, por un cuerpo delgado, alargado de delante atrás y de dentro a fuera. El asta anterior termina en una especie de punta que mira hacia delante y un poco hacia dentro. El asta posterior, todavía más delgada y más afilada, se dirige muy oblicuamente hacia atrás y afuera. Como se ve claramente en la sección 1 de la figura 512, el intervalo comprendido entre las dos astas anteriores es mucho menor que el que separa las dos astas posteriores. En cuanto al asta lateral, existe, aunque poco acentuada. Por detrás de ella, y en el lado externo del asta posterior, se ve muy claramente la formación reticular de Deiters.

β) *A nivel del abultamiento cervical* (figura 512, 2), la substancia gris ha aumentado mucho de volumen, y, por otra parte, la orientación de cada mitad de esta substancia ha cambiado: acabamos de ver que era sumamente oblicua de delante atrás y de dentro a fuera; aquí se aproxima mucho al plano ánteroposterior. El asta anterior es voluminosa: más o menos confundida con el asta lateral, reviste la forma de un triángulo, cuyos tres ángulos son anterior, exterior e interno. El asta posterior ha aumentado igualmente de volumen. Es, no obstante, mucho más delgada que la anterior. Se dirige hacia fuera y atrás y termina, a nivel del surco colateral posterior, en una extremidad puntiaguda. La formación reticular es menos pronunciada y tiende manifiestamente a desaparecer.

γ) *A nivel de la región dorsal* (fig. 512, 3), la substancia gris está grandemente reducida, si se la compara con la del engrosamiento cervical. El asta anterior es fina y delgada, con la extremidad anterior más o menos puntiaguda. El asta posterior es también muy delgada, afilándose hacia atrás. El asta lateral está bien marcada, pero por detrás de ella la formación reticular ya no existe. Lo que caracteriza principalmente a la substancia gris de la medula dorsal es la aparición, en el lado ántero-

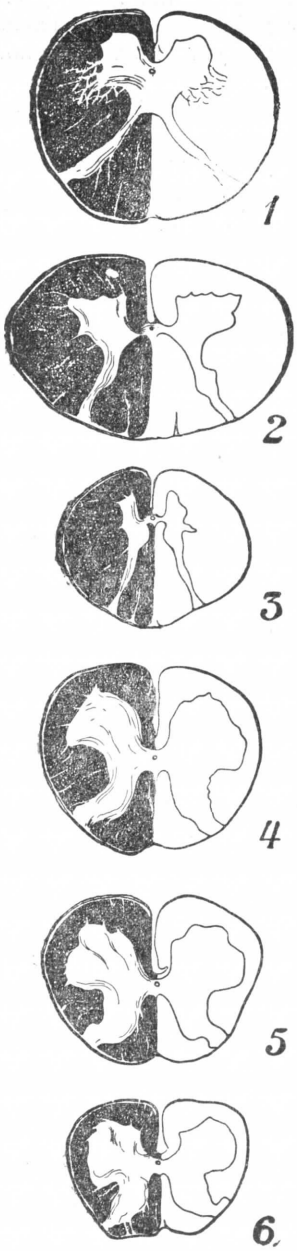

FIG. 512

Cortes transversales de la medula espinal practicados a diferentes alturas.

(A la derecha, esquema; a la izquierda, coloración por el método de Loyez.)
1, medula cervical superior (CI, CII). — 2, medula cervical media (CV, CVI). — 3, medula dorsal media (DV). — 4, medula lumbar superior (LI, LII). — 5, medula lumbar inferior (LIV, LV). — 6, medula sacra.

interno del asta posterior, de una eminencia más o menos desarrollada, pero constante, que estudiaremos más adelante con el nombre de *columna de Clarke: su sola presencia en un corte de medula basta para indicar que este corte pertenece a la región dorsal.*

δ) *A nivel del engrosamiento lumbar* (fig. 512, 4 y 5), la substancia gris recobra poco a poco las dimensiones que tenía en el engrosamiento cervical. El asta anterior, muy maciza, termina por delante en una extremidad redondeada. El asta posterior es casi tan voluminosa como la anterior, lo cual la diferencia del asta posterior del engrosamiento cervical, que está mucho menos desarrollada que el asta anterior correspondiente. En cuanto al asta lateral, ya no existe.

ε) *A nivel del comienzo del cono terminal* (fig. 512, 6), la substancia gris es menos voluminosa, sin duda, que en el engrosamiento lumbar. Pero está todavía muy desarrollada, sobre todo si se la compara con la substancia blanca, que se atenúa gradualmente y ya no le forma más que una delgada envoltura. Las dos astas existen todavía, pero la línea transversal por la cual entran en contacto se ensancha cada vez más, y ya en la parte media del cono terminal no forman más que una sola masa de forma oval con el eje mayor ánteroposterior. En la sección 6 de la figura 512, el asta anterior aparece bajo una forma redondeada, el asta posterior bajo la forma de un triángulo de vértice pósteroexterno.

b) *Variaciones en el volumen respectivo de la substancia blanca y la substancia gris.* — Las modificaciones regionales se refieren también al desarrollo volumétrico respectivo de la substancia blanca y la substancia gris. Este último punto sólo puede ser resuelto, como se comprende, por mediciones muy precisas tomadas sucesivamente en las diferentes partes constituyentes de la medula y a diferentes alturas. Estas mediciones han sido practicadas, con todo el cuidado y toda la competencia que requería tal estudio, por STILLING.

Traducidas al lenguaje gráfico, las cifras obtenidas por este autor dan los tres cuadros siguientes, donde se ven de una simple ojeada las fluctuaciones que presentan, ya el volumen de la medula considerada en su totalidad, ya el volumen de cada una de sus partes constituyentes.

El examen del tercero de estos cuadros nos da, además, una idea tan clara como precisa del modo de formación de los dos abultamientos cervical y lumbar. El *primero* resulta a la vez de un desarrollo local de la substancia gris, que mide 20 milímetros cuadrados, y de la substancia blanca, que alcanza 44 milímetros cuadrados. El *segundo* está casi exclusivamente formado por la substancia gris, que, de 4 milímetros cuadrados que presenta en la región dorsal, alcanza, a la altura del quinto par lumbar, hasta 25 milímetros cuadrados; la substancia blanca apenas aumenta a nivel del abultambiento lumbar.

Este último hecho se explica naturalmente por la misma constitución de los cordones blancos; en efecto, estos cordones, prescindiendo de las raíces nerviosas y de las fibras comisurales longitudinales, comprenden fibras descendentes o motoras y fibras ascendentes o sensitivas. Ahora bien, el paquete motor, abandonando sucesivamente fibras a cada grupo celular de las astas anteriores, disminuye a medida que desciende; igualmente el paquete sensitivo, recibiendo fibras de cada nervio raquídeo, engruesa a medida que se eleva. De ello resulta, como hace notar muy acertadamente SAPPEY, que estos dos paquetes de fibras se encuentran reducidos a su menor número a nivel del engrosamiento lumbar, pues el *primero* está casi agotado y el *segundo* acaba de aparecer.

En resumen, examinada metódicamente en cortes transversales la medula espinal aparece compuesta de dos substancias:

α) Una *substancia gris*, que ocupa el centro y sólo llega a la superficie exterior en dos puntos, a nivel de la emergencia de las raíces posteriores derechas e izquierdas, o, dicho de otro modo, en los dos surcos colaterales posteriores; y aun

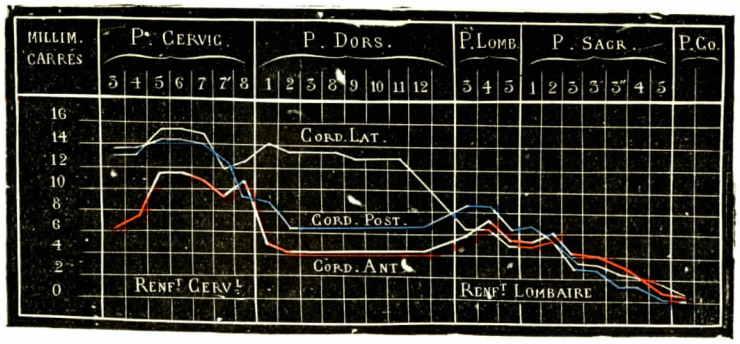

FIG. 513

Cuadro gráfico que indica los volúmenes respectivos de los tres cordones de la medula.

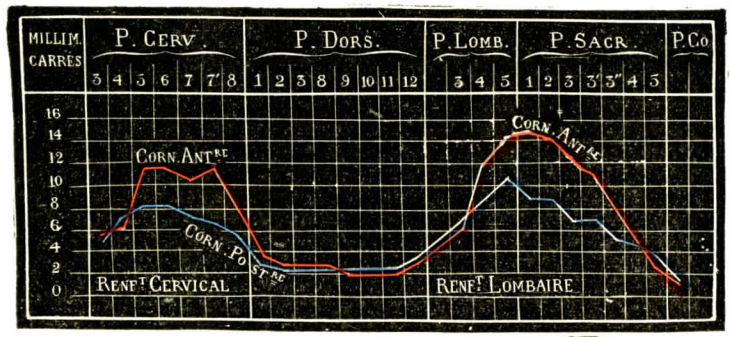

FIG. 514

Cuadro gráfico que indica los volúmenes respectivos del asta anterior y el asta posterior.

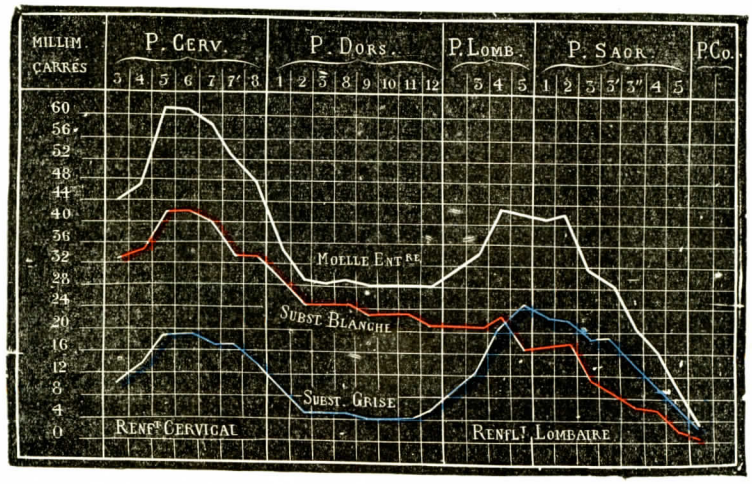

FIG. 515

Cuadro gráfico que indica los volúmenes respectivos de la substancia blanca, la substancia gris y la medula total.

(Este cuadro, como los precedentes, se refiere solamente a una mitad de la medula.)

conviene añadir que se interpone entre la extremidad posterior del asta y la superficie de la medula una delgada capa de substancia blanca, la *zona marginal* de LISSAUER. La *substancia gris*, considerada en conjunto, tiene la forma de una columna profundamente acanalada que presenta en el centro el conducto del epéndimo. Sus canales son cuatro: uno anterior, otro posterior y dos laterales.

β) Una *substancia blanca*, que rodea a la precedente a manera de un manto, de donde la expresión, tan exacta como pintoresca, de *manto medular* que le dan algunos autores.

La *substancia blanca* se dispone en forma de cordones longitudinales, que son seis, tres a cada lado: uno anterior, otro posterior y otro lateral. Estos tres cordones se hunden en los canales precitados del modo siguiente: 1.°, los dos *cordones anteriores* llenan el canal anterior; están separados en su parte anterior por el surco medio anterior y unidos en su parte más posterior por la comisura blanca; 2.°, los *cordones laterales*, separados de los precedentes por límites puramente artificiales, llenan los canales laterales; 3.°, finalmente, los *cordones posteriores* se hunden en el canal posterior; cada uno de ellos está separado del cordón lateral correspondiente por el surco colateral posterior y por las raíces posteriores que en él penetran; por otra parte, los dos cordones posteriores se hallan enteramente separados uno de otro, en la línea media, por el surco medio posterior primero, y luego por el tabique neuróglico que se extiende desde el fondo de este surco a la comisura gris.

§ 4. — CONSTITUCIÓN ANATÓMICA DE LA MEDULA

El modo de constitución de la medula espinal es una de las cuestiones más arduas de la anatomía de textura, y durante mucho tiempo nos hemos visto reducidos, en este punto, a fórmulas completamente hipotéticas.

Algunos métodos nos han permitido penetrar en la intimidad de la textura de la medula.

a. *Métodos morfológicos o anatómicos propiamente dichos.* — Gracias a técnicas que permiten el examen de cortes macroscópicos, gracias a procedimientos de coloración que evidencian las células nerviosas (método de NISSL), la mielina normal (método de WEIGERT), la mielina en vía de degeneración (método de MARCHI), las fibras nerviosas, los cilindroejes (método de BIELCHOWSKI), los elementos neuróglicos (método de WEIGERT), se han podido disociar los diversos órdenes de los elementos constitutivos de la medula.

El estudio de los cortes seriados (STILLING, 1842) ha permitido darse cuenta de la topografía de los elementos en las diferentes alturas de la medula.

Por último, los métodos con cromato de plata aplicados por GOLGI, CAJAL, LENHOSSEK, VAN GEHUCHTEN, colorando los cilindroejes hasta en sus ramificaciones más tenues, permiten seguir su trayecto y estudiar sus conexiones.

b. *Métodos de las degeneraciones anatomopatológicas o experimentales.* — La anatomía *patológica*, con las *degeneraciones secundarias* (TURK, CHARCOT, BOUCHARD, etc.), nos ha suministrado datos precisos. Sabemos, en efecto, desde los célebres experimentos de WALLER, que la célula nerviosa o cuerpo de la neurona es el centro trófico de la fibra nerviosa que de ella emana, de donde la conclusión de que si se secciona una fibra nerviosa o un paquete de fibras nerviosas pegadas y morfológicamente idénticas, el trozo periférico degenera, en tanto que el trozo central conserva, por lo menos durante algún tiempo, su integridad anatómica. Admitido esto, supongamos que una lesión venga a interrumpir en su continuidad, ya en el cerebro, ya en el pedúnculo cerebral, el paquete de fibras *(fascículo piramidal)* al que está encomendada la función de transportar de los centros corticales a las células del asta anterior las incitaciones motoras voluntarias; este paquete de fibras degenerará poco a poco debajo del punto en que ha sido interrumpido, y si hay ocasión de hacer la autopsia del sujeto y examinar su medula, se encontrarán en la substancia blanca

(figura 516), uno en el lado correspondiente a la lesión y otro en el lado opuesto, dos haces degenerados, claramente deslindados y perfectamente reconocibles en medio de los fascículos ambientes que han quedado intactos. Naturalmente se sentiría la tendencia a localizar en esos dos fascículos la conducción de los movimientos voluntarios. Ya no *habrá* más que seguirlos paso a paso en cortes seriados para tener, en cuanto a su dirección, forma y volumen, nociones claras y precisas. Pero estas lesiones degenerativas, tan preciosas para el caso, podemos provocarlas experimentalmente, hacerlas nacer. Si en un animal, por ejemplo, seccionamos las raíces posteriores o sensitivas de los nervios *raquídeos*, estas raíces, que son los cilindroejes de las células de los ganglios espinales, y que por consiguiente tienen su centro trófico en esos ganglios, degenerarán desde la sección hasta su terminación en el espesor del neuroeje. Una vez el proceso degenerador ha hecho su obra, no tenemos más que sacrificar el animal y examinar metódicamente, mediante cortes en serie, cuáles son las partes degeneradas: el trayecto seguido por la degeneración nos indicará cuáles son, en estado normal, las vías de conducción sensitivas. Se ve por estos dos ejemplos toda la importancia que tiene el estudio de las degeneraciones, ya patológicas, ya experimentales, para la localización anatómica de las diferentes vías de conducción en la medula espinal.

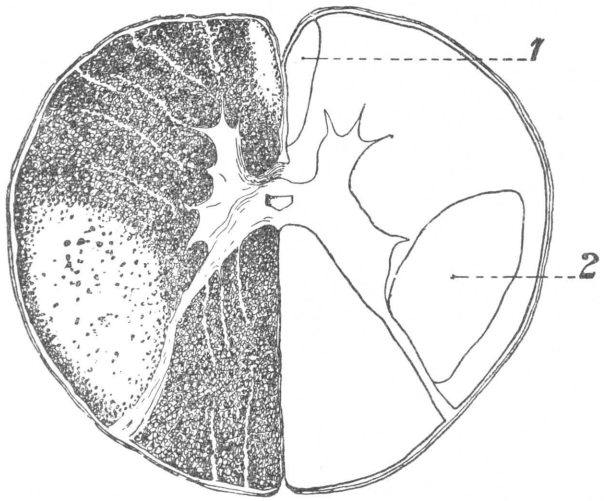

FIG. 516

Degeneración secundaria de los fascículos piramidales cruzados y directos de ambos lados en un caso de compresión medular bilateral. Medula dorsal.

(A la derecha, esquema; a la izquierda, coloración por el método de LOYEZ.)
1, fascículo piramidal directo. — 2, fascículo piramidal cruzado.

Una lesión de una fibra nerviosa ocasiona *así por* inactividad funcional modificaciones en la célula que le da origen: esta *degeneración retrógrada* permite igualmente el estudio topográfico de los núcleos de origen de los nervios cuya sección se ha practicado. La medula de los amputados, para no citar más que este ejemplo, ofrece lesiones degenerativas de los núcleos seccionados.

c. *Método embriológico o mielinización.* — En 1876, FLECHSIG introdujo en el estudio estructural de los centros nerviosos un método tan ingenioso como fecundo. Descansa enteramente en el hecho de que los haces de fibras que entran en la constitución del neuroeje, primitivamente constituídos por cilindroejes, toman su vaina de mielina, no *simultáneamente*, sino *sucesivamente*, y esto siguiendo reglas determinadas, es decir, en épocas que son variables según los fascículos, pero que son fijas para cada uno de ellos. Parece racional pensar que todas las fibras que se mielinizan al mismo tiempo son funcionalmente similares, y, por otra parte, que los haces que toman su vaina de mielina en épocas diferentes, deben tener funciones igualmente diferentes; en otros términos, los haces blancos de la medula diferirían desde el punto de vista funcional según la época en que aparece su mielina. Ahora bien, la comparación de los resultados suministrados por el estudio de las degeneraciones con los obtenidos por el método de Flechsig, haciéndonos ver la concordancia de estos resultados, nos enseña al mismo tiempo cuán exacta es esta asociación *a priori*. Para citar algunos ejemplos recordaremos que el fascículo de Burdach, el fascículo cerebeloso directo y el fascículo piramidal, tres fascículos de funciones bien diferentes, toman su vaina de mielina en períodos muy distintos, a saber: el primero en el embrión de 25 centímetros, el segundo al séptimo mes de la vida intrauterina, el tercero al noveno mes y aun algún tiempo después del nacimiento.

Hay que relacionar con este método el estudio de las malformaciones congénitas que ofrecen la ausencia de tal o cual fascículo de la medula después de la detención del desarrollo de tal o cual parte del encéfalo.

d. *Método de anatomía comparada.* — Este método parte del punto de vista de que los centros nerviosos tienen una estructura general idéntica, ora más simple, ora más compleja, y esto según la situación ocupada por la especie considerada en la escala animal. Además, en la serie de los vertebrados, las diferentes partes del neuroeje son tanto más desarrolladas cuanto mayor desarrollo han adquirido los órganos periféricos correspondientes. Matías DUVAL, EDINGER, han derivado de este paralelismo evolutivo datos precisos relativos a la textura nerviosa.

Gracias a estos métodos, la constitución anatómica de la medula se nos aparece finalmente de un modo claro y podemos dar de ella una descripción precisa.

La medula espinal, prescindiendo de sus vasos, a los que consagraremos un párrafo aparte, contiene, como los centros nerviosos en general, dos órdenes de elementos histológicos, *elementos nerviosos* y *elementos de armazón*. Describiremos separadamente (pues es más ventajoso) estas dos especies de elementos, y empezaremos por los elementos nerviosos, que estudiaremos sucesivamente:

1.° *En la substancia gris;*

2.° *En la substancia blanca.*

A. — ELEMENTOS NERVIOSOS DE LA SUBSTANCIA GRIS

La columna gris central, formada por las dos astas y la comisura gris, se compone, como hemos visto más arriba, de dos substancias de aspecto diferente: la substancia gris propiamente dicha, o *substancia esponjosa*, y la *substancia gelatinosa*. De estas dos substancias, la primera ocupa la casi totalidad de la formación gris. La segunda se ve en dos puntos: 1.°, alrededor del conducto central, donde forma una especie de zona circular (fig. 511), conocida con el nombre de *substancia gelatinosa central;* 2.°, por detrás de la cabeza del asta posterior, a la que cubre como una media luna (fig. 509, *b*), formando lo que se llama *substancia gelatinosa de Rolando*. La masa gris, ya en su porción esponjosa, ya en la gelatinosa, presenta, como elementos nerviosos, *fibras* y *células*.

1.° *Fibras nerviosas de la substancia gris*

Las fibras nerviosas de la substancia gris pertenecen todas, salvo algunas excepciones, a la categoría de las fibras amielínicas: son cilindroejes desnudos. Numerosas, variables en sus dimensiones y tomando las direcciones más diversas, se entrecruzan en todos sentidos y forman en su conjunto un rico retículo, del que da una idea muy clara la figura 517. Pero por más que parezca inextricable, *el retículo* nervioso de la substancia gris nunca llega a constituir una *red* en el sentido exacto de la palabra. Es un simple entrecruzamiento, en el que cada fibrilla conserva hasta el extremo su independencia anatómica; la neurona, no lo olvidemos, es una unidad anatómica enteramente independiente.

El retículo nervioso precitado recibe fibras las más diversas. Comprende: 1.°, cilindroejes que van a las raíces anteriores o motoras (algunos, como veremos más adelante, se dirigen a las raíces posteriores); 2.°, las arborizaciones terminales de los cilindroejes que constituyen las raíces posteriores o sensitivas; 3.°, cilindroejes que, desde las células de la substancia gris, se dirigen a los diversos cordones de la medula para convertirse en fibras de cordones; 4.°, fibras que pertenecen a células vegetativas que recorren la substancia gris en un trayecto longitudinal

bastante largo; 5.°, cilindroejes que, partidos de las células del encéfalo, van a terminar en la substancia gris espinal por arborizaciones más o menos abundantes; 6.°, los cilindroejes cortos de las células de Golgi tipo II; 7.°, las innumerables fibrillas colaterales que las fibras de los cordones, en el curso de su trayecto, mandan a las astas anteriores o posteriores.

Estos diferentes grupos de fibras serán descritos más adelante, a medida que los encontremos en el curso de nuestro estudio. Nos limitaremos en este lugar (toda descripción de detalles sería prematura y, por consiguiente, mal comprendida) a la simple enumeración que precede.

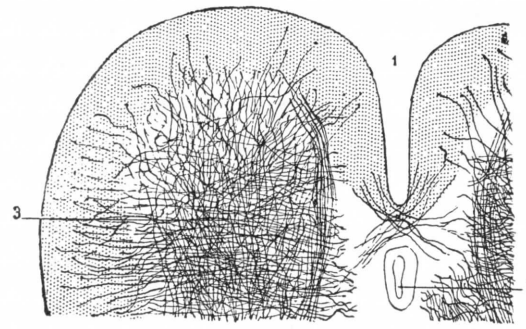

FIG. 517

Retículo nervioso del asta anterior visto en una sección horizontal (medula lumbar de un gato de dos días, según VAN GEHUCHTEN).

1, surco medio anterior. — 2, conducto del epéndimo. — 3, retículo nervioso del asta anterior.

2.° *Células nerviosas de la substancia gris de la medula; sus diferentes especies*

La substancia gris de la medula espinal contiene, desde el punto de vista funcional, células de dos categorías: 1.°, unas están destinadas a la inervación de los músculos estriados; pertenecen, pues, al sistema de la vida de relación; 2.°, las otras están destinadas a la vida vegetativa; por tanto, a la inervación de los músculos lisos de los vasos, de las vísceras, de los anexos de la piel (pelos, glándulas, etc.). Se puede decir, pues, con LARUELLE, que los primeros elementos pertenecen a la *medula somática* (son las *neuronas estriomotoras*), mientras que los segundos corresponden a la *medula vegetativa* (son las *neuronas lisomotoras*). Estas designaciones conservan un sentido funcional general y no prejuzgan si estas neuronas actúan directamente o indirectamente sobre el órgano efector (LARUELLE).

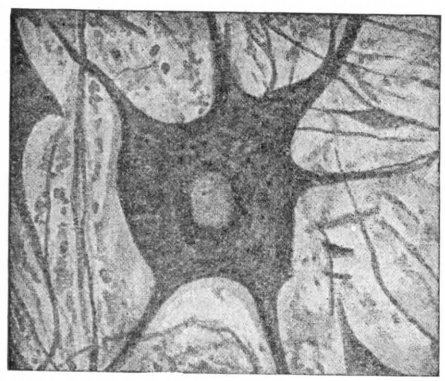

FIG. 518

Célula estriomotora radicular de la medula sacra (perro) (según LARUELLE).

El estudio de estas células y de sus agrupaciones, hecho antiguamente en cortes seriados transversales, ha sido felizmente completado en nuestros días por el estudio de cortes seriados longitudinales. La substancia gris de la medula revela así *columnas celulares*, cuya abundancia es mayor o menor según los niveles. *En los* cortes transversales, estas masas celulares constituyen *núcleos*. Después de haber estudiado los caracteres de las células, estudiaremos su topografía.

1.° Células pertenecientes a la medula somática; células radiculares. — Estas células, cuyo cilindroeje va a las raíces anteriores de los nervios raquídeos, son voluminosas y de tipo multipolar (fig. 518). Los cilindroejes se rodean

de un manguito de mielina al atravesar la substancia blanca; al salir de la medula se rodean de una segunda vaina: la vaina de Schwann (fig. 519, *c*).

Algunas de estas células radiculares, en número muy escaso, envían sus cilindroejes en una dirección opuesta, dirigiéndose de delante atrás, atraviesan el asta posterior y salen por el surco colateral posterior, con las raíces posteriores (BONNE).

2.° Células pertenecientes a la medula vegetativa. — Según los trabajos de LARUELLE, la célula vegetativa ofrece, la mayoría de las veces, los siguientes

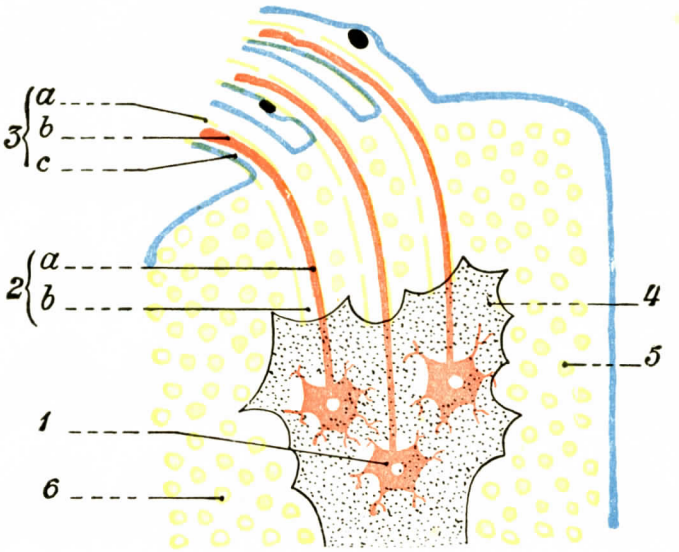

FIG. 519

Modo de origen de las raíces anteriores.

1, célula motriz de los cuernos anteriores. — 2, fibra nerviosa radicular en la substancia blanca: *a*, cilindroeje; *b*, vaina de mielina. — 3, fibra de las raíces anteriores: *a*, cilindroeje; *b*, vaina de mielina; *c*, vaina de Schwann. — 4, cuerno anterior. — 5, cordón anterior. — 6, cordón lateral.

caracteres generales: el cuerpo celular es generalmente pequeño, de forma alargada, de tipo bipolar (fig. 520). El cilindroeje es siempre más tenue que el de las células somáticas; emerge a menudo de una de las caras laterales de la célula (fig. 520). Por el contrario, las prolongaciones dendríticas son muy gruesas; prolongan el huso celular en cada polo, conservando su volumen en un largo recorrido antes de dividirse dicotómicamente. Vistas en cortes longitudinales, las células vegetativas están dispuestas en «bancos de peces» (fig. 521) en una corriente fibrilar que se puede seguir a gran distancia. Esta disposición es típica. Sin embargo, otras disposiciones pueden observarse en los centros vegetativos del encéfalo: disposición en «pelota» en el tuber cinereum, en el cuerpo mamilar; disposición en «orden dispersado» en la región subtalámica, etc.

3.° Células cordonales. — Considerando, desde otro punto de vista, las células de la medula espinal, comprobamos que los diferentes estratos de la medula están unidos entre sí por células cuyo cilindroeje pasa a un cordón, luego, llegado a la substancia blanca, se acoda bruscamente para dirigirse arriba o abajo, y ser fibra ascendente en el primer caso, y fibra descendente en el segundo. Gene-

ralmente, el cilindroeje se bifurca en T y suministra así dos ramas de dirección contraria: una rama ascendente, más voluminosa y más larga, y una rama descendente, más delgada y de corto trayecto (fig. 523).

Si seguimos en su trayecto vertical el cilindroeje convertido en fibra de cordón, vemos que abandona de trecho en trecho finas colaterales que se dirigen horizontalmente hacia la substancia gris y en ella se resuelven, cada una, en una arbo-

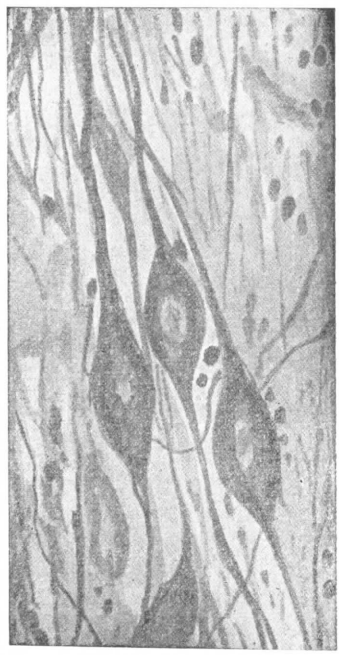

FIG. 520

Medula intermedia tóracolumbar (hombre) (según LARUELLE).

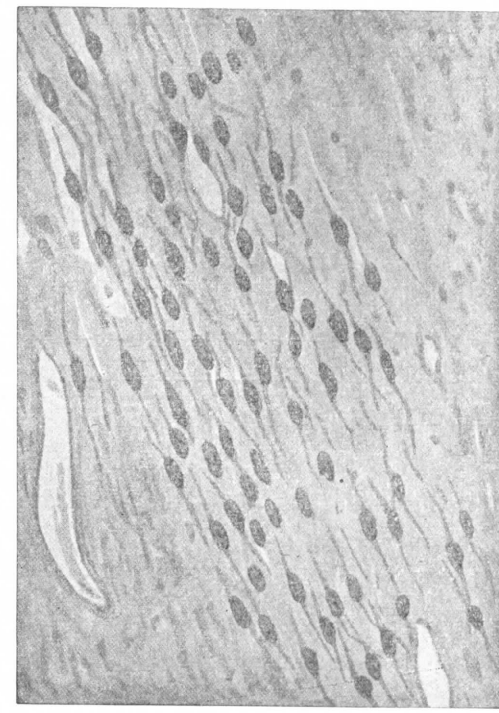

FIG. 521

Núcleo dorsal del vago. Aspecto en «bancos de peces» (según LARUELLE).

rización terminal. Estos cilindroejes, que hemos representado en la figura 524, se hacen así verdaderas comisuras longitudinales entre segmentos de la columna gris central más o menos alejados. La longitud de las fibras y células cordonales es variable: unas son cortas (vías cortas); otras, medianas; por último, otras largas (vías largas). Estas últimas terminan encima de la medula, en el bulbo o más arriba todavía. Pero, sea cual fuere la longitud de su cilindroeje, la célula cordonal es una célula nerviosa en relación, por una parte, por sus prolongaciones protoplasmáticas, con la arborización cilindroaxil de una célula situada *hacia abajo* y, por otra parte, por la arborización terminal de su cilindroeje, con una segunda célula situada por arriba. Es una neurona intercalar, una neurona de asociación, que no es por sí misma ni motora ni sensitiva. Su valor funcional depende únicamente de la naturaleza misma de la sacudida nerviosa que le es transmitida: *sensitiva* cuando está intercalada entre dos neuronas sensitivas, *motora* cuando está intercalada entre dos neuronas motoras, sensitiva cuando une una excitación de una neurona sensitiva a una neurona motora (movimiento reflejo).

Según el trayecto seguido por su cilindroeje se subdividen las células cordonales en *células cordonales anteriores*, *células cordonales laterales*, *células cordonales posteriores*.

De ordinario, los cilindroejes de las células cordonales van al cordón del mismo lado, es decir, que se quedan en la mitad de la medula donde se encuentra su célula de origen (fig. 522, 1, 2 y 3): estas células pueden ser llamadas *células cordonales homolaterales* u *homómeras*. En otras células, el cilindroeje, en lugar de quedar en la mitad de la medula donde nace, cruza la línea media pasando a la comisura anterior y alcanza así la substancia blanca del lado opuesto. Estas células cordonales, cuyo cilindroeje cambia de lado, han recibido de VAN GEHUCHTEN el nombre de *células cordonales heterómeras* (de ετερος, otro, y μερος, lado). Las llamaremos también, para distinguirlas de las células homolaterales, *células cordonales heterolaterales* o *álterolaterales*. Son las *células comisurales* de Cajal, así llamadas porque su cilindroeje pasa por las comisuras. Finalmente, existe una tercera variedad de células cordonales, caracterizadas por la disposición siguiente: su cilindroeje (figura 522, 5) se divide en plena substancia gris, poco después de su origen por consiguiente, en dos ramas divergentes, de las que una se dirige a los cordones medulares del mismo lado, en tanto que la otra franquea la línea media y va a los cordones del lado opuesto. Las llamaremos *células cordonales bilaterales* o *dímeras* (de δις, dos, y μερος, lado) o *células plurifuniculares* de Cajal.

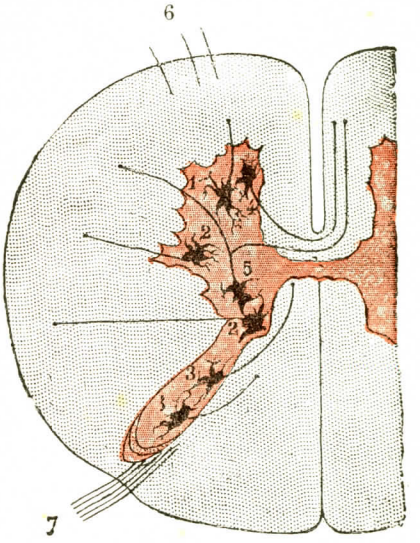

FIG. 522

Diversas especies de células cordonales.

1, 2, 3, células cordonales homómeras u homolaterales de los cordones anterior (1), lateral (2) y posterior (3). — 4, célula cordonal heterómera o heterolateral. — 5, célula cordonal bilateral. — 6, raíz anterior. — 7, raíz posterior.

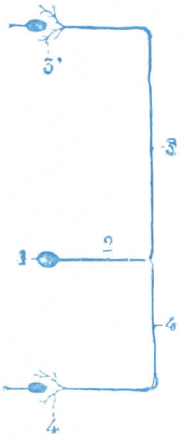

FIG. 523

Una célula cordonal vista en estado de aislamiento (*esquemática*).

1, cuerpo celular. — 2, cilindroeje, con 3, su rama ascendente que termina en 3', alrededor de una célula nerviosa, 4, su rama descendente que termina en 4', alrededor de una segunda célula nerviosa.

Las fibras 2, 3 y 4 representan fibras endógenas.

4.° Neuronas intercalares situadas en la substancia gris. — Aparte de las células cordonales que acabamos de describir, existen en la substancia gris las neuronas de asociación, que unen los diferentes estratos o también los dos lados de la medula *sin pasar a los cordones*.

Algunas de estas neuronas, *células de cilindroeje corto*, pertenecen al tipo II de las *células de Golgi*. Las otras tienen cilindroejes más largos. Así se encuentran, en plena substancia gris, conexiones escalonadas entre las columnas somáticas, entre las columnas vegetativas o entre las dos clases de columnas, situadas en el mismo lado o en el lado opuesto. Estos hechos, descubiertos recientemente por LARUELLE, son de suma importancia y susceptibles de abrir nuevos horizontes en la explicación de ciertos fenómenos fisiológicos o patológicos.

3.° *Modo de repartición de las células nerviosas en la substancia gris: células agrupadas y células solitarias*

Desde hace mucho tiempo, el estudio de los cortes seriados transversales de la medula ha demostrado que las células están agrupadas en ciertos segmentos en núcleos que corresponden a verdaderas columnas longitudinales. Actualmente, nuevas técnicas histológicas han permitido el examen de cortes longitudinales extensos, lo que ha proporcionado nuevos conocimientos a la topografía celular de la medula.

Según LARUELLE, «en el cuarto mes de la vida fetal se distinguen columnas primarias de una nitidez esquemática, constituídas todas por una reunión muy densa del mismo tipo y de la misma talla. Más tarde, las células adquieren tipos diferentes; las columnas pierden algo de su densidad celular por efecto del alargamiento de la medula y de la emigración de las células. Desde el nacimiento se encuentran, por lo menos, en toda la altura de la medula varias columnas»: la primera está en la parte ánterointerna del asta anterior; la

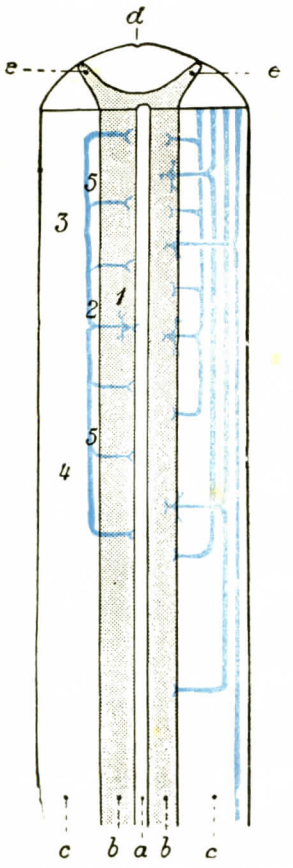

FIG. 524

Sección frontal de la medula por el conducto central, para hacer ver las células de asociación longitudinales: segmento anterior del corte *(esquemática)*.

a, conducto del epéndimo. — *b*, substancia g is. — *c*, substancia blanca. — *d*, surco medio posterior. — *e*, *e*, cuernos posteriores.

1, una célula de asociación longitudinal. — 2, fibra de esta célula, con 3, su rama ascendente; 4, su rama descendente; 5, sus colaterales. (En el lado derecho se han representado cuatro células análogas.)

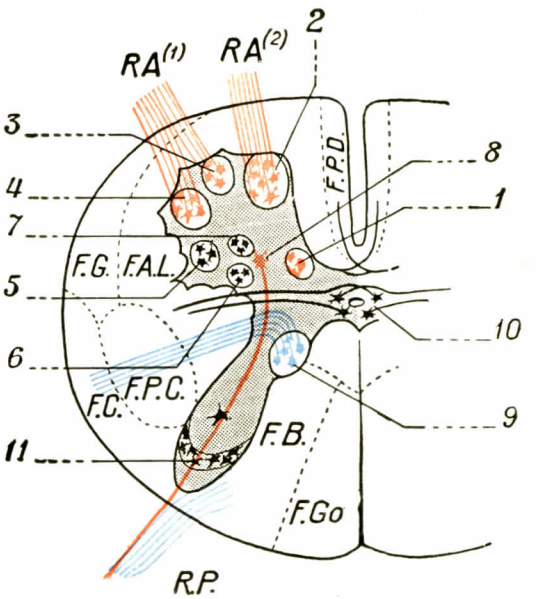

FIG. 525

Modo de repartición de las células nerviosas en la substancia gris de la medula espinal.

1, núcleo mediodorsal. — 2, núcleo medioventral. — 3, núcleo láteroventral. — 4, núcleo lateróintermedio externo. — 5, núcleo láterodorsal externo. — 6, núcleo láterodorsal interno. — 7, núcleo intermedio interno. — 8, célula radicular posterior. — 9, columna de Clarke. — 10, grupo periependimario. — 11, grupo celular de la columna gelatinosa de Rolando.

segunda, en la parte ánteroexterna de esta asta; la tercera, o columna de Clarke, corresponde al lado interno de la base del asta posterior; por último, en los engrosamientos cervical, lumbar y sacro, estos dispositivos se enriquecen con una *columna central* y una *columna postlateral*. En el adulto se encuentran elementos celulares más o menos bien agrupados que corresponden a estas columnas primarias.

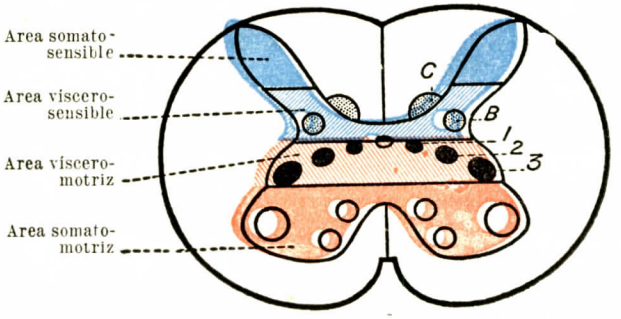

FIG. 525 *bis*

Areas fisiológicas del eje gris de la medula y repartición de las agrupaciones celulares (LHERMITTE, MASQUIN y TRELLES).

1, núcleo parecentral. — 2, núcleo intermedio. — 3, núcleo intermedio lateral. — 8, núcleo de Bechterew. C, columna de Clarke.

Como anteriormente, estudiaremos estas agrupaciones celulares según su función, es decir: 1.°, la topografía de las células somáticas o estriomotrices; 2.°, la topografía de las células de la medula gris vegetativa; 3.°, la topografía de las células cordonales.

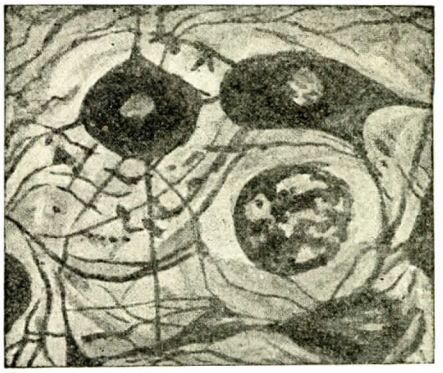

FIG. 526

Células de la columna «en franja» (medula sacra).

1.° Topografía de las células estriomotrices o células nerviosas del asta anterior. — Se ha multiplicado en estos últimos años el número de los núcleos celulares del asta anterior. Según LAHUELLE, Y. BERTRAND y VAN BOGAERT, dos grupos estriomotores son particularmente importantes: 1.°, *el grupo ántero-interno o mediocentral*; 2.°, *el grupo ánteroexterno o lateral-intermedio externo*. Estos núcleos corresponden, pues, a columnas estriomotrices bien desarrolladas en los engrosamientos cervical y lumbar.

El *núcleo ántero-interno* está situado en el ángulo anterior e interno del asta anterior. Aparece a la altura del segundo par cervical. Su posición en el asta permanece constante.

El *núcleo ánteroexterno* ocupa el ángulo ánteroexterno del asta. Está constituído por células motrices de grandes dimensiones que envían su cilindroeje, como el precedente, a las raíces anteriores de los nervios raquídeos.

Estos dos núcleos se fusionan en la parte superior de la medula cervical y en la medula dorsal. Pero, en los dos engrosamientos cervical y lumbar, allí donde la cabeza del asta está extendida de través, ambos núcleos son netamente distintos.

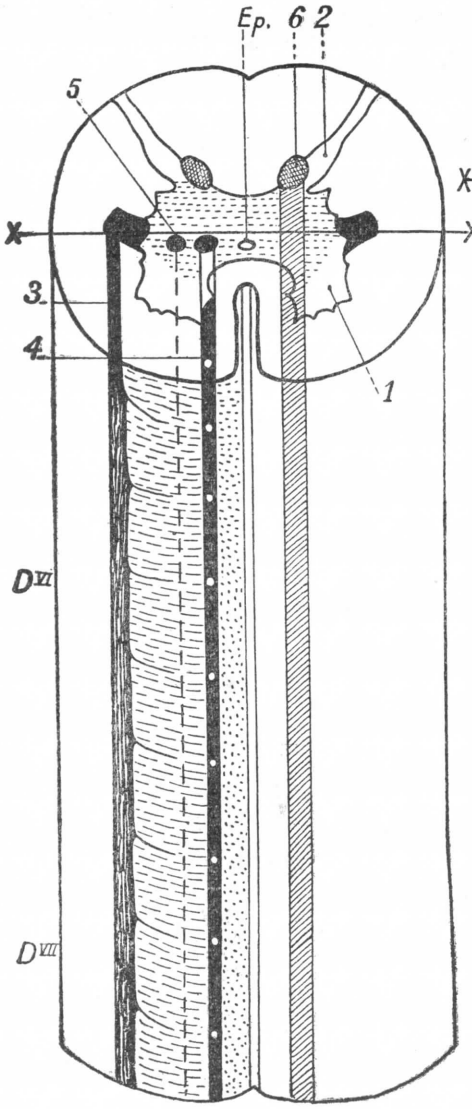

FIG. 527 A

Topografía de la substancia vegetativa de la medula espinal a la altura de D6 y de D7 (según LARUELLE).

Ep., conducto del epéndimo. — 1, asta anterior. — 2, asta posterior. — 3, columna intermedioexterna lateral. — 4, columna intermediointerna. — 5, zona intermedia con células intercaladas. — 6, columna de Clarke.

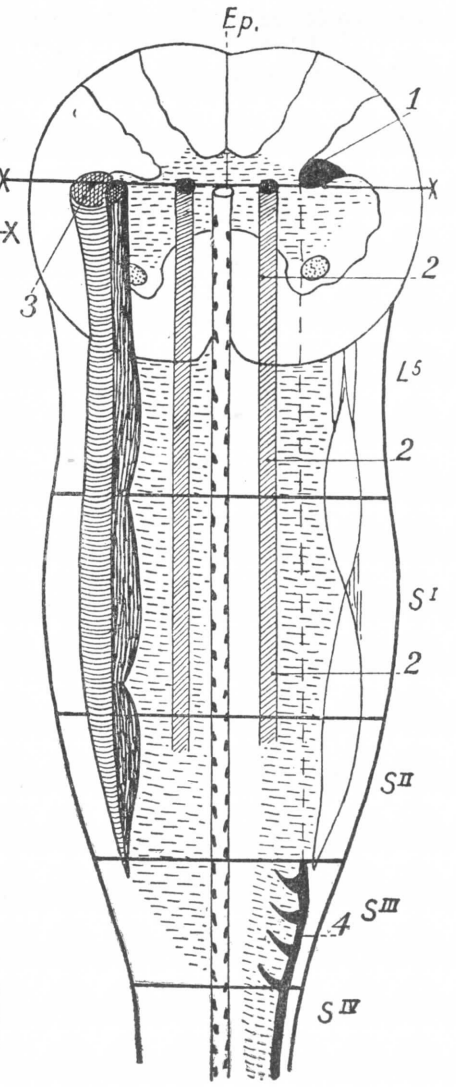

FIG. 527 B

Topografía de la substancia gris vegetativa a la altura de la medula lumbosacra (según LARUELLE).

Los cortes pasan por la parte posterior del conducto ependimario.

Ep., conducto del epéndimo. — 1, columna intermediolateral sacra. — 2, 2, 2, columna paraependimaria. — 3, columna pósteroexterna. — 4, columna en franja.

La substancia gris fundamental vegetativa está indicada en punteado. La línea X X indica el plano de los cortes frontales.

2.° Topografía de las células que pertenecen a la substancia gris vegetativa. — La medula gris vegetativa se extiende, en altura, del extremo superior al extremo inferior de la medula; está comprendida transversalmente entre las

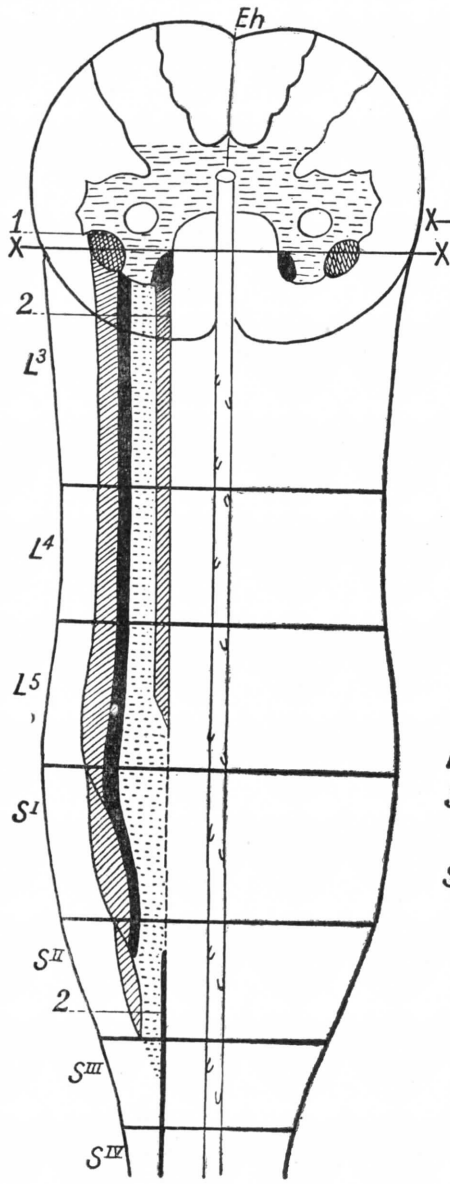

FIG. 528 A

Topografía de la substancia gris vegetativa a la altura de la medula lumbosacra (según LARUELLE).

Los cortes longitudinales pasan por la parte ventral del asta anterior.

Eh., conducto del epéndimo. — 1, columna ánteroexterna. — 2, 2, columna ánterointerna que forma la columna comisural en SII, SIII y SIV.

La línea X X indica el plano de los cortes longitudinales frontales.

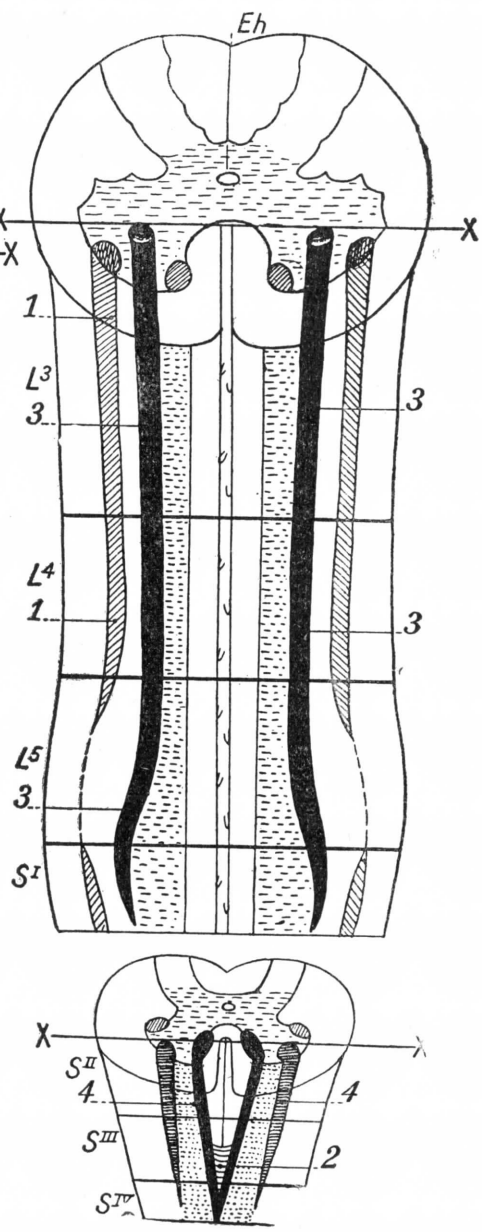

FIG. 528 B y C

Topografía de la substancia gris vegetativa a la altura de la medula lumbosacra (según LARUELLE).

Eh., conducto del epéndimo. — 1, columna ánteroexterna. — 2, columna ánterointerna que forma la columna comisural en SII, SIII y SIV. — 3, 3, columna central. — 4, columna en franja.

En C, segmento terminal de la medula sacra. La línea X X indica el plano de los cortes longitudinales frontales.

bases de las astas anterior y posterior. Tiene, pues, por eje el conducto del epéndimo. En conjunto, se la puede imaginar en forma de un tallo ensanchado en sus dos extremos: el extremo superior corresponde a los primeros segmentos cervicales, C^1, C^2. C^3; el extremo inferior, a la medula sacra y al cono terminal. En el sentido transversal se distinguen: 1.°, una pieza principal, la *parte intermedia de la medula*, o substancia gris fundamental, *pars intermedia*, y 2.°, expansiones ventral y dorsal de esta *pars intermedia que penetran en el territorio de las astas anteriores* (LARUELLE). En esta masa de substancia gris vegetativa se pueden individualizar varios núcleos, de los cuales el principal es el *núcleo del asta lateral* o *columna intermedioexterna* (fig. 527, A), que corresponde al *tractus intermediolateralis* que hemos descrito. Esta columna es muy visible en la medula torácica; sin embargo, está fragmentada y, por este hecho, presenta en cortes longitudinales un aspecto en cuentas de rosario, moniliforme. Los primeros nidos celulares de esta columna son muy densos en C^8, D^1, D^2, D^3; son los segmentos medulares que corresponden al *centro cilioespinal de Budge*. Más abajo, nuevos nidos celulares densos corresponden al *centro cardíaco*, y, más abajo aún, al *centro esplácnico*. Las axonas de las células de esta columna penetran en las raíces anteriores.

Detrás del conducto ependimario, LARUELLE describe un *núcleo comisural posterior*, que «enlaza las dos partes simétricas». Las dos columnas intermedioexternas, derecha e izquierda, están, pues, unidas a tantas cinturas célulofilares transversas como nidos cuentan. LARUELLE da justamente el nombre de células *intercaladas* a estas neuronas transversales, indicando, con este término, que están intercaladas en la corriente vegetativa.

A cada lado del conducto ependimario existen nidos de pequeñas células de eje mayor longitudinal, y por tanto, paralelas al conducto. LARUELLE da a esta nueva agrupación el nombre de columna *intermediointerna* o *paraependimaria*, por oposición a la columna intermedioexterna, ya descrita (fig. 527, A). Es muy visible en los segmentos cervicales superiores y en la medula lumbar (L^4 y L^5) (fig. 527, B).

La *medula sacra* abunda en células vegetativas (figs. 528, A, B y C). 1.° Se encuentra en este último segmento de la medula espinal el homólogo de la columna intermedioexterna, de la que hemos hablado antes; es la *columna intermedioexterna de la medula sacra*. Aparece con nitidez a la altura de S^3. En su origen es interna, pero al descender recobra la situación lateral externa. Funcionalmente, representaría el ortosimpático sacro, es decir, el centro de la inervación simpática de los órganos pelvianos. 2.° Con el nombre de *columna en franja* de la medula sacra (fig. 528), LARUELLE describe una columna celular extendida de S^1 a S^3. Al principio situada en la parte más anterior del asta anterior, se inclina más abajo hacia atrás y afuera. Las células de esta columna tienen caracteres particulares: están menos estiradas que las células de tipo vegetativo y son más pequeñas y menos multipolares que las células del tipo estríomotor. Sus prolongaciones se entrelazan, de ahí el aspecto de una guirnalda, de una franja, bien visible en los cortes longitudinales. Esta columna está en conexión con los núcleos somáticos de las astas anteriores. Para LARUELLE, la semejanza de su estructura con la del núcleo dorsal del neumogástrico permitiría considerarla como representativa del parasimpático pelviano. Según este anatomista, sería, o bien un centro de inervación de la musculatura estriada de los órganos pelvianos (esfínter estriado de la vejiga y del ano, elevador del ano, etc.), o bien un centro de coordinación entre los aparatos musculares liso y estriado de la pelvis menor, destinados a actos complicados, como son la micción, la defecación, el acoplamiento.

3.° Células nerviosas del asta posterior. — El asta posterior, a su vez, nos presenta: 1.°, la *columna de Clarke;* 2.°, el *grupo de la substancia gelatinosa de Rolando*, y 3.°, *células solitarias*.

a) *Columna de Clarke.* — La columna de Clarke (fig. 529, 1) se encuentra situada en la parte interna de la base de las astas posteriores, un poco por detrás de la comisura. Este grupo celular, indicado por STILLING desde 1834, pero particularmente bien descrito por LOCKHART CLARKE en 1851, lleva indiferentemente los nombres de *núcleo dorsal de Stilling* o de *columna vesicular de Clarke*. Estos dos términos son sinónimos, pero el último parece haber prevalecido en el uso.

Vista en sección horizontal, la columna de Clarke tiene la forma redondeada o ligeramente oval, con eje mayor ánteroposterior. En tanto que su mitad externa forma cuerpo con la substancia gris del asta posterior, su mitad interna se halla en el seno de la substancia blanca del cordón posterior (fascículo de Burdach).

Vista en sección longitudinal, sólo ocupa una parte de la medula espinal; empieza, por abajo, a nivel del segundo nervio lumbar, se extiende luego sin interrupción por toda la altura de la medula dorsal y termina, por arriba, a nivel del octavo nervio cervical. La columna de Clarke caracteriza, pues, a la medula dorsal, y basta comprobar su presencia en un corte para afirmar que este corte no pertenece ni a la medula cervical ni a la medula lumbar. Conviene hacer observar, no obstante, que si la formación vesicular de Clarke falta en la medula cervical y en la medula lumbar como tal grupo celular claramente diferenciado, no falta allí por completo: está representada, como ha establecido STILLING primero y luego WALDEYER, por células nerviosas, raras y diseminadas sin duda, pero idénticas morfológicamente a las que constituyen las columnas de Clarke. Estas células, que llamaremos *células de Clarke*, pueden seguirse, por el lado distal (hacia abajo), hasta el origen del nervio coccígeo. Por el lado proximal (hacia arriba) se superponen asimismo, aunque son bastante escasas, en toda la longitud de la medula cervical, prolongándose hasta el bulbo, donde un núcleo nuevo, el núcleo de von Monakow, es verosímilmente homólogo de la columna de Clarke.

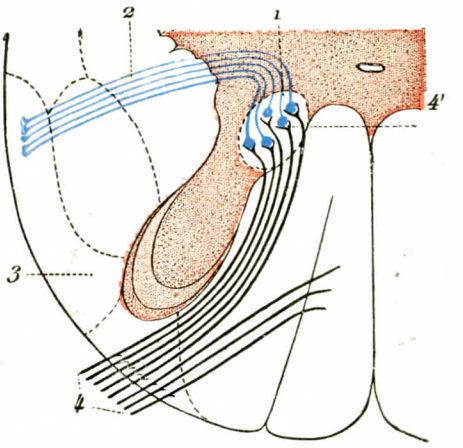

FIG. 529

Fascículo cerebeloso horizontal *(esquemática)*.

1, columna de Clarke. — 2, fascículo cerebeloso horizontal. — 3, 3, fascículo cerebeloso directo (no es más que la continuación del precedente). — 4, fibras radiculares posteriores, con 4', sus arborizaciones terminales alrededor de las células de la columna de Clarke.

Histológicamente, la columna de Clarke está formada por células de dimensiones medias (50 a 80 μ): unas, en el centro, son estrelladas, con dendritas muy ramificadas y flexuosas; las otras, en la periferia, son fusiformes, dispuestas paralelamente alrededor de la columna.

Consideradas ahora desde el punto de vista de sus conexiones, las células de la formación vesicular de Clarke pertenecen a la categoría de las células cordonales homolaterales. Sus cilindroejes, cuyo trayecto ha sido bien descrito por LENHOSSÉK y VAN GEHUCHTEN, salen del grupo celular por su parte anterior (figura 529) y desde aquí se dirigen de atrás a delante hasta el nivel de una línea transversal, trazada por el conducto del epéndimo. Acodándose entonces sobre sí mismas, se dirigen transversalmente hacia fuera, corren algún tiempo por la subs-

tancia gris, pasan luego al cordón lateral y, finalmente, terminan en la parte más superficial de este cordón, acodándose otra vez para convertirse en fibras longitudinales ascendentes. El conjunto de estas fibras, digámoslo anticipadamente, es lo que constituye este importante fascículo medular que estudiaremos más adelante con el nombre de *fascículo cerebeloso directo*.

b) *Grupo celular de la substancia gelatinosa de Rolando.* — El grupo de la substancia gelatinosa de Rolando, substancia casi enteramente desprovista de fibras (figura 525, 11), comprende gran número de células nerviosas, la mayor parte de pequeña talla. Ramón y Cajal, que ha hecho de estas células un estudio especial, admite tres especies, correspondientes a tres zonas concéntricas, que distinguiremos en *primera*, *segunda* y *tercera*, yendo de atrás a delante.

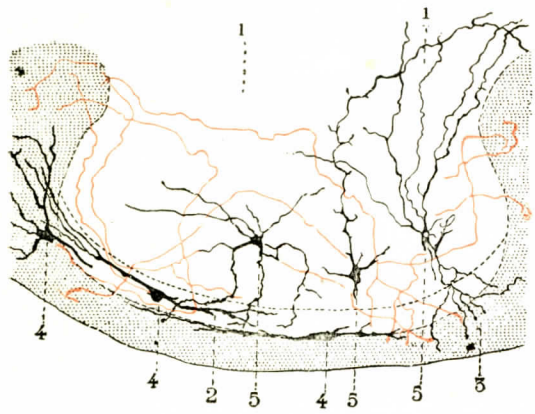

Fig. 530

Sección horizontal de la substancia gelatinosa de Rolando de un pichón de trece días (según Ramón y Cajal).

1, substancia gelatinosa de Rolando. — 2, su capa zonal. — 3, haz de Burdach. — 4, 4, 4, tres células fusiformes de la capa zonal. — 5, 5, 5, tres células estrelladas de la substancia gelatinosa. (Se ve que algunos cilindroejes de estas células se dirigen al fascículo de Burdach para formar allí las fibras endógenas del cordón posterior.)

α) Las *células de la primera zona* ocupan la capa zonal de Waldeyer, es decir, esta capa delgada que separa la substancia de Rolando propiamente dicha de la zona de Lissauer: son las *células limitantes* de Cajal. Son relativamente voluminosas, triangulares o fusiformes, con el eje mayor transversal. Su cilindroeje se dirige primero de atrás a delante a la substancia gelatinosa; luego, oblicuándose hacia fuera, se dirige a la parte posterior del cordón lateral, donde termina convirtiéndose en una fibra de cordón. Las células de esta primera zona son, pues, células cordonales (fig. 528, 5).

β) Las *células de la segunda zona*, situadas en plena substancia gelatinosa, son células muy pequeñas, fusiformes como las precedentes, pero con el eje mayor ánteroposterior. Son también células cordonales, que envían su cilindroeje, ya al cordón lateral, ya al cordón posterior.

γ) Las *células de la tercera zona*, las más anteriores del grupo, ocupan la parte más anterior de la substancia gelatinosa. Son células estrelladas. Su cilindroeje, o bien se agota, después de múltiples divisiones, en la misma substancia gris, o bien, escapándose de la substancia gris, va a terminar, como el de las células precedentes, en el cordón posterior o en la parte posterior del cordón lateral. Estas células de la tercera zona son, pues, de dos órdenes: unas son células cordonales y las otras pertenecen a la categoría de las células de Golgi tipo II (células de cilindroeje corto).

c) *Células solitarias del asta posterior y núcleo de la cabeza.* — Las células solitarias del asta posterior, muy variables en su forma y volumen, se diseminan por la base, el cuello y la parte posterior de la cabeza. Ciertos autores han descrito en la parte externa de la base un grupo especial, el *grupo basal posterior*.

Consideradas desde el punto de vista de sus relaciones, las células solitarias del asta posterior pertenecen, unas a la categoría de las células de Golgi tipo II y las otras al grupo de las células cordonales. Las primeras, como se sabe, no toman parte alguna en la formación de los cordones: su cilindroeje, más o menos dividido, se agota en la misma substancia gris, ya del lado correspondiente, ya del lado opuesto, después de haber atravesado la comisura. Las segundas, las células

cordonales, envían la mayoría su cilindroeje al cordón lateral, ya del lado correspondiente *(células homolaterales)*, ya del lado opuesto, a través de la comisura blanca anterior *(células héterolaterales* o *comisurales)*; cierto número de ellas, sin embargo, de preferencia las que se disponen a lo largo del borde interno del asta, mandan su cilindroeje al cordón posterior.

En la unión de la substancia de Rolando y la substancia gris del cuerno posterior se agrupan células, constituyendo el *núcleo de la cabeza* de WALDEYER; sus fibras, al reunirse, constituyen en plena substancia gris los fascículos longitudinales del cuerpo posterior de KŒLLIKER. Estos fascículos, después de un curso vertical variable, se flexionan hacia dentro y llegan al cordón lateral.

B. — ELEMENTOS NERVIOSOS DE LA SUBSTANCIA BLANCA

La substancia blanca de la medula espinal está representada, como hemos visto antes, por los tres cordones anterior, lateral y posterior. Comprende histológicamente, aparte algunas células nerviosas aberrantes, que son siempre muy raras, fibras nerviosas con mielina, con todos los caracteres de las fibras con mielina de los centros. Estas fibras, vistas en secciones horizontales de la medula, se presentan bajo la forma de multitud de pequeños círculos, tangentes entre sí y agrupados mediante tabiques neuróglicos. Su diámetro es muy variable (de 2 a 15 μ por término medio), y podemos a este efecto admitir, con FLECHSIG, cuatro categorías de fibras: *fibras gruesas*, *fibras medianas*, *fibras finas* y *fibras muy finas*. Las fibras finas se encuentran con preferencia en la parte profunda del cordón lateral y en la parte interna (fascículo de Goll) del cordón posterior; las fibras gruesas se encuentran en la periferia del cordón ánterolateral.

Se encuentran, además, en la substancia blanca de la medula, numerosas fibras nerviosas desprovistas de mielina y dispuestas algunas veces en fascículos compactos. Esto se observa principalmente en la parte central de los cordones posteriores. Estas fibras son cilindroejes cortos que proceden de pequeñas células de la substancia gris o cilindroejes largos que han perdido su mielina.

Las fibras de los cordones medulares son funcionalmente muy diferentes, pues unas son conductores de la movilidad y las otras conductores sensitivos. Gracias a los métodos indicados antes, podemos descomponer la substancia blanca en cierto número de fascículos o *sistemas* que gozan cada uno de una función determinada y, por otra parte, perfectamente autónomos, tanto en estado morboso como en estado normal. Pero debemos, desde ahora, establecer como principio que las fibras de los fascículos medulares, sea cual fuere su situación, pueden siempre referirse a una de las tres categorías siguientes: 1.ª, *fibras de origen radicular*, que van a las raíces anteriores o provienen de las raíces posteriores; 2.ª, *fibras de origen espinal*, procedentes de las células cordonales de la substancia gris de la medula; 3.ª, *fibras de origen encefálico*, procedentes de las células situadas más arriba de la medula, en uno cualquiera de los segmentos de la masa encefálica.

Esto sentado, examinaremos sucesivamente, desde el punto de vista de su sistematización, el *cordón anterior*, el *cordón lateral* y el *cordón posterior*.

1.° *Sistematización del cordón anterior*

El cordón anterior presenta dos fascículos distintos (1): el *fascículo piramidal directo* y el *fascículo restante* o *fascículo fundamental del cordón anterior*.

(1) Reservaremos la palabra *cordón* para cada una de las tres divisiones principales de la substancia blanca de la medula, y emplearemos la de *fascículo* para designar las divisiones secundarias de los cordones. Así pues, diremos *fascículo de Burdach* en lugar de *cordón de Burdach*, *fascículo de Goll* en lugar de *cordón de Goll*, etc.

Añadiremos, además, la *comisura blanca anterior* que une uno a otro los dos fascículos piramidales directos.

1.° Fascículo piramidal directo. — El fascículo piramidal directo, llamado también *fascículo piramidal anterior* o *fascículo de Türck* (fig. 531, 1), está situado en la parte interna del cordón anterior. Aparece, en las secciones horizon-

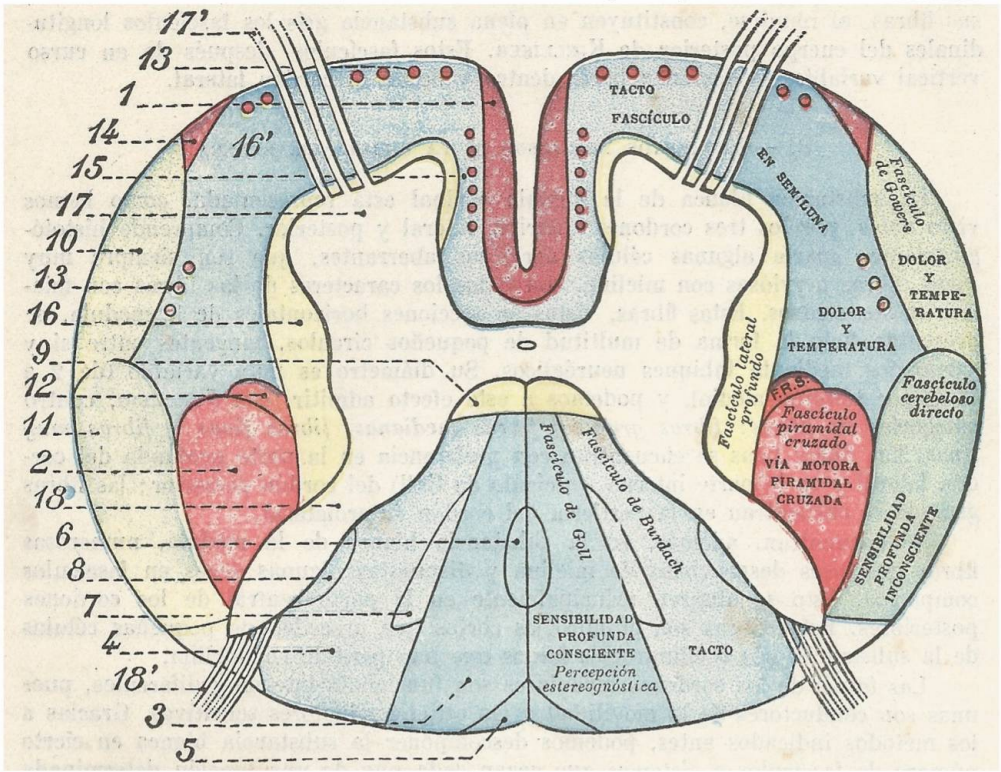

FIG. 531

A, vía motriz piramidal *(en rojo)*: 1, fascículo piramidal directo. — 2, fascículo piramidal cruzado.

B, vía sensitiva *(en azul)*: 3, cordón de Goll. — 4, cordón de Burdach. — 5, triángulo de Gombault y Philippe. — 6, centro oval de Flechsig. — 7, fascículo en vírgula de Schultze. — 8, zona cornurradicular. — 9, zona cornucomisural.

C, vía cerebelosa *(en verde)*: 10, fascículo de Gowers. — 11, fascículo cerebeloso directo.

D, vía motriz extrapiramidal *(en anaranjado)*: 12, fascículo rubroespinal. — 13, fascículo vestíbuloespinal. — 14, fascículo triangular de Hellweg. — 15, fascículo tectoespinal. — 16, fascículo lateral profundo. — 16', fascículo en semiluna. — 17, cuerno anterior. — 17', raíces anteriores. — 18, cuerno posterior. — 18', raíces posteriores que atraviesan la zona de Lissauer.

NOTA. — Al fascículo de Gowers corresponde una vía de *sensibilidad profunda inconsciente*.

tales de la medula, bajo la forma de una cinta aplanada transversalmente y limitando, a derecha e izquierda, el surco medio anterior.

Según DÉJERINE, desciende hasta la altura del cuarto segmento sacro, S^4. Debe su nombre de *fascículo piramidal* a que, al pasar de la medula al bulbo, va a ocupar en este órgano (véase *Bulbo raquídeo*) una gruesa columna longitudinal, prominente en la cara anterior del bulbo, llamada *pirámide anterior*. Por otra parte se le llama *directo* (para distinguirlo del fascículo piramidal *cruzado*, que estudiaremos muy pronto) porque desciende *directamente* desde el encéfalo a la medula espinal, o, dicho de otro modo, porque ocupa en la medula espinal el mismo lado que en el encéfalo.

La mayoría de las fibras constitutivas del fascículo tienen un diámetro de 10 a 12 μ. Nacen de las grandes células piramidales de la zona motora de la corteza cerebral: cada una de ellas es la prolongación cilindroaxil de una célula piramidal. Siguen, como vimos, un trayecto directo. Sin embargo, a medida que descienden por la medula, se inclinan hacia la línea media, *sucesivamente, unas tras otras, paquete por paquete;* alcanzan así la comisura blanca anterior, la atraviesan y pasan al lado opuesto. Finalmente se dirigen a las astas anteriores y aquí se resuelven en arborizaciones o ramilletes terminales que rodean las grandes células motoras situadas en esta asta.

Considerado desde el punto de vista puramente morfológico, el fascículo piramidal directo es un compuesto de fibras nerviosas, que van de las células motoras cerebrales de un lado a las células motoras espinales del lado opuesto. Fisiológicamente, tiene por función conducir a estas últimas células (que a su vez las transportarán luego a los músculos) las incitaciones voluntarias partidas del cerebro. Pero como las fibras del fascículo piramidal directo terminan en la medula en el lado opuesto al de su origen, la vía motriz central de este fascículo es, pues, una vía cruzada. Tal es la concepción clásica, contra la que se pronuncian CAJAL, LONG, VON MONAKOW, mientras que FREY ha comprobado el entrecruzamiento.

2.° Fascículo restante o fascículo fundamental del cordón anterior. — El fascículo restante del cordón anterior es, como indica su nombre, *lo que resta* del cordón anterior una vez separado el fascículo piramidal directo: es el *fascículo fundamental del cordón anterior* de algunos autores. Ocupa todo el espacio comprendido entre el fascículo precedente y las raíces anteriores. Comprende dos órdenes de fibras, horizontales y longitudinales:

α) Las *fibras horizontales* no son otras que las raíces anteriores de los nervios raquídeos. Emanan de las células motoras de las astas anteriores y, después de un trayecto horizontal, directamente pósteroanterior para algunas de ellas, más o menos oblicuo para las otras, salen de la medula para formar las raíces anteriores de los nervios raquídeos.

β) Las *fibras longitudinales* tienen su origen en las células cordonales de la substancia gris. Por lo demás, estas células cordonales que envían su cilindroeje al fascículo restante del cordón anterior, ocupan en una y otra asta los puntos más diversos: núcleo ánterointerno del cuerpo anterior, base del cuerno anterior, base y cuello del cuerno posterior, y hasta el grupo periependimario. Al penetrar en la substancia blanca, las fibras que emanan de estas diferentes células (fig. 532) se dividen cada una en dos ramas, una *ascendente*, más larga y más gruesa, y la otra *descendente*, más corta y más fina: una y otra, llegadas al final de su trayecto (y este trayecto es ordinariamente muy corto), se curvan hacia atrás y penetran de nuevo en el asta anterior para terminar allí, alrededor de nuevas células por arborizaciones libres.

Algunas de ellas terminan en el cuerno anterior de la medula, en un segmento *medular subyacente*: estas fibras forman parte de neuronas de asociación longitudinal, uniendo unos con otros estratos superpuestos y sucesivos. Sus fibras, que se pueden denominar *fibras espinoespinales*, están concentradas en la parte del fascículo aplicada junto a la substancia gris, que prolonga en el cordón anterior el fascículo lateral profundo del cordón lateral (véase más adelante).

Pero las demás fibras longitudinales, más superficiales, nacen de las células cordonales de la base del cuerno posterior de la zona intermedia y de las células comisurales del cuerno anterior. Estas fibras, nacidas de la substancia gris de un lado, se entrecruzan en la comisura anterior y siguen su trayecto ascendente oblicuo: se sitúan en este cordón a lo largo del cuerno anterior y llegan a la periferia de la medula a la altura de la emergencia de las raíces. Quedan, dice DÉJERINE,

en el *segmento anterior* del fascículo ánterolateral ascendente del cordón ánterolateral, formando una de las puntas del *fascículo en semiluna de Déjerine* (véase más adelante). Es una de las vías de sensibilidad intramedular constituída por fibras espinoespinales o espinorretículobulbares; nunca llegan al tálamo óptico.

3.° Otras vías del cordón anterior. — *Vías descendentes subcorticales.* — Aparte de los fascículos que acabamos de describir, se encuentran también fibras descendentes, la mayoría de las cuales entran en el dominio de lo que denominaremos más tarde las *vías motrices extrapiramidales*. Estas fibras están agrupadas en pequeños fascículos. Se distinguen tres:

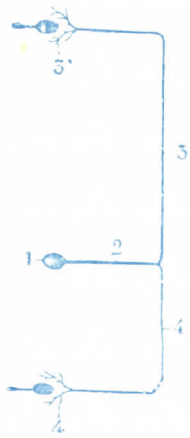

FIG. 532

Una célula cordonal vista en estado de aislamiento *(esquemática)*.

1, cuerpo celular. — 2, cilindroeje, con 3, su rama ascendente que termina en 3', alrededor de una célula nerviosa; 4, su rama descendente que termina en 4', alrededor de una segunda célula nerviosa.

Las fibras 2, 3 y 4 representan fibras endógenas.

a) El *fascículo del contingente tectoespinal* desciende de los tubérculos cuadrigéminos anteriores. En el cordón anterior está situado detrás del fascículo piramidal directo.

b) Un contingente que podemos denominar *retículoespinal* y que comprende fibras descendentes del fascículo longitudinal posterior, del núcleo de Dartschewitch, de la substancia reticulada de la protuberancia y del bulbo (véanse estos órganos). LEEWENTHAN ha dado el nombre de *fascículus marginalis anterior* al conjunto de estas fibras.

c) Fibras vestíbuloespinales que proceden del núcleo de Deiters, núcleo de origen del nervio vestibular (véase *Bulbo*). Estas fibras pasan por dentro de las raíces anteriores.

4.° Comisura blanca. — La comisura blanca anterior de la medula, que une entre sí los dos cordones anteriores y que ya hemos descrito anteriormente desde el punto de vista de su forma, de sus relaciones y de sus dimensiones, comprende los elementos más diversos.

Encontramos en ella, ante todo, en su parte anterior: 1.°, las fibras del fascículo piramidal directo o fascículo de Türck, que allí se entrecruzan con sus homólogas del lado opuesto para alcanzar luego los núcleos motores del asta anterior, donde terminan; 2.°, las numerosas fibrillas colaterales que emiten estas últimas fibras durante su trayecto, las que, a su vez, se entrecruzan en la comisura. A estas colaterales del cordón anterior van a unirse cierto número de otras colaterales procedentes de los cordones laterales.

Encontramos luego todo un sistema de fibras, igualmente transversales y cruzadas, que emanan de las células cordonales heterómeras de la substancia gris, ya del asta anterior, ya del asta posterior: estas fibras, como sabemos, se dirigen, después del entrecruzamiento, al cordón anterior o al cordón lateral.

Además de las fibras ya citadas, de dirección transversal y cruzada, la comisura blanca anterior presenta *fibras de dirección longitudinal*. Estas fibras longitudinales forman, en los animales (SCHWALBE), dos fascículos compactos y claramente distintos, que ocupan a derecha e izquierda la parte pósterointerna de la comisura blanca. En el hombre ya no encontramos, en lugar de estos fascículos, más que dos pequeños fasciculillos, de contorno redondeado o prismático, irregularmente diseminados por los diferentes puntos de la comisura. La significación de estos fascículos longitudinales no está todavía claramente dilucidada. Es probable que sólo sean simples fascículos erráticos del cordón anterior, que han sido arrastrados al lado de la línea media por las fibras de dirección transversal.

2.° *Sistematización del cordón lateral*

El cordón lateral comprende cinco sistemas: el *fascículo cerebeloso directo*, el *fascículo piramidal cruzado*, el *fascículo ánterolateral* o *fascículo de Gowers*, el *fascículo lateral profundo* y el *fascículo restante* o *fascículo fundamental del cordón lateral*.

1.° Fascículo cerebeloso directo. — El fascículo cerebeloso directo (fig. 531, 2 y 3), bien descrito por vez primera por FLECHSIG, ocupa la parte posterior y superficial del cordón lateral. Aparece, en la corteza de la medula, bajo la forma de una tirilla aplanada transversalmente y muy delgada. Topográficamente se extiende, en sentido ánteroposterior, desde el surco colateral posterior hasta cerca de una línea transversal que pasaría por el conducto del epéndimo. Su cara externa, convexa, corresponde a la piamadre. Su cara interna, cóncava, abraza el fascículo piramidal cruzado y una parte, la más posterior, del fascículo de Gowers. Su extremo posterior confina con la parte más trasera del asta posterior, de la que está separada, sin embargo, por la zona marginal de LISSAUER. Su extremo anterior, en fin, corresponde al fascículo de Gowers.

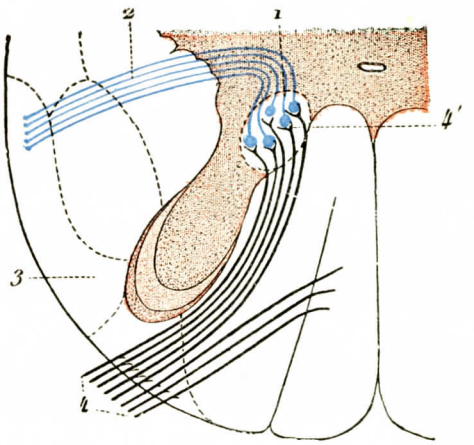

FIG. 533

Fascículo cerebeloso horizontal *(esquemática)*.

1, columna de Clarke. — 2, fascículo cerebeloso horizontal. — 3, fascículo cerebeloso directo (no es más que la continuación del precedente). — 4, fibras radiculares posteriores, con 4', sus arborizaciones terminales alrededor de las células de la columna de Clarke.

Considerado desde el punto de vista de su constitución anatómica, el fascículo cerebeloso directo está formado por fibras longitudinales, que tienen su origen en la columna de Clarke y en las células que, en la medula lumbar y en la medula cervical, son las homólogas de esta columna. Ya hemos visto al hablar del asta posterior, el trayecto complejo que siguen las fibras eferentes de las células de Clarke, pero quizá no sea inútil recordarlo aquí: partiendo de la cara anterior de la columna (fig. 533, 2), estas fibras se dirigen primero hacia delante, hasta el nivel de una línea transversal que pasa por el conducto del epéndimo; luego, acodándose hacia fuera, se dirigen horizontalmente hacia el cordón lateral (*fascículo cerebeloso horizontal* de FLECHSIG) y, una vez llegadas a la parte superficial de este cordón, se curvan hacia arriba para hacerse verticalmente ascendentes y constituir así, en su conjunto, el fascículo cerebeloso directo (3). Suben entonces, sin interrupción y sin entrecruzamiento (de donde el nombre de *directo* dado al fascículo en cuestión), hasta el bulbo y el cerebelo por el pedúnculo cerebeloso inferior, en el que volveremos a encontrarlas.

Las fibras del fascículo cerebeloso directo, como todas las fibras de largo trayecto, pertenecen a la categoría de las fibras gruesas (10 a 15 μ). No aparecen bien agrupadas sino en la parte superior de la medula lumbar. El fascículo aumenta rápidamente de volumen a medida que se eleva en la medula dorsal; pero recibe pocas fibras de la medula cervical. *Pertenece, pues, en propiedad a la medula dorsal.* Sus fibras, siendo ascendentes con relación a sus células de origen, degeneran de abajo arriba en caso de lesión de la medula y corresponden cierta-

mente a la transmisión centrípeta de las impresiones. Pero, ¿cuál es la naturaleza de las impresiones que las células de Clarke transmiten al cerebelo? Desde DÉJERINE se admite que pertenecen a la sensibilidad profunda del miembro inferior y de la mitad correspondiente del tronco.

2.° Fascículo piramidal cruzado. — El fascículo piramidal cruzado (figura 531, 2), situado delante del precedente, toma su nombre de fascículo *piramidal* porque, a nivel del bulbo, ocupa, como el fascículo piramidal directo, la columna de substancia blanca llamada *pirámide*. Por otra parte, se llama *cruzado* porque ocupa, en la medula, el lado opuesto del que ocupaba en su trayecto encefálico. A nivel de la parte inferior del bulbo es donde el fascículo en cuestión cruza la línea media y cambia de lado.

Morfológicamente, el fascículo piramidal cruzado, que se designa también, teniendo en cuenta su situación, con el nombre de *fascículo piramidal lateral*, tiene la forma de un grueso cordón, redondeado u oval en la región cervical, más o menos triangular en las regiones dorsal y lumbar. De sus dos caras, la externa corresponde en parte al fascículo cerebeloso directo y en parte al fascículo de Gowers; la interna mira a la columna gris central, de la que está separada por el fascículo lateral profundo. Su extremo anterior excede apenas, aun en las regiones donde está más desarrollado, de una línea transversal trazada por la comisura gris. En la parte superior de la medula cervical (de C^1 a C^3) el fascículo es superficial debajo de la piamadre a consecuencia del desplazamiento del fascículo cerebeloso directo. Lo mismo ocurre en la medula lumbar, en la que el fascículo cerebeloso no existe.

A medida que desciende, el fascículo se agota. Sus últimas fibras irían, sin embargo, hasta el fílum terminale (DÉJERINE y THOMAS).

El fascículo piramidal cruzado se compone de fibras longitudinales de largo trayecto *(vías largas)*, que nacen, por arriba, en las células piramidales de la zona motora de la corteza cerebral, para dirigirse desde allí, después de entrecruzarse, a las células motoras del asta anterior de la medula. En tanto que estas fibras permanecen confinadas en el fascículo piramidal, siguen un trayecto verticalmente descendente; pero cuando han llegado (después de un trayecto que es naturalmente variable para cada una de ellas) frente al segmento de substancia gris a que están destinadas, se inclinan hacia delante para hacerse horizontales, se escapan del fascículo por su parte anterior, atraviesan sucesivamente el fascículo lateral profundo y el asta anterior y, finalmente, mandan sus arborizaciones terminales alrededor de las células motoras de dicha asta.

Además de estas fibras córticoespinales cruzadas, el fascículo piramidal contiene *fibras motoras homolaterales directas* que proceden, por consiguiente, del hemisferio cerebral situado en el mismo lado. DÉJERINE ha demostrado estas fibras en el hombre; descienden hasta la S^4.

Como se ve el fascículo piramidal cruzado tiene exactamente la misma constitución anatómica que el fascículo piramidal directo, con el cual, por lo demás, se confunde a nivel y por arriba del bulbo. Tiene también la misma significación fisiológica: es un conductor de las incitaciones motrices voluntarias, que une los centros motores de la corteza cerebral, *centros de volición*, con las células motoras de las astas anteriores de la medula, *centros de ejecución*.

3.° Fascículo de Gowers o espinocerebeloso cruzado. — El fascículo de Gowers (fig. 531, 10), llamado así por el nombre del médico inglés que primero ha descrito la zona de alteración dependiente de la degeneración de este fascículo, se encuentra situado delante del fascículo piramidal cruzado y del fascículo cerebeloso directo. Es, por decirlo así, la continuación de este último y ocupa, delante de él, la parte más superficial de la mitad anterior del cordón lateral. En conjunto

afecta la forma de una media luna de concavidad interna, sin exceder por delante las raíces anteriores.

Hechos, hoy día numerosos, tomados de la anatomía patológica, nos enseñan que el fascículo de Gowers degenera de abajo arriba y debe, por consiguiente, corresponder a la conducción centrípeta de las impresiones.

Así entendido, el fascículo de Gowers tiene muchas analogías con el fascículo cerebeloso directo, que está colocado inmediatamente detrás de él: los dos tienen la forma de cintas delgadas, ocupando la parte más externa del cordón lateral; los dos siguen un trayecto ascendente; los dos aumentan de volumen a medida que se elevan, y los dos también, a consecuencia de lesiones de la medula, degeneran de abajo arriba. Estas dos formaciones ofrecen, no obstante, una significación muy diferente. La observación anatomopatológica, ante todo, nos enseña que si los dos fascículos están contiguos en toda la altura de la medula espinal, se separan poco a poco a la altura del bulbo, como lo han demostrado las investigaciones de TOOTH: en tanto que el fascículo cerebeloso directo se queda atrás, el fascículo de Gowers se dirige hacia delante hasta cerca de la pirámide, donde adquiere la forma de un triángulo pequeño de base anterior. Por otra parte, sabemos por los casos patológicos que los dos fascículos pueden degenerar aisladamente. En fin, el estudio del desarrollo se muestra a su vez favorable a establecer una distinción entre el fascículo de Gowers y el fascículo cerebeloso directo; en efecto: el primero toma su vaina de mielina algo más tarde que el fascículo cerebeloso.

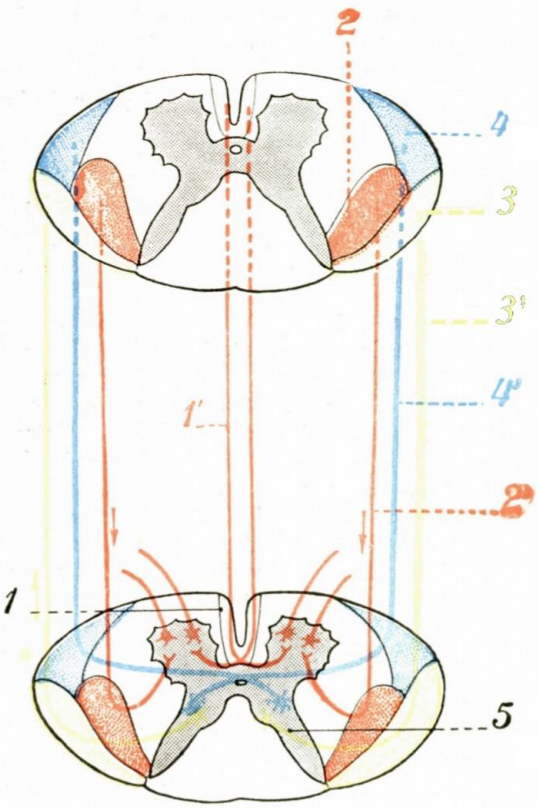

FIG. 534

Figura esquemática que muestra, en dos secciones de medula sobrepuestas, el modo de constitución de los principales fascículos del cordón ánterolateral.

1, fascículo piramidal directo. — 2, fascículo piramidal cruzado. — 3, fasciculo cerebeloso directo. — 4, fasciculo de Gowers. — 1', 2', 3', 4', las fibras constitutivas de estos diversos fascículos. — 5, columna de Clarke.

Según SHERRINGTON y según EDINGER, el fascículo de Gowers tiene su origen en las células cordonales heterómeras *(células comisurales)* del asta posterior (principalmente, según KOHNSTAMM, en las células que ocupan la parte media de la base). Las fibras nerviosas que emanan de estas células (fig. 534, 4) cruzan la línea media a través de la comisura anterior, pasan al lado opuesto, se dirigen entonces transversalmente de dentro a fuera, y una vez llegadas al fascículo de Gowers, se enderezan para seguir, a partir de este punto, un trayecto longitudinal: este trayecto cruzado de fibras constitutivas del fascículo de Gowers ha sido confirmado después de GOWERS por KOHNSTAMM (1900) y por LUBOUSCHINE (1901).

El fascículo de Gowers es, pues, un fascículo sensitivo, pero un *fascículo sensitivo cruzado*, es decir, que sigue en el cordón lateral de la medula espinal el lado opuesto a aquel en que tiene su origen. Sin embargo, algunos autores admiten en el fascículo de Gowers cierto número de *fibras directas*, es decir, de fibras que proceden del asta posterior correspondiente. Pero estas fibras son siempre en pequeña cantidad. Las fibras cruzadas constituyen siempre la casi totalidad del fascículo. Aparece a la altura del primer segmento lumbar y aumenta rápidamente de volumen en la medula dorsal y la medula cervical. Según DÉJERINE, transmite las incitaciones sensitivas profundas del tronco, del cuello y del miembro superior del lado opuesto.

Las últimas secciones quirúrgicas de los cordones de la medula o *cordotomías*, hechas por SICARD y ROBINEAU, han confirmado que está *destinado a la conducción de la sensibilidad profunda* y no a la de las sensibilidades dolorosa y térmica como se había creído al principio.

El fascículo de Gowers, después de haber abandonado algunas fibras a la altura del bulbo, pasa, no al pedúnculo cerebeloso inferior, *sino a la proximidad del pedúnculo cerebeloso superior, y viene a terminar en la corteza del cerebelo.*

4.° Fascículo lateral profundo. — Por dentro del fascículo piramidal cruzado y de la parte posterior del fascículo de Gowers, y amoldándose exactamente sobre la cara externa de la columna gris, se encuentra un cuarto fascículo, que se designa, por su situación, con el nombre de *fascículo lateral profundo* (figura 531, 16). Es el *fascículo limitante lateral (seitliche Grenzschicht)* de FLECHSIG. Las fibras que entran en la constitución de este fascículo pertenecen a la categoría de fibras finas: su diámetro varía ordinariamente de 2 a 5 μ. Provienen de las células cordonales del asta posterior, del asta lateral y del asta anterior. Al salir de la substancia gris toman una dirección longitudinal y, después de un trayecto variable, pero siempre muy corto (son *vías cortas*), entran de nuevo en la substancia gris para terminar allí en forma de arborizaciones libres. Estas fibras, como se ve, reúnen entre sí los planos sucesivos (pero planos vecinos) de la columna gris central; son fibras de asociación longitudinales de trayecto corto (fibras *espino-espinales*).

5.° Fascículo restante, fascículo fundamental del cordón lateral, fascículo ánterolateral posterior, fascículo en semiluna. — Este fascículo *es lo que queda* del cordón lateral, deducidos los cuatro fascículos ya estudiados: es el *fascículo fundamental del cordón lateral* de ciertos autores. DÉJERINE le da también el nombre de *fascículo ánterolateral ascendente*. Está limitado: 1.°, hacia delante, por las raíces anteriores, que lo separan del fascículo restante del cordón anterior; 2.°, hacia atrás, por el fascículo piramidal cruzado; 3.°, hacia fuera, por el fascículo de Gowers; 4.°, hacia dentro, por el fascículo lateral profundo. Este fascículo forma el segmento posterior de lo que DÉJERINE llama el *fascículo en semiluna*. Este comprendería, pues, el fascículo fundamental del cordón anterior (segmento anterior del fascículo ánterolateral ascendente) y el fascículo fundamental del cordón lateral (segmento posterior del fascículo ánterolateral ascendente). Su forma justifica el nombre de fascículo en semiluna. Dibuja, *en efecto*, una curva que comprende por dentro el cuerno anterior de la medula. Las fibras que lo constituyen proceden de células situadas en la base de los cuernos anteriores o de los cuernos posteriores; vuelven a la substancia gris después de un trayecto en general bastante corto. Son, pues, fibras de asociación longitudinal, semejantes a las fibras del fascículo precedente: unen unos con otros los diferentes estratos de la columna gris central. Otras fibras, que tienen sus células de origen en la base de los cuernos anteriores, siguen la comisura gris para llegar al

segmento posterior del fascículo semilunar del lado opuesto, después de haber seguido un trayecto ascendente más o menos largo en la substancia gris. Algunas de ellas exceden la medula, el bulbo, la protuberancia y llegan hasta la región del tálamo óptico (fibras espinotalámicas). La fisiología demuestra el papel importante desempeñado por la substancia gris en la sensibilidad.

6.° Fibras de las vías extrapiramidales. — Junto a estos fascículos bien individuados, se encuentran fibras que corresponden a las vías motoras extrapiramidales. Se agrupan en fascículos distintos de los fascículos precedentes o mezclados a ellos. Son:

a) El *fascículo rubroespinal de Von Monakow*. Está formado de fibras nacidas del núcleo rojo, que, después de entrecruzamiento, descienden a la formación reticulada de la protuberancia y el bulbo y se sitúan en la medula por delante del fascículo piramidal; de ahí el nombre de *fascículo prepiramidal* que les ha dado THOMAS. A veces, estas fibras se mezclan más o menos con las del fascículo piramidal cruzado. Este fascículo pertenece a la vía motriz extrapiramidal.

b) Las *fibras vestíbuloespinales*, análogas a las encontradas en el cordón anterior, es decir, que tienen el mismo origen e igual significación y descienden por detrás del fascículo de Gowers.

c) El *fascículo cerebeloso descendente de Marchi*, mal individuado en el hombre, está sujeto a variaciones. Cuando existe, se sitúa en la superficie del cordón lateral cerca de las raíces anteriores.

d) El *fascículo triangular de Helweg*. Sólo está bien desarrollado en la medula cervical superior. Está situado delante del fascículo de Gowers. Sus fibras proceden de la región subtalámica (fascículo ventral de la calota) y de la oliva bulbar (fascículo olivoespinal).

Las fibras de todos estos fascículos terminan por arborizaciones libres alrededor de las células motoras de los cuernos anteriores de la medula.

3.° *Sistematización del cordón posterior*

El cordón posterior ha sido particularmente bien estudiado por SINGER y MUNZER (1890), por DÉJERINE y SOTTAS (1896), por GOMBAULT y PHILIPPE (1894 y 1897), por MARGULICZ (1897), al que debemos un excelente estudio sobre la medula de los monos, y, finalmente, por CAJAL.

1.° División macroscópica del cordón posterior: fascículo de Goll y fascículo de Burdach. — Recordaremos ante todo que el cordón posterior comprende dos fascículos: uno interno o *fascículo de Goll* y otro externo o *fascículo de Burdach*. Ya el estudio de la configuración exterior de la medula espinal, mostrándonos el surco intermedio o paramedio, ha revelado la existencia de estos dos fascículos. El examen de una sección transversal (fig. 535) enseña, además, que un tabique neuróglico más o menos claramente diferenciado, el *tabique intermedio* o *paramedio*, los separa uno de otro.

a) *Fascículo de Goll.* — El fascículo de Goll (fig. 535, 8), llamado también *fascículo delgado* (*Zarterstrang*, *fasciculus gracilis* de los anatomistas alemanes), ocupa la parte más interna del cordón posterior: confina inmediatamente con el surco medio posterior y, por delante de este surco, con el tabique neuróglico medio (*séptum medio posterior o dorsal*), que lo separa del lado opuesto. Visto en secciones horizontales de la medula, presenta el aspecto de un triángulo alargado en sentido sagital, cuya *base*, situada hacia atrás, corresponde a la superficie de la medula, y cuyo *vértice*, dirigido hacia delante, se extiende hasta el

nivel de la comisura gris, aunque sin alcanzarla. Un intervalo muy pequeño, perteneciente al fascículo de Burdach, lo separa de la comisura.

b) *Fascículo de Burdach.* — El fascículo de Burdach (fig. 535, 9), llamado también *fascículo cuneiforme* (*Keilstrang*, *fasciculus cuneatus* de los anatomistas alemanes), avanza a manera de una cuña entre el asta posterior y el fascículo precedente. De forma triangular como el fascículo de Goll, el fascículo de Burdach presenta, como todo triángulo: 1.°, un *vértice*, dirigido hacia delante, que se extiende hasta la comisura gris posterior; 2.°, una *base*, convexa hacia atrás, que corresponde a la superficie exterior de la medula; 3.°, una *cara interna*, que está adosada al fascículo de Goll; 4.°, en fin, una *cara externa*, que se aplica y se amolda sobre el lado interno del asta posterior en toda su extensión.

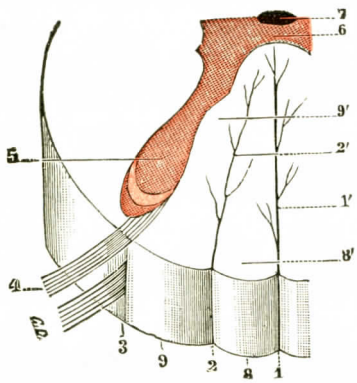

FIG. 535

Cordón posterior visto a lo largo y en sección horizontal.

1, surco medio posterior, con 1', tabique medio — 2, surco intermedio o paramedio, con 2', tabique paramedio. — 3, surco colateral posterior. — 4, raíz posterior del cuarto nervio cervical. — 5, asta posterior. — 6, comisura gris posterior. — 7, conducto central. — 8, 8', fascículo de Goll. — 9, 9', fascículo de Burdach.

2.° Constitución anatómica del cordón posterior: dos órdenes de fibras. — El cordón posterior está constituído por fibras con mielina, de dimensiones muy variables (fibras gruesas, fibras medianas y fibras finas), lo cual indica ya que comprende conductores, si no enteramente distintos desde el punto de vista fisiológico, por lo menos muy diferentes en cuanto a la longitud de su trayecto. El estudio del desarrollo de la medula nos enseña que estos conductores toman su vaina de mielina en épocas diferentes, y, en este concepto, FLECHSIG ha distinguido en el cordón posterior cinco zonas distintas. Sólo las citaremos, primero porque su significación es todavía muy incierta, y luego porque su situación y sus límites concuerdan bastante mal, para algunas a lo menos, con los datos, de otro modo precisos, que nos suministra respecto de este punto la anatomía patológica.

El estudio metódico de las degeneraciones del cordón posterior, tanto si estas degeneraciones son patológicas como experimentales (SINGER y MUNZER, TOOTH, MARGULICZ), nos enseña que los dos fascículos de Burdach y de Goll, poco diferentes en suma por su naturaleza, están constituídos en su mayor parte por las fibras de las raíces posteriores o fibras radiculares. Pero nos enseña también que a estas fibras, venidas del exterior y llamadas por esta razón *fibras exógenas*, se mezclan constantemente cierto número de fibras que provienen directamente de la medula espinal y que se designan, por oposición a las precedentes, con el nombre de *fibras endógenas*.

Estas dos clases de fibras, como se ve, son perfectamente distintas por su origen. Pero lo son también por su naturaleza, y, por lo tanto, conviene estudiarlas separadamente.

3.° Fibras exógenas o radiculares. — Las fibras exógenas o radiculares provienen, como indica su nombre, de las raíces posteriores. Son estas mismas raíces, y para tener de ellas una noción exacta, nos bastará estudiar la manera como se conducen las raíces posteriores una vez han penetrado en la medula espinal. Veremos ante todo cuál es su disposición a nivel y un poco por dentro del surco colateral posterior.

A. Modo de penetración de las raíces posteriores en la medula. — Las raíces posteriores o sensitivas de los nervios raquídeos, no debemos olvidarlo, tienen su origen en las células nerviosas de los ganglios espinales: están constituidas por sus prolongaciones internas o cilindroaxiles, que no presentarán, pues, con las células de la substancia gris espinal más que simples relaciones de contigüidad.

Estas raíces penetran en el surco colateral posterior, donde se expansionan, en la parte media de la zona de Lissauer (fig. 536), en una serie de fascículos, que todos los autores hasta hoy han distinguido en dos grupos, externo e interno. El *grupo externo* o *grupo lateral* (fig. 536, 2), está constituído por fibras delgadas, de desarrollo tardío: no toman, en efecto, su vaina de mielina hasta después del nacimiento. El *grupo interno* o *grupo medio* (fig. 536, 3), mucho más considerable que el precedente, se compone en gran parte de fibras gruesas y de desarrollo precoz: en efecto, se mielizan desde el quinto mes de la vida intrauterina. Bechterew emite la opinión, completamente hipotética, de que las fibras radiculares externas delgadas servirían para la conducción de la sensibilidad cutánea y las fibras más gruesas del grupo interno se relacionarían con el sentido muscular. Se trata simplemente de diferencias de longitud de estas fibras: las del grupo externo penetran en seguida en la zona de Lissauer; las del grupo interno pasan al cordón de Burdach. Las primeras, cortas, terminan en la substancia gris del cuerpo posterior; las segundas, más largas, forman parte de los cordones posteriores.

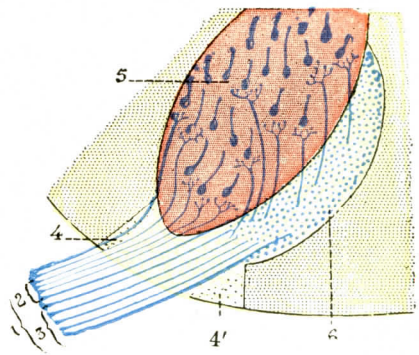

Fig. 536

Esquema que indica, en una sección transversal, el modo de penetración de las raíces posteriores en la medula espinal.

(Ampliación de la figura 539, A.)

1, raíz posterior, con 2, su fascículo de fibras finas; 3, su fascículo de fibras gruesas. — 4, 4', zona de Lissauer. — 5, asta posterior. — 6, zona cornurradicular, de la que se escapan cierto número de fibras cortas que se dirigen al asta posterior.

B. Bifurcación de las fibras radiculares. — Cualquiera que sea la categoría a que pertenezcan, externas o internas, finas o gruesas, todas las fibras radiculares posteriores, una vez llegadas a la zona de Lissauer, se bifurcan cada una (fig. 537), formando un ángulo de 150 a 160°, en dos ramas, una ascendente y otra descendente.

a) *Ramas descendentes.* — Las ramas descendentes (fig. 537, 7), extremadamente finas, siguen de arriba abajo la zona de Lissauer o también la parte próxima del fascículo de Burdach. Después de un trayecto que es siempre bastante corto, se inclinan hacia delante y afuera, penetran en el asta posterior y aquí terminan cada una en una arborización libre, que entra en relación, pero siempre por simple contacto, con uno cualquiera de los grupos celulares de dicha asta, muy particularmente con las células de la substancia gelatinosa. Después de una sección transversal de la medula se obtiene la degeneración de estas fibras descendentes. Las hay muy cortas, que terminan inmediatamente en la substancia gris del cuerno posterior; las hay más largas, que, mezcladas con las fibras endógenas (véase más adelante), toman la vía de la vírgula de Schultze y de la zona cornucomisural; por último, las fibras más largas de estas fibras descendentes que proceden de las raíces posteriores dorsales, lumbares y sacras, se mezclan con las fibras endógenas descendentes que siguen la vía del fascículo de Hoche, del centro oval de Flechsig y del triángulo de Gombault y Philippe. Se separan así

del cuerno posterior para llegar progresivamente del cordón de Goll a la medula lumbar. Estas fibras descendentes, como vamos a ver, no tienen la importancia ni la sistematización de las ramas ascendentes.

b) *Ramas ascendentes.* — Hay que establecer una distinción entre las que provienen del grupo radicular externo (fibras finas) y las que nacen del grupo radicular interno (fibras gruesas). Las primeras, muy cortas, penetran, inmediatamente después de su origen, en la cabeza del asta posterior y terminan por arborizaciones libres que entran en relación con las células nerviosas de la misma asta; como se ve, no atraviesan en modo alguno el cordón posterior, y, por consiguiente, no toman parte alguna en la constitución de este cordón. Las segundas, las que tienen su origen en las fibras radiculares gruesas, ocupan primero la parte interna de la zona de Lissauer. Dirigiéndose luego hacia delante y adentro, rodean el vértice de substancia gelatinosa de Rolando y terminan en el cordón posterior, formando en conjunto un fascículo voluminoso, que llamaremos en adelante *fascículo radicular del cordón posterior.* Notemos desde luego que este fascículo no contiene todas las fibras de la raíz posterior; no comprende siquiera todas las fibras del grupo radicular interno, sino solamente (esto se desprende de las líneas que preceden) las *ramas de bifurcación ascendentes de estas últimas fibras.*

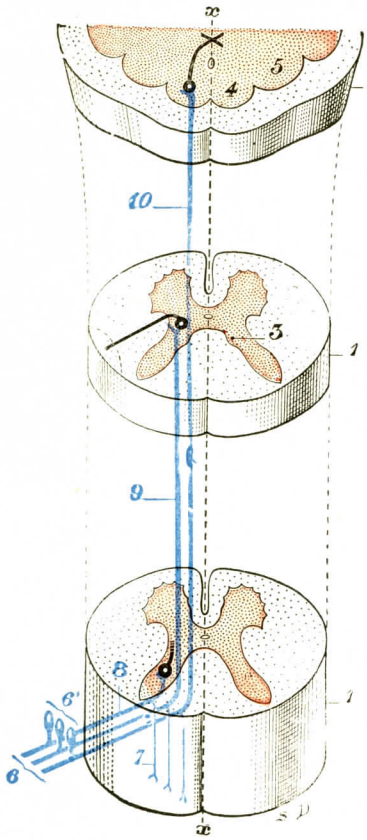

FIG. 537

Esquema para demostrar el trayecto y la terminación de las fibras radiculares posteriores.

1, 1, dos trozos de la medula cervical. — 2, un trozo de bulbo. — 3, 3, columna de Clarke. — 4, núcleo de Goll. — 5, núcleo de Burdach. — 6, tres fibras radiculares posteriores, con 6' su ganglio. — 7, su rama de bifurcación descendente. — 8, rama ascendente corta *(vía corta).* — 9, rama ascendente mediana (también *vía corta).* — 10, rama ascendente larga *(vía larga).*

C. TRAYECTO INTRAMEDULAR DEL FASCÍCULO RADICULAR POSTERIOR. — A su entrada en el cordón posterior, el fascículo radicular va a colocarse al lado interno del asta posterior y, por consiguiente, en el fascículo de Burdach. Luego, dirigiéndose de abajo arriba y de fuera a dentro, atraviesa oblicuamente el fascículo de Burdach, alcanza el lado interno del fascículo de Goll y penetra en éste, donde permanecerá hasta su terminación. El fascículo radicular ocupa, pues, sucesivamente, en el cordón posterior, los tres puntos siguientes (figs. 538 y 539): 1.°, el *lado interno del asta posterior;* 2.°, la *parte media del fascículo de Burdach;* 3.°, el *fascículo de Goll.* En cada uno de estos puntos presenta una forma especial, que se ve claramente en los cortes y que importa señalar.

α) *En el lado interno del asta posterior (primera etapa),* el fascículo radicular tiene la forma de media luna (fig. 539, A), cuyo borde cóncavo se amolda

exactamente sobre la parte pósterointerna del asta y cuyo borde convexo forma eminencia en el fascículo de Burdach: es el *campo cornurradicular* de P. Marie. Su punta posterior mira a la parte correspondiente de la zona de Lissauer. Su punta anterior avanza ordinariamente hasta la parte media del asta, a veces un poco más lejos. Es de notar que, para un fascículo radicular dado, esta primera etapa es siempre muy corta, es decir, que el fascículo en cuestión permanece muy poco tiempo pegado a la substancia gris del asta y se separa de ella para echarse de lleno en el fascículo de Burdach, situación que constituye su segunda etapa. Esto se comprende si se advierte que, inmediatamente por encima de cada fascículo radicular, entra otro en la medula, que vendrá a su vez a aplicarse contra el asta posterior; ahora bien, no podrá hacerlo sino a condición de expulsar de allí al que ya está alojado, o dicho de otro modo, de ocupar su sitio, empujándolo hacia dentro. De tal disposición resulta que, en una misma raíz, el campo cornurradicular tiene una altura relativamente muy corta y por lo tanto sólo apreciable en pequeño número de cortes transversales.

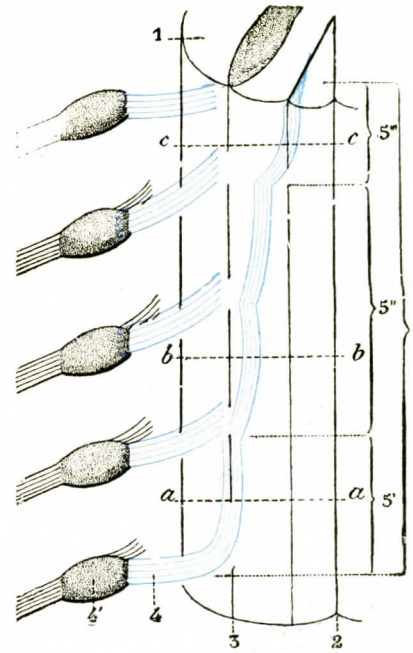

Fig. 538

Trayecto intramedular del fascículo radicular posterior.

1, mitad izquierda de la medula espinal, vista por su cara posterior. — 2, surco medio posterior. — 3, surco colateral posterior. — 4, raíces posteriores, con 4', sus ganglios. — 5, fascículo radicular del cordón posterior, con 5', su primera etapa (al lado interno del asta posterior); 5'', su segunda etapa (en la parte media del fascículo de Burdach); 5''', su tercera etapa (en el fascículo de Goll).

aa, *bb*, *cc*, planos horizontales, a cuyo nivel se han practicado los tres cortes transversales representados en la figura siguiente.

Se ve que el fascículo radicular de un nervio cualquiera (5) es gradualmente rechazado hacia dentro por los fascículos radiculares subyacentes, que sucesivamente efectúan las mismas etapas que el fascículo 5.

β) En el fascículo de Burdach (segunda etapa), el fascículo radicular recorre un trayecto mucho más largo (varios centímetros). Pero es de notar que, a causa de su dirección oblicuamente ascendente (fig. 528, 5''), aumenta gradualmente el intervalo que lo separa del asta posterior, disminuyendo en otro tanto el que lo separa del fascículo de Goll. En esta segunda etapa, el fascículo radicular se ha aplanado en sentido transversal, al mismo tiempo que se ha alargado en sentido anteroposterior. Se nos presenta ahora (figura 539, B) en forma de estrecha cinta, paralela al borde interno del asta posterior y extendida desde la superficie exterior de la medula hasta cerca de la comisura gris o aun hasta la misma comisura. Es la *cinta externa* de Pierret y, como se ve, no es una formación nueva: es simplemente la zona cornurradicular, vista en un punto algo más alto, habiendo cambiado a la vez de lugar, de forma y de nombre.

γ) En el fascículo de Goll (tercera etapa), el fascículo radicular cambia otra vez de aspecto: pierde su parte anterior (en seguida veremos por qué); luego se abulta en su parte posterior y presenta entonces, en los cortes transversales (fig. 539, C), el aspecto de un triángulo cuya base, dirigida hacia atrás, corresponde a la periferia de la medula y cuyo vértice descansa en un punto cualquiera

del tabique medio. Una vez entrado en el fascículo de Goll, el fascículo radicular conserva esta configuración triangular hasta su terminación, es decir, hasta la altura del bulbo.

Durante sus diferentes etapas, el fascículo radicular no cambia solamente de forma; cambia también de volumen. La observación nos demuestra en este punto que, en una misma raíz, la cinta externa es menos voluminosa que el campo cornurradicular, y, por otra parte, que el campo triangular del fascículo de Goll es, a su vez, menos voluminoso que el campo de la cinta externa. El fascículo radicular va, pues, disminuyendo de importancia desde su entrada en la medula hasta su entrada en el fascículo de Goll. Esto se debe a que, en su camino, abandona continuamente cierto número de fibras, las cuales se dirigen al asta posterior. Nos vemos así conducidos a la última parte de nuestra descripción, a saber: ¿dónde y cómo terminan las fibras constitutivas del fascículo radicular?

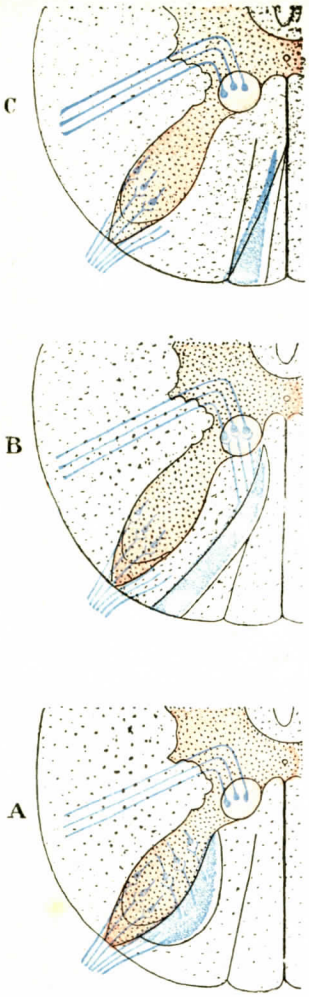

FIG. 539

Secciones transversales de la medula para poner de manifiesto el fascículo radicular: A, en su primera etapa (al lado interno del asta posterior); B, en su segunda etapa (en la parte media del fascículo de Burdach); C, en su tercera etapa (de lleno en el fascículo de Goll).

Estas tres secciones A, B, C, se han practicado, por lo que se refiere al fascículo radicular, a nivel de los tres planos *aa*, *bb*, *cc*, de la figura precedente.

D. MODO DE TERMINACIÓN DEL FASCÍCULO RADICULAR. — Las fibras constitutivas del fascículo radicular, aun teniendo el mismo origen y el mismo valor morfológico (todas son cilindroejes de las células ganglioespinales), difieren mucho en cuanto a la longitud de su trayecto: este trayecto, muy corto para algunas de ellas, es para otras extremadamente largo. A este efecto podemos, con SINGER y MUNZER, DÉJERINE, dividir las fibras radiculares (véase figura 540) en *fibras cortas*, *fibras medianas* y *fibras largas*, añadiendo que cada fascículo radicular contiene a la vez fibras de estas tres categorías. Veamos ahora qué es de ellas:

a) *Fibras radiculares cortas.* — Las fibras ascendentes cortas (fig. 510, 3) se separan del fascículo radicular durante su primera etapa, es decir, cuando este fascículo radicular está inmediatamente aplicado al lado interno del asta posterior. Dirigiéndose oblicuamente hacia delante y afuera, penetran en la cabeza del asta posterior y allí se resuelven en arborizaciones terminales libres alrededor de los elementos celulares, ya de la substancia gelatinosa, ya de la substancia esponjosa. Terminan exactamente, como se ve, como las ramas ascendentes de los fascículos radiculares de fibras delgadas antes descritos. Son *vías cortas* por excelencia; su trayecto intramedular no excede de uno o dos centímetros. La mayoría de ellas están en relación con las células de origen del *fascículo de Gowers.*

b) *Fibras medianas.* — Las fibras ascendentes medianas (fig. 540, 4) se separan del fascículo radicular durante su segunda etapa, es decir, durante la travesía del fascículo de Burdach. Esta etapa es, para ciertas raíces (principalmente para las últimas sacras), relativamente larga, y las fibras medianas pueden efectuar, en pleno fascículo de Burdach, un trayecto de 6 ó 7 centímetros. Llegadas al final de su camino, se inclinan hacia delante y afuera y penetran en el asta posterior, no ya cerca de su vértice, como ocurre en las fibras cortas, sino a nivel de la columna de Clarke: aquí es donde terminan (fig. 541), siempre por arborizaciones libres, alrededor de las células de origen del fascículo cerebeloso directo. Por consiguiente, las impresiones periféricas llevadas a la medula por las fibras medianas pasan a las células de la columna de Clarke y, de aquí, al fascículo cerebeloso directo, el cual las transmite al cerebelo. Para los segmentos de la medula en que la columna de Clarke no existe como columna claramente diferenciada, nos parece racional admitir que las fibras medianas se dirigen a las células nerviosas descritas, que son, en estos puntos, las homólogas de las células de Clarke.

c) *Fibras largas. Ley de Kahler.* — Las fibras largas (fig. 540, 5) son las que, desde el paquete radicular, pasan al fascículo de Goll; dicho de otro modo, es el mismo fascículo radicular, desprovisto, durante sus dos primeras etapas, de sus fibras cortas y sus fibras medianas. Estas fibras largas están caracterizadas por el hecho de ir directamente hasta el bulbo. Por lo mismo, son tanto más largas cuanto provienen de una raíz colocada más abajo en la serie: las menos largas son las de la región cervical; las más largas corresponden a las de la región sacra.

Cualesquiera que sean su origen y longitud, se dirigen todas al fascículo de Goll. Apenas es necesario hacer notar que este fascículo de Goll aumenta gradualmente a medida que se eleva, porque en su camino no pierde ninguna de las fibras que ha recibido y, por otra parte, constantemente recibe un paquete adicional a nivel de cada raíz.

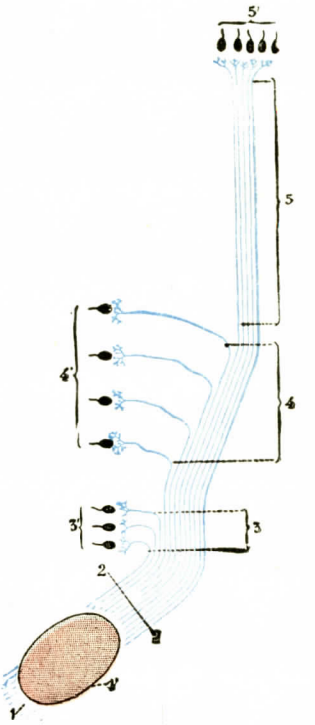

FIG. 540

Esquema que representa el fascículo radicular posterior con sus tres órdenes de fibras.

1, raíz posterior, con 1', su ganglio. — 2, 2', línea punteada que indica su entrada en la medula. — 3, *fibras cortas*, que terminan en 3', asta posterior. — 4, *fibras medianas*, que terminan en 4', columna de Clarke. — 5, *fibras largas*, que se dirigen a 5', núcleos del bulbo (núcleos de Goll y de Burdach).

En el espesor del fascículo de Goll, los diferentes fascículos radiculares que lo constituyen no ocupan una situación cualquiera, sino que, por el contrario, se disponen siempre de un modo sistemático, que se puede expresar como sigue: todo paquete radicular que llega al fascículo va a colocarse al lado externo del paquete radicular subyacente y lo empuja hacia dentro y un poco hacia atrás, esperando ser empujado a su vez y en el mismo sentido por el paquete radicular siguiente (figura 529). De ello resulta que, en las secciones horizontales del fascículo de Goll, cualquiera que sea el nivel de la sección, las fibras radiculares están tanto más próximas al tabique medio cuanto su punto de entrada está situado más abajo en la medula espinal. Dicho de otro modo, las fibras más internas son las que vienen

de más abajo y las fibras más externas las que son de adquisición más reciente. Tal es la ley formulada por KAHLER en 1882 y confirmada luego por la mayor parte de los neuropatólogos.

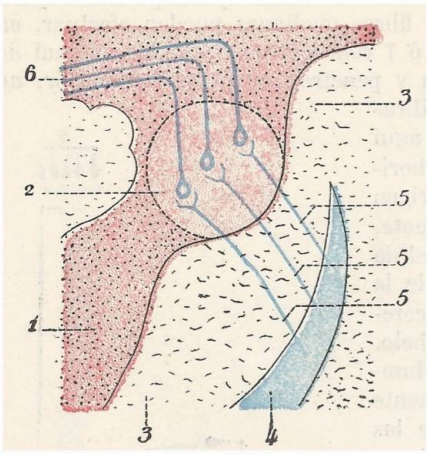

FIG. 541

Esquema que indica el modo de terminación de las fibras medianas en la columna vesicular de Clarke.

1, asta posterior, con 2, columna de Clarke. — 3, fascículo de Burdach. — 4, fascículo radicular (en su segunda etapa). — 5, 5, un grupo de fibras medianas, que se separan del fascículo radicular en su parte anteroexterna para terminar en la columna de Clarke. — 6, origen del fascículo cerebeloso directo.

Si hacemos ahora la aplicación de esta fórmula a la sección horizontal que pasa por el último par cervical, podemos admitir que el fascículo de Goll se compone a este nivel (véase fig. 543) de tres zonas, que se adosan entre sí siguiendo un eje dirigido oblicuamente de dentro a fuera y un poco de atrás a delante, a saber: 1.°, una zona pósterointerna (*a*), que contiene fibras largas del nervio coccígeo y de los nervios sacros, es la *zona sacra;* 2.°, una zona media (*b*), formada por las fibras largas de los nervios lumbares, es la *zona lumbar;* 3.°, una zona ánteroexterna (*c*), que comprende las fibras largas de los nervios dorsales inferiores, es la *zona dorsal.* Las fibras largas de los nervios cervicales (*d*) vendrán luego, según la regla, a colocarse al lado externo de la zona dorsal, constituyendo así una cuarta zona, la *zona cervical.* Pero esta última zona, estando el fascículo de Goll ocupado enteramente por los tres primeros, deberá forzosamente quedar en el fascículo de Burdach: marchará por la parte más interna de este fascículo hasta el bulbo. Las degeneraciones secundarias consecutivas a lesiones radiculares limitadas confirman lo que acabamos de decir. Muestran que el cordón de Goll sólo contiene fibras radiculares largas procedentes de las raíces sacras, lumbares, dorsales inferiores y medias (DÉJERINE y SOTTAS). Ni las primeras dorsales ni las cervicales envían fibras al cordón de Goll; sus fibras largas y medias quedan acantonadas en el cordón de Burdach en una situación tanto más interna cuanto más inferiores son las raíces a las que pertenecen (DÉJERINE y THOMAS).

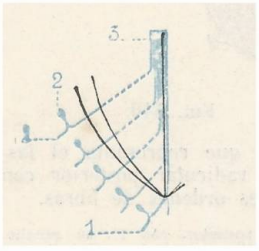

FIG. 542

Disposición de las fibras radiculares en la parte inferior del fascículo de Goll.

1, 1, raíces posteriores. — 2, ganglio espinal. — 3, fascículo de Goll. Se ve, por este esquema, que cada paquete radicular que llega va a colocarse, en el fascículo de Goll, al lado externo del paquete subyacente.

Cualquiera que sea su situación en el cordón posterior, todas las fibras radiculares largas tienen exactamente el mismo destino. Llegadas al bulbo, encuentran en la parte media de este órgano dos grupos celulares importantes, el *núcleo de Burdach* y el *núcleo de Goll;* entran en estos núcleos y en ellos terminan, cada una por una arborización libre (véase *Bulbo*). A este nivel, recordémoslo de paso, es donde las impresiones recogidas en la periferia pasan de la neurona periférica o protoneurona a la neurona central.

E. COLATERALES DEL FASCÍCULO RADICULAR POSTERIOR. — En su marcha ascendente, las fibras que acabamos de estudiar emiten colaterales que penetran en la substancia gris de la medula para expansionarse alrededor de las células del

cuerno posterior, de la columna de Clarke, de la zona intermedia, del tracto intermediolateral; algunas (colaterales reflejas) penetran en el cuerno anterior para llegar a las células radiculares anteriores. Ninguna de estas fibras colaterales penetra en el cuerno posterior opuesto.

F. Zona marginal de Lissauer. — Hemos citado repetidas veces en los párrafos anteriores una zona especial que ocupa, bordeándolo, el surco colateral posterior, y que Lissauer ha designado con el nombre de *zona marginal:* es la *zona marginal de Lissauer*, o simplemente, la *zona de Lissauer.*

Antes de pasar al estudio de las fibras endógenas del cordón posterior conviene que fijemos bien nuestra atención en los límites y valor morfológico de dicha zona de Lissauer.

La zona de Lissauer (fig. 544, 10 y 10') está situada, como hemos visto, en el fondo del surco colateral posterior, entre el ángulo externo del cordón posterior y el ángulo interno del cordón lateral. Vista en cortes horizontales de la medula, presenta en conjunto la forma de un cuadrilátero pequeño, alargado en sentido transversal.

Corresponde al fascículo de las raíces posteriores, que, naturalmente, la atraviesan de atrás a delante para dirigirse a su destino. Ahora bien, al atravesar la zona de Lissauer, el fascículo radicular la divide en dos segmentos, uno externo y otro interno. El *segmento externo* (figura 544, 10), más voluminoso, de forma cuadrilátera, se aloja entre el asta posterior y la parte trasera del cordón lateral. El *segmento interno* (10'), mucho más pequeño, de forma triangular, se hunde a manera de una cuña entre los fascículos horizontales de las raíces posteriores y las fibras verticales del fascículo de Burdach.

La zona de Lissauer presenta sus mayores dimensiones en la región lumbar. Sigue luego la región cervical y, en fin, la región dorsal, donde su desarrollo es más débil. Las observaciones anatomopatológicas muestran que degenera de abajo arriba, como los fascículos sensitivos.

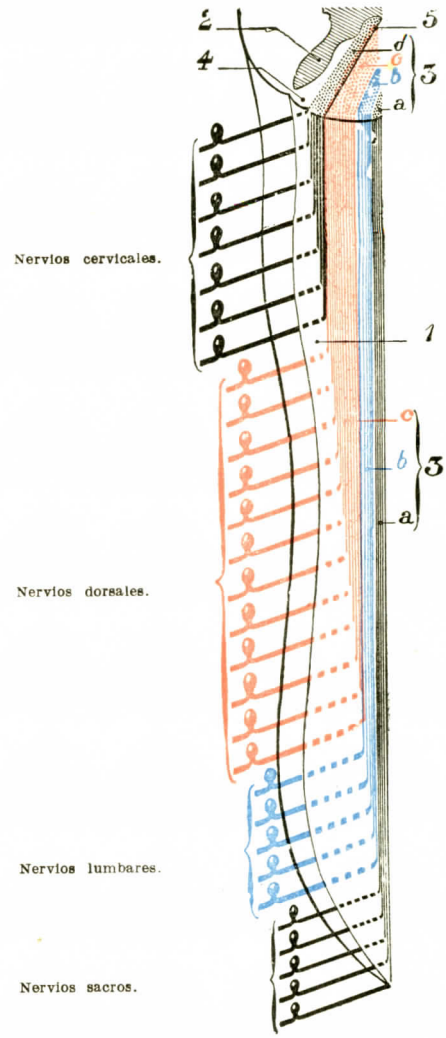

Fig. 543

Esquema para demostrar el modo de constitución del fascículo de Goll.

1, mitad izquierda de la medula espinal, vista posterior. — 2, asta posterior. — 3, fascículo de Goll, con *a*, paquete de fibras largas sacras; *b*, paquete de fibras largas lumbares; *c*, paquete de fibras largas dorsales. — 4, fascículo de Burdach, con *d*, paquete de fibras largas cervicales. — 5, tabique intermedio o paramedio, que separa el fascículo de Goll del fascículo de Burdach.

Considerada desde el punto de vista de su constitución anatómica, la zona de Lissauer está formada casi exclusivamente por fibras nerviosas finas, que tienen su origen en las raíces posteriores. Estas fibras, según Lissauer, no serían otras

que las fibras finas que tiene la raíz posterior. Según otros neurólogos, representarían las colaterales que abandonan las fibras radiculares al penetrar en el neuroeje. En realidad, la zona de Lissauer contiene a la vez fibras radiculares que, como hemos visto más arriba, se bifurcan cada una en dos ramas (una ascendente y otra descendente), y colaterales salidas de estas fibras radiculares. Estas diversas fibras, después de un trayecto variable, pero ordinariamente muy corto, en la zona de Lissauer, se dirigen hacia delante y desaparecen, unas en el asta posterior y otras en el fascículo de Burdach (véase anteriormente, *Modo de penetración de las raíces posteriores en la medula*, pág. 687).

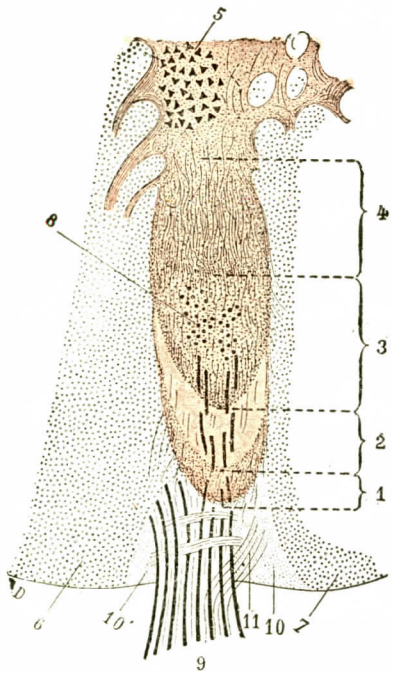

FIG. 544

Esquema que representa la zona de Lissauer.

1, capa zonal de Waldeyer. — 2, substancia gelatinosa propiamente dicha. — 3, núcleo de la cabeza. — 4, cuello del asta posterior. — 5, columna vesicular de Clarke. — 6, fibras del cordón posterior. — 7, fibras del cordón lateral. — 8, fascículo de fibras de trayecto vertical. — 9, raíces posteriores. — 10, segmento externo, y 10', segmento interno de la zona de Lissauer. — 11, fibras radiculares finas que van a parar a esta zona.

4.° Fibras endógenas o espinales. — Las fibras endógenas, así llamadas porque provienen, no del exterior como las fibras precedentes, sino de la misma medula, son relativamente poco numerosas, por lo cual constituyen en el cordón posterior un elemento accesorio. Pero su existencia es constante, como lo atestiguan de común acuerdo el método histológico de Golgi y el método de las degeneraciones secundarias.

A. ORIGEN Y TRAYECTO. — Consideradas desde el punto de vista de su origen, las fibras endógenas provienen de las células cordonales (pág. 676) del asta posterior: la figura 530 presenta cierto número de estas fibras, que salen de las células nerviosas de la substancia gelatinosa de Rolando y pasan al fascículo de Burdach. Una vez llegadas al cordón posterior, las fibras endógenas se dividen cada una en dos ramas (fig. 515), una *ascendente* y la otra *descendente*. Estas dos ramas, después de un trayecto variable, pero ordinariamente muy corto (son *vías cortas*), se inclinan hacia dentro, entran de nuevo en el asta posterior y allí se resuelven, cada una, en una arborización terminal libre, la cual arborización enlaza con sus fibras las células nerviosas, ya de la substancia gelatinosa, ya de la substancia esponjosa. Estas fibras tienen, pues, la misma significación general que las que forman el fascículo fundamental del cordón ánterolateral: son *fibras de asociación longitudinal de trayecto corto*, que reúnen entre sí los planos sucesivos del asta posterior.

B. MODO DE REPARTICIÓN TOPOGRÁFICA. — Las fibras endógenas del cordón posterior están, en su mayoría, desparramadas por las diversas regiones de este cordón. No obstante, cierto número de ellas, tanto en el fascículo de Goll como en el fascículo de Burdach, se juntan unas con otras, de modo que forman grupos más o menos importantes y más o menos distintos. Conviene, con este motivo, examinar separadamente las *ramas ascendentes* y las *ramas descendentes*.

C. Fibras endógenas ascendentes, fascículo ventral del cordón posterior. — Las fibras ascendentes (ramas de bifurcación superiores de las fibras endógenas, fibras 3 de la figura 532), se condensan en la parte anterior del cordón en un fascículo más o menos claramente individuado (fig. 516, 1), al que se designa ordinariamente con el nombre de *fascículo ventral del cordón posterior:* es la *zona cornucomisural* de P. Marie, el *campo de Westphal* de ciertos autores.

Este fascículo, que presenta su máximo desarrollo en la región lumbar, reviste a este nivel la forma de una media luna, cuyo cuerpo se aloja en el ángulo que forma el asta posterior con la comisura gris *(ángulo cornucomisural)*. Su punta anterior o interna, más o menos truncada, corresponde a la extremidad anterior del séptum medio; su punta posterior o externa, más o menos afilada, se extiende hasta la parte media del borde interno del asta y entra en contacto, a este nivel, con el fascículo radicular antes descrito.

El campo ventral del cordón posterior se vuelve a encontrar, casi con sus mismos caracteres morfológicos, en la medula dorsal y en la medula cervical, pero es menos importante que en la medula lumbar. A nivel de la medula dorsal media es donde aparece más reducido.

El fascículo ventral, constituído por fibras ascendentes, degenera naturalmente de abajo arriba. Se le ve, en ciertos casos de tabes, conservar su integridad, cuando todas las fibras radiculares degeneran, y por otra parte, Ehrlich y Brieger, y luego Singer y Munzer, lo han visto degenerar después de la destrucción experimental de la substancia gris central. Tiene, pues, en medio de los otros elementos del cordón, una reacción propia, y debe esto a su especial constitución, ya que la mayoría de sus fibras pertenecen al grupo de las endógenas ascendentes.

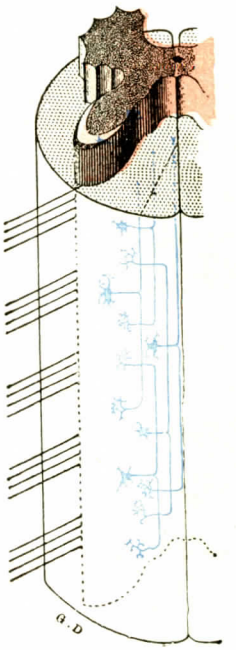

Fig. 545

Fibras endógenas del cordón posterior *(esquemática)*.

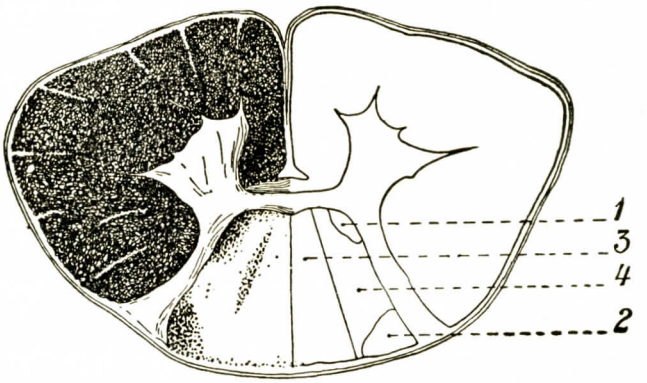

Fig. 546

Médula cervical en un caso de tabes (a la derecha, esquema; a la izquierda, coloración por el método de Loyez).

(Las partes degeneradas están en claro en la parte izquierda de la figura.)

1, zona cornucomisural. — 2, zona cornurradicular. — 3, fascículo de Goll. — 4, fascículo de Burdach.

D. FIBRAS ENDÓGENAS DESCENDENTES. — Las fibras endógenas descendentes (ramas de bifurcación inferiores de las fibras endógenas, fibra 4 de la figura 532) forman, en la parte pósterointerna del cordón posterior, un fascículo más o menos claramente individuado, que se ve degenerar de arriba abajo a consecuencia de lesiones localizadas en la substancia gris del asta posterior. Este fascículo existe en toda la altura de la medula espinal. Pero al cambiar de región, cambia al mismo tiempo de sitio, de forma y de nombre, y debemos, por consiguiente, examinarlo sucesivamente en cada uno de los segmentos diferentes de la medula:

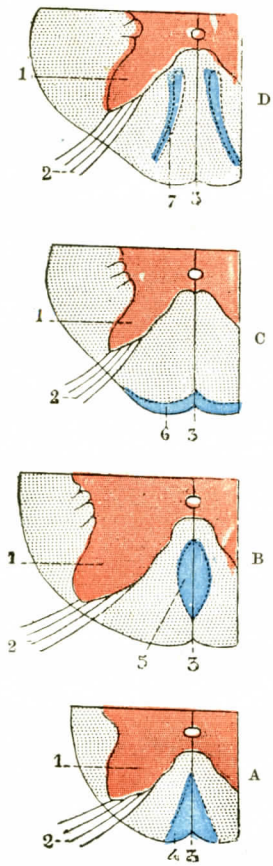

FIG. 547

Fascículo endógeno descendente, visto sucesivamente: A, en el cono terminal; B, en la medula lumbar; C, en la medula dorsal inferior; D, en la medula dorsal superior.

1, asta posterior. — 2, raíces sensitivas. — 3, surco medio posterior. — 4, fascículo triangular medio de Gombault y Philippe. — 5, centro oval de Flechsig. — 6, cinta periférica dorsal de Hoche. — 7, fascículo en virgula de Schultze.

a) *En el cono terminal y medula sacra: fascículo triangular medio.* — En el cono terminal y en la medula sacra, primeramente, las fibras endógenas descendentes están representadas por un pequeño fascículo triangular que ocupa la parte pósterointerna del fascículo de Goll, y al que GOMBAULT y PHILIPPE, en 1894, dieron el nombre de *fascículo triangular medio.* Este fascículo, visto en sección, presenta, como indica su nombre, la forma de un triángulo (fig. 547, A) cuya base, situada por detrás, corresponde a la superficie exterior de la medula, y cuyo vértice avanza más o menos en sentido de la comisura: a nivel de las últimas raíces sacras y del cono terminal, este vértice queda a igual distancia de la comisura y de la periferia de la medula (PHILIPPE). Por lo demás, su cara interna se halla en contacto inmediato con el tabique medio, que la separa del fascículo similar del lado opuesto.

Según DÉJERINE y SPILLER (opinión confirmada por SCHAFFER), únicamente la parte dorsomediana del triángulo de Combault-Philippe estaría formada por las fibras endógenas. Su porción externa se hallaría constituída por las ramas descendentes de las raíces más superiores del cono terminal: tendría, pues, un origen radicular o exógeno.

b) *En la medula lumbar: centro oval de Flechsig.* — En la medula lumbar, el fascículo endógeno descendente está también situado inmediatamente por fuera de la línea media, pero se ha alejado de la periferia: ocupa la parte media del fascículo de Goll. Se presenta, en sección transversal, bajo la forma de una pequeña cinta (figura 547, B), plana por dentro, convexa por fuera, situada entre la comisura gris y el surco medio posterior, pero sin alcanzar a la una ni al otro. Reunido con el del lado opuesto, forma un campo de forma elíptica, cuyo eje mayor está dirigido en sentido sagital: es el *centro oval de Flechsig.* Recordemos, de paso, que, según las investigaciones de FLECHSIG, esta región, constituída por el centro oval, se mieliniza aparte. El fascículo endógeno descendente queda, pues, individuado muy pronto.

c) *En la medula dorsal inferior: cinta periférica de Hoche.* — En la medula dorsal inferior, el fascículo endógeno descendente se ha dirigido hacia atrás contra la superficie exterior de la medula. Reviste allí (fig. 547, C) la forma de una cinta alargada en sentido transversal: es la *cinta periférica dorsal.* Su extremo interno corresponde al tabique medio; su extremo externo se aparta más o menos del lado del asta posterior: está situado, de ordinario, a igual distancia del asta y del surco medio posterior.

d) *En la medula dorsal superior y medula cervical: fascículo en vírgula.* — En la medula dorsal superior y medula cervical, el fascículo endógeno descendente está representado por el *fascículo en vírgula.* Este fascículo (fig. 547, D), bien descrito por SCHULTZE en 1883, está situado en pleno fascículo de Burdach. Empieza a corta distancia de la comisura gris y desde aquí se dirige oblicuamente hacia atrás y afuera, paralelamente al asta posterior. Sólo ocupa, en general, los dos tercios anteriores del fascículo de Burdach. En su extremo anterior es relativamente voluminoso y redondeado; luego se va adelgazando, como lo hace una vírgula (,), de donde el nombre de *fascículo en vírgula* con que le designan hoy día la mayoría de los neuropatólogos. La significación del fascículo en vírgula de Schultze no ha sido exactamente determinada hasta estos últimos años. Primitivamente, SCHULTZE había creído deber considerarlo como formado por fibras radiculares de trayecto descendente. Pero, contrariamente a esta opinión, TOOTH por una parte, y GOMBAULT y PHILIPPE por otra, fundándose a la vez en hechos experimentales y en hechos anatomopatológicos, han sostenido que la vírgula de Schultze tiene exactamente la misma significación que la cinta periférica dorsal, el centro oval de Flechsig y el triángulo medio de la medula sacra: sería, al igual que estos fascículos, un paquete de fibras endógenas descendentes. Esta opinión, sucesivamente adoptada por DUFOUR, SCHAFFER, MARGULIES y muchos otros neuropatólogos, ha sido hasta ahora la opinión clásica. Actualmente, después de nuevos hechos, tiende a admitirse (DÉJERINE, SOTTAS, WALLENBERG, VAN GEHUCHTEN) que la raíz posterior contribuye a la constitución del fascículo en vírgula.

Según DÉJERINE, todas las zonas que acabamos de describir a propósito de las fibras endógenas descendentes comprenden *fibras radiculares:* la zona *cornucomisural* contiene fibras radiculares medianas ascendentes y descendentes; la *vírgula de Schultze,* fibras radiculares medianas y largas, descendentes, que proceden de los últimos segmentos medulares; la *cintilla periférica de Hoche,* fibras radiculares largas, dorsales descendentes; el *centro oval* y el *triángulo mediano,* fibras descendentes radiculares, lumbares y sacras.

Estas formaciones tienen, pues, origen mixto y comprenden *fibras de origen medular* o *endógeno* y *fibras de origen radicular* o *exógeno.* Estos dos órdenes de fibras degenerarían en sentido descendente, las primeras en las afecciones de la columna gris espinal, las segundas a consecuencia de una lesión de las raíces.

CUADRO SINÓPTICO QUE INDICA LA CONSTITUCIÓN DE LOS CORDONES POSTERIORES

A) FIBRAS EXÓGENAS	*a)* Fibras ascendentes.	1.° Cortas *(que van al asta posterior).*		
		2.° Medianas *(que van a la columna de Clarke).*		
	b) Fibras descendentes	3.° Largas *(que van a los núcleos del bulbo).*		
B) FIBRAS ENDÓGENAS	*a)* Fibras ascendentes.	1.° Vírgula de Schulze (en la mitad superior de la medula).		
		2.° Cinta periférica (en la medula dorsal inferior).		
	b) Fibras descendentes	3.° Centro oval de Flechsig (en la medula lumbar).		
		4.° Triángulo medio (en la medula sacra y el cono terminal).		

4.° *Resumen de la sistematización de la substancia blanca*

1.° Topografía de la substancia blanca: división sistemática de cada uno de los cordones. — En resumen, encontramos:

α) *En el cordón anterior*, dos fascículos: el fascículo piramidal directo y el fascículo restante o fundamental del cordón anterior (fascículo de asociación longitudinal anterior de ciertos autores);

β) *En el cordón lateral*, cinco fascículos: el fascículo cerebeloso directo, el fascículo piramidal cruzado, el fascículo de Gowers, el fascículo lateral profundo

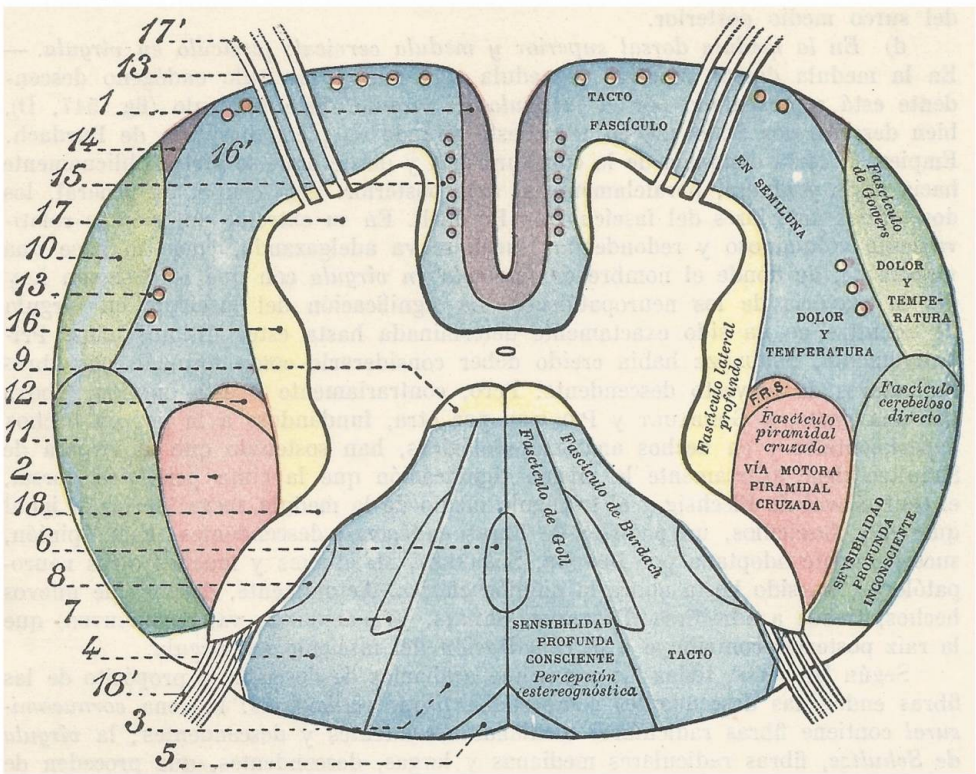

FIG. 548

A, vía motriz piramidal (en *rojo*): 1, fascículo piramidal directo. — 2, fascículo piramidal cruzado.

B, vía sensitiva (en *azul*): 3, cordón de Goll. — 4, cordón de Burdach. — 5, triángulo de Gombault y Philippe. — 6, centro oval de Flechsig. — 7, fascículo en vírgula de Schultze. — 8, zona cornurradicular. — 9, zona cornucomisural.

C, vía cerebelosa (en *verde*): 10, fascículo de Gowers. — 11, fascículo cerebeloso directo.

D, vía motriz extrapiramidal (en *anaranjado*): 12, fascículo rubroespinal. — 13, fascículo vestíbuloespinal. — 14, fascículo triangular de Helliwegg. — 15, fascículo tectoespinal.

16, fascículo profundo del cordón ánterolateral. — 16', fascículo en semiluna. — 17, cuerno anterior. — 17', raíces anteriores. — 18, cuerno posterior. — 18', raíces posteriores que atraviesan la zona de Lissauer.

y el fascículo restante o fascículo fundamental del cordón lateral (fascículo de asociación longitudinal lateral de ciertos autores);

γ) *En el cordón posterior*, dos fascículos (prescindimos del fascículo ventral o zona cornucomisural y del fascículo endógeno descendente): el fascículo de Burdach y el fascículo de Goll.

2.° Sistematización más sencilla. — Así como el cordón anterior y el cordón lateral no están separados por límite natural alguno y deben, por consiguiente, ser reunidos en un cordón único, que es el cordón ánterolateral, del mismo modo ningún límite preciso separa uno de otro el fascículo restante del cordón

anterior y el fascículo restante del cordón lateral. Estos dos fascículos, a pesar de las fibras radiculares anteriores que los atraviesan, son a la vez contiguos y continuos. Por otra parte tienen el mismo valor anatómico, pues uno y otro están formados esencialmente por fibras de asociación longitudinales. Tienen también el mismo valor fisiológico, pues constituyen una de las vías secundarias intramedulares de la sensibilidad. Estos dos fascículos deben ser reunidos en uno solo, que denominaremos el *fascículo restante del cordón ánterolateral* o también *fascículo ánterolateral ascendente* de Déjerine con sus dos segmentos anterior y posterior.

Queda entonces en contacto de la substancia gris el *fascículo lateral profundo*, que sólo está formado por fibras comisurales o de asociación muy cortas.

Llegamos así en cada mitad de la medula a la sistematización siguiente (figura 548), sin tener en cuenta las vías extrapiramidales que están diseminadas o que no constituyen más que fascículos de volumen poco importante (fascículo estrío-espinal, fascículo de Helweg, etc.).

Cordones	Fascículos	
A) Cordón ánterolateral.	1.° Fascículo piramidal directo	Vía motriz.
	2.° » » cruzado	
	3.° » cerebeloso directo	Vía sensitiva.
	4.° » de Gowers	
	5.° » ánterolateral de Déjerine o fascículo en semiluna	
B) Cordón posterior	1.° Fascículo de Burdach	
	2.° » de Goll	
C)	Fascículo lateral profundo	Vías de asociación cortas.
	Zona cornucomisural de los cordones posteriores	

3.° Variaciones regionales de los diferentes fascículos de la medula. — Si ahora examinamos una serie de cortes horizontales de la medula, para tener, acerca de los fascículos antes indicados, algunas nociones complementarias relativas a sus variaciones de volumen y a su extensión vertical, comprobaremos primero que:

α) Los dos *fascículos piramidales* (fig. 549), fascículos motores voluntarios, fascículos de trayecto descendente, se atenúan gradualmente de arriba abajo y acaban por desaparecer. Esta atenuación gradual de los dos fascículos piramidales se explica claramente por el hecho de que los fascículos en cuestión, durante su trayecto, mandan continuamente fibras a las astas anteriores y no reciben otras nuevas. Se admite generalmente que el fascículo piramidal directo acaba en la parte inferior de la medula dorsal, y el fascículo piramidal cruzado, cerca de la cuarta raíz lumbar. Déjerine y Thomas han demostrado que estos dos fascículos llegan un poco más abajo: han podido seguir (4 veces de cada 5) al fascículo piramidal directo hasta la primera raíz lumbar inclusive, y al fascículo piramidal cruzado hasta el tercero y el cuarto pares sacros.

β) El *fascículo cerebeloso directo* aparece en la última dorsal o primera lumbar, y como recibe continuamente fibras a medida que se eleva, su volumen aumenta progresivamente de abajo arriba.

γ) El *fascículo de Gowers* aumenta también de abajo arriba y por las mismas razones. Ocupa toda la altura de la medula, desde la parte inferior del engrosamiento lumbar hasta el bulbo y la protuberancia.

δ) El *fascículo fundamental ánterolateral* conserva en toda la altura de la medula un desarrollo casi invariable, y esto se comprende: a medida que sus fibras entran en la substancia gris para terminar en ella, recibe de esta misma substan-

cia gris nuevas fibras que reemplazan a las que ha perdido. Es de notar, sin embargo, que aumenta de volumen en los engrosamientos cervical y lumbar.

ε) El *fascículo de Goll*, formado de fibras largas, constantemente engrosado por los paquetes que le aporta cada raíz (véase fig. 543), aumenta de abajo arriba, como el fascículo de Gowers y el fascículo cerebeloso directo.

ζ) En cuanto al *fascículo de Burdach*, no siendo en gran parte sino un lugar de paso para las fibras radiculares que en definitiva se dirigen a las astas posteriores, no aumenta regularmente. Se separa poco de sus dimensiones medias, y sus variaciones, meramente locales, están en relación con la importancia de las raíces posteriores correspondientes.

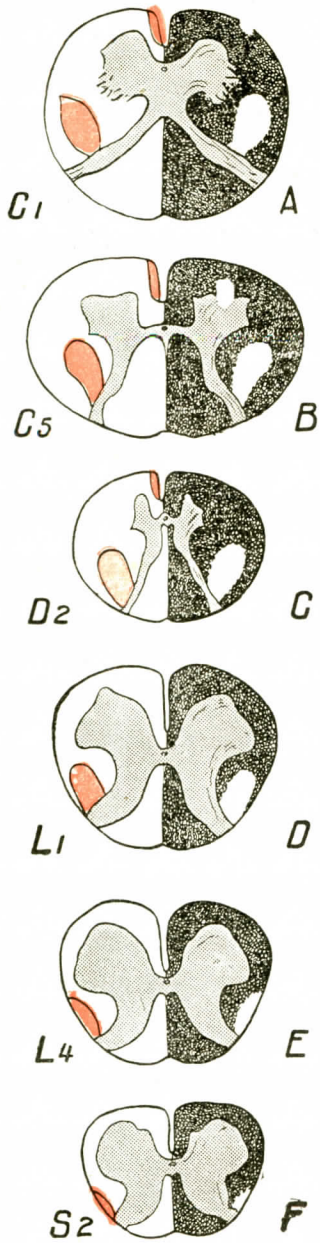

FIG. 549

Variaciones de la vía motriz voluntaria (fascículos piramidal directo y piramidal cruzado).

C^1, en la primera cervical. — C^5, en la quinta cervical. — D^2, segunda dorsal. — L^1, primera lumbar. — L^4, cuarta lumbar. — S^2, segunda sacra.

C. — COLATERALES DE LOS CORDONES MEDULARES

Cada fibra de los cordones medulares, ascendente o descendente, emite, durante su trayecto, cierto número de fibrillas, llamadas *colaterales*, que van directamente hacia la substancia gris, penetran en ella y allí terminan. Estas colaterales, descubiertas por GOLGI en 1880, y particularmente bien descritas en 1889 por CAJAL, son extremadamente numerosas. Constituyen, pues, un elemento importante en la textura de la medula, y si nada hemos dicho de ellas hasta aquí, es, ante todo, porque no hemos querido complicar aún más nuestra descripción, ya muy compleja, y luego porque nos parecía poco racional describir, ni con la substancia gris ni con la substancia blanca, formaciones histológicas que pertenecen a la vez a una y a otra, a la substancia blanca por su origen y a la substancia gris por su terminación. Su estudio, mezclado con el de la substancia gris o de la substancia blanca, hubiera sido necesariamente dividido y, por lo tanto, muy difícil de seguir en medio de descripciones extrínsecas. Ahora, cuando las dos substancias espinales nos son bien conocidas, será muy corto y más fácil.

1.° Disposición general de las colaterales de los cordones. — Las colaterales de los cordones medulares son fibras muy finas (fig. 550), que se separan en ángulo recto de las fibras nerviosas de los cordones y se dirigen luego hacia la substancia gris central, siguiendo, en el plano horizontal, un trayecto convergente y más o menos radiado. Llegadas a la substancia gris, se dividen, se subdividen y finalmente se resuelven cada una en una arborización terminal libre. Los últimos ra-

músculos de esta arborización ofrecen de ordinario, en su trayecto, muy numerosas sinuosidades, dando origen, en ángulo recto, a pequeños brotes y terminando en una nudosidad (CAJAL). Se entremezclan primero con los ramúsculos de las arborizaciones vecinas, y luego con las otras fibras, de origen y significación diversos, que encuentran en la medula (prolongaciones protoplasmáticas de las células nerviosas, arborizaciones cilindroaxiles de las células de Golgi tipo II, fibras de la neuroglia, etc.). De ello resulta la formación, en toda la extensión de la substancia gris, de un vasto retículo (fig. 538), de mallas muy irregulares y muy es-

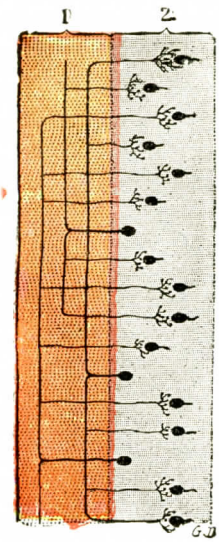

FIG. 550

Segmento de medula vista a lo largo para demostrar la disposición de las colaterales.

1, substancia blanca. — 2, substancia gris.

Se ven fibras nerviosas (cilindroejes) que se dirigen al cordón blanco, donde se dividen cada una en una rama ascendente y una rama descendente; de una y otra de estas ramas parten numerosas colaterales que vuelven a la substancia gris.

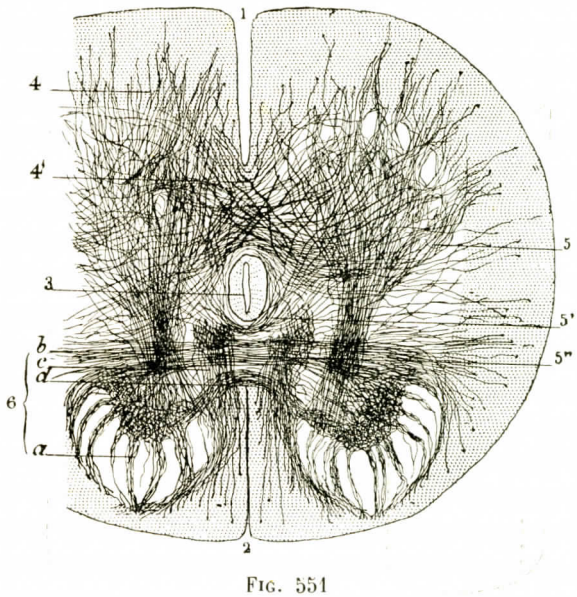

FIG. 551

Sección transversal de la medula dorsal de un perro recién nacido, mostrando la disposición general de las colaterales de los cordones (según RAMÓN Y CAJAL).

1, surco colateral anterior. — 2, surco colateral posterior. — 3, conducto del epéndimo. — 4, colaterales de los cordones anteriores, con 4', su fascículo cruzado.—5, colaterales del cordón lateral, con 5', 5'', dos fascículos cruzados que pasan a la comisura gris. — 6, colaterales del cordón posterior, con *a*, colaterales para el asta posterior (primer grupo); *b*, colaterales para el asta posterior (segundo grupo); *c*, colaterales para la columna de Clarke (tercer grupo); *d*, colaterales para la comisura (cuarto grupo).

trechas, absolutamente inextricable. Recordaremos, sin embargo, que, por complejo que sea este retículo, nunca es una red en el sentido exacto de la palabra: es un simple entrecruzamiento, y las arborizaciones terminales de las colaterales no dejan de conservar su independencia hasta su extremo. Se conducen, pues, exactamente como las arborizaciones terminales de las fibras nerviosas de que emanan y, como éstas, no entran en relación con los elementos de la substancia gris, células o fibras, más que por simple contacto.

2.° Disposiciones particulares de las colaterales en cada uno de los tres cordones medulares. — Las colaterales de los cordones medulares presentan algunos caracteres particulares, según emanen del cordón anterior, del cordón lateral o del cordón posterior.

a) *Colaterales del cordón anterior.* — Las colaterales del cordón anterior (figura 551, 4) son las más voluminosas (CAJAL). Nacidas de las fibras del cordón anterior, principalmente del fascículo piramidal directo, se dirigen de delante atrás y van a terminar, la mayoría, en el asta anterior del mismo lado, en particular en torno de las células motoras. Cierto número de ellas (muy visibles en la figura 551, 4'), cruzan la línea media a través de la comisura anterior y se dirigen en seguida al asta anterior del lado opuesto.

b) *Colaterales del cordón lateral.* — Las colaterales que derivan de las fibras del cordón lateral (fig. 551, 5) se dirigen transversalmente de fuera a dentro y se ramifican muy especialmente en la porción media y en la porción posterior de la substancia gris. Algunas atraviesan la comisura gris por detrás del conducto del epéndimo y van a terminar en el asta posterior del lado opuesto. Estas últimas colaterales son muy visibles en la figura 551, donde forman dos fascículos claramente distintos, los fascículos designados por las cifras 5' y 5''.

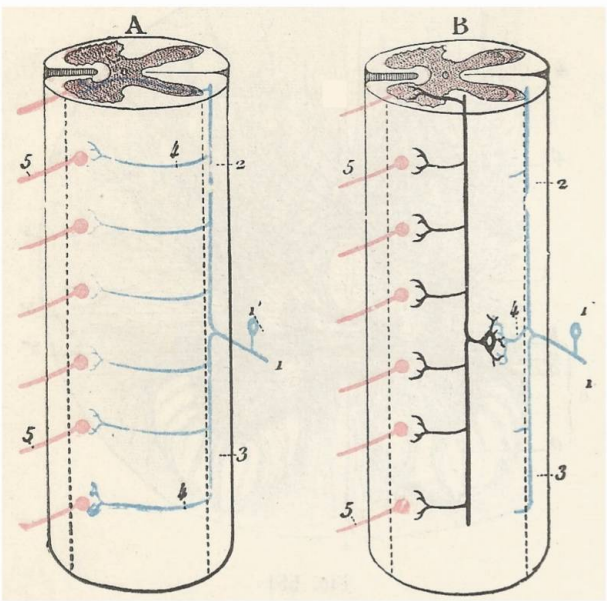

FIG. 552 FIG. 553

Figuras esquemáticas para demostrar el mecanismo según el cual se producen los movimientos reflejos: Fig. 552, movimiento reflejo por acción directa de la fibra sensitiva sobre las células motoras; Fig. 553, movimiento reflejo con intercalación de una célula de asociación entre la fibra sensitiva y las células motoras.

1, raíz posterior, con 1', su ganglio; 2, su rama ascendente; 3, su rama descendente. — 4, colaterales de las dos ramas 2 y 3. — 5, raíces anteriores. — 6, célula cordonal, que recibe la vibración nerviosa de una colateral de las raíces posteriores y la transmite por sus colaterales a seis células motoras de las astas anteriores.

c) *Colaterales del cordón posterior.* — Estas colaterales proceden, en su mayor parte, de las fibras radiculares o exógenas del cordón posterior; las demás son suministradas por las fibras endógenas. RAMÓN Y CAJAL las distingue en cuatro grupos de la manera siguiente:

α) Las *colaterales del primer grupo* (fig. 552, *a*) provienen, ya del ramo ascendente, ya del ramo descendente de las fibras radiculares, a veces de las fibras radiculares antes de su bifurcación. Atraviesan de atrás a delante toda la extensión del asta posterior y van a terminar en el asta anterior, alrededor de las células motoras. Están en relación con los movimientos reflejos: son las *fibras sensitivomotoras* de Cajal, las *fibras reflejomotoras* de Kœlliker. La figura 553 nos muestra seis de estas colaterales, que emanan unas de la rama ascendente, otras de la rama descendente de la fibra radicular 1, y que se dirigen luego, siguiendo el trayecto indicado más arriba, hacia las células motoras correspondientes del asta anterior. La figura 552 nos muestra también estas colaterales sensitivomotoras; pero una de ellas, indicada por la cifra 4, presenta una disposición muy particular: en lugar de ir directamente a la célula motora del asta anterior, sus ramificaciones terminales se pierden alrededor de una célula de asociación (6), la cual, a su vez, envía colaterales a un número más o menos considerable de células motoras. Gra-

cias a esta célula de asociación, la colateral 4 tiene bajo su dependencia todas las células motoras precitadas: todos los músculos accionados por estas células motoras entran en contracción, bajo la sola influencia de la excitación que lleva a la medula la colateral 4.

β) Las *colaterales del segundo grupo* (fig. 551, *b*) atraviesan la substancia de Rolando en una serie de pequeños fascículos meridianos, y van a formar delante de ella, en el núcleo de la cabeza, un plexo extremadamente apretado.

γ) Las *colaterales del tercer grupo* (fig. 551, *c*) se dirigen a la columna de Clarke. Sus fibrillas terminales, muy finas, muy apretadas, se disponen en una serie de pequeños plexos circulares, cada uno de los cuales rodea a una célula nerviosa. Las células nerviosas se encuentran contenidas en estos plexos como en un nido: son los *nidos pericelulares* de algunos autores.

δ) Las *colaterales del cuarto grupo* (fig. 551, *d*) son fibras comisurales transversas, que van de un lado a otro de la medula. Forman en su conjunto un pequeño fascículo arciforme, de concavidad dirigida hacia atrás, cuya parte media corresponde a la parte más posterior de la comisura posterior y los dos extremos al fascículo de Burdach.

D. — Elementos de sostén de la medula

La medula espinal, como todos los demás segmentos del neuroeje, posee, aparte sus elementos nerviosos, un aparato de sustentación, que se designa, desde Virchow, con el nombre de *neuroglia*. Se compone, aquí como en otras partes, de dos clases de células, ambas provistas de prolongaciones más o menos largas: las *células ependimarias* y las *células neuróglicas*, cuyos caracteres generales hemos dado. Indicamos aquí solamente las particularidades que presentan en la medula espinal.

1.° Células ependimarias. — Las células ependimarias se disponen formando corona alrededor del conducto del epéndimo. Son células epiteliales (fig. 554), alargadas en sentido radial, cada una con dos prolongaciones: una *prolongación central*, muy gruesa, muy corta, que se dirige hacia la pared del conducto del epéndimo, donde termina en ángulo recto, en el mismo límite de la cavidad ependimaria; y una *prolongación periférica*, mucho más larga, más delgada, que atraviesa a manera de radio la substancia medular y va a terminar, bifurcándose o no, a una mayor distancia del conducto central, anastomizándose con las prolongaciones próximas que forman parte del mismo sincitio. A veces pueden seguirse hasta la superficie exterior de la medula, donde terminan, inmediatamente por debajo de la piamadre, por un pequeño abultamiento cónico. Las células del epéndimo se hallan cubiertas, en su extremo interno, por pestañas vibrátiles: flotan libremente en la luz del conducto central.

Vistas en una sección transversal de la medula embrionaria (fig. 555), las células ependimarias se disponen diversamente en la parte anterior, en la parte posterior y a los lados. *En la parte anterior*, las prolongaciones periféricas de las células ependimarias, a la vez muy gruesas y muy numerosas, se dirigen, desde la pared anterior del conducto del epéndimo, al surco medio anterior; las prolongaciones vecinas de la línea media siguen un trayecto francamente sagital; las otras, las que son laterales, describen una ligera curva de concavidad interna. Estas prolongaciones anteriores constituyen, en su conjunto, una formación de aspecto especial (fig. 555, 6), a la que Retzius ha dado el nombre de *cono ependimario anterior*. *En la parte posterior* volvemos a encontrar una formación análoga, aunque algo menos desarrollada. También aquí vemos un paquete de prolongaciones más o menos apretadas unas contra otras y dirigidas todas en sentido sagital, que reúnen la pared posterior del conducto central con el surco medio posterior de la medula: es el *cono ependimario*

posterior de RETZIUS. Este cono ependimario posterior persiste en el adulto, y él es, recordémoslo de paso, el que forma el tabique medio posterior de la medula. Durante mucho tiempo se ha considerado este tabique como una prolongación de la piamadre, que se insinuaría en

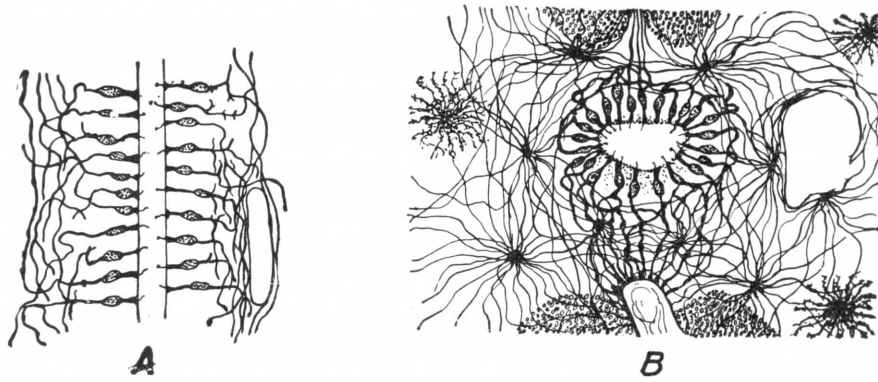

FIG. 554

A, corte longitudinal y frontal del conducto ependimario, niño de algunos días. Método de GOLGI (según CAJAL). B, células neuróglicas de la región gris central y de las partes próximas de la substancia blanca, medula de un niño de ocho días. Método de GOLGI (según CAJAL).

el surco medio posterior, extendiéndose desde allí, rellenando dicho surco, hasta la comisura gris. Pero el cilindro medular no está en modo alguno dividido, en su parte posterior, por

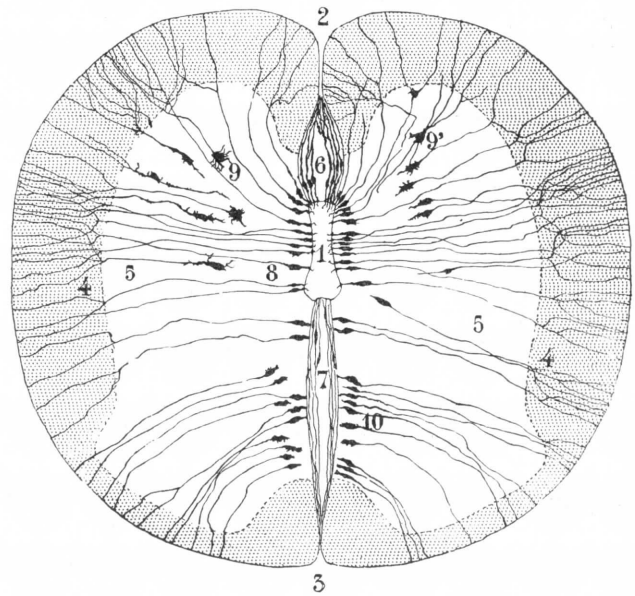

FIG. 555

Sección horizontal de la medula de un embrión de tres centímetros, para demostrar las células ependimarias y las células neuróglicas en vía de evolución (según RETZIUS).

1, conducto central. — 2, surco medio anterior. — 3, surco medio posterior. — 4, substancia blanca. — 5, substancia gris. — 6, cono ependimario anterior. — 7, cono ependimario posterior (futuro tabique medio posterior). — 8, células ependimarias. — 9, 9', células neuróglicas en diversos grados de desarrollo; la mayor parte de ellas han perdido su prolongación central y se han separado más o menos del conducto ependimario; algunas, especialmente la que está indicada por la cifra 9, tienen ya cierto número de prolongaciones de nueva formación. — 10, células neuróglicas (antiguas células ependimarias), orientadas en sentido radial en relación con el tabique medio posterior.

una hendidura profunda. El surco medio posterior es, como hemos visto, superficial, y el tabique de separación que le sigue hacia delante está formado enteramente por elementos que pertenecen en propiedad a la medula: es, como ha demostrado LENHOSSÉK, un tabique neuróglico, a cuya constitución es completamente extraña la piamadre. *A los lados*, las prolongaciones periféricas de las células ependimarias son muy finas y, sobre todo, mucho más separadas que en los conos ependimarios anterior y posterior. Hasta faltan completamente a este nivel de la región que más tarde será el asta posterior y el cordón posterior. Este hecho se explica por el desarrollo: es consecuencia de la reducción gradual que sufre el conducto central en sentido pósteroanterior. A consecuencia de esta reducción, las células ependimarias, que irradiaban hacia el asta posterior y el cordón posterior, han perdido poco a poco todo contacto con el conducto y se transforman ulteriormente en simples células neuróglicas. Vemos claramente estas células en la figura 555 y comprobamos que, aun cambiando de naturaleza, han conservado su orientación primitiva. Están todavía dispuestas en sentido radiado, no ya con relación al conducto del epéndimo, tal como es ahora, sino con relación al tabique medio posterior.

2.° Células neuróglicas. — Las células neuróglicas, con sus prolongaciones innumerables, que irradian en todos sentidos y forman un rico retículo, constituyen el elemento esencial del aparato de sustentación de la medula espinal, sin carácter bien particular.

A. *Evolución.* — Las células neuróglicas, cualesquiera que sean su forma y situación en el adulto, derivan, con igual título que las células ependimarias de las células epiteliales que tapizan el conducto medular primitivo.

No son más que células ependimarias modificadas. Ante todo pierden poco a poco su prolongación interna y a la vez sus relaciones con el conducto central. Después, la prolongación periférica sufre a su vez la atrofia regresiva y entonces deja de unir a la piamadre la célula de que deriva. A medida que se atenúan y desaparecen las prolongaciones primitivas se destacan otras prolongaciones del protoplasma celular, primero cortas y poco numerosas, multiplicándose luego y adquiriendo poco a poco este notable desarrollo que caracteriza a las células neuróglicas del adulto.

Durante sus transformaciones, las células en cuestión emigran de la región periependimaria para aproximarse más o menos a la superficie exterior de la medula: unas quedan en la substancia gris, otras pasan a la substancia blanca; cierto número, emigrando todavía más lejos, se refugian debajo de la piamadre. Las células neuróglicas no son, pues, como vemos ahora, más que derivados del epitelio ependimario; son células ependimiarias que han perdido en todo o en parte sus dos prolongaciones primitivas, que las han reemplazado por apéndices de nueva formación, incomparablemente más numerosos, y, por fin, han abandonado la región ependimaria para diseminarse, a una distancia mayor o menor de este conducto, por los diferentes puntos de la medula espinal.

B. *Modo de distribución de la neuroglia en la medula espinal.* — La neuroglia se encuentra en toda la extensión de la medula espinal. La consideraremos separadamente: 1.°, *alrededor de la medula;* 2.°, *en la substancia blanca;* 3.°, *en la substancia gris.*

a. *Alrededor de la medula.* — La neuroglia forma una capa delgada, pero continua, que corresponde por fuera a la piamadre, por dentro a la substancia blanca de la medula: es la *neuroglia cortical* o *marginal.*

b. *En la substancia blanca.* — En los cordones blancos de la medula, las células neuróglicas, siempre muy numerosas, irradian en todos sentidos, y, entrecruzándose con las prolongaciones de las células vecinas, forman sistemas de tabiques que, a su vez, presentan las direcciones más diversas: unas, dispuestas en sentido radiado, se extienden desde la neuroglia cortical, de que son continuación, hasta la substancia gris; las otras se dirigen transversal u oblicuamente con relación a estas últimas. Estos tabiques neuróglicos, ya gruesos, ya delgados, separan unos de otros los diferentes fascículos y hacecillos de los tres cordones, anterior, posterior y lateral. Sirven, además, de sostén a los vasos nutricios de la medula.

c. *En la substancia gris.* — En la columna gris central, las células neuróglicas difieren de las de la substancia blanca en que son más raras, más finas, con prolongaciones más cortas. Se diseminan por los diferentes puntos del asta anterior, del asta posterior y de la comisura gris. Además, forman dos masas compactas, que se distinguen claramente del resto

de la substancia gris por su aspecto pálido y su transparencia: son la *substancia gelatinosa de Rolando* y la *substancia gelatinosa central.*

α) La *substancia gelatinosa de Rolando* (fig. 528) tiene la forma de una media luna, cuya concavidad dirigida hacia delante cubre la cabeza del asta anterior. Varía mucho en dimensiones según los segmentos de la medula donde se la examina: su superficie, en sección horizontal, representa, en la región dorsal, el cuarto solamente de la superficie total del asta posterior; representa el tercio a nivel del abultamiento cervical y los dos quintos a nivel del abultamiento lumbar. Su desarrollo, como ya ha hecho notar STILLING, parece, pues, ser proporcional a la importancia de las raíces posteriores correspondientes. Esto se concibe si se tiene en cuenta que la substancia de Rolando encierra, en el seno de la masa neuróglica, varios grupos de células nerviosas, a las que van a parar algunas fibras radiculares posteriores.

β) La *substancia gelatinosa central* (fig. 554) está situada, como indica su nombre, en el mismo centro de la columna gris. Vista en secciones horizontales, rodea el conducto del epéndimo a manera de un anillo. En su parte interna es donde se sitúan las células ependimarias antes descritas, que forman con ella la pared del conducto. La substancia gelatinosa central presenta, como la substancia de Rolando, células nerviosas; pero son en ella extraordinariamente raras y esta región periependimaria está casi exclusivamente constituída por la neuroglia. Las células son en ella notables, si no por su grosor, al menos por la fuerza y la longitud de sus prolongaciones: son las *células-arañas gigantes (Riesenspinnenzellen)* de algunos autores. Sus prolongaciones internas se disponen concéntricamente (fig. 554) al conducto del epéndimo y rodean de este modo el conducto como una especie de collar neuróglico.

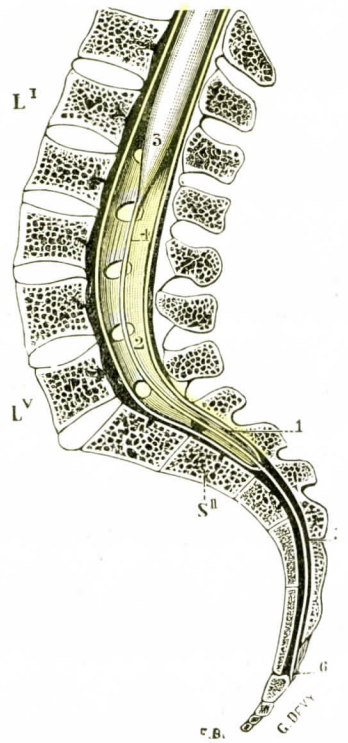

FIG. 556

Sección sagital del conducto raquídeo, para demostrar la extremidad inferior de la medula y el fílum terminale *(semiesquemática).*

LI, LV, primera y quinta vértebras lumbares. — SII, segunda sacra. — 1, duramadre. — 2, fondo de saco dural (los nervios de la cola de caballo han sido levantados).—3, extremidad inferior de la medula. — 4, porción del fílum situada en el interior del fondo de saco. — 5, porción del fílum situada por debajo del fondo de saco y ligamento durococcígeo. — 6, su fijación en el cóccix.

§ 5. — FÍLUM TERMINALE

Hemos visto antes que la medula espinal no se terminaba en realidad en el cono terminal, sino que dicho cono se prolongaba hacia abajo en forma de un delgado filamento que descendía hasta la base del cóccix: éste es el *fílum terminale* o *hilo terminal.*

1.° Situación y dimensiones. — El fílum terminale representa la medula caudal de los animales y se extiende desde el vértice del cono terminal hasta la base del cóccix. Su longitud es, por término medio, de 5 a 6 centímetros en el feto a término y de 22 a 23 centímetros en el adulto. Su diámetro varía de uno a dos milímetros.

2.° Trayecto y división. — Como hemos dicho, el fílum terminale desciende primero entre los nervios de la cola de caballo, en el fondo de saco inferior de la duramadre (fig. 556, 4).

Al llegar al vértice de este fondo de saco, lo atraviesa, o, más exactamente, la meninge fibrosa, hasta entonces separada del fílum por un intervalo, se pega a

él y le acompaña hasta su terminación. Esta prolongación de la duramadre, que forma una vaina al fílum y se adhiere a él íntimamente, es la que constituye el *ligamento coccígeo* o más bien *durococcígeo*.

El fílum presenta, por tanto, dos segmentos: uno superior, libre y flotante en el fondo de saco dural; otro inferior, aprisionado en el espesor del ligamento durococcígeo. LUSCHKA, desde hace mucho tiempo, había distinguido estos dos segmentos con los nombres respectivos de *interno* y *externo*. Estas dos denominaciones es indudable que se prestan a confusión, pues los dos segmentos en cuestión son medios y están incluídos en la duramadre. Nos parece más racional substituir estas dos denominaciones por las de *segmento superior* y *segmento inferior*.

3.° Segmento superior. — El segmento superior del fílum (4) mide, por término medio, 14 centímetros de longitud. Su anchura, medida a 9 centímetros por debajo del cono terminal, es de 90 μ (TOURNEUX).

Histológicamente, este segmento varía mucho según los puntos en que se examina. En su parte superior presenta todavía todos los elementos que hemos visto a nivel del ventrículo de Krause: un conducto central, substancia blanca, una cubierta de la piamadre, una arteria y una vena voluminosas y algunos otros vasos de pequeño calibre. Hacia atrás y a los lados descienden las raíces anterior y posterior del nervio coccígeo y algunos nervios coccígeos accesorios, formando los 32° y 33° pares raquídeos.

A medida que nos alejamos del cono terminal, los elementos medulares se atenúan y aun acaban por desaparecer: el conducto central, a 3 ó 4 centímetros por debajo del vértice del cono; la substancia nerviosa, un poco más abajo, a 7 u 8 centímetros. La porción inferior del segmento interno sólo se halla constituída, por consiguiente por fascículos conjuntivos de dirección longitudinal, sirviendo de substrato a los vasos y nervios precitados.

4.° Segmento inferior. — El segmento inferior del fílum (5) presenta una longitud media de 5 a 6 centímetros. Difiere del segmento superior por su aspecto, que recuerda el de los tendones, y también por su fuerza y resistencia, mucho más considerables. Como se comprende, el segmento inferior debe estos caracteres a la vaina dural, que se ha sumado a sus elementos propios. En el curso de su trayecto se halla fijado a la pared anterior del conducto sacro por delgados tractos, que son la continuación del ligamento sacrodural anterior.

Después, al llegar a la porción inferior del conducto óseo, se termina en cierto número de pequeñas lengüetas divergentes, que van a fijarse, las unas en la primera pieza del cóccix, las otras en la segunda y también en la tercera.

Considerado desde el punto de vista de su estructura, el segmento inferior del fílum presenta todavía en su parte más superior los pequeños cordones nerviosos que constituyen los rudimentos del segundo y tercer nervios coccígeos. Pero estos nervios, completamente desprovistos de funciones, se atenúan poco a poco y desaparecen: el fílum sólo se halla formado entonces por elementos conjuntivos; no es más que una simple formación fibrosa.

Añadiremos que, a 15 milímetros por debajo del fondo de saco dural y en un trayecto de un centímetro aproximadamente, TOURNEUX (1892) ha descrito una especie de tejido eréctil, constituído por fascículos de fibras musculares lisas, de dirección longitudinal, unas veces dispersas y otras agrupadas alrededor de las cavidades vasculares.

§ 6. — VASOS DE LA MEDULA

Consideraremos sucesivamente las arterias, las venas y los linfáticos.

A. — ARTERIAS

Estudiaremos: 1.°, el modo de formación de la red que rodea la medula; 2.°, las numerosas arterias que de esta red penetran en la misma medula.

1.° Red extramedular. — Los orígenes de la red extramedular son múltiples. En un principio existen tantas arterias que penetran en el conducto raquídeo como pares raquídeos hay. Los orígenes vasculares son, pues, segmentarios y dirigidos transversalmente en relación al eje mayor de la medula (fig 557). Algunos de estos orígenes son preponderantes, mientras que otros disminuyen de importancia y hasta desaparecen. Esto es debido al hecho de que las arterias transversales, llegadas a contacto de la medula, se dividen en ramas ascendentes y descendentes que se anastomizan con las ramas homólogas, de modo que constituyen vasos longitudinales. En el curso de su desarrollo, éstos se desenvuelven en igual sentido

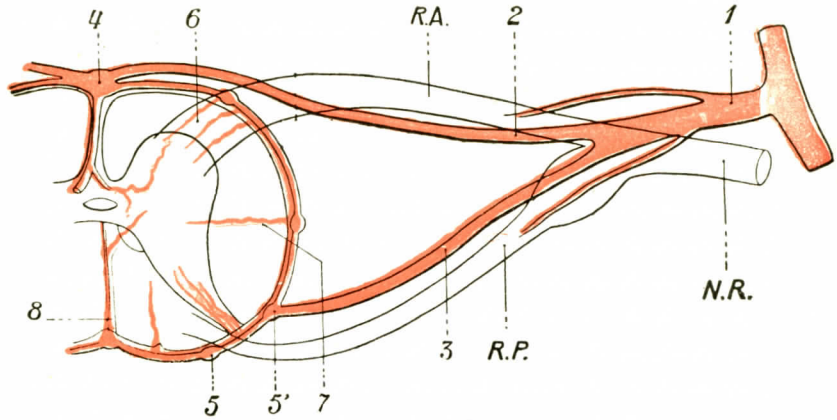

FIG. 557

Vascularización de la medula espinal.
Esquema que muestra la disposición de las arterias radiculares.

N. R., nervio raquídeo. — R. A., raíz anterior. — R. P., raíz posterior.

1, tronco de la arteria radicular. — 2, su rama anterior. — 3, su rama posterior. — 4, arteria espinal anterior. — 5 y 5', arterias espinales posteriores. — 6, ramos que siguen las raíces anteriores. — 7, ramos periféricos. — 8, arterias del surco medio posterior.

que el mismo órgano y llegan a ser los conductos de origen de la red que se desarrolla en la piamadre y de la que parten las arterias terminales.

Otros vasos, que por lo demás tienen la significación general de arterias radiculares, como la arteria vertebral, contribuyen a formar dicha red. Estudiemos ahora la constitución precisa de la red extramedular.

A la constitución de esta red concurren tres órdenes de arterias, a saber: las *arterias espinales anteriores*, las *arterias espinales posteriores* y las *arterias espinales laterales*.

A. ARTERIAS ESPINALES ANTERIORES. — Las dos arterias espinales anteriores (figura 558), una derecha y otra izquierda, se desprenden de las vertebrales algo por detrás del punto en que estas arterias se reúnen para formar el tronco basilar.

Desde aquí se dirigen hacia el bulbo y se fusionan muy pronto en la línea media para constituir el *tronco espinal anterior*. Este tronco sigue de arriba abajo el surco medio anterior y termina, de ordinario, a nivel del quinto par cervical. Debajo de este punto, el tronco espinal anterior es continuado por un tronco análogo que depende de las arterias espinales laterales (véase más adelante). Se observa con frecuencia que el tronco espinal anterior, en el curso de su trayecto, se divide una o varias veces en dos ramas laterales que, después de cierto recorrido, se reúnen de nuevo, formando así (fig. 558), por delante del surco medio anterior, una serie de elipses vasculares superpuestas.

B. ARTERIAS ESPINALES POSTERIORES. — Las dos arterias espinales posteriores (figura 559), una derecha y otra izquierda, nacen de las vertebrales algo por detrás de las precedentes y alcanzan inmediatamente la cara posterior del bulbo y de la medula, situándose a cada lado del surco medio posterior. Cada una de ellas se divide muy pronto en dos ramas: una interna, en el fascículo de Burdach por dentro de las raíces posteriores; otra externa, por fuera de estas mismas raíces. Estas dos ramas se dirigen verticalmente hacia abajo, paralelamente al surco medio posterior, y terminan, como las espinales anteriores, en la parte inferior de la medula cervical.

Más abajo son reemplazadas por arterias de igual calibre y de igual dirección, suministradas por las espinales laterales.

C. ARTERIAS ESPINALES LATERALES O ARTERIAS RADICULARES — Las arterias espinales laterales (figs. 558, 559 y 560), así llamadas porque penetran en la medula por sus lados, tienen orígenes muy diversos. Se les aplica también el calificativo de *radiculares* por cuanto la mayoría de ellas nacen de las arterias que siguen las raíces raquídeas para penetrar en el conducto vertebral (fig. 560).

a) *Origen.* — Nacen: *en el cuello*, de la vertebral y de la cervical ascendente; *en el tórax*, de las arterias intercostales; *en los lomos*, de las arterias lumbares; *en la pelvis*, de las arterias sacras.

b) *Modo de distribución.* — Cada una de estas arterias

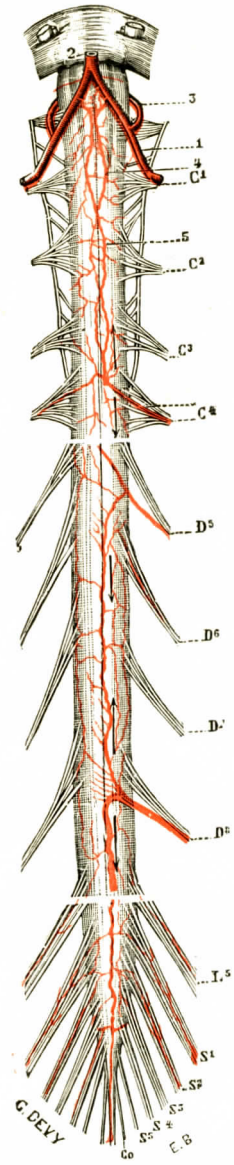

FIG. 558

Circulación arterial de la medula, cara anterior (según ADAMKIEWICZ).

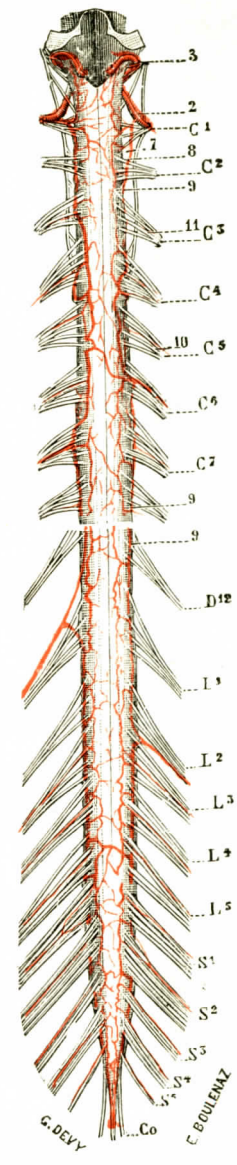

FIG. 559

Circulación arterial de la medula, cara posterior (según ADAMKIEWICZ).

1, arteria vertebral. — 2, arteria vertebral y tronco basilar. — 3, arteria cerebelosa posterior e inferior. — 4, arteria espinal anterior. — 5, la misma, anastomizándose con el ramo ascendente de la arteria espinal lateral, 6. — 7, arteria espinal posterior, con 8, su rama externa; 9, su rama interna. — 10, 11, dos arterias espinales laterales, siguiendo el trayecto de las raíces posteriores.
(Las letras mayúsculos C, D, L y S designan los pares nerviosos cervicales, dorsales, lumbares y sacros; Co, par coccígeo.)

se introduce en el agujero de conjunción con el nervio raquídeo correspondiente, y, cuando éste se divide en sus dos raíces, la arteria se divide a su vez en dos ramas que siguen: una la raíz anterior, para ir al surco medio anterior; otra la raíz posterior, para alcanzar el surco colateral posterior.

α) La *primera*, llegada a la línea media, se bifurca en **T** y suministra dos ramos: un *ramo ascendente*, que se anastomiza por inosculación con el ramo descendente de la arteria similar situada encima; un *ramo descendente*, que se anastomiza del mismo modo con el ramo ascendente de la arteria similar situada debajo (figura 560).

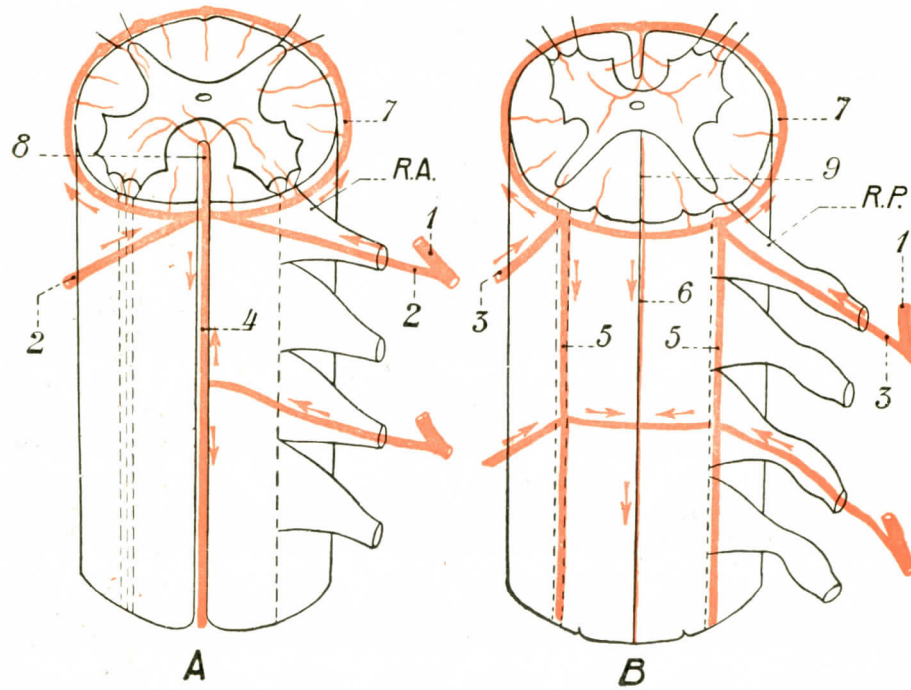

FIG. 560

Esquema de la vascularización arterial de la medula espinal.

A, cara anterior. — B, cara posterior. — R.A., raíz anterior. — R. P., raíz posterior.

1, 1, tronco de las arterias radiculares. — 2, 2, arteria radicular anterior. — 3, 3, arteria radicular posterior. — 4, arteria espinal anterior. — 5, 5, arterias espinales posteriores. — 6, arteria espinal posterior mediana. — 7, anastomosis transversal entre la espinal anterior y las espinales posteriores. — 8, arteria mediana anterior. — 9, arteria mediana posterior.

β) La *segunda*, es decir, la que sigue la raíz posterior, se divide asimismo, a nivel del surco colateral, en ramos ascendentes y ramos descendentes: *ramos ascendentes*, que se anastomizan con los ramos descendentes de la arteria similar que está situada encima; *ramos descendentes*, que se unen a los ramos ascendentes de la arteria similar situada debajo. El modo de bifurcación de la rama arterial que sigue la raíz posterior es sumamente variable: unas veces existen dos ramos ascendentes y dos descendentes, que se dirigen, uno (el interno) hacia dentro de las raíces y otro (el externo) hacia fuera de estas mismas raíces; otras veces sólo existe un ramo ascendente y otro descendente, y en este caso se halla situado por dentro de los fascículos radiculares y, por consiguiente, en el fascículo de Burdach.

Conviene añadir que, cuando los ramos son dobles, el interno es generalmente más voluminoso que el externo.

Como se ve por esta descripción, por desgracia demasiado esquemática, las ramas anteriores de las arterias espinales laterales forman delante de la medula un tronco medio, continuación del tronco espinal anterior, agotado ya en la región cervical. Las ramas posteriores, a su vez, reemplazan y continúan, por debajo de la medula cervical, a las arterias espinales posteriores, nacidas de las arterias vertebrales (fig 559).

c) *Número.* — Las arterias espinales laterales son muy variables en número.

α) *Por delante*, en las raíces anteriores, existe a uno u otro lado, un solo ramo por cada tres o cuatro pares nerviosos (ADAMKIEWICZ). El número total de estos ramos varía de tres a diez en toda la altura de la medula. Se encuentra uno, generalmente a nivel del décimo o del undécimo par dorsal, mucho más voluminoso que los otros, que riega la medula en una extensión de 14 a 15 centímetros: es la *gran arteria espinal* de ADAMKIEWICZ. Es más frecuente a la izquierda que a la derecha.

β) *Por detrás*, en las raíces posteriores, las ramas arteriales destinadas a la medula son algo más numerosas: se cuentan, por término medio, dos por cada tres pares nerviosos, o sea un total de quince a veinte para toda la medula. En cambio, son generalmente más delgadas que las anteriores y se encuentran siempre algunas que desaparecen en la raíz sin llegar hasta la medula.

D. CÍRCULO PERIMEDULAR. RED DE LA PÍAMADRE. — Cualesquiera que sean el número y volumen de los ramos anastomóticos suministrados por las arterias espinales laterales, la medula es recorrida de arriba abajo por cinco y algunas veces por seis columnas arteriales (fig. 557): una *anterior*, que ocupa el surco medio anterior, y cuatro *posteriores* (dos a la derecha y dos a la izquierda), que, a cada lado de la línea media, marchan a lo largo del surco colateral posterior. Estas últimas, frecuentemente anastomizadas entre sí, forman, a lo largo de las raíces posteriores, una verdadera red, la *red radicular posterior*.

Estas dos redes radiculares posteriores, la derecha y la izquierda, se hallan unidas entre sí por anastomosis transversales, que cruzan el surco medio posterior. Por otra parte, cada una de ellas se pone en relación con el tronco espinal anterior por ramas, igualmente horizontales, que marchan entre los dos órdenes de raíces y se designan por esta razón con el nombre de *anastomosis interradiculares*. Resulta de semejante disposición que, en una sección transversal (figs. 557 y 560), la medula está rodeada de un círculo arterial completo.

De este círculo, *círculo perimedular*, parten las numerosas arterias destinadas al interior de la medula.

Las tres arterias espinales y este círculo perimedular están contenidos en la piamadre. Las anastomosis que hemos descrito crean, pues, una red intraespinal de mallas alargadas y dispuestas en escala en la cara posterior de la medula.

2.° Arterias intramedulares. — Con DURET, dividiremos las arterias intramedulares en tres grupos (fig. 560): *arterias medias*, *arterias radiculares* y *arterias periféricas*.

A. ARTERIAS MEDIAS. — Las arterias medias, así llamadas porque penetran en los surcos medios, se distinguen en anteriores y posteriores.

a) *Arterias medias anteriores.* — Las arterias medias anteriores (*arterias centrales* de KADYI), llamadas también *surcocomisurales*, recorren de delante atrás el surco medio anterior (fig. 560), emitiendo cierto número de ramos colaterales para el fascículo piramidal directo. Cuando llegan al fondo del surco, se inclinan hacia

fuera, unas a la derecha y otras a la izquierda, y penetran en la mitad de la medula a que están destinadas. Esta es, según KADYI, la disposición ordinaria. Mas rara vez, como ha visto ADAMKIEWICZ, se dividen en dos ramas divergentes, derecha e izquierda, que penetran cada una en la mitad de la medula correspondiente. Como lo ha demostrado bien LARUELLE, «las arborizaciones de la surcocomisural no se extienden solamente en transversas, sino en altura y en un largo recorrido. Así se puede seguir un sistema de arteriolas longitudinales, que corren paralelamente al conducto central».

Llegadas las arterias medias anteriores a la medula, dan algunos ramúsculos en la parte anterior de la comisura (substancia blanca y substancia gris), y

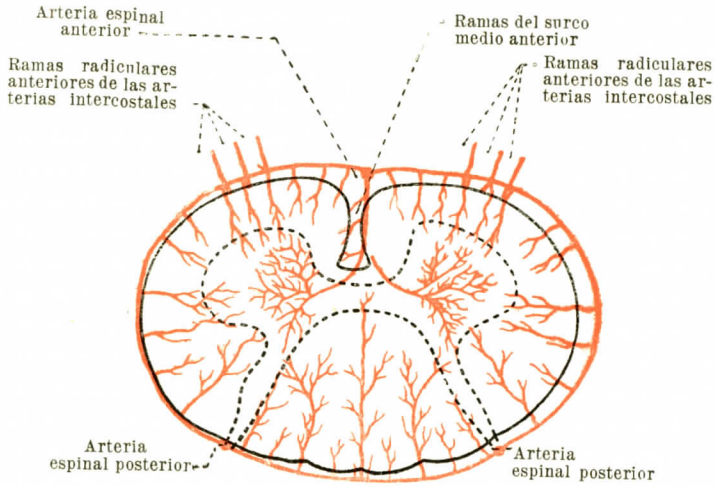

FIG. 560 *bis*

Esquema del trayecto y de la distribución de las arterias terminales de la medula (PURVES-STEWART, según VAN GEHUCHTEN).

terminan suministrando cada una esquemáticamente tres órdenes de ramos, a saber: 1.°, un *ramo recurrente*, que se dirige a la parte interna de las astas anteriores; 2.°, un *ramo posterior*, destinado a la base de las astas posteriores y principalmente a la columna de Clarke *(arteria de la columna de Clarke)*; 3.°, *ramos verticales*, unos ascendentes, otros descendentes. Como se ve, las ramas de las arterias medias anteriores son principalmente *arterias centrales:* se escalonan de arriba abajo en toda la altura de la medula.

b) *Arterias medias posteriores.* — Las arterias medias posteriores (fig 557) marchan de atrás a delante a lo largo del tabique medio posterior, emiten durante su curso algunos ramos finos para la parte interna de los fascículos de Goll, envían uno o dos ramúsculos a la parte interna de la columna de Clarke y van, por último, a terminar en la comisura gris, detrás del conducto del epéndimo. Son principalmente arterias periféricas.

B. RAMAS RADICULARES. — Se dividen en anteriores y posteriores:

a) *Ramas radiculares anteriores.* — Las ramas radiculares anteriores (figuras 557 y 560 A) se distribuyen por la cabeza del asta anterior.

b) *Ramas radiculares posteriores.* — Las arterias radiculares posteriores (figuras 557 y 560 B) tienen un trayecto mucho más complejo. Suministran tres grupos de ramos (DURET) que están situados: unos en medio de los fascículos radiculares,

son los *ramos medios;* los otros por dentro o por fuera de estos mismos fascículos, son los *ramos internos* y los *ramos externos*. Los *ramos medios* se distribuyen en la substancia gelatinosa y en el asta posterior que la sigue. Los *ramos externos* rodean por fuera la substancia gelatinosa y se resuelven en finos ramúsculos en la parte externa del asta correspondiente. Los *ramos internos*, en fin, penetran de lleno en el fascículo de Burdach y allí terminan en gran parte.

C. ARTERIAS PERIFÉRICAS. — Con el nombre de *arterias periféricas* designaremos, con DURET, todas las arterias que penetran en la medula por puntos distintos de los que acabamos de indicar. Se cuentan ordinariamente de ocho a diez en una sección transversal de la medula. Existen constantemente una o dos en el tabique neuróglico que separa el fascículo de Goll del fascículo de Burdach: son las *arterias interfuniculares* de ADAMKIEWICZ. Las arterias periféricas corren de fuera *a dentro en* sentido radiado. Dichas arterias están principalmente destinadas a la substancia blanca.

3.° Caracteres generales de la circulación arterial. — La circulación arterial de la medula forma un sistema continuo con el sistema arterial del cerebro. A pesar de sus orígenes múltiples, cuya disposición es superpuesta y segmentaria, esta circulación se resuelve en la piamadre en una red anastomótica que uniformiza, de arriba abajo de la medula, el caudal circulatorio. Esta red pial desempeña en cierto modo el papel de un reservorio de repartición. Así se realiza un caudal vascular fisiológicamente homogéneo que anula la desigualdad de distribución que sería la consecuencia del dispositivo segmentario y heterógeno original.

Una cuestión extremadamente importante es la de las redes capilares y de las anastomosis en el interior de la substancia nerviosa.

Según KADYI y CHARPY, todas las arterias son terminales en el sentido en que lo entendía COHNHEIM: no se anastomizan entre sí; las arterias centrales son independientes de las arterias periféricas. Así los centros nerviosos se caracterizan desde el punto de vista vascular por el siguiente dispositivo: *en el exterior todo comunica, en el interior nada comunica* (CHARPY y WEBER).

Esta afirmación es demasiado absoluta para la medula. Así es que en la columna de Clarke, ADAMKIEWICZ ha descrito una red capilar extremadamente fina. Así ocurriría en los cuernos posteriores y en la región de la comisura gris, en que las ramas de las arterias centrales se anastomizan entre sí en sentido vertical. Los cortes longitudinales de la medula han mostrado a LARUELLE que «las arteriolas paralelas al conducto central no son terminales y parecen establecer una solidaridad vascular entre varios segmentos. Además, en las columnas celulares de tipo longitudinal, especialmente las columnas centrales, los vasos tienen una dirección longitudinal y se extienden a distancia en la columna. De ello resulta que una obstrucción vascular a una altura determinada puede crear un estado de isquemia de una columna celular en varios segmentos. Esta particularidad permite comprender la extensión en altura de ciertas lesiones».

¿Es posible dividir la medula en sectores vasculares?

En general, cada región deriva su vascularización de varios orígenes: así, la columna de Clarke toma sus arterias de tres orígenes diferentes, el cuerno posterior está irrigado por las arterias periféricas en su cabeza y por las arterias centrales en su base. Sin embargo, el *cuerno lateral*, centro principal de la medula vegetativa, tiene una vascularización propia (LARUELLE). Si se quieren condensar los datos actuales en una fórmula simple y esquemática, se puede decir: *en la substancia gris, el territorio de las arterias centrales es motor; en la substancia blanca, el territorio de las arterias periféricas es sensitivo.* Por último, fenómeno importante. el *territorio de una arteria central es más extenso que el de una arteria periférica:*

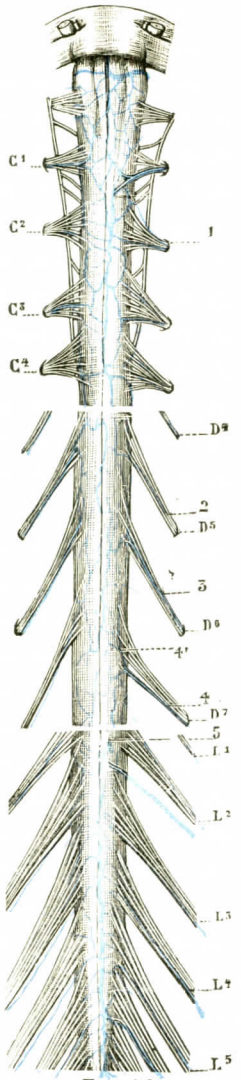

FIG. 561

Circulación arterial de la medula, cara anterior (según ADAMKIEWICZ).

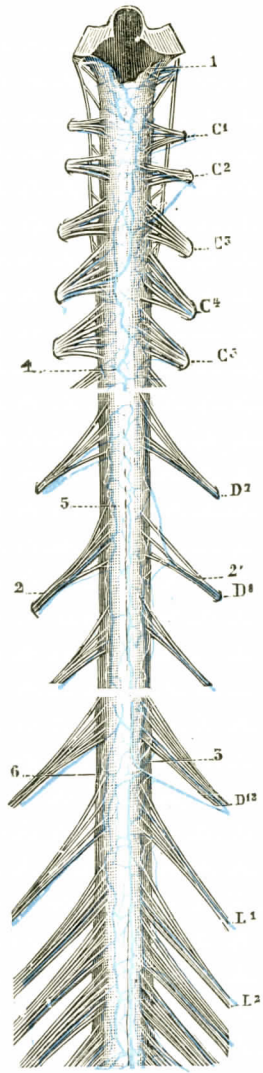

FIG. 562

Circulación arterial de la medula, cara posterior (según ADAMKIEWICZ).

FIG. 561. — 1, 2, 3, ramos radiculares que siguen el trayecto de las raíces anteriores. — 4, otro ramo radicular correspondiente a la séptima dorsal, con 4', su ramo de bifurcación superior. — 5, vena media anterior.

FIG. 562. — 1, venas del bulbo. — 2, 2', venas radiculares que siguen el trayecto de las raíces posteriores. — 3, rama superior de bifurcación de la vena radicular correspondiente a la 12.ª dorsal.—4, vena media posterior. — 5, 6, venas longitudinales que siguen a las raíces posteriores.

(Las letras mayúsculas C, D y L indican los pares nerviosos cervicales, dorsales y lumbares.)

la embolia o la trombosis de un vaso central ocasionará, pues, una lesión más extensa que la de un vaso periférico.

De estas consideraciones resulta que los territorios vasculares de la medula están dispuestos en el sentido longitudinal, pero irregularmente, interpenetrándose en el sentido de la altura y en el de la anchura. Además, los diferentes segmentos de la medula presentan variaciones en la abundancia de la irrigación: así los engrosamientos cervical y lumbar tienen arterias más numerosas y más voluminosas que en la región dorsal.

KADYI ha señalado la existencia, entre las arterias y las venas de la medula espinal, de conductos de comunicación mucho más voluminosos que los capilares. ¿Son conductos análogos a los descritos por SUCQUET con el nombre de *conductos derivativos*? STERZI, por su parte, ha encontrado, en la medula de las aves, arteriolas que se continuaban directamente con venas pequeñas.

B. — VENAS

De las redes capilares de la medula parten venillas, las cuales, al reunirse, forman venas, las *venas medulares*. Las estudiaremos sucesivamente: 1.°, en la misma medula, *venas intramedulares;* 2.°, en la superficie de la medula, *venas perimedulares*. Describiremos, finalmente, con el nombre de *vías eferentes*, las venas que, desde la red perimedular, se dirigen a las redes extrarraquídeas.

1.° Venas intramedulares. — Las venas medulares nacen en la substancia gris y en la substancia blanca. Desde su origen, un trayecto radiado las conduce a la superficie del órgano, donde llegan por los puntos más diversos.

a) Las unas salen por el surco medio anterior o por el surco medio posterior: éstas son las *venas medias anteriores* y las *venas medias posteriores;*

b) Las otras salen a nivel de las emergencias de las raíces anteriores y de las raíces posteriores: son las *venas radiculares anteriores* y las *venas radiculares posteriores*, que corresponden asimismo a las arterias del mismo nombre;

c) Existen, por último, gran número que desembocan en la superficie de la medula en otros puntos que los señalados anteriormente: las designaremos con el nombre colectivo de *venas periféricas*. Corresponden también a las arterias del mismo nombre.

2.° Venas perimedulares. — Llegadas a la superficie de la medula, las venas medulares se anastomizan en una vasta red, la *red perimedular*. Las venas que la constituyen, variables en su dirección y en su volumen, se condensan en seis conductos longitudinales, que distinguiremos en anteriores y posteriores

a) De los tres conductos anteriores, uno sigue el surco medio anterior: es la *vena media anterior*. Los otros dos, más pequeños, siguen la emergencia de las raíces anteriores: son las *venas laterales anteriores*.

b) Los tres conductos posteriores presentan una disposición análoga: uno de ellos, la *vena media posterior*, ocupa la línea media, o, si se quiere, el surco medio posterior. Los otros dos, las *venas laterales posteriores*, se hallan a lo largo de la línea de emergencia de las raíces posteriores.

3.° Vías eferentes. — Las venas eferentes de la red perimedular se dirigen hacia los agujeros de conjunción, siguiendo, las unas las raíces anteriores, las otras las raíces posteriores de los nervios raquídeos. Aquí, como para las arterias, todas las raíces no van acompañadas por venas; se cuentan, por regla general, una vena eferente para dos raíces, algunas veces una sola vena para tres raíces.

Estas venas eferentes son de dimensiones variables, las unas voluminosas, las otras minúsculas. La observación demuestra respecto a este particular, de una parte, que las que acompañan a las raíces posteriores están más desarrolladas que las que siguen a las raíces anteriores, y por otra, que en las raíces de los nervios lumbares es donde presentan su máximo desarrollo.

En los agujeros de conjunción, las venas eferentes de la red perimedular van a abrirse en las grandes venas que ocupan estos agujeros *(venas de conjunción)* y, por su mediación, en las venas extrarraquídeas: *en el cuello*, en las venas vertebrales; *en el dorso*, en las venas intercostales; en *los lomos*, en las venas lumbares; *en la pelvis*, en las venas sacras laterales.

C. — Vías linfáticas

La medula espinal, como las demás porciones del mielencéfalo, se halla enteramente desprovista de conductos linfáticos verdaderos. La linfa marcha en ella, de una parte, por los intersticios que separan unos de otros los diferentes elementos histológicos; de otra parte, por un sistema de conductos especiales que, con el nombre de *vainas perivasculares*, se disponen alrededor de las arterias. Estas vías linfáticas han sido ya descritas al hablar de los centros nerviosos en general.

Hay que considerar estas vainas vasculares como afluentes de los espacios subaracnoideos, espacios ocupados por el líquido céfalorraquídeo. Según Sicard y Cathelin, por estas vainas se efectuaría el derrame del líquido céfalorraquídeo hacia los linfáticos del organismo. A la sifilización del sistema linfático posterior de la medula atribuyen P. Marie y Guillain las lesiones centrales de la tabes.

§ 7. — Valor funcional de los diferentes elementos de la medula

Por las células que contiene en su substancia gris, la medula puede considerarse como un centro nervioso con actividad propia; por las fibras que de ella emanan o a ella acuden, puede considerarse como un órgano de transmisión de excitaciones, ora hacia los centros superiores, ora hacia los nervios periféricos.

A. — La medula es un órgano de transmisión

Los cordones blancos medulares contienen las dos grandes vías motora y sensitiva.

1.° Vías intramedulares de la movilidad. — Estas vías intramedulares pueden dividirse en dos grupos: las vías de la movilidad voluntaria, las vías de los reflejos.

a) *Movilidad voluntaria.* — La movilidad voluntaria comprende dos neuronas (fig. 563). Denominaremos la primera *neurona superior* o *cerebral.* Parte de las células piramidales de la corteza cerebral y termina en las células radiculares de los cuernos anteriores de la medula, siguiendo el fascículo piramidal directo o el fascículo piramidal cruzado. Pero, como hemos visto, todas las fibras nacen de la corteza cerebral de un lado y terminan en el cuerno anterior del lado opuesto: la *vía motora voluntaria formada por la primera neurona es cruzada, con excepción de algunas raras fibras homolaterales.* La neurona inferior o periférica parte de las células radiculares y termina en los músculos, tomando el trayecto de los nervios raquídeos. La medula espinal contiene, pues, la terminación de la primera neurona voluntaria y el origen de la segunda

b) *Otras vías motoras. Vía motora extrapiramidal.* — Junto a las fibras motoras de la vía piramidal voluntaria, hay otras que no forman parte de las vías de transmisión de los actos voluntarios, sino que pertenecen a arcos reflejos muy alargados, de curso grande, podríamos decir. Los orígenes y trayectos de estas fibras, que estudiaremos en detalle más tarde, son múltiples, pero pueden agruparse, sin embargo, en dos grandes vías. La primera nace en el córtex cerebral y llega, por una primera neurona, a la protuberancia (núcleo del puente); se continúa por una segunda neurona hasta la corteza cerebelosa, por una tercera en un núcleo del cerebelo (oliva cerebelosa), por una cuarta en el pedúnculo cerebral (núcleo rojo), de donde parte, por último, la quinta y última neurona con destino a la medula (neurona rubroespinal). Se puede denominar esta vía la *vía motriz córticocerebeloespinal.* Se le pueden referir las fibras que unen el núcleo del nervio vestibular con la medula (fascículo vestíbuloespinal).

La segunda vía se origina principalmente: 1.°, en el cuerpo estriado, que está unido indirectamente a la corteza cerebral y a centros sensitivos (tálamo óptico); 2.°, en la región subtalámica. Llega al pedúnculo, donde encuentra el núcleo rojo, y sus fibras descienden a la medula siguiendo igualmente el fascículo rubroespinal.

En resumen, en la medula terminan *tres vías motoras:* una, *córticomedular,* está destinada a los actos motores voluntarios y constituye la vía denominada *piramidal* o *peduncular;* las otras dos, *córticocerebelorrubroespinal* y *estrioespinal,* están excluídas de los fenómenos psíquicos e intervienen en la regulación del tono muscular, en la coordinación de los movimientos, en su sinergia y su automatismo, por consiguiente en la estática y en el equilibrio del cuerpo inmóvil o en movimiento.

Todas estas fibras descendentes, cuyos lugares de paso hemos visto al estudiar la substancia blanca, terminan en las células radiculares del cuerpo anterior.

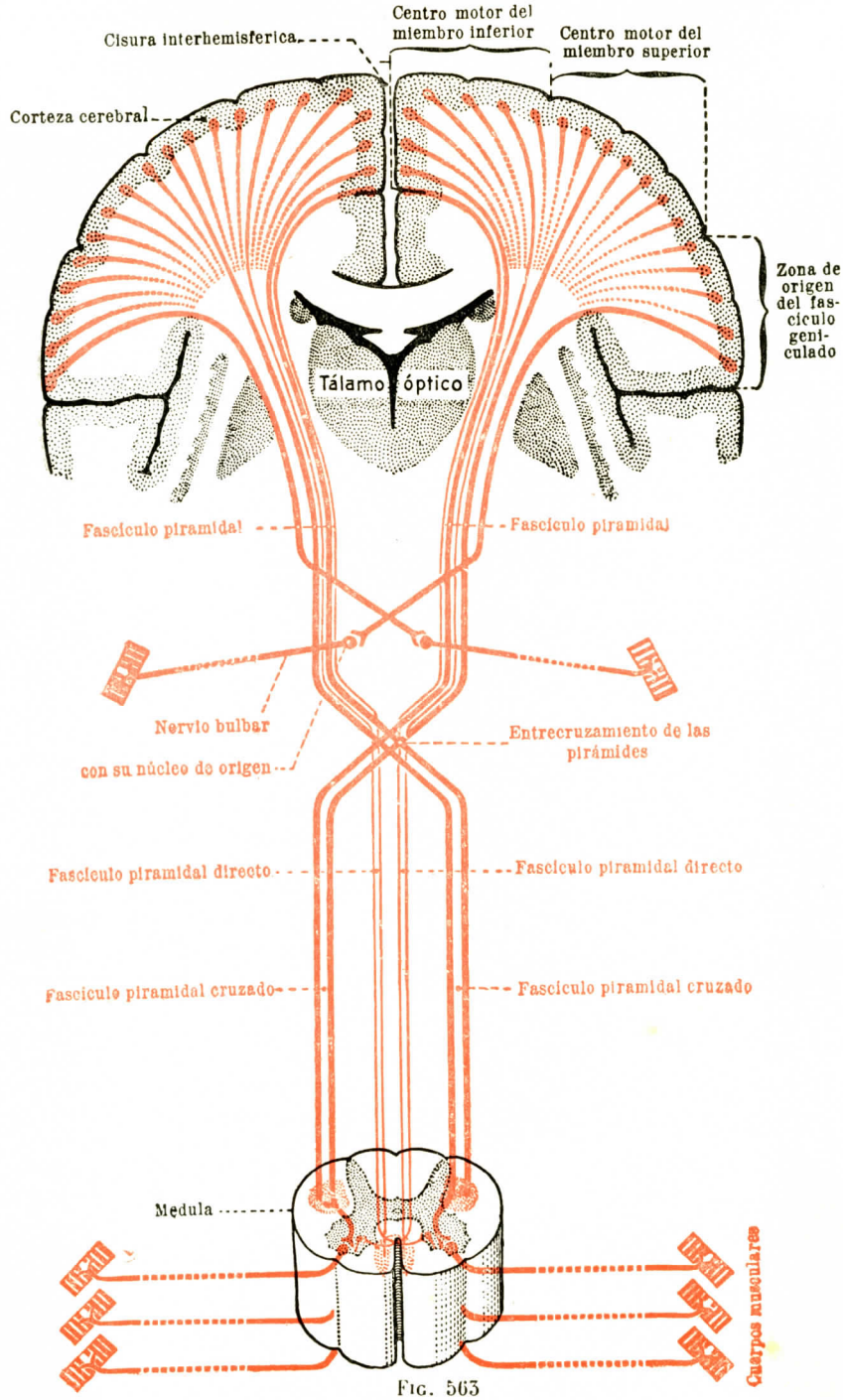

FIG. 563

Vía motora principal o córticobulboespinal.

(Las fibras homolaterales no se han representado.)

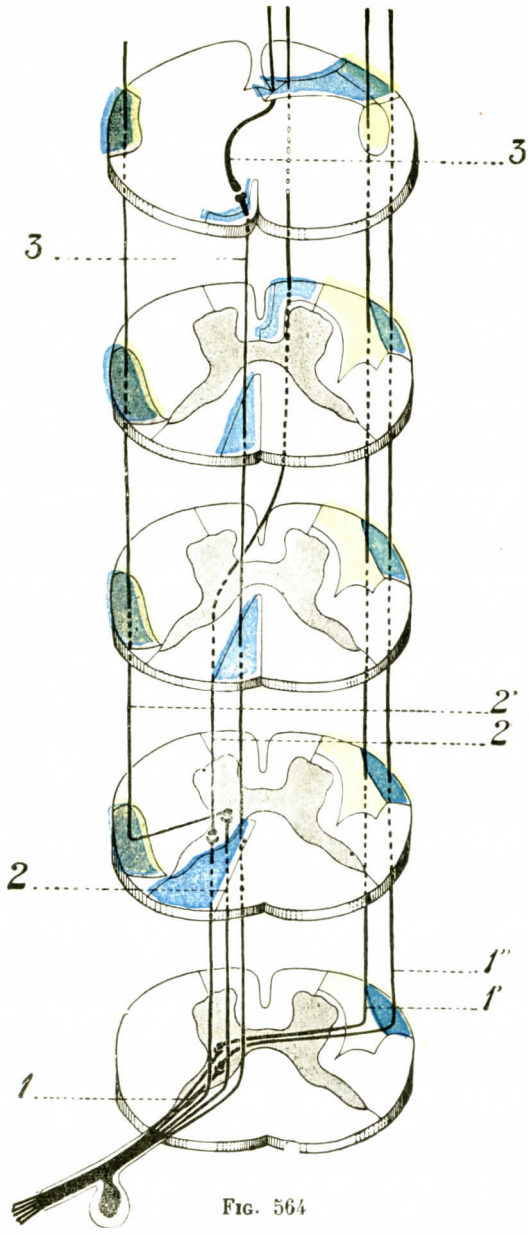

FIG. 564

Esquema de las vías de la sensibilidad intramedular.

Abajo, primera neurona sensitiva, con 1, fibra radicular corta. — 2, fibras radiculares medianas. — 3, fibras radiculares largas.

Segunda neurona sensitiva: contingente medular con destino al tronco cerebral: 1', segmento posterior del fascículo ánterolateral ascendente. — 2'', segmento anterior del fascículo ánterolateral ascendente con destino cerebeloso. — 1'', fascículo de Gowers. — 2', fascículo cerebeloso directo.

Contingente bulbar: 3', fibras del núcleo de Goll y de Burdach.

Estas se hallan, pues, en relación: 1.°, con todas las vías motoras que proceden de centros más elevados; 2.°, con las colaterales de las fibras radiculares posteriores. Así constituyen, por una parte, las vías motoras descendentes, y por otra parte, los arcos reflejos medulares.

Por terminar, señalemos que habría, según VAN GEHUCHTEN, fibras córticoespinales que tendrían una acción inhibidora de los reflejos tendinosos y del tono muscular. Serían, pues, la vía descendente de un reflejo nacido en la medula y su punto culminante estaría en la corteza cerebral.

2.° Vías intramedulares de la sensibilidad. — La medula contiene la terminación de la primera neurona sensitiva y una parte de la segunda neurona sensitiva.

a) *Primera neurona sensitiva.* — La célula de esta neurona se encuentra en el ganglio espinal. El cilindroeje penetra en la medula por la raíz posterior y se divide en dos ramas, ascendente y descendente, que constituyen una parte de los cordones posteriores de la medula. Así es como las ramas descendentes cortas penetran rápidamente en el cuerno posterior, mientras que las medianas y más largas entran en la constitución de la zona cornucomisural, de la vírgula de Schultze, de la cintilla de Hoche, del centro oval de Flechsig y del triángulo de Gombault y Philippe. Las ramas ascendentes largas constituyen la mayor parte de los cordones posteriores y terminan en los núcleos de Goll y de Burdach, situados en el bulbo. Las ramas ascendentes cortas y medianas se ponen en relación con los elementos de la substancia gris que constituyen con sus prolongaciones la *segunda neurona sensitiva*.

b) *Contingente medular de la segunda neurona sensitiva* (fig. 564). — Algunas fibras de la segunda neurona sensitiva terminan en el encéfalo, otras en el cerebelo.

α) *Vías sensitivas secundarias encefálicas.* — Las fibras ascendentes del cordón ánterolateral enlazan la medula a la formación reticulada de la calota *bulbo*protuberancial; no llegan, pues, directamente al tálamo óptico. Recordemos que estas fibras nacen de las células cordonales de la base del cuerno posterior. Las que se articulan con las fibras cortas de la primera neurona sensitiva van a situarse en el segmento posterior del fascículo ánterolateral, mientras que las que se articulan con las fibras medianas están situadas en el segmento anterior del

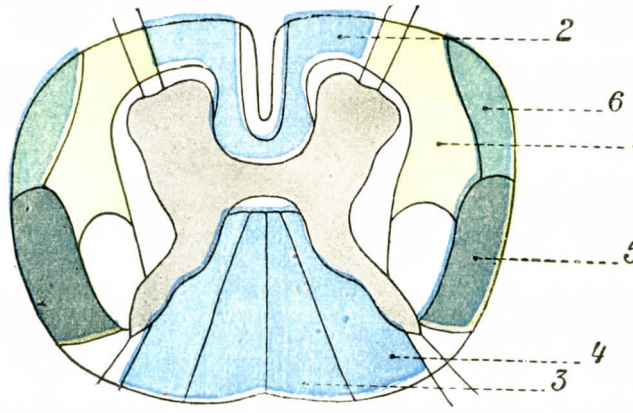

FIG. 565

Sistematización de las fibras de la sensibilidad en la medula.

1, segmento posterior del fascículo ánterolateral ascendente (dolor y temperatura). — 2, segmento anterior del fascículo ánterolateral ascendente (tacto, noción de lugar). — 3, cordón de Goll (sensibilidad profunda consciente, percepción estereognóstica). — 4, cordón de Burdach (tacto, noción de lugar). — 5, fascículo cerebeloso directo (sensibilidad profunda inconsciente). — 6, fascículo de Gowers (sensibilidad al calor y al dolor: vía indirecta).

mismo fascículo (DÉJERINE). En esta segunda neurona medular distinguiremos, pues, fibras espinoespinales, espinorreticulares, espinobulbares y espinopedunculares. Algunas fibras, sin embargo, excederían del pedúnculo cerebral y terminarían en el tálamo óptico, al que llegarían por medio del tubérculo cuadrigémino posterior (LONG, 1914).

β) *Vías sensitivas secundarias cerebelosas.* — El contingente cerebeloso comprende dos fascículos ascendentes: 1.°, el *fascículo cerebeloso directo*, que nace de las células de la columna de Clarke, células en relación con las fibras radiculares medias ascendentes de la primera neurona sensitiva. Este fascículo termina en el vermis cerebeloso después de haber pasado por el pedúnculo cerebeloso inferior (véase este órgano); 2.°, el *fascículo de Gowers*, que nace de las células de la zona intermedia, células en relación con las fibras cortas de la primera neurona. Termina en el vermis pasando por la proximidad del pedúnculo cerebeloso superior.

c) *Sistematización de la sensibilidad en la medula espinal.* — Se sabe que las fibras sensitivas de las raíces posteriores transmiten a la medula dos categorías diferentes de impresiones: las impresiones de sensibilidad superficial (tacto, dolor y temperatura) y las impresiones de sensibilidad profunda. Estas nacen en los músculos, tendones, huesos y articulaciones; son conscientes o inconscientes; desempeñan un papel importante en la coordinación de los movimientos, en las sensaciones de peso, etc.

Según los trabajos de DÉJERINE y de sus discípulos, a continuación igualmente de las cordotomías practicadas en el hombre por ROBINEAU y SICARD, cordotomías que tienen el valor de verdaderos experimentos, se puede admitir (figura 565):

1.° *Que las impresiones dolorosas y térmicas* llegan a la medula por fibras radiculares cortas. Las segundas neuronas que las continúan se entrecruzan inmediatamente en la línea media y pasan al segmento posterior del fascículo ánterolateral ascendente. El entrecruzamiento se efectúa en el mismo plano horizontal de su penetración.

2.° Las *impresiones táctiles superficiales* suben por las fibras radiculares medias. Las segundas neuronas que las continúan se entrecruzan a diferentes alturas para pasar al segmento anterior del fascículo ánterolateral ascendente. Como el entrecruzamiento y el trayecto en la substancia gris se escalonan en una altura de 4 a 5 segmentos medulares, sería precisa, por consiguiente, una lesión extensa para producir trastornos de este modo de sensibilidad.

3.° Las *impresiones de la sensibilidad profunda consciente* llegan por las fibras radiculares largas a los cordones de Goll y de Burdach y permanecen homolaterales hasta el bulbo. Las fibras de la sensibilidad profunda inconsciente siguen la vía del fascículo cerebeloso directo y el fascículo de Gowers (DÉJERINE, ROBINEAU y SICARD).

Este esquema general que acabamos de exponer permite comprender la disociación de los diversos trastornos de la sensibilidad; permite también el diagnóstico topográfico en altura, en anchura y en profundidad de las lesiones medulares (síndrome de Brown-Séquard, disociación siringomiélica de la sensibilidad).

B. — LA MEDULA ES UN CENTRO NERVIOSO. — ARQUITECTONÍA MEDULAR

1.° Centros motores. — Desde el descubrimiento de las células motoras agrupadas en masas, los autores se han preguntado a qué correspondían estos grupos celulares de los cuernos anteriores.

Se han emitido varias opiniones:

a) Según SANO, cada músculo está inervado por fibras que proceden de núcleos medulares de los que parten grupos de neuronas perfectamente definidas y distintas *(teoría muscular)*.

b) Según MARINESCO, las columnas celulares del cuerno anterior representarían los centros de origen de los nervios periféricos (nervios mediano, cubital, etcétera) *(teoría nerviosa)*.

c) VAN GEHUCHTEN pretende que las localizaciones motoras son segmentarias. En los engrosamientos cervical y lumbar las columnas celulares más externas y más inferiores dan origen a las neuronas de los músculos de las extremidades de los miembros. Por el contrario, las columnas más elevadas y más internas corresponden a los músculos de la cintura *(teoría segmentaria)*.

d) PARHON, GOLDSTEIN creen que, en la columna medular que representa la inervación de todos los músculos de un segmento de miembro, se pueden distinguir núcleos correspondientes a grupos musculares destinados a las mismas funciones, como la flexión, la extensión, etc. *(teoría funcional)*.

e) Y, BERTRAND y VAN BOGAERT sostienen que los núcleos de los cuernos anteriores no representan ni una función, ni un segmento, ni un músculo. Su topografía, como dice SHERRINGTON, estaría ligada íntimamente al metamerismo de la estructura neuromuscular. Los grupos celulares son polimusculares y es imposible anatómicamente atribuir con precisión una significación funcional a un grupo de células radiculares.

Las leyes de BIKELS determinan, sin embargo, localizaciones motoras en el cuerno anterior: los centros de los músculos proximales son anteriores, los de los músculos distales son posteriores; los músculos ventrales corresponden a grupos medioposteriores; los músculos dorsales, a grupos láteroanteriores.

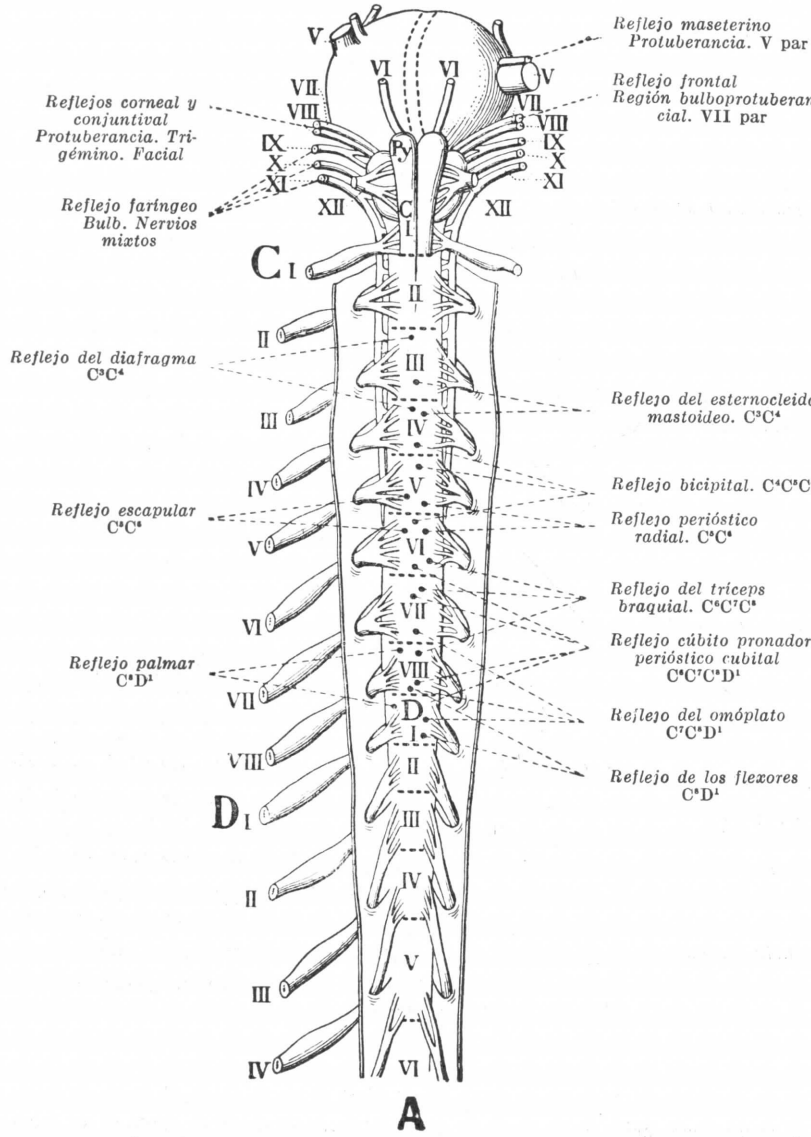

FIG. 566 A

Esquema de las localizaciones de los centros medulares de los reflejos cutáneos (a la izquierda) y de los reflejos tendinosos y óseos (a la derecha) (según DÉJERINE).

A, segmento superior.

2.° Centros simpáticos. — Hemos estudiado ya (véase pág. 672) la medula vegetativa, y a ella remitimos al lector (véase también *Simpático*, tomo III).

3.° Arco reflejo medular. Automatismo de la medula. — La actividad propia de la medula se manifiesta en los actos reflejos medulares; éstos suponen la integridad del arco reflejo anatómico. El conocimiento anatómico del segmento

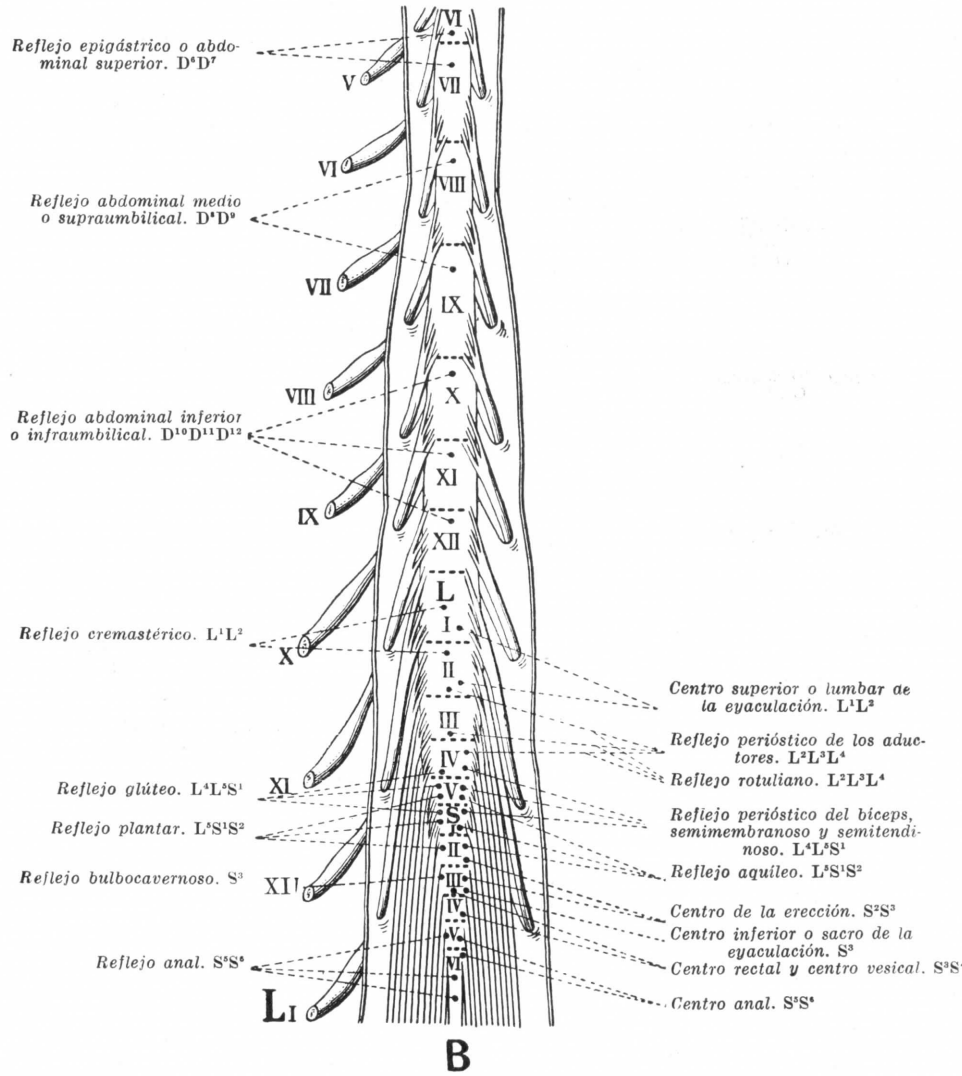

FIG. 566 B

Esquema de las localizaciones de los centros medulares de los reflejos cutáneos (a la izquierda) y de los reflejos tendinosos y óseos (a la derecha) (según DÉJERINE).

B, segmento inferior.

medular que corresponde a un arco reflejo contribuye, cuando este reflejo es abolido, a topografiar una lesión medular. La figura adjunta nos da el asiento de los principales centros reflejos medulares (fig. 566). Esta actividad refleja es particularmente evidente cuando la actividad de los centros superiores está disminuída

o abolida (lesiones anatómicas, sueño normal, anestesia). En el curso de secciones traumáticas de la medula, una vez pasado el período de choque medular, reaparecen los reflejos que estaban abolidos, luego se exageran (reflejos tendinosos, reflejos de defensa). Se manifiestan movimientos espontáneos llamados de automatismo medular (Pedro MARIE y FOIX), fenómenos que atestiguan que en el hombre, como en el animal, la medula debe considerarse como el centro primordial de los movimientos que se efectúan sin mediación de la voluntad. De este modo, la medula posee un automatismo normalmente refrenado, en estado de vigilia, por los centros superiores

SECCION SEGUNDA

ENCEFALO

El encéfalo, parte superior de los centros nerviosos, ocupa, como su nombre indica, la cavidad craneal. Tiene forma ovoide de extremo grueso posterior y está constituído por varias masas nerviosas; de ahí su aspecto multilobulado. En él se distinguen, yendo de abajo arriba: 1.°, el bulbo raquídeo, que es continuación de la medula espinal; 2.°, la protuberancia anular; 3.°, el cerebelo; 4.°, los pedúnculos cerebrales, que reúnen los órganos precedentes; 5.°, los hemisferios cerebrales. Esta división morfológica no corresponde exactamente al desarrollo embriológico. Este manifiesta, en efecto, que el encéfalo evoluciona a expensas de cinco vesículas distintas, las *vesículas cerebrales*. Recordemos (véanse para más detalles los *Tratados de Embriología*) que existen primitivamente tres vesículas denominadas cerebros anterior, medio y posterior. Más tarde las vesículas anterior y posterior se dividen cada una en dos vesículas secundarias. De ello resultan cinco vesículas cerebrales distintas, que se pueden designar así, de delante atrás: 1.°, *cerebro anterior* definitivo, o prosencéfalo, o telencéfalo; 2.°, *cerebro intermedio*, o tálamoencéfalo, o diencéfalo; 3.°, *cerebro medio* o mesencéfalo; 4.°, *cerebro posterior* definitivo o metencéfalo; 5.°, *medula alargada*, o trascerebro, o mielencéfalo. El metencéfalo y el mielencéfalo reunidos tienen el nombre de romboencéfalo (figuras 567 y 568).

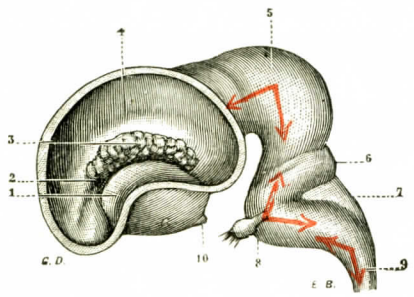

FIG. 567

Cerebro de un embrión de ternero de 5 centímetros de longitud; vista lateral (MIHALKOWICS).

1, cuerpo estriado.—2, agujero de Monro.—3, plexo coroides de los ventrículos laterales. — 4, pliegue de Ammón. — 5, cerebro medio. — 6, cerebelo. — 7, techo del cuarto ventrículo. — 8, puente de Varolio. — 9, bulbo raquídeo. — 10, infundíbulo.

La flecha superior indica la curva apical; la media, la curva póntica; la inferior, la curva nucal.

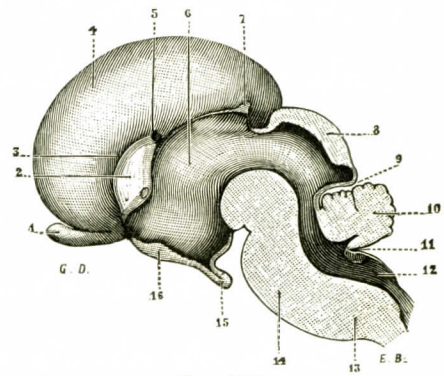

FIG. 568

Cerebro de un embrión de ternero de 15 centímetros en corte vérticomediano (MIHALKOWICS).

1, lóbulo olfativo.—2, séptum lúcidum.—3, cuerpo calloso. — 4, hemisferio. — 5, agujero de Monro. — 6, tálamo óptico.—7, glándula pineal.—8, tubérculos cuadrigéminos. — 9, velo medular anterior. — 10, cerebelo. — 11, velo medular posterior. — 12, tela coroidea del cuarto ventrículo. — 13, bulbo raquídeo. — 14, puente de Varolio.—15, infundíbulo.—16, quiasma de los nervios ópticos.

El bulbo raquídeo deriva de la pared anterior del trascerebro; la protuberancia anular, de la pared anterior del cerebro posterior; mientras que el cerebelo y sus pedúnculos proceden de la pared posterior del cerebro posterior. La cavidad, que corresponde a la cuarta y quinta vesículas, forma el cuarto ventrículo. El cerebro medio da origen a los pedúnculos cerebrales y a los tubérculos cuadrigéminos. El cerebro intermedio da origen a los tálamos ópticos, comprendiendo entre ellos el tercer ventrículo. Por último, los hemisferios cerebrales nacen del cerebro anterior. Seguiremos en nuestra descripción el plan general indicado por el desarrollo, pues la embriología constituye la base morfológica mejor y más natural para la descripción del encéfalo (HERTWIG). Haremos, sin embargo, una excepción para el cerebro intermedio, que lo describiremos con los hemisferios cerebrales, puesto que ha sido integrado por ellos en el curso de su desarrollo.

CAPITULO PRIMERO

BULBO RAQUIDEO

(PARED ANTERIOR DEL TRASCEREBRO)

El bulbo raquídeo (francés *bulbe rachidien*, alemán *verlangerte Mark*, inglés *spinal bulbe*) es continuación de la medula espinal, de donde el nombre de *medula oblongada (medula oblungata)* que le dan también, desde HALLER, algunos anatomistas modernos. Constituye el primer segmento del encéfalo. Es una de las partes más interesantes del neuroeje, no solamente a causa de las importantes funciones que le están encomendadas, sino también a causa de su compleja constitución. Es una especie de encrucijada donde se reúnen, para entrar en relaciones unos con otros, los elementos constitutivos de la medula, del cerebelo, del cerebro y de gran número de nervios llamados bulbares.

§ 1. — CONSIDERACIONES GENERALES

Las consideraciones generales a que se presta el bulbo son relativas a sus *límites, forma, dimensiones, peso, dirección* y *relaciones.*

1.° Límites. — El bulbo raquídeo se encuentra limitado: 1.°, *por arriba*, por la protuberancia anular; 2.°, *por abajo*, por un plano horizontal que pasa inmediatamente por debajo del entrecruzamiento de las pirámides, por encima del primer nervio cervical.

Estos límites, referidos al esqueleto, corresponden: el superior, al tercio del canal basilar, algo por debajo de la sutura occípitoesfenoidal; el inferior, al borde superior del arco posterior del atlas por detrás, a la parte media del arco anterior por delante (fig. 569). Estos límites varían ligeramente según la posición de la cabeza.

2.° Forma. — El bulbo tiene la forma de un tronco de cono aplastado de delante atrás, cuya *base mayor* estuviera arriba, junto a la protuberancia. Su *base*

menor, representada por el plano horizontal por el que el bulbo se une a la medula espinal, corresponde al extremo inferior del órgano, denominado también *cuello del bulbo* a causa de su estrechez relativa.

3.° Dimensiones — La longitud del bulbo es de 27 a 30 milímetros. Su diámetro ánteroposterior no excede de 12 a 15 milímetros. Su diámetro transversal, que es de 10 a 12 milímetros en su extremo inferior, aumenta gradualmente y alcanza de 20 a 25 milímetros en la base superior.

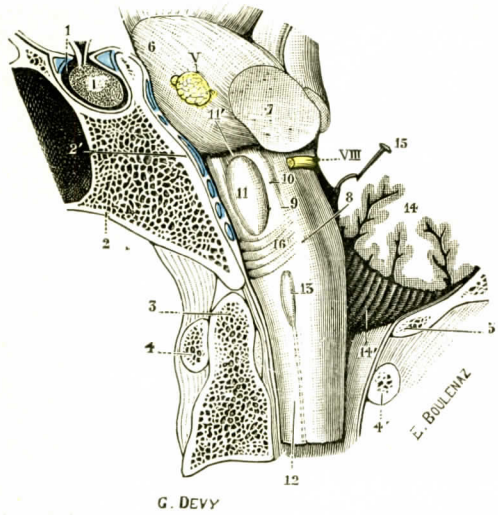

FIG. 569

El bulbo y la protuberancia vistos de lado; sus relaciones con el conducto craniorraquídeo.

1, silla turca, con 1', cuerpo pituitario. — 2, sección de la apófisis basilar, con 2', ligera prominencia en relación con el surco bulboprotuberancial. — 3, apófisis odontoides. — 4, 4', agujero occipital. — 6, protuberancia. — 7, sección del pedúnculo cerebeloso medio. — 8, cuerpo restiforme. — 9, surco lateral del bulbo. — 10, fascículo lateral del bulbo. — 11, oliva, con 11', fosita supraolivar. — 12, cordón anterior de la medula. — 13, tubérculo ceniciento de Rolando. — 14, cerebelo, con 14', su amígdala. — 15, cuarto ventrículo, cuyo techo está ligeramente separado. — 16, fibras arciformes. — V, trigémino. — VIII, auditivo.

4.° Peso. — El peso del bulbo raquídeo es de 6 a 7 gramos. Representa el 1/226 aproximadamente de la masa encefálica.

5.° Dirección.—El bulbo, seguido de abajo arriba, tiene primeramente una dirección vertical, como la medula de que es continuación; luego se inclina ligeramente hacia delante para ir a tenderse sobre el canal basilar del occipital. Describe, pues, en conjunto una curva de concavidad dirigida hacia delante y abajo (fig. 569). Esta curva es poco pronunciada; el ángulo que forman entre sí la porción vertical y la porción oblicua es de unos 135°.

6.° Relaciones. La región del agujero occipital. — La región bulbar, que tiene por centro el agujero occipital, es profunda; está oculta bajo las enormes masas musculares de la nuca. Ocupa la región conocida con el nombre de *agujero occipital* (CH. CLAVEL, M. LATARJET) (figs. 570 a 575).

En esta región se alojan formaciones de las cuales las más importantes son la cisterna magna, las arterias vertebrales y, por último, el bulbo y el cuarto ventrículo.

Consideremos sucesivamente: *a)* el cuadro ósteodural; *b)* su contenido.

a) *El cuadro ósteodural.* — Este cuadro tiene la forma de un embudo. Está formado por el agujero occipital, el atlas, el diente del axis, los medios de unión de estos huesos entre sí y la duramadre que tapiza estos elementos. Está recorrido por vasos importantes.

El *agujero occipital*, groseramente ovalado, mide 35 milímetros en el sentido ánteroposterior, 30 milímetros en el sentido transversal. Su plano se inclina hacia abajo y atrás, formando con la horizontal un ángulo de 20° abierto hacia delante. Constituye el orificio superior ancho del embudo. En él se notan, de atrás a delante, el borde posterior del occipital, la fosita vermiana, los agujeros condíleos anteriores, por donde penetran el nervio hipogloso mayor, los tubérculos occipitales y el canal anterior medio, que se excava en contacto de la convexidad del diente del

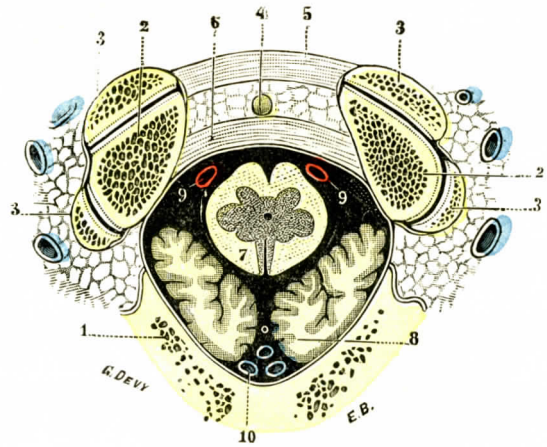

FIG. 570. — Sección horizontal del bulbo por el agujero occipital (cadáver congelado; segmento inferior de la sección).

1, borde posterior del agujero occipital. — 2, cóndilo del occipital. — 3, masas laterales del atlas. — 4, vértice de la apófisis odontoides, rozado, pero no interesado, por el corte. — 5, ligamento occipitoatloideo anterior, seccionado un poco más arriba del arco anterior del atlas. — 6, ligamento transverso. — 7, bulbo raquídeo. — 8, tonsilas. — 9, 9, arterias vertebrales. — 10, venas raquídeas.

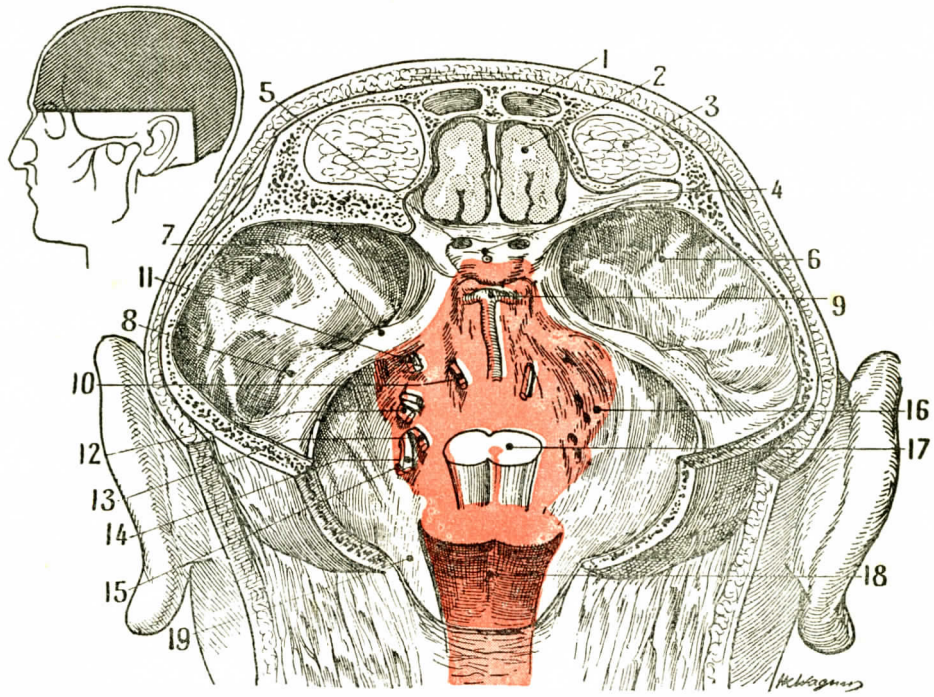

FIG. 571. — Las cisternas de la fosa posterior. Molde con gelatina coloreada. *El cráneo ha sido aserrado siguiendo las líneas de sección indicadas en la pequeña figura de la izquierda* (CLAVEL y M. LATARJET).

1, seno frontal. — 2, porción orbitaria del lóbulo frontal. — 3, grasa orbitaria. — 4, tallo pituitario. — 5, agujero óptico. — 6, fosa cerebelosa media. — 7, tubérculo de Princeteau. — 8, eminencia arqueada. — 9, tronco basilar en la cisterna póntica. — 10, nervio motor ocular externo. — 11, raíces del trigémino. — 12, grupo nervioso del auditivo. — 13, nervio glosofaríngeo. — 14, neumogástrico. — 15, espinal. — 16, cisterna pontocerebelosa. — 17, bulbo seccionado. — 18, cisterna bulbocerebelosa o cisterna magna. — 19, agujero occipital.

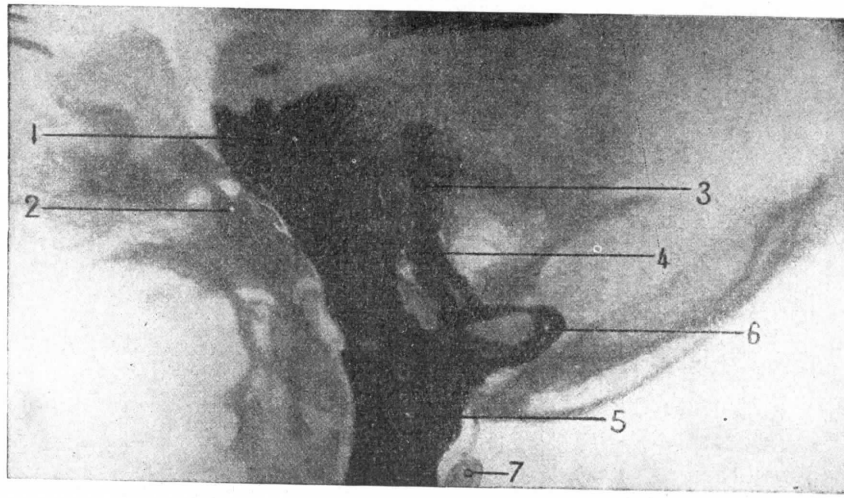

FIG. 572

Inyección lipiodolada de la cisterna magna en el cadáver (CLAVEL y M. LATARJET). *Radiografía de perfil.*

1, cisterna póntica. — 2, apófisis basilar. — 3, conducto auditivo interno. — 4, ángulo pontocerebeloso. — 5, cisterna magna. — 6, lipiodol que rodea la amígdala cerebelosa. — 7 arco posterior del atlas.

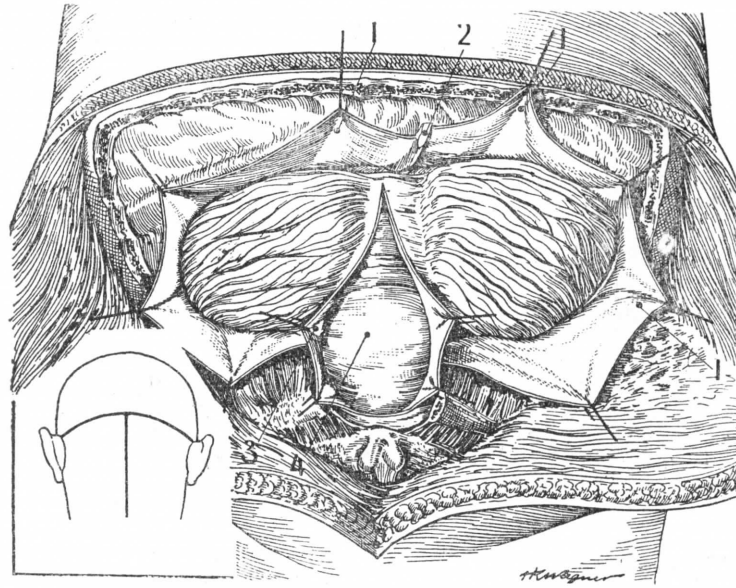

FIG. 573. — Cisterna magna. La duramadre ha sido cortada con precaución, de suerte que la aracnoides está todavía intacta (CLAVEL y M. LATARJET).

1, duramadre de la fosa posterior. — 2, hoz del cerebelo seccionada y reclinada. — 3, duramadre bulbocerebelosa seccionada. — 4, hoja aracnoidea que cierra por detrás la cisterna magna.

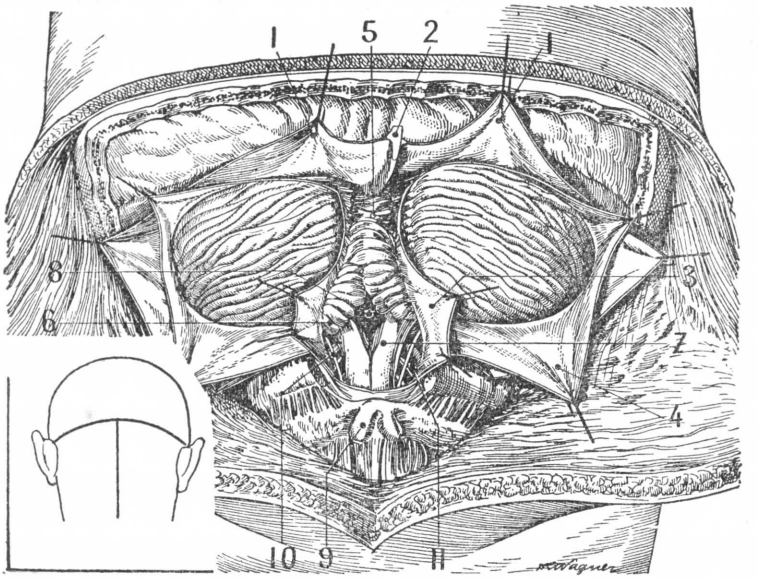

FIG. 574. — Trepanación de la fosa posterior. Se ha seccionado la duramadre y abierto la cisterna magna (CLAVEL y M. LATARJET).

1, duramadre seccionada. — 2, hoz del cerebelo cortada y reclinada. — 3, duramadre bulbocerebelosa y aracnoides. — 4, meninge blanda del cerebelo. — 5, vermis. — 6, amígdala. — 7, bulbo. — 8, agujero de Magendie y cuarto ventrículo. — 9, apófisis espinosa del axis. — 10, raíz medular del nervio espinal y arteria vertebral. — 11, primera raíz vertical.

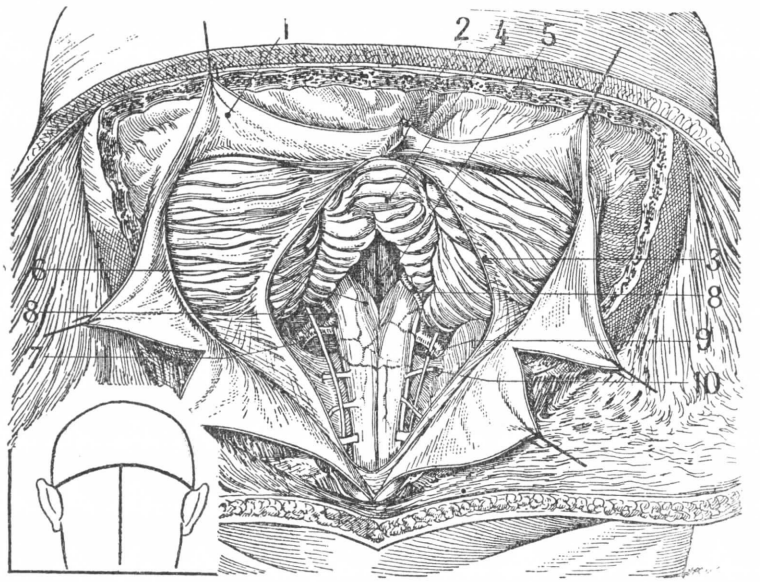

FIG. 575. — Bulbo, raíces medulares del espinal y arterias vertebrales. La cisterna magna está ampliamente abierta. El vermis y las amígdalas del cerebelo están reclinadas hacia arriba (CLAVEL y M. LATARJET).

1, duramadre de la fosa posterior. — 2, hoz del cerebelo seccionada y reclinada hacia arriba. — 3, meninge blanda seccionada. — 4, vermis. — 5, suelo del cuarto ventrículo. — 6, bulbo. — 7, arteria vertebral. — 8, arteria cerebelosa posterior. — 9, nervio espinal (raíces medulares). — 10, primera raíz cervical.

axis. Las *paredes laterales* del embudo corresponden a las articulaciones occípito-atloideas. La *pared anterior* está formada por el diente del axis, mantenido en su lugar por el ligamento transverso junto al arco anterior del atlas; corresponde íntimamente a la cara anterior del bulbo. Se sabe que su luxación ocasiona la muerte súbita por aplastamiento del neuroeje. La *pared posterior* está constituída por el arco posterior del atlas y la membrana atloidooccipital. Esta membrana, de 25 milímetros de anchura y de 8 milímetros de altura, a través de la cual se pasa para practicar la punción suboccipital o la inyección de lipiodol, es, con la cabeza, en rectitud, casi horizontal, estando el arco posterior del atlas situado en el fondo de una depresión profunda entre el occipital y la apófisis espinosa del axis. Las arterias vertebrales caminan por la cisterna antes de llegar al neuroeje. Esta cisterna, como hacen notar justamente CLAVEL y M. LATARJET, parece estar en relación con la movilidad de la cabeza, la estática del bulbo, del cerebelo y de toda la masa encefálica suprayacente. Su anchura considerable permite el libre paso del líquido céfalorraquídeo de la cisterna hacia el raquis.

b) *El bulbo y el cuarto ventrículo.* — Después de haber seccionado las hojitas aracnoideas de la cisterna magna, se descubre la cara posterior del bulbo. Esta está encuadrada por el vermis por arriba y por el centro, por las amígdalas cerebelosas lateralmente (fig. 574). Después de haber levantado estas formaciones se descubre el cuarto ventrículo, así como la parte inferior del bulbo con su unión medular (fig. 575). La raíz medular o espinal y la primera raíz cervical aparecen a los lados; la arteria vertebral, anterior a estas raíces, las cruza diagonalmente.

El triángulo inferior del cuarto ventrículo (véase más adelante) aparece limitado por los cuerpos restiformes. El agujero de Magendie está en el centro de la región, si se ha podido conservar el techo frágil del espacio ventricular.

§ 2. — CONFIGURACIÓN EXTERIOR

El bulbo raquídeo, como hemos dicho antes, tiene la forma de un tronco de cono ligeramente aplanado de delante atrás. Podemos, por consiguiente, considerar en él una *cara anterior*, una *cara posterior*, dos *caras laterales*, una *base* y un *vértice*.

1.° Cara anterior. — Visto por delante (fig. 576), el bulbo presenta en su centro un surco longitudinal: es el *surco medio anterior* del bulbo, que ocupa exactamente la misma situación que el surco homónimo de la medula espinal. Este surco termina por arriba, del lado de la protuberancia, en una pequeña fosita triangular, más o menos profunda: es el *foramen cœcum* o *agujero ciego* de Vicq-d'Azyr. Por abajo, del lado de la medula, está interrumpido por una serie de fascículos, muy variables en número y volumen, que pasan oblicuamente de derecha a izquierda y de izquierda a derecha, entrecruzándose en la línea media en ángulo muy agudo. Este entrecruzamiento, que se designa con el nombre de *entrecruzamiento* o *decusación de las pirámides* (y ya veremos por qué al instante), empieza de ordinario a 20 ó 22 milímetros más abajo del agujero ciego y prosigue, por lo tanto, en una extensión vertical de 6 a 8 milímetros. Si ahora separamos los dos labios del surco anterior para juzgar de sus dimensiones, comprobamos ante todo que, excepto en la parte inferior, donde se efectúa el entrecruzamiento precitado, es casi tan profundo como en la medula espinal. Comprobamos también que su fondo está asimismo constituído por una lámina de substancia blanca que une entre sí las dos mitades del bulbo y se designa ordinariamente con el nombre de *rafe* (*ραφη*, *costura*, del infinitivo *ραπτειν*, que quiere decir *coser*).

A cada lado del surco medio se ven dos cordones blancos, redondeados, longitudinales y paralelos: son las *pirámides anteriores*. Estas pirámides parecen conti-

nuar hacia arriba los cordones anteriores de la medula. Pero esta continuidad sólo es aparente: las pirámides, como veremos más tarde, poseen elementos muy distintos de los que entran en la constitución de los cordones anteriores. Bastante estrechas a nivel del cuello, las dos pirámides aumentan gradualmente de anchura a medida que se elevan. En la parte más alta sufren como una especie de estrangulación y desaparecen entonces bajo las fibras transversales de la protuberancia anular. Del surco transversal, que separa la pirámide de la protuberancia, se escapa un nervio voluminoso (fig. 576, 16), el *nervio motor ocular externo*.

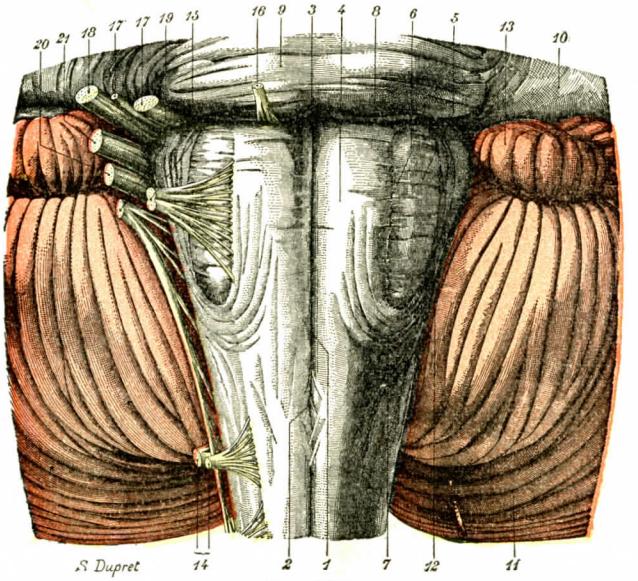

FIG. 576

Bulbo raquídeo visto por su cara anterior.

1, surco medio anterior. — 2, decusación de las pirámides que marca el límite de la medula y el bulbo. — 3, agujero ciego. — 4, pirámides anteriores. — 5, oliva. — 6, surco preolivar. — 7, fascículo de fibras arciformes. — 8, surco bulboprotuberancial. — 9, protuberancia anular. — 10, pedúnculos cerebelosos medios. — 11, cerebelo, con 12, lóbulos raquídeos o amígdalas. — 13, flóculo. — 14, primer par cervical. — 15, hipogloso mayor. — 16, motor ocular externo. — 17, facial, con 17, intermediario de Wrisberg. — 18, auditivo. — 19, espinal. — 20, neumogástrico. — 21, glosofaríngeo.

Por fuera, las pirámides están separadas de la cara lateral del bulbo por un surco vertical, prolongación del surco de emergencia de las raíces anteriores, generalmente bien marcado. Le daremos el nombre de *surco colateral anterior del bulbo;* se le llama asimismo, teniendo en cuenta su situación delante de la oliva, *surco preolivar* o también *surco del hipogloso*, pues aquí nacen los diez o doce filetes radiculares que dan origen al *nervio hipogloso mayor*.

2.° Cara posterior. — Visto por detrás (fig. 577), el bulbo es muy diferente según se le examine en su mitad inferior o en su mitad superior.

4. MITAD INFERIOR. — En su mitad inferior, no difiere de la medula cervical, de la que es continuación, y presenta, como esta última: 1.°, un *surco medio posterior*, muy superficial, continuado hacia delante, como en la medula, por el tabique medio posterior, el cual se prolonga hasta la *comisura gris;* 2.°, un *surco colateral posterior*, de donde emergen los filetes radiculares del espinal, del neumogástrico y del glosofaríngeo; 3.°, un cordón de substancia blanca, el *cordón posterior*

del bulbo, comprendido entre los dos surcos precedentes y dividido a su vez por el *surco intermedio* o *paramedio posterior* en dos fascículos secundarios, uno interno, *fascículo de Goll* o *fascículo delgado*, y otro externo, *fascículo de Burdach* o *fascículo cuneiforme*. Todos estos detalles nos son ya conocidos. No insistimos y pasamos inmediatamente a la mitad superior.

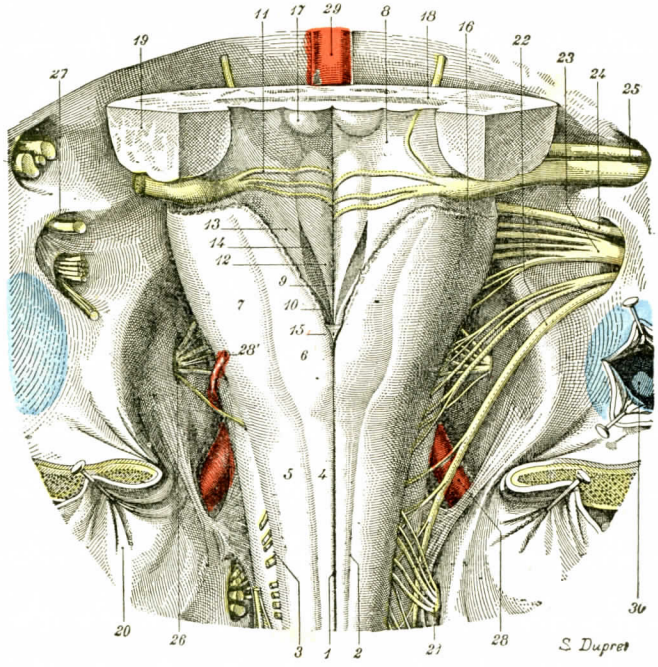

FIG. 577

Bulbo raquídeo visto por su cara posterior.

1, surco medio posterior. — 2, surco paramediano. — 3, surco colateral posterior. — 4, fascículo de Goll. — 5, fascículo de Burdach. — 6, pirámide posterior (clava). — 7, cuerpo restiforme. — 8, cuarto ventrículo (triángulo bulbar). — 9, tallo del cálamo. — 10, pico del cálamo. — 11, barbas del cálamo. — 12, ala blanca interna. — 13, ala blanca externa. — 14, ala gris correspondiente a la fóvea inferior. — 15, cerrojo. — 16, *recessus lateralis*. — 17, eminencia teres. — 18, sección de la protuberancia. — 19, sección del pedúnculo cerebeloso medio. — 20, duramadre raquídea, incidida en la línea media y reclinada hacia fuera (en la cara interna se ven las inserciones superiores del ligamento dentado). — 21, primer nervio cervical. — 22, espinal. — 23, neumogástrico. — 24, glosofaríngeo. — 25, grupo acusticofacial. — 26, hipogloso mayor. — 27, agujero rasgado posterior. — 28, arteria vertebral, con 28', espinal posterior. — 29, tronco basilar. — 30, porción transversal del seno lateral.

B. MITAD SUPERIOR. — En su mitad superior, el bulbo presenta un aspecto muy distinto, debido a la aparición de una cavidad especial, que constituye el *cuarto ventrículo*.

a) *Formación del cuarto ventrículo.* — Los cordones posteriores (fascículo de Goll y fascículo de Burdach), hasta allí verticalmente ascendentes, se dirigen oblicuamente hacia fuera, a la manera de las dos ramas de una **V** (fig. 577); se separan de este modo de sus similares del lado opuesto y limitan, en la línea media, un espacio angular con el seno dirigido hacia arriba. A consecuencia de esta separación, la parte de la comisura gris que constituye el fondo del surco medio posterior se adelgaza, se rompe y desaparece; al mismo tiempo, el conducto del epéndimo, abierto por detrás, pierde su forma tubular y, siguiendo a los cordones posteriores en su movimiento de proyección hacia fuera, se extiende en superficie, de modo que forma la cara inferior o *suelo del cuarto ventrículo*.

El cuarto ventrículo no es, como se ve, más que el *conducto del epéndimo muy agrandado, abierto por su parte posterior y desplegado en superficie.*

Conviene hacer notar, sin embargo, que la expresión de *conducto abierto* por su parte posterior, aplicada al cuarto ventrículo, expresión que se encuentra casi en todos los clásicos, no es rigurosamente exacta: el cuarto ventrículo, después de la desaparición de la comisura gris, está todavía cerrado por detrás, como lo veremos más tarde cuando hagamos su descripción, por una capa epitelial dependiente del epéndimo, la *membrana tectoria.*

b) *Suelo ventricular.* — Describiremos más lejos (véase el artículo especial dedicado al *cuarto ventrículo*) el cuarto ventrículo con todos los detalles que requiere su estudio; bástenos decir por el momento:

1.° Que tiene la forma de un rombo de eje mayor dirigido de abajo arriba.

2.° Que se continúa, *por abajo*, con el conducto del epéndimo, y *por arriba*, con el acueducto de Silvio.

3.° Que solamente en su *mitad inferior* forma parte del bulbo, pues su *mitad superior* pertenece a la protuberancia.

c) *Formaciones situadas fuera del suelo ventricular.* — La porción bulbar del cuarto ventrículo está limitada, lateralmente, por dos cordones de substancia blanca que parecen ser las prolongaciones de los fascículos de Goll y de Burdach. Nada los diferencia, en efecto, de estos dos últimos, al exterior por lo menos. Pero pasando de la mitad inferior del bulbo a su mitad superior, cambian de nombre: los fascículos de Goll se vuelven las *pirámides posteriores;* a su vez los fascículos de Burdach toman el nombre de *cuerpos restiformes* (de *restis*, cuerda, porque son redondeados en forma de cuerda).

α) Las *pirámides posteriores*, en su origen, es decir, a nivel del pico del cálamus, presentan un abultamiento de forma oval: es el *abultamiento mamelonado del bulbo* o *clava* (de *clava*, maza). Más arriba de este abultamiento se adelgazan poco a poco y terminan, en una extremidad más o menos afilada, en el lado interno de los cuerpos restiformes.

β) Los *cuerpos restiformes*, situados por fuera de las pirámides posteriores, siguen, como ellas, una dirección oblicua hacia arriba y afuera. Redondeados en forma de cordones, parecen continuar los fascículos de Burdach y se confunden por arriba con los pedúnculos cerebelosos inferiores, que descienden del cerebelo hacia el bulbo. Por este hecho, el término de cuerpo restiforme viene a ser sinónimo de pedúnculo cerebeloso inferior. Limitado hacia dentro por el surco intermedio o externo hay un segundo surco, que no es otro que el *surco colateral posterior*, ya indicado a propósito de la mitad inferior del bulbo, el cual da salida a los tres nervios espinal, neumogástrico y glosofaríngeo.

A lo largo del borde anterior del cuerpo restiforme, un poco más abajo de su parte media, se ve una pequeña prominencia de color grisáceo, conocida con el nombre de *tubérculo ceniciento de Rolando* o *núcleo gelatinoso* (fig. 578, 6). Esta eminencia, más pronunciada en el niño que en el adulto, tiene una forma oblonga, con el eje mayor vertical. Su extremo superior, redondeado, está situado a 5 ó 6 milímetros más abajo de otra eminencia mucho más voluminosa, que ocupa la cara lateral del bulbo, la *oliva bulbar*. Su extremo inferior, más afilado, forma una especie de cola, que sigue el surco colateral posterior. El tubérculo ceniciento, lo decimos por anticipado, está constituído por la cabeza del asta posterior, que a este nivel está grandemente desviada hacia fuera y forma, por decirlo así, hernia en la superficie exterior del bulbo. En efecto, sólo está cubierta por una capa extremadamente delgada de substancia blanca.

El surco colateral posterior y los nervios que de él nacen sirven de límite a la cara posterior del bulbo. Más allá se encuentra la cara lateral.

3.° Caras laterales, fibras arciformes. — Comprendida entre la cara anterior y la cara posterior, la cara lateral del bulbo (fig. 578) tiene naturalmente por límites: por delante, el surco colateral anterior; por detrás, el surco colateral posterior.

Está esencialmente constituída por un cordón de substancia blanca, el *cordón lateral del bulbo*, que parece ser la prolongación directa del cordón homónimo de la medula espinal; está en parte cubierto, en su mitad superior, por la *oliva*.

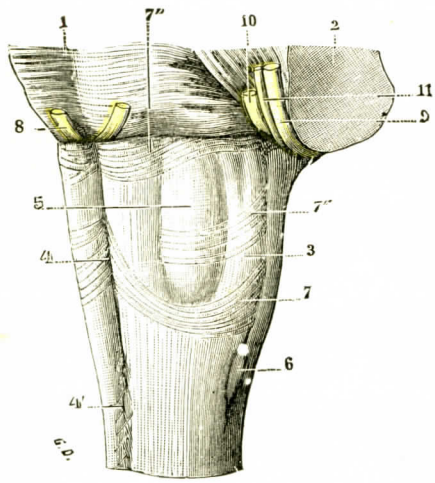

FIG. 578

El bulbo, parte ánterolateral, para dejar ver las fibras arciformes.

1, protuberancia.—2, pedúnculo cerebeloso medio. — 3, bulbo raquídeo, parte ánterolateral izquierda. — 4, surco medio anterior, con 4', entrecruzamiento de las pirámides. — 5, oliva. — 6, tubérculo ceniciento de Rolando. — 7, 7', 7'', fibras arciformes externas. — 8, motor ocular externo. — 9, acústico. — 10 facial. — 11, intermediario de Wrisberg.

La *oliva bulbar*, llamada también *oliva inferior* para distinguirla de otra formación que describiremos en la protuberancia con el nombre de *oliva superior*, se presenta (fig. 578, 5) bajo la forma de una eminencia oblonga, de eje mayor vertical, de color blanquecino, de superficie ordinariamente lisa y uniforme, situada en el plano lateral del bulbo, inmediatamente por fuera de la pirámide anterior. Su altura varía de 12 a 15 milímetros; su anchura es de 4 ó 5 milímetros. *Por delante*, la oliva está separada de la pirámide anterior por un surco longitudinal: es el *surco preolivar*, ya mencionado, de donde emergen los filetes radiculares del hipogloso. *Por detrás* está limitada asimismo por un surco de igual dirección, el *surco retroolivar*. Su *extremo superior*, aunque muy cercano a la protuberancia, no llega a alcanzar este órgano: está separado de él por una pequeña depresión más o menos profunda, la *fosita supraolivar*. En esta fosita nacen el nervio facial y, detrás de él, el intermediario de Wrisberg. Su *extremo inferior*, situado a 5 ó 6 milímetros por arriba y delante del tubérculo ceniciento de Rolando, está habitualmente rodeado y a veces hasta más o menos oculto por fibras de trayecto arciforme, que describiremos al momento.

La oliva, como hemos dicho antes, sólo ocupa la parte anterior del cordón lateral. Por detrás de ella, el cordón lateral se encuentra reducido a una cinta muy delgada, pero siempre muy visible (fig. 569, 10). En la parte más superior de esta cinta, entre ella y la protuberancia, se ve una depresión, que continúa por detrás de la fosita supraolivar y se designa con el nombre de *fosita lateral del bulbo:* de esta fosita, inmediatamente por detrás del facial y del intermedio, emerge el nervio acústico.

Para terminar con las caras del bulbo, indicaremos la presencia en estas caras de un sistema de fibras en forma de asa, que se originan en los cuerpos restiformes y se dirigen luego hacia el surco medio anterior, describiendo una larga curva cuya concavidad, dirigida hacia dentro, abraza sucesivamente el cordón lateral, la oliva y la pirámide anterior (fig. 578, 7, 7' y 7''): son las fibras arciformes, cuyo conjunto constituye el *stratum zonale* de algunos autores. No hacemos más que mencionar aquí este sistema, en el que insistiremos a propósito de la constitución anatómica del bulbo.

4.° Base. - La base, dirigida hacia arriba, se continúa con la protuberancia anular, del modo siguiente:

α) *Por delante y a los lados*, los dos órganos están separados primero por el diferente trayecto de sus correspondientes fibras, pues estas fibras son longitudinales en el bulbo y transversales en la protuberancia, y luego por un surco horizontal, siempre muy marcado, el surco *bulboprotuberancial*, surco que presenta sucesivamente, de dentro a fuera: 1.°, el *foramen cœcum*, fosita vascular; 2.°, la emergencia del nervio motor ocular externo; 3.°, la fosita supraolivar y la fosita lateral, de donde emergen los tres nervios facial, intermediario de Wrisberg y acústico.

β) *Más allá de la fosita lateral*, en todo el plano dorsal por consiguiente, no existe línea de demarcación alguna entre el bulbo y la protuberancia. El límite de separación entre los dos órganos, enteramente convencional, está representado por un plano casi horizontal, que pasa a la vez por las fositas laterales del bulbo y por los ángulos laterales del cuarto ventrículo.

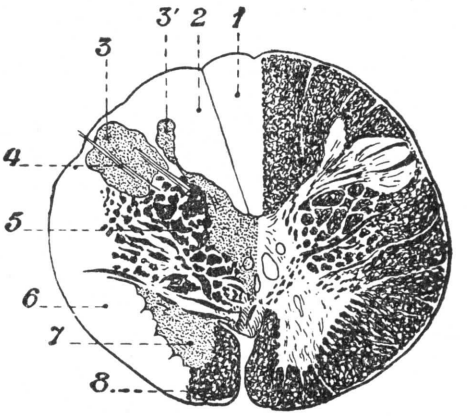

FIG. 579

Corte de la región cervical superior en la emergencia del primer nervio cervical. Esquema a la izquierda (según DÉJERINE).

1, cordón de Goll. — 2, cordón de Burdach. — 3, cuerno posterior. — 3', substancia gelatinosa de Rolando. — 4, raíz posterior del primer par cervical. — 5, fascículo piramidal cruzado. — 6, cordón lateral. — 7, cuerno anterior. — 8, cordón anterior (nótese la decapitación del cuerno anterior por el fascículo piramidal cruzado).

5.° Vértice. — El vértice, truncado, se continúa con la medula cervical. El punto donde se realiza la unión de los dos órganos ha recibido, como ya hemos dicho más arriba, el nombre de *cuello del bulbo*. Esta es una expresión inexacta, porque el cilindro bulbomedular, en la gran mayoría de los casos, no presenta a este nivel ninguna especie de estrechez como deja suponer la denominación precitada. Recordemos, de paso, que el límite recíproco entre el bulbo y la medula es un plano horizontal trazado por la parte inferior del *entrecruzamiento* de las pirámides, inmediatamente por encima del primer nervio cervical.

§ 3. — CONFORMACIÓN INTERIOR

Para tener una noción exacta de la conformación interior del bulbo raquídeo, conviene, como hemos hecho en la medula espinal, examinar cortes practicados en este órgano.

Si examinamos una sección horizontal que pase por la región de transición, entre la medula y el bulbo (fig. 579), reconocemos primeramente los dos surcos medios, anterior y posterior, cada uno con sus caracteres propios, y comprobamos, por otra parte, que un plano sagital, trazado por los dos surcos, divide el órgano en dos mitades perfectamente simétricas. Cada una de estas mitades presenta dos substancias, una substancia gris y una substancia blanca, y estas dos substancias, en su configuración general como en sus relaciones recíprocas, recuerdan bastante bien las formaciones homólogas de la medula cervical. La substancia gris, principalmente, se dispone a cada lado en forma de una media luna, y aquí también están las dos semilunas unidas entre sí por una comisura gris, en cuyo centro se halla excavado un conducto longitudinal, que no es otro que el conducto del epéndimo.

Si examinamos ahora una segunda sección, horizontal como la primera, pero que pase por el tercio superior del bulbo (fig. 580), esta sección presenta un aspecto completamente nuevo. El órgano es todavía divisible en dos mitades simétricas, pero estas dos mitades ya sólo están separadas por el surco medio anterior. El surco medio posterior ha desaparecido, como también el tabique medio posterior. En cuanto al conducto del epéndimo, se ha ensanchado y abierto por detrás para formar el cuarto ventrículo. Por su parte, las dos mitades laterales, si presentan todavía substancia gris y substancia blanca, son muy diferentes de lo

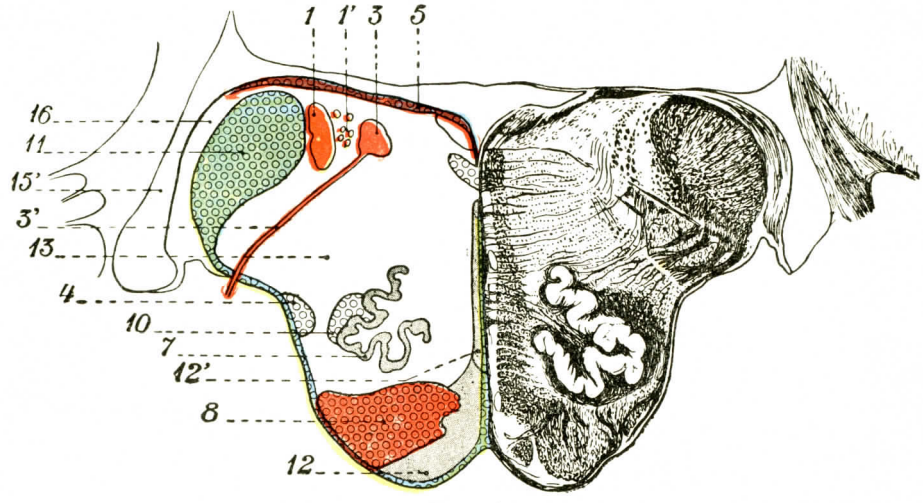

FIG. 580

Corte que pasa por la región bulbar superior (véase fig. 593, corte H 9).

1, cuerpo yuxtarrestiforme, núcleo de Deiters, y 1', fibras cerebelovestibulares. — 3, núcleo motor del glosofaríngeo. — 3', filete de este nervio. — 4, fascículo lateral del bulbo. — 5, estría acústica. — 7, oliva bulbar. — 8, pirámide anterior. — 10, fascículo central de la calota. — 11, cuerpo restiforme. — 12, núcleo arqueado. — 12', núcleo del rafe. — 13, substancia reticulada gris. — 15, divertículo lateral del IV ventrículo. — 16, tubérculo acústico.

Nótense a cada lado los divertículos laterales del IV ventrículo, los cuerpos restiformes y las fibras arciformes cerebelooliváres, las formaciones reticuladas blancas y grises.

que hemos visto antes; tan diferentes, que es imposible, a primera vista, reconocer en este corte los elementos del precedente. Es que, en el intervalo comprendido entre los dos cortes, la substancia blanca y la substancia gris espinales han sufrido transformaciones profundas. Por otra parte, han aparecido formaciones, que se añaden a las ya existentes y se mezclan con ellas, enmascarándolas más o menos y haciéndolas a veces irreconocibles.

§ 4. — CONSTITUCIÓN ANATÓMICA Y CONEXIONES (1)

Primero vamos a describir las modificaciones diversas que ofrece el bulbo al elevarse de la medula hacia la protuberancia. Luego estudiaremos, a manera de síntesis, una serie de cortes horizontales del órgano practicados a diferentes alturas.

Considerado desde el punto de vista de su constitución anatómica, el bulbo raquídeo, continuación de la medula espinal, posee todos los elementos, substancia

(1) En los cortes representados los núcleos figuran en tinte lleno y los fascículos en forma de circulitos apretados.

blanca y substancia gris, que contiene este último órgano. Pero ofrece, además elementos nuevos que le corresponden propiamente y cuyos análogos se buscarían vanamente en la medula. Vamos, pues, a examinar:

A. Los *cordones blancos* que se extienden de la medula al bulbo: su topografía, su destino.

B. Las *columnas grises* comunes a la medula y al bulbo con sus conexiones.

C. Las *partes sobreañadidas*, es decir, las que son propias del bulbo.

Nos ocuparemos esencialmente en los elementos nerviosos, pues la neuroglia tiene casi la misma disposición en el bulbo que en la medula.

A. — Cordones blancos bulbares homólogos de los de la medula

La substancia blanca se reparte en la medula, como hemos visto, en ocho fascículos principales, a saber:

α) En el *cordón ánterolateral*, los dos fascículos piramidales, el fascículo cerebeloso directo, el fascículo de Gowers, el fascículo ánterolateral ascendente y el fascículo profundo.

β) En el *cordón posterior*, el fascículo de Goll y el fascículo de Burdach.

Estos diferentes fascículos tienen exactamente en el bulbo la misma estructura y la misma significación funcional que en la medula. Los dos fascículos piramidales son descendentes, los otros son ascendentes. Al pasar de la medula al bulbo y recíprocamente, se conducen del modo siguiente.

1.° Fascículos piramidales. — La pirámide anterior del bulbo está constituída esencialmente por las fibras que proceden del córtex cerebral y van a la medula espinal (contingente córticomedular) y por fibras que provienen de la misma zona cortical y se detienen en los núcleos motores inferiores del bulbo (contingente córticonuclear). El fascículo piramidal atraviesa esta pirámide y llega así al cuello del bulbo. En este punto sufre una decusación incompleta y se divide del modo siguiente:

a) El *fascículo piramidal directo*, el más externo en la pirámide, continúa su camino en el cordón anterior de la medula. Recordemos que sus fibras se entrecruzan a alturas variables a través de la comisura anterior, poco antes de su terminación.

b) El *fascículo piramidal cruzado* se flexiona hacia dentro y abajo, llega a la línea media y se entrecruza con el del lado opuesto. A este fenómeno se da el nombre de *decusación de las pirámides*. Pasa a la parte posterior del cordón ánterolateral del lado opuesto al de la medula.

Muratow, Déjerine y Thomas han señalado *fibras piramidales homolaterales* que pasan al cordón lateral del mismo lado. Este fascículo es de mínima importancia.

El fascículo piramidal cruzado es el más importante. Constituye la mayor parte de la pirámide bulbar. Esta pirámide anterior está naturalmente en relación con la movilidad voluntaria, pues las fibras constitutivas del fascículo piramidal directo y del fascículo piramidal cruzado tienen por función común, como ya hemos dicho varias veces, transportar del encéfalo a las astas anteriores y de allí a los músculos las incitaciones de la voluntad.

Resulta de la disposición arriba indicada que, si no se considera más que la extremidad superior de la medula espinal, el entrecruzamiento del *fascículo piramidal* (en adelante daremos este nombre al fascículo motor voluntario) es solamente *parcial* y que las incitaciones motrices, partidas de uno cualquiera de los hemisferios cerebrales, se dividen, en el extremo inferior del bulbo, en dos co-

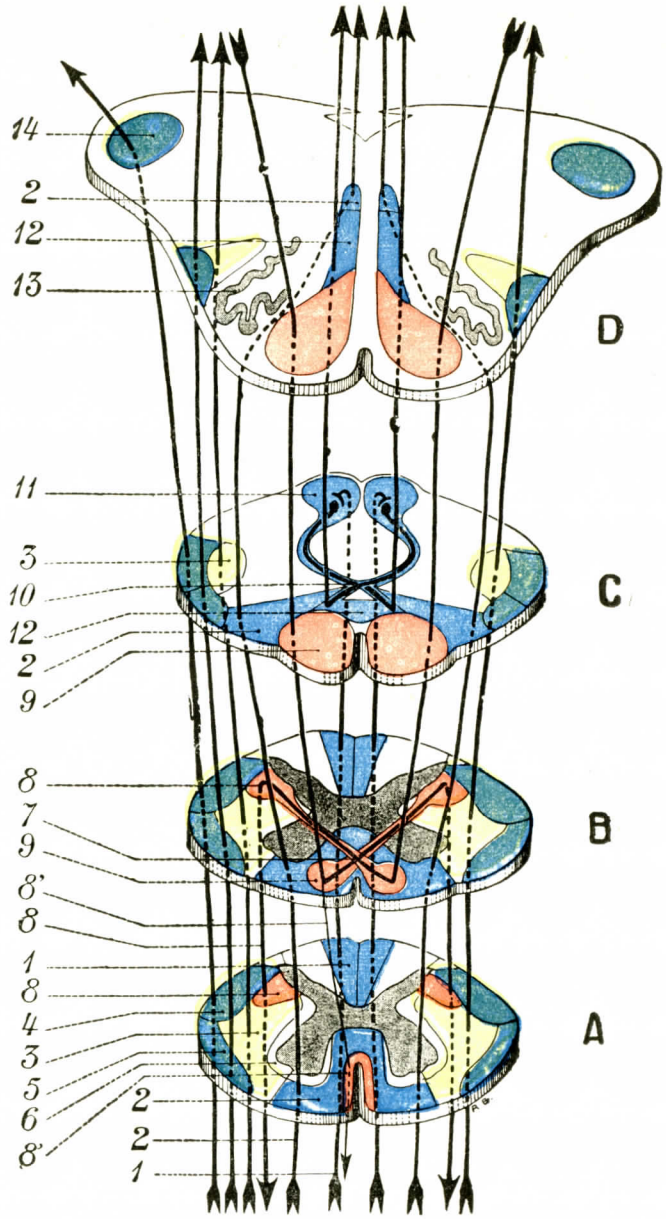

FIG. 581

Esquema que representa el paso de los diferentes fascículos de la medula al bulbo en cuatro cortes seriados. Examínese particularmente la decusación de las pirámides (vías motrices) y el entrecruzamiento piniforme (vías sensitivas de la cinta de Reil media). La punta de las flechas indica el sentido de las vías.

A. *Corte de la medula cervical:* 1, cordón de Goll. — 2, segmento anterior del fascículo ánterolateral ascendente (tacto). — 3, segmento posterior del mismo fascículo (dolor, temperatura). — 4, fascículo cerebeloso directo. — 5, fascículo de Gowers. — 8, fascículo piramidal cruzado. — 8', fascículo piramidal directo.

B. *Corte del bulbo en la decusación de las pirámides:* 7, decusación de las pirámides. — 8, fascículo piramidal cruzado. — 8', fascículo piramidal directo. — 9, pirámide anterior.

C. *Corte del bulbo en la decusación piniforme:* 10, decusación piniforme. — 11, fibras de los núcleos de Goll y de Burdach. — 12, cinta de Reil media.

D. *Corte del bulbo en la oliva:* 13, oliva bulbar. — 14, cuerpo restiforme con el fascículo cerebeloso directo.

rrientes: unas quedan al lado en que se encuentra el hemisferio de que emanan y siguen el *fascículo piramidal directo*; otras pasan al lado opuesto, siguiendo el *fascículo piramidal cruzado.*

Pero como las fibras del fascículo piramidal directo se entrecruzan a su vez sucesivamente, paquete por paquete, en toda la altura de la medula espinal, con las fibras similares del lado opuesto, debemos concluir: 1.°, que, en definitiva, todas las fibras del fascículo piramidal pasan de izquierda a derecha, y viceversa, antes de terminar en las astas anteriores; 2.°, que el entrecruzamiento de estas fibras es realmente *total*, y por consiguiente todas las incitaciones voluntarias, partidas de uno cualquiera de los hemisferios cerebrales, van a parar a las masas musculares del lado opuesto, con una pequeña salvedad para el fascículo piramidal homolateral, siempre de importancia mínima. Los procesos anatomopatológicos que interesan la continuidad del fascículo piramidal por encima del bulbo tendrán, pues, por efecto inmediato determinar una parálisis motriz en el lado opuesto al de la lesión o, más sencillamente y empleando el lenguaje de la patología, una *hemiplejía cruzada.*

Acabamos de ver que el fascículo piramidal, al pasar del bulbo a la medula, se divide en dos partes: una mucho más voluminosa, que pasa, después del cruce, al cordón lateral del lado opuesto *(fascículo piramidal cruzado);* la otra, muy pequeña, representa próximamente la vigésima parte de la precedente y desciende por el cordón anterior del lado correspondiente *(fascículo piramidal directo);* ésta es la disposición clásica, es decir, la que se encuentra más a menudo. Pero este entrecruzamiento de las pirámides está sujeto a variaciones muy numerosas, que es importante conocer para darse cuenta de cierto número de hechos de orden patológico. Podemos, atendiendo a esto, admitir las cuatro variedades siguientes:

Primera variedad. — Hay inversión de volumen entre el fascículo cruzado y el fascículo directo, siendo éste ahora seis, siete y hasta ocho veces más voluminoso que aquél. Esta variabilidad en el desarrollo respectivo de los dos fascículos piramidales influye naturalmente (PIERRET) en la configuración exterior de la medula, que toma, según los casos, la *forma plana* o la *forma redonda:* la forma plana, cuando el fascículo piramidal directo es muy pequeño o está ausente: la forma redonda, cuando este mismo fascículo directo se halla engrosado a expensas del fascículo cruzado.

Segunda variedad. — Los dos fascículos piramidales se entrecruzan en totalidad a nivel del cuello del bulbo; la medula, en este caso, no posee fascículo directo.

Tercera variedad. — Los dos fascículos piramidales no se entrecruzan absolutamente: cada uno de ellos ocupa en la medula el mismo lado que en el bulbo y el encéfalo. En este caso no existe el fascículo cruzado.

Cuarta variedad. — Uno de los dos fascículos piramidales se divide, como de ordinario, en fascículo cruzado y fascículo directo, mientras el segundo pasa en totalidad al cordón lateral del lado opuesto; la medula espinal, en este caso, sólo posee un fascículo piramidal directo. Es naturalmente entonces asimétrica, como lo hace notar CHARCOT, e importa estar bien enterado del origen de esta asimetría para no exponerse, en un caso dado, a considerarla como patológica.

2.° Fascículo de Goll y de Burdach. — El cordón posterior de la medula, prescindiendo de sus fibras endógenas que unen entre sí los pisos sucesivos del asta posterior, contiene fibras radiculares que, como indica su nombre, provienen de las raíces sensitivas de los nervios raquídeos. Las ramas ascendentes de las fibras radiculares son de dos órdenes: unas, después de un trayecto relativamente corto en el fascículo de Burdach, terminan en el asta posterior, son *fibras cortas;* las otras, mucho más extensas, suben sin interrupción hasta el bulbo, son *fibras largas*, y sabemos, por haberlo visto ya más arriba, que se disponen sistemáticamente de tal manera, que son tanto más internas cuanto de más abajo provienen (ley de KAHLER).

Como en la región cervical, el cordón de Goll está formado exclusivamente de fibras radiculares largas procedentes de las raíces sacras, lumbares, dorsales inferiores y medias. El cordón de Burdach comprende fibras largas y medianas procedentes de la primera dorsal y de las raíces cervicales.

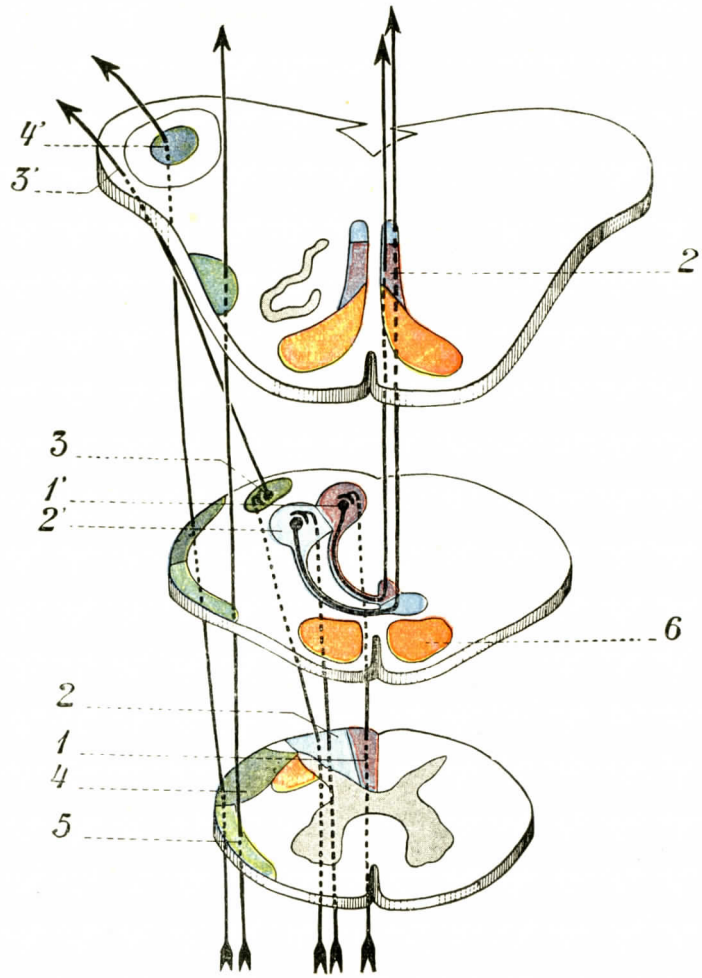

FIG. 582

Terminación superior de los cordones posteriores de la medula.
Núcleos de Goll, de Burdach y de Monakow. Origen de la cinta de Reil media.

1, fascículo de Goll. — 1', núcleo de Goll. — 2, cordón de Burdach. — 2', núcleo de Burdach. — 2'', cinta de Reil media. — 3, núcleo de Monakow. — 3', fibra del núcleo de Monakow con destino cerebeloso que pasa a la periferia del cuerpo restiforme. — 4, fascículo cerebeloso directo. — 4', fibra que pasa por el centro del cuerpo restiforme. — 5, fascículo de Gowers. — 6, fascículo piramidal.

Estas fibras constituyen, pues, un fascículo compacto y voluminoso, que llamaremos *fascículo sensitivo posterior de la medula: sensitivo*, porque transporta al centro las impresiones recogidas en la periferia; *posterior*, porque está situado en el cordón posterior de la medula, al contrario de otros fascículos sensitivos que siguen el cordón ánterolateral.

Las fibras constitutivas del fascículo sensitivo posterior de la medula (conjunto de fibras radiculares largas), llegadas a la parte media del bulbo, encuentran allí dos masas de substancia gris, de formación local, que describiremos más adelante: una, interna, situada en el espesor del fascículo de Goll, es el *núcleo de Goll* o *núcleo delgado*, y otra, externa, que ocupa el espesor del fascículo de Burdach, es el *núcleo de Burdach* o *núcleo cuneiforme*. Las fibras sensitivas terminan en estas dos masas grises (fig. 582), como todas las fibras sensitivas en sus núcleos terminales, por arborizaciones libres que enlazan las células nerviosas. Estos núcleos de Goll y de Burdach son, pues, el centro de origen de la segunda

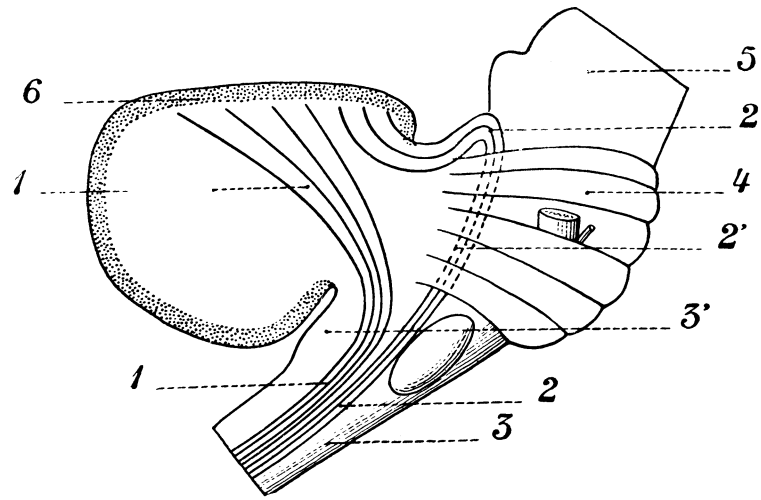

FIG. 583

Relaciones y modo de terminación del fascículo cerebeloso directo y del fascículo de Gowers.

1, fascículo cerebeloso directo que pasa por el pedúnculo cerebeloso inferior. — 2, fascículo de Gowers, con 2', su porción intraprotuberancial, y 2'', su porción en la proximidad del pedúnculo cerebeloso superior. — 3, bulbo. — 3', pedúnculo cerebeloso inferior. — 4, protuberancia y pedúnculo cerebeloso medio. — 5, pedúnculo cerebral. — 6, corteza del vermis superior.

neurona sensitiva; constituyen una primera parada en la vía sensitiva denominada principal. Las segundas neuronas van a constituir la porción inicial de la cinta de Reil, porción inicial que se entrecruza con la del lado opuesto, dibujando el *entrecruzamiento sensitivo* (véase más adelante).

3.° Fascículo de Gowers. — Este fascículo es una vía espinocerebelosa cruzada en relación con las fibras radiculares cortas de los nervios raquídeos. Un número bastante grande de sus fibras van a agotarse en un núcleo especial del bulbo, el *núcleo lateral* de Betcherew (A. THOMAS); las otras prosiguen su trayecto ascendente en la protuberancia, rodean en seguida el pedúnculo cerebeloso superior y llegan por la válvula de Vieussens a la corteza del vermis cerebeloso. Según TOOTH, las fibras de Gowers irían hasta el tálamo óptico.

Desde el punto de vista fisiológico, este fascículo, lo hemos dicho ya, transmite sensaciones profundas inconscientes (DÉJERINE). La cordotomía de la medula en el hombre (SICARD y ROBINEAU) ha confirmado las ideas de DÉJERINE.

4.° Fascículo cerebeloso directo. — Este fascículo, nacido de las células de la columna de Clarke, no experimenta entrecruzamiento en el bulbo. Se curva hacia

atrás, cruzando oblicuamente la línea de inserción del nervio espinal, y se echa en el cuerpo restiforme, en cuyo centro está situado. Termina en el vermis cerebeloso por medio del pedúnculo cerebeloso inferior.

En la parte inferior del bulbo, los fascículos cerebelosos directo y de Gowers están contiguos, pero al elevarse se separan uno de otro, como lo ha observado Tooth en el mono y en el hombre en un caso de aplastamiento de la medula cervical inferior (fig. 584).

Según Monakow, algunas fibras del fascículo cerebeloso directo toman momentáneamente la vía de la cinta de Reil; luego, llegadas debajo de los tubérculos cuadrigéminos posteriores, abandonan esta cinta para ir al vermis rodeando el pedúnculo cerebeloso superior. Es-

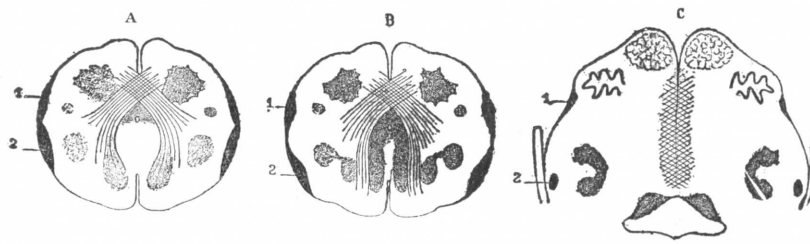

Fig. 584

Cortes transversales del bulbo raquídeo de un mono, en el cual se había practicado una hemisección de la medula entre la 7.ª y la 8.ª cervicales (según Tooth).

1, fascículo de Gowers. — 2, fascículo cerebeloso directo. (Se ve que estos dos fascículos, todavía unidos en el corte A, que pasa por la parte inferior del bulbo, tienden a separarse en el corte B, practicado más arriba, y están enteramente separados el uno del otro en el corte C, que ha sido practicado a nivel del cuarto ventrículo.)

tas fibras, que constituyen el fascículo de Monakow, serían cruzadas, mientras que las primeras son directas.

El fascículo cerebeloso directo sirve para la transmisión de las sensaciones cinestésicas inconscientes.

5.° Fascículo ánterolateral ascendente o fascículo en semiluna de Déjerine. — Hemos visto que algunos elementos de este fascículo se detienen en la misma medula *(fibras espinoespinales)*. Pero la mayoría de ellas son fibras *espinorreticuladas bulbares*. Recordemos que este fascículo comprende dos segmentos, anterior y posterior. Las fibras del segmento anterior entran en la constitución, ora de la capa interolivar, ora de la formación reticulada situada detrás de la cinta de Reil media. Ninguna llega, al parecer, al tálamo óptico. Las fibras del segmento posterior, las más numerosas, acompañan el fascículo de Gowers en el bulbo y se sitúan en la cara retroolivar de la formación reticulada gris, para pasar a la parte ánteroexterna de la calota protuberancial. Algunas se agotan en los núcleos laterales del bulbo o en la oliva bulbar *(fibras espinoolivares)*. Las otras exceden del bulbo y se detienen en la protuberancia *(fibras espinorreticuladas protuberanciales)*, otras en el pedúnculo *(fibras espinorreticuladas pedunculares)*. Por último, algunas llegan al tubérculo cuadrigémino posterior *(fibras espinotectales)* y aun al núcleo ventral del tálamo óptico *(fibras espinotalámicas)*.

Recordemos que, según Déjerine, las fibras del segmento anterior son vías de la sensibilidad táctil y de la noción de lugar, mientras que las del segmento posterior están destinadas a la conducción de la sensibilidad al dolor y a la temperatura.

Estos dos grupos de fibras comprendidas en el fascículo ánterolateral ascendente, el de la derecha y el de la izquierda, siguen en la medula un trayecto

verticalmente ascendente y son, por consiguiente, paralelos. Al llegar al cuello del bulbo se separan uno y otro de la línea media para dirigirse a la vez hacia fuera, atrás y arriba (fig. 581, 2 y 3). Luego se curvan hacia dentro y se pegan a la línea media, pero sin entrecruzarse: el de la izquierda queda en el lado izquierdo, el de la derecha en el derecho. Una vez efectuado este desplazamiento, los dos fascículos fundamentales, de superficiales que eran, se han hecho profundos: están situados ahora inmediatamente detrás de la cinta de Reil (fig. 585). Conservan, por lo demás, esta situación hasta en la protuberancia y en el pedúnculo cerebral.

Cambiando así de posición y separándose momentáneamente de la línea media para llegar de nuevo a esta línea, los dos fascículos fundamentales ánterolaterales circunscriben en su conjunto un espacio elíptico en forma de *ojal:* por este ojal pasan el fascículo piramidal cruzado y la cinta de Reil, para dirigirse uno y otra hacia la línea media y entrecruzarse en ella, como hemos visto, con los homólogos del lado opuesto.

Estas fibras no forman columnas compactas; la mayoría se disponen en pequeños fascículos irregularmente diseminados en lo que más adelante describiremos con el nombre de substancia reticular.

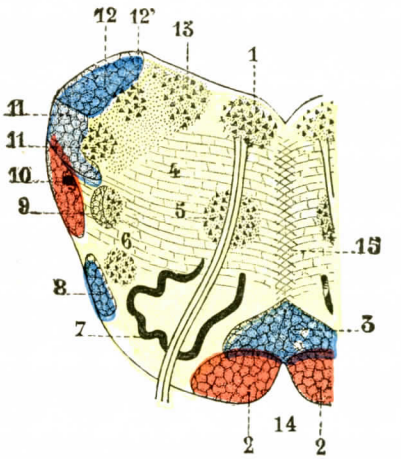

FIG. 585

Diferentes fascículos de la medula espinal vistos en una sección transversal del bulbo (esquematizado según un dibujo de BECHTEREW).

1, núcleo del hipogloso. — 2, fascículo piramidal. — 3, cinta de Reil. — 4, formación reticular. — 5, núcleo de Roller. — 6, núcleo lateral. — 7, oliva. — 8, fascículo de Gowers. — 9, raíz inferior del trigémino. — 10, fascículo cerebeloso directo. — 11, cuerpo restiforme, continuación del fascículo de Burdach, con 11', núcleo de Burdach. — 12, pirámide posterior, continuación del fascículo de Goll, con 12', núcleo de Goll. — 13, base de las astas posteriores. — 14, surco medio anterior. — 15, rafe, con las fibras del fascículo fundamental ánterolateral.

6.° Fascículo profundo del cordón ánterolateral o fascículo longitudinal posterior. — En la medula este fascículo está constituído por fibras longitudinales cortas que unen unos con otros los planos sucesivos de la substancia gris; penetran en esta substancia a una altura diferente de la de las células cordonales que les dan origen. Así pues, fibras procedentes de la parte superior de la medula dorsal o cervical terminan en la parte inferior del bulbo. Este fascículo no se agota. En efecto, mientras deja fibras de origen espinal, recibe otras que emanan de los núcleos del bulbo, pero mientras las primeras están diseminadas en la substancia reticular, las segundas, que, como se comprende, van a exceder del bulbo, se agrupan en un cordón que estudiaremos más adelante, la *cinta longitudinal posterior*. Muy neto en la protuberancia, este fascículo ocupa la parte pósterointerna de la formación reticulada. Bien limitada por detrás por la substancia gris central y por dentro por el rafe, se mezcla por fuera poco a poco con la formación reticulada. Este fascículo es esencialmente una vía de asociación motora entre los cuernos anteriores de la región cervical superior y los núcleos motores del tronco cerebral. *Así se superponen, de delante atrás, la vía motora en un plano superficial, la vía sensitiva en el plano medio y la vía de asociación en un plano posterior* (fig. 595).

B. — Columnas grises bulbares homólogas de las de la medula

Sus conexiones cerebrales. — Condiciones anatómicas de su sistematización

La substancia gris de la medula se extiende también al bulbo. Pero, lo mismo que la substancia blanca, experimenta aquélla a su paso transformaciones tan profundas, que es completamente imposible encontrarla y reconocerla al primer intento en un corte transversal a nivel de la parte superior o tan siquiera de la parte media del bulbo. Para esto, es necesario examinar metódicamente una serie de cortes sucesivos, practicados de abajo arriba, y asistir, por decirlo así, a cada

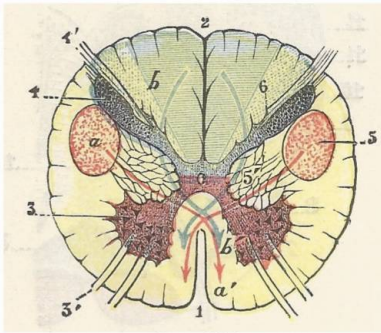

Fig. 586

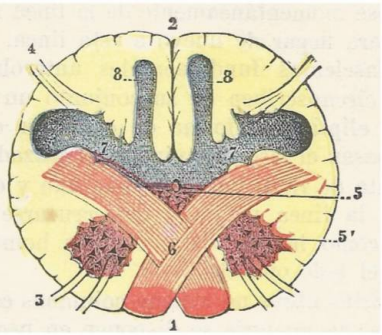

Fig. 587

Fig. 586. — Corte del bulbo raquídeo en la parte inferior del entrecruzamiento de las pirámides.

1, surco medio anterior. — 2, surco medio posterior, con, a derecha e izquierda de este surco, las fibras de origen de la cinta de Reil, como continuación de los núcleos de Goll y de Burdach. — 3, astas anteriores *(rojo)*, con 3', raíces anteriores. — 4, astas posteriores *(azul)*, con 4', raíces posteriores. — 5, fascículo piramidal cruzado, con 5', sus fascículos más internos inclinándose hacia el asta anterior y disponiéndose a atravesarlo y decapitarlo. — 6, fascículo de Burdach.

(La flecha roja *aa'* indica el trayecto que siguen las fibras del fascículo piramidal cruzado a nivel del entrecruzamiento de las pirámides; la flecha azul *bb'* indica, asimismo, el trayecto que siguen las fibras sensitivas.)

Fig. 587. — Corte del bulbo raquídeo en el entrecruzamiento de las pirámides, porción motora (según Matías Duval).

1, surco medio anterior. — 2, surco medio posterior. — 3, raíces motoras. — 4, raíces sensitivas. — 5, base de las astas anteriores, cuya cabeza (5') ha sido desprendida para el paso del fascículo piramidal cruzado. — 6, entrecruzamiento de los dos fascículos piramidales cruzados, que van a formar las pirámides anteriores. — 7, astas posteriores *(azul)*. — 8, núcleos de Burdach o postpiramidales.

una de las fases de dichas transformaciones. De este modo se logra reconocer con bastante facilidad, en las diferentes regiones del bulbo, lo que corresponde a las astas anteriores y a las astas posteriores.

Las nuevas condiciones anatómicas, los elementos perturbadores (permítasenos esta expresión), que vienen de este modo a tergiversar la columna gris central de la medula, pueden reducirse a cuatro, a saber:

1.° El *entrecruzamiento del fascículo piramidal cruzado.*
2.° El *entrecruzamiento de las fibras sensitivas de la cinta de Reil.*
3.° La *formación del cuarto ventrículo*
4.° La *aparición de las fibras arciformes.*

1.° Acción del entrecruzamiento motor: decapitación de las astas anteriores. — El entrecruzamiento del fascículo piramidal cruzado o entrecruzamiento motor (*Pyramidalkreuzung* de los anatomistas alemanes) da por resultado la división del asta anterior, hasta aquí compacta, en dos partes distintas. He aquí

cómo se opera esta división. El fascículo piramidal cruzado está situado, en la medula, en la parte posterior del cordón ánterolateral; por otra parte, dicho fascículo debe ocupar, después de entrecruzarse (fig. 580, 8), la pirámide bulbar del lado opuesto. Para recorrer el trayecto desde su porción inicial *a* a su posición nueva *a'* (fig. 586), el fascículo en cuestión atraviesa de lleno las astas anteriores, separando así la *cabeza* de la *base*, o, dicho de otra manera, *decapita las astas anteriores*, expresión clásica hoy día. Ahora bien, las dos partes, así separadas, no volverán a reunirse, ni aun cuando el fascículo piramidal cruzado haya terminado su entrecruzamiento, es decir, haya pasado todo entero desde el cordón lateral al cordón anterior del lado opuesto. De ahí resulta que cada una de las astas anteriores se presentará en lo sucesivo bajo la forma de dos núcleos o bien de dos columnas, según se las considere en una sección transversal o en una sección longitudinal (fig. 587): un núcleo posterior (5), representando la *base*, y un núcleo anterior (5'), representando la *cabeza*.

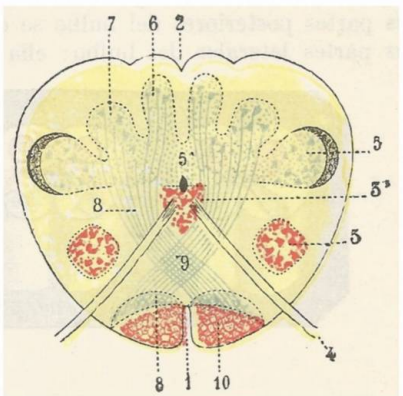

FIG. 588

Corte transversal a nivel del entrecruzamiento sensitivo *(esquemática)*.

1, surco medio anterior. — 2, surco medio posterior. — 3, 3', cabeza y base del asta anterior *(rojo)* — 4, hipogloso mayor. — 5, 5', cabeza y base del asta posterior. — 6, núcleo de Goll. — 7, núcleo de Burdach. — 8, 8, cinta de Reil o fascículo sensitivo. — 9, entrecruzamiento sensitivo. — 10, fascículo piramidal.

2.° Acción del entrecruzamiento sensitivo: decapitación de las astas posteriores. — El entrecruzamiento de la cinta de Reil (*Schleife* de los anatomistas alemanes) o entrecruzamiento sensitivo (*Schleifenkreuzung* de los anatomistas alemanes) obra exactamente de la misma manera sobre el asta posterior que el entrecruzamiento motor sobre el asta anterior. La cinta de Reil (fig. 588), al salir de los núcleos de Burdach y de Goll, en los que tiene su origen, se encuentra situada por detrás de las astas posteriores en el punto *b*. Ahora bien, para dirigirse desde este punto *b* al punto *b'*, que deberá ocupar después de entrecruzarse en la línea media, se verá obligada a atravesar de atrás a delante el cuello de las astas posteriores siguiendo la flecha indicadora de la figura 586: las *decapita* y las descompone, de la misma manera que lo ha hecho con las astas anteriores, en dos partes (fig. 588): una externa (5), que representa la *cabeza*, y otra interna (5'), que representa la *base*. Aquí tampoco volverán a juntarse las dos partes, de manera que, en todas las secciones transversales del bulbo practicadas por encima del entrecruzamiento sensitivo, el asta posterior aparecerá bajo la forma de dos núcleos o columnas, que serán la continuación la una de la cabeza y la otra de la base (fig. 595).

3.° Acción de la formación ventricular: desviación lateral de las dos columnas sensitivas. — Acabamos de ver que la desviación del fascículo piramidal cruzado y de la cinta de Reil daba por resultado la división de cada una de las astas de la medula en dos partes. Estas partes conservan todavía durante algún tiempo su situación respectiva. Pero la formación del cuarto ventrículo, que es únicamente, según hemos dicho más arriba, el aumento y extensión en superficie del conducto del epéndimo, viene pronto a modificar esta situación.

La *base* del asta anterior, que en la medula está situada por delante y por fuera del canal ependimario, conserva sus relaciones con la línea media: se ex-

tiende sobre el suelo del cuarto ventrículo, inmediatamente por fuera del tallo del cálamo. Su *cabeza*, más profunda, se encuentra desviada hacia delante y un poco hacia fuera.

En lo que concierne al asta posterior, su *base*, que en la medula está situada por detrás del conducto del epéndimo, se desvía hacia fuera y adelante (fig. 589, C) cuando este último empieza a abrirse y los cordones posteriores se separan de la línea media para venir a ocupar una posición lateral: al propio tiempo que queda al descubierto en el suelo del cuarto ventrículo, va a colocarse inmediatamente por fuera de la base de las astas anteriores y en el mismo plano que éstas. En cuanto a su *cabeza*, siguiendo también el movimiento general, mediante el cual las partes posteriores del bulbo se dirigen hacia fuera y adelante, se inclina hacia las partes laterales del bulbo: ella es la que, bajo el nombre de *tubérculo ceni-*

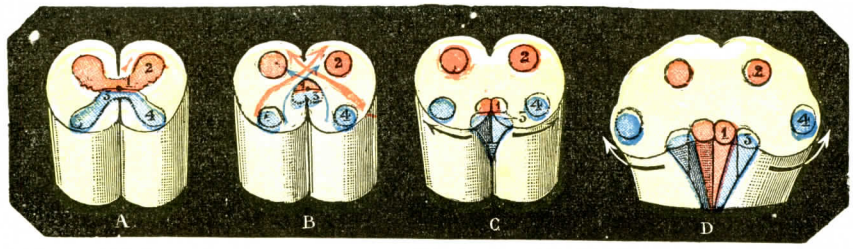

FIG. 589

Esquema que representa las modificaciones que experimenta la columna gris central al pasar de la medula al bulbo.

A, la columna gris por debajo del entrecruzamiento de las pirámides. — B, decapitación de las astas anteriores y de las astas posteriores (de ahí cuatro columnas grises). — C, los cordones posteriores y las dos columnas sensitivas se desvían hacia fuera en el momento en que el conducto del epéndimo va a ensancharse y a dilatarse para formar el cuarto ventrículo. — D, la posición nueva que ocupan las cuatro columnas grises, cuando la formación ventricular se ha efectuado completamente.

1, base de las astas anteriores. — 2, cabeza de las astas anteriores. — 3, base de las astas posteriores. — 4, cabeza de las astas posteriores.

(El color rojo representa las columnas motoras; el color azul, las columnas sensitivas.)

ciento de Rolando, viene a formar hernia, por decirlo así, en la parte externa del cuerpo restiforme, algo por debajo y por detrás del cuerpo olivar.

4.° Acción de las fibras arciformes: fragmentación de las columnas sensitivas y motoras en trozos superpuestos; formación de los núcleos de origen de los nervios craneales. — Cada mitad del bulbo nos ofrece, pues, ahora, en vez de la *columna gris central* que tiene la medida, *cuatro columnas distintas*, dos motoras y dos sensitivas, siguiendo cada una, en el punto que acabamos de indicar, un trayecto vertical y paralelo (fig. 590): las dos columnas derivadas de la *base* de las astas están situadas superficialmente, hemos dicho ya el porqué, en el suelo ventricular; las dos columnas que representan la *cabeza* están colocadas por delante de las precedentes en el espesor del eje nervioso central. Entonces aparecen en escena las fibras arciformes, las cuales descienden en grupos compactos del cuerpo restiforme, dirigiéndose hacia el cuerpo olivar y de aquí hacia la línea media. Estas fibras no se limitan a pasar al lado de las columnas en cuestión, sino que las atraviesan, interrumpen su continuidad y las dividen así en cierto número de fragmentos regularmente superpuestos en sentido vertical (fig. 590). Estos diferentes fragmentos, independientes entre sí, resultan otros tantos *núcleos de substancia gris*, en los que la mayor parte de los nervios craneales tienen su origen o su terminación, y cada uno de ellos, por razón de

su misma situación, puede relacionarse morfológicamente, como nos lo demuestra claramente la figura adjunta, con una de las cuatro columnas precitadas, es decir: con la *cabeza* o la *base de las astas anteriores*, si son motores; con la *cabeza* o la *base de las astas posteriores*, si son sensitivos.

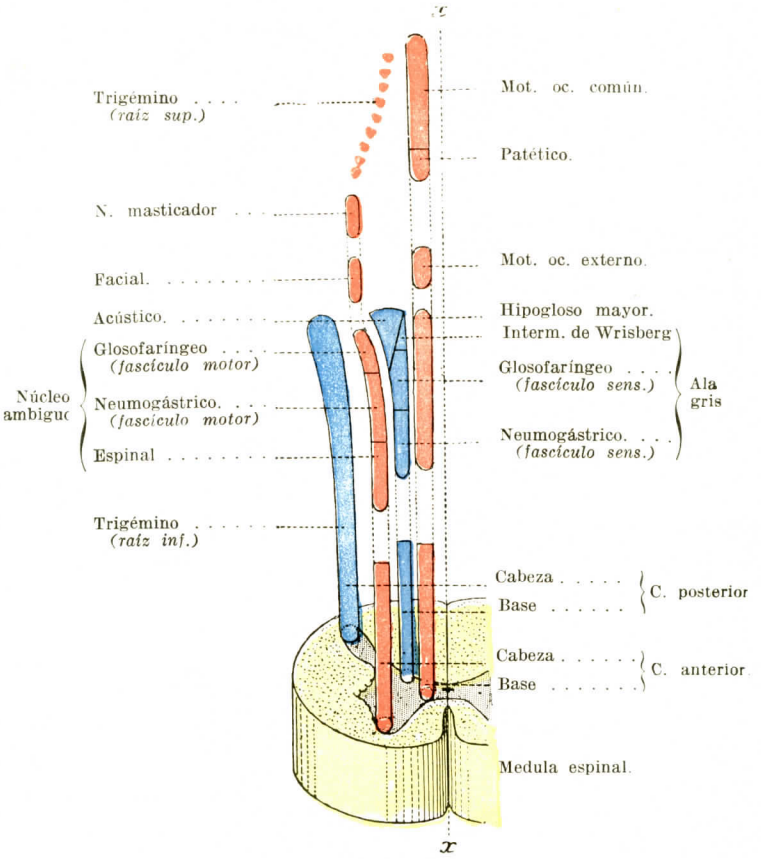

FIG. 590

Los núcleos bulboprotuberanciales, vistos en sentido longitudinal, en sus relaciones con los centros grises homólogos de la medula espinal.

Los núcleos de color *rojo* proceden del asta anterior y son motores. Los núcleos de color *azul* proceden del asta posterior y son sensitivos. Los núcleos de color *obscuro* representan la base de las astas, sean anteriores, sean *posteriores*, y están situados superficialmente en el suelo del cuarto ventrículo. Los núcleos de color *más claro* representan las cabezas y están situados profundamente por debajo del suelo ventricular en el espesor mismo del bulbo; son visibles únicamente en los cortes.

a) *Núcleos derivados de la base del asta anterior.* — De este modo es como la base del asta anterior *(columna motora posterior)* forma, en el suelo del cuarto ventrículo y a cada lado de la línea media (fig. 591), en primer lugar el *núcleo del hipogloso* (ala blanca interna) y en segundo lugar el *núcleo del motor ocular externo* (eminencia teres). Más arriba, fuera de los límites del cuarto ventrículo y un poco por debajo del acueducto de Silvio, forma un nuevo núcleo, del que emergen a la vez, en la parte posterior, el *patético*, y en la parte anterior, el *motor ocular común*.

b) *Núcleos derivados de la cabeza del asta anterior.* — La cabeza del asta anterior *(columna motora anterior)* constituye en primer lugar (fig. 591) el *núcleo ambiguo* (*nucleus ambiguus* o *núcleo ánterolateral* de Stilling), columna tenue y prolongada, de la que nacen sucesivamente: el nervio espinal, primero, y las fibras motoras de los dos nervios mixtos neumogástrico y glosofaríngeo; esta misma co-

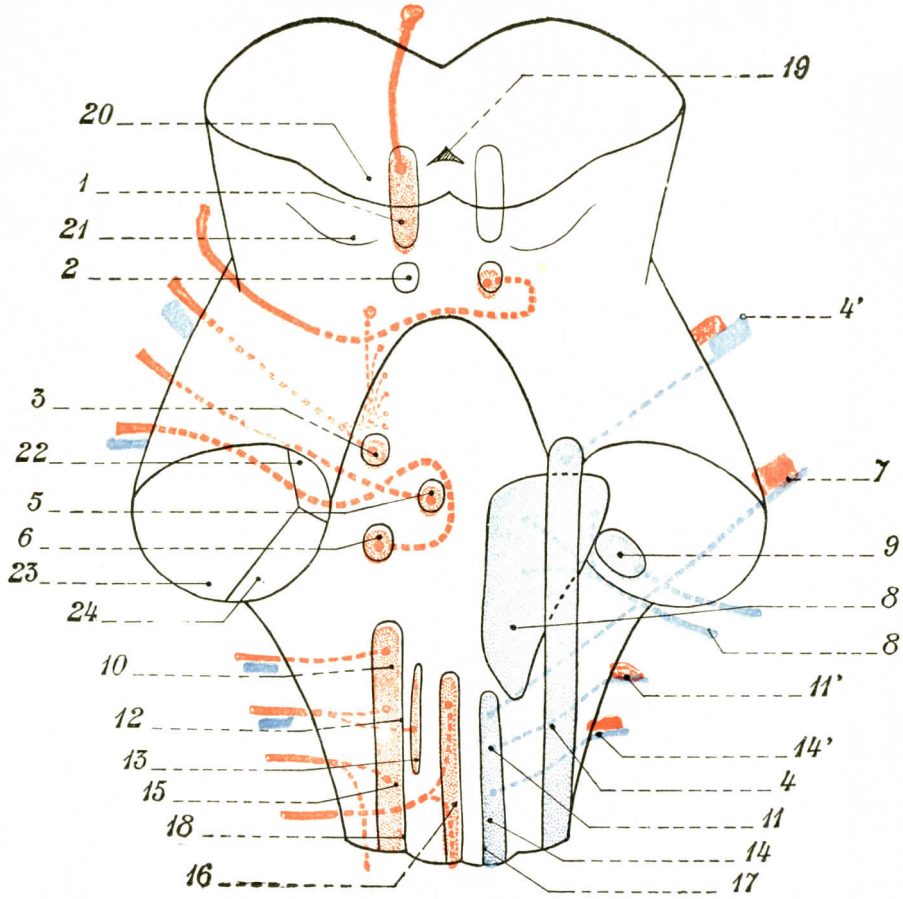

FIG. 591

Núcleos de los nervios craneales.

(*En rojo*, los núcleos y nervios motores. — *En azul*, los núcleos y nervios sensitivos.)

1, núcleo del motor ocular común y el nervio. — 2, núcleo y nervio del patético. — 3, núcleo motor y rama motriz del trigémino. — 4, núcleo sensitivo y raíz sensitiva del trigémino. — 5, núcleo y nervio motor ocular externo. — 6, núcleo motor y rama motriz del facial. — 7, núcleo sensitivo y rama sensitiva del facial. — 8, 8', núcleo y raíz vestibulares del acústico. — 9, 9', núcleo y raíz cocleares del acústico. — 10, núcleo motor y rama motriz del glosofaríngeo. — 11, 11', núcleo sensitivo y rama sensitiva del mismo nervio. — 12, 12', núcleo motor, raíz motora del neumogástrico. — 13, núcleo dorsal (simpático) de este nervio. — 14, su raíz sensitiva y el núcleo ambiguo. — 15, núcleo bulbar motor del espinal. — 15', su raíz motora. — 16, núcleo motor y raíz motora del hipogloso mayor. — 17, fascículo solitario. — 18, núcleo ambiguo. — 19, acueducto de Silvio. — 20, 21, tubérculos cuadrigéminos anteriores y posteriores. — 22, pedúnculo cerebeloso superior. — 23, pedúnculo cerebeloso medio. — 24, pedúnculo cerebeloso inferior.

lumna forma en sus partes más internas un *núcleo accesorio para el hipogloso* (DUVAL), dividido las más de las veces en fragmentos para el paso de las fibras arciformes. Por encima del núcleo ambiguo, pero en la misma dirección, la cabeza de las astas anteriores forma otros dos núcleos: el primero, *núcleo del facial*, corresponde al plano que separa el bulbo de la protuberancia; el segundo, *núcleo mas-*

ticador, está situado en plena protuberancia, un poco hacia atrás del punto de emergencia del trigémino.

c) *Núcleos derivados de la base del asta posterior.* — La base del asta posterior (*columna sensitiva posterior*) forma primero el ala gris y el ala blanca externa del cuarto ventrículo, verdaderos núcleos sensitivos en los que vienen a terminar: 1.°, en el ala gris y sucesivamente, yendo de abajo arriba, los filetes sensitivos del neumogástrico (nervio mixto), los filetes sensitivos del glosofaríngeo (otro nervio mixto) y el intermediario de Wrisberg (nervio sensitivo); 2.°, en el ala blanca externa, la raíz vestibular del acústico. Por delante y fuera del ala blanca externa, la columna gris posterior forma todavía el *tubérculo acústico* (véase *Cuarto ventrículo*), donde termina la raíz coclear del acústico.

Más arriba, en la parte superior del ventrículo, termina aquélla formando una capa grisácea, el *loculus cœruleus*, a la que van a parar quizá (volveremos a ocuparnos en esta cuestión cuando se trate de los orígenes y terminaciones reales de los nervios craneales) cierto número de fascículos radiculares del trigémino.

d) *Núcleos derivados de la cabeza del asta posterior.* — En lo que concierne a la cabeza de esta misma asta posterior (*columna sensitiva anterior*), está constituída por una larga columna (fig. 591) que se extiende desde el entrecruzamiento del fascículo sensitivo hasta la protuberancia. Del lado externo de esta columna nacen sucesivamente gran número de fibras nerviosas, que se remontan con ella hasta la parte media de la protuberancia. El conjunto de estas fibras constituye una de las raíces más importantes, su *raíz inferior* o *bulbar*.

5.° Núcleos bulbares de los nervios craneales. — Describiremos detalladamente estos núcleos al tratar del origen real de los nervios craneales (véase tomo III). Daremos aquí únicamente un resumen de su topografía de conjunto representada en el esquema adjunto (fig. 591).

a. *Núcleos del nervio hipogloso mayor.* — Este nervio (XII par), exclusivamente motor, cuyas fibras emergen en el surco preolivar, tiene su núcleo en la región del ala blanca interna. Los dos núcleos están separados por el rafe y cubiertos en el suelo del cuarto ventrículo por una delgada capa de fibras mielinizadas que dan su tinte al ala blanca. Por delante y por fuera del núcleo principal existe un *núcleo accesorio* (véase *Nervio hipogloso mayor*).

b. *Núcleos del nervio espinal.* — El nervio espinal (XI par) es exclusivamente motor. El origen de este nervio es medular. Sus fibras nacen de las células de los cuernos anteriores que constituyen el núcleo ánterolateral y ánteroexterno de este cuerno en un espacio comprendido entre el bulbo y la quinta cervical. Clásicamente se describe también un núcleo bulbar que sería la parte inferior del núcleo ambiguo (véase más adelante). Según LERMOYEZ, este núcleo bulbar debe ser referido al neumogástrico.

c. *Núcleos del nervio neumogástrico.* — Este nervio (X par) es mixto. Según los clásicos, sus filetes motores provienen de la parte media del núcleo ambiguo, dando origen la parte inferior de este núcleo a la raíz bulbar del espinal, la parte superior al glosofaríngeo. Las fibras sensitivas, emanadas de los ganglios yugular y plexiforme, terminan en dos núcleos sensitivos: la parte inferior del núcleo dorsal y el fascículo solitario. Los trabajos de MÜLLER y LAIGNEL-LAVASTINE parecen haber demostrado que el núcleo ambiguo es el centro motor de los ramos faríngeos, laríngeo superior y recurrente. Es el homólogo del cuerno anterior, mientras que el fascículo solitario, situado más hacia fuera, sería el homólogo del cuerno posterior y únicamente recibiría las fibras sensitivas. En cuanto al núcleo dorsal, al que se puede añadir un pequeño núcleo denominado *núcleo de Staderini*, sería un centro simpático para las fibras viscerales, el homólogo por lo tanto de la columna de Clarke. Sea lo que fuere, he aquí la situación de estos tres núcleos:

α) El *núcleo dorsal* o *del ala gris* es una columna de substancia gris que corresponde al ala gris del cuarto ventrículo. El núcleo de Staderini lo separa del núcleo del hipogloso. Los cilindroejes de este núcleo se dirigen oblicuamente hacia delante, atraviesan la substancia

reticulada gris, la raíz descendente del trigémino y cruzan las fibras olivocerebelosas. Todas las fibras son directas.

β) El *núcleo ventral* o *ambiguo* se asienta en el espesor de la substancia reticulada gris, entre las fibras del hipogloso y la raíz descendente del trigémino. Las fibras que de él parten se curvan hacia fuera y se dirigen hacia delante siguiendo las fibras procedentes del núcleo dorsal. Algunas de ellas van hacia atrás, atraviesan la línea media para llegar al nervio opuesto. Hay, pues, fibras directas y cruzadas.

γ) *Núcleo y fascículo solitarios.* — El origen real de las fibras sensitivas se encuentra en los ganglios yugular y plexiforme. Los cilindroejes de estos ganglios, al penetrar en el bulbo, se dividen en dos grupos (Cajal). El grupo principal o profundo sigue las fibras moto-

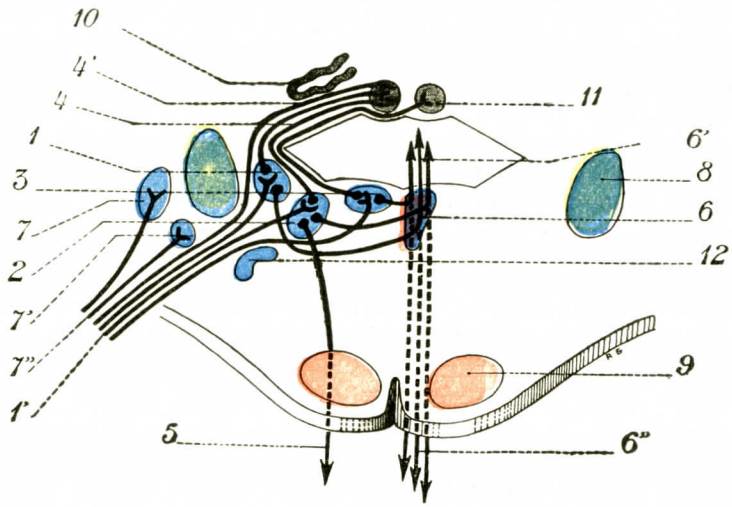

Fig. 592

Núcleos terminales y conexiones del nervio vestibular.

1, núcleo de Bechterew. — 1', nervio vestibular. — 2, núcleo de Deiters. — 3, núcleo dorsal interno. — 4, fibras semicirculares internas o vestibulocerebelosas. — 4', fibras vestibulocerebelosas periféricas. — 5, fibras vestíbuloespinales. — 6, cinta longitudinal posterior, con 6', fibras vestibulares ascendentes. — 6'', fibras descendentes. — 7, tubérculo acústico. — 7', núcleo anterior del acústico. — 7'', nervio coclear. — 8, fascículo cerebeloso directo. — 9, pirámide anterior. — 10, oliva cerebelosa. — 11, núcleo del techo. — 12, raíz sensitiva del trigémino.

ras. Llegadas al ángulo externo y posterior de la substancia reticulada gris, las fibras de este grupo se acodan, se hacen verticalmente descendentes y forman una parte del fascículo solitario.

Algunas fibras son cruzadas y acaban en el fascículo solitario del lado opuesto.

El fascículo solitario se extiende desde el núcleo del facial, por arriba, donde recibe las fibras del nervio intermediario de Wrisberg, hasta por encima de la decusación de las pirámides. Descendería también hasta la medula en la base del cuerno posterior. En este largo trayecto, las fibras de este fascículo terminan en las células, agrupadas también en sentido vertical, cuyo conjunto forma el *núcleo del fasciculo solitario* (fig. 591).

d. *Núcleos del glosofaríngeo.* — Este nervio (IX par) es mixto. Sus fibras motrices se originan en el cuarto superior del núcleo ambiguo. Algunas raras fibras proceden de la parte superior del núcleo dorsal. Las fibras sensitivas llegan al fascículo solitario y terminan en la parte superior del núcleo solitario o *núcleo gustativo de Nageotte.*

e. *Núcleos del nervio auditivo.* — Este nervio (VIII par) es exclusivamente sensitivo. Posee dos raíces, una interna o *vestibular*, la otra externa o *coclear*. La primera, o nervio vestibular, procede del vestíbulo y de los conductos semicirculares. Desempeña un papel considerable en el sentido de la orientación. La segunda, o nervio coclear, es el nervio de la audición y proviene del laberinto.

α) *Núcleos del nervio vestibular.* — Las fibras de este nervio, que provienen del ganglio de Scarpa, penetran en el bulbo por la raíz vestibular y se introducen en el mismo entre el

cuerpo restiforme y la raíz descendente del trigémino. Cada una de estas fibras se divide en **T**. Las ramas descendentes forman un fascículo, la *raíz del nervio vestibular*, que se extiende hasta el extremo superior del núcleo de Goll. Las colaterales de este fascículo van a núcleos que más adelante veremos. Algunas fibras son cruzadas.

De las ramas ascendentes, algunas penetran en el pedúnculo cerebeloso inferior después de haber enviado colaterales a dos núcleos, los núcleos de Deiters y de Bechterew (figura 592). Terminan en los hemisferios cerebelosos del lado opuesto. Constituyen el *fascículo vestíbulocerebeloso periférico* que acompaña al *fascículo vestíbulocerebeloso central*, fascículo que proviene de los núcleos de Deiters y de Bechterew y termina en los músculos del techo del cerebelo.

Los núcleos referidos al nervio vestibular ocupan el trígono acústico situado en el suelo del cuarto ventrículo. Comprenden el núcleo dorsal o principal, el núcleo de Deiters, el núcleo de Bechterew y el núcleo descendente (fig. 592).

El *núcleo dorsal* o *principal* está a poca distancia del suelo del cuarto ventrículo en la región correspondiente al tubérculo acústico y al ala blanca externa. Se extiende en altura desde la eminencia teres a la parte superior del núcleo del hipogloso. Las estrías acústicas cruzan su cara posterior (véase *Cuarto ventrículo*).

El núcleo de Deiters está situado fuera del precedente.

El *núcleo de Bechterew* corresponde al ángulo externo del cuarto ventrículo y se prolonga algo en el pedúnculo cerebeloso inferior; se continúa con el núcleo de Deiters, del que parece la porción superior.

El *núcleo descendente* está constituído por grupos de células diseminadas a lo largo de la raíz descendente. De estos núcleos parten las fibras vestíbuloespinales y vestíbulomesencefálicas que siguen el fascículo longitudinal posterior.

β) Núcleos del nervio coclear. — Los cilindroejes del nervio coclear tienen su origen en el ganglio de Corti (véase *Oído interno*). Terminan en el bulbo a la altura de dos núcleos: el núcleo ventral y el núcleo lateral.

Cada una de las fibras cocleares, llegada a la cara ventral del cuerpo restiforme, da una rama ascendente y una rama descendente. La ascendente termina en el núcleo ventral; la descendente rodea el pedúnculo cerebeloso inferior y termina en el núcleo lateral después de haber dado algunas colaterales al núcleo precedente.

El núcleo ventral o accesorio está por delante y algo por fuera del extremo inferior del pedúnculo cerebeloso inferior. El núcleo lateral o tubérculo acústico forma una ligera eminencia en el suelo del cuarto ventrículo. De estos dos núcleos parten fibras que entran en el cuerpo trapezoides y en la cinta de Reil lateral.

f. *Nervio facial (VII par).* — Describiremos los orígenes de este nervio con la protuberancia a causa de sus relaciones con el núcleo del nervio motor ocular externo.

g. *Núcleos sensitivos del nervio trigémino.* — Este nervio (V par) es mixto. Sus núcleos motores son únicamente protuberanciales, mientras que los núcleos sensitivos son, en gran parte, bulbares. Estos últimos son los que describiremos.

Las fibras sensitivas tienen su origen en el ganglio de Gasser. Llegadas a la protuberancia, las fibras cruzan las fibras transversales de los pedúnculos cerebelosos medios en la substancia reticulada gris y se dividen en **T**. Las fibras descendentes aparecen en el bulbo y constituyen esta larga raíz descendente del trigémino que se encuentra hasta en la medula cervical, debajo de la decusación de las pirámides. Esta raíz cubre los vestigios del cuerno posterior, reconocibles en la substancia gelatinosa de Rolando que penetra en el bulbo. Terminan estas fibras en las células de la substancia gelatinosa de Rolando, que forman así el *núcleo gelatinoso*. Hemos visto que este tubérculo se exterioriza a lo largo del borde anterior del cuerpo restiforme (pág. 733).

Para más detalles véanse los *Nervios craneales* en el tomo III.

6.° Conexiones centrales de los núcleos bulbares. — Los núcleos bulbares reciben sus incitaciones motoras voluntarias de la corteza cerebral por una vía motora algo diferente en su trayecto de la vía motora medular. Por otra parte, los centros sensitivos no son más que una estación particular en la vía sensitiva general. Estudiemos estos dos órdenes de conexiones:

a) *Vías motoras córticobulbares o córticonúcleobulbares.* — Hemos visto pasar a las pirámides anteriores el contingente córticomedular de la vía peduncular

del fascículo piramidal. Muchos autores admiten que las fibras destinadas a los núcleos motores del bulbo siguen la misma vía. Después de haber pasado por la rodilla de la cápsula interna (fascículo geniculado) y luego de haber ocupado el quinto interno de la parte profunda del pie del pedúnculo, las fibras llegan al bulbo, pasan al lado opuesto y van a terminar en los núcleos que hemos descrito. Se admite hoy, desde DÉJERINE, que estas fibras córticonucleares se desprenden de la gran vía motora peduncular a distintas alturas, formando en su conjunto un sistema, el de las *fibras aberrantes de la vía peduncular*. Estas fibras están contenidas en la calota peduncular y se sitúan en la parte media de la cinta de Reil (véase *Pedúnculos cerebrales* y *Protuberancia)*. De aquí descienden y se entrecruzan incompletamente en el rafe; luego van por las fibras arciformes interreticuladas de la calota a los núcleos motores del lado opuesto, mientras que otras fibras llegan a los núcleos homolaterales.

Las fibras más largas, más inferiores, se reúnen en el bulbo a lo largo del ángulo ántero-interno de la capa interolivar y se adosan a la cara posterior de la vía piramidal Participan de la decusación de ésta. Contienen una parte de las fibras destinadas a los núcleos medulares del nervio espinal y a los núcleos de los músculos rotadores y flexores de la cabeza; son *fibras córticocefalógiras*. Otras fibras cefalógiras se desprenden en el surco pedúnculoprotuberancial y pasan por los *pes lemniscus profundo* y *superficial* (véase *Pedúnculos cerebrales*); las del hipogloso mayor y del vagoespinal pasan por el trayecto de las fibras aberrantes bulboprotuberanciales. Así se explican las comprobaciones anatomoclínicas de la desviación conjugada de la cabeza y de los ojos en el curso de ciertas lesiones del neuroeje.

b) *Vías sensitivas secundarias de los nervios craneales.*—La vía sensitiva secundaria del trigémino o vía trigeminal parte del núcleo sensitivo protuberancial y del núcleo espinal descendente (substancia gelatinosa de Rolando) para llegar al tálamo óptico del lado opuesto por dos vías, una ventral y otra dorsal.

La vía secundaria bulboespinal del glosofaríngeo y del neumogástrico proviene del núcleo solitario y ocupa, después de haber atravesado la línea media, la substancia interreticulada de la calota bulbar. Unas suben a la capa retrooiivar reforzando la vía sensitiva central general; otras (VAN GEHUCHTEN) se sitúan en la parte dorsolateral de la formación reticulada gris. Esta última sería una vía gustativa central.

Ya hemos visto lo que ocurría con las fibras del nervio auditivo.

Centros simpáticos bulbares. — El bulbo contiene centros de coordinación de las grandes funciones vegetativas: tal es el centro de la función glucogénica descubierto por Cl. BERNARD por la punción del cuarto ventrículo, el de la respiración, el centro moderador cardíaco, etc.

Anatómicamente el bulbo es, pues, un lugar de tránsito de las fibras del sistema nervioso vegetativo nacidas más arriba; pasan por la pirámide bulbar y se entrecruzan con las fibras motoras. Por otra parte, podemos referir el neumogástrico en su dominio visceral al sistema nervioso vegetativo (parasimpático); el núcleo dorsal del vago *nucleus vagi visceralis* (MÜLLER), puede ser homologado al cuerno lateral; el núcleo intercalar de Staderini es, según RIED, un núcleo simpático motor que rige los músculos lisos inervados por el neumogástrico.

C.—PARTES PROPIAS DEL BULBO

Las partes propias del bulbo, las que no tienen equivalente alguno en la medula espinal, partes sobreañadidas, por consiguiente, son: 1.°, dos núcleos de substancia gris, los núcleos de los cordones posteriores y la cinta de Reil; 2.°, la oliva inferior; 3.°, los núcleos accesorios de la oliva; 4.°, el cuerpo restiforme; 5.°, las fibras arciformes; 6.°, la formación reticular.

1.° Núcleos de los cordones posteriores y cinta de Reil.—Los cordones posteriores del bulbo presentan, en medio de una masa blanca, dos pequeñas aglomeraciones de substancia gris que tienen aproximadamente el mismo valor desde el punto de vista morfológico y se designan con el nombre genérico de *núcleos posteriores de los cordones*. De estos dos núcleos, el uno está situado en el fascículo de Goll, es el *núcleo del fascículo de Goll* o *núcleo de Goll;* el otro ocupa el fascículo de Burdach, y es el *núcleo del fascículo de Burdach*. Estos núcleos, de los que procede la cinta de Reil, determinan en la superficie del bulbo la eminencia de las pirámides posteriores. Estas dos masas grises, como veremos en seguida, no están aisladas, sino que se enlazan por delante con las astas posteriores en su parte más próxima a la comisura. Por esto, en vez de considerarlas como formaciones nuevas y sobreañadidas al bulbo, sería quizá más racional que en ellas no se viese más que una emanación de las astas posteriores de la medula, presentando la mayor analogía con las columnas vesiculares de Clarke.

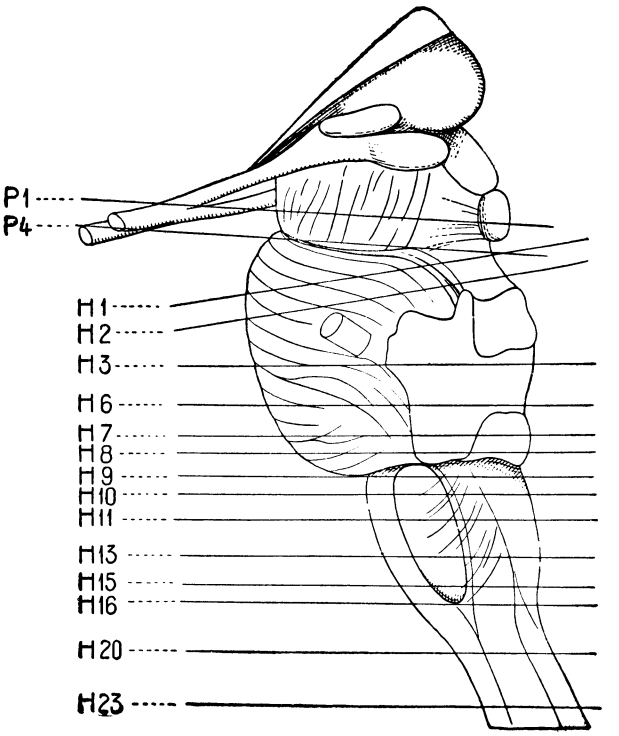

FIG. 595

Nivel de los cortes horizontales del bulbo, la protuberancia y el pedúnculo representados antes o más adelante (según DÉJERINE) (1).

a) *Núcleo de Goll.* — El núcleo de Goll *(núcleo postpiramidal, núcleo del cordón delgado, clava)*, como su nombre indica, se desarrolla en pleno fascículo de Goll; empieza, por abajo, a nivel del cuello del bulbo, y de aquí se extiende sin interrupción hasta 3 ó 4 milímetros por encima del pico del cálamo. Si se le examina en los cortes horizontales del bulbo (figura 594, 1'), tiene la forma de un cuadrilátero prolongado en sentido sagital. Su *borde externo*, ligeramente cóncavo, está en relación con las fibras del fascículo de Goll. Su *borde interno*, rectilíneo, sigue a lo largo del séptum medio posterior, que lo separa del del lado opuesto. Su *extremo posterior*, redondeado y abultado en forma de maza (de ahí su nombre de *clava*), se aproxima más o menos a la superficie externa del bulbo, pero sin llegar nunca a alcanzarla. Su *extremo anterior*, más delgado, en ocasiones claramente pediculado, se confunde con la substancia gris de la comisura.

b) *Núcleo de Burdach y núcleo de von Monakow.* — El *núcleo de Burdach (núcleo cuneiforme, núcleo restiforme)* está situado en el fascículo del mismo

(1) Los cortes correspondientes a esta numeración se han hecho en parte según DÉJERINE. La parte derecha es el corte colorado según el método de Weiggert Pal. La parte izquierda es esquemática.

nombre, entre el núcleo de Goll, que está por dentro, y la cabeza del asta posterior, que está por fuera. Se presenta (fig. 594, 2') bajo la forma de un pequeño triángulo, cuyo vértice, truncado y redondeado, mira hacia la superficie exterior de la medula, y cuya base, dirigida hacia delante, se fusiona con la substancia gris del asta posterior. Muy pequeño en los cortes inferiores del bulbo, adquiere gradualmente importancia a medida que se eleva, de tal manera que, en los cortes que pasan por la cúspide del cuarto ventrículo, tiene aproximadamente el mismo volumen que el núcleo de Goll. Conviene hacer constar, además, que su coloración no es uniforme y, por otra parte, que su contorno es casi siempre vago e indefinido; de ello resulta que, en vez de formar, como ciertos núcleos, una masa gris compacta, está constituído más bien por masas dispersas e irregulares de substancia gris mezcladas con fascículos de fibras nerviosas. Si examinamos ahora el núcleo de Burdach, desde el punto de vista de su desarrollo en sentido vertical, observaremos que empieza abajo, algo por encima del precedente; por el contrario, se remonta más hacia arriba que él.

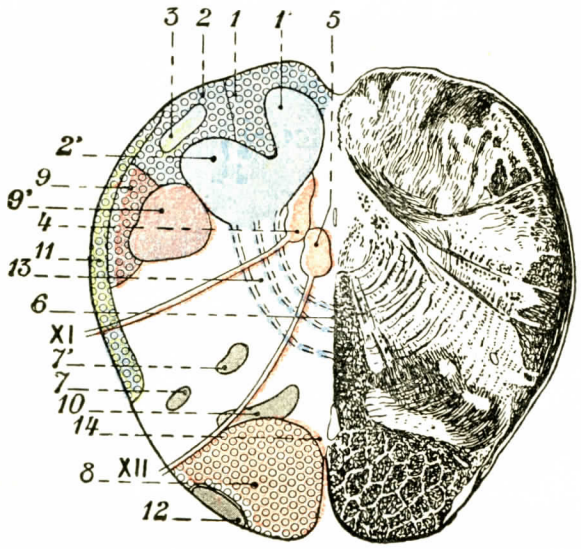

FIG. 594

Región bulbar inferior. Núcleos de Goll y de Burdach. (Corte H 16 de la figura 593.)

1, cordón de Goll. — 1', núcleo de Goll. — 2, cordón de Burdach. — 2', núcleo de Burdach. — 3, núcleo de Monakow. — 4, núcleo del espinal y nervio espinal (XI). — 5, núcleo del hipogloso mayor y nervio hipogloso mayor (XII). — 6, entrecruzamiento piniforme. — 7, 7', oliva bulbar. — 8, pirámide anterior. — 9, raíz descendente del trigémino. — 9', substancia gelatinosa de Rolando. — 10, núcleo yuxtaolivar interno. — 11, cuerpo restiforme. — 12, núcleo arqueado. — 13, formación reticulada gris. — 14, capa interolivar de la formación reticulada blanca.

BLUMNEAU había descrito en este núcleo dos partes, una externa, de células voluminosas (50 a 80 μ), otra interna, de células pequeñas (25 a 40 μ). Los cilindroejes del núcleo externo se dirigirían hacia el cuerpo restiforme; los del núcleo interno, hacia la línea media. En realidad, de la parte pósteroexterna del núcleo de Burdach se desprende un núcleo irregularmente cortado, sumergido en las fibras del cordón posterior: es el *núcleo de Monakow*, independiente de la cinta de Reil y en conexión con el cuerpo restiforme. Este núcleo, que recibe fibras del fascículo de Burdach emanadas de los nervios cervicales, representa la columna de Clarke de los segmentos dorsales y lumbares.

c) *Conexiones de los dos núcleos de Goll y de Burdach.* — Los núcleos de los cordones posteriores del bulbo, según hemos dicho anteriormente, son los términos de los fascículos posteriores de la medula espinal o, mejor dicho, de las fibras largas sensitivas que constituyen por entero el fascículo de Goll y en gran parte el fascículo de Burdach. Dichas fibras sensitivas terminan en su espesor, alrededor de sus células (fig. 582), por medio de arborizaciones libres. Por otra parte, los cilindroejes que despiden las células de los núcleos de Goll y de Burdach, fibras nuevas que son continuación de las primeras después de una simple interrupción en los núcleos precitados, se dirigen hacia arriba, dividiéndose en dos grupos: unos, muchísimo más numerosos, constituyen la porción inicial de la cinta de Reil, que ya vimos

anteriormente; los otros se dirigen al cerebelo, constituyendo las *fibras arciformes*, que estudiaremos dentro de poco. Debemos añadir que estas fibras destinadas al cerebelo son en parte directas y en parte cruzadas y que, según DÉJERINE, tienen su origen principal en la parte externa del núcleo de Burdach o núcleo de Monakow.

d) *Cinta de Reil.* — Del núcleo de Goll y de la parte interna del núcleo de Burdach nace la segunda neurona sensitiva de origen bulbar, la *vía bulbotalámica*.

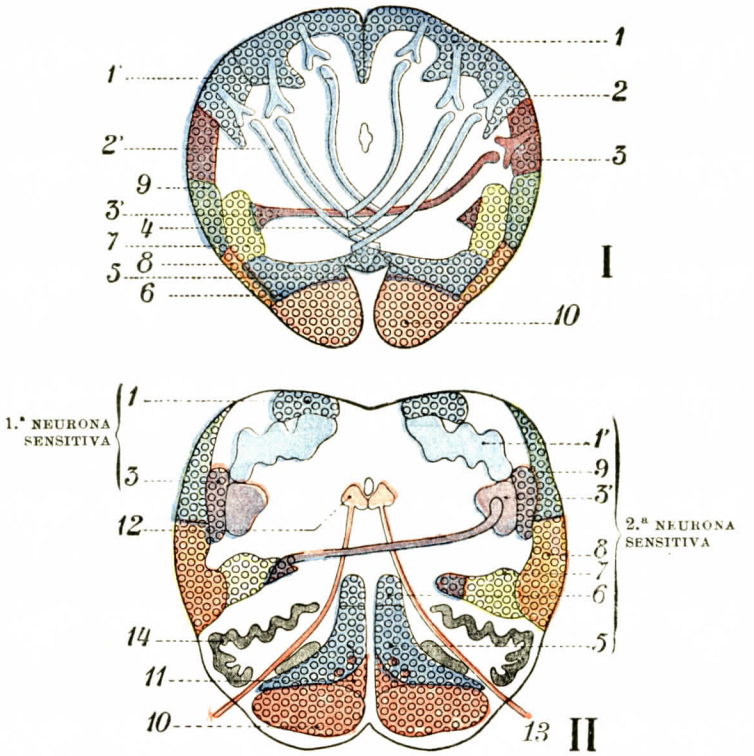

FIG. 595, I y II

Las vías motrices y sensitivas en su trayecto bulbar:
I, II, cortes horizontales del bulbo, escalonados de abajo arriba (en parte según DÉJERINE).

En I, decusación piniforme.

1, núcleo de Goll, con 1', cordón de Goll *(azul obscuro)* (sensibilidad profunda inconsciente). — 2, núcleo de Burdach, con 2', cordón de Burdach *(azul claro)* (tacto, noción de lugar). — 3, raíz sensitiva del trigémino, con 3', núcleo del trigémino y vía trigémina secundaria cruzada *(violado)*. — 4, decusación piniforme. — 5, cinta de Reil mediana; vía bulbotalámica después de la decusación piniforme. — 6, fibras ánterolaterales ascendentes, segmento anterior *(en azul claro)* (tacto, noción de lugar). — 7, fibras ánterolaterales ascendentes, segmento posterior *(en amarillo)* (sensibilidad térmica y dolorosa). — 8, fascículo de Gowers *(anaranjado)* (sensibilidad profunda inconsciente). — 9, fascículo cerebeloso directo *(en verde)* (sensibilidad profunda inconsciente). — 10, vía piramidal *(rojo)*. — 11, vía pedunclular aberrante *(rojo obscuro.)* — 12, núcleo del espinal *(rosa)*. — 13, núcleo del hipogloso *(rosa)*. — 14, oliva bulbar *(gris)*.

Las fibras nacidas de este núcleo se agrupan en finos fascículos, luego se dirigen adelante y constituyen el sistema de las *fibras arciformes* internas de la parte inferior del bulbo o *fibras arciformes interreticuladas*. Describen arcos alrededor de la substancia gris central; se entrecruzan en ángulo agudo en el rafe, detrás de las pirámides anteriores, formando inmediatamente encima del entrecruzamiento motor o piramidal un entrecruzamiento compacto en piña, de vértice posterior: es el *entrecruzamiento sensitivo del bulbo* o *entrecruzamiento* piniforme de Spitzka, que,

en longitud, se extiende del surco mediano anterior a la substancia gris central, y en altura, del entrecruzamiento piramidal a la parte media de la oliva bulbar (figura 595). Estas fibras se distinguen netamente de las fibras arciformes cerebelo-olivares y de las fibras arciformes dorsales, que se entrecruzan también en el rafe, pero en ángulo menos agudo. Después de su decusación, las fibras del entrecruza-

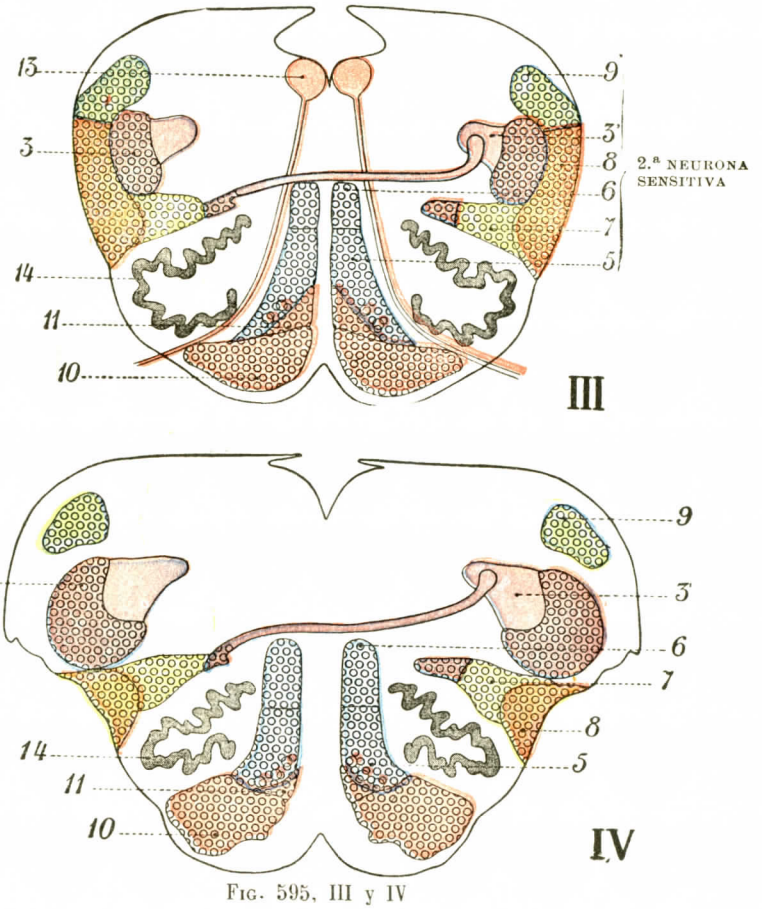

FIG. 595, III y IV

Las vías motrices y sensitivas en su trayecto bulbar:
III, IV, cortes horizontales del bulbo, escalonados de abajo arriba (en parte según DÉJERINE)

(Leyenda de la figura 595, I y II.)

miento piniforme se dirigen adelante y afuera, se sitúan detrás de la pirámide anterior. Haciéndose entonces ascendentes, ocupan la parte anterior del espacio interolivar, es decir, de la formación reticulada blanca. Toman, pues, parte en la constitución de la capa interolivar, en la que se mezclan con fibras procedentes de los cordones ánterolaterales de la medula, de los cuerpos restiformes y yuxtarrestiformes. Por esta cinta de Reil pasan también las fibras aberrantes de la vía peduncular (DÉJERINE). Hemos dicho ya que se trata de fibras motrices voluntarias destinadas a los núcleos de los nervios craneales, y que temporalmente toman el trayecto de la vía sensitiva. Así reforzadas, las fibras arciformes internas recorren toda la altura del

bulbo formando un fascículo complejo mal limitado. Este fascículo sigue la cara posterior de las pirámides, de las que está separado por el núcleo retropiramidal Se adosa por dentro al rafe y al núcleo del rafe, por fuera al núcleo yuxtaolivar interno y a las fibras radiculares del hipogloso, por detrás a las otras fibras de la formación reticulada blanca. Esta capa interolivar es atravesada por fibras arciformes que pertenecen sobre todo a las fibras cerebeloolivares. Sólo en la proximidad del surco bulboprotuberancial, con la aparición del núcleo ventral inferior, la cinta de Reil se desprende de la formación reticulada blanca y constituye un fascículo distinto comprendido entre la pirámide anterior, el núcleo ventral inferior, el extremo superior de la oliva bulbar y el rafe medio. Así constituída, la cinta de Reil pasa a la protuberancia, donde volveremos a encontrarla.

Por esta cinta de Reil pasan principalmente las fibras del cordón de Goll y de Burdach. Las primeras son, según DÉJERINE, las vías de la sensibilidad profunda consciente y de la percepción estereognóstica. Las segundas, de la sensibilidad del tacto y de la noción de lugar.

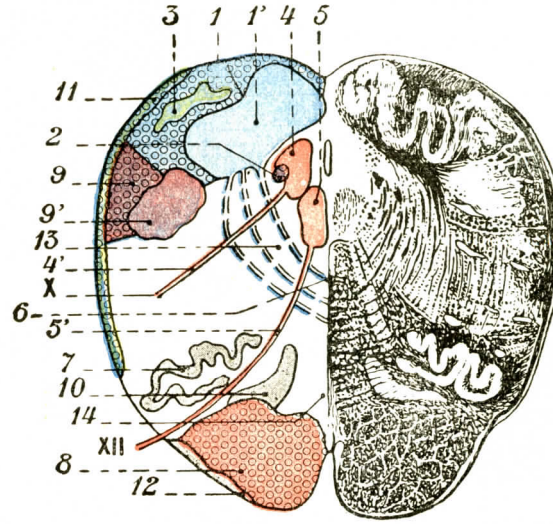

FIG. 596

Región bulbar inferior. Núcleo de Goll y de Burdach. (Corte H 15 de la fig. 593.)

1, cordones posteriores de la medula. — 1', núcleo de los cordones posteriores. — 2, fascículo solitario. — 3, núcleo de Monakow. — 4, núcleo del espinal y nervio espinal. — 5, núcleo del hipogloso mayor. — 5', nervio hipogloso mayor. — 6, entrecruzamiento piniforme. — 7, oliva bulbar. — 8, pirámide anterior. — 9, raiz descendente del trigémino. — 9', substancia gelatinosa de Rolando. — 10, núcleo yuxtaolivar interno. — 11, cuerpo restiforme. — 12, núcleo arqueado. — 13, formación reticular gris. — 14, capa interolivar.

Obsérvense la parte inferior de la oliva, el entrecruzamiento piniforme, los núcleos de origen del espinal y del hipogloso, los núcleos de Goll y de Burdach.

2.° Oliva inferior o bulbar.—Esta formación gris, que hemos visto al estudiar la configuración exterior del bulbo, es una masa ovoidea de eje mayor vertical que ocupa el espacio comprendido entre la pirámide anterior y el fascículo lateral.

Alargado de abajo arriba, aplanado de delante atrás, el cuerpo olivar inferior está esencialmente constituído por una delgada capa de substancia gris, que encierra en su interior cierta cantidad de substancia blanca. No obstante, la capa gris no envuelve la oliva en toda su extensión, sino que está interrumpida, en su parte externa e inferior, en un punto que se denomina el *hilio de la oliva*. Examinada en varios cortes transversales (figs. 596 y 597, 7), la oliva tiene el aspecto de una laminilla gris amarillenta, plegada de modo irregular, formando, por consiguiente, una serie de ángulos alternativamente salientes y entrantes. El espacio circunscrito por esta lámina está ocupado por una substancia blanca homogénea, el *centro medular* de la oliva.

La altura del cuerpo olivar es de 12 a 15 milímetros, o sea los dos quintos aproximadamente de la altura total del bulbo. Visto en un corte horizontal, ocupa, en el sentido transversal, la mayor parte de la sección, aproximándose mucho a la línea media, pero sin llegar nunca a ella. Su diámetro transverso mide de 6 a 7 milímetros. Su diámetro ánteroposterior es de 2 a 3 milímetros. En cuanto al espesor

de la membrana grisácea que se extiende por su periferia, es de 0,2 milímetros aproximadamente.

Estructura. — La hoja de substancia gris que circunscribe el cuerpo olivar está constituída en gran parte por pequeñísimas células nerviosas de 12 a 15 μ de diámetro, de forma redondeada, de color amarillento, teniendo un solo cilindroeje y de tres a cinco prolongaciones protoplasmáticas sumamente ramificadas (Kœlliker). Con estas células se mezclan gran número de fibras nerviosas muy finas, formando un plexo muy intrincado. Estas fibras

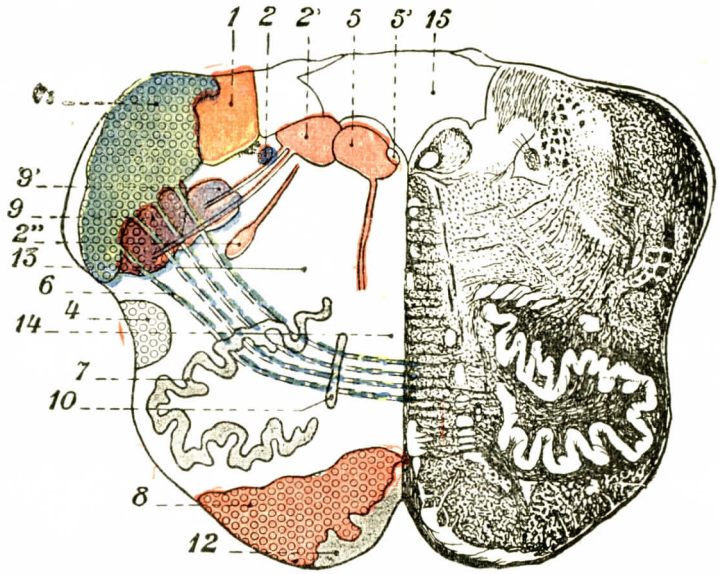

Fig. 597

Región bulbar superior (corte H 11 de la fig. 593).

1, cuerpo yuxtarrestiforme. — 2, fascículo solitario, con 2', núcleo posterior motor, y 2'', núcleo ambiguo (ventral motor) del neumogástrico. — 4, fascículo lateral del bulbo. — 5, núcleo del hipogloso mayor, y 5', núcleo del fascículo teres. — 6, fibras arciformes cerebeloolivares inter, pre y retrotrigeminales. — 7, oliva bulbar. — 8, pirámide anterior. — 9, raíz sensitiva descendente del trigémino. — 9', substancia gelatinosa de Rolando. — 10, núcleo yuxtaolivar interno. — 11, cuerpo restiforme. — 12, núcleo arqueado. — 13, formación reticulada gris. — 14, capa interolivar de la substancia reticulada blanca. — 15, IV ventrículo.

Obsérvese la emergencia del nervio neumogástrico, el cuerpo restiforme y las fibras arciformes cerebeloolivares.

tienen diversos valores: unas, pertenecientes a los grupos de fibras arciformes y dispuestas en fascículos más o menos importantes, se limitan a atravesar el cuerpo olivar; las otras terminan en éste por medio de arborizaciones libres, que enlazan las células nerviosas; otras, finalmente, se originan del mismo, o, mejor dicho, no son otra cosa que los cilindroejes de las células del cuerpo olivar. Las fibras forman un entrecruzamiento *intraolivar* o *intraciliar* y *extraolivar;* este último se designa a menudo con el nombre de cápsula de la oliva. El entrecruzamiento intraolivar está formado por fibras transversales y horizontales que llegan en pincel a los dentellones de la cara interna de la oliva.

La *cápsula de la oliva* contiene gran número de fibras verticales, sobre todo en la parte pósteroexterna, y que pertenecen al fascículo central de la calota. También se encuentran fibras oblicuas y horizontales que forman parte de las fibras arciformes del bulbo. La oliva se halla redondeada de este modo por una capa de fibras que regularizan su contorno; fuertemente teñidas por la hematoxilina, se destacan sobre las fibras de la pirámide anterior y las de la formación reticulada.

Conexiones. — Relacionada ante todo con las vías cerebelosas y, en particular, con el cuerpo restiforme, la oliva bulbar se halla en conexión: 1.°, por encima

del bulbo, con el cerebelo y el cerebro; 2.°, por debajo del bulbo, con la medula cervical.

a) *Con el cerebelo.* — La oliva está unida al cerebelo por un sistema de fibras numerosas que caminan por el espesor del pedúnculo cerebeloso inferior y que forman parte de las *fibras arciformes*. Por su entrecruzamiento intraolivar, la oliva emite fibras que se entrecruzan en el rafe medio con las del lado opuesto; estas *fibras arciformes* (fibras cerebeloolivares de Mangazzini) se dividen en dos grupos:

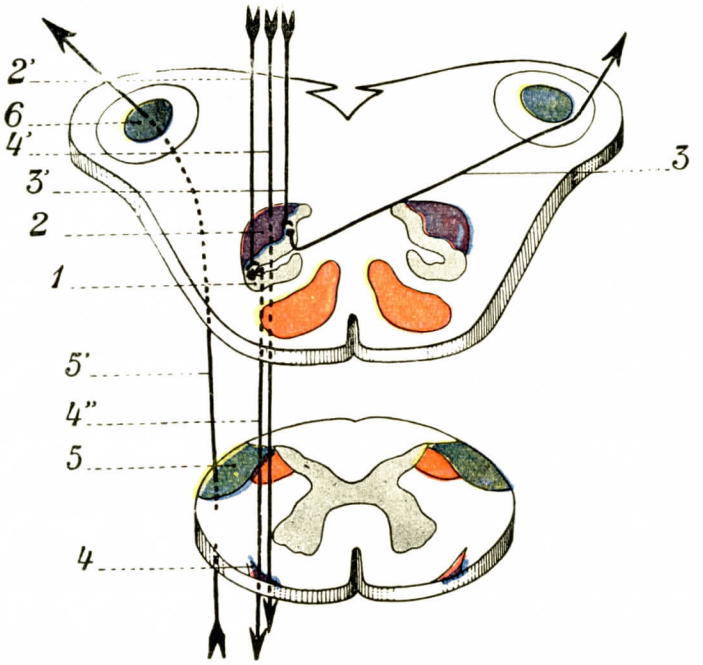

FIG. 598

Esquema que indica las conexiones de la oliva bulbar.

1, oliva bulbar. — 2, fascículo central de la calota, y 2', fibras tálamo o subtálamoolivares. — 3, fibras olivocerebelosas y conexiones. — 3', una fibra subtálamoolivar. — 4, fascículo de Helweg. — 4', fibras subtálamoespinales. — 4'', fibras olivoespinales. — 5, fascículo cerebeloso directo. — 5', una fibra espinocerebelosa. — 6, cuerpo restiforme.

el grupo anterior pretrigeminal y el grupo posterior inter o retrotrigeminal, según pasen por delante o por detrás de la raíz sensitiva descendente del trigémino (figura 597, 6). De aquí, abandonando la formación reticulada gris, se reúnen y pasan por la periferia del cuerpo restiforme, del que constituyen la mayor parte. Terminan en el cerebelo del lado opuesto; *esta vía olivocerebelosa es, pues, cruzada.*

b) *Con el cerebro.* — La oliva se relaciona con el cerebro por el fascículo ya visto en 1871 por WERNICKE, descrito algunos años más tarde por BECHTEREW con el nombre de *fascículo central de la calota* y por HELWEG con el nombre de *fascículo oval de la calota* (fig. 598, 2). Este fascículo, uno de los tres fascículos compactos de la formación reticulada, es, según DÉJERINE, el menos limitado. Aparece como fascículo distinto en la comisura de Wernicke (véase *Pedúnculos cerebrales*). Forma en la proximidad del surco bulboprotuberancial, con la cinta de Reil media, un ángulo abierto por detrás que aloja una prolongación del núcleo central inferior. Inmediatamente debajo se separa de la cinta de Reil media por la oliva bulbar.

En toda la altura del bulbo, en fin, se sitúa en la parte anterior de la oliva, cuya cápsula concurre a formar.

Según la mayoría de los autores, este fascículo es una de las vías eferentes principales del núcleo rojo (véase *Pedúnculos*). Es directo y, sin duda, exclusiva-

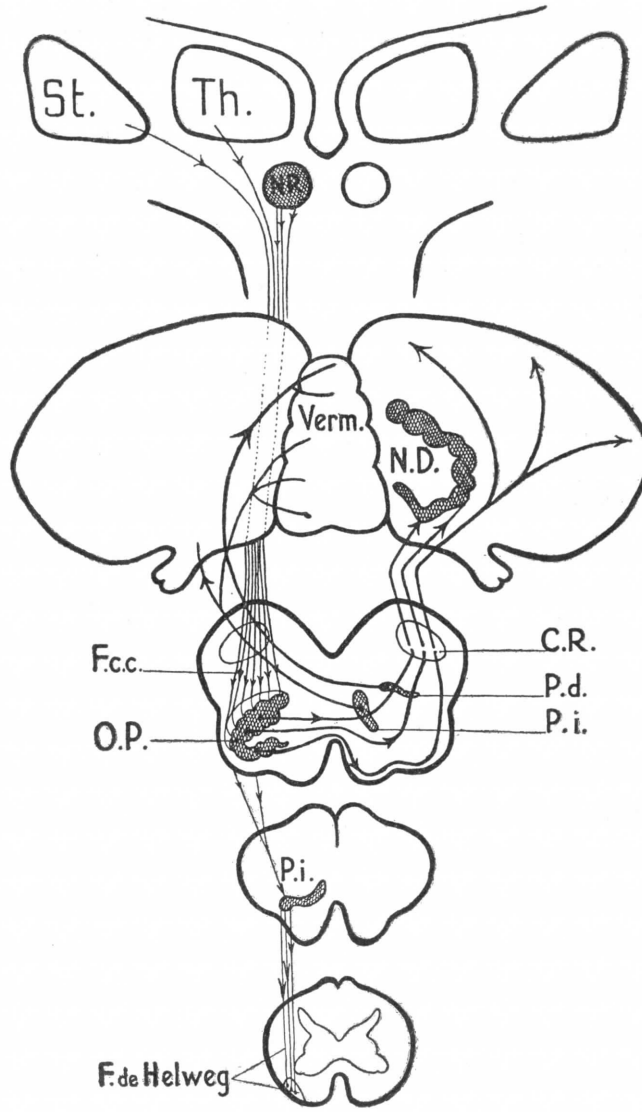

FIG. 598 *bis*

Vías olivares (según MARESCHAL).

St., cuerpo estriado. — Th., tálamo. — Verm., vermis. — N.D., núcleo dentado. — C.R., cuerpo restiforme. — F.c.c., fascículo central de la calota. — O.P., oliva principal. — P.d., paraoliva dorsal. — P.i., paraoliva interna

mente descendente. Según investigaciones recientes (FOIX y NICOLESCO), contiene también fibras que proceden en gran número del tálamo óptico y de la región sub-

talámica. Este fascículo se hace así tálamoolivar y rubroolivar. Con estas fibras se mezclan también algunos cilindroejes procedentes de la substancia reticulada gris. Así constituído, termina en la oliva bulbar. Algunos autores admiten, sin embargo, que una parte de estas fibras descienden directamente a la medula siguiendo el fascículo de Helweg sin detenerse en la oliva.

c) *Con la medula.* — FASCÍCULO DE HELWEG. — BECHTEREW describió en 1894 el *fascículo olivar* de la medula cervical. Nacido de la oliva bulbar, desciende a la periferia del cordón lateral y termina en el cuerno anterior. Se le denomina también *fascículo triangular de Helweg* (fig. 598, 4). Otros autores admiten que este fascículo es la terminación medular de las fibras del fascículo central de la calota que no se detendrían en la oliva. Puesto que existe un fascículo que une el tálamo óptico con la oliva (fascículo tálamoolivar), este fascículo de Helweg constituiría, de todas maneras, una estación para actos reflejos, cuyo origen se encontraría en los órganos de los sentidos y la terminación en los músculos de la parte superior del tronco, pues no desciende por debajo de la tercera cervical. Según DÉJERINE, se trataría de fibras aberrantes de la vía peduncular (véase más adelante).

Por último, GOLDSTEIN y LONG han demostrado que algunas fibras del segmento posterior del fascículo en semiluna de Déjerine, después de un trayecto por la capa retroolivar, se detendrían en la oliva *(fibras espinoolivares)*. Se trata, como se ve, de fibras ascendentes.

3.° Núcleos accesorios de la oliva o paraolivas. — En los lados interno y externo de la oliva se ven formaciones grises, que se designan indistintamente con los nombres de *núcleos accesorios de la oliva, olivas accesorias, núcleos yuxtaolivares y paraolivas*. Las paraolivas son en número de dos, que se distinguen, por su situación, en externa e interna.

a) *Paraoliva externa.* — El cuerpo paraolivar externo *(núcleo yuxtaolivar pósteroexterno* de Sappey, *aussere Nebenolive* de Schwalbe) está situado, como su nombre indica, en el lado externo de la oliva, entre esta última y la cabeza del asta anterior, representada aquí por el núcleo ambiguo. En los cortes horizontales del bulbo (figs. 599 y 601) ofrece el aspecto de una lámina delgada de substancia gris, ligeramente arqueada, y termina en punta en sus dos extremos. De estos dos extremos, el interno corresponde al fascículo radicular del hipogloso, el externo se interpone entre el cuerpo olivar y el núcleo ambiguo.

b) *Paraoliva interna.* — El cuerpo paraolivar interno *(núcleo yuxtaolivar ánterointerno* de Sappey, *innere Nebenolive* de Schwalbe), más importante que el precedente se halla situado en el lado interno de la oliva, entre ésta y la pirámide anterior. Visto en los cortes transversales practicados a nivel de la mitad inferior de la oliva (fig. 599, 10), parece estar formado de dos laminillas, ambas muy delgadas, que se dirigen una hacia delante y la otra hacia fuera. Por lo demás, estas dos laminillas se unen por su base, formando en conjunto una especie de escuadra, por cuya abertura sobresale la parte ánterointerna del cuerpo olivar. En los cortes practicados más arriba, el cuerpo paraolivar interno ha perdido esta disposición en forma de escuadra y tiene entonces (fig. 601), lo mismo que la paraoliva interna, la forma de una laminilla única más o menos arqueada.

Las dos paraolivas, interna y externa, tienen la misma estructura que la oliva. Tienen el mismo valor, las mismas conexiones, enviando fibras al cerebelo por la vía de los pedúnculos cerebelosos inferiores.

4.° Cuerpos restiformes y yuxtarrestiformes. — Los pedúnculos cerebelosos inferiores, que estudiaremos más detalladamente al tratar del cerebelo, comprenden en realidad dos segmentos, a saber: uno externo o cuerpo restiforme y otro interno.

a) *Segmento externo o cuerpo restiforme.* — Ocupa la parte pósteroexterna de la mitad superior del bulbo (fig. 599, 11). Este voluminoso fascículo, cuyo corte es oval, está cubierto por detrás por el tubérculo y las estrías acústicas. Su cara ántero-interna se halla en relación con la raíz sensitiva descendente del trigémino, de la que está separada, incompletamente por lo demás, de arriba abajo por las fibras radiculares de los nervios vestibular, glosofaríngeo y neumogástrico. De su cara anterior se desprenden fibras arciformes que vienen de la oliva bulbar opuesta o del núcleo arqueado (véase más adelante). A la altura del núcleo de Burdach, el cuerpo restiforme, disminuído de las fibras arciformes, es de volumen restringido. Se aplana transversalmente, se dirige hacia abajo y adelante y se continúa con el fascículo cerebeloso directo, cuyas fibras ocupan la parte central, mientras que las fibras olivocerebelosas se agrupan en su periferia.

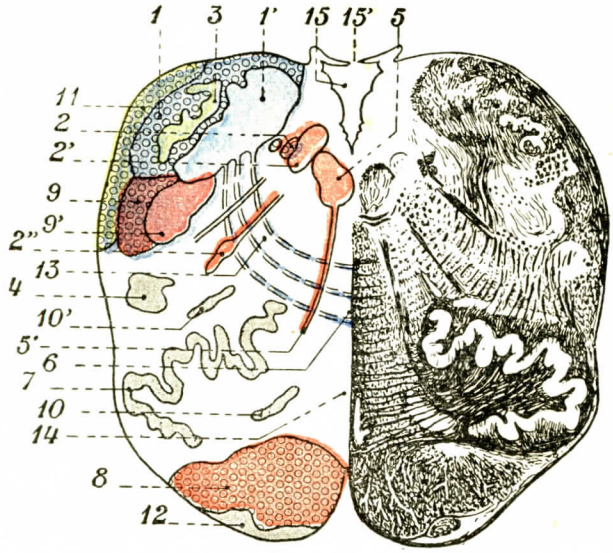

FIG. 599

Corte que pasa por la región bulbar media (corte H 13 de la fig. 593).

1, cordón posterior. — 1', núcleo de los cordones posteriores. — 2, fascículo solitario, con 2', núcleo posterior, y 2", núcleo ambiguo del glosofaríngeo y del neumogástrico. — 3, núcleo de Monakow. — 4, núcleo lateral del bulbo. — 5, núcleo del hipogloso mayor. — 5', nervio hipogloso mayor. — 6, entrecruzamiento piniforme. — 7, oliva inferior. — 8, pirámide anterior. — 9, raíz sensitiva del trigémino, y 9', substancia gelatinosa de Rolando. — 10, núcleo yuxtaolivar interno. — 10', núcleo yuxtaolivar externo. — 11, cuerpo restiforme. — 12, núcleo arqueado. — 13, formación reticular gris. — 14, capa interolivar de la formación reticulada. — 15, IV ventrículo. — 15', agujero de Magendie.

Obsérvese el agujero de Magendie, los núcleos yuxtaolivares, los núcleos laterales del bulbo, el núcleo motor del neumogástrico.

b) *Segmento interno o yuxtarrestiforme.* — Este segmento es más restringido. Está situado entre el cuerpo restiforme y la substancia gris central del cuarto ventrículo. De sección rectangular, comprende fibras que provienen de los núcleos de terminación del nervio vestibular, fibras ascendentes y descendentes, que se agrupan en fascículos aislados y esparcidos. El conjunto de estos fascículos y de los núcleos vestibulares se denomina *cuerpo yuxtarrestiforme.*

En resumen, encontramos en el pedúnculo cerebeloso inferior:

1.° Fibras espinocerebelosas, las del fascículo cerebeloso directo. Recordemos que habría también, según MARCHI, un fascículo cerebeloespinal descendente.

2.° Fibras bulbocerebelosas, nacidas de la oliva (fibras arciformes), y núcleos vestibulares.

5.° Fibras arciformes. — Estas fibras arciformes, denominadas también fibras arqueadas transversales, proceden de las regiones posteriores del tronco encefálico. Se dirigen oblicuamente hacia dentro y se entrecruzan en el rafe. Unas se continúan con las fibras longitudinales, que describiremos en la formación reticulada; otras terminan o nacen en el núcleo gris de la calota. Estas fibras son particularmente numerosas en el bulbo. Sus orígenes son, pues, diversos. Por esto, para llegar a la línea media, unas siguen la superficie exterior del bulbo, mientras que otras cami-

nan por su espesor, y de ahí su división en dos grupos: las *fibras arciformes externas* y las *fibras arciformes internas.*

A. FIBRAS ARCIFORMES INTERNAS. — Las fibras arciformes internas o profundas (fig. 600) se dirigen hacia la línea media y se entrecruzan en ésta con las fibras similares procedentes del lado opuesto, contribuyendo a formar el *rafe.*

En los cortes bien practicados se ve que estas fibras siguen los más diversos caminos y ocupan en general todo el espacio que separa los cuerpos restiformes de las pirámides anteriores. Se dividen y se entremezclan de una manera tan compleja como variada. Sin respetar nada a su paso, estas fibras atraviesan unas los cuerpos olivares y los núcleos yuxtaolivares, las otras las columnas grises procedentes de las astas anteriores o posteriores, y algunas la raíz ascendente del trigémino. La amplia red que forman en el bulbo las fibras arciformes internas constituye uno de los principales elementos de la formación reticular (véase más adelante).

B. FIBRAS ARCIFORMES EXTERNAS. — Las fibras arciformes externas, así llamadas porque surcan la superficie externa de la medula, se subdividen a su vez en posteriores y anteriores.

a) *Fibras arciformes externas posteriores.* — Estas fibras, descritas por EDINGER (fig. 600, 5), rodean de fuera a dentro el cordón posterior del bulbo, penetran en este cordón un poco por fuera del pico de cálamo y se pierden, finalmente, en los núcleos de Burdach y de Goll del lado correspondiente.

b) *Fibras arciformes externas anteriores, núcleos arciformes.* — Las fibras arciformes externas anteriores (fig. 600, 9') nacen principalmente de la parte externa y superficial del cuerpo restiforme. Desde aquí se dirigen hacia fuera y hacia delante, pasan por entre los filetes radiculares de los nervios glosofaríngeo, neumogástrico y espinal, rodean sucesivamente el fascículo lateral, el extremo inferior del cuerpo olivar o el cuerpo olivar mismo, la pirámide anterior, y llegan así al surco medio anterior. En este punto penetran en este surco y desaparecen en la proximidad del bulbo, entrecruzándose, en el rafe medio, con las fibras similares del lado opuesto. No es raro observar que cierto número de ellas se detienen en el surco que separa la pirámide del cuerpo olivar (surco preolivar) y penetran entonces, a través de este surco, en la profundidad del bulbo. También se observa en algunos individuos que las fibras arciformes más elevadas se condensan en un fascículo distinto, que se coloca por delante de la base de las pirámides en forma de arcada; este fascículo, que sigue el borde inferior de la protuberancia o puente de Varolio y le es paralelo, se conoce con el nombre de *antepuente* o *pontículo.*

Nada más variable que el desarrollo de las fibras arciformes externas anteriores; éstas forman a veces una capa continua que envuelve el cuerpo olivar y llega a descender hasta varios milímetros por debajo de este último órgano. Por el contrario, existen individuos en los que estas fibras son muy raras y poco visibles. Esto depende de que, entre las fibras internas o profundas y las fibras externas o superficiales, existe una especie de balance numérico, en virtud del cual el desarrollo de éstas se halla en razón inversa del desarrollo de aquéllas.

A lo largo de las fibras arciformes externas anteriores se disponen algunas pequeñas masas de substancia gris, que se designan, cualesquiera que sean su volumen y situación, con el nombre genérico de *núcleos arciformes* o *núcleos arqueados* (fig. 600, 9). Esta substancia gris periférica se desarrolla preferentemente en la parte anterior y en la parte interna de la pirámide anterior, en la que forma, en la mayor parte de los casos, una masa compacta, muy visible en los cortes transversales (fig. 601, 16): son los *núcleos piramidales* o *prepiramidales* y los *núcleos del rafe.* Considerados desde el punto de vista de su desarrollo longitudinal, estos

núcleos piramidales comienzan, por abajo, a nivel o un poco por debajo de la extremidad inferior del cuerpo olivar. Desde aquí se prolongan hasta la protuberancia y llegan a penetrar en esta última, fusionándose con los núcleos grises del puente.

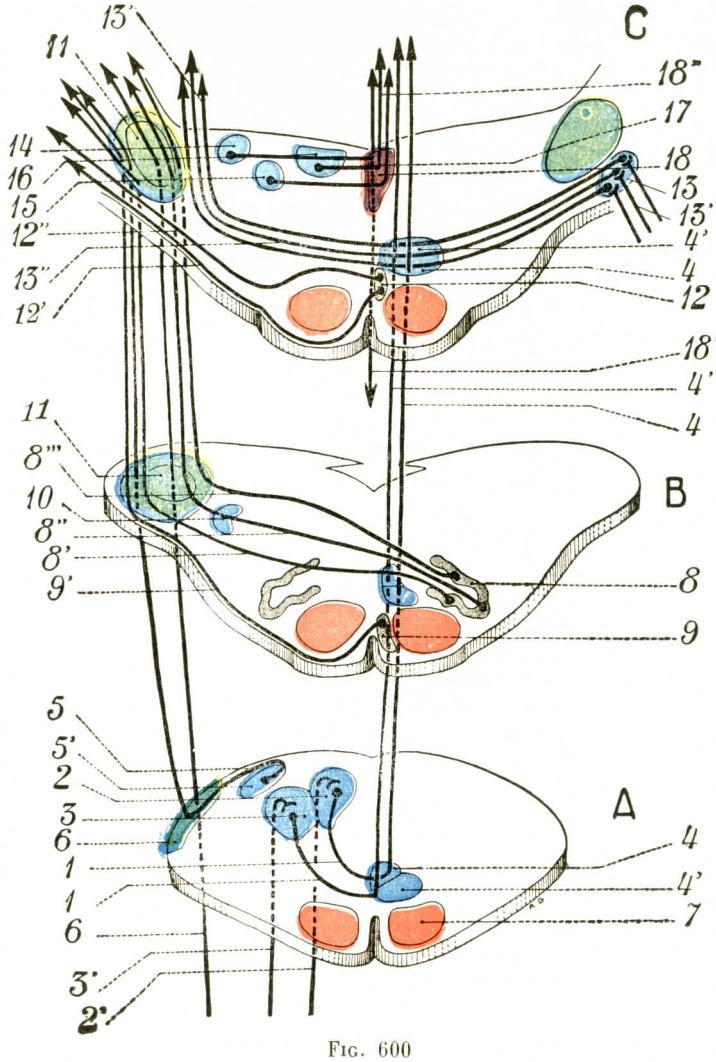

FIG. 600

Origen y trayecto de las fibras arciformes.

A, *corte del bulbo en la decusación piniforme:* 1, fibra arciforme interreticulada que procede del núcleo de Goll (2) y de Burdach (2 y 3), a los que llegan, procedentes de la medula, fibras cordonales posteriores (2' y 3') — 4, cinta de Reil mediana. — 4', fascículo de fibras sensitivas procedentes del cordón anterolateral. — 5, fibras arciformes externas posteriores procedentes de 5', núcleo de Monakow. — 6, fascículo cerebeloso directo. — 7, pirámide anterior.

B, *corte del bulbo en la oliva mostrando las fibras arciformes olivocerebelosas:* 8, oliva. — 8', fibras arciformes olivocerebelosas pretrigeminales. — 8'', fibras arciformes olivocerebelosas intertrigeminales. — 8''', fibras arciformes olivocerebelosas retrotrigeminales. — 9, núcleo arqueado, y 9', fibras arciformes externas, anteriores o ventrales. — 10, raíz sensitiva del trigémino. — 11, fascículo cerebeloso directo comprendido en el cuerpo restiforme.

C, *corte de la región bulboprotuberancial mostrando las fibras arciformes dorsales:* 12, núcleo del rafe, y 12', fibras arciformes prepiramidales; 12'', fibras arciformes retropiramidales. — 13, núcleo del acústico, con 13', nervio acústico; 13'', fibras arciformes del cuerpo trapezoides; 13''', vía acústica central. — 14, núcleo de Bechterew. — 15, núcleo de Deiters. — 16, núcleo dorsal interno. — 17, fibras arciformes dorsales, con 18, fascículo longitudinal posterior. — 18', fibras descendentes. — 18'', fibras mesencefálicas.

Esta continuidad de las dos formaciones grises nos señala al propio tiempo la significación que tienen los núcleos piramidales y todos los núcleos arciformes en general: son una dependencia de la substancia gris protuberancial y tienen el mismo valor morfológico. Tienen, por lo demás, la misma estructura, y encontramos en los núcleos arciformes, lo mismo que en los núcleos de la protuberancia, células de pequeñas dimensiones, generalmente fusiformes y rara vez globulares (KOELLIKER).

C. VALOR MORFOLÓGICO DE LAS FIBRAS ARCIFORMES. — Estas fibras son de valor diferente y distinguiremos varios grupos:

El *primer grupo* está constituído por fibras del fascículo olivar cerebeloso. Estas fibras, partidas de una de las olivas, se entrecruzan, atraviesan la oliva opuesta; luego, pasando ora por delante, ora por detrás de la raíz descendente del trigémino, ora también atravesándola *(fibras arciformes pre, ínter, retrotrigeminales)*, llegan a la parte interna del cuerpo restiforme y pasan a la parte central del pedúnculo cerebeloso inferior para llegar a la corteza cerebelosa (fig. 600, 8', 8'', 8'''). Este primer grupo constituye, pues, una vía olivocerebelosa cruzada.

Un *segundo grupo* comprende fibras que parten de los núcleos de Monakow y van al cerebelo. Son las fibras arciformes externas posteriores descritas por EDINGER (fig. 600, 5 y 5').

Un *tercer grupo* comprende las fibras sensoriales que proceden de los núcleos vestibulares y llegan al cerebelo formando el aparato cerebelovestibular. Constituyen una parte de las fibras arciformes internas dorsales. EDINGER había descrito con el nombre de fascículo sensorial cerebeloso las fibras de que acabamos de hablar y otras que procederían de los núcleos sensitivos bulbares. Unicamente se ha demostrado el contingente vestibular.

Un *cuarto grupo* comprende las fibras arciformes que unen los núcleos arciformes o núcleos medianos del rafe con el cerebelo (fig. 600, 12). Pasan ora por delante de las pirámides *(fibras arciformes prepiramidales)* para llegar al pedúnculo cerebeloso opuesto, ora por detrás del fascículo piramidal *(fibras arciformes retropiramidales)* para llegar al cuerpo restiforme opuesto (fig. 600, C, 12' y 12''). Estas fibras forman parte de la vía motriz cerebrobulbocerebelosa, vía análoga a la vía cerebropontocerebelosa.

Un *quinto grupo* de fibras arciformes comprende las fibras que, procedentes de los núcleos de Goll y de Burdach, van a constituir ulteriormente la cinta de Reil (figura 600, A, 1). Por encima del entrecruzamiento motor que forma el rafe existe la decusación sensitiva o piniforme, cuyas fibras constituyen este último grupo: las *fibras arciformes interreticuladas*. Llegan al rafe en ángulo agudo. Por encima de ellas aparecen las fibras arciformes anteriormente descritas, que van a los pedúnculos cerebelosos inferiores.

6.° Formación reticular del bulbo, núcleo de Roller y núcleo lateral. — La formación reticular, así denominada por tener en los cortes el aspecto de una red o *retículo*, ocupa toda la parte central del bulbo (fig. 601, 3'). Esta formación reticular existe ya, aunque muy poco desarrollada, en la parte superior de la medula cervical, en donde la hemos indicado por detrás del asta lateral. En realidad no constituye, pues, para el bulbo, una nueva formación; pero en él adquiere ésta un desarrollo tan considerable que merece mención aparte, y por esto la describimos en este lugar.

A. LÍMITES. — En el sentido sagital, la formación reticular del bulbo se extiende desde la cara posterior de la pirámide hasta los núcleos de substancia gris que forman el suelo del cuarto ventrículo. En el sentido transversal se ex-

tiende, en ambas mitades de la medula, desde el rafe hasta el cordón posterior o el cuerpo restiforme.

B. División. — El fascículo radicular del hipogloso, dirigido oblicuamente de atrás a delante y de dentro a fuera, divide este vasto campo reticulado en dos partes desiguales: una parte interna (3'), más pequeña, de forma triangular; una parte externa (3''), de mayor tamaño, de forma cuadrangular o trapezoidal. La primera, constituída casi exclusivamente por la substancia

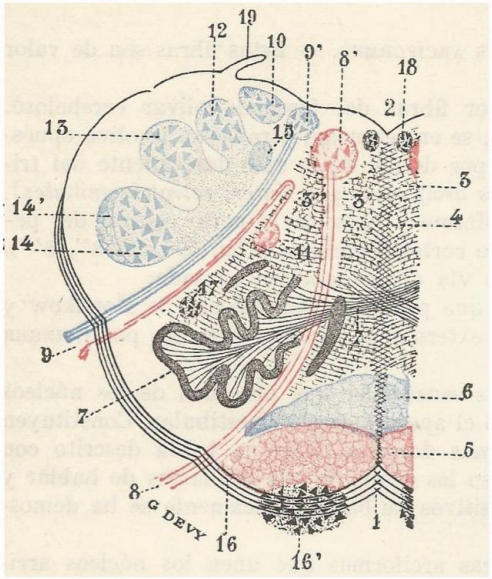

Fig. 601

Formación reticular del bulbo vista en un corte horizontal a nivel de la parte media del cuerpo olivar *(semicsquemática).*

1, surco medio anterior. — 2, cuarto ventrículo. — 3, formación reticular, con 3', su parte interna *(substancia reticular blanca)*; 3'', su parte externa *(substancia reticular gris)*. — 4, rafe. — 5, pirámide anterior. — 6, cinta de Reil. — 7, cuerpo olivar inferior con sus dos núcleos accesorios. — 7', pedúnculo del cuerpo olivar. — 8, hipogloso mayor, con 8', su núcleo de origen. — 9, neumogástrico, con 9', su núcleo terminal. — 10, núcleo dorsal externo del acústico. — 11, núcleo ambiguo (núcleo de origen de las fibras motoras de los nervios mixtos y del nervio espinal). — 12, núcleo de Goll. — 13, núcleo de Burdach. — 14, cabeza del asta posterior, con 14', raíz inferior del trigémino. — 15, fascículo solitario. — 16, fibras arciformes externas anteriores, con 16', núcleo prepiramidal. — 17, núcleo lateral. — 18, núcleo del fascículo teres. — 19, lígula.

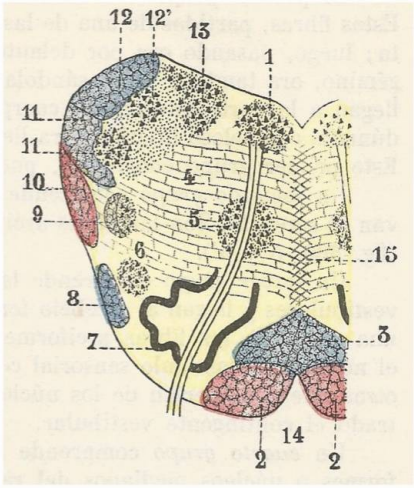

Fig. 602

Diferentes fascículos de la medula espinal vistos en una sección transversal del bulbo (esquematizado según un dibujo de Bechterew).

1, núcleo del hipogloso. — 2, fascículo piramidal. — 3, cinta de Reil. — 4, formación reticular. — 5, núcleo de Roller. — 6, núcleo lateral. — 7, oliva. — 8, fascículo de Gowers. — 9, raíz inferior del trigémino. — 10, fascículo cerebeloso directo. — 11, cuerpo restiforme, continuacion del fascículo de Burdach, con 11', núcleo de Burdach. —12, pirámide posterior, continuación del fascículo de Goll, con 12'', núcleo de Goll. — 13, base de las astas posteriores. — 14, surco medio anterior. — 15, rafe, con las fibras del fascículo fundamental anterolateral.

blanca, se denomina *formación reticular blanca;* la segunda, mucho más abundante en células nerviosas, ha recibido el nombre de *formación reticular gris.*

C. Constitución anatómica. — Histológicamente, la formación reticular, además de la *neuroglia*, que no ofrece ninguna particularidad importante, comprende dos clases de elementos: *fibras* y *células.*

a) *Fibras nerviosas.* — Las fibras nerviosas se dividen en transversales y longitudinales:

α) Las *fibras transversales* se dirigen oblicuamente de fuera a dentro y de atrás a delante, describiendo una ligera curva de concavidad pósterointerna. Pertenecen, en su mayoría, al sistema de fibras arciformes antes descritas.

β) Las *fibras longitudinales* corren paralelamente al eje del bulbo. Están dispuestas en fascículos muy pequeños, irregularmente diseminados entre las mallas del retículo que forman las fibras transversales. La formación reticular ofrece, sin embargo: 1.°, el *fascículo central de la calota* de Bechterew, que hemos descrito anteriormente, al tratar de las conexiones del cuerpo olivar; 2.°, la *cinta longitudinal posterior* (fig. 616, 2), que volveremos a encontrar en la protuberancia; 3.°, el

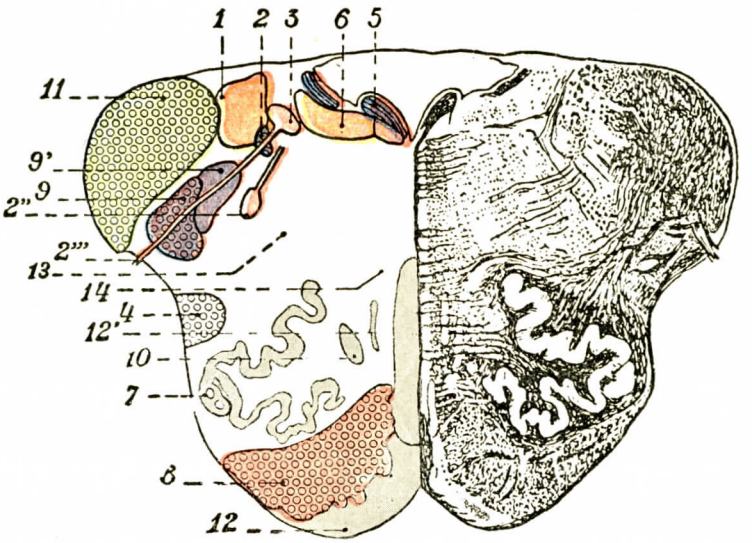

FIG. 603

Región bulbar superior. Corte H 10 de la figura 593 (en parte, según DÉJERINE).

1, cuerpo yuxtarrestiforme. — 2, fascículo solitario. — 2'', núcleo ambiguo. — 2''', nervio neumogástrico. — 3, núcleo motor posterior del glosofaríngeo. — 4, fascículo lateral del bulbo. — 5, estrías acústicas. — 6, núcleo vestibular del nervio auditivo. — 7, oliva inferior o bulbar. — 8, pirámide anterior. — 9, raíz sensitiva descendente del trigémino, y 9', substancia gelatinosa de Rolando. — 10, núcleo yuxtaolivar interno. — 11, cuerpo restiforme. — 12, núcleo arqueado. — 12', núcleo del rafe. — 13, substancia reticulada gris. — 14, substancia reticulada blanca.

Obsérvense los cuerpos restiformes, las estrías acústicas y el núcleo del rafe.

fascículo solitario (fig. 615, 4), que es una dependencia de los nervios glosofaríngeo y neumogástrico.

b) *Células nerviosas, núcleo de Roller y núcleo lateral.* — Las células nerviosas se dispersan irregularmente por el campo reticular, sin formar un núcleo bien manifiesto; podríamos decir, para emplear una expresión de KŒLLIKER, que se trata de un *núcleo difuso*. No obstante, algunos autores describen en la formación reticular del bulbo dos núcleos: el *núcleo de Roller* y el *núcleo lateral*. El núcleo de Roller o *núcleo central inferior* de Bechterew (fig. 602, 5) está situado algo por detrás del hilio del cuerpo olivar y está en relación con las fibras del fascículo fundamental ánterolateral de la medula. El núcleo lateral (fig. 601, 17), mucho más superficial, se halla situado entre la extremidad externa del cuerpo olivar, que está hacia delante, y la raíz inferior del trigémino, que está hacia atrás; se trata, según BECHTEREW, de un núcleo de interrupción para las fibras constitutivas del fascículo de Gowers.

D. ESTUDIO TOPOGRÁFICO. — Consideraremos este estudio en el tercio superior del bulbo, en la región media y debajo de la oliva.

a) *En el tercio superior del bulbo*, la oliva se insinúa entre la cinta de Reil mediana y el fascículo central de la calota (figs. 614 y 617). La oliva aumenta de volumen al descender, mientras que la cinta de Reil se adosa a la pirámide anterior. Más abajo, las fibras del hipogloso dividen la formación reticular en sus dos partes: 1.°, la formación reticulada blanca, que es interna y está constituída por fascículos longitudinales que cruzan fibras arciformes; 2.°, la formación reticulada gris o *campo motor de Meynert*. Es cuadrangular y llega a la periferia del bulbo en el surco lateral entre el cuerpo restiforme y la oliva bulbar. Por detrás se adosa a la substancia gris del suelo del cuarto ventrículo; por delante se apoya junto a la oliva; por dentro, las fibras radiculares del hipogloso la separan de la formación reticulada blanca; por fuera está limitada por el cuerpo restiforme, del que la separan el núcleo de Deiters y la substancia gelatinosa de Rolando.

b) *En la región bulbar media*, es decir, a nivel del tercio medio de la oliva, aparecen entre la oliva y la raíz sensitiva descendente del trigémino los *núcleos laterales del bulbo* o *del cordón lateral* (fig. 599, 4). Estos núcleos constituirían, según CAJAL, una estación para las fibras del fascículo cerebeloso directo. LONG admite que serían núcleos terminales para las fibras espinorreticuladas bulbares de la vía sensitiva secundaria que se hallan en el segmento posterior del fascículo en semiluna de DÉJERINE.

En la parte posterior de la formación reticulada gris se encuentra, por detrás del cordón lateral, el núcleo ambiguo o núcleo motor de los nervios vago y glosofaríngeo (fig. 603, 2'').

c) *Debajo de la oliva bulbar* el entrecruzamiento superior o piniforme de las fibras sensitivas del bulbo aparece en la formación reticulada blanca. La formación reticulada gris es atravesada por fibras arciformes de este entrecruzamiento sensitivo.

§ 5. — ESTUDIO DEL BULBO POR MEDIO DE CORTES TRANSVERSALES

En las páginas precedentes acabamos de estudiar el bulbo por un método que podría llamarse analítico, disecando, por decirlo así, una por una todas las partes que lo constituyen. Siéndonos ya ahora bien conocidas estas partes desde el punto de vista de su situación, forma, trayecto y significación morfológica, poseemos todas las nociones necesarias para examinar con fruto los cortes transversales del bulbo. Los cortes transversales de este órgano son los únicos que ordinariamente se utilizan en la práctica, y es de todo punto indispensable familiarizarse bien con ellos en estado normal, si se quiere más tarde, en anatomía patológica, reconocer e interpretar con acierto las modificaciones que podrá hacerles experimentar el proceso morboso. Examinaremos sucesivamente, siguiendo de abajo arriba, los seis cortes siguientes: 1.°, corte a nivel de la parte inferior del entrecruzamiento de las pirámides; 2.°, corte a nivel de la parte media del entrecruzamiento de las pirámides (entrecruzamiento motor); 3.°, corte que pasa por la parte superior de este mismo entrecruzamiento (entrecruzamiento sensitivo); 4.°, corte que interesa el tercio inferior de las olivas; 5.°, corte que corresponde al tercio medio de las olivas; 6.°, corte por el tercio superior de las olivas; 7.°, corte que pasa por debajo de la región del surco bulboprotuberancial a nivel del polo superior de la oliva. Estos cortes son hechos según el plan indicado en el esquema 593.

1.° Corte por la parte más inferior del entrecruzamiento de las pirámides. — Este corte (fig. 604) corresponde exactamente al límite de la medula y el bulbo. Los dos surcos medios anterior y posterior, así como los tres cordones de la medula, no experimentan modificación alguna. El cordón posterior, sin em-

bargo, es mucho más ancho, lo cual depende del desarrollo de los fascículos que representan las vías largas.

Las astas posteriores están poco modificadas, tanto en su forma como en su constitución anatómica. No obstante, están más inclinadas hacia fuera, y esta desviación, muy ligera todavía, pero que va acentuándose en los cortes suprayacentes, es la natural consecuencia del mayor desarrollo volumétrico de los cordones posteriores, que, para poder instalarse, se ven obligados a repeler hacia delante la columna gris central.

En lo que concierne a las astas anteriores, su cabeza se hace más voluminosa y *se extiende* principalmente hacia delante y hacia fuera. Las astas laterales están

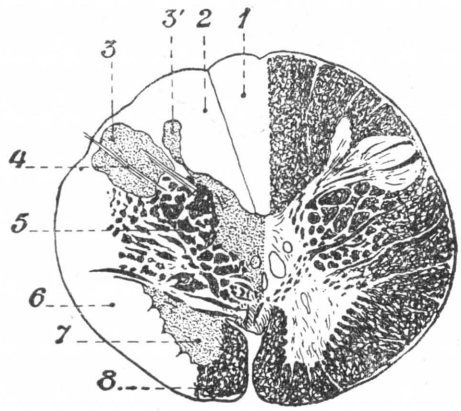

FIG. 604

Corte de la región cervical superior en la emergencia del primer nervio cervical (corte H 23 de la fig. 593, según DÉJERINE).

1, cordón de Goll. — 2, cordón de Burdach. — 3, cuerno posterior. — 3', substancia gelatinosa de Rolando. — 4, raíz posterior del primer par cervical. — 5, fascículo piramidal cruzado. — 6, cordón lateral. — 7, cuerno anterior. — 8, cordón anterior. (Nótese la decapitación del cuerno anterior por el fascículo piramidal cruzado.)

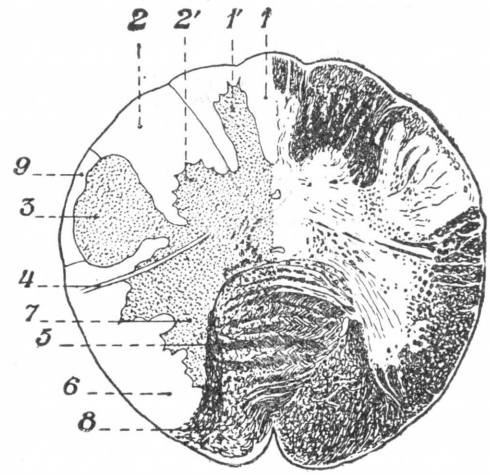

FIG. 605

Entrecruzamiento motor en el cuello del bulbo (véase figura 593, corte H 20, según DÉJERINE).

1, cordón de Goll. — 1', núcleo de Goll. — 2, cordón de Burdach. — 2', núcleo de Burdach. — 3, cuerno posterior. — 4, nervio espinal. — 5, entrecruzamiento motor o decusación de las pirámides. — 6, cordón lateral. — 7, cuerno anterior. — 8, pirámide. — 9, raíz descendente del trigémino.

muy pronunciadas, pero se fusionan con las astas anteriores. En cambio, la parte del asta que une la cabeza con la base se adelgaza considerablemente a consecuencia de un avanzamiento de los cordones laterales sobre su lado externo. Esto proviene de que las fibras del fascículo piramidal cruzado han empezado a dirigirse hacia dentro: ocupan ya la parte externa del asta, disponiéndose a atravesarla o, mejor dicho, y empleando la expresión clásica, a *decapitarla*, que es lo que harán más arriba.

2.° Corte a través de la parte media del entrecruzamiento de las pirámides (entrecruzamiento motor). — Este segundo corte (fig. 605) nos pone de manifiesto el entrecruzamiento de los dos fascículos piramidales (*Pyramidenkreuzung* de los anatomistas alemanes). Vemos que cada uno de estos fascículos, siguiendo el trayecto de la flecha indicadora *aa'* de la figura 605, se dirige oblicuamente hacia delante y hacia dentro, se entrecruza en la línea media con el del lado opuesto y se coloca entonces a un lado del surco medio anterior, punto en

el cual, enderezándose hacia arriba, constituye este grueso fascículo longitudinal que hemos denominado *pirámide anterior.*

Al ejecutar este movimiento de traslación, el fascículo piramidal cruzado atraviesa necesariamente el asta anterior a nivel de su cuello: la *decapita*, es decir, separa su cabeza de su base. Esta asta anterior, hasta aquí indivisa, se halla ahora separada en dos fragmentos: uno interno, que representa la *base* y conserva sus relaciones con el conducto central, y otro externo, que representa la *cabeza* y está situado hacia fuera y un poco hacia atrás de la pirámide anterior. Estos dos fragmentos, como ya hemos visto, no volverán a reunirse, pues formarán, en toda la longitud del bulbo y de la protuberancia, dos columnas distintas,

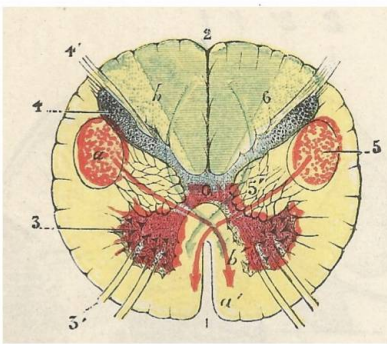

FIG. 606

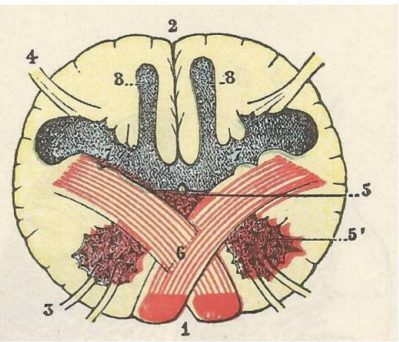

FIG. 607

FIG. 606. — Corte del bulbo raquídeo en la parte inferior del entrecruzamiento de las pirámides.

1, surco medio anterior. — 2, surco medio posterior, con, a derecha e izquierda del surco, las fibras de origen de la cinta de Reil, que son continuación de los núcleos de Goll y Burdach. — 3, astas anteriores *(rojo)*, con 3', raíces anteriores.—4, astas posteriores *(azul)*, con 4', raíces posteriores.—5, fascículo piramidal cruzado, con 5', sus fascículos más internos, inclinándose hacia el asta anterior, que van a atravesar y a decapitar.—6, fascículo de Burdach.

(La flecha roja *aa'* indica el trayecto que siguen las fibras del fascículo piramidal cruzado a nivel del entrecruzamiento de las pirámides; la flecha azul *bb'* indica asimismo el trayecto que siguen las fibras sensitivas.)

FIG. 607. — Corte del bulbo raquídeo a nivel del entrecruzamiento de las pirámides: parte motora (según MATÍAS DUVAL).

1, surco medio anterior. — 2, surco medio posterior. — 3, raíces motoras. — 4, raíces sensitivas. — 5, base de las astas anteriores, cuya cabeza, 5', ha sido desprendida para el paso del fascículo piramidal cruzado. — 6, entrecruzamiento de los dos fascículos piramidales cruzados, que van a formar las pirámides anteriores. — 7, astas posteriores *(azul)*. — 8, núcleos de Burdach o postpiramidales.

ambas motoras (véase fig. 590). Estas columnas se dividirán a su vez en cierto número de segmentos superpuestos, formando los *núcleos de origen de los nervios motores bulboprotuberanciales.*

En este mismo corte puede observarse que el asta posterior ha acentuado su movimiento de traslación hacia delante y hacia fuera. A consecuencia de esta desviación dicho cuerpo afecta tener ahora una dirección casi transversal. Al mismo tiempo, de la comisura posterior se han desprendido dos prolongaciones de substancia gris, una derecha y otra izquierda, que se dirigen de delante atrás en el espesor de los fascículos de Goll: son los *núcleos de Goll*, denominados también *núcleos de los cordones delgados* o *núcleos postpiramidales.* El núcleo de Burdach no existe todavía, pero lo encontraremos en el siguiente corte. En éste apenas está indicado por un pequeñísimo abultamiento en forma de espina que se desprende de la parte posterior del asta, aproximadamente a igual distancia de la cabeza de esta asta y del núcleo de Goll.

3.° Corte por la parte superior del entrecruzamiento de las pirámides (entrecruzamiento sensitivo). — En este corte (figs. 608 y 609), termina el entrecruzamiento motor. Todas las fibras de los fascículos piramidales cruzados han pasado de derecha a izquierda, y viceversa. Encuéntranse ahora, en la pirámide anterior, en el lado opuesto al que ocupaban en la medula. El fascículo piramidal directo, que no se ha entrecruzado, está fusionado completamente con la pirámide y ocupa su lado externo.

Las astas anteriores se descomponen siempre en dos fragmentos: uno posterior, que representa su *base*, y otro anterior, que representa su *cabeza*. Ambos ocupan la misma situación que en el corte precedente. Así aparecen los núcleos de origen de los pares XI y XII.

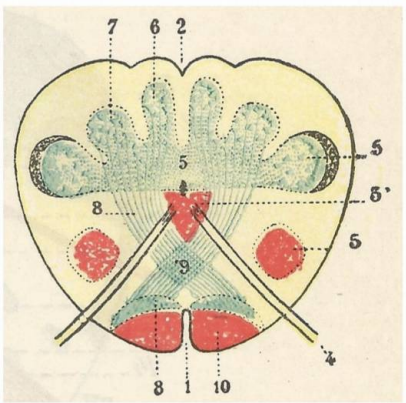

FIG. 608

Corte transversal del bulbo a nivel del entrecruzamiento sensitivo *(esquemática)*.

1, surco medio anterior. — 2, surco medio posterior. —3 y 3', cabeza y base del asta anterior *(rojo)*. — 4, hipogloso mayor. — 5 y 5', cabeza y base del asta posterior. — 6, núcleo de Goll. — 7, núcleo de Burdach. — 8, 8, cinta de Reil o fascículo sensitivo.—9, entrecruzamiento sensitivo. — 10, fascículo piramidal.

El asta posterior, cada vez más repelida hacia delante por el cordón posterior, que va desarrollándose continuamente, afecta tener ahora una dirección perfectamente transversal. El núcleo de Goll existe todavía, con análoga forma y dimensiones que tenía hace poco, pero ya no está solo: por fuera de él, y partiendo de la base del asta, se ha desarrollado una nueva prolongación, menos considerable, pero de igual naturaleza; es el *núcleo de Burdach* o *núcleo cuneiforme*, así denominado por ocupar el espesor del fascículo del mismo nombre. En su parte externa se ve el núcleo de Monakow (fig. 609, 3).

Por delante del conducto del epéndimo, en el mismo punto en que acaba de efectuarse el entrecruzamiento de las fibras motoras, se observan nuevos fascículos, que se entrecruzan de un modo análogo con sus homólogos del lado opuesto: son los fascículos sensitivos de la cinta de Reil. Sabemos ya que estos fascículos provienen en parte del núcleo de Goll y en parte del núcleo de Burdach; y sabemos también que todos ellos, después de entrecruzarse, van a situarse por detrás de la pirámide anterior, para hacerse ascendentes y remontarse desde este punto hacia el cerebro. Para efectuar su entrecruzamiento los fascículos constitutivos de la cinta de Reil, ya procedan del núcleo de Goll o del de Burdach, todos pasan, según la flecha indicadora *bb'* de la figura 606, a través del asta posterior correspondiente y la *decapitan*. En lo sucesivo esta asta posterior se dividirá, como el asta anterior, en dos fragmentos: uno interno, representando la *base*; otro externo, representando la *cabeza*. Estos dos fragmentos formarán asimismo, en toda la longitud del bulbo y de la protuberancia, dos columnas distintas, ambas sensitivas, y se convertirán, después de su segmentación en sentido transversal, en *núcleos terminales de los nervios sensitivos bulboprotuberanciales* (véanse figuras 590 y 591).

4.° Corte por el tercio inferior de las olivas. — Los dos entrecruzamientos motor y sensitivo han terminado, y se distingue con claridad, en este corte (figs. 610 y 611), la nueva situación ocupada por los fascículos medulares que se han desviado. Estos fascículos se suceden, de delante atrás, en el orden siguiente: en el plano superficial, constituyendo la pirámide propiamente dicha, se encuentran las

fibras motoras; detrás de las fibras motoras se disponen las fibras sensitivas formando la cinta de Reil; más atrás vienen a colocarse, pero sin haber sufrido entrecruzamiento, las fibras del fascículo fundamental ánterolateral de la medula.

En la línea media, todo el espacio comprendido entre la cinta de Reil y el conducto del epéndimo está constituído por fibras entrecruzadas, cuyo conjunto constituye el *rafe del bulbo*. A cada lado del rafe se ve un vasto retículo, la

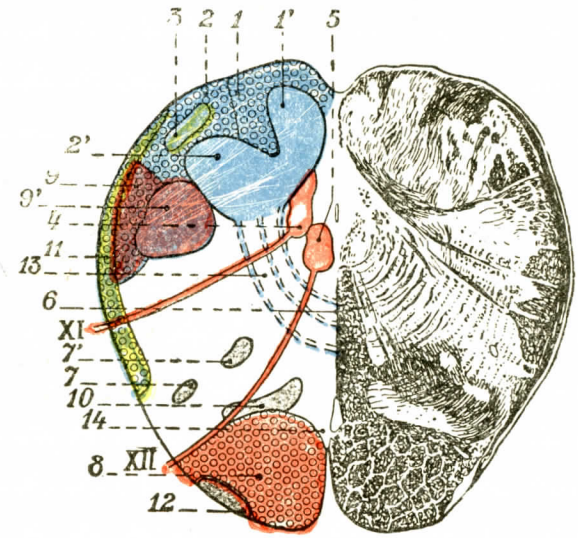

FIG. 609

Región bulbar inferior. Núcleos de Goll y de Burdach. Corte H 16 de la figura 593 (según DÉJERINE).

1, cordón de Goll. — 1', núcleo de Goll. — 2, cordón de Burdach. — 2', núcleo de Burdach. — 3, núcleo de Monakow. — 4, núcleo del espinal y nervio espinal (XI). — 5, núcleo del hipogloso mayor y nervio hipogloso mayor (XII). — 6, entrecruzamiento piniforme. — 7, 7', oliva bulbar. — 8, pirámide anterior. — 9, raíz descendente del trigémino. — 9', substancia gelatinosa de Rolando. — 10, núcleo yuxtaolivar interno. — 11, cuerpo restiforme. — 12, núcleo arqueado. — 13, formación reticulada gris. — 14, capa interolivar de la formación reticulada blanca.

formación reticular, a cuya constitución concurren las fibras arciformes, dirigidas transversalmente, y las fibras longitudinales del fascículo fundamental bulbar.

En lo concerniente a las columnas grises centrales, reconócense fácilmente las dos columnas motoras y las dos columnas sensitivas, ocupando a poca diferencia la misma situación que en la figura precedente. No obstante, la cabeza del asta posterior ha adquirido un elemento nuevo, pues se encuentra ahora cubierta por un fascículo de fibras longitudinales, que revisten en el presente corte la forma semilunar de concavidad interna. Las fibras que forman este fascículo nacen de la misma asta y forman en conjunto la raíz inferior o bulbar del trigémino. Los núcleos de Goll y de Burdach persisten entrambos en la posición que les es peculiar. Al propio tiempo están mucho más desarrollados que en el corte precedente.

Encuéntrase, finalmente, en el presente corte una formación nueva, la *oliva inferior* u *oliva bulbar*. Se presenta bajo la forma de una lámina de substancia gris, formando pliegues irregulares, situada en el intervalo que separa la pirámide de la cabeza de las astas anteriores. En su parte interna está el *núcleo yuxtaolivar ánterointerno* o *cuerpo paraolivar interno*, lámina gris en forma de escuadra cuya parte transversal limita por detrás la porción sensitiva de la pirámide.

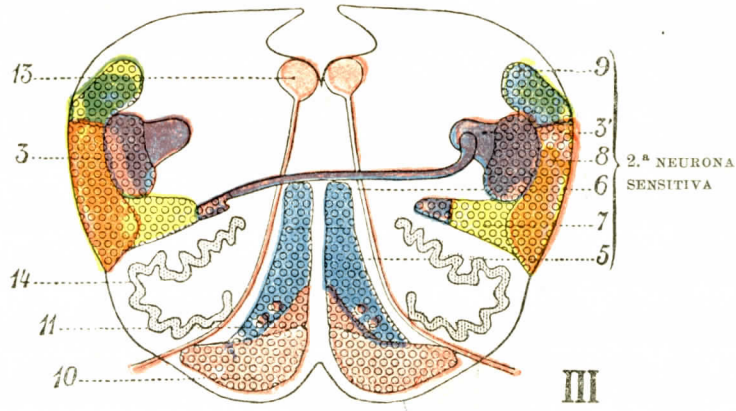

FIG. 610

Vías motoras y sensitivas en su trayecto bulbar (corte III de la figura 593, según DÉJERINE).

3, raíz sensitiva del trigémino, con 3', núcleo del trigémino y vía trigeminal secundaria cruzada *(violado)*. — 5, cinta de Reil mediana; vía bulbotalámica después de la decusación piniforme. — 6, fibras ánterolaterales ascendentes, segmento anterior (en *azul claro*) (tacto, noción de lugar). — 7, fibras ánterolaterales ascendentes, segmento posterior (en *amarillo*) (sensibilidad térmica y dolorosa). — 8, fascículo de Gowers *(anaranjado)* (sensibilidad profunda inconsciente). — 9, fascículo cerebeloso directo (en *verde*) (sensibilidad profunda inconsciente). — 10, vía piramidal *(rojo)*. — 11, vía pedunecular aberrante *(rojo obscuro)*. — 13, núcleo del hipogloso *(rosa)*. — 14, oliva bulbar *(gris)*.

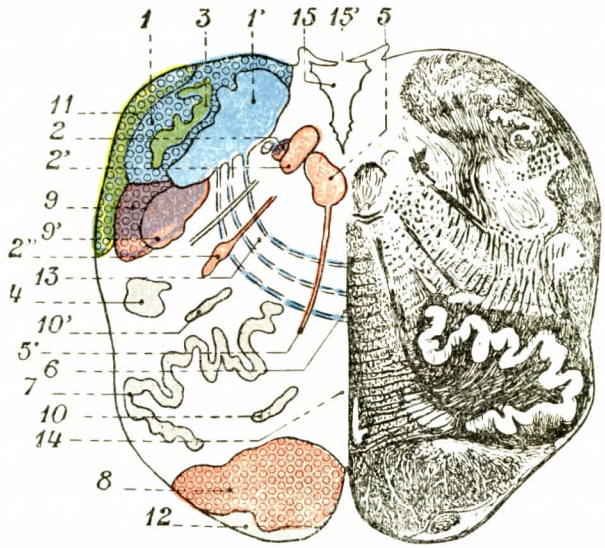

FIG. 611

Corte que pasa por la región bulbar media (corte II 15 de la figura 593, según DÉJERINE).

1, cordón posterior. — 1', núcleo de los cordones posteriores. — 2, fascículo solitario, con 2', núcleo posterior, y 2'', núcleo ambiguo del glosofaríngeo y del neumogástrico. — 3, núcleo de Monakow. — 4, núcleo lateral del bulbo. — 5, núcleo del hipogloso mayor. — 5', nervio hipogloso mayor. — 6, entrecruzamiento piniforme. — 7, oliva inferior. — 8, pirámide anterior. — 9, raíz sensitiva del trigémino, y 9', substancia gelatinosa de Rolando. — 10, núcleo yuxtaolivar interno. — 10', núcleo yuxtaolivar externo. — 11, cuerpo restiforme. — 12, núcleo arqueado. — 13, formación reticulada gris. — 14, capa interolivar de la formación reticulada. — 15, IV ventrículo. — 15', agujero de Magendie.

Obsérvese el agujero de Magendie, los núcleos yuxtaolivares, los núcleos laterales del bulbo y el núcleo motor del neumogástrico.

De los dos nervios que nos presenta la figura 611, y que volveremos a encontrar en el corte siguiente, uno es el hipogloso mayor y otro el neumogástrico. El primero, nervio motor, nace de la columna gris que representa la base de las astas anteriores (ala blanca interna); el segundo nervio va a parar al fascículo solitario (fibras sensitivas) y toma su origen motor en los núcleos dorsal y ambiguo.

5.° Corte por el tercio medio de las olivas. — La modificación más importante que nos presenta el bulbo a este nivel (fig. 612) es la disposición del

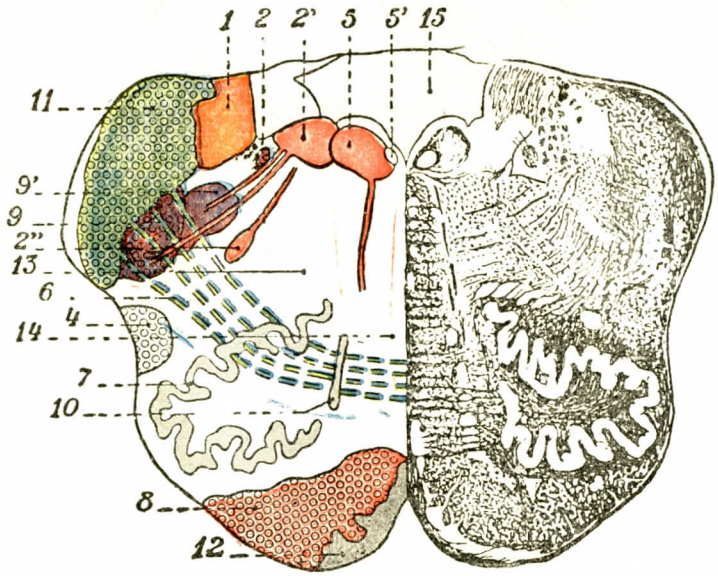

FIG. 612

Región bulbar superior (corte H 11 de la figura 593).

1, cuerpo yuxtarrestiforme. — 2, fascículo solitario, con 2', núcleo posterior motor, y 2'', núcleo ambiguo (ventral motor del neumogástrico). — 4, fascículo lateral del bulbo. — 5, núcleo del hipogloso mayor, y 5', núcleo del fascículo teres. — 6, fibras arciformes cerebeloolivares inter, pre y retrotrigeminales. — 7, oliva bulbar. — 8, pirámide anterior. — 9, raíz sensitiva descendente del trigémino. — 9', substancia gelatinosa de Rolando. — 10, núcleo yuxtaolivar interno. — 11, cuerpo restiforme. — 12, núcleo arqueado. — 13, formación reticulada gris. — 14, capa interolivar de la substancia reticulada blanca. — 15, IV ventrículo.

Nótese la emergencia del neumogástrico, el cuerpo restiforme y las fibras arciformes cerebeloolivares.

conducto central, que, ensanchándose y apartando hacia los lados las formaciones nerviosas que lo limitaban por su parte posterior, se ha convertido en el *cuarto ventrículo*.

En el suelo del mismo se encuentran dos columnas de substancia gris: una motora, que está ligada morfológicamente con la base de las astas anteriores y costea a cada lado la línea media, es el *ala blanca interna;* otra sensitiva, que representa la base de las astas posteriores y está situada, no ya hacia atrás, sino hacia fuera de la precedente, constituyendo las *dos alas grises* y la *blanca externa*.

La cabeza de las astas anteriores se distingue un poco hacia atrás del cuerpo olivar, constituyendo en 5' el núcleo accesorio del hipogloso, en 6 el núcleo ambiguo o núcleo motor de los nervios mixtos (fig. 613). Vense, en efecto, dos pequeños fascículos de trayecto recurrente que escapan de estos dos núcleos y van a engrosar los fascículos principales del hipogloso mayor (XII) y del neumogástrico (X).

En cuanto a la cabeza de las astas posteriores, se la ve en 9, cubierta por la raíz bulbar del trigémino (10).

El cuerpo olivar, apenas modificado en su contorno, ocupa la misma situación que tenía en el corte procedente. Le acompañan ahora, por dentro y por fuera del hilio, sus dos núcleos accesorios: hacia el lado interno del hilio, el *núcleo yuxtaolivar ánterointerno* o *cuerpo paraolivar interno;* hacia el lado externo del hilio, entre el cuerpo olivar y el núcleo accesorio del hipogloso, el *núcleo yuxtaolivar pósteroexterno* o *cuerpo paraolivar externo.*

La formación reticular ha aumentado: se extiende, en sentido transversal, desde el rafe hasta la cabeza del asta posterior, y en sentido ánteroposterior, desde el suelo del cuarto ventrículo hasta la pirámide. El hipogloso mayor, en su trayecto intrabulbar, la atraviesa oblicuamente dividiéndola así en dos partes: una interna, más pequeña, que es la *formación reticular blanca;* otra externa, mayor, que es la *formación reticular gris.* En la formación reticular se encuentran el *núcleo de Roller* y el *núcleo lateral;* ambos se ven perfectamente, el primero en la figura 602, 5 y el segundo en las figuras 601, 17, y 602, 6.

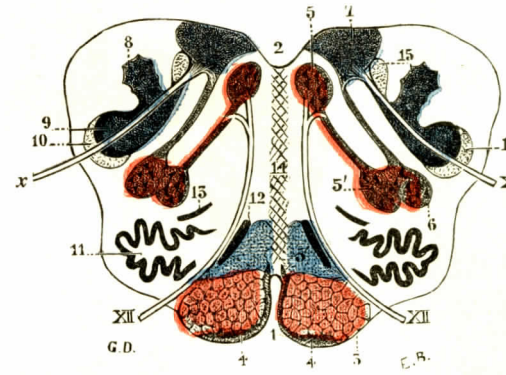

FIG. 613

Corte del bulbo raquídeo a nivel de la parte media de los cuerpos olivares (según M. DUVAL).

1, surco medio anterior. — 2, suelo del cuarto ventrículo. — 3, pirámides anteriores *(rojo)*. — 3', fascículo sensitivo o cinta de Reil *(azul)*. — 4, núcleos arciformes o prepiramidales. — 5, núcleo principal del hipogloso, con 5', su núcleo accesorio. — 6, núcleo ambiguo o núcleo motor de los nervios mixtos. — 7, su núcleo sensitivo. — 8, núcleo de Burdach. — 9, cabeza del asta posterior, cubierta por 10, la raíz bulbar del trigémino. — 11, cuerpo olivar. — 12, núcleo yuxtaolivar ánterointerno. — 13, núcleo yuxtaolivar pósteroexterno. — 14, rafe. — 15, fascículo solitario. — X, nervio neumogástrico. — XII, nervio hipogloso mayor.

Las pirámides tienen todavía la misma situación, forma y constitución precedentes. Debemos hacer constar, sin embargo, la aparición de una capa de substancia gris (figura 613, 4) en su lado anterior y en su lado interno. Esta capa de substancia gris, situada en la cara externa del bulbo, constituye a derecha e izquierda los *núcleos arciformes* o *prepiramidales*, dispuestos en el trayecto de las fibras arciformes.

Llamaremos, finalmente, la atención sobre la aparición de un fascículo longitudinal, de corte ovalado, situado inmediatamente por debajo de la columna sensitiva del suelo ventricular, entre esta columna y el núcleo de Burdach: es el *fascículo solitario* de Stilling, núcleo sensitivo del neumogástrico (figs. 603, 2, y 613, 15).

6.° Corte por el tercio superior de la oliva. — Este corte (fig. 614) difiere poco del precedente. A derecha e izquierda de la línea media seguimos observando, sucediéndose regularmente de delante atrás, el fascículo piramidal, la cinta de Reil y el fascículo fundamental del bulbo, diseminado este último en forma de hacecillos por la formación reticular.

Hacia delante persiste el surco medio y aun es más profundo: nos acercamos al agujero ciego. A cada lado de este surco encontramos nuevamente los núcleos prepiramidales o arciformes, los cuales son más desarrollados todavía que en el corte precedente

Hacia atrás, el cuarto ventrículo se ha ensanchado de manera considerable, y pueden observarse claramente, a derecha e izquierda del cálamo, las tres alas citadas: blanca interna, gris y blanca externa.

Las columnas resultantes de la dislocación de la substancia gris central existen también, habiendo cambiado apenas su situación. Así pues, se observan: 1.°, la columna motora, que representa la base del asta anterior y ocupa la porción yuxtamedia del suelo ventricular, formando en este punto el ala blanca interna; 2.°, la columna sensitiva, que representa la base del asta posterior y se sitúa por fuera de la precedente, siempre en el suelo ventricular, en el que constituye a la vez el ala gris y el ala blanca externa; 3.°, la columna motora, que

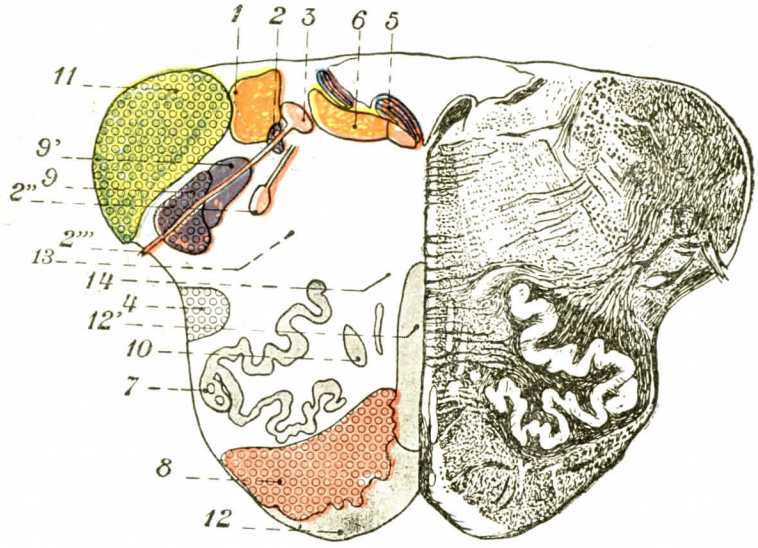

FIG. 614

Región bulbar superior (corte H 10 de la figura 595; en parte, según DÉJERINE).

1, cuerpo yuxtarrestiforme. — 2, fascículo solitario. — 2'', núcleo ambiguo. — 2''', nervio neumogástrico. — 3, núcleo motor posterior del glosofaríngeo. — 4, fascículo lateral del bulbo. — 5, estrías acústicas. — 6, núcleo vestibular del nervio auditivo. — 7, oliva inferior o bulbar. — 8, pirámide anterior. — 9, raíz sensitiva descendente del trigémino, y 9', substancia gelatinosa de Rolando. — 10, núcleo yuxtaolivar interno. — 11, cuerpo restiforme. — 12, núcleo arqueado. — 12', núcleo del rafe. — 13, substancia reticulada gris. — 14, substancia reticulada blanca.

Nótense los cuerpos restiformes, las estrías acústicas y el núcleo del rafe.

representa la cabeza del asta anterior y se hace visible en el lado externo del cuerpo olivar; a este nivel forma el núcleo ambiguo, del que parten las fibras radiculares motoras de los nervios mixtos; 4.°, la columna sensitiva, que representa la cabeza del asta posterior y ocupa la parte interna del cuerpo restiforme; del mismo modo que en el corte precedente, dicha columna está en relación con la raíz inferior del trigémino; 5.°, el núcleo vestibular; 6.°, el núcleo motor posterior del glosofaríngeo; 7.°, las fibras arciformes olivocerebelosas.

En el cordón posterior, el núcleo de Goll ha desaparecido, y ocurre *otro tanto* con el núcleo de Burdach. Las fibras largas de origen espinal han terminado todas ellas por debajo del corte, y por este motivo el cordón posterior, convertido en cuerpo restiforme o pedúnculo cerebeloso inferior, sólo contiene fibras de origen cerebeloso. Estas fibras, que en su mayor parte son fibras arciformes, se ven salir del cuerpo restiforme para recorrer de fuera a dentro el campo reticular, llegar a la línea media y entrecruzarse en este punto con sus similares que provienen del lado opuesto.

En lo que concierne al cuerpo olivar, persiste en su forma característica y sus grandes dimensiones. Los cuerpos paraolivares externo e interno persisten también, pero están representados por láminas mucho menos extensas que en el corte precedente, por estar interesados en un punto muy cercano a su extremo superior. En un corte practicado 3 ó 4 milímetros más arriba, los cuerpos olivares y paraolivares desaparecen completamente.

7.° Corte que pasa por debajo del surco bulboprotuberancial en el polo superior de la oliva. — Este corte muestra la persistencia en el bulbo de las fibras transversales del puente, el agujero ciego, los núcleos arqueados y el rafe, que no son más que la continuación de los núcleos del puente.

El fascículo piramidal se encuentra en contacto con la cinta de Reil media y con el fascículo central de la calota. El fascículo longitudinal posterior es muy visible. La oliva bulbar aparece entre la cinta de Reil y el fascículo central. Se percibe en la substancia reticulada, por dentro de la raíz sensitiva descendente del trigémino, el núcleo del facial, cuyas fibras se dirigen hacia el suelo del cuarto ventrículo. El núcleo de Deiters, el núcleo dorsal, el núcleo coclear y las estrías son muy visibles.

Se ven claramente las fibras arciformes. Las medianas se destacan del rafe que contiene fibras sagitales en relación con los núcleos arqueados. Atraviesan el núcleo central inferior y se pierden en las formaciones reticuladas. Las dorsales atraviesan el fascículo longitudinal posterior y proceden del cuerpo yuxtarrestiforme.

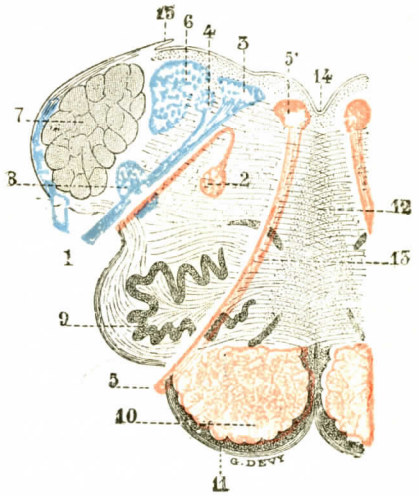

FIG. 615

Corte del bulbo raquídeo en el tercio superior del cuerpo olivar (en parte, según VAN GEHUCHTEN).

1, glosofaríngeo, con 2, su núcleo motor o núcleo ambiguo; 3, su núcleo sensitivo o núcleo del ala gris; 4, fascículo solitario. — 5, hipogloso mayor, con 5', su núcleo de origen. — 6, núcleo dorsal y raíz descendente del nervio acústico.—7, pedúnculo cerebeloso inferior.—8, raíz descendente del trigémino.—9, cuerpo olivar y cuerpos paraolivares. — 10, pirámide anterior — 11, núcleos prepiramidales o arciformes. — 12, rafe. — 13, cinta de Reil. — 14, cuarto ventrículo. — 15, lígula.

§ 6. — VASOS DEL BULBO

A. — DISPOSICIÓN GENERAL DE LAS ARTERIAS DEL TRASCEREBRO, DEL CEREBRO POSTERIOR Y DEL CEREBRO MEDIO

Antes de comenzar la descripción de la vascularización del bulbo parece necesario dar una ojeada de conjunto a la disposición arterial del tronco del encéfalo, tal como deriva de las investigaciones más recientes.

Sea cual fuere la región considerada correspondiente a la parte posterior del encéfalo, la irrigación arterial ofrece en todas partes la misma disposición general. Fuera del trayecto extraencefálico de los vasos, importa conocer en el interior del neuroeje los territorios vasculares y limitarlos. Se sabe, en efecto, la importancia de la obliteración de un vaso de la medula o del encéfalo. Investigaciones

anatómicas precisas emprendidas recientemente por Foix e Hillemand, investigaciones comprobadas por la anatomía patológica de los reblandecimientos, han aportado una contribución muy interesante al estudio de los vasos del encéfalo. Tomaremos de ellos numerosos datos.

La irrigación arterial de la protuberancia, del bulbo y del cerebelo es suministrada por las dos vertebrales y por el tronco basilar (fig. 617). Este sistema da tres órdenes de ramos que se distinguen, según su destino, en: 1.°, arterias parame-

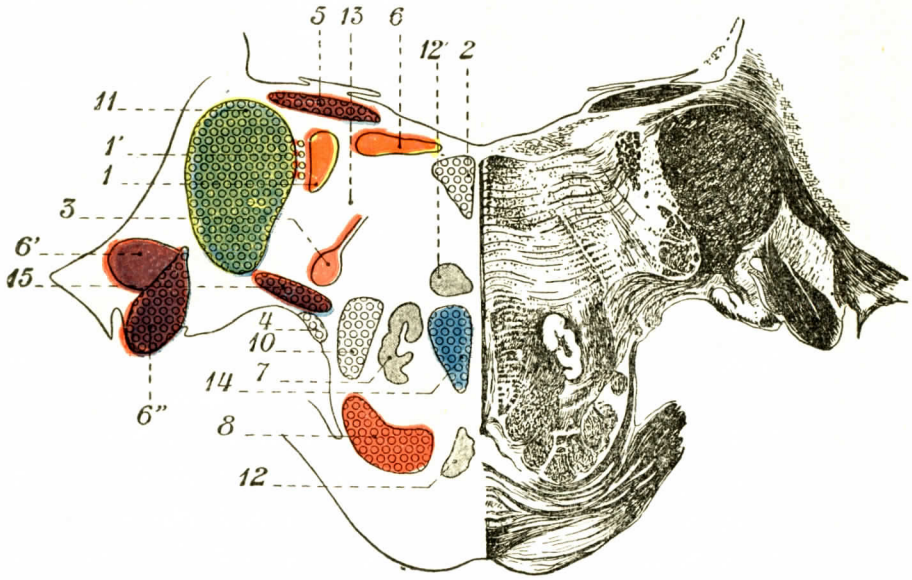

Fig. 616

Región bulboprotuberancial. Corte que pasa por la unión del bulbo y la protuberancia (corte II 8 de la figura 593, según Déjerine).

1, cuerpo yuxtarrestiforme, núcleo de Deiters, y 1', fibras cerebelovestibulares. — 2, fascículo longitudinal posterior. — 3, núcleo del facial. — 4, fascículo lateral del bulbo. — 5, estrías acústicas. — 6, núcleo del nervio vestibular. — 6', 6'', núcleo de terminación del nervio coclear. — 7, oliva bulbar. — 8, pirámide anterior. — 10, fascículo central de la calota. — 11, cuerpo restiforme. — 12, núcleo arqueado. — 12', núcleo del rafe. — 13, substancia reticulada gris. — 14, cinta de Reil media. — 15, cuerpo trapezoides.

(Nótense los fascículos compactos de la formación reticulada, el fascículo central de la calota, el núcleo del facial y los núcleos del nervio auditivo.)

dias; 2.°, arterias circunferenciales cortas; 3.°, arterias circunferenciales largas (figura 618).

a) Las *arterias paramedias* llegan al eje del encéfalo por fuera de la línea media y dan origen a las arterias medias, tales como las ha descrito Duret.

b) Las *arterias circunferenciales cortas* comprenden ramos que nacen lateralmente del tronco basilar o de las vertebrales. Se distribuyen por las partes ánterolaterales del bulbo y de la protuberancia.

c) Las *arterias circunferenciales largas* están representadas por las tres arterias cerebelosas inferior, media y superior y por la del cuadrigémino. Llegan a la parte dorsal del encéfalo, es decir, a los tubérculos cuadrigéminos y al cerebelo. Pero irrigan en su trayecto regiones en general poco extensas del bulbo y de la protuberancia.

Estos diferentes vasos están sujetos a numerosas variaciones de origen o de trayecto en la superficie del sistema nervioso; pero, hecho importante, sean cuales

fueren las variedades, los pedículos que penetran en el sistema nervioso son constantes y fijos (Foix, Hillemand).

Otra particularidad no menos interesante es el pequeño volumen, la flexibilidad extraordinaria de las arteriolas terminales en relación a la importancia del segmento nervioso. La fragilidad del tejido no toleraría mucho el paso de conductos demasiado anchos, que repercutirían por su expansión demasiado grande sobre

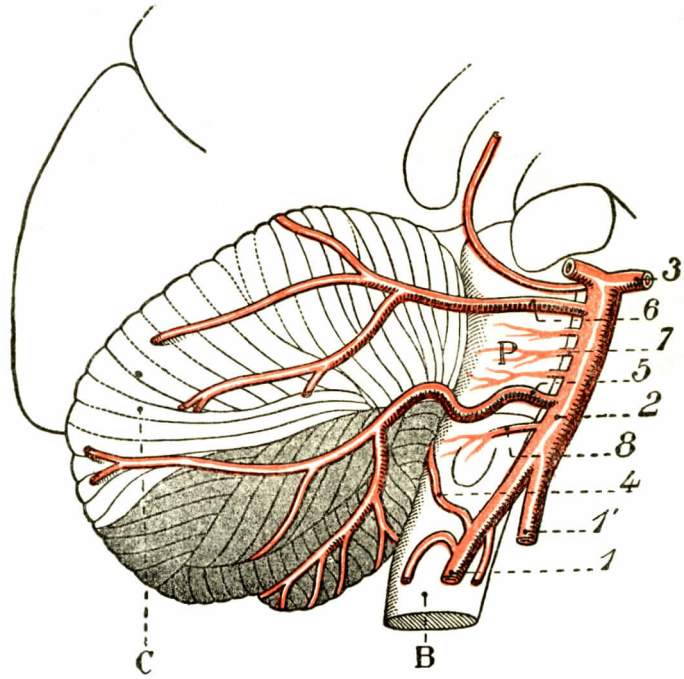

Fig. 617

Vista lateral de conjunto de las arterias del eje encefálico *(semiesquemática)* (Foix e Hillemand).

B, bulbo. — C, cerebro. — P, pedúnculo. — 1, 1', arterias vertebrales. — 2, tronco basilar. — 3, cerebral posterior. — 4, cerebelosa inferior. — 5, cerebelosa media. — 6, cerebelosa superior. — 7, circunferencial corta protuberancial. — 8, arteria lateral del bulbo.

el funcionamiento nervioso. La sangre arterial llega al neuroeje con una presión atenuada, con un caudal constante, y cae en el interior de los órganos en lluvia fina que respeta la delicadeza de los elementos que irriga.

B. — Circulación del bulbo

1.° Arterias. — Las dividiremos en arterias paramedias, arterias circunferenciales cortas y arterias circunferenciales largas (Foix, Hillemand).

A. Arterias paramedias. — Se dividen en dos grupos, uno superior y otro inferior.

a) El *grupo superior, grupo del agujero ciego y del surco mediano*, está constituído por tres o cinco ramos nacidos de la parte inicial del tronco basilar o de la parte terminal de las vertebrales (fig. 619, 8). Se hunden en el bulbo dando origen a ramas anteroposteriores que atraviesan el espesor del mismo, llegando hasta el suelo del cuarto ventrículo y, por lo tanto, irrigando el núcleo del duodécimo par. Irrigan el fascículo piramidal y el núcleo del hipogloso.

b) El *grupo inferior* comprende ramos emanados de las espinales anteriores en su origen. Se distribuyen principalmente por la parte inferior del bulbo, por las dos pirámides y por la substancia reticulada interolivar (cinta de Reil).

Más abajo, en el cuello del bulbo, la vascularización media anterior es semejante a la de la medula espinal.

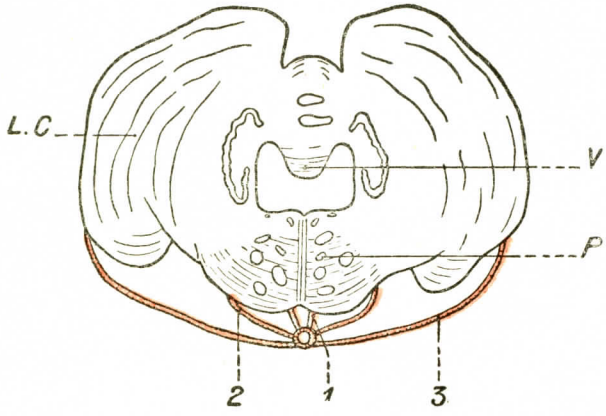

FIG. 618

Topografía esquemática de los tres tipos de arterias del eje encefálico (FOIX e HILLEMAND).

L, C, lóbulo lateral del cerebelo. — P, protuberancia. — V, vermis. — 1, arteria paramedia. — 2, arteria circunferencial corta. — 3, arteria circunferencial larga.

B. ARTERIAS CIRCUNFERENCIALES CORTAS. — Las arterias circunferenciales cortas comprenden varios vasos que se distribuyen por la parte lateral del bulbo. He aquí la disposición más frecuente (60 por 100 de los casos, según FOIX e HILLEMAND). Existen de arriba abajo:

a) *La arteria principal de la fosita lateral del bulbo.* — Constante, nace del tronco basilar (de dos milímetros a un centímetro por encima de su origen); se dirige hacia fuera ligeramente inclinada abajo, atraviesa el surco bulboprotuberancial por encima de la oliva y se expansiona en cuatro o cinco ramas que penetran en escalón unas debajo de otras en la fosita lateral del bulbo. Irrigan la oliva, la región retroolivar y la emergencia de los nervios mixtos (fig. 619, 3).

b) *La arteria accesoria de la fosita lateral del bulbo.* — Es casi siempre única, a veces doble, raramente triple. Nace de la vertebral, a veces del tronco basilar (fig. 619, 4), excepcionalmente de la cerebelosa media. Su territorio es semejante al de la arteria principal, pero se halla situado debajo de él.

c) *Las ramas de la cerebelosa inferior.* — La cerebelosa inferior desprende cerca de su nacimiento de la vertebral una o varias ramas ascendentes que penetran en la parte lateral inferior del bulbo por debajo de los territorios irrigados por las arterias precedentes (fig. 619, 6).

Por regla general se puede decir que la irrigación de la parte lateral del bulbo está asegurada en el *bulbo superior por la arteria de la fosita lateral del bulbo, en el bulbo inferior por la cerebelosa inferior.* Una arteria accesoria se intercala con frecuencia entre ambas (FOIX e HILLEMAND).

C. CIRCUNFERENCIALES LARGAS. — Están representadas por la cerebelosa inferior, arteria que nace de la vertebral en el bulbo; llega a la parte anterior e inferior del cerebelo, dirigiéndose por un trayecto extremadamente sinuoso de abajo arriba y de delante atrás. Además de las ramas que envía a la cara lateral

del bulbo, irriga el territorio posterior del bulbo inferior, el cuerpo restiforme y la parte próxima del suelo del cuarto ventrículo.

En las raíces de los nervios bulbares circulan finas arteriolas *(vasa nervorum)*, la mayoría de las cuales proceden de los vasos paramedianos.

D Resumen. — En un corte que pase por el bulbo superior (fig. 621) vemos tres territorios arteriales:

1.° Un territorio *medio* dependiente de las arterias paramedias;

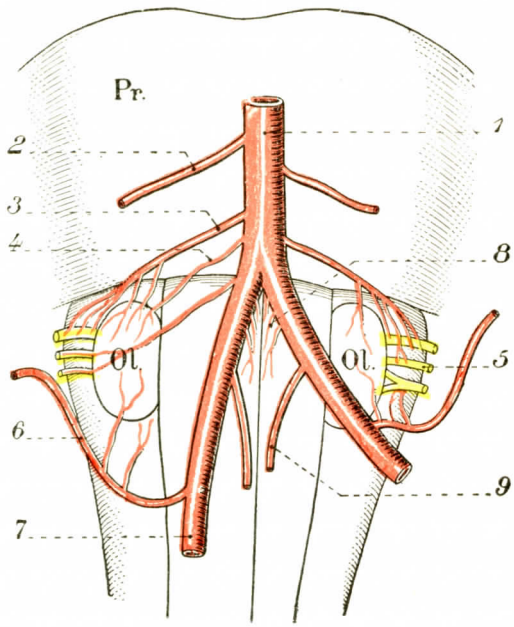

Fig. 619

Dos disposiciones de la irrigación del bulbo *(esquemática)* (Foix e Hillemand).

A la derecha, de arriba abajo, arteria de la fosita lateral del bulbo; dos arteriolas accesorias; la cerebelosa inferior con dos ramúsculos ascendentes.

A la izquierda no hay ramos accesorios. La arteria de la fosita lateral del bulbo irriga la parte lateral del bulbo superior; la arteria cerebelosa inferior, la parte lateral del bulbo inferior.

1, tronco basilar. — 2, arteria cerebelosa media. — 3, arteria de la fosita lateral del bulbo. — 4, arteria accesoria. — 5, nervios mixtos. — 6, arteria cerebelosa inferior. — 7, arteria vertebral. — 8, pedículo del agujero ciego y del surco medio. — 9, arteria espinal anterior.

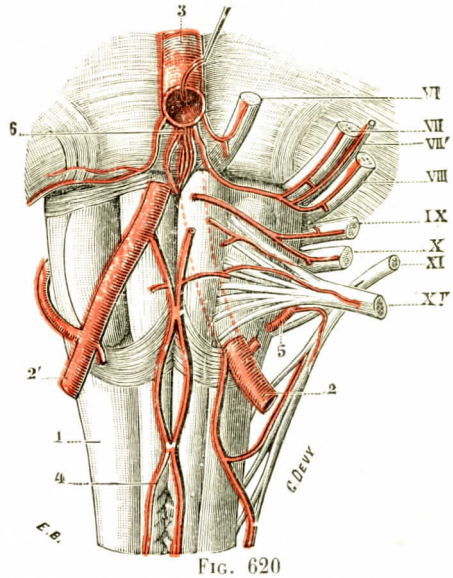

Fig. 620

Arterias de los nervios bulbares *(semiesquemática)*.

1, bulbo, cara anterior. — 2, 2', arterias vertebrales. — 3, tronco basilar. — 4, arteria espinal anterior. — 5, arteria cerebelosa posterior e inferior. — 6, ramillete subprotuberancial.

VI, motor ocular externo. — VII, facial. — VII', intermediario de Wrisberg. — VIII, acústico. — IX, glosofaríngeo. — X, neumogástrico. — XI, espinal. — XII, hipogloso mayor.

2.° Otro *lateral* dependiente de la arteria de la fosita lateral;

3.° Finalmente, un tercer territorio *posterior* (cuerpo restiforme) dependiente de la arteria cerebelosa inferior.

En un corte que pase por el bulbo inferior (fig. 622) existen dos territorios:

1.° Un territorio *paramedio* dependiente de las arterias espinales anteriores;

2.° Un territorio *pósterolateral* dependiente de la arteria cerebelosa inferior.

2.° Venas. — Las venas que salen del bulbo forman alrededor de este órgano una red tupida, que por una parte se continúa por abajo con la red venosa de la medula y por otra parte comunica abundantemente, por arriba, con las venas del cerebelo y de la protuberancia. Examinando la red venosa peribulbar, se encuentran en ella los mismos elementos que en la red venosa perimedular, o sean, una *vena media ulterior*, una *vena media posterior* y *venas radiculares*.

a) *Vena media anterior.* — La vena media anterior, continuación de la vena homónima de la medula, sigue de abajo arriba el surco medio anterior del bulbo, y al llegar a nivel del surco bulboprotuberancial desemboca en una de las venas que pasan por la cara anterior de la protuberancia. A veces se curva hacia fuera para salir, con la vena del hipogloso, por el agujero condíleo anterior. Durante su trayecto, la vena media anterior recibe numerosas venas, que proceden del surco medio anterior, principalmente del agujero ciego. Recibe además algunas ramas afluentes de las pirámides anteriores y hasta de los cuerpos olivares.

b) *Vena media posterior.* — La vena media posterior es también continuación de la vena homónima de la medula espinal. Corre de abajo arriba a lo largo

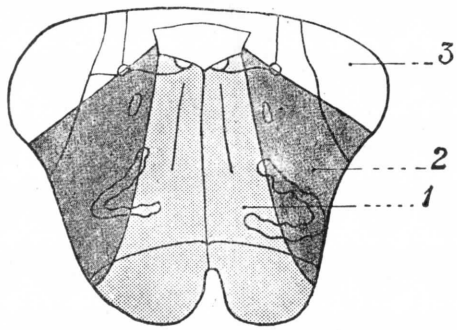

FIG. 621

Territorios arteriales del bulbo superior (FOIX e HILLEMAND).

1, territorio paramedio (pedúnculo del agujero ciego y del surco anterior). — 2, territorio lateral (arteria de la fosita lateral del bulbo). — 3, territorio posterior (cuerpo restiforme; arteria cerebelosa inferior).

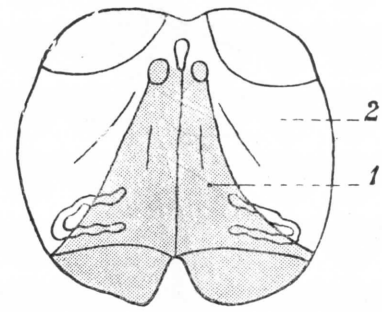

FIG. 622

Territorios arteriales del bulbo inferior (FOIX e HILLEMAND).

1, terirtorio paramedio (arterias espinales anteriores). — 2, territorio póstero-lateral (arteria cerebelosa inferior).

del surco medio posterior, hasta el ángulo inferior del cuarto ventrículo. En este punto se desvía las más de las veces hacia fuera, a la derecha o a la izquierda, o bien (después de bifurcarse) hacia ambos lados a la vez, y va a terminar, junto con las venas radiculares posteriores, en uno de los senos de la base del cráneo o también en el plexo venoso del agujero occipital.

c) *Venas radiculares.* — Las venas radiculares, así denominadas por seguir el trayecto de las raíces nerviosas, se ponen siempre en relación, por una parte, con la vena media anterior, y por otra, con la vena media posterior. Estas venas son muy variables por su número y por su desarrollo. Una de las más voluminosas es la *vena del hipogloso*, que existe aproximadamente en la mitad de los casos y termina en la confluencia condiloidea anterior (véase ANGIOLOGÍA). Se observan también en bastantes individuos venas análogas, que acompañan a uno u otro de los tres nervios glosofaríngeo, neumogástrico y espinal, las cuales desembocan a nivel del agujero rasgado posterior, unas veces en el seno lateral, otras veces en el seno petroso inferior y otras, finalmente, en el origen del seno occipital posterior.

Véase respecto a la circulación del bulbo raquídeo: FOIX, HILLEMAND, y SCHALIT, *Sur le Syndrôme latéral du bulbe et l'irrigation du bulbe supérieur*, Rev. neurolog., febrero 1925; — FOIX e HILLEMAND, *Les artères de l'axe encéphalique jusqu'au diencéphale inclusivement*, Rev. neurolog., diciembre 1925.

3.° Linfáticos. — Las vías linfáticas del bulbo raquídeo son exactamente las mismas que las de la medula (véase *Medula*).

CAPITULO II

PROTUBERANCIA ANULAR

(PARED ANTERIOR DEL CEREBRO POSTERIOR O METENCEFALO)

La protuberancia anular, llamada también *mesocéfalo* o *puente de Varolio*, es esta eminencia, de color blanco y forma cuadrilátera, intermedia al bulbo, al cerebelo y a los pedúnculos cerebrales. Debe su nombre a la disposición muy especial de sus fibras superficiales, que al dirigirse de un lado a otro cubren a manera de puente o de semianillo los fascículos longitudinales del bulbo y de los pedúnculos cerebrales, que constituyen las partes profundas del órgano.

Su desarrollo, en la serie animal, es regularmente proporcional al de los hemisferios cerebelosos, o, lo que viene a ser lo mismo, al de los pedúnculos cerebelosos medios. Estas dos formaciones nerviosas, así como la protuberancia, no existen en los vertebrados inferiores: ésta aparece en los mamíferos, adquiere gradualmente importancia a medida que se avanza en la serie y alcanza en los primates sus mayores dimensiones.

Estudiaremos sucesivamente, en la protuberancia anular:

1.° Sus *dimensiones;*

2.° Su *conformación exterior* y sus *relaciones;*

3.° Su *conformación interior;*

4.° Su *constitución anatómica* y sus *conexiones;*

5.° Sus *vasos*

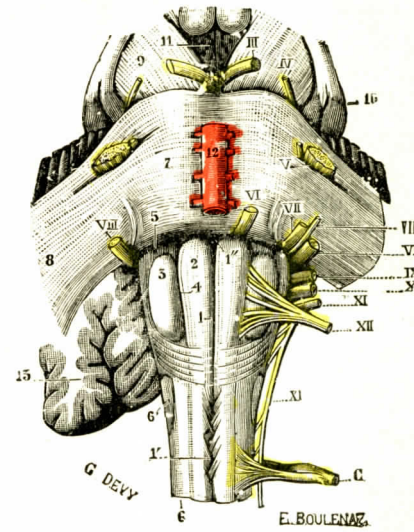

FIG. 623

Istmo del encéfalo visto por su cara inferior.

1, surco medio anterior del bulbo, con 1', entrecruzamiento de las pirámides; 1'', agujero ciego. — 2, pirámide anterior. — 3, cuerpo olivar. — 4, surco preolivar. — 5, fosita supraolivar y fosita lateral. — 6, fascículo lateral, con 6', cuerpo ceniciento de Rolando. — 7, protuberancia anular. — 8, pedúnculos cerebelosos medios. — 9, pedúnculos cerebrales. — 10, tálamos ópticos y cuerpos geniculados. — 11, espacio interpeduncular. — 12, tronco basilar. — 13, cerebelo.

III, motor ocular común. — IV, patético. — V, trigémino. — VI, motor ocular externo. — VII, facial. — VII', intermediario de Wrisberg. — VIII, acústico. — IX, glosofaríngeo. — X, neumogástrico. — XI, espinal. — XII, hipogloso mayor. — C¹, primer par cervical.

§ 1. — CONSIDERACIONES GENERALES

1.° Dimensiones. — Las dimensiones varían según los individuos y sobre todo según el volumen del cerebelo. Midiendo en 8 individuos (4 hombres y 4 mujeres) los tres principales diámetros de la protuberancia, hemos obtenido los términos medios siguientes: para el diá-

metro vertical (altura), 27 milímetros; para el diámetro transversal (anchura), 38 milímetros; para el diámetro ánteroposterior (grueso), 25 milímetros.

2.° Conformación exterior y relaciones. — Considerada desde el punto de vista de su conformación exterior, la protuberancia anular ofrece una forma

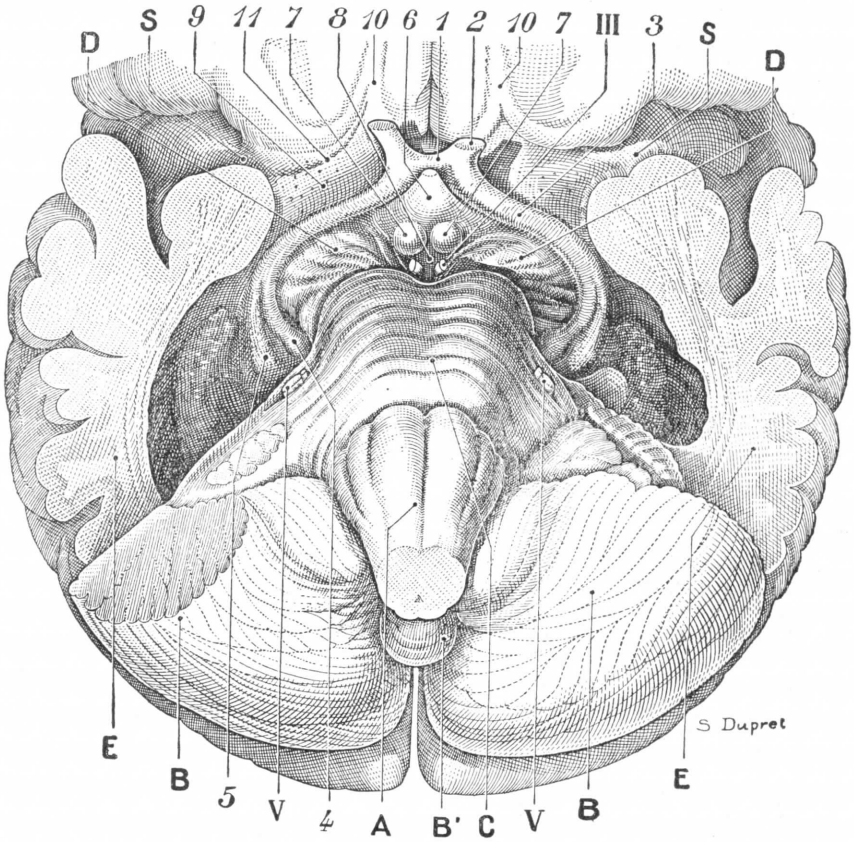

FIG. 624

Eje encefálico (vista anterior).

A, bulbo. — B, hemisferio cerebeloso. — B', vermis inferior. — C, protuberancia. — D, pedúnculos cerebrales. — E, hemisferios cerebrales. — S, valle de Silvio.

1, quiasma óptico. — 2, nervio óptico. — 3, cintilla óptica. — 4, cuerpo geniculado interno. — 5, cuerpo geniculado externo. — 6, túber. — 7, 7, tubérculos mamilares. — 8, espacio perforado posterior. — 9, espacio perforado anterior. — 10, cintilla olfativa. — 11, estría olfativa externa. — III, nervio motor ocular común.

irregularmente cúbica. Así pues, consideraremos en ella las seis caras *siguientes: cara anterior, cara posterior, cara inferior, cara superior* y dos *caras laterales.*

a) *Cara anterior.* — La cara anterior (figs. 623 y 624), convexa en sentido transversal a la par que en sentido longitudinal, descansa sobre la parte anterior del canal basilar, del cual está separada por el tronco basilar y un conducto subaracnoideo ancho. Está inclinada, como el canal, de arriba abajo y de delante atrás, formando con la horizontal un ángulo de 65 a 70 grados. Esta cara presenta sucesivamente: 1.°, en la línea media, un surco longitudinal, el *surco basilar*, que

corresponde casi siempre al tronco basilar, pero sin ser producido en modo alguno

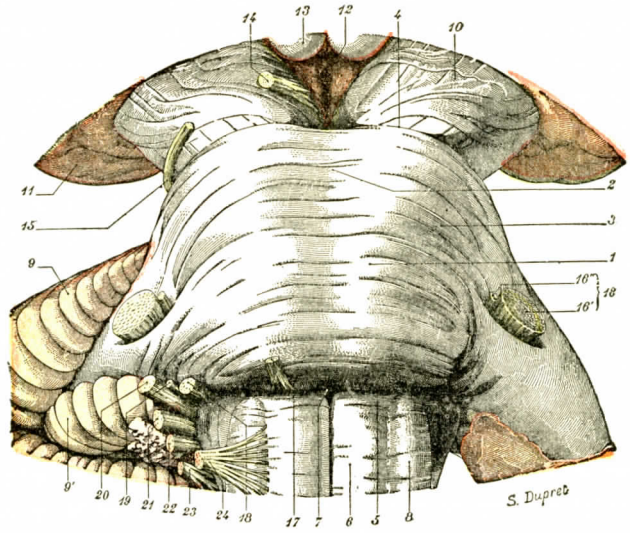

FIG. 625

Protuberancia anular, cara anterior.

(En el lado izquierdo se ha separado el cerebelo para dejar al descubierto el pedúnculo cerebeloso medio; en el lado derecho está en su sitio.)

1, protuberancia. — 2, surco medio. — 3, rodetes piramidales. — 4, surco protuberancial superior. — 5, surco protuberancial inferior o bulboprotuberancial. — 6, pirámide anterior del bulbo. — 7, agujero ciego. — 8, cuerpo olivar. — 9, cerebelo, con 9', flóculo. — 10, pedúnculo cerebral. —11, hemisferios cerebrales. — 12, espacio interpeduncular. — 13, tubérculos mamilares. — 14, motor ocular común. — 15, patético. — 16, trigémino, con 16', su raíz gruesa, y 16'', su raíz pequeña. — 17, motor ocular externo. — 18, facial. — 19, intermediario. — 20, acústico. — 21, glosofaríngeo. — 22, neumogástrico. — 23, espinal. — 24, hipogloso mayor.

por la presencia de este vaso; pues precisamente se ensancha de abajo arriba, mientras que el calibre de la arteria va disminuyendo, y, por otra parte, se observa con bastante frecuencia que el tronco basilar se desvía lateralmente, sin que el surco deje de ser ánteroposterior ni de estar situado en la línea media; 2.°, a ambos lados del surco basilar, un abultamiento igualmente longitudinal, redondeado y romo, denominado *rodete piramidal*, por estar formado por los fascículos piramidales, que, al atravesar la protuberancia, levantan los fascículos anteriores de este último órgano; 3.°, un poco por fuera del rodete piramidal, la *emergencia del nervio trigémino;* esta emergencia se verifica por medio de dos raíces, perfectamente distintas: una *raíz gruesa* o *raíz sensitiva*, constituída por cuarenta a sesenta fascículos nerviosos, y una *raíz pequeña* o *raíz motora*, situada por delante y por fuera de la precedente y formada únicamente por seis o siete fascículos nerviosos (véase *Trigémino*); 4.°, más hacia fuera, la cara anterior se continúa sin transición con el pedúnculo cerebeloso medio. Una línea vertical que una la emergencia del trigémino con la del facial

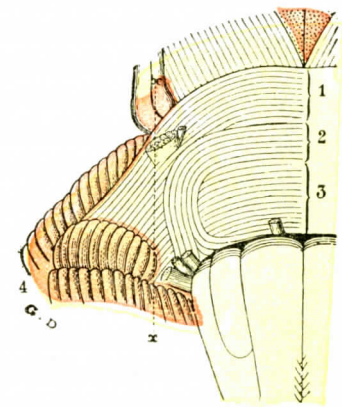

FIG. 626

Esquema que muestra las fibras transversales de la protuberancia.

1, fascículos superiores. — 2, fascículos medios. — 3, fascículos inferiores.—4, pedúnculo cerebeloso medio.

x x, límite lateral de la protuberancia.

establece la línea frontera convencional. Por su cara anterior, la protuberancia anular está constituída en toda su extensión por un sistema de fascículos blancos, que se dirigen transversalmente de un pedúnculo cerebeloso al otro cruzando la

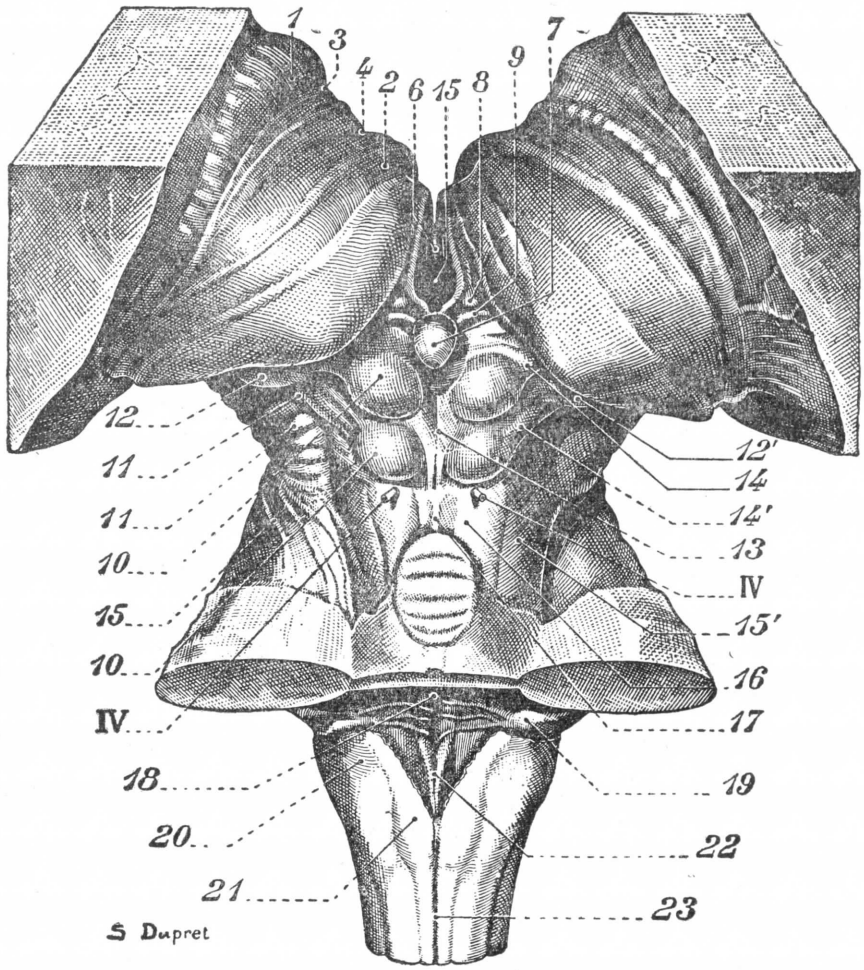

FIG. 627

Tronco encefálico y núcleos optoestriados (vista pósterosuperior).

1, núcleo caudado. — 2, tálamo óptico. — 3, surco optoestriado. — 4, surco coroideo. — 5, ventrículo medio. — 6, comisura gris. — 7, epífisis. — 8, ganglio de la habénula. — 9, frenillo de la epífisis. — 10, 10', tubérculos cuadrigéminos. — 11, pedúnculo cerebral. — 11', surco lateral del istmo. — 12, cuerpo geniculado externo. — 12', cuerpo geniculado interno. — 13, surco cruciforme. — 14, brazo conjuntivo anterior. — 14', brazo conjuntivo posterior. — 15, pedúnculo cerebeloso medio. — 15', pedúnculo cerebeloso superior. — 16, válvula de Vieussens. — 17, frenillo de la válvula. — 18, IV ventrículo. — 19, tubérculo acústico. — 20, pedúnculo cerebeloso inferior. — 21, cuerpo restiforme. — 22, tallo del cálamus scriptorius. — 23, surco medular posterior.

línea media. Por su aspecto general (fig. 626) recuerdan mucho, según la comparación de FOVILLE, una cabellera con la raya en medio, cuyas dos mitades, torciéndose ligeramente, fuesen a reunirse en el pedúnculo cerebeloso correspondiente.

Estos fascículos superficiales de la protuberancia pueden dividirse en tres grupos (figura 626): superiores, medios e inferiores. Los *fascículos superiores* (1), los más elevados,

empiezan por seguir una dirección totalmente transversal. Después se encorvan hacia abajo y atrás, pasan por encima del punto de emergencia del trigémino y llegan, en su mayoría, a la cara posterior del pedúnculo cerebeloso medio. Los *fascículos inferiores* (3), paralelos a los precedentes, pasan por debajo del trigémino y se dirigen, en parte a la cara anterior del pedúnculo cerebeloso medio, en parte a su borde inferior. Los *fascículos medios* (2), al salir de la línea media, no se distinguen absolutamente de los fascículos precedentes, sean anteriores, sean posteriores. Como ellos, empiezan por seguir un trayecto transversal hasta la parte inferior del trigémino. Después, en vez de pasar directamente a la parte co-

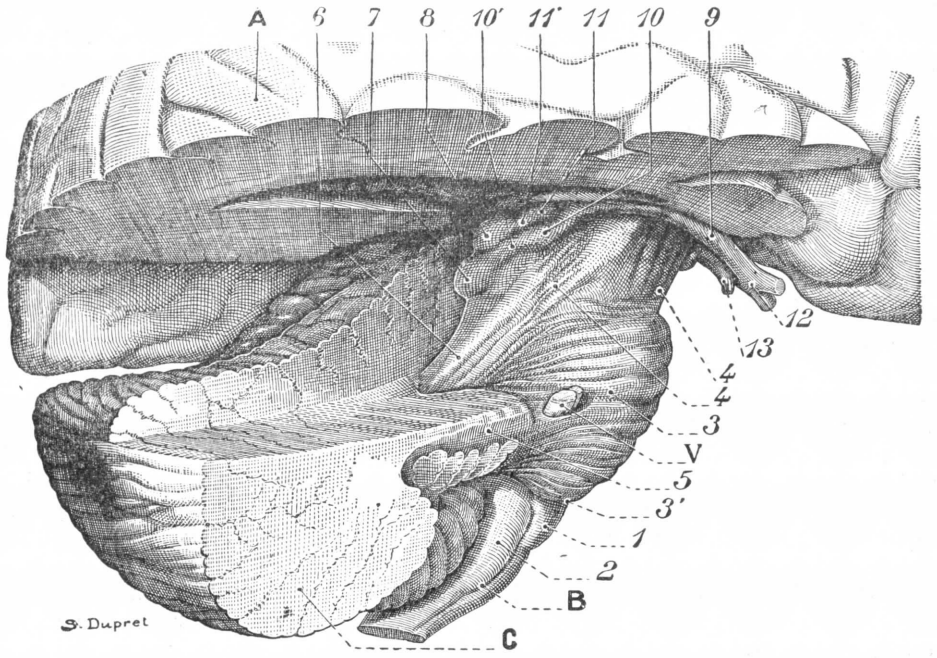

FIG. 628

Tronco encefálico (vista lateral derecha).

A, hemisferio cerebral. — B, bulbo. — C, cerebelo: el cerebro se ha cortado para mostrar los pedúnculos cerebelosos medio y superior.

1, pirámide bulbar. — 2, oliva. — 3, protuberancia. — 3', surco bulboprotuberancial. — 4, pedúnculo cerebral. — 4', surco lateral del istmo. — 5, pedúnculo cerebeloso medio. — 6, pedúnculo cerebeloso posterior. — 7, tubérculo cuadrigémino posterior. — 8, tubérculo cuadrigémino anterior. — 9, cintilla óptica. — 10, cuerpo geniculado interno. — 10', brazo conjuntivo posterior. — 11, cuerpo geniculado externo. — 11', brazo conjuntivo anterior. — 12, quiasma óptico.

V, raíces del trigémino.

rrespondiente al pedúnculo, se tuercen sobre sí mismos formando un ángulo de 100 a 110 grados y se dirigen hacia atrás y hacia abajo en dirección al origen del facial del auditivo. En esta segunda parte de su trayecto, los fascículos medios se cruzan en ángulo recto con los fascículos inferiores, como lo demuestra la adjunta figura. Es difícil seguirlos más allá de los dos nervios facial y auditivo: la mayoría de ellos se dirigen probablemente a la parte posterior del pedúnculo cerebeloso medio: algunos, los más internos, se desvían hacia dentro para seguir, por lo menos durante algún tiempo, el borde inferior de la protuberancia.

b) *Cara posterior.* — La cara posterior de la protuberancia (fig. 627) forma parte del suelo del cuarto ventrículo, representando su mitad superior (*triángulo protuberancial* del cuarto ventrículo). La estudiaremos con esta cavidad. Esta cara está cubierta, como todo el ventrículo, por el cerebelo.

c) *Cara inferior.* — La cara inferior mira hacia la base del bulbo:

α) *Por la parte anterior* o *ventral* (fig. 625) está claramente separada de este último órgano por el *surco bulboprotuberancial* o *protuberancial inferior*, que constituye sucesivamente, siguiendo de dentro a fuera, el agujero ciego, la estrangulación que se ve en la extremidad superior de la pirámide, la fosita supraolivar y la fosita lateral. Siéndonos ya conocidos todos estos detalles (véase *Bulbo*), no insistiremos más acerca de ellos. El surco bulboprotuberancial, como hemos dicho ya, corresponde a la parte media del canal basilar.

β) *Por la parte posterior* o *dorsal* (fig. 627), en la región del cuarto ventrículo, la protuberancia y el bulbo están en íntima continuidad. El límite convencional que los separa está representado, como hemos dicho al tratar del bulbo, por una línea transversal que pasa por los dos ángulos laterales del cuarto ventrículo.

d) *Cara superior.* — La cara superior de la protuberancia anular mira hacia los pedúnculos cerebrales y es continuación de éstos, de la misma manera que la cara anterior es continuación del bulbo:

α) *Por la parte posterior* o *dorsal* (fig. 627) no existe ninguna línea de demarcación que separe ambos órganos.

β) *Por la parte anterior* o *ventral* (fig. 625), por el contrario, la protuberancia se distingue claramente de los pedúnculos cerebrales por la dirección transversal de sus fibras, que forman, por delante de estos últimos, un reborde más o menos saliente. Existe además entre ambos órganos un surco de separación, que se puede denominar *surco protuberancial superior* o también *surco supraprotuberancial.* Este surco, considerado desde el punto de vista de sus relaciones con la base del cráneo, está situado ordinariamente a 1 ó 2 milímetros por debajo del borde superior de la lámina cuadrilátera del esfenoides.

e) *Caras laterales.* — A los lados, la protuberancia se confunde con los pedúnculos cerebelosos medios. Sus caras laterales, por consiguiente, no existen en realidad y están determinadas artificialmente por una sección vertical y anteroposterior que pasase rozando la parte externa de la raíz del trigémino.

3.° Relaciones. — El estudio de las relaciones de la protuberancia no puede separarse del de las relaciones del cerebelo (Remitimos al lector de este estudio a la página 821.)

§ 2. — Conformación interior

Si examinamos un corte transversal de la protuberancia, vemos ante todo que este órgano, perfectamente libre en su parte anterior y en su parte posterior (cara ventricular), se continúa directamente, por sus dos lados, con los pedúnculos cerebelosos medios. Observamos además la existencia de un rafe medio, que se extiende desde el tallo del cálamo hasta el surco basilar y divide el corte en dos mitades laterales, análogas por su aspecto y constitución. La protuberancia, del mismo modo que la medula y el bulbo, se compone, por consiguiente, de dos mitades simétricas. Los cortes transversales de la protuberancia (fig. 629) nos enseñan además que este órgano no es homogéneo y que, en este concepto, puede dividirse en dos planos, uno *anterior* o *ventral* y otro *posterior* o *dorsal:*

1.° Plano anterior. — El *plano anterior* o *ventral*, más compacto y más blanco, es continuación del pie del pedúnculo y se continúa en la pirámide anterior del bulbo y los cordones ánterolaterales de la medula. Está constituído por fibras longitudinales, fibras transversales y núcleos de substancia gris.

a) Las *fibras longitudinales* constituyen la vía piramidal y comprenden todas las fibras de proyección de la corteza cerebral que no se detienen ni en el tálamo óptico ni en la región infraóptica.

b) Las *fibras transversales* son propias de la protuberancia. Se entrecruzan por grupos de fascículos en el rafe medio y, entremezclándose más allá de este rafe, forman una especie de trenzado que va a constituir más allá de la protuberancia los pedúnculos cerebelosos medios.

c) Los *núcleos celulares* constituyen los *núcleos pónticos;* envuelven las fibras longitudinales transversales que acabamos de describir.

2.° Plano posterior. — El *plano posterior* o *dorsal*, también denominado *región de la calota protuberancial*, más blando y menos blanco que el precedente, es

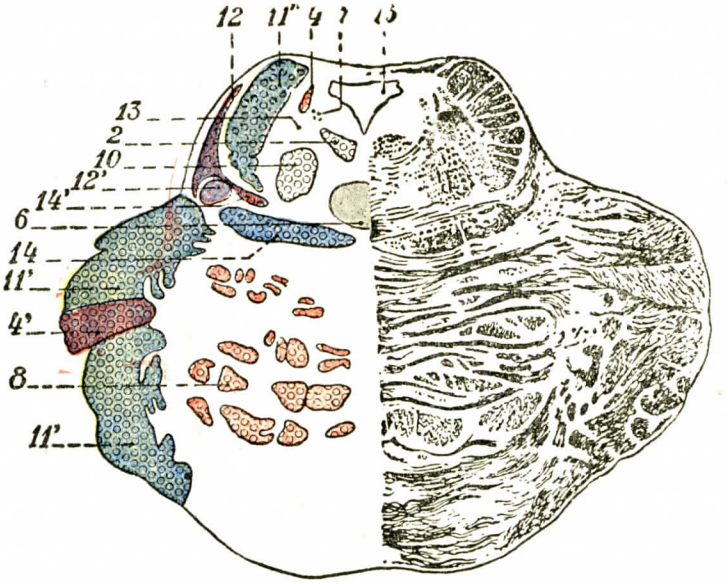

FIG. 629

Región protuberancial superior (véase fig. 595, corte H 2, según DÉJERINE).

2, fascículo longitudinal posterior. — 4, raíz motora descendente del trigémino. — 4', nervio trigémino. — 6, núcleo ventral superior. — 7, locus cœruleus. — 8, vía pedunculur. — 10, fascículo central de la calota. — 11', pedúnculo cerebeloso medio. — 11'', pedúnculo cerebeloso superior. — 12, cinta de Reil lateral. — 12', núcleo de la cinta de Reil lateral. — 13, substancia reticulada gris. — 14, cinta de Reil mediana. — 14', cuerpo trapezoides. — 15, IV ventrículo.

Obsérvese la vía pedunculur disociada por las fibras transversales del puente; el cuerpo trapezoides se continúa con la cinta de Reil lateral, cuyo núcleo se percibe; las fibras aberrantes de la vía pedunculur forman fascículos redondeados en la cinta de Reil mediana.

de constitución más compleja. Está ocupado en toda su altura por una formación especial a la que se da el nombre de *formación* o *substancia reticulada de Deiters*. Por el análisis ésta se halla constituída por una serie de columnitas de substancia gris, dispuestas en red que engloba en sus mallas fibras longitudinales cruzadas a su vez por fibras arciformes y fibras radiadas.

a) Las fibras longitudinales se agrupan, ora en fascículos aislados, ora en fascículos compactos. Los primeros tienen el nombre de *fascículos longitudinales* de la substancia reticulada. Los fascículos compactos constituyen: 1.°, la *cinta de Reil media*, que se aplica al plano anterior; 2.°, el *fascículo longitudinal posterior*, 3.°, el *fascículo central de la calota* (fig. 630).

b) Las *fibras arciformes*, agrupadas en las partes anterior e inferior de la protuberancia, forman el *cuerpo trapezoide*.

c) Las *fibras radiadas* atraviesan la calota oblicuamente de delante atrás y de fuera a dentro; pertenecen en general a las fibras radiculares de los nervios cra-

neales protuberanciales o a fibras procedentes de núcleos particulares de la protuberancia.

d) Núcleos grises y substancia gris central. — Encontramos además, en la substancia reticulada, masas de substancia gris. Estas forman tres grupos: el primero ocupa la parte externa de la protuberancia: corresponde a los nervios craneales; está constituído por dos columnas longitudinales, de las que una forma los *núcleos de origen del nervio facial* (fig. 630, 3) y de la *porción motora del trigémino* (columna interna) y la otra (columna externa) forma el *núcleo de termina-*

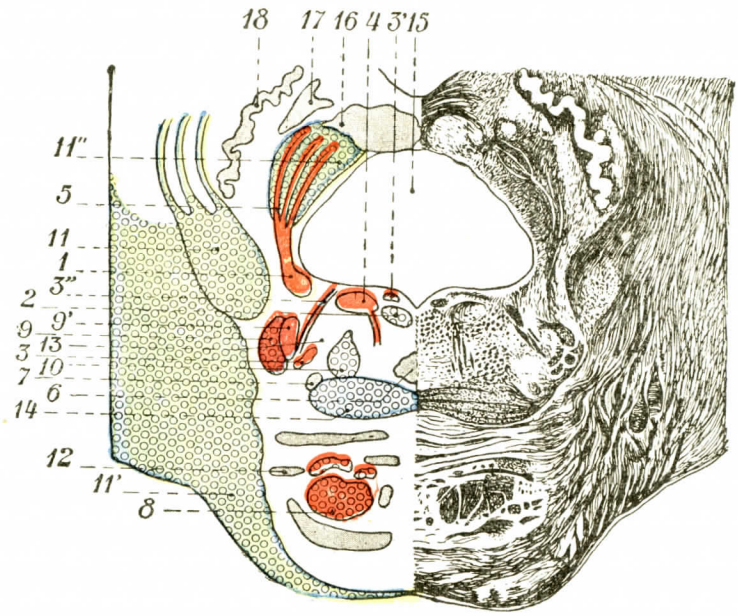

FIG. 630

Región protuberancial inferior (véase fig. 593, corte H 6, según DÉJERINE).

1, cuerpo yuxtarrestiforme con núcleo de Deiters. — 2, cintilla longitudinal posterior. — 3, núcleo del facial, con 3', rodilla del facial, y 3'', cuarta porción del facial. — 4, núcleo del motor ocular externo. — 5, fibras semicirculares internas. — 6, núcleo reticulado. — 7, oliva protuberancial. — 8, vía peduncular. — 9, raíz gruesa sensitiva descendente del trigémino, y 9', substancia gelatinosa de Rolando. — 10, fascículo central de la calota. — 11, pedúnculo cerebeloso inferior. — 11', pedúnculo cerebeloso medio. — 11'', pedúnculo cerebeloso superior. — 12, núcleo del puente. — 13, substancia reticulada gris. — 14, cinta de Reil mediana. — 15, IV ventrículo. — 16, núcleo del techo. — 17, émbolo. — 18, oliva cerebelosa.

Obsérvense las conexiones de la protuberancia con la substancia blanca del cerebelo; los tres pedúnculos cerebelosos; los núcleos centrales del cerebelo; las fibras semicirculares; en la calota protuberancial, el núcleo motor ocular externo y el trayecto del facial.

ción de la parte sensitiva del trigémino. El segundo comprende formaciones grises propias de la protuberancia: la *oliva superior* o *protuberancial*, los *núcleos del cuerpo trapezoide* y los *núcleos de la cinta de Reil lateral* situados en la vía acústica central.

Por último, el tercer grupo está formado por la substancia gris central. Esta tapiza la cara posterior de la formación reticulada y la separa del epéndimo ventricular. Contiene también algunos núcleos de origen y de terminación de los nervios craneales, disponiéndose asimismo en dos columnas longitudinales, una interna o mediana y otra lateral. La columna media constituye en la parte inferior de la protuberancia el *núcleo de origen del motor ocular externo* (fig. 630, 4) La columna lateral comprende los núcleos de terminación del nervio vestibular. Volveremos a encontrar estas formaciones al estudiar los cortes separados.

§ 3. — Constitución anatómica y conexiones

La protuberancia anular, como demuestran los diferentes cortes de este órgano, se compone, pues, a la vez, tanto en el plano anterior como en la calota, de substancia blanca y substancia gris.

I. — Substancia blanca

La substancia blanca comprende numerosos fascículos de fibras, morfológicamente muy diferentes, que distinguiremos, según su dirección, en tres grupos, a saber: 1.°, *fibras transversales;* 2.°, *fibras longitudinales;* 3.°, *fibras arciformes* de la formación reticular.

A. — Fibras transversales

Estas fibras son de dos órdenes: unas se hallan en relación con el cerebelo; las otras se originan de los núcleos terminales del acústico y constituyen el cuerpo trapezoide.

1.° Fibras transversales en conexión con el cerebelo. — Estas fibras pasan por los pedúnculos cerebelosos medios, de los que no son más que la continuación. Forman fascículos gruesos, separados entre sí por una ganga de substancia gris, los *núcleos del puente*. Estos fascículos transversales tabican el sistema de fibras longitudinales de la vía piramidal del pedúnculo. Según sus relaciones con esta vía, es posible, con Obersteiner, dividirlas en tres capas o zonas:

a) La *capa superficial (stratum superficiale pontis)* ocupa toda la altura de la protuberancia. Pasa por delante de la vía piramidal, aumentando de espesor de dentro a fuera. Su cara profunda está tapizada por la substancia gris de los núcleos pónticos anteriores. Se continúa por fuera con las fibras de los pedúnculos cerebelosos medios.

b) La *capa profunda (stratum profundum pontis)* ocupa principalmente los dos tercios inferiores de la protuberancia. Pasa por detrás de los fascículos piramidales, deslizándose entre ellos y la cinta de Reil mediana que forma el límite anterior de la calota. Está tabicada en fascículos por los núcleos pónticos posteriores.

c) La capa intermedia o *media (stratum complexum)* corresponde a los dos tercios superiores de la región protuberancial. Tabica en un número incalculable de fascículos las fibras de la vía piramidal. Esta capa cesa cuando las fibras córticoprotuberanciales se han agotado en los núcleos del puente. La vía peduncular se condensa entonces en un voluminoso fascículo rodeado de una capa más o menos gruesa de substancia gris y limitada por delante, como hemos dicho antes, por las fibras protuberanciales anteriores, y por detrás, por las posteriores.

Señalaremos también que las fibras transversales que acabamos de estudiar pueden entrecruzarse en la línea media, en el rafe, y cambiar de plano: las fibras anteriores pasan entonces a la región media del lado opuesto, las fibras medias se continúan con fibras posteriores, y viceversa. Por último, algunas fibras, al llegar al rafe, cambian de dirección y concurren a formar fibras arqueadas de la formación reticulada del lado opuesto.

Las conexiones de todas estas fibras se estudiarán más adelante a propósito del cerebelo. Digamos, sin embargo, desde ahora, que: 1.°, unas son vías de asociación del cerebelo, es decir, que unen un hemisferio cerebeloso con el otro pasando por la protuberancia: son, pues *cerebelocerebelosas* y tienen el valor de una comisura larga en forma de asa que recorre los dos pedúnculos cerebelosos medios y la protuberancia; 2.°, las otras son *pontocerebelosas*, es decir, que están constituí-

das por cilindroejes cuya célula original está contenida en los núcleos del puente. Forman parte de la vía motriz secundaria, la vía córticopontocerebelosa, cuya segunda neurona constituyen. Esta neurona llega al hemisferio cerebeloso opuesto. Esta vía es, pues, entrecruzada.

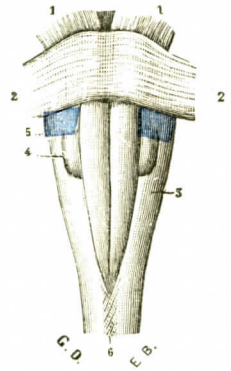

FIG. 631

Cuerpo trapezoide visto en la cara anterior del bulbo en el cinocéfalo.

1, pedúnculo cerebral. — 2, protuberancia anular, menos desarrollada que en el hombre. — 3, bulbo raquídeo. — 4, oliva bulbar.—5, cuerpo trapezoide (en *azul*).— 6, cruzamiento de las pirámides y medula espinal.

2.° Fibras transversales de origen acústico; cuerpo trapezoide; cinta de Reil lateral. — Hemos visto, al estudiar el bulbo, que el núcleo anterior o ventral del nervio coclear está situado en el lado ánteroexterno del cuerpo restiforme. Da origen a fibras transversales que se dirigen adentro. El conjunto de estas fibras constituye una capa acintada y compacta, a la que se da el nombre de *cuerpo trapezoide*.

En los animales, que tienen la protuberancia relativamente poco desarrollada, el cuerpo trapezoide está casi enteramente libre o, mejor dicho, se halla situado en la superficie externa del eje nervioso central. Se presenta (fig. 631, 5) bajo la forma de una lámina cuadrilátera, situada en la cara anterior del bulbo, inmediatamente debajo de las olivas. Las pirámides anteriores pasan por delante de ella y parecen interrumpirla en su parte media. En el hombre, en el que la protuberancia adquiere un notable desarrollo, este sistema de fibras transversales está completamente cubierto por los fascículos inferiores de este último órgano, pero no por esto deja de existir, formando en él, como en los *mamíferos inferiores*, una cinta claramente manifiesta, que va de un núcleo acústico anterior al otro. Está situado en la parte anterior de la calota protuberancial, inmediatamente por delante de la oliva superior. A lo largo de estas fibras, por delante y algo por dentro de la oliva, se ve una pequeña masa de substancia gris, que se designa con el nombre de *núcleo trapezoide* (fig. 633).

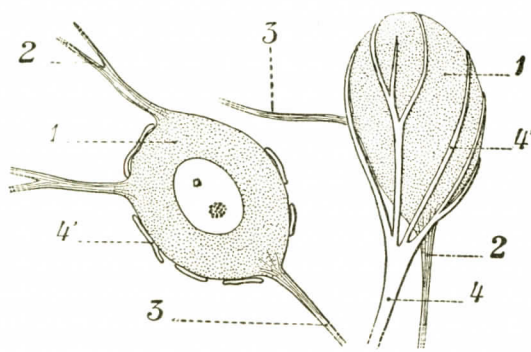

FIG. 632

Células del cuerpo trapezoide del gato adulto (según RAMÓN Y CAJAL).

1, cuerpo celular. — 2, prolongación protoplasmática. — 3, cilindroeje. — 4, fibra cilindroaxil aferente procedente de otra parte y formando, 4', la arborización pericelular.

Histológicamente, el núcleo trapezoide contiene células multipolares de forma y tamaño distintos, con una prolongación protoplasmática más o menos ramificada. Nos presenta, además, irregularmente esparcidas, células unipolares que ofrecen una disposición especial, respecto de la cual HELD ha sido el primero (1892 y 1897) en llamar la atención (fig. 632). Penetran en el núcleo trapezoide gruesas fibras nerviosas que parten del cuerpo trapezoide, y cada una de ellas se termina en dicho núcleo por algunas fibrillas, muy finas y abundantemente ramificadas, que alcanzan las células en cuestión, no en toda su extensión, sino solamente en una parte de su superficie; rodean la porción de la célula con la cual se hallan en relación a la manera de un cáliz, nido o pequeña cesta; de aquí los distintos nombres de *cáliz* de Held,

nido de Held, *cesta* de Held, con que se denomina hoy el aparato fibrilar que termina el cilindroeje. Cajal considera las fibrillas constitutivas de los cálices de Held como una sencilla arborización terminal del cilindroeje, que no presenta con el cuerpo celular más que relaciones de simple contacto y lleva a este último impresiones auditivas.

Hemos dicho antes que los cilindroejes del núcleo ventral del nervio coclear penetran todos en el cuerpo trapezoide. Los del tubérculo acústico o núcleo lateral

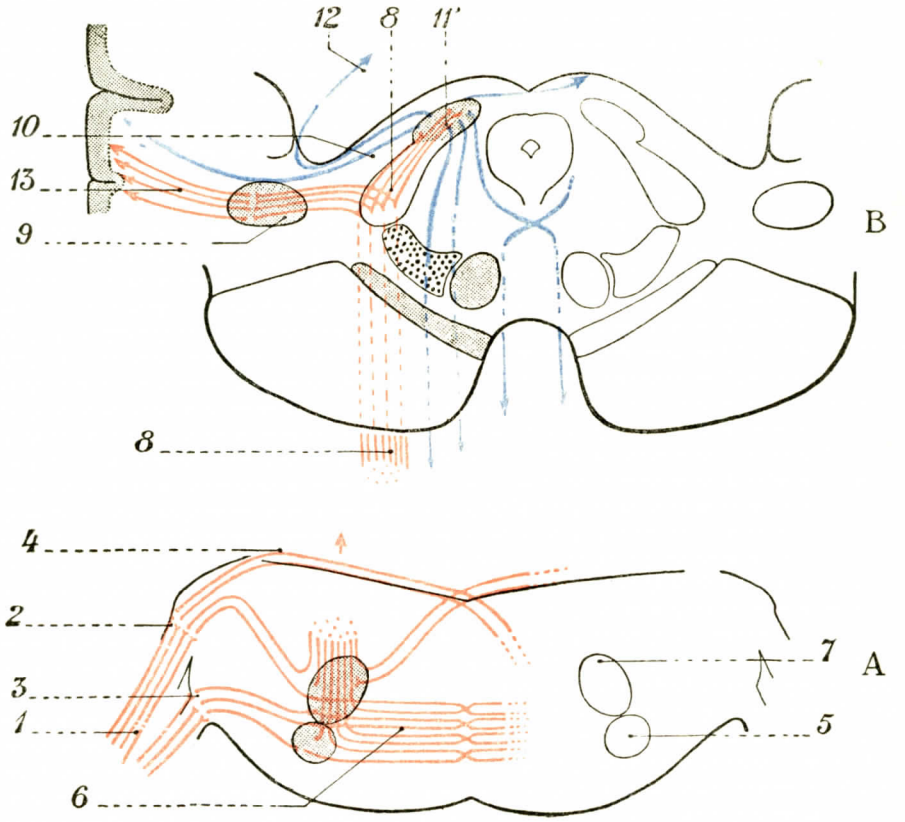

Fig. 653

Cuerpo trapezoide y vías cocleares centrales.

En *rojo*, las fibras sensoriales; en *azul*, las vías reflejas. — A, corte de la protuberancia. — B, corte de los pedúnculos. — C, circunvoluciones cerebrales.

1, nervio coclear. — 2, tubérculo acústico lateral. — 3, núcleo anterior. — 4, estrías acústicas. — 5, núcleo trapezoide. — 6, cuerpo trapezoide. — 7, oliva protuberancial. — 8, cinta de Reil lateral. — 9, cuerpo geniculado interno. — 10, brazo conjuntivo posterior. — 11, tubérculo cuadrigémino posterior. — 12, asa de Gudden. — 13, fibra que va del cuerpo geniculado interno a la corteza temporal (consúltese la figura, que muestra las conexiones de los tubérculos cuadrigéminos posteriores).

se dirigen en parte al cuerpo trapezoide y en parte a las estrías acústicas. Las fibras del cuerpo trapezoide tienen, pues, doble origen. Reunidas siguen un trayecto transversal y alcanzan el rafe medio, donde se entrecruzan. En este trayecto, algunas se detienen en el núcleo del cuerpo trapezoide, que constituye así para ellas una estación colocada en la vía acústica central. Después de haber atravesado la línea media, las fibras del cuerpo trapezoide se sitúan en la substancia reticulada en el lado de la cinta formado por la vía sensitiva central, a nivel de la oliva protuberancial. Según Kœlliker, el cuerpo trapezoide terminaría en esta oliva, que constituiría aquí

una estación importante de la vía acústica. Según CAJAL, la mayor parte de las fibras del cuerpo trapezoide pasan, por el contrario, después de entrecruzamiento, por delante de la oliva superior, sin detenerse en ella y tomando entonces una dirección ascendente.

Las fibras del tubérculo acústico o núcleo lateral, que han seguido las estrías acústicas, penetran en la línea media del suelo del cuarto ventrículo y se introducen en el rafe, donde se entrecruzan más profundamente. Por último, vienen a mezclarse con las fibras del cuerpo trapezoide. Este comprende, pues, fibras que han venido por una vía anterior o ventral y otras que han venido por una vía posterior o dorsal. Todas estas fibras reunidas se hacen ascendentes y se agrupan entonces en un fascículo conocido con el nombre de *cinta de Reil lateral* porque está situado a los lados de la cinta de Reil media.

La cinta de Reil lateral, situada delante y por fuera de la oliva protuberancial, contiene fibras del cuerpo trapezoide y de la oliva protuberancial. Es, pues, una vía acústica central. Contiene, sin embargo, algunas fibras, longitudinales también, que vendrían de la medula espinal y algunas fibras de la cinta de Reil media.

Si echamos una ojeada a la figura 633, vemos que la cinta de Reil media y la cinta de Reil lateral son bastante difíciles de limitar en su origen en la protuberancia; no están separadas una de la otra sino por la oliva protuberancial. Encima de los núcleos motores y sensitivos del trigémino, la oliva protuberancial desaparece y las dos cintas de Reil sólo están separadas entonces por pequeñas masas irregulares de substancia gris, situadas en la proximidad del surco lateral del istmo y designadas con el nombre de *núcleos de la cinta de Reil lateral*. Según DÉJERINE, las células de estos núcleos envían numerosas fibras a la cinta de Reil lateral. Según otros autores, las fibras acústicas envían colaterales a estos núcleos. Los cilindroejes de estos núcleos llegan al pedúnculo, donde se entrecruzan en la decusación ventral de Forel (véase *Pedúnculos*); terminan en los núcleos motores de los nervios craneales. Constituyen, pues, vías de asociación que forman arcos reflejos entre la vía acústica y estos núcleos.

Las fibras de la vía acústica central terminan, en parte, en el tubérculo cuadrigémino posterior, que será de este modo un centro reflejo motor para esta vía, y en parte y sobre todo en el cuerpo geniculado interno.

B. — FIBRAS LONGITUDINALES

Estas fibras comprenden, ora elementos procedentes de la medula o del bulbo y que se dirigen hacia el cerebro, ora elementos que tienen su origen o su terminación en la protuberancia. Describiremos sucesivamente:

1.° Las *vías motoras: a)* la vía motriz pedunculer o piramidal, con su fascículo geniculado y su vía aberrante; *b)* la vía motriz accesoria córticoprotuberancial;

2.° Las *vías sensitivas*, es decir, la cinta de Reil mediana, citando sólo como recuerdo la cinta de Reil lateral que acabamos de describir;

3.° El *fascículo de asociación longitudinal*, con:

4.°, la *cintilla longitudinal posterior;*

5.° El *fascículo central de la calota.*

1.° Vías motoras. — Procedente de la corteza cerebral motora, la vía peduncular comprende, desde el punto de vista motor, la vía piramidal (fibras córticomedulares y córticonucleares) y la vía motora secundaria (fibras córticoprotuberanciales).

1.° *Vía piramidal, vía motora principal o voluntaria* (fig. 634). — Esta vía, que ya conocemos en su trayecto bulbomedular, nace de las células de la corteza

cerebral de la circunvolución frontal ascendente. Después de haber atravesado la cápsula interna y el pie del pedúnculo cerebral, penetra en el plano anterior de la protuberancia, donde es disociada, como hemos visto, por las fibras transversales del puente. Esta disociación comienza a cada lado del agujero ciego superior por la parte ánterointerna del pie del pedúnculo cerebral (véase *Pedúnculo*) y es completada en la proximidad del tercio superior de la protuberancia. En el tercio inferior las fibras motrices destinadas a la protuberancia han desaparecido y las otras se reúnen para formar el fascículo piramidal propiamente dicho, fascículo rodeado por delante por el *stratum superficiale* y por detrás por el *stratum profundum*, y atravesado de delante atrás por las fibras del motor ocular externo. En la proximidad del surco bulboprotuberancial el *stratum profundum* desaparece; la capa de las fibras transversales superficiales del puente cubre únicamente el fascículo piramidal, mientras que la capa gris de los núcleos pónticos lo aplica a la región de la calota, ocupada en este punto por la cinta de Reil mediana y el fascículo central de la calota.

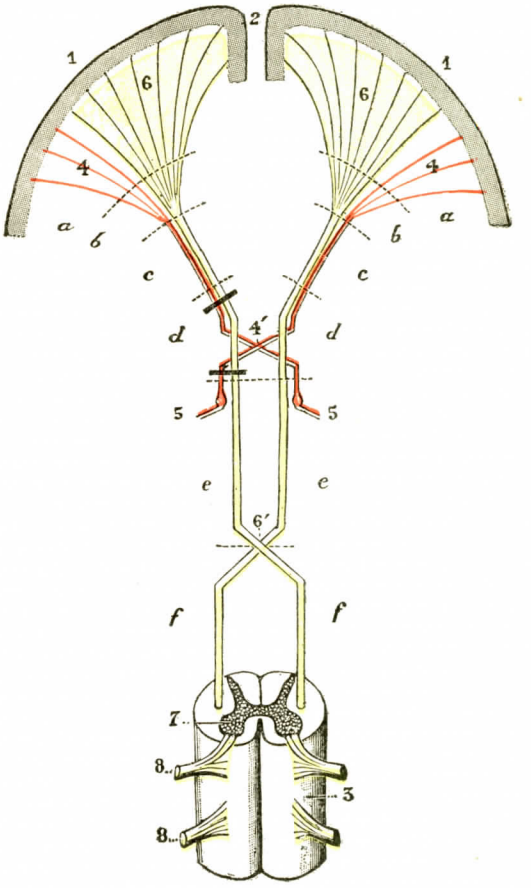

FIG. 634

Trayecto comparado de las fibras motoras bulboprotuberanciales (fascículo geniculado) y de las fibras motoras raquídeas (fascículo piramidal).

1, corteza cerebral (zona motriz). — 2, gran hendidura interhemisférica. — 3, un segmento de medula espinal visto por su cara anterior. — 4, fibras motoras bulbares. — 4', su entrecruzamiento en la parte inferior de la protuberancia. — 5, un núcleo bulbar, con el nervio que nace del mismo. — 6, fibras motoras del mismo constituyendo el fascículo piramidal. — 6', su entrecruzamiento en la parte inferior del bulbo (decusación de las pirámides). — 7, astas anterior de la medula. — 8, 8, dos nervios raquídeos. — *a*, centro oval. — *b*, cápsula interna. — *c*, pedúnculo cerebral. — *d*, protuberancia. — *e*, bulbo. — *f*, medula espinal.

En el lado derecho (lado izquierdo de la figura) las dos líneas negras transversales representan dos lesiones destructivas: 1.ª, la lesión más elevada, *interesando el fascículo bulbar y el fascículo raquídeo antes de su entrecruzamiento*, determina una hemiplejía cruzada; 2.ª, la lesión inferior, *interesando el fascículo raquídeo antes de su entrecruzamiento y el fascículo bulbar después del entrecruzamiento*, produce una parálisis directa para la cara y cruzada para el resto del cuerpo (*parálisis alterna*).

Más tarde veremos, al estudiar el pedúnculo, que la vía motora principal y secundaria ocupa la mayor parte del pie de este órgano. El estudio de las degeneraciones ha demostrado que la pirámide bulbar sólo contenía un contingente muy pequeño del fascículo externo del pie del pedúnculo central, así como fibras contenidas en su segmento interno; en cambio, el contingente del segmento medio es considerable. ¿Dónde se encuentran, pues, situadas las fibras motoras que están destinadas a los núcleos de los nervios craneales, las que van a la medula, las que se agotan en los núcleos del puente? Estos conocimientos interesan a la clínica y a la fisiología. Se han emitido dos opiniones: 1.ª Algunos

autores admiten que todas las fibras córticonucleares, córticomedulares, fibras destinadas a los núcleos del paquete, están mezcladas. A medida que se desciende, el fascículo piramidal disminuye de volumen, se anemia, se podría decir, no solamente por la desaparición de las fibras destinadas a los núcleos del puente, sino por el agotamiento progresivo de las fibras destinadas a los núcleos motores de los nervios bulboprotuberanciales. Como en la medula y como en el bulbo, las fibras motoras se entrecruzan en la línea media con las del lado opuesto. La vía motora voluntaria o vía piramidal comprende, pues, en la protuberancia un doble contingente: uno córticomedular, que transita, y el otro córticonuclear, que se detiene en los núcleos motores bulboprotuberanciales. Digamos desde ahora que el contingente córticonuclear lleva el nombre de *fascículo geniculado*, pues sus fibras están agrupadas en un fascículo bien distinto en la *rodilla* de la cápsula interna. Tal es la opinión clásica.

2.ª DÉJERINE, por observaciones anatomopatológicas precisas, admite que a lo largo de todo el tronco encefálico las fibras destinadas a los núcleos bulboprotuberanciales se evaden de la gran vía piramidal que hemos denominado la vía peduncular y siguen un trayecto distinto.

Ha dado a este sistema así desviado del camino normal el nombre de *sistema de fibras aberrantes de la vía peduncular*, es decir, de la vía del pie del pedúnculo (figura 636, 2). ¿Qué trayecto siguen estas fibras? Se reúnen a la cinta de Reil media, por lo tanto a la vía sensitiva central, en cuyo entrecruzamiento piniforme no participan, y se reintegran a la vía peduncular a diferentes alturas del neuroeje para participar en seguida en el entrecruzamiento piramidal. Volveremos a encontrar la situación de estas fibras en el pedúnculo cerebral, donde forman fascículos distintos, a los cuales se da el nombre de *pes lemniscus profundo*, de *pes lemniscus superficial* y de *fibras aberrantes pósteroexternas*. Encontramos, pues, de nuevo estos fascículos en la región protuberancial: el *pes lemniscus superficial* está unido a la parte interna de la cinta de Reil, mientras que el *pes lemniscus profundo* se une a la parte externa y media de la misma cinta. Existen, además, algunas fibras aberrantes protuberanciales mezcladas con la cinta de Reil, de la que se diferencian por una coloración más débil por la hematoxilina y por el hecho de que ninguna participa en el entrecruzamiento sensitivo. Las fibras más largas de estas fibras aberrantes protuberanciales pasan al bulbo; abandonan la cinta de Reil, se adosan a las pirámides y participan en su decusación antes de llegar al núcleo medular del espinal y de los nervios rotadores y flexores de la cabeza (fibras córticocefalógiras).

En cuanto a las fibras córticonucleares destinadas a los núcleos del motor ocular común (pedúnculo cerebral), del motor ocular externo y de una parte del espinal, se desprenderían en la proximidad del surco pedúnculoprotuberancial, por lo tanto en el límite de los dos órganos, mientras que las fibras destinadas a los nucleos motores del trigémino, al del hipogloso y a los núcleos anteriores del vagoespinal, se desprenden en la parte media del puente; las primeras se denominan *fibras aberrantes pedunculares*, y las segundas, *fibras aberrantes pónticas*. Por último, denominaremos *fibras aberrantes bulboprotuberanciales*, pues se desprenden aun más abajo, las que están destinadas al núcleo del facial y a una parte del núcleo del hipogloso.

Estas consideraciones anatómicas acerca de la vía córticonuclear tienen importancia práctica. En efecto, una lesión unilateral de la vía bulboprotuberancial interesará en el mismo lado la vía córticonuclear y la vía córticomedular. La segunda no está aún entrecruzada, mientras que la primera lo está ya. Se tendrá, pues, hemiplejía de tipo especial, la *hemiplejía alterna*, caracterizada por parálisis de los nervios craneales de un lado y parálisis del tronco y de los miembros del lado opuesto. Según los nervios craneales interesados, es decir, según el asiento de la lesión, hay tipos diferentes de síndromes alternos. La locali-

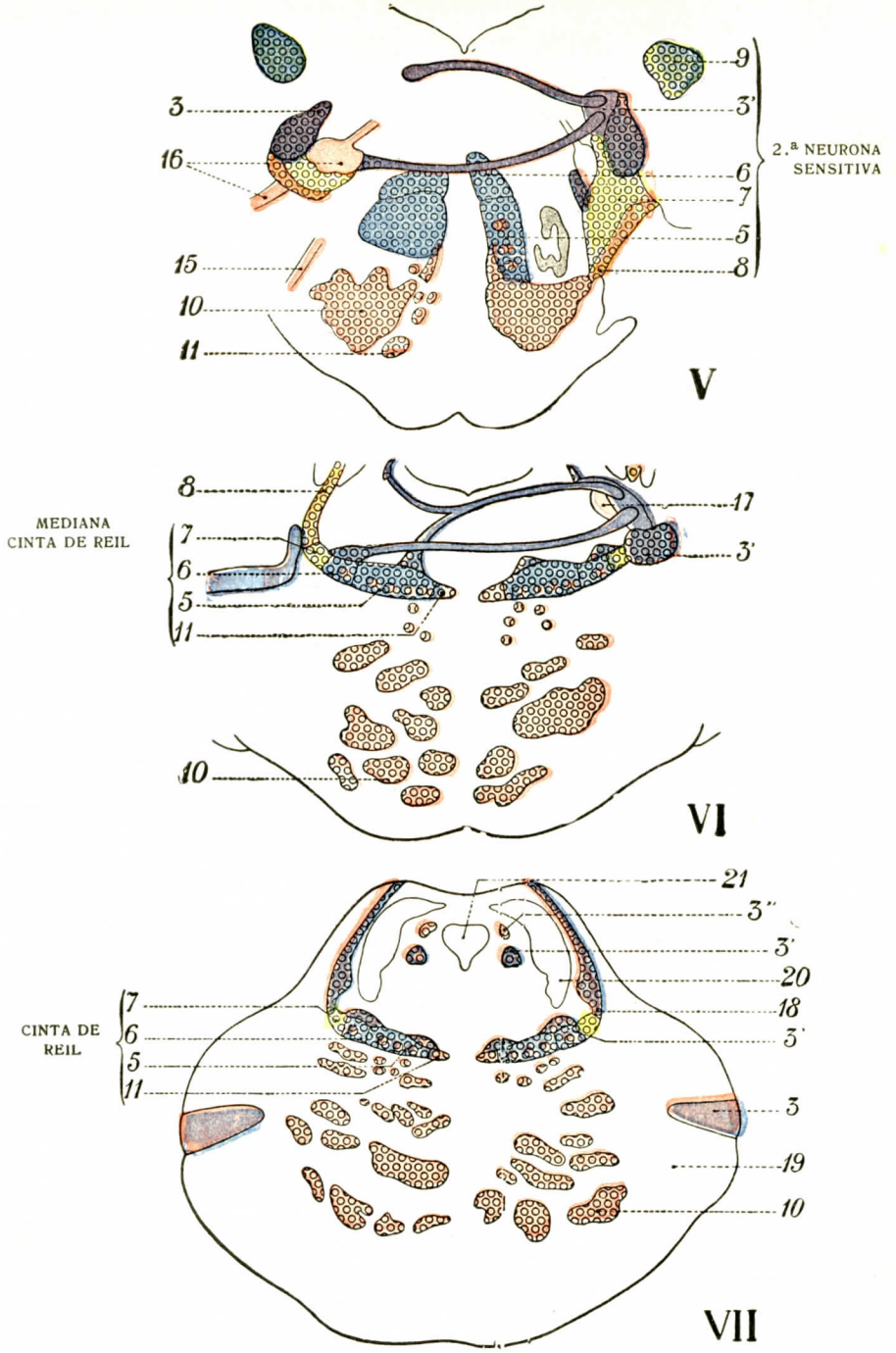

FIG. 655

Las vías motrices y sensitivas en su trayecto protuberancial: V, VI y VII, cortes horizontales de la protuberancia dispuestos de abajo arriba (en parte, según DÉJERINE). La numeración es la de la figura 595. (Véase esta figura para seguir el trayecto de las vías.)

3, raíz sensitiva del trigémino, con 3', vías trigeminales sensitivas secundarias cruzadas, dorsales y ventrales *(violado)*. — 3'', raíz motriz descendente. — 5, vía bulbotalámica. — 6, fibras anterolaterales ascendentes, segmento anterior *(azul claro)*: tacto, noción de lugar. — 7, fibras anterolaterales ascendentes, segmento posterior *(amarillo)*: sensibilidad térmica y dolorosa. — 8, fascículo de Gowers *(anaranjado)*: sensibilidad profunda inconsciente o sensibilidad térmica y dolorosa. — 9, fascículo cerebeloso directo *(verde)*: sensibilidad profunda inconsciente. — 10, vía piramidal *(rojo)*. — 11, vía pedunculer aberrante *(rojo)*. — 14, oliva bulbar. — 15, nervio motor ocular externo. — 16, núcleo del facial. — 17, núcleo motor del trigémino. — 18, cinta de Reil lateral *(violado pálido)*. — 19, pedúnculo cerebeloso medio. — 20, pedúnculo cerebeloso superior. — 21, acueducto de Silvio.

zación que hemos establecido anteriormente permite establecer un diagnóstico preciso del asiento de la lesión del tronco cerebral.

Por último, la noción de las vías aberrantes pedunculares que pasan a la calota peduncular y protuberancial permite afirmar la existencia de lesiones de esta calota cuando se comprueba con la hemiplejía la desviación conjugada de la cabeza y de los ojos, siendo este síndrome determinado por el daño de las vías córtico-óculocefalógiras cuyo trayecto conocemos ahora.

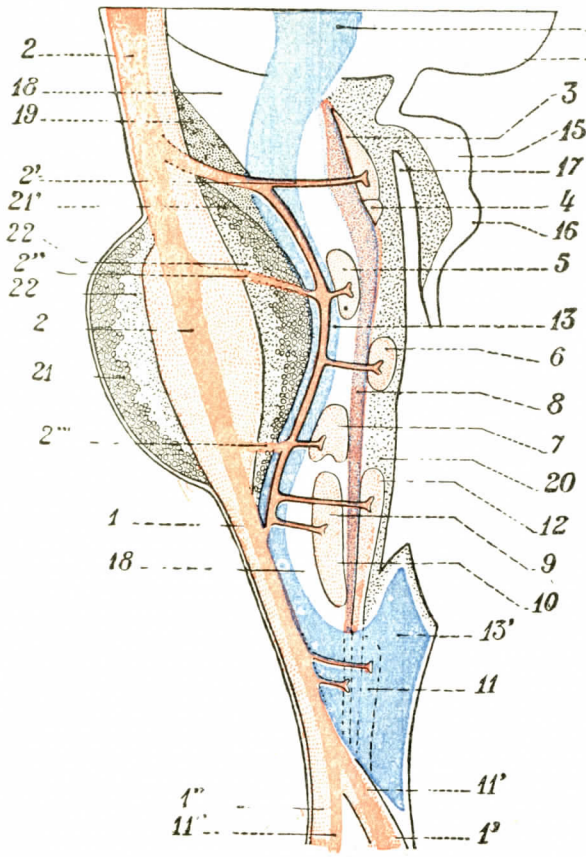

FIG. 636

Los contingentes córticomedulares y córticonucleares de la vía peduncular en un corte sagital esquemático (según DÉJERINE).

En rojo, vía motriz. — *En azul*, vía sensitiva. — *En negro*, cintilla longitudinal posterior.

1, vía córticomedular, con 1', fascículo piramidal cruzado, y 1'', fascículo piramidal directo.—2, vía córticonuclear, con 2', pes lemniscus profundo o fibras aberrantes pedunculares propiamente dichas. — 2'', fibras aberrantes pontinas. — 2''', fibras aberrantes bulboprotuberanciales. — 3, núcleo del motor ocular común y fibras córticonucleares.—4, núcleo del patético.—5, núcleo motor del trigémino.—6, núcleo del motor ocular externo.—7, núcleo del facial.—8, fascículo longitudinal posterior.—9, núcleo motor del glosofaríngeo.—10, núcleo motor del neumogástrico.—11, núcleo motor del espinal oculto.—11', fibras córticonucleares cervicales cruzadas.—12, núcleo del hipogloso.—13, cinta de Reil.—13', núcleo de Goll y de Burdach.—14, pulvinar. — 15, 16, tubérculos cuadrigéminos anterior y posterior. — 17, acueducto de Silvio. — 18, substancia reticulada. — 19, locus niger. — 20, substancia gris periventricular. — 21, fibras protuberanciales anteriores, y 21', fibras protuberanciales posteriores. — 22, núcleo del puente.

2.° *Vía motriz córticoprotuberancial. Vía motriz secundaria.* — Nacidas en la corteza del lóbulo temporal, las fibras destinadas a esta vía pasan al pie del pedúnculo cerebral, diseminadas casi por todas partes. Pero el quinto externo de este pie sólo contiene fibras córticoprotuberanciales. Las fibras de este fascículo, llegadas a la protuberancia, terminan en los núcleos del puente, de donde veremos que parte una segunda neurona cruzada, destinada al cerebro (vía motriz córticopontocerebelosa) (fig. 636).

2.° Vía sensitiva central y cinta de Reil mediana (fig. 635). — Hemos visto aparecer este fascículo en la región bulbar, encima del entrecruzamiento piniforme de la vía sensitiva central procedente de los núcleos de Goll y de Burdach. Forma un pequeño campo triangular situado detrás de la vía piramidal, delante del fascículo longitudinal posterior y aplicado junto al rafe. A medida que la cinta de Reil asciende, se expansiona. Adosándose a las fibras del *stratum profundum*, separa el plano inferior de la protuberancia de la calota. Forma una capa aplanada, la *capa acintada de Reichert*. En cierto recorrido es atravesada por las fibras del cuerpo trapezoides. Más arriba la oliva protuberancial

viene a separarla, como hemos visto, de la cinta de Reil lateral. En la parte superior de la protuberancia la cinta de Reil media ocupa toda la anchura de la calota desde el rafe hasta el surco lateral; la cinta de Reil lateral está adosada en ángulo recto junto a él.

La constitución de la cinta de Reil media es en realidad bastante compleja: 1.°, la parte más importante está formada por las vías sensitivas bulbares, cuyas fibras largas unen los núcleos de Goll y de Burdach al tálamo óptico. Las fibras de Goll ocupan en la cinta de Reil una situación más interna que las del núcleo de Burdach; 2.°, esta vía de la sensibilidad profunda consciente y del tacto es reforzada por el contingente medular de las vías sensitivas secundarias del fascículo ánterolateral ascendente (vía de la sensibilidad al dolor y a la temperatura o del tacto) que se agrupan en la parte externa de la cinta de Reil mediana; 3.°, está reforzada además por fibras que proceden de la substancia reticular diseminadas en toda la anchura de la cinta de Reil y por una parte de las vías sensitivas secundarias de los nervios craneales sensitivos (trigémino, nervio intermediario de Wrisberg, glosofaríngeo, neumogástrico, etc.). Así constituída y reforzada, la cinta de Reil media va a pasar al pedúnculo cerebral, donde la encontraremos de nuevo muy pronto.

3.° Fascículo de asociación longitudinal. — Como en la medula y el bulbo, hay en la protuberancia vías de asociación o vías cortas que establecen arcos reflejos que no salen del tronco cerebral. Al lado de estas vías de asociación bas*tante bien* limitadas existen, diseminados en la substancia reticulada gris o blanca, otros elementos que no forman un fascículo bien limitado y que prolongan en la protuberancia las fibras de asociación del fascículo fundamental del cordón ánterolateral de la medula. El núcleo central superior es una estación de estas vías cortas, como el núcleo ánteroinferior del bulbo.

Existen también entre estas vías de asociación fibras descendentes que provienen de los tubérculos cuadrigéminos y terminan en los núcleos grises motores de la protuberancia. Estos fascículos *tectoprotuberanciales* y *tectobulbares* contienen fibras motoras de las vías reflejas visuales y auditivas.

Pero un fascículo de asociación está particularmente bien definido en el tronco cerebral: es la *cintilla longitudinal posterior*.

4.° Cintilla longitudinal posterior. — a) *Situación. Extensión.* — También denominada *fascículo longitudinal posterior*, está situada en la parte posterior de la calota a cada lado del rafe, debajo del suelo del cuarto ventrículo. Forma un fascículo bien limitado por detrás por la substancia gris central y por dentro por el rafe; continúa por delante y por fuera sin límites netos con la formación reticulada. En los pedúnculos la veremos pasar detrás de la cápsula de los núcleos rojos y del entrecruzamiento de los pedúnculos cerebelosos superiores (véase *Pedúnculos*). Más gruesa por dentro que por fuera, aparece en los cortes horizontales de la protuberancia en forma de una pera cuyo extremo grueso estuviese dirigido adentro (figs. 643 y 644). Las dos cintillas derecha e izquierda están muy próximas una de la otra en la línea media y llegan hasta contactar en algunos puntos.

La cintilla longitudinal es larga. Se la sigue sin interrupción desde la parte media del bulbo hasta la comisura posterior del cerebro.

Por *parte de la medula* ignoramos su origen; sin embargo, es muy probable que se continúe con el fascículo fundamental del cordón ánterolateral.

Por *parte del cerebro*, el modo de terminación de la cintilla longitudinal posterior está aun menos dilucidado; mientras que algunos autores, como MEYNERT, la prolongan hasta el núcleo lenticular y aun más lejos todavía, hasta la corteza

de los hemisferios, otros, con FOREL y FLECHSIG, la detienen en el extremo anterior del acueducto de Silvio. Parece que no excede, como fascículo bien limitado, la comisura posterior y el núcleo del motor ocular común. Estaría en relación en este punto con un núcleo particular que algunos autores refieren, sin embargo, al nú-

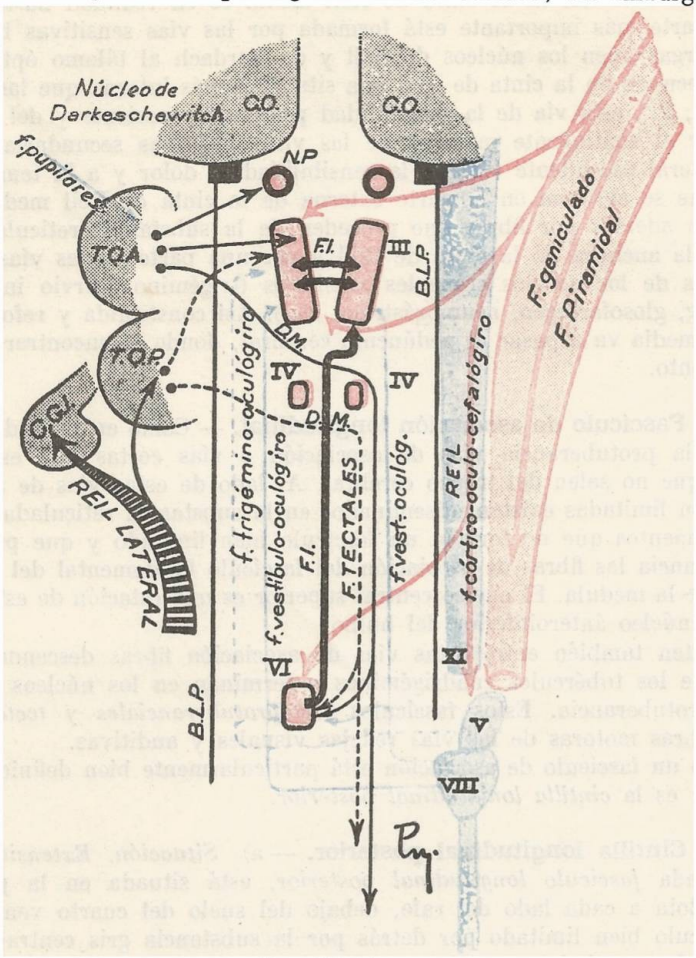

FIG. 636 *bis*

Las formaciones de la cintilla longitudinal posterior (B.L.P.) y los tres sistemas óculogiros (LHERMITTE, MASQUIN y TRELLES).

N.P., núcleo pupilar. — D.M., decusación de Meynert. — F.I., fibras internucleares entre los núcleos del VI y del III o los dos núcleos del III.

cleo de origen de este nervio: es el *núcleo de la comisura* o *núcleo de Darkschewitsch* o *núcleo del fascículo longitudinal posterior* (VAN GEHUCHTEN).

b) *Constitución anatómica.* — La cintilla longitudinal contiene fibras de asociación ascendentes y descendentes (fig. 636 *bis* y 637).

α) Las *fibras de asociación ascendentes* tienen la misma significación que las fibras del fascículo profundo ánterolateral de la medula. Estas fibras, según CAJAL, tienen los siguientes orígenes: 1.°, el *núcleo de Deiters*, terminación del nervio vestibular. Cilindroejes procedentes de este núcleo pasan a dicha cintilla

después de haberse entrecruzado; 2.°, la *columna posterior del trigémino sensitivo*. Fibras con el aspecto de las fibras arciformes parten de esta columna, quedan al mismo lado o se entrecruzan delante del núcleo del hipogloso y llegan a la cintilla; 3.°, *células del cuerno anterior de la medula cervical superior* que se entrecruzan en la comisura blanca antes de llegar al bulbo y a la protuberancia y penetran en la cintilla; 4.°, *células de la substancia reticulada del bulbo y de la protuberancia*.

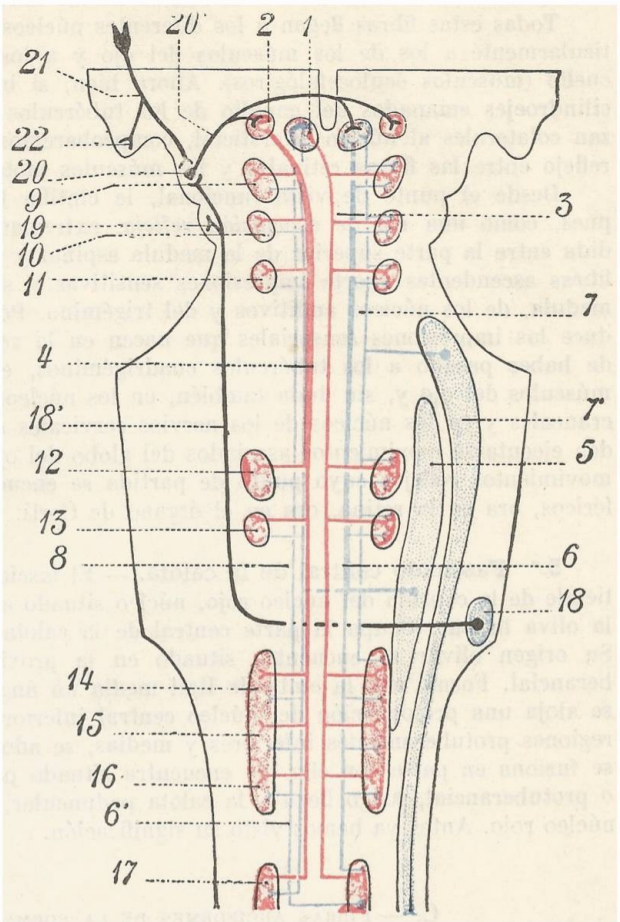

FIG. 637

Cintilla longitudinal posterior.

(*En rojo*, fibras aferentes procedentes de los núcleos de origen de la cintilla; *en azul*, fibras eferentes.)

1, núcleo de Darkschewitch. — 2, núcleo intersticial. — 3, fibra nacida del núcleo de Darkschewitch que va a los núcleos motores. — 4, fibra nacida del núcleo intersticial. — 5, núcleo vestibular. — 6, fibra homolateral nacida del núcleo vestibular que se distribuye por los núcleos motores y por el núcleo de Darkschewitch. — 6', fibra heterolateral. — 7, fibra nacida de 7', núcleo sensitivo del trigémino. — 8, fibra nacida del cuerno anterior. — 9, núcleo del motor ocular común. — 10, núcleo del patético. — 11, núcleo del facial. — 14, 15, 16, núcleos del glosofaríngeo, del neumogástrico y del espinal. — 17, cuerno anterior. — 18, núcleo del auditivo. — 18', vía acústica central que termina en 19, tubérculo cuadrigémino posterior. — 20, colateral de esta vía al tubérculo cuadrigémino anterior. — 20', fibra de asociación que reúne el tubérculo cuadrigémino anterior a los núcleos de la cintilla. — 21, fibra retinal que termina en 20, tubérculo cuadrigémino anterior, y en 22, cuerpo geniculado externo.

β) *Fibras de asociación descendentes.* — Mientras que las fibras ascendentes parecen terminar en el núcleo de Darkschewitch, las fibras descendentes tienen un origen más discutido.

1.° Según HELD, estas fibras tendrían sus células de origen en un centro más elevado, que serían los tubérculos cuadrigéminos anteriores. He aquí cuál sería su trayecto a partir de dicho centro. De los tubérculos cuadrigéminos anteriores, las fibras se entrecruzan en la línea media y toman, para descender a la protuberancia, la vía de las fibras descendentes. En su camino cada una de las fibras envía una colateral importante que pasa a través de la comisura blanca posterior y llega así al núcleo de Darkschewitch del lado opuesto. Continuando su descenso, cada fibra abandona colaterales al núcleo intersticial de Cajal y, al final, *termina en los núcleos de los nervios motores del ojo*. Para ponerse en relación con las células de los cuernos anteriores descenderían fibras hasta la medula.

2.° Algunos anatomistas admiten que las fibras descendentes parten de una masa celular situada en la calota del pedúnculo cerebral, por encima y a alguna

distancia del núcleo gris: es el *núcleo intersticial de Cajal*. Otros autores admiten que el núcleo terminal de las fibras ascendentes, es decir, el núcleo de Darkschewitch, sería también el núcleo de origen de las fibras descendentes entrecruzadas.

Todas estas fibras llegan a los diferentes núcleos de los nervios craneales, particularmente a los de los músculos del ojo y a los núcleos de los músculos del cuello (músculos óculocefalógiros). Ahora bien, si indicamos desde ahora que los cilindroejes emanados del ganglio de los tubérculos cuadrigéminos anteriores lanzan colaterales al núcleo intersticial, comprobaremos que se establece así un arco reflejo entre las fibras retinales y los músculos motores del ojo.

Desde el punto de vista funcional, la cintilla longitudinal posterior aparece, pues, como una *vía de asociación refleja*, extremadamente importante, comprendida entre la parte superior de la medula espinal y el cerebro intermedio. Por sus fibras ascendentes aporta impresiones sensitivas y sensoriales que proceden de la medula, de los núcleos auditivos y del trigémino. Por sus fibras descendentes conduce las impresiones sensoriales que nacen en la retina y que terminan, después de haber pasado a los tubérculos cuadrigéminos, en los núcleos motores de los músculos del ojo y, sin duda también, en los núcleos motores de los otros nervios craneales y en los núcleos de los nervios cervicales superiores. Gracias a ella pueden ejecutarse movimientos asociados del globo del ojo y de la cabeza y del cuello, movimientos reflejos cuyo punto de partida se encuentra ora en los órganos periféricos, ora en la retina, ora en el órgano de Corti.

5.° Fascículo central de la calota. — El fascículo central de la calota se extiende de la cápsula del núcleo rojo, núcleo situado en el pedúnculo cerebral, hasta la oliva bulbar. Ocupa la parte central de la calota protuberancial (fig. 638, 10). Su origen olivar se encuentra situado en la proximidad del surco bulboprotuberancial. Forma con la cinta de Reil media un ángulo abierto por detrás, donde se aloja una prolongación del núcleo central inferior. Más arriba, es decir, en las regiones protuberanciales inferiores y medias, se adosa a la cinta de Reil media y se fusiona en parte con ella. Se encuentra situado por dentro de la oliva superior o protuberancial, luego llega a la calota peduncular, donde alcanza la cápsula del núcleo rojo. Antes ya hemos visto su significación.

C. — Fibras arciformes de la formación reticular

La región de la calota protuberancial está ocupada, lo repetimos una vez más, por la formación reticulada. Esta, como hemos visto, no es homogénea; está constituída por columnitas de substancia gris, que más adelante estudiaremos, columnitas que rodean las fibras longitudinales acabadas de estudiar y están cruzadas por las fibras radiadas que provienen de los núcleos de los nervios craneales; por último, contienen fibras arciformes. En la protuberancia, las fibras arciformes, que se observan en la parte anterior e inferior del órgano, están constituídas por el cuerpo trapezoides, que en páginas anteriores hemos estudiado (pág. 792).

Pero hay otras que proceden, no ya de los núcleos auditivos, sino de los núcleos diseminados en la formación reticular. Estas fibras se entrecruzan en la línea media y contribuyen así a formar el rafe. El valor de estas fibras no es bien conocido aún; es necesario sin duda considerarlas como vías de asociación. Así es como fibras arciformes internas procedente de los núcleos vestibulares y llegan al fascículo longitudinal posterior.

II. — Substancia gris

La substancia gris de la protuberancia anular comprende, como la del bulbo raquídeo, dos órdenes de formaciones: 1.°, formaciones que prolongan las del bulbo y de la medula (formaciones transmitidas); 2.°, formaciones que le pertenecen en propiedad.

1.° Formaciones grises homólogas de las formaciones bulboespinales. — Las formaciones grises homólogas de la protuberancia, el bulbo y la medula constituyen una serie de columnas o núcleos en los cuales vienen a terminar o se originan los filetes constitutivos de algunos nervios craneales. Estos núcleos, que representan la *base* o la *cabeza*, ora de los cuernos anteriores (para los nervios motores), ora de los cuernos posteriores (para los nervios sensitivos), son en número de siete, a saber: 1.°, el *núcleo del facial;* 2.°, el *núcleo del motor ocular externo;* 3.°, el *núcleo del patético;* 4.°, el *núcleo del motor ocular común*, que pasa a la calota del pedúnculo, donde lo volveremos a encontrar y donde lo describiremos; 5.°, los *núcleos motores masticadores*, de los que emana la raíz motora del trigémino; 6.°, la *parte más elevada del núcleo de la raíz inferior del trigémino;* 7.°, el *locus cœruleus*. Daremos más amplios detalles de estos núcleos al tratar de los orígenes de los nervios craneales, contentándonos aquí con señalar su topografía.

a) *Núcleo del facial.* — El facial es un nervio mixto cuya raíz sensitiva está constituída por el nervio intermediario de Wrisberg. Tiene, pues, dos núcleos:

α) *Núcleo motor.* — Este núcleo es bulboprotuberancial. Está situado detrás del cuerpo trapezoides, por dentro de la raíz del trigémino. Se extiende por arriba hasta la oliva superior y desciende hasta contactar con el núcleo ambiguo. Está separado del suelo del cuarto ventrículo por un espesor de cuatro milímetros aproximadamente. Las fibras que de él parten tienen un trayecto especial, la *rodilla del facial*, que rodea la eminencia teres (véase *Facial*, tomo III).

β) *Núcleo sensitivo.* — El origen de las fibras sensitivas es el ganglio geniculado. Llegadas al bulbo, atraviesan la raíz descendente del trigémino, la substancia gelatinosa, y luego se acodan para descender verticalmente al fascículo solitario. Terminan en el núcleo solitario (núcleo gustativo de Nageotte), después de haber caminado por fuera y por delante de las fibras del glosofaríngeo.

b) *Núcleo del nervio motor ocular externo.* — Exclusivamente motor, sus fibras proceden de dos núcleos: uno principal y el otro accesorio. El *núcleo principal* o *dorsal* forma la eminencia teres, eminencia en relieve sobre el suelo del cuarto ventrículo. Está rodeada por el asa de la rodilla del facial. El núcleo accesorio o ventral es anterior al precedente y se encuentra situado entre él y el facial.

c) *Núcleos del trigémino.* — El trigémino es un nervio mixto, pero su territorio sensitivo es más extenso que su territorio motor. La raíz sensitiva es por lo demás mucho más voluminosa que la raíz motora.

α) *Núcleo motor.* — Comprende dos masas celulares: una principal, otra accesoria: 1.°, el *núcleo principal* o *masticador* ocupa la calota en plena substancia reticulada gris. Está situado en el lado interno de la raíz descendente del trigémino, por detrás del extremo superior de la oliva protuberancial (fig. 639, 4).

2.° El *núcleo accesorio* o *descendente* es una hilera que se extiende de los tubérculos cuadrigéminos posteriores al núcleo masticador. Está situado por fuera del acueducto de Silvio y de las fibras del patético; por delante confina con el *locus cœruleus*.

β) *Núcleo sensitivo.* — El origen real de las fibras sensitivas se encuentra en el ganglio de Gasser (véase *Trigémino*). Llegadas las fibras al tronco cerebral alcanzan el lado externo del núcleo del masticador, donde se bifurcan en **T**. Las *ramas*

ascendentes forman la *raíz sensitiva ascendente*. Es corta, situada por dentro del cuerpo restiforme y del pedúnculo cerebeloso medio. Termina en una masa de substancia gris que continúa por arriba el núcleo terminal de la raíz descendente. Esta raíz descendente es extremadamente larga, puesto que atraviesa de arriba abajo la protuberancia, el bulbo y se encuentra de nuevo en la medula cervical. Es reconocible por la larga hilera formada por la substancia gelatinosa de Rolando, donde termina esta raíz descendente (figs. 638 y 639). De este *núcleo gelatinoso* parte la

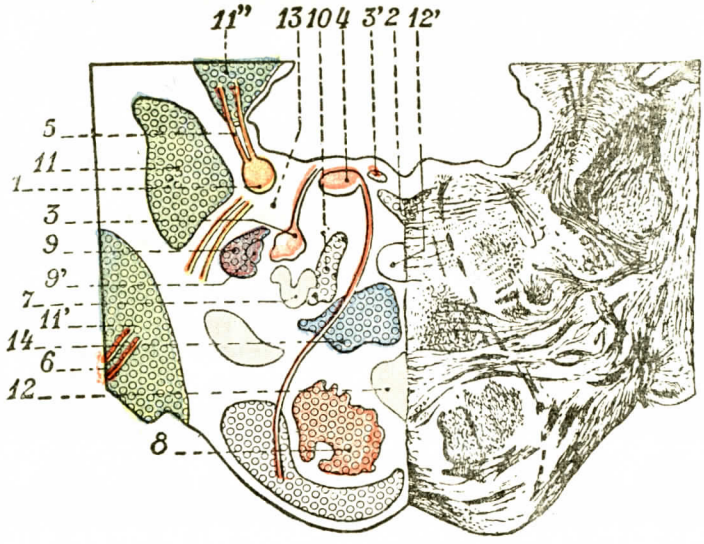

FIG. 638

Región protuberancial inferior en la proximidad del surco bulboprotuberancial (véase figura 593, corte H 7, según DÉJERINE).

1, cuerpo yuxtarrestiforme. — 2, cintilla longitudinal posterior. — 3, núcleo motor del facial. — 3', rodilla del facial. — 4, núcleo del motor ocular externo. — 5, fibras semicirculares internas. — 6, nervio vestibular. — 7, oliva protuberancial. — 8, pirámide anterior. — 9, gruesa raíz sensitiva descendente del trigémino, y 9', substancia gelatinosa de Rolando. — 10, fascículo central de la calota. — 11, pedúnculo cerebeloso inferior. — 11', pedúnculo cerebeloso medio. — 11'', pedúnculo cerebeloso superior. — 12, núcleo del puente. — 12', núcleo central superior. — 13, substancia reticulada gris. — 14, cinta de Reil mediana.

Obsérvense el núcleo del motor ocular externo y el trayecto del nervio facial, la cinta de Reil mediana, la aparición de la oliva protuberancial y de los tres pedúnculos cerebelosos.

segunda neurona sensitiva trigeminal que hemos estudiado anteriormente. (Para más detalles véase tomo III.)

d) *Locus cœruleus.* — Este núcleo corresponde a la parte superior e interna del suelo del cuarto ventrículo; forma una capa irregular de color azul negruzco debajo del epéndimo ventricular. Este núcleo correspondería, como la mayoría de las masas de células pigmentadas. al sistema neurovegetativo (NICOLESCO).

2.° Formaciones grises propias de la protuberancia. — Las formaciones grises que son propias de la protuberancia constituyen: 1.°, la *substancia gris protuberancial propiamente dicha;* 2.°, la *oliva superior;* 3.°, la *substancia gris de la formación reticular.*

a) *Substancia gris protuberancial propiamente dicha, núcleos del puente.* — La substancia gris protuberancial propiamente dicha está por lo regular diseminada por todo el plano anterior de la protuberancia. Esta substancia se dispone entre los fascículos de fibras transversales bajo la forma de islotes, más o menos importantes, pero siempre muy irregulares, que se ven muy claramente en los cortes horizon-

tales del órgano (fig. 639, 12). Estos islotes, que se designan con el nombre de *núcleos del puente (nuclei pontis)*, están a menudo desarrollados en la parte anterior del fascículo piramidal: se extienden, hacia abajo, hasta el borde inferior de la protuberancia, y allí se continúan con los núcleos prepiramidales del bulbo, que tienen al parecer la misma significación.

Histológicamente los núcleos del puente se componen de células fusiformes o estrelladas, que miden de 20 a 30 micras. Alrededor de estas células existe una

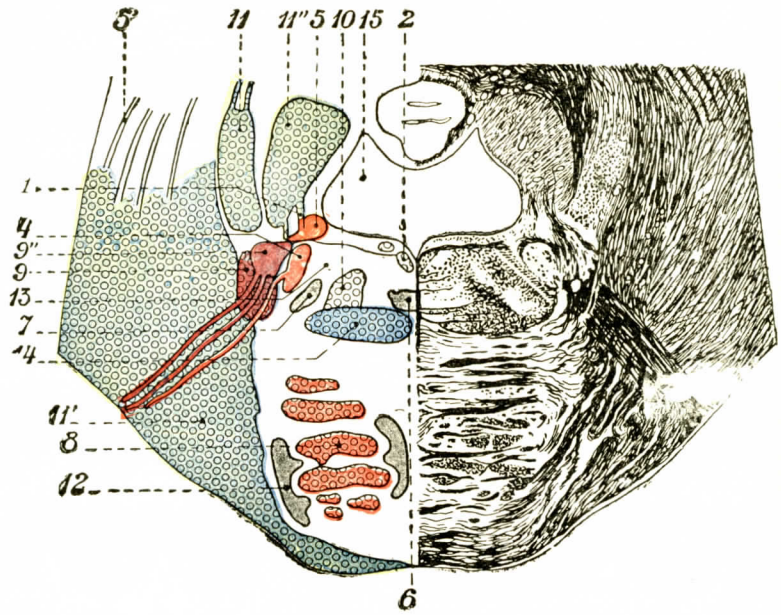

FIG. 639

Región protuberancial media (véase figura 593, corte H 4, según DÉJERINE).

1, cuerpo yuxtarrestiforme. — 2, cintilla longitudinal posterior. — 4, núcleo motor del trigémino con nervio trigémino. — 5 y 5', fibras semicirculares internas y externas. — 6, núcleo reticulado. — 7, oliva protuberancial. — 8, vía peduncular. — 9, raíz gruesa sensitiva descendente del trigémino. — 9'', núcleo sensitivo del trigémino. — 10, fascículo central de la calota. — 11, pedúnculo cerebeloso inferior. — 11', pedúnculo cerebeloso medio. — 11'', pedúnculo cerebeloso superior. — 12, núcleo del puente. — 13, substancia reticulada gris. — 14, cinta de Reil mediana. — 15, IV ventrículo.

Obsérvense la disociación de la vía peduncular por las fibras transversales del puente, núcleos motores y sensitivos del trigémino, emergencia de este nervio.

tupida red nerviosa a cuya formación contribuyen, según CAJAL: 1.°, las arborizaciones terminales de las fibras descendentes del pedúnculo cerebeloso medio, las cuales provienen de las células de Purkinje (véase *Cerebelo*); 2.°, las arborizaciones terminales de las fibras llamadas *córticoprotuberanciales*, que proceden de la corteza cerebral y en particular del lóbulo frontal *(fascículo córticoprotuberancial anterior)* y del lóbulo temporal *(fascículo córticoprotuberancial posterior* o *fascículo de Turck)*; 3.°, numerosas colaterales suministradas por las fibras del fascículo piramidal. Los cilindroejes de las células de los núcleos del puente, directamente o después de entrecruzarse en el rafe, suben al cerebelo por los pedúnculos cerebelosos medios (fibras ascendentes de estos pedúnculos) y terminan, como ya hemos visto, en la substancia cortical del órgano, formando tal vez las fibras trepadoras.

Los núcleos del puente están, pues, en conexión, por una parte, *con el cerebelo* por las fibras ascendentes y descendentes del pedúnculo cerebeloso medio, y por

otra, *con el cerebro* por las colaterales del fascículo piramidal y por los dos fascículos córticoprotuberanciales (véanse pág. 775 y fig. 635). Se les ve degenerar (PIERRET) en los casos de atrofia del cerebelo. Degeneran también, pero de un modo menos acentuado, cuando el fascículo piramidal y los fascículos córticoprotuberanciales degeneran a consecuencia de una lesión cerebral. Son una estación en la vía motriz córticopontocerebelosa.

b) *Oliva superior.* — Se da el nombre de oliva superior o protuberancial a una pequeña hoja o lámina de substancia gris, que, en su estado de completo desarrollo, se arrolla en espiral y dobla irregularmente como la oliva bulbar. Está situada (figs. 639 y 641, 7) en plena protuberancia, sobre el cuerpo trapezoide, algo por delante y por dentro del núcleo del facial. Rudimentaria en el hombre, está muy desarrollada en ciertos animales, sobre todo en los cetáceos, en el gato y en el carnero (MATÍAS DUVAL).

La oliva superior o protuberancial presenta la misma estructura que la oliva inferior o bulbar.

Desde el punto de vista de sus conexiones, la oliva superior es el punto adonde van a parar cierto número de fibras, ya colaterales, ya terminales, procedentes del núcleo acústico anterior y de las estrías acústicas (véanse págs. 792 y 793). Los cilindroejes que emanan de sus células siguen una doble vía: unos ingresan en el fascículo acústico central, a cuya formación contribuyen (véase *Terminaciones reales del acústico*), y otros se dirigen atrás hacia el núcleo del nervio motor ocular externo y terminan en este núcleo, constituyendo así la rama centrípeta de un arco reflejo del cual el nervio motor precitado forma la rama centrífuga.

c) *Substancia gris de la formación reticular, núcleo reticulado o núcleo central superior.* — Aquí, como en el bulbo, la substancia gris de la formación reticular está formada por células nerviosas de forma y dimensiones diversas, irregularmente diseminadas a derecha e izquierda de la línea media, en el trayecto de las fibras de la calota protuberancial.

Además de estas células esparcidas, BECHTEREW ha descrito también en el casquete protuberancial dos masas de substancia gris, a las cuales ha dado el nombre de *núcleo reticulado del casquete* y *núcleo central superior.*

El *núcleo reticulado* (fig. 639, 6) está situado en la parte media de la protuberancia, en la proximidad del rafe entre las dos cintas de Reil. Está atravesado por las fibras del cuerpo trapezoides. Continúa al núcleo central inferior del bulbo.

El *núcleo central superior* aparece en el tercio superior de la protuberancia, en la línea media (figs. 638 y 640, 12'). Está adosado al núcleo opuesto, formando así ambos una lente biconvexa en medio de las fibras del rafe. Se halla en relación, por delante, con las fibras del cuerpo trapezoides; por detrás, con el fascículo longitudinal posterior; por abajo, con el núcleo reticulado, y por arriba alcanza los pedúnculos superiores y se encuentra en relación con la comisura de Wernekinck. Lateralmente está separado del fascículo central de la calota por fibras longitudinales.

Estos dos núcleos, cuyos contornos son a veces imprecisos, se hallan en relación con vías de asociación cortas del tronco cerebral.

BECHTEREW (1903) ha descrito también en la formación reticular de la protuberancia anular cierto número de núcleos como el *núcleo del fascículo anterior* o *respiratorio* de Mislawski, el *núcleo innominado*, el *núcleo del tracto peduncular transverso*, el *núcleo central superior lateral*, etc. No haremos más que señalarlos. Son también, con el mismo título que los precedentes, núcleos difusos, y su significación es todavía desconocida.

§ 4. — Estudio de la protuberancia en cortes transversales

1.° Corte que pasa por encima del surco bulboprotuberancial (fig. 640). — Interesa el núcleo del facial, el nervio vestibular, la oliva superior y las fibras radiculares del nervio motor ocular externo.

En el plano anterior se ve el fascículo piramidal rodeado por el estrato superficial y por el estrato profundo, así como por los núcleos del puente.

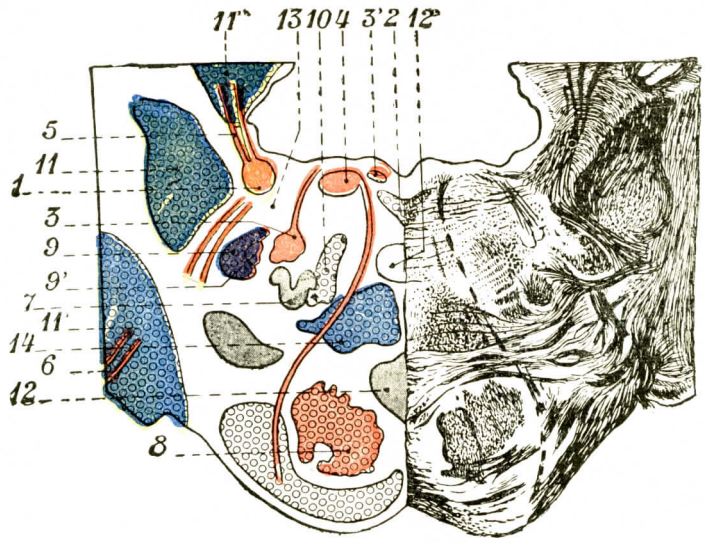

Fig. 640

Región protuberancial inferior en la proximidad del surco bulboprotuberancial (véase figura 593, corte H 7, según Déjerine).

1, cuerpo yuxtarrestiforme. — 2, cintilla longitudinal posterior. — 3, núcleo motor del facial. — 3', rodilla del facial. — 4, núcleo del motor ocular externo. — 5, fibras semicirculares internas. — 6, nervio vestibular. — 7, oliva protuberancial. — 8, pirámide anterior. — 9, gruesa raíz sensitiva descendente del trigémino, y 9', substancia gelatinosa de Rolando. — 10, fascículo central de la calota. — 11, pedúnculo cerebeloso inferior. — 11', pedúnculo cerebeloso medio. — 11'', pedúnculo cerebeloso superior. — 12, núcleo del puente. — 12', núcleo central superior. — 13, substancia reticulada gris. — 14, cinta de Reil mediana.

Obsérvense el núcleo motor ocular externo y el trayecto del nervio facial, la cinta de Reil mediana, la aparición de la oliva protuberancial y de los tres pedúnculos cerebelosos.

En la calota, la cinta de Reil media alcanza por fuera la oliva superior; está limitada en este punto por el fascículo central de la calota. Por dentro está separada del rafe por el núcleo del rafe; por detrás, el núcleo inferior la aísla del fascículo longitudinal posterior. Es atravesada por las fibras del cuerpo trapezoides. El núcleo del facial se percibe por dentro de la substancia gelatinosa de Rolando; sus fibras radiculares se dirigen atrás y afuera del núcleo motor ocular externo, cuyas fibras son igualmente visibles.

2.° Corte que pasa por la región media de la protuberancia (fig. 641). — Este corte interesa la oliva superior y la rodilla del facial.

La continuidad de las fibras transversales con el pedúnculo cerebeloso medio es evidente. La raíz gruesa sensitiva descendente del trigémino ocupa el ángulo ánteroexterno de la calota. Se ve detrás del fascículo longitudinal posterior el tercer

segmento o segmento horizontal de la rodilla del facial. Las fibras semicirculares internas del cerebelo que han atravesado el pedúnculo cerebeloso llegan al cuerpo yuxtarrestiforme.

3.° Corte paralelo al plano de penetración del trigémino (fig. 642). — Este corte es oblicuo hacia abajo y atrás en relación con los precedentes. Interesa el trigémino en toda su longitud y le sigue hasta sus núcleos motores y sensitivos

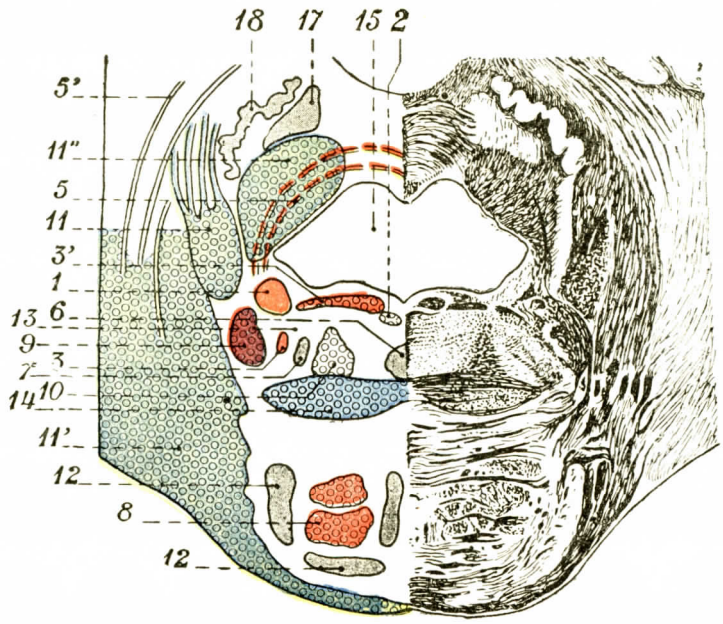

FIG. 641

Región protuberancial media (véase figura 593, corte H 5, según DÉJERINE).

1, cuerpo yuxtarrestiforme y núcleo de Deiters. — 2, fascículo longitudinal posterior. — 3, núcleo del facial. — 3', tercera porción y rodilla del facial. — 5, fibras semicirculares internas. — 5', fibras semicirculares externas. — 6, núcleo reticulado. — 7, oliva protuberancial. — 8, vía peduncular. — 9, gruesa raíz sensitiva descendente del trigémino. — 10, fascículo central de la calota. — 11, pedúnculo cerebeloso inferior. — 11', pedúnculo cerebeloso medio. — 11'', pedúnculo cerebeloso superior. — 12, núcleo del puente. — 13, substancia reticulada gris. — 14, cinta de Reil media. — 15, IV ventrículo. — 17, núcleo del émbolo del cerebelo. — 18, oliva cerebelosa.

Obsérvense las conexiones con la substancia blanca del cerebelo; los tres pedúnculos cerebelosos; las fibras semicirculares; la calota protuberancial con sus fascículos compactos: fascículo central, cinta de Reil.

situados en la calota. La vía piramidal está disociada por las fibras transversales que van a constituir los pedúnculos cerebelosos medios.

4.° Corte que pasa por el tercio superior de la protuberancia y la emergencia del trigémino (fig. 643). — Este corte interesa el núcleo central superior y el núcleo de la cinta de Reil lateral. Los pedúnculos cerebelosos superiores aparecen en la parte pósteroexterna de la calota. El cuerpo trapezoides forma fibras arciformes anteriores. Después de haber atravesado el rafe se las ve pasar entre el fascículo central de la calota y la cinta de Reil media; rodean el núcleo de la cinta de Reil lateral y se continúan con él. El fascículo longitudinal posterior limita por detrás el núcleo central superior.

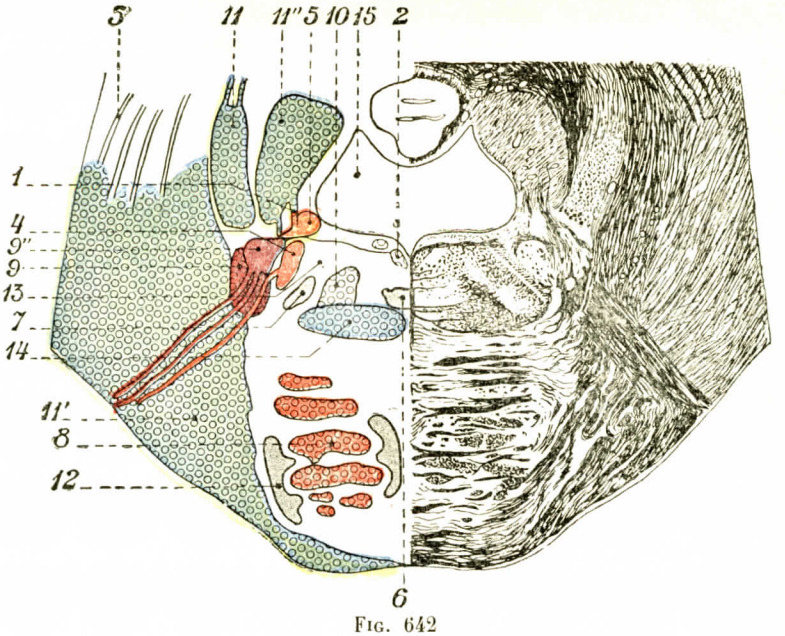

FIG. 642

Región protuberancial media (véase figura 593, corte H 4, según DÉJERINE).

1, cuerpo yuxtarrestiforme. — 2, cintilla longitudinal posterior. — 4, núcleo motor del trigémino con nervio trigémino. — 5 y 5', fibras semicirculares internas y externas. — 6, núcleo central superior. — 7, oliva protuberancial. — 8, vía peduncular. — 9, raíz gruesa sensitiva descendente del trigémino. — 9'', núcleo sensitivo del trigémino. — 10, fascículo central de la calota. — 11, pedúnculo cerebeloso inferior. — 11', pedúnculo cerebeloso medio. — 11'', pedúnculo cerebeloso superior. — 12, núcleo del puente. — 13, substancia reticulada gris. — 14, cinta de Reil mediana. — 15, IV ventrículo.

Obsérvense la disociación de la vía peduncular por las fibras transversales del puente, núcleos motores y sensitivos del trigémino, emergencia de este nervio.

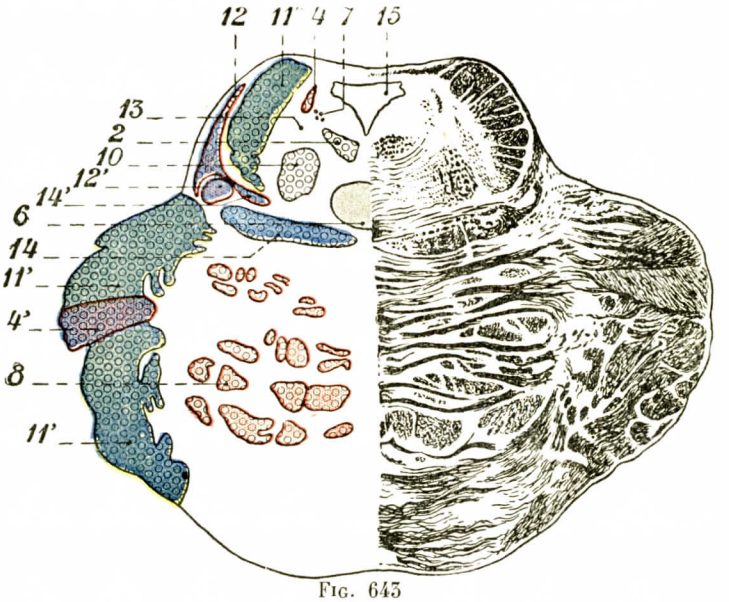

FIG. 643

Región protuberancial superior (véase figura 593, corte H 2, según DÉJERINE).

2, fascículo longitudinal posterior. — 4, raíz motriz descendente del trigémino. — 4', nervio trigémino. — 6, núcleo central superior. — 7, locus cœruleus. — 8, vía peduncular. — 10, fascículo central de la calota. — 11', pedúnculo cerebeloso medio. — 11'', pedúnculo cerebeloso superior. — 12, cinta de Reil lateral. — 12', núcleo de la cinta de Reil lateral. — 13, substancia reticulada gris. — 14, cinta de Reil mediana. — 14', cuerpo trapezoides. — 15, IV ventrículo.

Obsérvense: la vía peduncular disociada por las fibras transversales del puente; el cuerpo trapezoides continuándose con la cinta de Reil lateral, cuyo núcleo se percibe; las fibras aberrantes de la vía peduncular formando fascículos redondeados en la cinta de Reil media.

5.° Corte que pasa por el tercio superior de la protuberancia y la válvula de Vieussens (fig. 644). — Por delante, las fibras transversales tabican la vía peduncular. En la calota, los pedúnculos cerebelosos superiores describen una curva en forma de hoz. El núcleo central superior aparece entre la cinta de Reil media y el fascículo longitudinal posterior. El fascículo central de la calota se aloja en la concavidad del pedúnculo cerebeloso superior.

En la parte interna de la cinta de Reil media se ven las fibras aberrantes pedunculares. Por fuera, la cinta de Reil lateral se continúa en ángulo recto con la

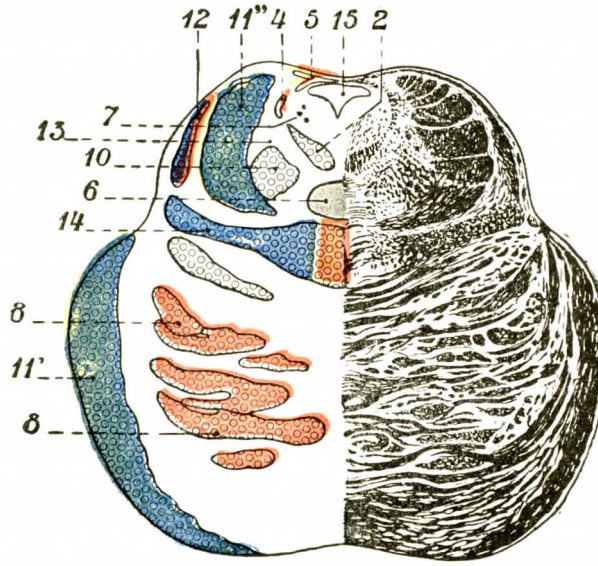

FIG. 644

Región protuberancial superior (véase figura 595, corte H 1, según DÉJERINE).

2, fascículo longitudinal posterior. — 4, raíz motriz descendente del trigémino. — 5, nervio patético. — 6, núcleo central superior. — 7, locus cœruleus. — 8, vía peduncular. — 10, fascículo central de la calota. — 11', pedúnculo cerebeloso medio. — 11'', pedúnculo cerebeloso superior. — 12, cinta de Reil lateral. — 13, substancia gris reticulada. — 14, cinta de Reil mediana. — 15, IV ventrículo.

Obsérvense: la vía peduncular y su disociación por las fibras transversales del puente; los fascículos aberrantes de la vía peduncular en la cinta de Reil; la cinta de Reil lateral; el nervio patético.

cinta de Reil mediana. En la parte posterior del corte se percibe el entrecruzamiento de las fibras del nervio patético.

§ 5. — VASOS

1.° Arterias. — La irrigación arterial depende del tronco basilar. La disposición general que hemos descrito al tratar del bulbo es aquí esquemática (figura 646). Distinguiremos, pues, arterias paramedias, arterias circunferenciales cortas y arterias circunferenciales largas.

a) *Arterias paramedias.* — En número de cuatro a seis, se desprenden en escala unas encima de otras de la cara posterior del tronco basilar (fig. 645); es preciso reclinar ligeramente éste por delante y afuera para descubrirlas. Se las ve entonces penetrar en la protuberancia, a la derecha y a la izquierda de los labios del surco protuberancial. En el tercio superior son cortas, horizontales y ascen-

dentes. En los dos tercios inferiores son descendentes y menos cortas, siendo las inferiores las más largas. Por último, sus puntos de penetración son tanto más próximos a la línea media cuanto más cerca están del origen del tronco basilar. Los ramos nacidos de estas arteriolas se hunden, como en el bulbo, de delante atrás perpendicularmente a la superficie.

b) *Arterias circunferenciales cortas.* — En número de cuatro a cinco, se desprenden de las caras laterales del tronco basilar. Se dirigen hacia fuera siguiendo

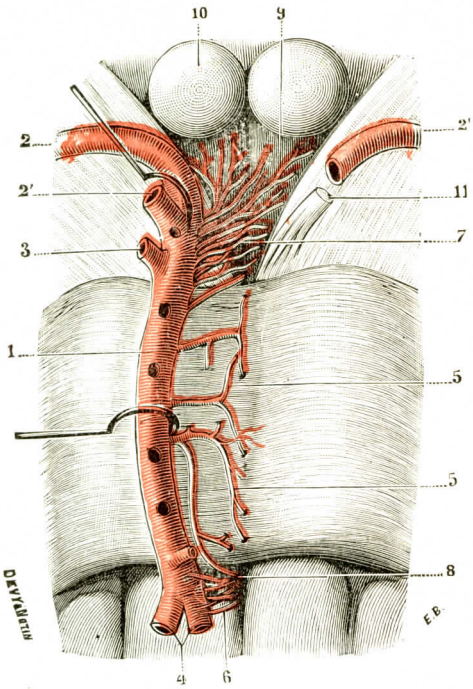

FIG. 645

Arterias protuberanciales medias.

(El tronco basilar ha sido apartado con erinas a la derecha.)

1, tronco basilar. — 2, cerebral posterior del lado derecho. — 2', cerebral posterior del lado izquierdo. —3, cerebelosa superior.—4, cerebelosas anterior e inferior. — 5, 5, arterias protuberanciales medias. — 6, arterias del agujero ciego (ramillete protuberancial). — 7, ramillete supraprotuberancial. — 8, agujero ciego del bulbo. — 9, espacio interpeduncular. — 10, tubérculos mamilares. — 11, nervio motor ocular común.

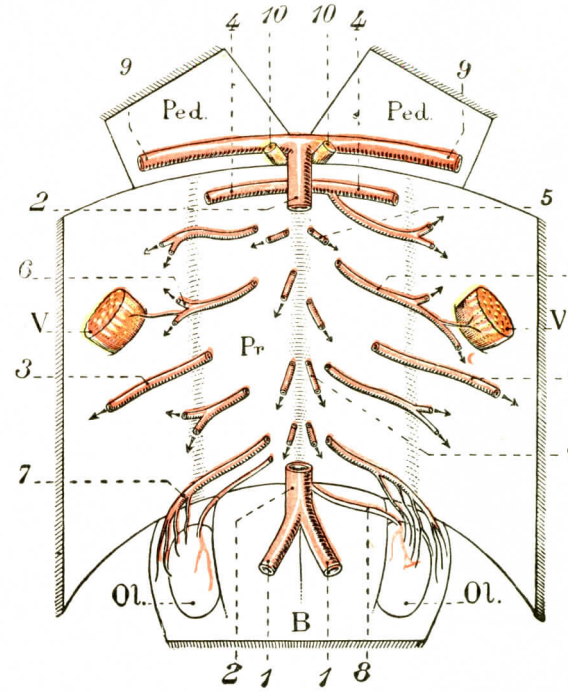

FIG. 646

Disposición esquemática de las arterias de la protuberancia (según FOIX e HILLEMAND).

B., bulbo. — Pr., protuberancia. — Ol., oliva. — Ped., pedúnculo.—V, trigémino. — 1, 1, arteria vertebral. — 2, tronco basilar. — 3, 3, cerebelosas medias. — 4, 4, cerebelosas superiores. — 5, 5, paramedianas. — 6, 6, circunferenciales cortas. — 7, arteria lateral del bulbo. — 8, arteria lateral accesoria. — 9, 9, cerebrales posteriores.—10, 10, motor ocular común.

un trayecto ligeramente descendente. Llegadas más allá del reborde piramidal se dividen en ramos que penetran en la masa nerviosa, regando así los tres quintos externos de la cara anterior de la protuberancia, en particular el pedúnculo cerebeloso medio. Algunas finas arteriolas llegan a las raíces del trigémino; estas arterias radiculares se dividen en **T** según el tipo clásico.

Como variedades, señalemos que las cerebelosas media y superior pueden dar origen a una o dos circunferenciales cortas, en particular a la circunferencial corta más elevada. En este caso, esta última nace de la cerebelosa superior cerca de su origen y alcanza el pedúnculo superior después de haber seguido el borde superior protuberancial.

c) *Circunferenciales largas.* — Estas se hallan representadas por las cerebelosas media y superior. La cerebelosa media, que nace del tronco basilar a una altura variable, sólo envía ramos a la protuberancia antes de llegar al cerebelo. Lo mismo ocurre con la cerebelosa superior, cuyo territorio protuberancial es únicamente posterior y superior. Riega el pedúnculo cerebeloso superior antes de alcanzar el cerebelo.

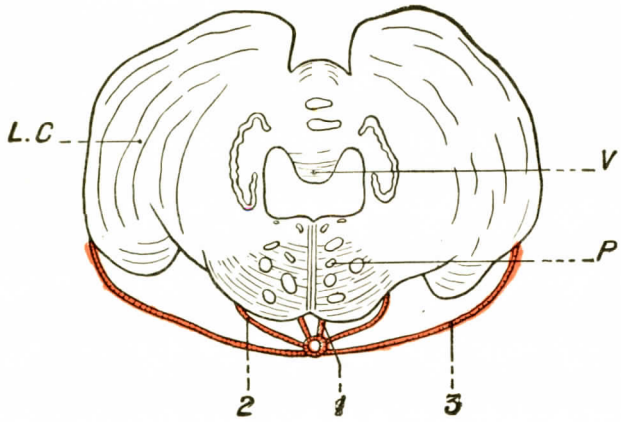

FIG. 647

Topografía esquemática de los tres tipos de arterias del eje encefálico (FOIX e HILLEMAND).

L.C., lóbulo lateral del cerebelo. — P, protuberancia. — V, vermis. — 1, arteria paramedia. — 2, arteria circunferencial corta. — 3, arteria circunferencial larga.

d) *Territorios.* — En resumen, la protuberancia comprende dos territorios vasculares:

1.° Un *territorio paramedio* (arterias paramedianas) que comprende el fascículo piramidal, los núcleos grises del puente, las fibras protuberanciales anteriores, medianas y posteriores, la parte yuxtamedia de la cinta de Reil. Su reblandecimiento determina fenómenos hemipléjicos más o menos marcados según la extensión de la lesión.

2.° Un *territorio lateral* (arterias circunferenciales cortas) que comprende el pedúnculo cerebeloso medio en su unión con la protuberancia, que es la parte externa de la porción lateral de la cinta de Reil. Su reblandecimiento determina un tipo especial de hemiplejía cerebelosa.

2.° Venas. — Las venas protuberanciales constituyen en la cara anterior del órgano una red irregular que comunica: 1.°, por abajo, con la del bulbo; 2.°, por arriba, con las venas de los pedúnculos cerebrales; 3.°, a los lados y atrás, con la red venosa del cerebelo.

Las vías eferentes se distinguen en superiores y laterales: las primeras, de pequeño calibre, alcanzan el borde superior de la protuberancia y desembocan en la *vena comunicante posterior* (véase *Cerebro*); las segundas, las venas laterales, van, ora al seno petroso, ora a las venas cerebelosas.

3.° Linfáticos. — Las vías linfáticas no ofrecen particularidad alguna importante.

CAPITULO III

CEREBELO

(PARED POSTERIOR DEL CEREBRO POSTERIOR O METENCEFALO)

El cerebelo (francés *petit cerveau, cervelet;* alemán *Kleinhirn,* inglés *cerebellum o little brain)* es la porción del encéfalo que ocupa la parte posterior e inferior de la cavidad craneal. Existe en todos los animales que tienen cerebro y medula, en las cinco clases de vertebrados por consiguiente; pero su grado de desarrollo es muy distinto. Considerado de un modo general y en el conjunto de la serie, el cerebelo, órgano impar y simétrico, se compone esencialmente de tres partes: una *parte media,* que forma el *lóbulo mediano* o *lóbulo medio;* dos partes laterales, que constituyen los *lóbulos laterales* o *hemisferios cerebelosos.* Ahora bien, el lóbulo medio se encuentra en todos los vertebrados. Pero no sucede lo propio con los hemisferios: éstos no existen en los peces, en los batracios, en los reptiles y en las aves, en los que el cerebelo, está reducido a su parte media. Los hemisferios aparecen por vez primera en los mamíferos inferiores y gradualmente van adquiriendo importancia a medida que se asciende en la serie. Solamente en el orden de los primates, y en particular en el hombre, adquieren su mayor grado de desarrollo.

Después de algunas consideraciones generales sobre el cerebelo, estudiaremos sucesivamente: 1.°, su *configuración exterior* y sus *relaciones;* 2.°, su *segmentación periférica;* 3.°, su *configuración interior;* 4.°, su *estructura;* 5.°, sus *conexiones* con las demás partes del neuroeje; 6.°, finalmente, sus *vasos.*

§ 1. — Consideraciones generales

1.° Situación. — El cerebelo se halla situado en la parte inferior de la base del cráneo o compartimiento cerebeloso, detrás de la protuberancia y de los tubérculos cuadrigéminos, encima del bulbo y debajo del cerebro.

Una línea casi horizontal, que continuase el borde superior del arco cigomático y fuese a parar a la protuberancia occipital externa, indicaría bastante bien, en la superficie del cráneo, el límite de separación del cerebelo y el cerebro. Poirier indica trepanar por debajo de una línea que una la punta de la mastoides al inion si se quiere descubrir el cerebelo.

2.° Dimensiones. — Las dimensiones del cerebelo son las siguientes: su diámetro transversal, el más largo de los tres, es de 8 a 10 centímetros; su diámetro ánteroposterior, de 5,5 a 6,5 centímetros; su diámetro vertical, o mejor dicho, su espesor, mide 5 centímetros por término medio.

3.° Peso. — El cerebelo pesa 140 gramos por término medio, o sea la octava parte del peso del cerebro; pero esta cifra es muy variable según los individuos, las edades y el sexo.

a. *Variaciones individuales.* — El peso varía, en primer lugar, según los individuos. Prescindiendo de toda influencia patológica, se observan cerebelos que únicamente pesan

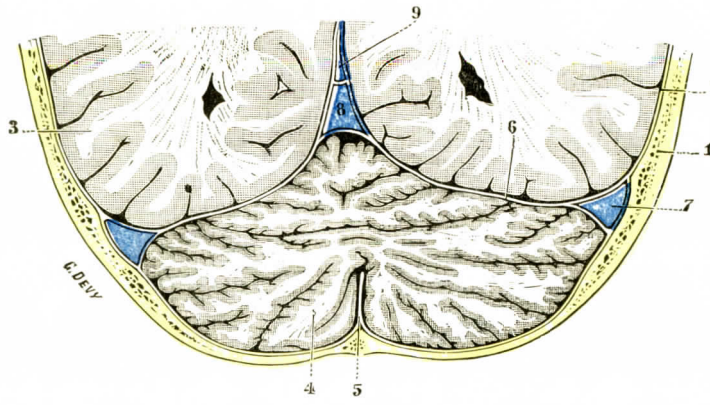

FIG. 648

Corte frontal del cráneo que interesa el cerebro y el cerebelo.

1, cráneo. — 2, duramadre. — 3, cerebro. — 4, cerebelo. — 5, hoz del cerebelo. — 6, tienda del cerebelo. 7, seno lateral. — 8, seno recto. — 9, seno longitudinal inferior.

130 y hasta 125 gramos y, por otra parte, cerebelos que exceden el peso medio en 15, 20 y hasta 25 gramos.

b. *Variaciones según la edad.* — El peso varía también, y en proporciones todavía mayores, según la edad. Se admite universalmente que el cerebelo de los niños está relativamente menos desarrollado que el de los adultos. CHAUSSIER ha visto, en efecto, que el cerebelo fetal representa la 17.ª, la 21.ª, la 26.ª y hasta la 43.ª parte del peso del cerebro, mientras que en el adulto acabamos de ver que representa la 8.ª parte.

c. *Variaciones sexuales.* — ¿Varía también el peso del cerebelo según el sexo? GALL y CUVIER escribieron hace muchos tiempo que el cerebelo es más voluminoso en la mujer que en el hombre. Pero las investigaciones de PARCHAPPE, confirmadas posteriormente por las numerosas pesadas practicadas por BROCA, se inclinan más bien a la opinión contraria. A su vez SAPPEY, que se ha ocupado en esta cuestión, ha obtenido los resultados siguientes:

	EN EL HOMBRE	EN LA MUJER	DIFERENCIA A FAVOR DEL HOMTRE
Peso medio del encéfalo	1.358	1.256	102
» del cerebro	1.187	1.093	94
» del cerebelo	143	137	6

Por consiguiente, el peso absoluto del cerebelo del hombre aventaja en 6 gramos al cerebelo de la mujer. Pero es fácil darse cuenta, mediante una regla aritmética sumamente sencilla, de que, si en vez de fijarnos en el *peso absoluto* nos fijamos en el *peso relativo*, se obtiene un resultado completamente inverso. Efectivamente, si se representa por 1.000 el peso del encéfalo, el peso del cerebelo es de 190 en la mujer y únicamente de 105 en el hombre.

De la comparación de estas diversas cifras resulta que el aserto, anteriormente citado, de GALL y de CUVIER, es exacto si se considera el peso relativo; erróneo, por el contrario, si se trata del peso absoluto.

4.° Consistencia. — El cerebelo, examinado en estado fresco, ofrece a poca diferencia igual consistencia que el cerebro. Su porción central, no obstante, es algo más consistente. Por el contrario, su porción cortical, probablemente porque está mucho más vascularizada, es algo más blanda, más delicada, y por esta circunstancia se altera con más rapidez. Todos saben cuán difícil es desprender del cerebelo su cubierta pial: por muchas precauciones que se tomen, casi siempre se adhiere a la membrana célulovascular una porción de la corteza subyacente, más o menos reblandecida y en ocasiones difluente.

§ 2. — CONFIGURACIÓN EXTERIOR

El cerebelo se parece a un corazón de juego de naipes franceses, de escotadura posterior y de vértice, dirigido hacia delante, sumamente truncado para recibir la protuberancia y el bulbo raquídeo. Podemos, pues, considerar en él *dos caras*, una *superior* y otra *inferior*, y una *circunferencia*.

1.° Cara superior. — La cara superior (fig. 649) presenta en la línea media un abultamiento longitudinal, más pronunciado por delante que por detrás, y que se extiende desde la escotadura posterior del cerebelo hasta los tubérculos cuadrigéminos. Este abultamiento se halla dividido, por surcos transversales y paralelos, en una serie de segmentos o anillos, y por esto se ha comparado a un gusano de seda y se le ha dado el nombre de *vermis superior* o *eminencia vermicular superior*.

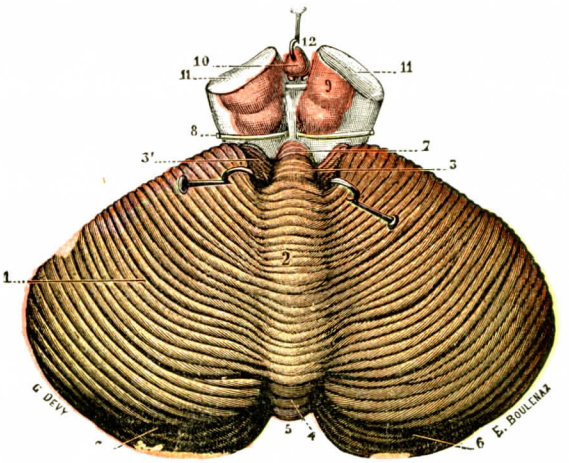

FIG. 649

Cerebelo visto por su cara superior.

1, cara superior del cerebelo. — 2, vermis superior. — 3, lóbulo central, con 3', sus alas laterales. — 4, vermis posterior. — 5, escotadura posterior del cerebelo. — 6, 6, gran surco circunferencial de Vicq-d'Azyr. — 7, válvula de Vieussens. — 8, nervio patético. — 9, tubérculos cuadrigéminos. — 10, glándula pineal, sujetada hacia delante. — 11, corte de los pedúnculos cerebrales. — 12, tercer ventrículo.

A cada lado del vermis, la cara superior del cerebelo presenta una superficie casi plana, inclinada en forma de tejado, de dentro a fuera y de arriba abajo.

Homológicamente hablando, el vermis representa el lóbulo medio del cerebelo de la anatomía comparada. Las partes anchas, situadas a derecha e izquierda del vermis, constituyen los lóbulos laterales o hemisferios.

2.° Cara inferior. — La cara inferior (fig. 650) ofrece en primer lugar, en su línea media, un surco ancho y profundo, de labios convexos: la *gran cisura media del cerebelo*. En el fondo de esta cisura volvemos a encontrar, como en la cara superior del órgano, un abultamiento longitudinal, descompuesto en una serie de segmentos por surcos transversales: se trata del *vermis inferior* o *eminencia*

vermicular inferior. Está situado inmediatamente debajo del vermis superior, con el cual se confunde, por lo demás, representando ambos, en el hombre, el lóbulo medio del cerebelo.

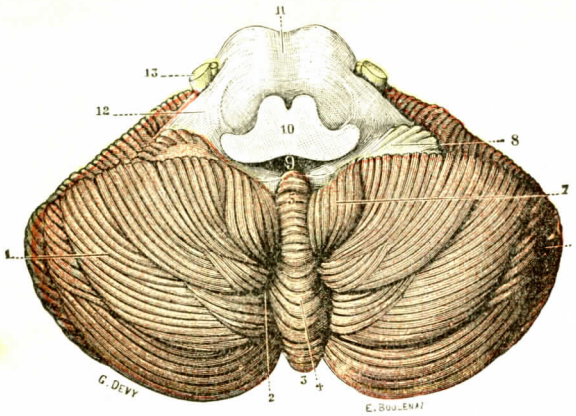

FIG. 650

Cerebelo visto por su cara inferior.

(El bulbo raquídeo ha sido resecado para poner al descubierto las porciones de cerebelo que cubre.)

1, cara interna del cerebelo. — 2, cisura media mayor, que aloja el vermis inferior. — 3, escotadura posterior. — 4, eminencia crucial de Malacarne. — 5, úvula. — 6, gran surco circunferencial de Vicq-d'Azyr. — 7, lóbulo raquídeo o amígdala. — 8, lóbulo del neumogástrico. — 9, cuarto ventrículo. — 10, corte de la extremidad superior del bulbo. — 11, protuberancia anular. — 12, pedúnculo cerebeloso medio. — 13, nervio trigémino con sus dos raíces.

A cada lado de la cisura media y del vermis inferior se extienden los hemisferios cerebelosos. Vistos por esta cara, los hemisferios son muy convexos y regularmente redondeados, como las fosas occipitales inferiores sobre las que descansan y se amoldan.

Volvamos ahora al vermis inferior, que no hemos hecho más que indicar y, por razón de la manera tan especial como está dispuesto, merece que en él fijemos un momento la atención. De cada lado de esta eminencia, del punto de unión de su tercio posterior con su tercio medio (figuras 651 y 652), salen dos prolongaciones dirigidas transversalmente, que penetran y desaparecen en el hemisferio correspondiente. La porción del vermis que da así origen a estas prolongaciones laterales se denomina *pirámide de Malacarne* o *eminencia crucial* de MALACARNE, porque, a nivel de su base, desprende cuatro prolongaciones (o *brazos*) en forma de cruz: las dos *prolongaciones laterales* (*brazos laterales*), señaladas anteriormente, que penetran a derecha e izquierda en los hemisferios cerebelosos; la *prolongación posterior* (*brazo posterior*) y la *prolongación anterior* (*brazo anterior*), que no son otra cosa sino las partes correspondientes del mismo vermis.

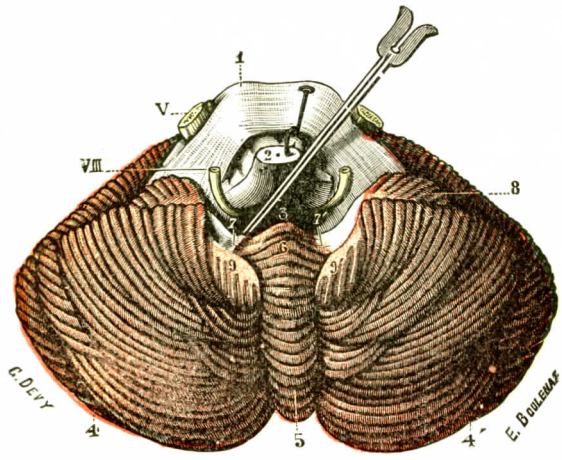

FIG. 651

Válvulas de Tarín vistas por su cara inferior.

(Esta figura es la misma que la anterior, habiéndose quitado las amígdalas para ver las válvulas de Tarín.)

1, protuberancia anular. — 2, bulbo raquídeo, sumamente tirado hacia arriba. — 3, cuarto ventrículo. — 4, 4', hemisferios cerebelosos. — 5, vermis inferior. — 6, úvula. — 7, 7', válvulas de Tarín. — 8, lóbulos del neumogástrico. — 9, 9', superficies de las dos secciones que se han practicado para la ablación de las amígdalas. — V, raíces del trigémino. — VIII, raíces posteriores del acústico.

La porción más anterior del vermis inferior (fig. 651, 5) ha sido denominada *úvula*. Ligeramente aplanada en sentido transversal, la úvula avanza ligeramente hacia el interior del cuarto ventrículo, terminándose en éste por un extremo redondeado.

De cada lado de la úvula se desprenden dos tenues laminillas

de substancia blanca, aplanadas de arriba abajo y que se dirigen horizontalmente de dentro a fuera: desígnanse éstas con el nombre de *válvulas de Tarín*, nombre muy impropio, pues las láminas en cuestión no desempeñan absolutamente el papel que se atribuye a las verdaderas válvulas. Sería seguramente preferible designarlas con el nombre de *membranas de Tarín;* los anatomistas alemanes las denominan *velo medular posterior.*

Como quiera que sea, las válvulas o membranas de Tarín no son bien visibles, y únicamente pueden ser bien estudiadas a condición de que se separen previamente los dos lóbulos cerebelosos *(tonsilas* o *amígdalas)* que las mantienen cubiertas y las ocultan a la vista: esto es lo que se ha hecho en las figuras 651 y 652. Ambas aparecen entonces bajo la forma semilunar, pudiéndose, por consiguiente, distinguir en ella dos bordes, dos extremos y dos caras. De los *dos bordes*, uno es anterior y el otro posterior. El borde posterior, convexo (dorso de la medialuna), se continúa con el centro medular del cerebelo. El borde anterior, regularmente cóncavo y muy delgado, flota libremente en la cavidad del cuarto ventrículo; se continúa hacia abajo y hacia atrás con la *membrana tectoria*, que, como veremos más adelante, se extiende por encima de la mitad inferior del cuarto ventrículo. Los *dos extremos* se distinguen en interno y externo; el *interno* se confunde con el lado correspondiente de la úvula; el *externo*, rodeando el cuerpo restiforme, va a continuarse con el centro medular del *lóbulo del neumogástrico* o *flóculo*, que estudiaremos muy pronto. Las *dos caras*, finalmente, son una superior y otra inferior: la *cara inferior*, extraventricular, está toda ella en relación con otro lóbulo del cerebelo, aquel mismo que ha sido preciso quitar para poder observar bien la válvula de Tarín, el *lóbulo raquídeo* o *amígdala;* la *cara superior* forma parte del cuarto ventrículo y se encuentra naturalmente cubierta por el epitelio ependimario. Esta última cara forma con la válvula de Vieussens (*velo medular anterior* de los anatomistas alemanes), que está situada por encima, una especie de fondo de saco en forma de nido de paloma que se ve perfectamente en los cortes sagitales que pasan un poco por fuera de la extremidad interna de la válvula de Tarín (fig. 633); esta prolongación en forma de fondo de saco es, naturalmente, una dependencia del cuarto ventrículo.

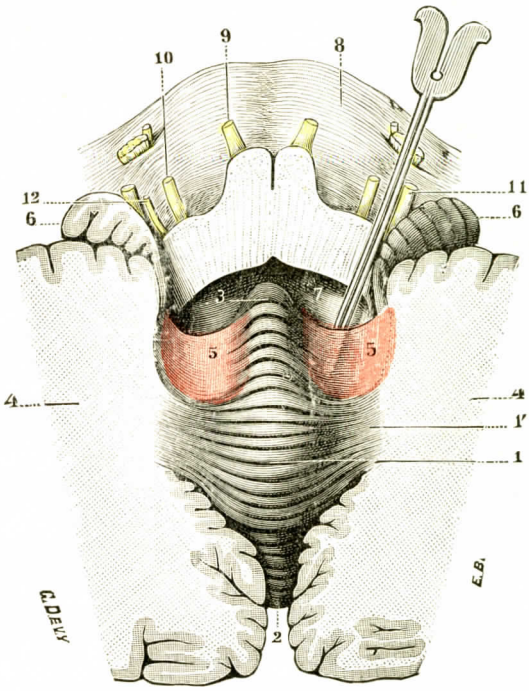

FIG. 652

Pirámide de Malacarne y válvulas de Tarín; cara inferior.

1, pirámide de Malacarne, con 1', 1', sus dos brazos laterales. — 2, tubérculo posterior o vermis posterior. — 3, úvula. — 4, sección horizontal de los hemisferios cerebelosos. — 5, 5, válvulas de Tarín. — 6, lóbulo del neumogástrico o flóculo. — 7, cuarto ventrículo. — 8, protuberancia anular. — 9, motor ocular externo. — 10, facial. — 11, acústico. — 12, intermediario de Wrisberg.

Los anatomistas, desde hace mucho tiempo, han comparado la úvula y las válvulas de Tarín, que la siguen lateralmente, al velo del paladar, que limita

por detrás la pared superior de la boca y se compone, como es sabido, de un apéndice central, la úvula, que se continúa en ambos lados por dos láminas membranosas de forma semilunar: ésta es la razón por la cual los dos lóbulos cerebelosos, que están adaptados a las válvulas de Tarín, han recibido el nombre de *amígdalas* o *tonsilas*. Es preciso convenir en que semejante comparación, así como la terminología que de ella se deriva, están bastante justificadas por su misma disposición anatómica.

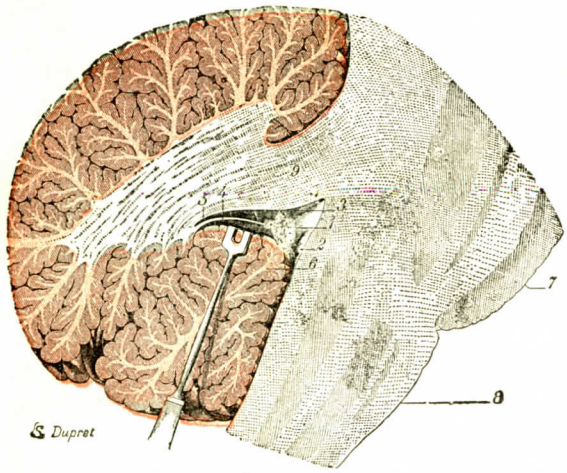

FIG. 653

Sección sagital del cuarto ventrículo, practicada algo a la derecha de la línea media para demostrar los dos velos medulares (válvulas de Vieussens y válvula de Tarín) y el fondo de saco que circunscriben.

1, cuarto ventrículo. — 2, su suelo. — 3, su bóveda. — 4, válvula de Tarín. — 5, prolongación en fondo de saco de la cavidad ventricular (una flecha indica la dirección del fondo de saco). — 6, amigdala. — 7, protuberancia anular. — 8, bulbo raquídeo. — 9, pedúnculo cerebeloso superior.

3.° Circunferencia.— La circunferencia del cerebelo sirve de límite respectivo a sus dos caras superior e inferior. Está formada: 1.°, en la línea media, por dos *escotaduras;* 2.°, lateralmente, por un borde continuo y regular, el *borde lateral* del cerebelo.

A. ESCOTADURAS MEDIAS. — Las dos escotaduras medias, como hemos dicho anteriormente, se distinguen en *anterior* y *posterior:*

a) *Escotadura posterior* — La escotadura posterior (*incisura marsupialis* de los anatomistas alemanes), de forma trapezoidal, está en relación con el borde anterior de la hoz del cerebelo y con la cresta occipital interna. En el fondo de esta escotadura (figura 649, 5) se ve un abultamiento redondeado, el cual no es más que el extremo posterior del lóbulo medio del cerebelo, que resulta de la reunión en dicho punto de los dos vermis superior e inferior. A este abultamiento central se le denomina a veces *vermis posterior.*

b) *Escotadura anterior.* — La escotadura anterior (*incisura semilunaris* de los anatomistas alemanes), más voluminosa que la precedente, corresponde a la porción pósterosuperior de la protuberancia anular. Aloja en su concavidad los tubérculos cuadrigéminos inferiores o *testes*. Por esta escotadura, especie de *hilio cerebeloso*, salen los *pedúnculos del cerebelo*, destinados a poner este órgano en relación anatómica y fisiológica con las demás partes del eje nervioso central.

Si examinamos esta escotadura de frente, después de haber seccionado los citados pedúnculos y separado el bulbo (fig. 656), vemos en primer lugar la úvula con las válvulas de Tarín a cada lado que se dirigen transversalmente hacia fuera. Por encima de la úvula y de las válvulas de Tarín vemos la cavidad ventricular y, por debajo de esta cavidad, la sección de tres pedúnculos, dispuestos de la manera siguiente: 1.°, en la parte media, el *pedúnculo cerebeloso superior*, de forma oval, reunido a su homólogo del lado opuesto por la válvula de Vieussens; 2.°, por fuera de él, el *pedúnculo cerebeloso medio*, 7 u 8 veces más voluminoso, de forma oval con su eje mayor transversal; 3.°, por debajo y dentro de este último, el *pedúnculo cerebeloso inferior*, encima de la válvula de Tarín correspondiente.

Observamos, además, que estos tres fascículos de substancia blanca no están aislados (sólo se separarán más lejos, a medida que se apartarán del cerebelo), sino, al contrario, íntimamente fusionados por sus partes adyacentes. Al salir del

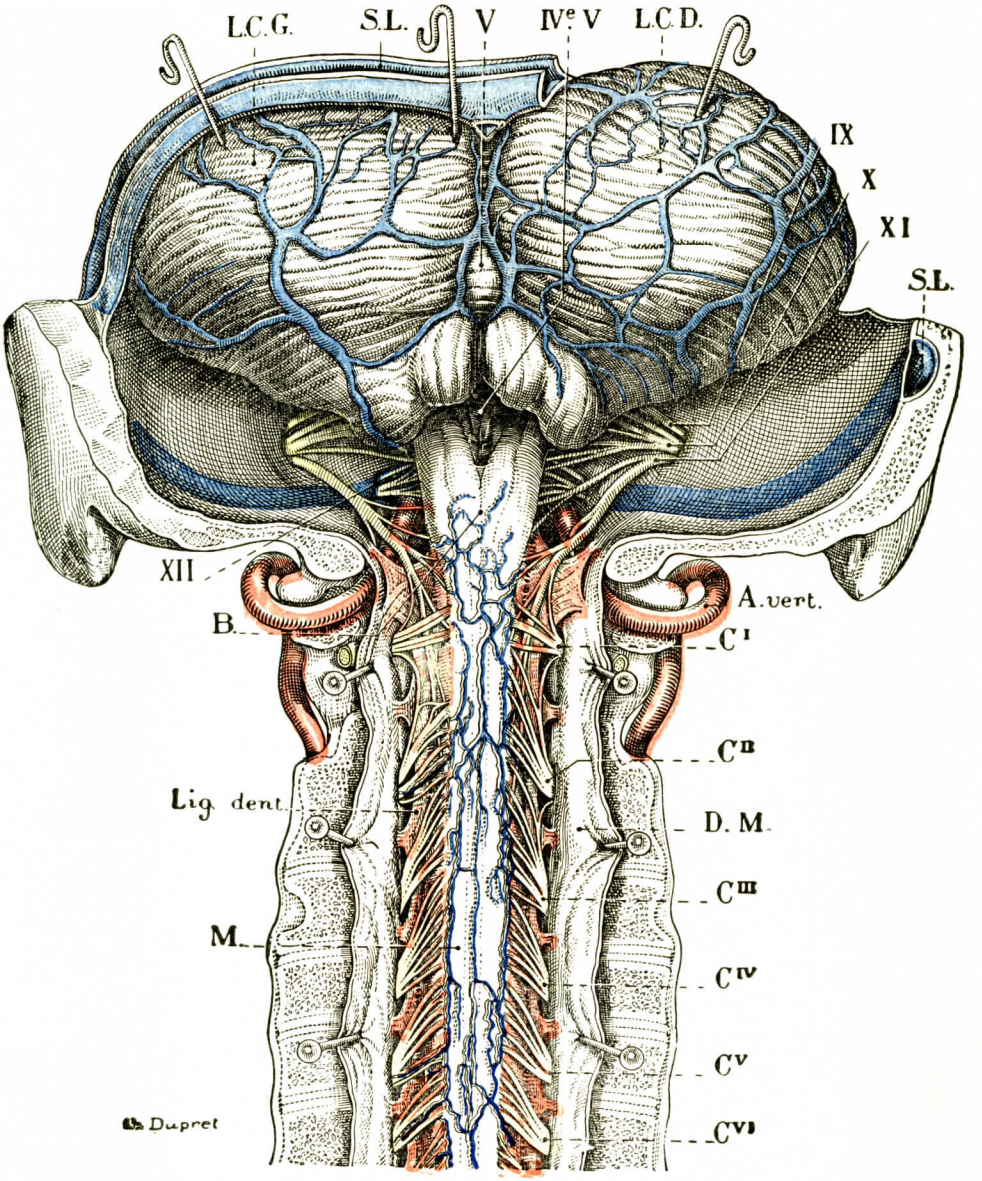

FIG. 654

Medula cervical, bulbo y cerebelo, vistos por su cara posterior.

M., medula cubierta de la piamadre. — B., bulbo. — L.C.G., lóbulo izquierdo del cerebelo. — L.C.D., lóbulo derecho del cerebelo. — V, vermis. — IV, cuarto ventrículo. — S.L., seno lateral. — D.M., duramadre raquídea. — Lig. dent., ligamento dentado. — A.vert., arteria vertebral. — CI, CII, CIV, raíces posteriores de los seis primeros cervicales. — IX, glosofaríngeo. — X, neumogástrico. — XI, espinal. — XII, hipogloso mayor.

hilio forman allí un conjunto sin línea de demarcación alguna. Esta es la substancia blanca del centro medular que escapa del órgano para alcanzar los segmentos vecinos del eje nervioso central: el pedúnculo cerebral, la protuberancia anular, el bulbo raquídeo. Más adelante insistiremos sobre este asunto. Por ahora nos basta haber mostrado su origen en la escotadura anterior del cerebelo.

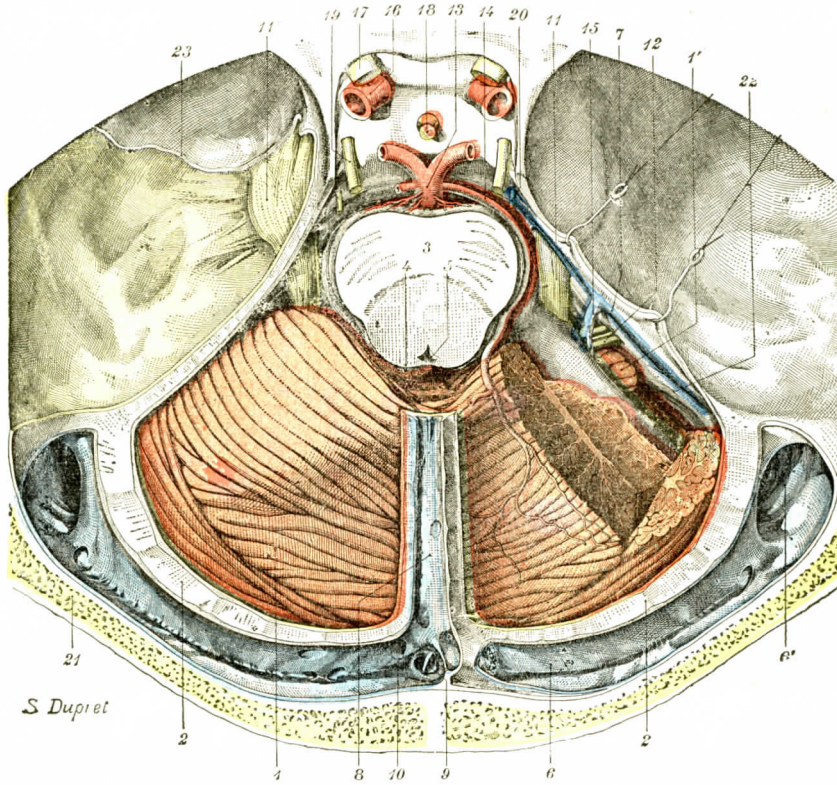

FIG. 655

El cerebelo visto en su sitio en el departamento posterior de la base del cráneo.

(La tienda del cerebelo ha sido resecada en gran parte y los senos abiertos; en el lado derecho, la parte ántero-externa del cerebelo ha sido extirpada para poder ver las formaciones subyacentes.)

1, cerebelo, con 1', el flóculus. — 2, tienda del cerebelo. — 3, protuberancia anular. — 4, tubérculos cuadrigéminos. — 5, acueducto de Silvio. — 6, seno lateral (porción horizontal), con 6', su porción transversal o ascendente. — 7, seno petroso superior. — 8, seno recto. — 9, senos occipitales posteriores. — 10, prensa de Herófilo. — 11, trigémino penetrando en el cávum de Meckel, con 11', ganglio de Gasser. — 12, los tres nervios acústico, intermediario y facial penetrando en el conducto auditivo interno. — 13, tronco basilar con las dos cerebrales posteriores. — 14, arteria cerebelosa superior. — 15, una vena cerebelosa inferior dirigiéndose al seno petroso superior. — 16, carótida interna. — 17, nervio óptico. — 18, tallo pituitario. — 19, motor ocular común. — 20, motor ocular externo. — 21, occipital. — 22, peñasco. — 23, duramadre incidida.

B. BORDE LATERAL DEL CEREBELO. — A cada lado de las escotaduras centrales, la circunferencia del cerebelo adquiere la forma de un borde redondeado y romo: es el *borde lateral* del hemisferio cerebeloso. Convexo hacia fuera, este borde ofrece en su parte más externa una especie de abultamiento angular denominado *ángulo lateral del cerebelo*. Como lo enseña la figura 655, se trata de un ángulo cuyo vértice es redondeado y romo, y corresponde, estando el cerebelo en su posición normal, al espacio comprendido entre la base del peñasco y la porción mastoidea del temporal.

§ 3. — Relaciones del cerebelo y de la protuberancia anular

Conviene estudiar estos dos segmentos del sistema nervioso central en el mismo capítulo. Ocupan, en efecto, el mismo plano de la caja craneal, el compartimiento posterior o fosa occipital, al que sirve de techo la tienda del cerebelo. Juntos se desarrollan por detrás de la lámina basilar y de la pirámide pétrea, por encima y por delante de la escama occipital.

Estudiaremos sucesivamente las relaciones de estos órganos por arriba, por delante, a los lados y por detrás. La región del agujero occipital ha sido objeto de estudio en otro párrafo (véase *Relaciones del bulbo*, pág. 726).

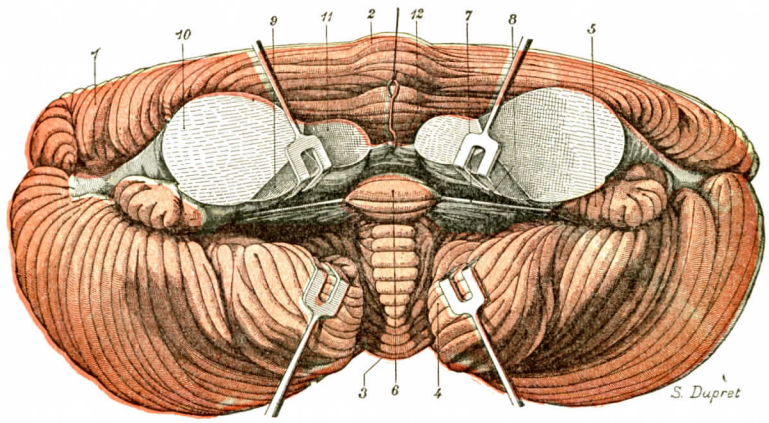

Fig. 656

La escotadura anterior del cerebelo vista de frente, con los tres pedúnculos que parten de ella.

1, cerebelo. — 2, vermis superior. — 3, vermis inferior (eminencia crucial de Malacarne). — 4, amígdala reclinada hacia abajo. — 5, flóculus. — 6, úvula. — 7, válvula de Tarín (que va de la úvula al flóculus), vista por su borde anterior. — 8, cuarto ventrículo (el fondo de saco en forma de nido de paloma que envía por encima las válvulas de Tarín). — 9, sección del pedúnculo cerebeloso inferior. — 10, sección del pedúnculo cerebeloso medio. — 11, sección del pedúnculo cerebeloso superior. — 12, válvula de Vieussens.

a) *Relaciones superiores.* — Por delante y en la línea media, la protuberancia corresponde al orificio superior de la tienda del cerebelo, limitado por la pequeña circunferencia de Vicq d'Azyr (véase *Meninges*). Por detrás, el vermis superior está en contacto del seno recto, del que recordamos la dirección grandemente oblicua hacia abajo y atrás. Por este motivo esta cara del cerebelo es pósterosuperior, y los lóbulos occipitales del cerebro caen detrás de ella.

A los lados, por el contrario, el plano de la tienda del cerebelo se aproxima a la horizontal, levantado únicamente por la convexidad de los hemisferios cerebelosos. Algunas venas cerebelodurales unen la substancia nerviosa a la duramadre.

b) *Relaciones anteriores.* — La cara anterior de la protuberancia descansa en la lámina basilar del occipital. Está separada de ella por los espacios subaracnoideos *(cisterna póntica)*, por donde camina el tronco basilar, nacido de la fusión de las dos arterias vertebrales.

Lateralmente, la unión entre la cara ánterolateral de los hemisferios cerebelosos y la cara lateral del puente de Varolio dibuja un ángulo diedro abierto hacia delante y afuera: el *ángulo pontocerebeloso*, el cual limita con la pared ósea un pequeño compartimiento, la *región pontocerebelosa*.

El esqueleto, tapizado por la duramadre, corresponde a la cara posterior del peñasco, que tiene por centro el conducto auditivo interno y termina por abajo en el agujero rasgado posterior. En el espesor de la duramadre, oblicuo hacia abajo y afuera, corre el seno petroso inferior.

La substancia nerviosa está separada de esta pared por un espacio donde se estanca el líquido céfalorraquídeo, tabicado en las mallas de la meninge blanda; es la *cisterna pontocerebelosa*, que baña los órganos que atraviesan el espacio. Estos órganos comprenden:

1.° Nervios craneales que abandonan el eje nervioso para llegar a los orificios que les permiten salir del cráneo. Agrupados en su origen, divergen y constituyen tres paquetes:

α) *Superior:* trigémino (raíz sensitiva y raíz motora), motor ocular externo.

β) *Medio:* nervio auditivo, facial e intermediario de Wrisberg.

γ) *Inferior:* orientado hacia el agujero rasgado posterior, comprendiendo el glosofaríngeo, el espinal y el neumogástrico.

2.° Vasos: las arterias cerebelosas superior y media, íntimamente adosadas al neuroeje. Las venas cerebelopetrosas, que unen el cerebelo a los *senos petrosos* inferior y superior (venas de Dandy), y cuyo trayecto atraviesa oblicuamente el espacio pontocerebeloso, paralelamente a los troncos nerviosos.

c) *Relaciones laterales.* — La forma circular de los hemisferios cerebelosos no permite individuar una cara lateral. Esta se extendería por toda la circunferencia del occipital y desbordaría por delante sobre la cara endocraneal del peñasco. Aquí describiremos únicamente este último segmento, en el que las relaciones petrosas del cerebelo tienen un interés práctico considerable.

Por detrás y por fuera del ángulo pontocerebeloso, el hemisferio contacta con el peñasco. Se apoya en una región triangular, cuyos límites traza la duramadre gracias a los senos venosos a los que da paso: seno lateral, senos petrosos superior e inferior (triángulo petroso de Eagleton). El seno lateral se interpone entre las meninges blandas cerebelosas y el peñasco. El espesor y la densidad del hueso que las separa de la substancia nerviosa es variable según los individuos y según las condiciones patológicas: la infección puede reblandecer y destruir la barrera que se levanta entre las cavidades dependientes del oído medio, por una parte, y el seno lateral y, más lejos, el cerebelo, por otra parte.

Por delante del seno lateral, la pared ósea oculta los meandros del vestíbulo del oído interno, reunidos al interior del cráneo por el acueducto del vestíbulo.

Así se establecen conexiones anatómicas íntimas entre el cerebelo y las cavidades del oído.

d) *Relaciones occipitales.* — Bajo este título entendemos estudiar las relaciones que el cerebelo contrae con el hueso occipital por fuera de la línea media, a los lados y por detrás del agujero occipital. Aquí se dibuja el fondo de la fosa occipital, cuyas paredes posterior y lateral se elevan en pendiente suave hasta llegar a ser verticales. Estas paredes son de una delgadez notable, y las eminencias de que están erizadas por fuera sirven de puntos de referencia extremadamente preciosos: protuberancia occipital externa, líneas curvas occipitales superior e inferior, reborde duro y saliente del agujero del occipital por detrás. Entre estos engrosamientos se insertan las masas musculares de la nuca: el cerebelo se oculta de este modo bajo una doble cubierta: muscular, gruesa; luego ósea, mucho más frágil.

La duramadre cerebelosa, débilmente adherente al esqueleto, es recorrida por importantes senos venosos que encuadran cada hemisferio cerebeloso; tres conductos salen o llegan a la prensa de Herófilo, confluente situado frente a la protuberancia ocipital interna: los dos senos laterales y el seno occipital posterior. Los dos senos laterales no siempre son iguales y el derecho adquiere en general un diámetro mayor que el del lado izquierdo (véase *Senos venosos de la duramadre).* Su tra-

yecto rodea la fosa occipital, recibiendo en el curso del mismo pequeños afluentes procedentes del cerebelo.

En la línea media, entre la protuberancia occipital interna y el agujero occipital, los dos hemisferios cerebelosos están separados por la pequeña hoz del cerebelo, barrera incompleta, que permite en este punto el desarrollo de la cisterna magna (véase *Región del agujero occipital*).

En este segmento de la fosa cerebelosa, los hemisferios están en contacto por todas partes con la duramadre por intermedio de las meninges blandas.

No existe ningún espacio muerto susceptible de dar paso a los nervios o vasos. Sin embargo, por delante y por abajo, el espinal, al salir del agujero occipital, llega al agujero rasgado posterior, en donde encuentra la terminación del seno lateral que ha dibujado en el suelo de la fosa su trayecto sigmoideo.

§ 4. — Surcos y lóbulos del cerebelo

Hemos visto ya que el cerebelo comprende tres lóbulos: un *lóbulo medio*, constituído por el vermis, y dos *lóbulos laterales* o *hemisferios*. La superficie externa de estos lóbulos no es lisa ni uniforme, sino que, por el contrario, ofrece una multitud de *surcos*, generalmente curvilíneos y bastante regularmente concéntricos, que dan por resultado una descomposición de los lóbulos en segmentos más pequeños. Estos surcos son muy desiguales en profundidad, y por esta razón pueden dividirse en dos órdenes diferentes.

1.° Surcos de primer orden, segmentación lobular. — Los *surcos de primer orden*, que son los más profundos, descienden hasta la masa blanca central, de la que los separa, no obstante, el espesor de la capa gris cortical. Los segmentos que circunscriben se denominan *lobulillos*. Estudiaremos en primer lugar los surcos.

A. Surcos. — Examinados en la superficie de los hemisferios (figuras 649 y 650), los surcos de primer orden, en número de doce a quince, describen, en su mayoría, curvas regulares, con la concavidad dirigida hacia delante y adentro.

El más importante de todos es el *gran surco circunferencial* de Vicq-d'Azyr (figura 649, 6), que ocupa la mitad posterior de la circunferencia del cerebelo y, por consiguiente, parece dividir el órgano en dos partes, una superior y otra inferior. Este surco termina, por delante, en la cara externa del pedúnculo cerebeloso medio, inmediatamente detrás del flóculo.

También se describe algunas veces con el nombre de *gran surco superior* otro surco de primer orden, concéntrico al precedente, situado en la parte más posterior de la cara superior del cerebelo. Partiendo del borde lateral del cerebelo, algo por delante del ángulo, se dirige oblicuamente adentro y atrás para terminarse en el vermis superior a nivel de la escotadura posterior. Como nos lo demuestra la figura 658, el gran surco superior separa uno de otro el *lobulillo cuadrilátero* (c), situado delante, del *lobulillo sublunar superior* (*d*), que está detrás.

Veamos ahora los lobulillos:

B. Lobulillos. — Los lobulillos cerebelosos, limitados por los surcos de primer orden, son muy numerosos. De ordinario se describen únicamente cuatro, dos a cada lado, y son los *lobulillos del neumogástrico* y los *lobulillos del bulbo raquídeo*.

a) *Lobulillos del neumogástrico*. — Los lobulillos del neumogástrico o flóculos (fig. 651, 8) se extienden sobre el borde inferior del pedúnculo cerebeloso medio, por detrás de los nervios facial y auditivo, por delante y por encima del neumogástrico, cuya proximidad les ha dado el nombre.

Cada uno de estos lobulillos tiene la forma de una especie de copo prominente *(flocculus)*, algo alargado en sentido transversal, más voluminoso por dentro que por fuera y perfectamente aislado en sus contornos; miden, por término medio, 18 milímetros de longitud por 8 milímetros de anchura. Están unidos a la masa cerebelosa por un pedículo más o menos delgado *(pedículo del flóculo)*. Recuérdese que a la substancia blanca de este pedículo va a parar la extremidad externa de la válvula de Tarín.

b) *Lobulillos del bulbo raquídeo.* — Los lobulillos del bulbo raquídeo, o simplemente los *lobulillos raquídeos* (fig. 657, 3), se denominan así por estar

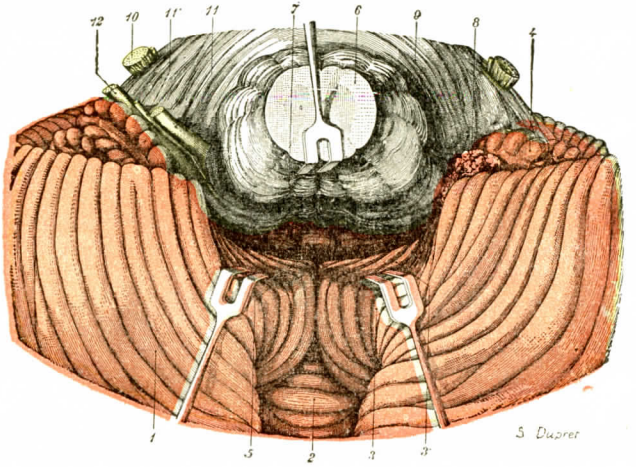

FIG. 657

Los lobulillos del neumogástrico y las amígdalas vistos en situación, en sus relaciones con el bulbo.

1, cara inferior del cerebelo. — 2, vermis inferior. — 3, amígdalas o tonsilas, con 3', impresión del bulbo — 4, lóbulo del neumogástrico o flócculus. — 5, úvula. — 6, bulbo raquídeo, muy separado del cerebelo. — 7, suelo del cuarto ventrículo. — 8, cuerno de la abundancia. — 9, protuberancia anular. — 10, trigémino. — 11, facial, con 11', intermediario. — 12, acústico.

situados detrás y a los lados del bulbo. A causa de las relaciones que tienen con las válvulas de Tarín y la úvula (que, como es sabido, han sido comparadas con el velo del paladar), se designan también con el nombre de *amígdalas* o *tonsilas*. Tienen la forma de una pequeña masa ovoidea, cuyo eje mayor se dirige oblicuamente de delante atrás y de fuera a dentro. Se extiende desde el flóculo hasta la pirámide de Malacarne. Las dimensiones del lóbulo raquídeo varían mucho según los sujetos y, en el mismo sujeto, de un lado a otro. Su longitud mide, por término medio, de 25 a 30 milímetros. Su anchura es de 15 a 18 milímetros.

Considerado desde el punto de vista puramente descriptivo, el lobulillo raquídeo ofrece: 1.°, *cuatro caras*, que se distinguen en externa, interna, inferior y superior; 2.°, *dos extremos*, uno anterior y otro posterior. La *cara externa*, regularmente redondeada y convexa, está perfectamente limitada por un surco profundo que separa la amígdala del lóbulo vecino, el lóbulo digástrico. La *cara interna*, más pequeña, corresponde sucesivamente a la úvula, a la que comprime lateralmente, y al cuerpo restiforme, sobre el cual se amolda: lo que indica que el lobulillo raquídeo, a este nivel, forma una especie de canal que, como el cuerpo restiforme, desciende oblicuamente hacia abajo y adentro. Este canal, que corresponde a la parte pósterolateral del bulbo, se ve perfectamente (fig. 657) cuando se separa

este órgano del cerebelo. La *cara superior* se halla en relación, a la vez, con la úvula, la válvula de Tarín y con el centro medular del cerebelo. Una gruesa lámina de substancia blanca, que se designa a veces con el nombre de *pedúnculo de la amígdala*, une la amígdala a este centro medular. Dicho de otro modo, la masa blanca central de la amígdala se continúa directamente con la masa blanca del hemisferio cerebeloso. La *cara inferior*, completamente libre, es convexa en el sentido ánteroposterior; cóncava, al contrario, en sentido transversal. Descansa sobre la porción de la fosa occipital inferior que se halla situada fuera del agujero occipital. Su parte más interna forma a los fascículos posteriores del bulbo una especie de collar, más o menos saliente, que penetra por el agujero occipital y forma más o menos prominencia en la porción más superior del conducto raquídeo. El *extremo posterior*, o más bien *pósterointerno*, relativamente voluminoso, ocupa el surco medio del cerebelo. Corresponde al vermis inferior y, particularmente, a la pirámide de Malacarne. El *extremo anterior*, o más bien *ánteroexterno*, más pequeño que el precedente, configurado a veces en una especie de punta, confina con la parte posterior del flóculo. Un surco transversal, que va del gran surco circunferencial o marginal al agujero de Luschka, separa claramente los dos lóbulos. Este surco, que podría denominarse el *surco posterior del flóculo*, se halla ocupado, en su parte interna, por una pequeña masa célulovascular, dependencia de la piamadre, que no es otra que el *cuerno de la abundancia*. La encontraremos más adelante al tratar del cuarto ventrículo.

El lobulillo raquídeo está surcado, en su cara inferointerna, por siete u ocho surcos concéntricos, cuya dirección general es oblicua de atrás a delante y de dentro a fuera. Estos surcos descomponen el lobulillo raquídeo en un número igual de *láminas*. Hemos visto con frecuencia las láminas más internas diferenciarse en una especie de lobulillo independiente.

2.° Surcos de segundo orden, segmentación en láminas y laminillas.— Menos profundos que los precedentes, los surcos de segundo orden descienden únicamente hasta la lámina de substancia blanca que forma la parte central del lóbulo y descomponen a estos últimos en segmentos más pequeños, que constituyen las *láminas* y *laminillas:*

α) Las *láminas*, aplanadas en sentido perpendicular a los surcos que las limitan, están aplicadas entre sí como las hojas de un libro. Entre ellas se insinúa una tenue prolongación de la piamadre, que desciende hasta el fondo del surco de separación. Cada lámina nos presenta, naturalmente, un borde superficial y un borde profundo: el *borde superficial* o *borde libre* de las láminas corresponde naturalmente a la superficie exterior del cerebelo; el *borde profundo* o *borde adherente* se confunde con la substancia blanca del lóbulo.

β) Las *laminillas*, que no son más que *láminas pequeñas*, no aparecen generalmente en la superficie externa del cerebelo. La generalidad de ellas ocupan la parte profunda de los surcos de primero o de segundo orden, que es preciso entreabrir para formarse una idea exacta de la manera como están dispuestas: entonces se observa que, ofreciendo muy variables dimensiones y trayectos, ocupan la superficie lateral de las láminas y se extienden de una lámina a otra vecina, pudiendo llegar a enlazar dos lóbulos contiguos.

§ 5. — Topografía y localizaciones cerebelosas

1.° Topografía anatómica. — Hemos visto ya que la superficie exterior del cerebelo presentaba de doce a quince surcos de primer orden, sirviendo todos de límite a lobulillos. Esto es, que a los dos lobulillos antes descritos (la amígdala y el flóculo) se añaden muchos otros, menos perfectamente diferenciados quizá, pero

tan voluminosos, y aun algunos más voluminosos. En realidad, los antiguos anatomistas han descrito en el cerebelo, tanto para el vermis como para los lóbulos laterales, *veintiséis lobulillos*, de los cuales *doce* pertenecen a la cara superior y *catorce* a la cara inferior.

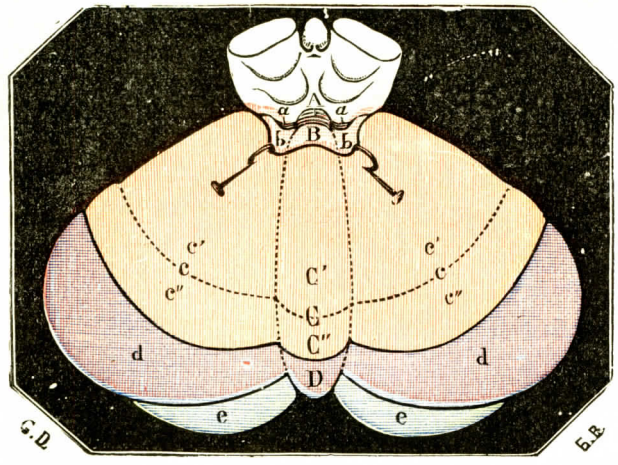

FIG. 658

Topografía cerebelosa: lobulillos de la cara superior.

1.° *Lobulillos impares y medios.* — A, língula. — B, lobulillo central. — C, eminencia del vermis que se descompone en C', el culmen, y C'', el declive. — D, mamelón terminal. — E, tubérculo posterior. — F, pirámide. — G, úvula. — H, nódulo.

2.° *Lobulillos pares y laterales.* — *a*, frenillo de la língula. — *b*, alas del lobulillo central. — *c*, lobulillo cuadrilátero. — *d*, lobulillo semilunar superior. — *e*, lobulillo semilunar inferior. — *f*, lobulillo delgado y lobulillo digástrico o cuneiforme. — *g*, amigdala. — *h*, lóbulo del neumogástrico. (Véase también fig. 659.)

A. LOBULILLOS DE LA CARA SUPERIOR. — Son doce (figura 658) y se dividen en dos grupos: unos ocupan el vermis, éstos son los *lobulillos medios;* los otros corresponden a los hemisferios, y son los *lobulillos laterales.*

a. *Lobulillos medios.*—El vermis superior ofrece cuatro lobulillos, que son, partiendo de delante atrás: 1.°, la *língula*, formada por cuatro o cinco láminas transversales, que se extienden entre los dos pedúnculos cerebelosos superiores, constituyendo la capa superficial o capa gris de la válvula de Vieussens; 2.°, el *lobulillo central*, pequeña eminencia igualmente transversal, situada inmediatamente por detrás de la língula, a la que cubre; 3.°, la *eminencia del vermis superior (monticulus)*, que comprende la mayor parte del vermis, que en su parte anterior toma el nombre de *culmen* (cúspide, la parte más elevada) y en su parte posterior el de *declive* (pendiente); 4.°, el *mamelón terminal*, que representa la última porción del vermis.

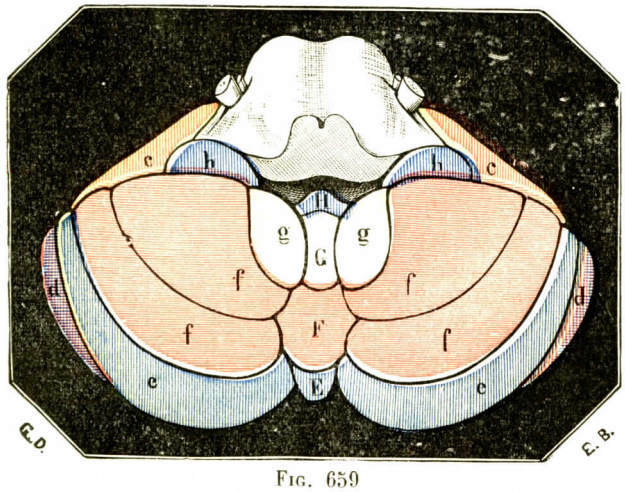

FIG. 659

Topografía cerebelosa: lobulillos de la cara inferior.

(Para las indicaciones, véase la nota explicativa de la figura precedente.)

b. *Lobulillos laterales.* — En los lobulillos laterales o hemisferios encontramos sucesivamente, siempre procediendo de delante atrás: 1.°, el *frenillo de la língula*, que continúa lateralmente la língula y se apoya en los pedúnculos cerebelosos superiores; 2.°, las *alas del lobulillo central*, que son una continuación lateral del lóbulo del mismo nombre; 3.°, el *lobulillo cuadrilátero*, el más considerable de todos los lobulillos de la cara superior, que también es continuación de la eminencia del vermis superior y comprende dos partes; una anterior *(c')*, *lobulus lunatus anterior*, correspondiente al culmen; otra posterior *(c'')*, *lobulus lunatus posterior*, correspondiente al declive, y 4.°, el *lobulillo*

semilunar superior, el más posterior de todos, que en su concavidad abarca el borde posterior convexo del lóbulo precedente.

B. Lobulillos de la cara inferior. — Los lobulillos de la cara inferior (fig. 659), en número de catorce, se dividen, como los de la cara superior, en *medios* y *laterales:*

a. *Lobulillos medios.* — De igual modo que el vermis superior, el vermis inferior se descompone en cuatro lobulillos, a saber: 1.°, el *nódulo*, que no es más que la extremidad anterior del vermis; 2.°, la *úvula* o *campanilla*, que le sigue por detrás; 3.°, la *pirámide*, que comprende toda la parte central y voluminosa del vermis inferior; 4.°, el *tubérculo posterior*, que forma el extremo posterior del vermis y se reúne, en el fondo de la escotadura posterior, con el mamelón terminal o último lobulillo del vermis superior.

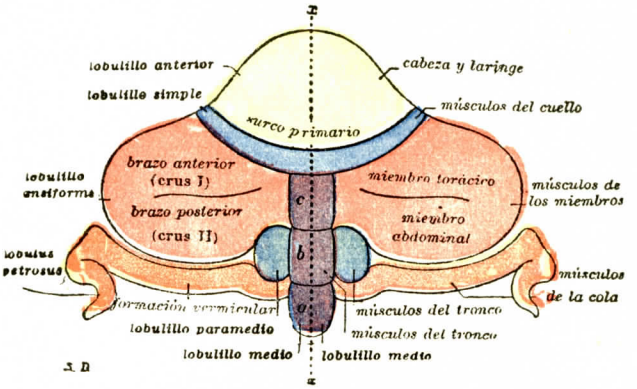

Fig. 660

Esquema de la segmentación periférica del cerebelo de un mamífero (según Bolk).

En el lado izquierdo se han indicado los diferentes segmentos del cerebelo: en el lado derecho, la significación fisiológica de cada uno de estos segmentos.

b. *Lobulillos laterales.* — La cara inferior de los hemisferios presenta, a su vez, diez lobulillos, cinco a cada lado. Partiendo de delante atrás, son: 1.°, el *lobulillo del neumogástrico*, que hemos descrito anteriormente y está unido con el nódulo por la válvula de Tarín; 2.°, la *amígdala* o *tonsila*, ya descrita, que se enlaza con la úvula por una lámina de substancia blanca análoga a la válvula de Tarín; 3.°, el *lobulillo digástrico*, así llamado por presentar dos abultamientos o vientres, y que se continúa hacia dentro con la pirámide del vermis; 4.°, el *lobulillo delgado*, que está situado por detrás del precedente y corresponde asimismo, en su parte interna, a la pirámide del vermis; 5.°, el *lobulillo semilunar inferior*, que envuelve el lóbulo delgado y se extiende por detrás hasta el surco circunferencial de Vicq-d'Azyr. Este último lóbulo está en relación con el tubérculo posterior o último lóbulo del vermis.

Esta descripción no tiene ninguna significación funcional, y por lo tanto ninguna importancia clínica; sólo tiene hoy un interés histórico.

2.° Esquema de Bolk. Localizaciones funcionales. — Bolk (1903), fundándose en investigaciones de morfología comparada y de embriología, ha substituído la descripción antigua por una nueva terminología anatómica en relación con localizaciones fisiológicas.

Ante todo, Bolk rechaza por completo la división clásica del cerebelo en un lóbulo medio y dos lóbulos laterales. Según él, el cerebelo, órgano impar y medio, comprende dos partes: una parte anterior, que es el *lóbulo anterior;* una parte posterior, que constituye el *lóbulo posterior*. El límite de separación entre los dos

lóbulos es un surco profundo, llamado *surco primario*, situado en la cara superior del órgano y que va de uno a otro de sus bordes. Como nos lo demuestra de modo patente la figura 660, este surco primario es curvo, sumamente curvo, de concavidad anterior.

A. Lóbulo anterior. — El *lóbulo anterior* comprende toda la porción de la cara superior del cerebelo que se halla situada por delante del surco primario. Es relativamente pequeño. Impar, medio, simétrico, tiene la forma de elipse de eje transversal mayor. Se compone de cierto número de láminas transversales, que se sobreponen regularmente en sentido sagital, es decir, de delante atrás. Estas últimas están separadas unas de otras por surcos secundarios, que presentan, naturalmente, la misma dirección.

B. Lóbulo posterior. — El *lóbulo posterior*, situado por detrás del surco primario, ocupa a la vez la cara superior (en parte únicamente) y la cara inferior (por completo) del cerebelo. Como se ve, es incomparablemente más extenso que el lóbulo precedente. Es también mucho más complejo, al punto que Bolk le ha dado el nombre de *lóbulo complicado*. El lóbulo posterior se divide en dos partes, una *anterior* y otra *posterior*.

a) *Parte anterior*. — La parte anterior, relativamente pequeña, se halla situada inmediatamente por detrás del surco primario. Extendida de un borde al otro del órgano, reviste la forma de una media luna, cuya concavidad, dirigida hacia delante, abraza el lóbulo anterior antes descrito. Como este último, es impar, medio, simétrico. También como este último, está constituído por cierto número de laminillas de dirección transversal. Su constitución anatómica es muy sencilla: es el *lóbulus simplex (lóbulo sencillo)* de Bolk. El lóbulo sencillo está limitado, por detrás, por un surco sin nombre, que presenta poco más o menos la misma configuración que el surco primario y que, como él, se extiende de un lado a otro del cerebelo.

b) *Parte posterior*. — La parte posterior es más importante. Con Bolk, distinguiremos en ella: 1.°, un *lobulillo medio;* 2.°, dos *lobulillos laterales*, uno derecho y otro izquierdo.

α) El *lobulillo medio*, como indica su nombre, ocupa la línea media. Tiene la forma de un cuerpo cilindroideo, alargado de delante atrás, fusionándose arriba con la masa cerebelosa y terminando abajo por un extremo libre. A los lados está perfectamente limitado por dos surcos, dirigidos como él en sentido sagital: son los *surcos paramedianos* derecho e izquierdo. Dos pequeños surcos transversales dividen el lobulillo medio en tres lobulillos secundarios o sublobulillos, que se designan, siguiendo de abajo arriba, con los nombres de *sublobulillo a*, *sublobulillo b* y *sublobulillo c*. Este último se halla dividido a su vez, en gran número de mamíferos, en dos partes, el sublobulillo c^1 y el sublobulillo c^2.

β) Los *lobulillos laterales* se subdividen a su vez en tres partes, teniendo cada una el valor de un sublobulillo o lobulillo secundario: 1.°, el *lobulillo ansiforme;* 2.°, el *lobulillo paramedio*, y 3.°, el *lobulillo vermicular*. El *lobulillo ansiforme*, el más voluminoso de los tres, está situado por fuera del lóbulo medio, por detrás del lóbulo sencillo. Puede comparársele a un óvalo de eje mayor dirigido de fuera a dentro. Un surco transversal, denominado *surco intercrural* (dentro de poco veremos por qué), lo divide en dos segmentos: un segmento anterior, formando el *crus I* o *brazo anterior;* un segmento posterior, constituyendo el *crus II* o *brazo posterior*. Los dos brazos anterior y posterior se fusionan recíprocamente en el lado externo del surco intercrural, de tal manera que el lóbulo ansiforme, considerado en su conjunto, reviste bastante bien la forma de una **U** echada: ⊂ para el lado izquierdo, ⊃ para el lado derecho. Señalemos, además, que el brazo

anterior del lado derecho y el brazo anterior del lado izquierdo se fusionan recíprocamente en la línea media, inmediatamente por detrás del lóbulo simple. El *lóbulo paramedio* es un pequeño lóbulo, prolongado de delante atrás, situado por fuera del lóbulo medio, entre éste y el brazo posterior del lóbulo ansiforme. El *lóbulo vermicular*, finalmente (que no tiene nada de común con el vermis de la descripción clásica), está situado inmediatamente más allá del lóbulo ansiforme. Es una formación bastante complicada, alargada en sentido transversal. Empieza, por dentro, en el lado externo del lóbulo medio, y desde allí se extiende hasta la parte externa del cerebelo. En algunas especies emite, en su parte externa, una pequeña prolongación que, con el nombre de *lobulus petrosus*, rebasa ligeramente la cara lateral del órgano.

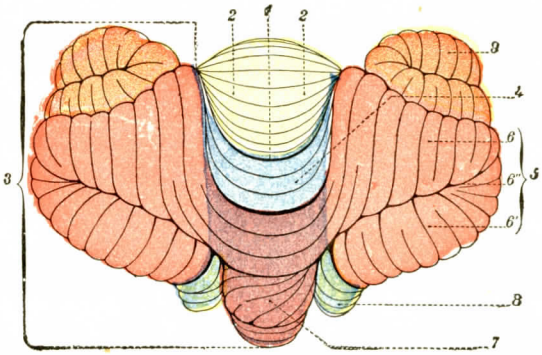

FIG. 661

Aplicación al cerebelo del perro del esquema de Bolk.

Cerebelo visto por su cara posterior, mostrándonos a la vez, pero en pequeño, sus dos caras superior e inferior.

1, surco primario. — 2, lóbulo anterior. — 3, lóbulo posterior. — 4, lóbulo sencillo. — 5, lóbulo ansiforme, con 6, brazo anterior (crus I); 6', brazo posterior (crus II); 6'', surco intercrural. — 7, lóbulo mediano. — 8, lóbulo paramediano. — 9, formación vermicular.

HOMOLOGÍAS DEL ESQUEMA DE BOLK CON EL CEREBELO DEL PERRO Y EL CEREBELO DEL HOMBRE. — Siéndonos ahora conocido el esquema de Bolk, se trata de homologarlo con el cerebelo del perro y del hombre: el *cerebelo del perro*, por ser el más a menudo utilizado para las experiencias de laboratorio, y el *cerebelo del hombre*, en virtud de las aplicaciones anatomopatológicas o clínicas.

a. *Homología con el cerebelo del perro.* — El cerebelo del perro, visto por su cara posterior (fig. 661), aparece en la forma de un órgano de contorno irregularmente cuadrilátero, cuyo diámetro transversal es, aproximadamente, dos veces más extenso que el diámetro vertical.

Encontramos ante todo, en la unión de su cuarto superior con sus tres cuartos inferiores, el *surco primario*, surco profundo, dirigido transversalmente, regularmente curvo, de concavidad anterior.

Por delante de él se observa el *lóbulo anterior*.

Por detrás observamos sucesivamente: 1.°, en la línea media, el *lobulus simplex* primero, y, por detrás de él, el *lobulillo medio;* 2.°, a los lados, el *lobulillo ansiforme* (con sus dos brazos anterior y posterior, que separa el surco intercrural), el *lobulillo paramedio* (situado inmediatamente por detrás del lóbulo ansiforme) y el *lóbulo vermicular* (dispuesto en forma de una **U** echada, ⊃) por encima y delante del lóbulo ansiforme. También observamos aquí que, en la línea media, el brazo anterior del lóbulo ansiforme se continúa directamente con el brazo similar del lado opuesto.

Como se ve, las homologías son muy manifiestas.

b) *Homologías con el cerebelo del hombre.* — Si examinamos ahora comparativamente el esquema de BOLK y el cerebelo del hombre, podemos establecer las homologías del modo siguiente (fig. 662):

En primer lugar, el surco primario está representado por el surco transversal, curvo de concavidad anterior, que divide el lóbulo cuadrilátero de la antigua nomenclatura (véase fig. 658) en una parte anterior, el *lobulus lunatus anterior*, y una parte posterior, el *lobulus lunatus posterior*. Todo lo que se encuentra por delante de este surco corresponde al *lóbulo anterior* de BOLK, mientras que todo lo que se encuentra por detrás es representante del *lóbulo posterior*.

El *lóbulo anterior*, como vemos, comprende de la antigua nomenclatura: 1.°, en la línea media, la *língula*, el *lobulillo central* y el *culmen;* 2.°, en los lados, el *frenillo de la língula*, el *ala del lobulillo central* y el *lobulus lunatus anterior*.

En el *lóbulo posterior*, un surco situado algo por detrás del surco primario, transversal y curvo como él, el *surco superior* de VICQ-D'AZYR, limita un primer lóbulo, que no es más que el *lobulus lunatus posterior:* es el homólogo del *lobulus simplex* de BOLK.

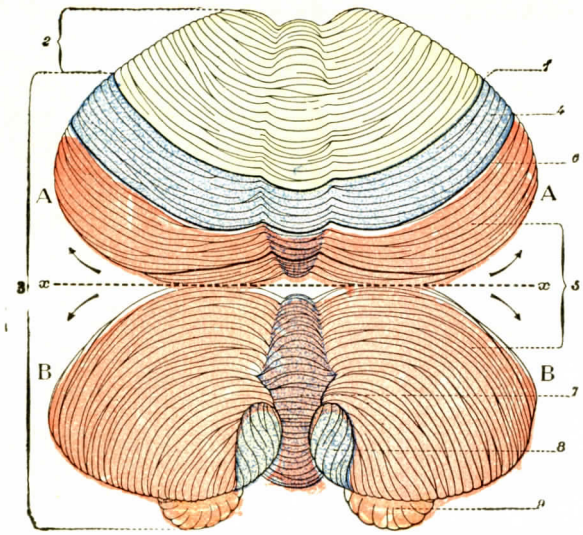

FIG. 662

Aplicación al cerebelo del hombre del esquema de Bolk.

El cerebelo ha sido dividido, por un corte horizontal, en dos mitades, una superior y otra inferior. Después estas dos mitades, girando alrededor del eje *xx*, pero en sentido inverso, se han separado una de otra, de manera que su superficie exterior ocupa el mismo plano. De esta manera tenemos a la vista: en AA, la cara superior del órgano; en BB, la cara inferior.

1, surco primario. — 2, lóbulo anterior. — 3, lóbulo posterior. — 4, lóbulo sencillo. — 5, lóbulo ansiforme separado del lóbulo sencillo por 6, surco superior de Vicq-d'Azyr. — 7, vermis inferior o lóbulo medio. — 8, amígdala o lóbulo paramediano. — 9, flóculo.

Por detrás del *lobulus simplex* encontramos, en la línea media, la parte posterior del vermis superior *(mamelón terminal)* y el vermis inferior (con sus cuatro segmentos, el *túber*, la *pirámide*, la *úvula* y el *nódulus*); todo este conjunto perteneciente a la formación vermiana representa homológicamente el *lóbulo medio* de BOLK.

A los lados, el *lóbulo ansiforme* tiene por homólogos: **1.°**, su *brazo anterior (crus I)*, los tres lobulillos, *semilunar superior*, *semilunar inferior* y *lobulillo delgado* de la antigua nomenclatura; **2.°**, su brazo *posterior (crus II)*, el *lobulillo digástrico* o *cuneiforme*. Por este hecho el *surco intercrural* se halla representado por el surco curvo que separa el lóbulo delgado del lóbulo digástrico. Siempre en los lados, el *lóbulo paramedio* de Bolk corresponde, en el cerebelo del hombre, a la *amígdala* o *tonsila*. El *lobulillo vermicular*, a su vez, tiene por representante un lobulillo que es muy reducido: es el *lobulillo del neumogástrico* o *flóculo*, con su pedúnculo y la válvula de Tarín. El *lobulillo petroso* no está representado en el hombre.

Esta correspondencia puede esquematizarse en el cuadro siguiente:

	Terminología de Bolk	*Terminología clásica*
1.°	Lóbulo anterior (impar).	Lobulillo central. Língula y sus frenillos. Lóbulo cuadrilátero anterior.
2.°	Lobulillo simplex (impar)	Vermis declive. Lóbulo cuadrilátero posterior.
3.°	Lobulillo ansiforme. . . *a)* Brazo anterior *(crus primum)*	*a)* Lóbulo semilunar superior; cara superior. Lobulillo delgado; cara inferior.
	b) Brazo posterior *(crus secundum)* . . .	*b)* Lobulillo semilunar inferior; cara superior. Lobulillo digástrico; cara inferior.
4.°	Lóbulo mediano (impar).	Pirámide; tubérculo posterior.
5.°	Lóbulo paramediano	Amígdala.
6.°	Lóbulo vermicular.	Flocculus.
7.°	*Lobulus petrosus*	No representado en el hombre.

3.° Localizaciones funcionales en la corteza cerebelosa. — Los fisiólogos están de acuerdo en reconocer en el cerebelo el órgano de la coordinación motora.

Ahora bien, es racional admitir *a priori* que el cerebelo, como el cerebro, no es funcionalmente homogéneo, sino que, al contrario, comprende centros distintos, en relación cada uno con grupos musculares determinados. Las investigaciones ya antiguas de FERRIER, las más recientes de VAN RYNBERCK (1903), de PAGANO (1904), de LUNA (1909), son completamente favorables a esta manera de ver.

Podríamos, pues, al lado de la *topografía anatómica* que hemos establecido anteriormente, establecer asimismo una *topografía funcional*, es decir, indicar para cada uno de los segmentos cerebelosos el papel que le corresponde en la mecánica animal. Esto es lo que ha hecho BOLK.

En este *ensayo* de localización cerebelosa, BOLK establece primero, en principio, que las *formaciones medias* tienen bajo su dependencia grupos musculares que van a los órganos medios y que, por este hecho, funcionan sinérgicamente a derecha e izquierda. En cambio, las *formaciones laterales* se hallan en relación con los grupos musculares laterales; los de los miembros, por ejemplo, que de ordinario se contraen aisladamente, o sea, sin que dependan de los músculos similares del lado opuesto.

Pasando en seguida de estos principios generales a las localizaciones propiamente dichas, BOLK formula las conclusiones siguientes:

1.ª En el *lóbulo anterior* se halla el centro de coordinación de todos los músculos de la cabeza (músculos de la mímica, músculos del ojo, músculos masticadores, músculos de la lengua), a los que convendría añadir los músculos de la laringe.

2.ª En el *lóbulo simple*, el centro de coordinación de los músculos del cuello.

3.ª En el *brazo anterior* y en el *brazo posterior del lóbulo ansiforme*, el centro de coordinación de los movimientos del miembro superior y del miembro inferior. Hay que notar que, en ciertas condiciones, los miembros derecho e izquierdo funcionan sinérgicamente. Les hace falta, pues, además del *centro lateral* que hemos indicado, un *centro medio* en relación con la función bilateral o sinérgica. Este centro, según BOLK, se hallaría situado en la porción superior del lóbulo medio *(sublóbulo c)*, en el punto precisamente en que entran en contacto recíproco los brazos anterior y posterior de los dos lóbulos ansiformes derecho e izquierdo.

4.ª En el *lóbulo paramediano* o *tonsila* y en la *parte media del lóbulo medio (sublóbulo b)* se halla el centro de coordinación de los movimientos del tronco.

5.ª En la *formación vermicular*, finalmente, representada en el hombre por el *flóculo*, se halla el centro de coordinación de los movimientos de la cola; de esta manera se explicaría el desarrollo tan distinto de esta formación en los animales y en el hombre.

La experimentación, en manos de RYNBERCK, ha confirmado las conclusiones de BOLK por lo que se refiere al valor funcional del *lóbulo simple* y del *brazo anterior del lóbulo ansiforme*, que son manifiestamente, a lo menos en el perro, el *primero* el centro coordinador de los movimientos del cuello y el *segundo* el centro coordinador de los movimientos del miembro torácico.

Con las investigaciones de BOLK, el problema de las localizaciones cerebrales está netamente planteado.

4.º Esquema de Edinger. — Este autor, fundándose en la embriología, es decir, en la fecha de mielinización, y en la anatomía comparada, distingue dos partes en el cerebelo: 1.º, un *paleocerebellum* común a todos los vertebrados, representado principalmente por el vermis y accesoriamente por el flócculus y por una parte del lóbulo anterior (fig. 663). Este paleocerebelo existe desde el nacimiento en todos los animales, aun en aquellos que carecen de fibras pónticas, y aparece antes que estas fibras en los animales que las poseen. Funcionalmente estaría en relación con la locomoción; 2.º, un *neocerebelo*, de aparición filogénica más tardía. Sólo pertenece, en efecto, a los mamíferos y se desarrolla algunas veces después del nacimiento, aun después de la aparición de la locomoción. Este cerebelo de adquisición reciente está representado por los hemisferios cerebelosos. Su desarrollo se

relaciona con los hemisferios cerebrales, con la vía piramidal y con los núcleos del puente. Falta en los animales que no poseen estas formaciones.

EDINGER considera el *paleocerebelo* como el *cerebelo estático* destinado a asegurar el equilibrio, mientras que el *neocerebelo* sería el *cerebelo cinético* destinado a asegurar la coordinación de los movimientos

§ 6. — CONFIGURACIÓN INTERIOR

Si practicamos en el cerebelo un corte cualquiera, observaremos que este órgano, lo mismo que las demás partes del eje nervioso central, presenta dos clases

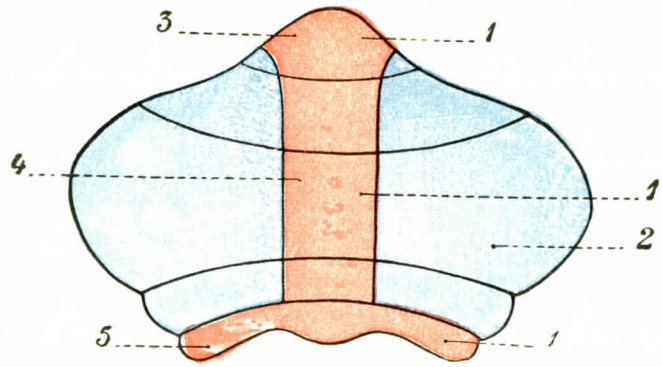

FIG. 663

Esquema del cerebelo (según EDINGER).

1, paleocerebelo (en *rojo*). — 2, neocerebelo (en *azul*). — 3, lóbulo anterior. — 4, lóbulo mediano. 5, lóbulo posterior.

de substancia: la *substancia gris* y la *substancia blanca*, que describiremos separadamente.

1.° Substancia gris. — La substancia gris del cerebelo se divide en *substancia gris periférica* y *substancia gris central.*

A. SUBSTANCIA GRIS PERIFÉRICA. — La substancia gris periférica o cortical *(cortex cerebelli)* se extiende por completo alrededor del cerebelo en forma de una lámina sumamente delgada, que cubre regularmente todas las eminencias y desciende, sin sufrir interrupción alguna, hacia el fondo de todos los surcos. Proporciona, por consiguiente, una cubierta casi continua al cerebelo, pues solamente queda interrumpida en la parte anterior del órgano para dar paso a los pedúnculos.

B. SUBSTANCIA GRIS CENTRAL. — La substancia gris central está representada por cierto número de formaciones agrupadas en el centro del cerebelo, que designaremos con los nombres de *núcleos dentados*, *núcleos dentados accesorios* y *núcleos del techo*. Por lo demás, estos diversos núcleos son pares y están simétricamente dispuestos a derecha e izquierda de la línea media.

a) *Núcleos dentados.* — Los núcleos dentados, en número de dos, uno derecho y el otro izquierdo, están situados en la parte interna de los hemisferios, a siete u

ocho milímetros por fuera de la línea media (fig. 664, 1). Se les denomina también *cuerpos dentados, cuerpos romboides, olivas cerebelosas, cuerpos ciliares del cerebelo.* Ambos están constituídos por una lámina irregularmente plegada, cuya disposición recuerda muchísimo la de la oliva bulbar. Esta lámina, extremadamente delgada, se manifiesta en los cortes (figs. 664 y 665, 1) bajo el aspecto de una simple línea, muy sinuosa, en forma de zigzag, de color gris amarillento, conteniendo en su interior una masa homogénea de substancia blanca.

Oblicuamente alargados de atrás a delante y de fuera a dentro, más anchos en su extremidad posterior que en su extremidad anterior, los núcleos dentados del

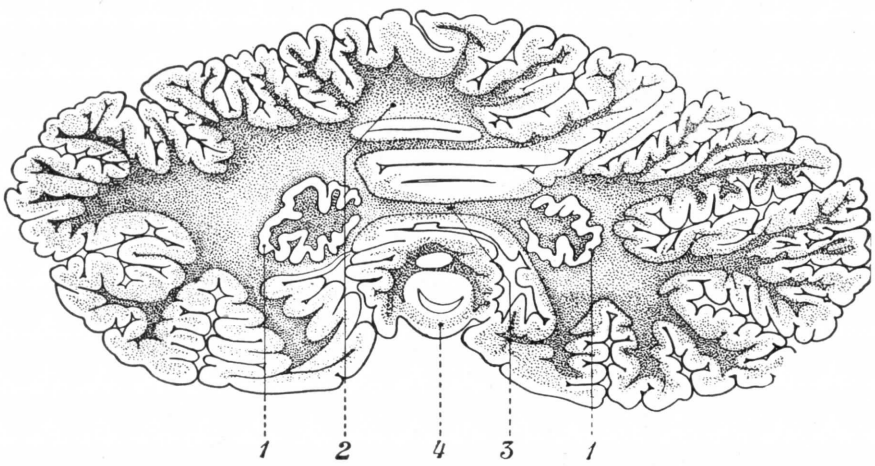

FIG. 664

Corte frontal del cerebelo que pasa por los núcleos dentados.

1, 1, núcleos dentados. — 2, rama vertical del árbol de la vida. — 3, rama horizontal del árbol de la vida. 4, vermis inferior.

cerebelo ofrecen en conjunto la forma de un gorro o de una *bolsa* (HUGUENIN), cuyo fondo se dirige hacia la corteza y cuya abertura, que se conoce con el nombre de *hilio*, mira hacia delante y adentro de la línea media.

El desarrollo de los cuerpos dentados está en relación con el de los hemisferios cerebelosos. En el hombre, en el que alcanzan sus mayores dimensiones, tienen por término medio de 25 a 30 milímetros de longitud por 10 a 20 milímetros de anchura y 8 a 10 milímetros de altura.

b) *Núcleos dentados accesorios.* — Los núcleos dentados accesorios ocupan la parte interna del núcleo dentado principal. Son en número de dos y se distinguen, por su situación, en externo e interno.

α) El *núcleo dentado accesorio externo* (fig. 666), que se designa indistintamente con los nombres de *tapón, émbolo, núcleo emboliforme*, está situado inmediatamente por dentro del núcleo dentado. En los cortes horizontales del cerebelo se presenta en forma de una pequeña columna de substancia gris, que se dirige de delante atrás paralelamente a la línea media. Su extremidad anterior, la más voluminosa, es abultada y redondeada; su extremidad posterior se adelgaza en forma de punta más o menos aguda. El émbolo mide, por término medio, 16 milímetros de longitud, 4 milímetros de ancho y 3 milímetros de grueso.

β) El *núcleo dentado accesorio interno* (fig. 666, 6), denominado *núcleo esférico (nucleus globosus)*, ocupa la parte interna del núcleo precedente y ofrece tam-

bién una dirección ánteroposterior. Representa asimismo una columna gris, que va adelgazándose de un extremo al otro; pero, así como el émbolo tiene su extremo grueso dirigido hacia delante, el núcleo globuloso lo tiene dirigido hacia atrás. Además, este núcleo es muy irregular en su periferia y rara vez está interesado en toda su longitud en un corte que se practique. Por esta razón se presenta las más de las veces, como en la figura 666, en forma de dos o tres núcleos completamente aislados unos de otros. Este aislamiento es sólo aparente y su recíproca continuidad está siempre establecida, o bien por encima, o bien por debajo del corte que se examina. Considerado desde el punto de vista de sus dimensiones, el núcleo esfé-

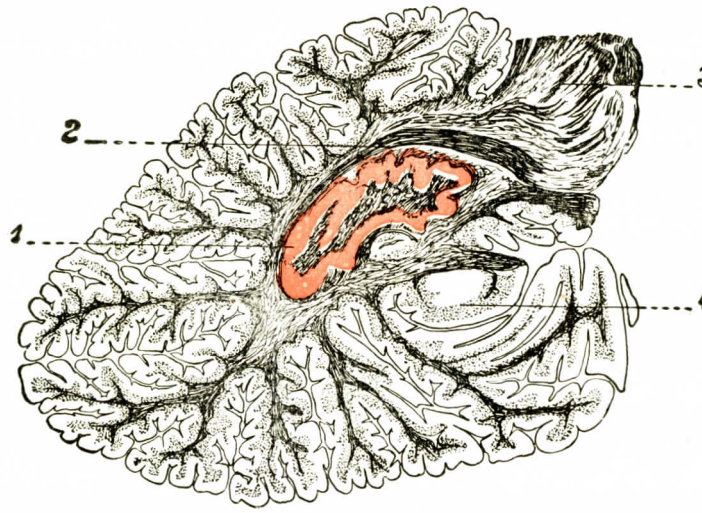

FIG. 665

Corte sagital de un hemisferio cerebeloso que muestra el árbol de la vida de los hemisferios (según DÉJERINE).

1, núcleo dentado. — 2, fibras semicirculares externas. — 3, pedúnculo cerebeloso medio. — 4, flóculo.

rico mide, por término medio, 13 milímetros de longitud, 4 milímetros de anchura y 6 milímetros de grueso.

c) *Núcleos del techo.* — STILLING ha descrito con el nombre de núcleos del techo *(nuclei fastigii)* dos masas grises, una derecha y otra izquierda, situadas por dentro de los núcleos dentados accesorios, a ambos lados de la línea media. No pertenecen a los hemisferios cerebelosos, como los núcleos precedentes, sino al lóbulo medio o vermis.

Cada núcleo del techo aparece en forma de una masa irregularmente ovalada, cuyo eje mayor, situado en sentido ánteroposterior, mide de 6 a 7 milímetros, y en sentido vertical, de 4 a 5 milímetros. Por delante terminan resueltamente por un extremo redondeado. Por detrás se resuelve en una serie de puntos irregulares, que desaparecen paulatinamente en el centro medular. Los dos núcleos del techo, como se ve claramente en la figura 666, están muy cercanos el uno del otro; en efecto, sólo están separados por una lámina, siempre muy tenue, de substancia blanca. Esta lámina, además, es bien visible únicamente en su parte anterior. En efecto, en su extremo posterior los dos núcleos llegan a ponerse en contacto en la línea media y se encuentran unidos entre sí por una especie de comisura transversal (HUGUENIN).

Un corte transversal que pase por el tercio posterior de la protuberancia (figura 666) demuestra: 1.°, que los núcleos del techo, lo mismo que los núcleos dentados accesorios, están situados enfrente del hilio de los núcleos dentados; 2.°, que el nombre de *núcleo del techo* se halla perfectamente justificado, por cuanto se encuentran situados encima de la pared posterior o *techo* del cuarto ventrículo; efectivamente, sólo un espacio muy pequeño separa estos núcleos de la membrana ependimaria.

2.° Substancia blanca. — La substancia blanca forma en el centro del cerebelo una masa voluminosa, el *centro medular* (fig. 667, 3). En su parte media con-

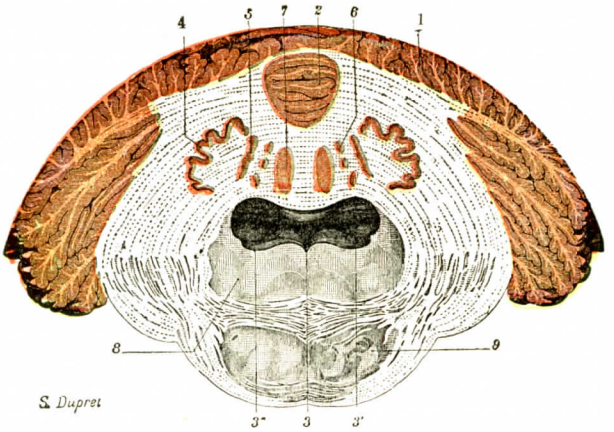

FIG. 666

Los núcleos centrales del cerebelo vistos en una sección frontal que pasa algo por encima de la parte media del cuarto ventrículo.

1, corteza cerebelosa. — 2, vermis superior. — 3, cuarto ventrículo, con 3', su pared posterior o techo; 3'', su pared inferior o suelo. — 4, núcleo dentado. — 5, émbolo. — 6, núcleo esférico. — 7, núcleo del techo. — 8, calota protuberancial. — 9, piso inferior de la protuberancia.

tiene los diferentes núcleos de substancia gris que acabamos de describir y deja escapar por su periferia numerosas prolongaciones que, a modo de rayos divergentes, se dirigen hacia la substancia gris de la corteza. Cada una de estas prolongaciones termina en un lóbulo del cerebelo y penetra en él. En dicho punto da una serie de ramos colaterales que penetran asimismo en las láminas. Estas prolongaciones de segundo orden se dividen a su vez en otras prolongaciones más pequeñas todavía, prolongaciones de tercer orden, que van a constituir la parte central de las laminillas.

De aquí resulta que cada uno de los segmentos cerebelosos *(lóbulos, láminas* y *laminillas)*, formado en su periferia por una tenue capa de substancia cortical, tiene en su parte media una prolongación más o menos considerable *(rama, ramita* y *ramilla)* de la substancia blanca central. Esta *disposición arborescente* del centro medular, muy típica en el cerebelo, ha sido denominada por los antiguos anatomistas *árbol de la vida*, quizá por la importancia que le atribuían, quizá a causa de su analogía con las hojas de tuya o árbol de la vida.

Existen, naturalmente, tantos árboles de la vida como cortes se practican, pues cada corte presenta el suyo con sus caracteres propios. Sin embargo, generalmente no se distinguen más que dos: el *árbol de la vida del lóbulo medio* (fig. 667) y el

árbol de la vida de los lóbulos laterales (fig. 664); el primero se presenta en los cortes del lóbulo medio y el segundo en los cortes de los hemisferios.

3.° Las dos substancias estudiadas en los cortes. — Para adquirir una noción exacta de las recíprocas relaciones de la substancia blanca y la substancia gris hay que practicar dos cortes: uno vertical y medio, otro vertical y lateral.

a) *Corte vertical medio.* — El primero de estos cortes, corte vertical medio o sagital (fig. 667), se practica en pleno lóbulo medio del cerebelo. Este corte nos permite observar:

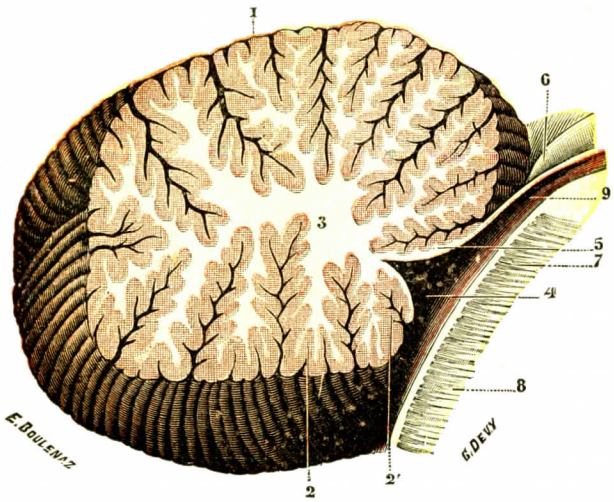

FIG. 667

Corte vertical medio del cerebelo (segmento izquierdo del corte visto por su cara interna).

1, vermis superior. — 2, vermis inferior, con 2', úvula. — 3, centro medular del cerebelo. — 4, cuarto ventrículo. — 5, válvula de Vieussens. — 6, tubérculo cuadrigémino inferior. — 7, protuberancia anular. — 8, bulbo raquídeo. — 9, acueducto de Silvio.

1.° La continuidad del vermis superior y el vermis inferior, que constituyen en conjunto el lóbulo medio del cerebelo.

2.° La disposición más o menos ovalada de la substancia blanca central, que se prolonga especialmente en el sentido ánteroposterior.

3.° Las sucesivas divisiones en ramas, ramitas y ramillas de las prolongaciones que parten de esta substancia blanca central, *árbol de la vida del lóbulo medio.*

4.° La disposición en rosácea de los diferentes lobulillos constitutivos del lóbulo medio, cuyos ejes convergen hacia el centro medular como los radios de una rueda.

5.° La constitución anatómica de la válvula de Vieussens, que, como veremos más adelante, no es más que un semilobulillo; en efecto, se ve muy claramente en este corte, por una parte, que la capa profunda o lámina blanca de esta válvula se continúa con el centro medular, y por otra parte, que su capa superficial o capa gris se continúa asimismo con la substancia gris cortical.

6.° Hacia abajo y adelante, inmediatamente por detrás de la válvula de Vieussens, la interrupción de la substancia gris cortical; esta porción de la superficie externa del cerebelo, así desprovista de corteza gris, contribuye a formar el techo o bóveda del cuarto ventrículo y está cubierta por el epéndimo.

b) *Corte vérticolateral.* — El corte vérticolateral debe practicarse paralelamente a la dirección del pedúnculo cerebeloso medio. No interesa en nada el lóbulo medio y sí únicamente los hemisferios cerebelosos. Se observa en este corte:

1.° El centro medular, que se continúa por delante con el pedúnculo cerebeloso medio y envía a todos los demás puntos de su alrededor prolongaciones ramificadas cuyo conjunto constituye el *árbol de la vida de los lóbulos laterales* o *árbol de la vida de los hemisferios;*

2.° El núcleo dentado, visto en toda su anchura y sumergido en plena substancia blanca;

3.° Las dimensiones relativas de los lobulillos posteriores y su inclinación variable sobre el centro medular. Los lobulillos posteriores o marginales son los

más largos; siguen luego los de la cara superior, que son los más pequeños Por su dirección los lobulillos posteriores se acercan mucho a la horizontal; los restantes, en su mayoría, caen oblicuamente en el centro medular; tan sólo uno o dos, que corresponden a la parte media de los hemisferios, ofrecen una dirección sensiblemente vertical.

§ 7. — Estructura del cerebelo

Estudiaremos sucesivamente: 1.°, la corteza; 2.°, los núcleos centrales; 3.°, el centro medular.

1.° Corteza cerebelosa. — La substancia blanca de cada hoja cerebelosa está cubierta por una capa de un milímetro a un milímetro y medio de substancia gris: la corteza cerebelosa. Vista en un corte transversal, la corteza presenta dos zonas de aspecto diferente. La capa externa o superficial es de color gris pálido; la otra, capa interna o profunda, es de color amarillo rojizo: es la *capa oxidada*.

La primera, la *capa externa* o *capa molecular* (fig. 668), representa casi la mitad de toda la corteza. Los elementos celulares parecen en ella poco numerosos dado el pequeño número de núcleos que se comprueban en las preparaciones histológicas; en cambio, las fibras son muy abundantes.

La *capa interna, capa granulosa*, comprende la otra mitad del grosor total de la corteza; los elementos celulares son extremadamente numerosos en ella.

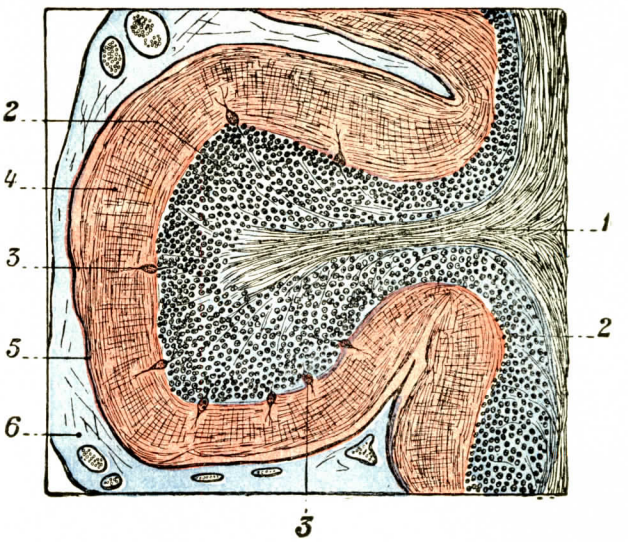

Fig. 668

Corte de una lámina cerebelosa.
Esquema tomado de una preparación histológica.

1, centro medular. — 2, capa de los granos. — 3, 3, células de Purkinje 4, capa molecular. — 5, piamadre. — 6, espacios subaracnoideos.

Entre ambas se extiende una *capa media*, muy delgada, formada por una sola hilera de gruesas células características del cerebelo, las denominadas *células de Purkinje*.

Estudiaremos rápidamente: las *células de Purkinje* y las fibras eferentes de la corteza; la *célula en cesta* característica de la capa molecular; el *grano*, elemento fundamental de la capa granulosa; la *neuroglia;* las *fibras aferentes* y las *fibras trepadoras;* las *fibras musgosas*, y finalmente terminaremos por una vista sintética de la constitución de la corteza cerebelosa considerada desde el punto de vista funcional.

A. Células de Purkinje. — Estos elementos están irregularmente espaciados en una fila única, formando de este modo una zona media, que separa la capa

externa y la capa interna. En ciertos puntos algunas células se aproximan más o menos a la superficie (células desplazadas de Cajal).

Las células de Purkinje son de grandes dimensiones: su longitud, por término medio, es de 50 a 60 μ; su anchura es de 30 μ, y su grosor de 25 μ. Tienen la forma de una pera cuyo extremo grueso estuviese dirigido hacia dentro (polo interno) y el extremo pequeño (polo externo) vuelto hacia fuera. Son ligeramente aplanadas al modo de una lenteja o de una pepita de calabaza (fig. 668 *bis*). El protoplasma abunda en substancia cromática de Nissl; contiene numerosas neurofibrillas y, por último, está desprovisto de pigmentos. El núcleo, voluminoso, es esférico.

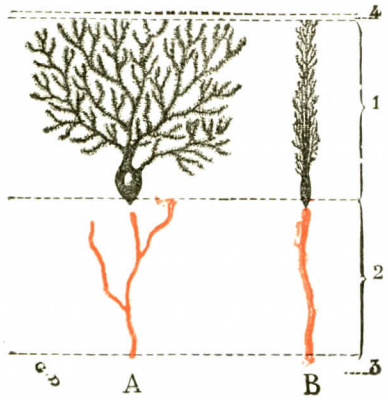

FIG. 668 *bis*

Célula de Purkinje vista: A, de frente; B, de perfil.

1, capa molecular. — 2, capa granulosa.—3, capa medular. — 4, piamadre.

Cada célula presenta, como toda célula nerviosa, prolongaciones externas o protoplasmáticas y una prolongación interna o cilindroaxil.

a) *Prolongaciones externas o protoplasmáticas.* — El polo externo o periférico de las células de Purkinje da origen (fig. 668 *bis*) a una o varias prolongaciones protoplasmáticas o dendritas, que penetran en la zona molecular, desplegándose en ella en forma de exuberante arborización.

Las ramitas de esta arborización, que es posible seguir hasta la superficie del cerebelo, presentan en su trayecto una infinidad de espinas colaterales, perpendicularmente insertadas sobre ellas (CAJAL) y que terminan todas en extremidades libres.

Es de advertir que la arborización protoplasmática de las células de Purkinje no es esférica, sino aplanada como el cuerpo celular mismo, o mejor dicho, está dispuesta en forma de abanico. OBERSTEINER ha comparado muy ingeniosamente dichas ramificaciones a las de los árboles frutales que están sujetos a una espaldera y que solamente pueden desarrollarse en dos sentidos. Por otra parte, el abanico dendrítico de las células de Purkinje está siempre orientado de tal manera que, en una laminilla cerebelosa cualquiera, sus caras son siempre perpendiculares a las de la laminilla. De aquí proviene el que las células de Purkinje ofrecen un aspecto muy distinto, según el corte en que se las examina sea perpendicular o paralelo a la dirección de la laminilla: en el primer caso (fig. 668 *bis*, A) la célula se presenta por una de sus caras, y por consiguiente en toda su anchura; en el segundo caso (fig. 668 *bis*, B) se manifiesta de perfil, o sea, por uno de sus bordes.

b) *Prolongación interna o cilindroaxil. Fibra eferente de la corteza.* — El polo interno o central emite una sola prolongación, más fina que las precedentes y no ramificada: es la prolongación cilindroaxil (fig. 669, 1').

Esta prolongación está rodeada de mielina casi inmediatamente después de su emergencia. Marchando en sentido radial, atraviesa la capa granulosa y desaparece en el centro medular del órgano; veremos más adelante lo que con ello ocurre.

Poco después de su origen, la prolongación cilindroaxil de las células de Purkinje emite dos o tres colaterales, que, siguiendo un trayecto recurrente, suben a la capa molecular, donde terminan, en el cuarto profundo de dicha capa, en cierto número de ramificaciones de trayecto longitudinal. Estas ramificaciones van a situarse en la superficie de los grandes tallos protoplasmáticos de las células de Purkinje y de allí se termina cada una en una especie de anillo, redondeado o elíptico, que se apoya, sea a lo largo, sea de través, contra los tallos protoplasmáticos precitados. Las dimensiones de estos anillos terminales varían ordinariamente de 0,5 μ a 2 μ.

Digamos de paso que las terminaciones en anillos son completamente distintas de las fibras trepadoras que describiremos en seguida. En efecto, no se las encuentra más que en las prolongaciones protoplasmáticas de las células de Purkinje, mientras que las fibras trepadoras se unen a las ramificaciones secundarias de estas prolongaciones.

Las colaterales retrógradas de los cilindroejes emitidas por las células de Purkinje, después de un trayecto variable, van a terminarse en estas mismas células de Purkinje: por estas

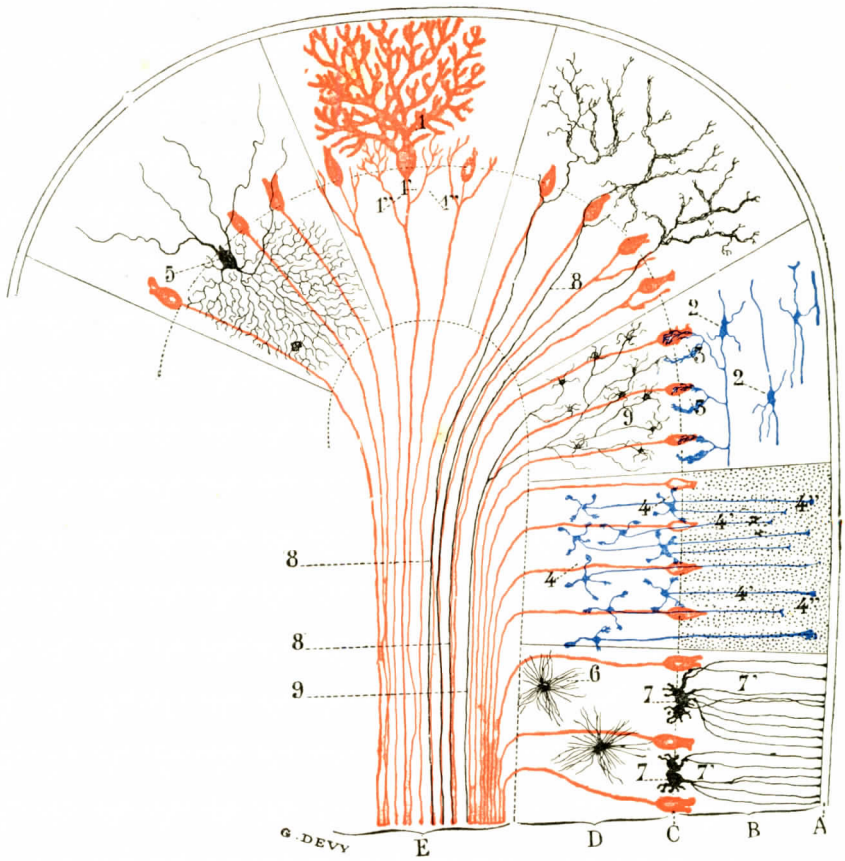

FIG. 669

Esquema de un corte transversal de una lámina cerebelosa, que representa, según las descripciones de CAJAL, los elementos histológicos de la corteza del cerebelo.

(Para que la figura sea más demostrativa, se la ha dividido en seis casillas, en cada una de las cuales se ha representado un elemento especial. Pero, como se comprende, estos elementos no se encuentran aislados, sino que se hallan reunidos y diversamente mezclados en todos los puntos de la corteza.)

A, piamadre. — B, capa molecular. — C, capa de las células de Purkinje. — D, capa granulosa. — E, centro medular.

1, célula de Purkinje, vista de frente, con 1', su cilindroeje; 1'', las colaterales recurrentes de este cilindroeje. — 2, pequeñas células estrelladas de la capa molecular, con 3, los cestos terminales (*Endkœrben*) de su cilindroeje. — 4, granos de la capa granulosa, con 4', sus prolongaciones cilindroaxiles formando, después de bifurcarse en T, las llamadas fibras *paralelas;* estas fibras paralelas (4'') se ven aquí seccionadas en forma de simples puntos. — 5, grandes células estrelladas de la capa granulosa. — 6, pequeñas células neuróglicas. — 7, grandes células neuróglicas con 7', fibras radiales de Bergmann. — 8, 8, fibras trepadoras. — 9, fibras musgosas.

colaterales retrógradas, los cilindroejes en cuestión rechazan a sus células de origen una parte del influjo nervioso que sacaron de ellas. Por otra parte, la observación demuestra que se terminan no en una sola célula, sino en varias, estableciendo así entre ellas, según observa CAJAL, cierta solidaridad funcional.

Digamos también que estos cilindroejes forman las *fibras eferentes* de la corteza y van a terminar en los núcleos centrales del cerebelo.

B. Célula en cesta o gran célula estrellada de Cajal de la capa molecular. — Además de las arborizaciones dendríticas de las células de Purkinje y los elementos que la capa de los granos le envía, la capa molecular posee en propiedad células estrelladas bien descritas por Cajal.

α) Las *pequeñas células estrelladas*, superficiales, tienen la forma y las propiedades de las células multipolares con un cilindroeje que se ramifica varias veces a corta distancia del cuerpo celular.

β) Las *grandes células estrelladas* o *células en cesta* son más profundas y menos numerosas. Se las encuentra en los dos tercios internos de la capa. Miden de 9 a 18 μ de diámetro. Como la arborización de las células de Purkinje, las grandes células estrelladas están orientadas en un sentido sagital, perpendicular al eje mayor de la laminilla.

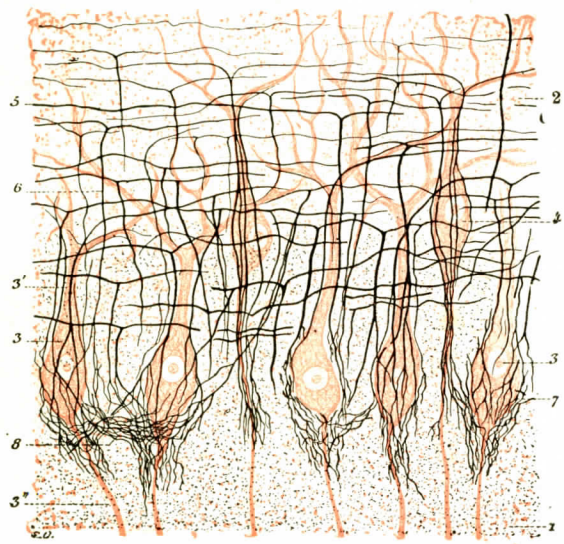

Fig. 670

Las células de Purkinje y sus cestos terminales vistos en una sección transversal de la corteza cerebelosa (según Cajal e Illera).

1, capa granulosa. — 2, capa molecular. — 3, 3, células de Purkinje, con 3', su prolongación protoplasmática; 3'', su prolongación cilindroaxil. — 4, una célula de Purkinje, desplazada. — 5, fibras procedentes de pequeñas células estrelladas de la capa molecular. — 6, sus colaterales descendentes, que van a formar alrededor del cuerpo de las células de Purkinje los cestos terminales. 7. — 8, fibras oblicuas que van de uno a otro cesto.

Estas grandes células emiten en todas direcciones numerosas *prolongaciones protoplasmáticas* que terminan libremente en la capa molecular. Su *prolongación cilindroaxil*, de ordinario muy larga, corre paralelamente a la superficie del cerebelo y paralelamente también al plano de las arborizaciones protoplasmáticas de las células de Purkinje. Durante su trayecto emite colaterales descendentes (fig. 671, 5) que se dirigen hacia las células de Purkinje, terminándose a su alrededor por finas ramificaciones en forma de plexo. Después de haber emitido estas colaterales, la prolongación cilindroaxil se encorva hacia dentro y a su vez termina exactamente como las colaterales precitadas.

Las células de Purkinje se encuentran así rodeadas en toda su superficie (fig. 671, 6) por un sistema de fibrillas que descansan directamente sobre el protoplasma celular y lo envuelven a manera de red. Kœlliker, que, después de Cajal, ha descrito perfectamente estas arborizaciones pericelulares, las ha denominado *cestos terminales (Endkörben)*.

Como se ve en la figura 672, las numerosas fibrillas que envuelven el cuerpo de una célula de Purkinje, al llegar al polo central del mismo, se reúnen y enlazan formando una especie de pincel, que rodea la porción inicial del cilindroeje de la célula de Purkinje, precisamente en el punto en que carece todavía de vaina mielínica (Cajal).

Estas fibrillas descendentes se terminan alrededor del cilindroeje precitado (fig. 672), unas por un pequeño abultamiento esfenoidal y otras por una punta más o menos afilada. Estas fibras entran en la constitución del tejido de fibras transversales situadas debajo de las células de Purkinje. Este tejido subpurkínjeo comprende así fibras de la capa granulosa.

Añadiremos que a veces dos células vecinas se unen una a la otra por medio de fibrillas que, de un cesto, se dirigen transversal u oblicuamente a otro cesto. Estas fibrillas se entrecruzan ordinariamente con fibrillas similares que, caminando en sentido inverso, van de este último cesto al primero: resulta entonces (fig. 670) una especie de quiasma tendido

entre dos cestos próximos. Algunas ramas colaterales ascendentes terminan en la periferia de la capa molecular. Cada célula en cesta de esta capa tiene así bajo su dependencia gran número de células de Purkinje.

C. Granos de la capa interna. — Los granos constituyen el elemento fundamental de la capa granulosa. Son pequeñas células poliédricas de 4 a 5 μ de diámetro, dispuestas en masa apretada en todo el espesor de la capa. El núcleo es muy manifiesto y el protoplasma muy reducido, de suerte que algunos dudan de su existencia.

α) Sus *prolongaciones protoplasmáticas*, en número de cuatro a seis, parten en sentido radiado. Están relativamente poco desarrolladas y terminan por una arborización de tres o cuatro ramitas, a la vez cortas y gruesas. Esta arborización terminal se pone en relación de contacto: por una parte, con los granos vecinos; por otra, con las rosáceas terminales de las fibras musgosas y las ramificaciones cilindroaxiles de las células de Golgi. Insistiremos más adelante.

β) Su *prolongación cilindroaxil* presenta una disposición notable. Empieza por seguir un trayecto excéntrico; se introduce en la capa molecular, en la que, a una altura variable para cada una de ellas, termina en T. La rama horizontal de la T, que forma naturalmente un ángulo recto con la dirección inicial de la fibra cilindroaxil, corre paralelamente a la superficie cerebelosa y también paralelamente a la dirección de la lámina en que se halla contenida; por esta razón, sin duda, Ramón y Cajal la ha denominado *fibra paralela*. Las fibras paralelas (fig. 673, 2) son muy largas: van de un extremo a otro de las láminas cerebelosas y terminan, en cada una de sus extremidades, por una especie de engrosamiento varicoso y libre. Por lo demás, durante su trayecto no emiten ninguna colateral. Si se recuerda ahora que las arborizaciones protoplasmáticas de las células de Purkinje son perpendiculares a la dirección de las laminillas cerebelosas, podrá deducirse de ello que, a su vez, las fibrillas paralelas son perpendiculares al plano de orientación de estas últimas células. Por consiguiente, en todos los cortes en que sean visibles en sentido longitudinal las fibras paralelas se verán de perfil las células de Purkinje (fig. 673, 3), y viceversa, en los cortes en que sean visibles las células de Purkinje en sentido transversal las fibras aparecerán seccionadas transversalmente (fig. 669, 4"). De paso, las fibras paralelas cruzan, pues, en ángulo recto los bordes de todas las células de Purkinje que se encuentran en su trayecto. Ramón y Cajal hace notar que aquéllas se apoyan sobre las espinas que presentan lateralmente las ramitas protoplasmáticas de estas células y que, por este hecho, se ponen en relación con ellas. En su camino se adhieren a las ramificaciones de las células de Purkinje, como los alambres eléctricos se apoyan en los aisladores. Por consiguiente, es racional admitir (siendo celulífuga la conducción de todos los cilindroejes) que cada grano ejerce una acción sobre la serie de células de Purkinje que se hallan en la zona recorrida por su fibra paralela.

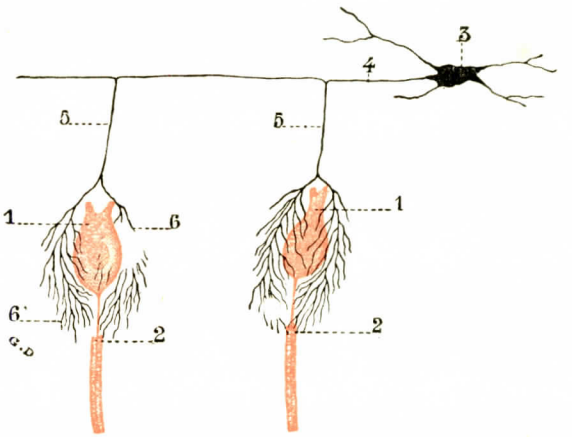

Fig. 671

Esquema que representa el modo como terminan los cilindroejes de las pequeñas células estrelladas.

1, célula de Purkinje. — 2, su cilindroeje, al momento de ser envuelto por la mielina. — 3, una célula estrellada de la capa molecular. — 4, su cilindroeje, con 5, 5, dos colaterales. — 6, cesto terminal, con 6', su terminación alrededor del origen del cilindroeje de la célula de Purkinje, no envuelta todavía en la mielina.

El número de estas células es curioso comparado con el de las células de Purkinje. La masa principal de la capa molecular está constituída por las axonas de estas células. La

capa granulosa contiene también *grandes células estrelladas*. Estas células (fig. 669, 5), descritas por vez primera por GOLGI, difieren ante todo en que son mucho más voluminosas e infinitamente más anchas.

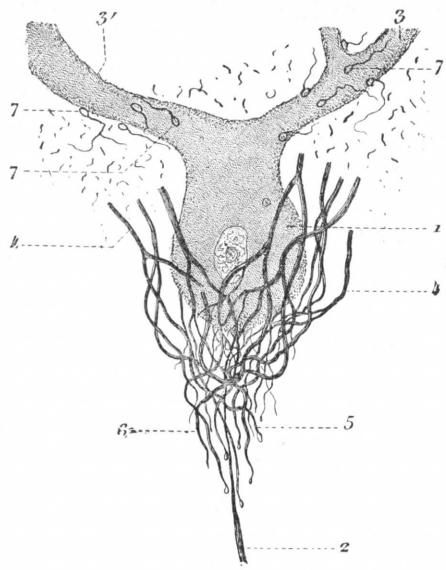

FIG. 672

Pincel terminal descendente formado por el cesto *(Endkœrbe)* que rodea las células de Purkinje (según RAMÓN Y CAJAL).

1, una célula de Purkinje, con 2, su cilindroeje. — 3, 3', porciones iniciales de su arborización protoplasmática. — 4, fibras del cesto terminal, cuyos orígenes, situados más arriba, no han sido representados. — 5, fibra que termina por un pequeño abultamiento. — 6, fibra que termina en punta. — 7, 7, 7, fibrillas y anillos terminales situados en los tallos protoplasmáticos de la célula de Purkinje.

α) Sus *prolongaciones protoplasmáticas* están muy desarrolladas y divergen en todas direcciones. Ramifícanse en parte en la capa granulosa y en parte en la molecular.

β) Su *prolongación cilindroaxil*, análoga a la de las células de Golgi tipo II, que ya hemos visto en la medula espinal, se divide inmediatamente después de su origen en una porción de ramificaciones muy finas, que se extienden en todas direcciones. Según GOLGI, las ramificaciones cilindroaxiles de las grandes células estrelladas contribuirían a formar un plexo a cuya constitución concurrirían por otro lado las demás fibras cerebelosas, especialmente las fibras musgosas y las arborizaciones dendríticas de los granos. Admitiendo las relaciones de estos tres órdenes de fibras, CAJAL opina que en ambos casos aquéllas terminan libremente, en forma de extremidades varicosas, arciformes y superpuestas al cuerpo de los granos.

D. CÉLULAS NEURÓGLICAS. — La glia está poco desarrollada en el cerebelo. La capa granulosa del cerebelo ofrece (VAN GEHUCHTEN) dos especies de células neuróglicas, unas pequeñas y otras voluminosas.

α) Las *primeras*, de pequeño tamaño, ofrecen prolongaciones muy cortas, que se agotan en la misma capa granulosa.

β) Las *segundas*, *células empenachadas de Cajal*, son voluminosas y están situadas preferentemente en la cara externa de la capa granulosa, en la proximidad de las células de Purkinje.

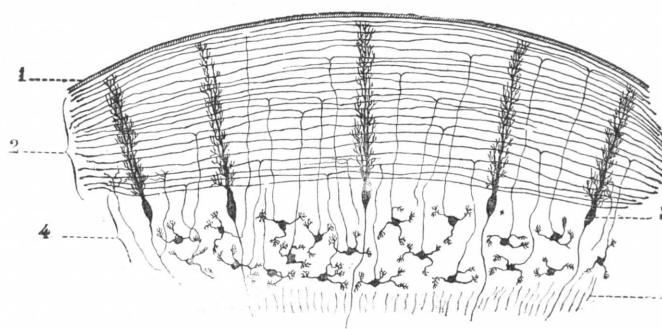

FIG. 673

Corte longitudinal (frontal) de una laminilla cerebelosa (imitación de CAJAL).

1, piamadre. — 2, capa molecular con las fibras paralelas. — 3, célula de Purkinje. — 4, capa granulosa con los granos. — 5, centro medular.

Sus prolongaciones, siempre muy numerosas, pueden dividirse en internas y externas. Las *prolongaciones internas*, relativamente poco desarrolladas, terminan en la capa gra-

nulosa, muy cerca del cuerpo celular de que proceden. Las *prolongaciones externas* o periféricas, mucho más largas, penetran en la capa molecular, la atraviesan en todo su espesor y van a terminar en la piamadre por una dilatación cónica de base externa. Estas últimas fibras, que surcan la zona molecular en sentido radiado, fueron ya indicadas en 1857 por BERGMANN, y de ahí el nombre de *fibras de Bergmann* que también les dan hoy algunos anatomistas. Están dispuestas, según una comparación clásica, como las ramas de un candelabro. BERGMANN había descrito asimismo, con el nombre de *membrana basal*, una membrana delicada, amorfa, que se encontraba inmediatamente por debajo de la piamadre y a la que iban a terminar las fibras radiadas.

Es posible que esta pretendida membrana no sea más que el conjunto de las dilataciones terminales de las fibras radiadas, que, al ensancharse a nivel de su base, se ponen recíprocamente en contacto y se yuxtaponen más o menos unas con otras.

En lo concerniente a la neuroglia cerebelosa, añadiremos que la piamadre no descansa directamente sobre la substancia nerviosa. Aquí, como en la medula espinal, está separada de ella por una tenue capa neuróglica que, a causa de la situación que ocupa, se denomina *neuroglia periférica* o *marginal*. La atrofia de los elementos nerviosos evidencia estas células neuróglicas que parecen formar una nueva capa y constituyen lo que BÉRIEL denomina *barrera neuróglica del cerebelo*.

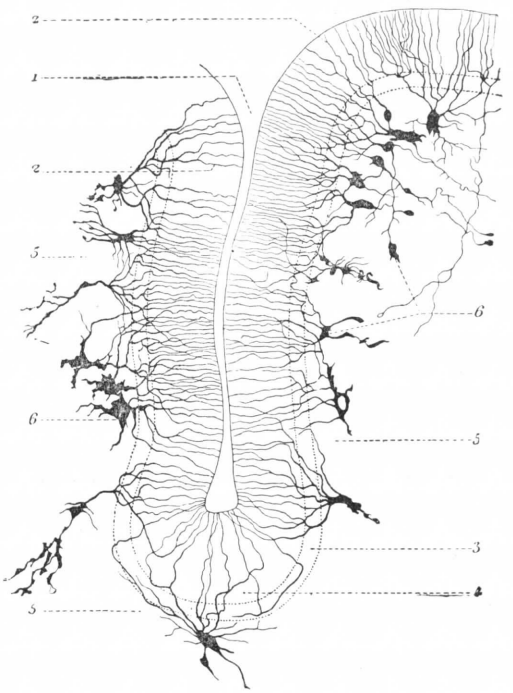

FIG. 674

Células neuróglicas de la corteza cerebelosa de un recién nacido (según VAN GEHUCHTEN).

1, surco cortical. — 2, dos láminas cerebelosas. — 3, zona de las células de Purkinje. — 4, capa molecular. — 5, 5, 5, capa granulosa. — 6, 6, células neuróglicas.

E. FIBRAS AFERENTES. — Estas proceden de las más diversas regiones del neuroeje. Llegan al cerebelo por los pedúnculos y terminan en la corteza por arborizaciones libres (véase *Conexiones del cerebelo*). Por el centro blanco de cada lámina cerebelosa llegan dos clases de fibras, descritas por CAJAL: las fibras musgosas y las fibras trepadoras.

a) *Fibras musgosas.* — Son gruesas fibras de numerosas ramificaciones, rodeadas de mielina en la substancia blanca, amielínicas en la corteza; terminan en la capa granulosa.

Lo que las caracteriza esencialmente es que presentan de trecho en trecho ciertos engrosamientos nudosos, erizados de expansiones divergentes a manera de rosáceas y que se parecen al *musgo* que cubre el tronco de los árboles (RAMÓN Y CAJAL). Estas expansiones son unas veces relativamente gruesas (fig. 675) y están constituídas por una especie de red tupida que se puede seguir a veces en toda la extensión de la prolongación; otras veces, muy delgadas, muy finas, formadas por una sola fibrilla. Unas y otras, después de un recorrido siempre muy corto, se terminan ora por un abultamiento reticulado, *ramúsculo grueso*, ora por un anillo sencillo, *ramúsculo pequeño*, redondeado u oval. Por sus ramificaciones las fibras musgosas entran en relación íntima con las prolongaciones protoplasmáticas de los granos de la capa interna. La figura 675, tomada de CAJAL, demuestra perfectamente estas

relaciones: vemos en el centro dos prolongaciones protoplasmáticas del grano 1 articularse con las rosáceas terminales de las dos fibras musgosas 4 y 4'; después, en el lado derecho, la prolongación protoplasmática ascendente del grano 1' la vemos articularse del mismo modo con la rosácea terminal de la fibra 4".

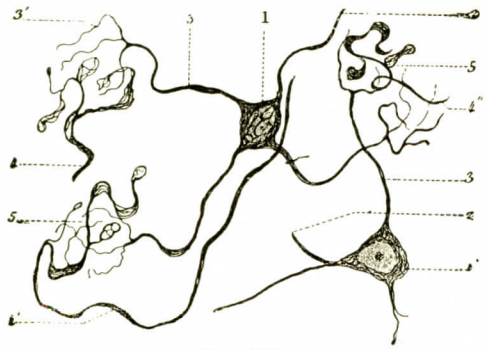

FIG. 675

Relaciones de las fibras musgosas con las prolongaciones dendríticas de los granos (según RAMÓN Y CAJAL e ILLERA).

1, 1', granos, con 2, su prolongación cilindroaxil. — 3, prolongaciones dendríticas de los granos, con 3', su arborización terminal. — 4, 4', 4'', fibras musgosas. — 5, articulación de las rosáceas de las fibras musgosas con las arborizaciones terminales de los granos.

A estos dos órdenes de prolongaciones *(rosáceas terminales de las fibras musgosas* y *prolongaciones dendríticas de los granos)* se añaden las *ramificaciones cilindroaxiles terminales de las células de Golgi*. Estos tres elementos, reunidos en el mismo punto, íntimamente mezclados, pero nunca fusionados, conserva cada uno su independencia anatómica y constituye en plena capa granulosa formaciones especiales (figura 676), que se designan con el nombre de *glomérulos cerebelosos* o *placas cerebelosas* de la capa de los granos. A nivel de estos glomérulos, constituídos, como vemos, por una doble articulación, las prolongaciones dendríticas de los granos reciben a la vez el influjo nervioso de las fibras musgosas y de las ramificaciones cilindroaxiles de las células de Golgi; luego lo transmiten al grano, que a su vez, por su cilindroeje (3"), lo envía a las ramificaciones protoplasmáticas de las células de Purkinje.

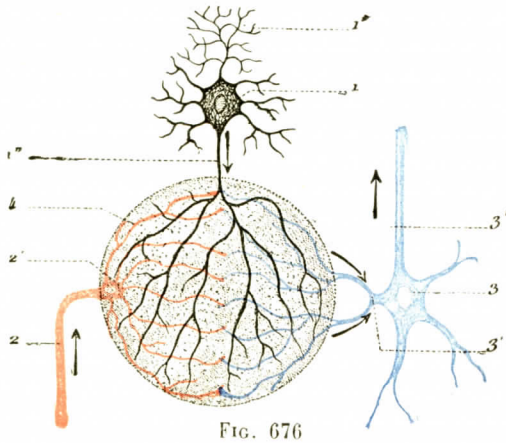

FIG. 676

Esquema que representa la constitución anatómica de un glomérulo cerebeloso.

1, célula de Golgi, con 1', sus prolongaciones protoplasmáticas; 1'', su cilindroeje resolviéndose en un plexo muy fino. — 2, una fibra musgosa, con 2', su engrosamiento terminal de donde parten numerosas fibrillas divergentes. — 3, un grano, con 3', su prolongación protoplasmática y su arborización terminal; 3'', su prolongación cilindroaxil remontando en la capa molecular para constituir una fibra paralela. — 4, glomérulo cerebeloso, formado, como vemos, por el conjunto de tres arborizaciones terminales, diversamente entrecruzadas, pero conservando cada una su independencia.

RAMÓN Y CAJAL se pregunta, pero sin aducir ningún hecho en apoyo de esta hipótesis, si las fibras musgosas no son acaso la continuación de las que en la medula forman el fascículo cerebeloso directo.

b) *Fibras trepadoras.* — Las fibras trepadoras (fig. 669, 8) atraviesan la capa granulosa, llegan al interior de la capa molecular y allí terminan en todo el rededor de las prolongaciones protoplasmáticas de las células de Purkinje, en forma de arborizaciones varicosas y plexiformes. Estas arborizaciones terminales ascienden (*trepan*, de aquí su nombre) a lo largo de las prolongaciones de la célula de Purkinje, como «los bejucos a lo largo de las ramas de un árbol de los trópicos» (RAMÓN Y CAJAL).

Aunque íntimamente unidas a las prolongaciones protoplasmáticas de las células de Purkinje, las fibras trepadoras no siguen siempre un trayecto exactamente paralelo a estas prolongaciones. Como nos lo demuestra perfectamente la figura 677, se arrollan con frecuencia en espiral, describiendo por doquier especies de zigzag de gran desarrollo. En las bifurcaciones de los tallos protoplasmáticos, las fibras trepadoras se dividen

también para seguir las ramificaciones de aquéllos: de esta manera, los acompañan hasta su extremo terminal. Según hacen notar Ramón y Cajal e Illera, las ramificaciones trepadoras son en todo su trayecto absolutamente homogéneas: es imposible descubrir ninguna estriación longitudinal, ni aun en su porción inferior, donde son más gruesas.

De las investigaciones de Athias sobre la histogénesis de la corteza del cerebelo (*Tesis de París*, 1897) resulta que primitivamente la célula de Purkinje no tiene ninguna prolongación protoplasmática, y que en este momento, la fibra trepadora está relacionada de un modo manifiesto con el cuerpo celular. Más tarde, a medida que el penacho protoplasmático se desarrolla, la fibra trepadora va separándose paulatinamente del cuerpo celular, para alcanzar al principio el tronco protoplasmático y más tarde cada una de sus ramas sucesivamente. Esta arborización terminal, que envuelve una célula nerviosa en tanto que ésta carece de prolongaciones protoplasmáticas y que se lanza sobre las prolongaciones protoplasmáticas a medida que éstas se desarrollan, constituye un hecho muy interesante; no podría alegarse mejor prueba en favor de la opinión que considera las prolongaciones protoplasmáticas de las células nerviosas como si fuesen órganos receptores de las incitaciones nerviosas.

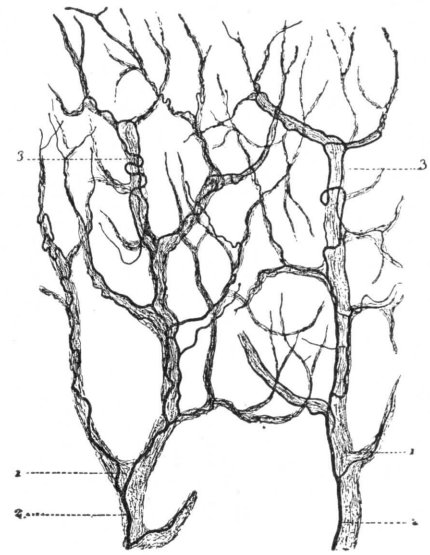

Fig. 677

Porción terminal de dos fibras trepadoras a lo largo de las prolongaciones protoplasmáticas de una célula de Purkinje (segun Ramón y Cajal e Illera).

1, 1, dos prolongaciones protoplasmáticas diversamente ramificadas. — 2, 2, dos fibras trepadoras. — 3, 3, dos ramas recurrentes de estas últimas, que van a terminarse en las ramificaciones protoplasmáticas subyacentes.

La significación anatómica de las fibras trepadoras es desconocida. Ni sabemos en qué parte del neuroeje se originan.

En resumen, la corteza cerebelosa está, pues, constituída por tres capas: 1.°, la *capa externa* o *molecular*, con su elemento principal, la *célula en cesta*, y que contiene las arborizaciones dendríticas de las células de Purkinje, a cuyo alrededor se arrollan las fibras trepadoras, la mayoría de las cuales están formadas por los axones de los granos de la capa interna; 2.°, la *capa interna* o *granulosa*, con el grano como elemento fundamental y que ofrece los glomérulos cerebelosos, con los que vienen a ponerse en contacto las fibras musgosas y las dendritas de los granos. Es atravesada por las fibras aferentes procedentes de la substancia blanca (fibras musgosas y trepadoras). Da paso a las fibras eferentes de la corteza, es decir, a los cilindroejes de las células de Purkinje. Contiene, en fin, los elementos neuróglicos, células empenachadas de Cajal; 3.°, la *capa de las células de Purkinje*, que representa el elemento fundamental del cerebelo. A su alrededor confluye la excitación nerviosa aportada por las fibras aferentes: la fibra musgosa por medio del grano, la fibra trepadora y, por último, las células en cesta que las unen entre sí. De la célula de Purkinje parte la única fibra eferente de la corteza. Como lo demuestra el esquema siguiente, todo converge a su alrededor: *es una especie de cerebelo histológico* (fig. 678).

2.° Estructura de los núcleos centrales. — Consideremos: el núcleo dentado, los núcleos accesorios y el núcleo del techo.

A. Núcleo dentado u oliva cerebelosa. — Comprende células, fibras y arborizaciones terminales.

1.° *Estructura.* — a. *Células nerviosas.* — Son de tamaño mediano, de 20 a 30 μ, multipolares y peniciladas. Están bastante espaciadas; se cuentan de ocho a diez de una cara a la otra de la lámina gris. Las dendritas, en número de dos a cinco, están abundantemente ramificadas y se orientan hacia el tejido extraciliar. El cilindroeje, delgado y largo, se dirige generalmente hacia el hilio y de aquí hacia el pedúnculo cerebeloso superior (fig. 679) Se encuentran igualmente algunas células de cilindroeje corto (células de Golgi tipo II).

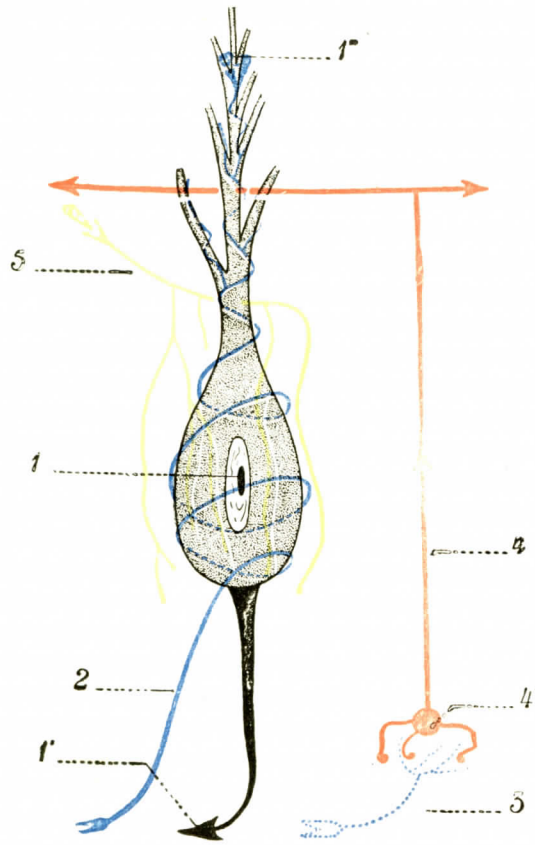

FIG. 678

La célula de Purkinje considerada como cerebelo histológico.

1, célula de Purkinje, con 1', su cilindroeje y 1'', sus dendritas. — 2, fibra trepadora aferente. — 3, fibra musgosa aferente. — 4, cilindroeje de un grano (fibra de asociación). — 4', grano. — 5, terminación cilindroaxil de una célula en cesta (fibra de asociación).

b. *Fibras nerviosas.* — Estas fibras mielínicas están dispuestas en fascículos, de los cuales unos atraviesan la lámina gris yendo de una cara a la otra y otros siguen un trayecto paralelo a éstas; algunos, en fin, se entremezclan en varios sentidos formando en los intervalos de las células un rico plexo. En el lado externo del núcleo dentado se extiende una capa de fibras mielínicas que se denomina cápsula externa del núcleo dentado o plexo extraciliar.

c. *Arborizaciones terminales.*— Estas son numerosas. Pertenecen, por una parte, a las fibras de células de Purkinje, pero también a fibras extracerebelosas. En efecto, se comprueban en el embrión, mientras que las células de Purkinje se hallan todavía en estado rudimentario.

2.° *Conexiones.* — Las relaciones de los núcleos dentados no están todavía perfectamente establecidas. Estos núcleos, como toda la masa gris, reciben fibras *(fibras aferentes)* y emiten otras *(fibras eferentes)*. Las *fibras aferentes* (las que, nacidas en otra parte, van a terminarse alrededor de sus células) proceden, al parecer, en su mayor parte de las ramificaciones cilindroaxiles de las células de Purkinje. Otras representan colaterales procedentes de los pedúnculos cerebelosos inferiores. Las *fibras eferentes* se dirigen la mayor parte a los pedúnculos cerebelosos superiores y, por estos pedúnculos, al núcleo rojo de la calota. Al lado de estas fibras que se dirigen hacia el cerebro existen otras que se dirigen abajo hacia el bulbo raquídeo, constituyendo dos fascículos: un primer fascículo que se dirige a la formación reticular, entre el cuerpo olivar superior y el asa del facial: es el *fascículo cerebeloso descendente* de Thomas; y un segundo fascículo que, después de haber rodeado *en gancho* el pedúnculo cerebeloso superior, desciende al lado interno del pedúnculo cerebeloso inferior primero y después al bulbo raquídeo: es el *fascículo en gancho* de Rusell. Estos dos fascículos no son admitidos por todos los autores.

B. Núcleos dentados accesorios. — Los núcleos dentados accesorios (núcleo globuloso o esférico, émbolo o tapón), que no son más que porciones desprendidas del núcleo dentado, tienen una estructura exacta a la de este último.

C. Núcleos del techo — Los núcleos del techo están en gran parte constituídos por grandes células nerviosas, que miden de 40 a 50 μ y contienen una gran cantidad de pigmento de color pardo amarillento (Obersteiner).

Las fibras que dimanan de ellos se dirigen en primer lugar hacia la línea media, donde se entrecruzan con las del lado opuesto. Después, rodeando con el fascículo en gancho de Rusell (del que forman parte) el pedúnculo cerebeloso superior, pasan a la parte interna del pedúnculo cerebeloso inferior. De esta manera alcanzan el bulbo raquídeo y descienden, disminuyendo poco a poco de volumen, hasta el extremo inferior del órgano. Constituyen, pues, en su conjunto, un *fascículo cerebelobulbar* cruzado.

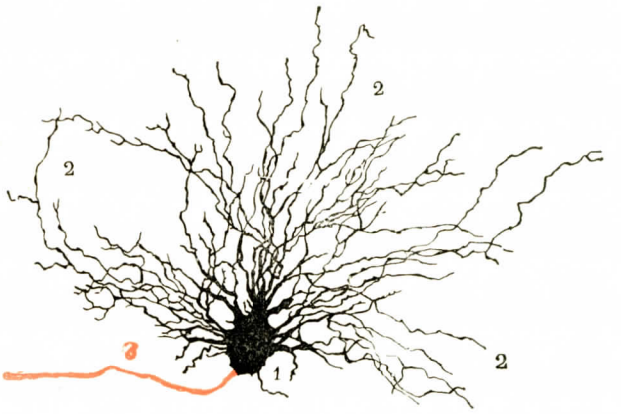

Fig. 679

Célula nerviosa del núcleo dentado del cerebelo (embrión de 34 centímetros, según Lenhossek).

1, cuerpo celular. — 2, 2, 2, prolongacicnes protoplasmáticas. — 3, cilindroeje *(rojo)*

Además de esos elementos celulares precitados y los cilindroejes que ellos emiten, se encuentran también en los núcleos del techo gran número de fibras nerviosas, con mielina o sin ella, dispuestas en fascículos o en plexos. Estas fibras, cuya significación ignoramos, siguen las más distintas direcciones, y sólo indicaremos las que ofrecen una dirección transversal, que, atravesando la línea media, se dirigen de uno a otro núcleo *(comisura de los núcleos del techo)*. Estos núcleos del techo se continúan por hileras de células con los núcleos de Deiters y de Bechterew.

3.° Estructura de la substancia blanca, centro medular del cerebelo. — Las fibras de las láminas y laminillas ocupan el centro. Estos fascículos y fibras se agrupan en la base de implantación de estas láminas en un tejido sublobular más grueso en los hemisferios que en el vermis.

Esta substancia blanca está formada de fibras nerviosas mielinizadas y de células neuróglicas de prolongaciones delgadas y largas, cuya importancia es secundaria.

Veremos más adelante, en el estudio de las conexiones intrínsecas del cerebelo, la topografía de las fibras que constituyen este centro medular. Recordemos aquí únicamente que algunas tienen un origen cerebeloso, mientras que otras vienen de fuera por los pedúnculos cerebelosos. Recordemos además los hechos siguientes: 1.°, en la parte más periférica de la lámina blanca existen probablemente fibras de asociación que unen laminilla con laminilla y lobulillo con lobulillo: son las *fibras en guirnalda* (Stilling); 2.°, hay fibras de proyección de la corteza cerebelosa en los núcleos centrales: del vermis a los núcleos del techo, de

los hemisferios al núcleo dentado; 3.°, el plexo extraciliar está constituído por fibras del núcleo dentado; las fibras del plexo intraciliar se dirigen hacia el pedúnculo cerebeloso superior; 4..°, las fibras de los pedúnculos cerebelosos medios e inferiores entran, en la periferia, en la constitución de la substancia blanca; 5.°, las fibras semicirculares externas se continúan por fuera con los pedúnculos cerebelosos inferiores y medios y por dentro forman fascículos arqueados que pasan por fuera del núcleo dentado. Algunas fibras se entrecruzan en el vermis con las homólogas opuestas; 6.°, las fibras semicirculares internas recorren a cada lado el borde pósterolateral del cuarto ventrículo, entre el núcleo del techo y los núcleos de Deiters y de Bechterew; se entrecruzan en parte.

§ 8. — Conexiones del cerebelo

Las diferentes formaciones cerebelosas están unidas entre sí por fibras que constituyen las *conexiones intrínsecas* del cerebelo. Pero éste se reúne a los demás departamentos del neuroeje por fibras que de él parten o en él terminan, tomando el camino de los cordones blancos voluminosos, los pedúnculos cerebelosos: son las *conexiones extrínsecas*. Estas son las que primero estudiaremos; su estudio comprende: 1.°, el estudio macroscópico de los pedúnculos cerebelosos; 2.°, la constitución de estos pedúnculos.

A. — Estudio macroscópico de los pedúnculos cerebelosos y de la válvula de Vieussens

Seis gruesos cordones, tres a cada lado, salen de la escotadura anterior del cerebelo y, con el nombre de pedúnculos cerebelosos, reúnen el cerebelo a las demás porciones del neuroeje, es decir, al bulbo, a la protuberancia y a los pedúnculos cerebrales. A causa de su situación se les denomina: superiores, medios e inferiores. Los inferiores descienden al bulbo, los medios van a la protuberancia y los superiores se pierden en los pedúnculos cerebrales y en los tubérculos cuadrigéminos.

1.° Pedúnculos cerebelosos inferiores. — Constituyen dos cordones cilíndricos que unen el bulbo al cerebelo. En el bulbo son continuación de los cordones posteriores de la medula; se les da también el nombre de cuerpos restiformes en la primera parte de su trayecto (véase *Bulbo*). Son paralelos al borde del triángulo inferior del cuarto ventrículo, cuyos límites forman. Llegados al ángulo lateral de la cavidad ventricular, se acodan casi en ángulo recto antes de perderse en la escotadura anterior del cerebelo. Su cara anterior se confunde con la substancia del bulbo raquídeo y más arriba con la del cerebelo. La cara externa y superior está cruzada en la unión de su porción bulbar y cerebelosa por las estrías acústicas; en su porción cerebelosa esta misma cara está en relación con la amígdala, que la rodea y descansa sobre ella.

2.° Pedúnculos cerebelosos medios. — Los pedúnculos cerebelosos medios unen el cerebelo a la protuberancia. Son voluminosos, formando dos cordones blancos que descienden oblicuamente del cerebelo hacia abajo y adentro. Aplanados de delante atrás, ofrecen cada uno un extremo interno, un extremo externo, una cara anterior y una cara posterior.

El *extremo interno* se continúa directamente con la protuberancia: un plano sagital que pasa por el lado externo del trigémino forma el límite convencional entre los dos órganos.

El *extremo externo* penetra en la escotadura anterior del cerebelo.

La *cara anterior*, convexa y libre, descansa en la cara posterior del peñasco. Está cubierta por fuera por el lobulillo del neumogástrico. Los pedúnculos forman con cada lobulillo cerebeloso un ángulo, el *ángulo pontocerebeloso*, que correspon-

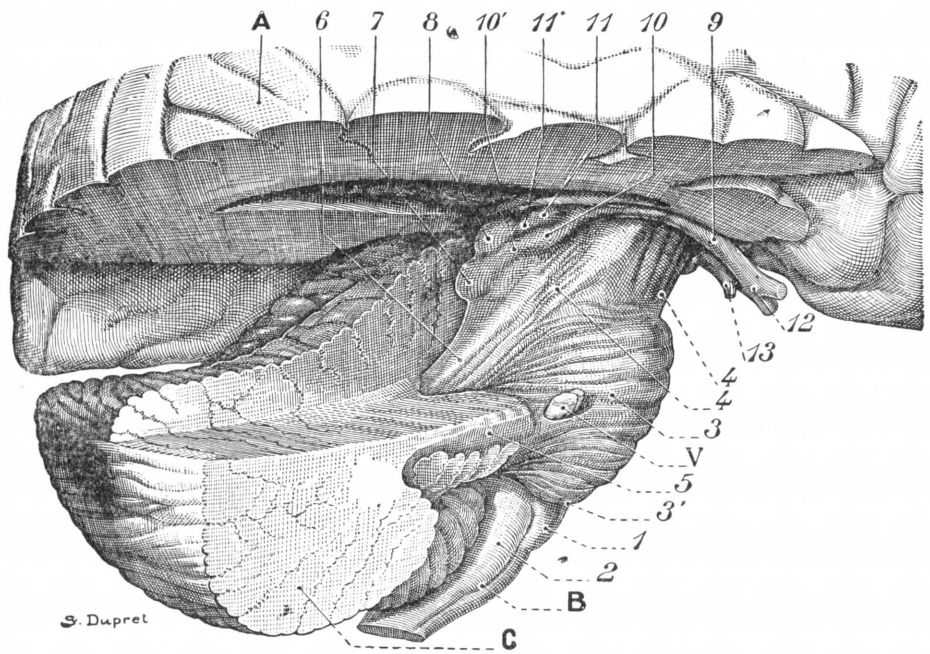

FIG. 680

Tronco encefálico (vista lateral derecha). Pedúnculos cerebelosos.

A, hemisferio cerebral. — B, bulbo. — C, cerebelo. (El cerebelo se ha cortado para mostrar los pedúnculos cerebelosos medio y superior.)

1, pirámide bulbar. — 2, oliva. — 3, protuberancia. — 3', surco bulboprotuberancial. — 4, pedúnculo cerebral. — 4', surco lateral del istmo. — 5, pedúnculo cerebeloso medio. — 6, pedúnculo cerebeloso posterior. — 7, tubérculo cuadrigémino posterior. — 8, tubérculo cuadrigémino anterior. — 9, cintilla óptica. — 10, cuerpo geniculado interno. — 10', brazo conjuntivo posterior. — 11, cuerpo geniculado externo. — 11', brazo conjuntivo anterior. — 12, quiasma óptico.

V, raíces del trigémino.

de al tercio interno de la pirámide petrosa, y por lo tanto está en relación con los nervios facial, intermediario de Wrisberg y auditivo, que penetran en el conducto auditivo interno, y luego con las dos raíces del trigémino y los nervios motor ocular externo y patético.

La *cara posterior* es corta; los pedúnculos a su salida del cerebelo se confunden, en efecto, casi inmediatamente con la protuberancia.

3.° Pedúnculos cerebelosos superiores. — Estos pedúnculos, uno derecho y otro izquierdo, se dirigen oblicuamente de abajo arriba, de atrás a delante y algo de fuera a dentro, desde la escotadura anterior del cerebelo, donde se originan, hasta los tubérculos cuadrigéminos posteriores, debajo de los cuales desaparecen (figura 682). Aplanados de atrás a delante, ofrecen dos caras, dos bordes y dos extremos.

La *cara posterior* o *superior*, convexa y lisa, está cubierta por el cerebelo, del que está separada por la doble hoja pial. Es cruzada transversalmente por fascículos ascendentes de la cinta de Reil y por algunas fibras que proceden del fascículo cerebeloso directo. Estas últimas se flexionan hacia atrás, para llegar a la válvula de Vieussens y de aquí al vermis superior.

La *cara anterior* o *inferior* se confunde por fuera con la formación reticular de la protuberancia y del pedúnculo cerebral (esto se ve muy claramente en los cortes transversales). Su parte interna, libre y ligeramente cóncava, concurre a formar la pared posterior o bóveda del cuarto ventrículo.

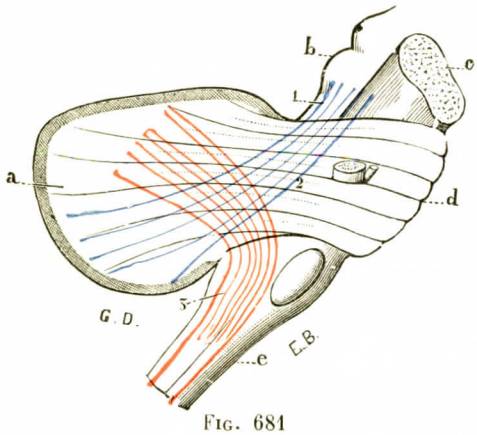

FIG. 681

Figura semiesquemática que representa los tres pedúnculos del cerebelo.

a, cerebelo. — *b*, tubérculos cuadrigéminos. — *c*, pedúnculo cerebral. — *d*, protuberancia anular. — *e*, bulbo raquídeo. — 1, pedúnculo cerebeloso superior *(azul)*. — 2, pedúnculo cerebeloso medio *(negro)*. — 3, pedúnculo cerebeloso inferior *(rojo)*.

El *borde externo*, grueso, está separado de la protuberancia por el surco lateral del istmo.

El *borde interno*, casi cortante, se reúne por delante con el del otro pedúnculo y luego se separa de él dejando un intervalo llenado por la válvula de Vieussens.

El *extremo superior* o *anterior*, introducido debajo de los tubérculos cuadrigéminos, está oculto.

El *extremo inferior* o *posterior* desaparece en el centro medular del cerebelo, a nivel de la escotadura anterior de este órgano.

4.° Válvula de Vieussens. — La válvula de Vieussens es una lámina nerviosa comprendida entre los dos pedúnculos cerebelosos superiores. Es una formación anatómica en cierto modo abortada que tiene la significación de una simple dependencia del vermis superior del cerebelo. Equivale a un lobulillo de este órgano que, en lugar de ser redondeado como los lobulillos ordinarios, se ha extendido en superficie. La describiremos aquí a causa de su situación topográfica. En realidad su descripción correspondería a la del cerebelo propiamente dicho.

1.° *Configuración exterior y relaciones.* — La válvula de Vieussens tiene forma triangular de base inferior (fig. 682).

La *cara posterior*, o mejor dicho, pósterosuperior, inclinada de arriba abajo y de delante atrás, está cubierta por la parte correspondiente del vermis. Entre las dos formaciones se interpone una doble hoja de la piamadre, de tal manera que basta separar hacia atrás el vermis para poner esta cara al descubierto. Se puede observar entonces que esta cara presenta una coloración blanca en su cuarto anterior (4') y una coloración gris en sus tres cuartos posteriores (4'').

La *cara anterior*, o mejor dicho, ánteroinferior, que se encuentra tapizada por el epéndimo, contribuye, como los dos pedúnculos cerebelosos superiores, a formar la bóveda del cuarto ventrículo. Descansa por su parte posterior sobre la úvula o campanilla, o extremidad anterior del vermis inferior, pero sin adherirse a la misma.

Los *bordes laterales* se unen a los pedúnculos cerebelosos superiores.

La *base* se confunde asimismo con el lóbulo medio del cerebelo. En la línea media corresponde a la cara superior de la úvula y forma con esta última una especie de fondo de saco, que se ve perfectamente en la figura 685. Este fondo de

saco de la cavidad ventricular se continúa a derecha e izquierda con un fondo de saco similar, pero más profundo, que se halla ahora situado no por encima de la úvula, sino por encima de la válvula de Tarín.

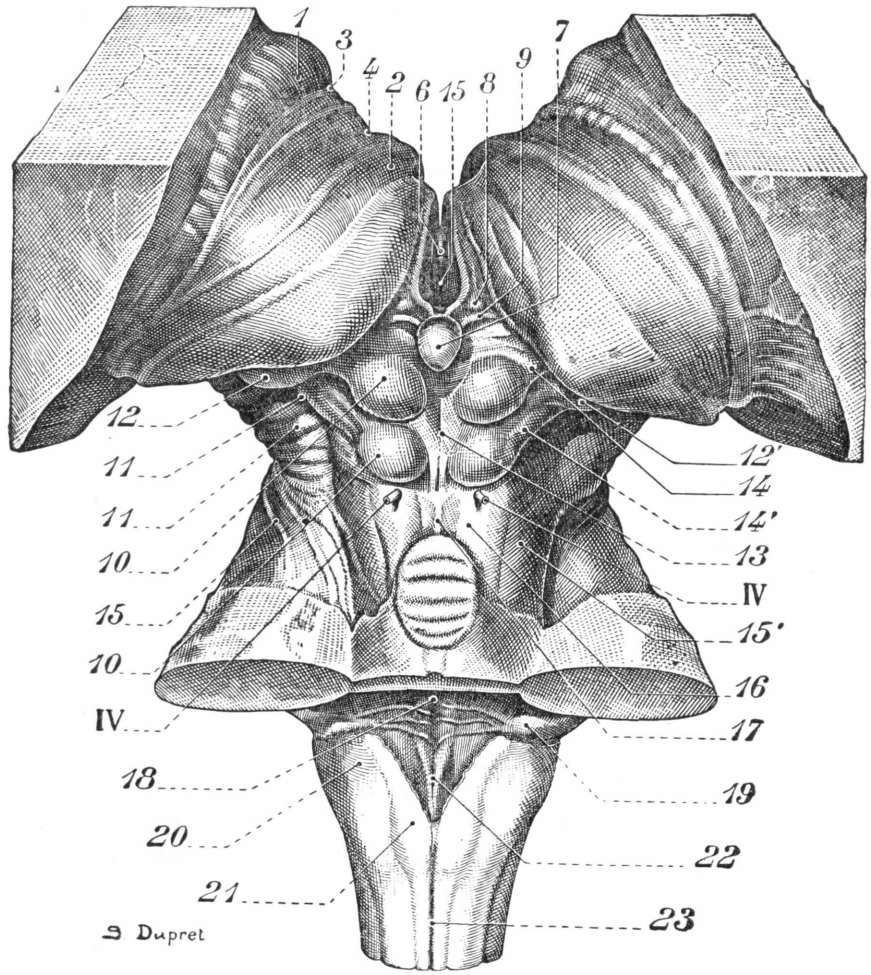

FIG. 682

Tronco encefálico y núcleos optoestriados (vista pósterosuperior).

1, núcleo caudado. — 2, tálamo óptico. — 3, surco optoestriado. — 4, surco coroideo. — 5, ventrículo medio. — 6, comisura gris. — 7, epífisis. — 8, ganglio de la habénula. — 9, frenillo de la epífisis. — 10, 10', tubérculos cuadrigéminos. — 11, pedúnculo cerebral. — 11', surco lateral del istmo. — 12, cuerpo geniculado externo. — 12', cuerpo geniculado interno. — 13, surco cruciforme. — 14, brazo conjuntivo anterior. — 14', brazo conjuntivo posterior. — 15, pedúnculo cerebeloso medio. — 1', pedúnculo cerebeloso superior. — 16, válvula de Vieussens. — 17, frenillo de la válvula. — 18, IV ventrículo. — 19, tubérculo acústico. — 20, pedúnculo cerebeloso inferior. — 21, cuerpo restiforme. — 22, tallo del cálamus scriptorius. — 23, surco medular posterior.

El *vértice*, dirigido hacia delante, da origen a una prolongación fasciculada, frecuentemente bífida, que, por otra parte, va a implantarse en el espacio angular que forman, al separarse el uno del otro, los dos tubérculos cuadrigéminos posteriores. Esta prolongación (fig. 683, 5) se conoce con el nombre de *frenillo de*

la válvula de Vieussens. A cada lado del frenillo se desprenden dos cordones nerviosos muy delgados, los nervios patéticos. Una pequeñísima cinta transversal, situada detrás del frenillo, une a veces los puntos de emergencia de estos dos nervios.

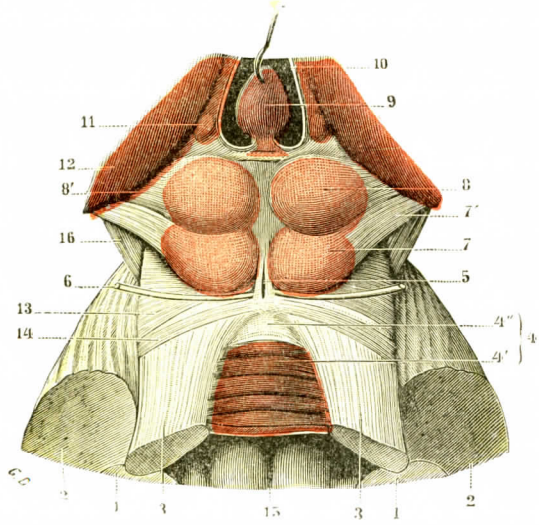

FIG. 683

Válvula de Vieussens vista por su cara posterior.

1, pedúnculos cerebelosos inferiores. — 2, pedúnculos cerebelosos medios. — 3, pedúnculos cerebelosos superiores. — 4, válvula de Vieussens, con 4', su parte gris *(língula)*; 4'', su parte blanca *(velo medular anterior)*. — 5, frenillo de la válvula de Vieussens. — 6, patético. — 7, tubérculos cuadrigéminos posteriores *(testes)*, con 7', su brazo conjuntival. — 8, tubérculo cuadrigémino anterior *(nates)*, con 8', su brazo conjuntival. — 9, glándula pineal separada hacia delante por una crina.—10, ventrículo medio.—11, triángulo de la habénula. — 12, pulvinar. — 13, fascículo lateral del istmo.— 14, fascículo que va a la válvula de Vieussens. — 15, cuarto ventrículo. — 16, pedúnculos cerebrales.

2.° *Constitución anatómica.* — La válvula de Vieussens se compone de dos láminas de substancia nerviosa superpuestas, una de substancia blanca y otra de substancia gris (fig. 684).

La *lámina blanca* corresponde a la cara anterior: es el *velo medular anterior (velum medullare anterius)* descrito en embriología. Se continúa en su parte inferior con el centro medular del cerebelo, del cual no es más que una dependencia.

La *lámina gris* se extiende por detrás de la precedente; sólo ocupa los tres cuartos inferiores de la válvula, estando el cuarto superior exclusivamente formado por la lámina blanca. Esta substancia gris está dispuesta en una serie de pliegues transversales que, por su aspecto exterior, recuerdan exactamente la disposición de las láminas cerebelosas, analogía real, como atestigua su configuración interior (fig. 685, 2).

La *estructura de la lámina gris* comprende elementos celulares que recuerdan los de la corteza cerebelosa. La lámina blanca está constituída por fibras nerviosas de mielina que vienen del cerebelo o que van a él, pero cuyas conexiones son muy hipotéticas.

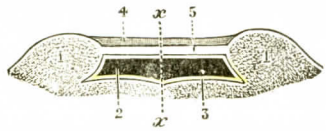

FIG. 684

Corte vérticotransversal del cuarto ventrículo, practicado a nivel de la válvula de Vieussens.

1, 1, pedúnculos cerebelosos superiores. — 2, cavidad del cuarto ventrículo. — 3, su suelo. — 4, lámina gris, y 5, lámina blanca de la válvula de Vieussens. — *xx*, línea media. (La línea amarilla representa el epéndimo.)

B. — CONEXIONES EXTRÍNSECAS DEL CEREBELO

Los métodos de anatomía normal son incapaces de descubrir el trayecto exacto de las fibras que terminan en el cerebelo. Aquí también el estudio experimental de las degeneraciones secundarias después de ablación total o parcial del órgano, después de sección de los pedúnculos, estudio asociado al examen anatomopatológico de las degeneraciones de origen vascular o traumático y al examen del cerebelo atacado de lesiones particulares, como la atrofia cerebelosa (LANNOIS y PAVIOT, MARIE y FOIX), ha permitido seguir las fibras aferentes y eferentes y determinar el trayecto de las mismas.

Digamos desde luego, como regla general, que las fibras aferentes pasan en su mayor parte, pero no exclusivamente, a los pedúnculos cerebelosos inferiores y

medios, mientras que las fibras eferentes pasan en su mayoría, pero no exclusivamente, a los pedúnculos cerebelosos superiores.

Después de haber estudiado aisladamente los trayectos de las fibras aferentes y eferentes, estudiaremos una síntesis topográfica de estas vías en cada pedúnculo cerebeloso.

I. — Fibras aferentes

El cerebelo recibe fibras que proceden de la medula, del bulbo (pedúnculo cerebeloso inferior) y del cerebro (pedúnculo cerebeloso medio) (figs. 686 y 687).

1.° Fibras aferentes de origen medular. — Comprenden el fascículo cerebeloso directo, algunas fibras del cordón posterior y el fascículo de Gowers.

Fascículo cerebeloso directo. — Hemos visto nacer este fascículo en las células de la columna de Clarke, columna particularmente bien desarrollada en la región dorsal de la medula espinal. Este fascículo no tiene contingente cervical. Después de haber caminado por la parte superficial y posterior del cordón ánterolateral de la medula, penetra en el cuerpo restiforme, cuya parte central ocupa, penetra en el cerebelo y termina en la corteza de la *parte anterior del vermis superior*, ora únicamente en el mismo lado (Monakow), ora en ambos lados y en particular en el lado opuesto (Bing). Antes de terminar, cada fibra de este fascículo desprende una colateral que acaba en la corteza del hemisferio cerebeloso que le corresponde, es decir, del mismo lado. Las fibras de este fascículo constituyen un contingente importante de las fibras musgosas que terminan en contacto de los granos.

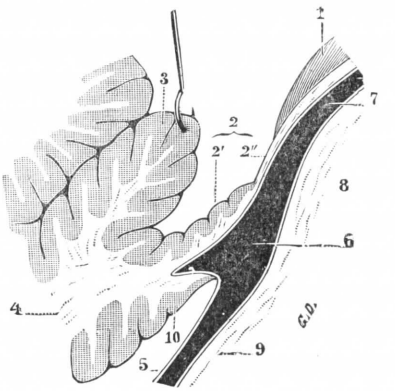

Fig. 685

Válvula de Vieussens vista en un corte sagital.

1, tubérculos cuadrigéminos posteriores. — 2, válvula de Vieussens, con 2', su capa gris o língula; 2'', su capa blanca. — 3, lóbulo central separado hacia arriba por erinas. — 4, centro medular del cerebelo. — 5, membrana tectoria continuación del epéndimo del ventrículo. — 6, cuarto ventrículo. — 7, acueducto de Silvio. — 8, protuberancia. — 9, bulbo raquídeo. — 10, campanilla, cuya extremidad superior forma, con la válvula de Vieussens, una especie de fondo de saco.

Se admite que el fascículo cerebeloso directo conduce al cerebelo las excitaciones de sensibilidad profunda, inconsciente (huesos, músculos, articulaciones), transmitidas a la medula por las raíces posteriores de los tres primeros pares lumbares y de los doce dorsales.

b) *Fibras de los cordones posteriores.* — Estas son poco numerosas y únicamente algunos autores admiten su existencia. Según A. Thomas, abundan los cordones de Goll y de Burdach en el bulbo, se dirigen hacia fuera en dirección al cuerpo restiforme y se mezclan con las fibras del fascículo cerebeloso directo.

c) *Fascículo de Gowers.* — Hemos visto que sus orígenes medulares están representados por células situadas en las regiones de la base del cuerno anterior y del cuerno posterior, en las regiones dorsal y cervical. Las fibras pasan al lado opuesto y ocupan la parte anterior y superficial del cordón ánterolateral. En el bulbo, el fascículo de Gowers pasa inmediatamente por fuera del núcleo lateral del bulbo, donde terminan algunas de sus fibras. En la protuberancia ocupa primero la parte externa de la cinta de Reil, delante de la oliva protuberancial; más arriba, después de la emergencia del trigémino que le deja el campo libre, se dirige atrás, rodea el pedúnculo cerebeloso superior, penetra en la válvula de Vieussens y termina en la porción anterior e inferior del vermis. Sus fibras constituyen una

parte de las fibras musgosas que terminan en contacto de los granos y una parte de las fibras trepadoras.

Según DÉJERINE, el fascículo de Gowers aportaría al cerebelo excitaciones sensitivas profundas inconscientes del tronco y de los miembros superiores. ROBINEAU y SICARD han confirmado las ideas de DÉJERINE.

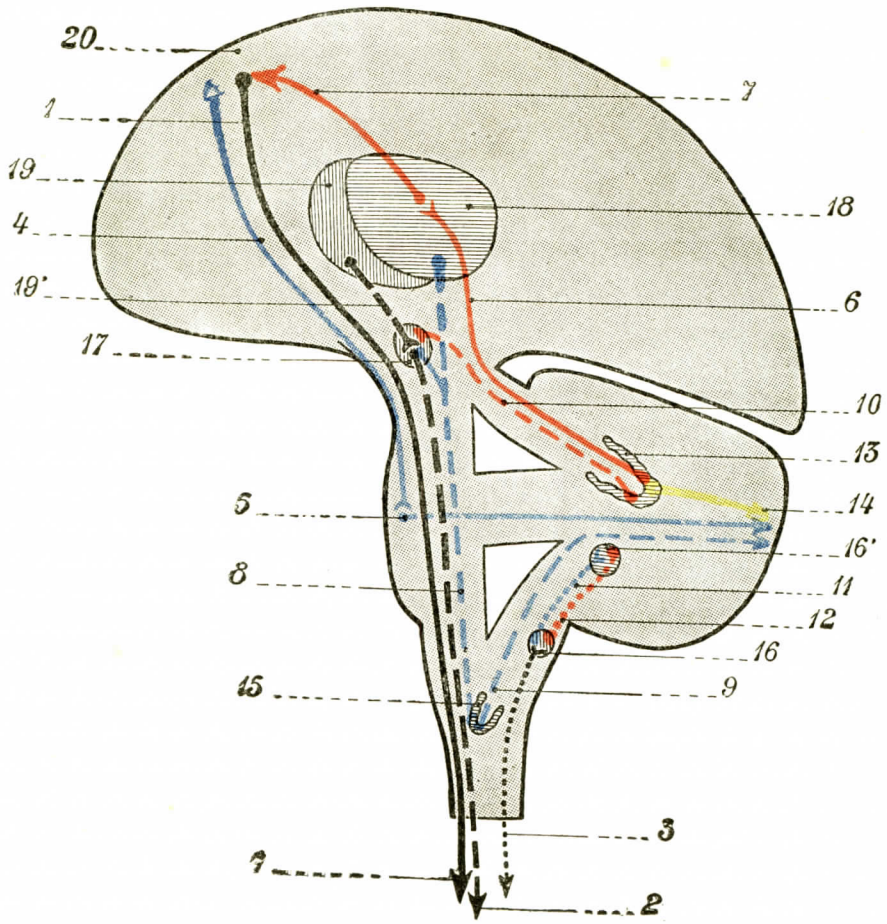

FIG. 686

Esquema de las conexiones del cerebelo en los dos sentidos, con: 1.°, la vía piramidal (vía motora voluntaria). — 2.°, la vía estríoespinal (movimientos automáticos). — 3.°, vía vestíbuloespinal (equilibrio).

Vías aferentes *(en azul)*. — Vías eferentes *(en rojo)*.

1, vía piramidal. — 2, vía rubroespinal. — 3, vía vestíbuloespinal. — 4, fibra córticopóntica. — 5, núcleo del puente y fibra pontocerebelosa. — 6, fibra olivotalámica. — 7, fibra tálamocortical. — 8, fascículo central de la calota. — 9, fibra olivocerebelosa. — 10, fibra olivorrúbrica. — 11, fibra vestíbulocerebelosa. — 12, fibra cerebelovestibular. — 13, núcleo dentado. — 14, fibra de proyección de la corteza cerebelosa sobre el núcleo dentado. — 15, oliva bulbar. — 16, núcleo de Deiters. — 16', núcleo del techo. — 17, núcleo rojo. — 18, tálamo. — 19, cuerpo estriado. — 19', fibra estriorrúbrica. — 20, zona motora de la corteza.

2.° Fibras aferentes de origen bulbar. — Sólo hablamos aquí de algunas fibras emanadas de los núcleos de Goll y de Burdach y que irían, según algunos autores, al cerebelo. Su existencia es muy discutida. El verdadero contingente

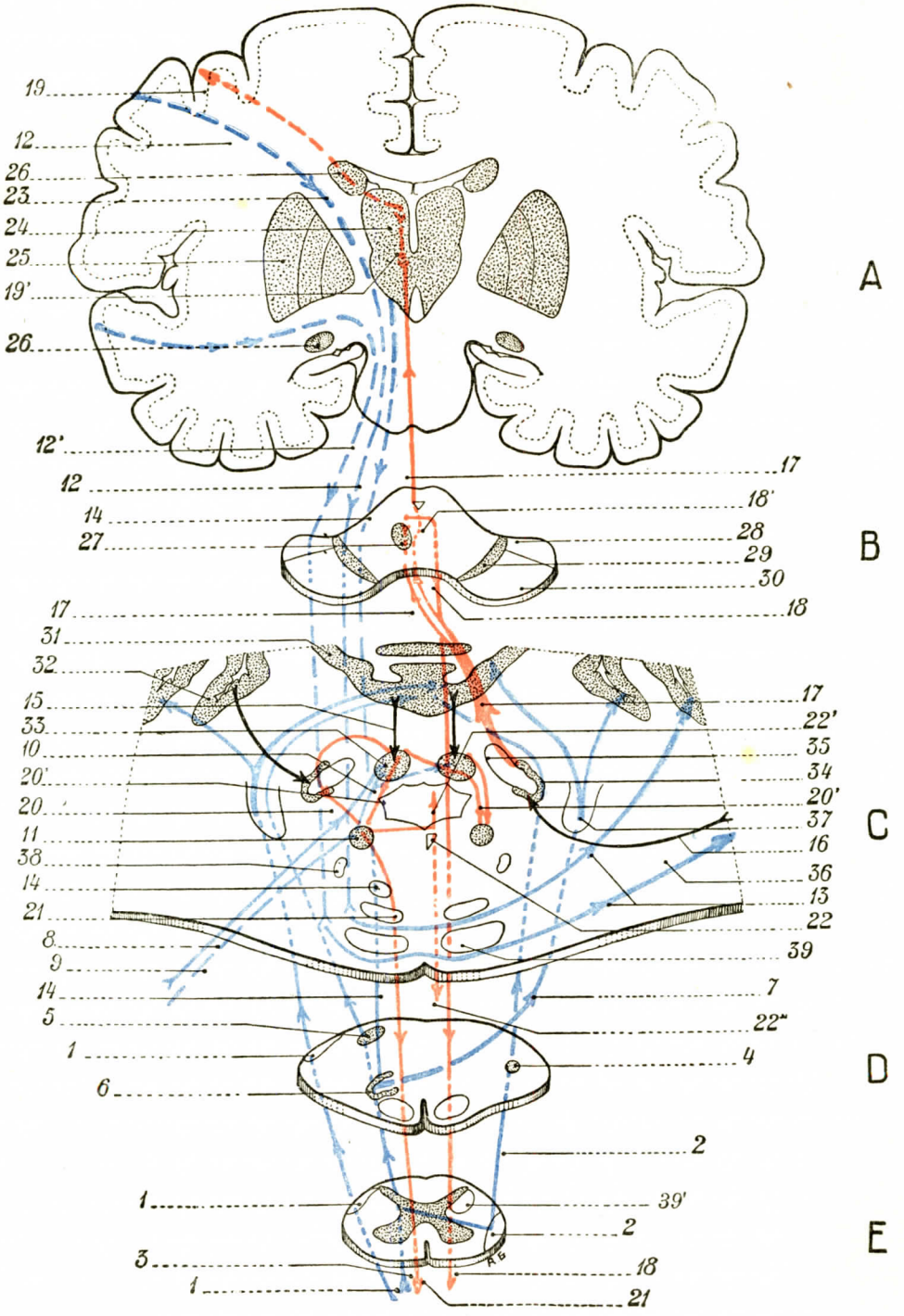

Fig. 687

Conexiones cerebelosas.

bulbar comprende fibras emanadas del núcleo de Monakow, del núcleo del cordón lateral y de la oliva bulbar.

a) *Fibras del núcleo de Monakow.* — Recordemos que este núcleo, situado en la parte superior externa del núcleo de Burdach, recibe fibras del cordón posterior procedentes de los nervios cervicales. Las fibras que nacen de este núcleo van al cerebelo del mismo lado, pero ya no sabemos más. Sin embargo, es posible admitir, al parecer, que el núcleo de Monakow desempeña con respecto a las raíces posteriores cervicales el papel que desempeña la columna de Clarke para las raíces posteriores dorsales y lumbares superiores. *Las fibras que de él emanan constituirían el contingente cervical del fascículo cerebeloso directo.*

b) *Fibras del núcleo del cordón lateral.* — Llegan directamente al cerebelo, pero no se conoce el lugar de su terminación. Este núcleo, como recibe fibras del fascículo de Gowers, constituye un parador entre la medula y el cerebelo.

c) *Fibras olivares.* — El fascículo olivar del cuerpo restiforme es la vía más importante de las vías bulbocerebelosas. Se le ha podido estudiar experimentalmente o a continuación de lesiones: la destrucción de un hemisferio cerebeloso va acompañada, en efecto, de una atrofia retrógrada directa del cuerpo restiforme y de la oliva bulbar opuesta. Recordemos que las fibras nacidas de la oliva y de los núcleos yuxtaolivares se entrecruzan con las del lado opuesto en el rafe y siguen, antes de penetrar en el cuerpo restiforme, ora la periferia del bulbo rodeando la pirámide *(fibras cerebeloolivares zonales de Mingazzini)*, ora el segmento súperoexterno de las fibras arciformes internas que pasan a través y por detrás de la raíz descendente del trigémino *(fibras retro e intertrigeminales)*.

En el cuerpo restiforme ocupan la periferia. Su lugar de terminación no es exactamente conocido; es probable que terminen en la corteza de los hemisferios y del vermis, tal vez hasta en los núcleos centrales. Hemos visto al estudiar el bulbo que las olivas no reciben ninguna fibra de la corteza cerebral, sino únicamente el fascículo central de la calota, cuyas fibras tienen su origen en las células de la substancia reticulada de la calota bulboprotuberancial. Gracias a este fascículo la oliva sirve de estación entre núcleos de las regiones infraópticas peduncular y protuberancial por una parte, y el hemisferio cerebeloso del lado opuesto por otra.

3.° Fibras aferentes de origen protuberancial. Fibras pontocerebelosas. — Sabemos que las fibras pontocerebelosas aferentes nacen de las células de los núcleos del puente, atraviesan en su mayoría la línea media, luego penetran en el pedúnculo cerebeloso medio y terminan en la corteza de los hemisferios cerebelosos. El vermis no recibe ninguna. Constituyen la segunda neurona de la vida motora córticopontocerebelosa. Digamos aquí que los territorios de la corteza cerebral en relación con el cerebelo son los siguientes: la zona rolándica, por medio del fascículo piramidal; la zona orbitaria del lóbulo frontal, por el fascículo

---

A, corte vertical que pasa por los núcleos optoestriados y el pie del pedúnculo. — B, corte horizontal de los pedúnculos cerebrales que pasa por el núcleo rojo. — C, corte horizontal del tronco cerebral que interesa el cuarto ventrículo, la protuberancia, los núcleos centrales del cerebelo y sus pedúnculos. — D, corte horizontal del bulbo que pasa por la oliva y el núcleo de Monakow. — E, corte de la medula.

En azul, las vías aferentes; *en rojo*, las vías eferentes.

1, fascículo cerebeloso directo. — 2, fascículo de Gowers. — 3, fibras del cordón posterior. — 4, núcleo lateral del bulbo. — 5, núcleo de Monakow. — 6, oliva bulbar. — 7, fascículo olivocerebeloso. — 8, fibras vestíbulocerebelosas (fascículo de Edinger). — 9, fibras vestibulares que van a los núcleos vestibulares. — 10, fibra del núcleo de Deiters que va a los núcleos del techo. — 11, núcleo de Deiters. — 12, vía córticopontocerebelosa, con 12', fascículo de Turck. — 13, fibras pontocerebelosas. — 14, fascículo central de la calota. — 15, vía de proyección del vermis sobre el núcleo del techo. — 16, vía de proyección de la corteza del hemisferio sobre el núcleo dentado. — 17, vía cerebelosorrúbrica, con 17', fibra cerebelotalámica. — 18, vía rubroespinal, con 18', comisura de Forel. — 19, fascículo tálamocortical. — 19', estación talámica. — 20, fibra semicircular externa. — 20', fibra semicircular interna. — 21, fascículo vestíbuloespinal. — 22, fibra que va del núcleo de Deiters a la cintilla longitudinal posterior, con 22', su rama ascendente, y 22'', su rama descendente. — 23, cápsula interna. — 24, tálamo. — 25, núcleo lenticular. — 26, núcleo caudado. — 27, núcleo rojo. — 28, fascículo de Turck. — 29, locus niger. — 30, fascículo piramidal. — 31, vermis. — 32, corteza del lóbulo lateral. — 33, núcleo del techo. — 34, núcleo dentado. — 35, pedúnculo cerebeloso superior. — 36, pedúnculo cerebeloso medio. — 37, pedúnculo cerebeloso inferior. — 38, raíz descendente sensitiva del trigémino. — 39, pirámide anterior. — 39', fascículo piramidal cruzado.

interno del pedúnculo; la segunda y tercera circunvoluciones temporales, por el fascículo de Turck (A. THOMAS).

4.° Fibras vestíbulocerebelosas. — Fibras nacidas de los núcleos vestibulares llegan a los núcleos del techo. Siguen el trayecto de las fibras eferentes cerebelovestibulares, que describiremos más adelante. Se comprende la importancia de estas fibras que unen el aparato laberíntico al cerebelo.

Además de estas fibras, EDINGER ha señalado en el cerebelo, en los núcleos del techo, otras que proceden directamente del ganglio de Scarpa, situado en el peñasco. Estas fibras son poco numerosas.

Hagamos observar también que las fibras de los núcleos arciformes bulbares, que son las análogas de los núcleos pónticos, pasan ora por los pedúnculos cerebelosos medios, ora por los cuerpos restiformes, para llegar al cerebelo.

II. — FIBRAS EFERENTES

Las fibras eferentes, es decir, las fibras que van del cerebelo a las otras porciones del neuroeje, comprenden varios grupos: unos llegan al pedúnculo cerebral para alcanzar el núcleo rojo y otros alcanzan la protuberancia para terminar en los núcleos vestibulares; por último, algunos, más raros, se dirigen directamente a la medula espinal (figs. 686 y 687).

1.° Fascículo cerebelorrúbrico y cerebelotalámico. — Este fascículo nace en el núcleo dentado. Sigue el pedúnculo cerebeloso superior y llega así a la calota protuberancial, donde las fibras que lo constituyen se entrecruzan en totalidad con las del lado opuesto, formando una comisura en herradura denominada *comisura de Wernekink*. Después de este entrecruzamiento cada fibra se divide en dos ramas: la rama descendente, delgada, se agota en los núcleos reticulares, mientras que la rama ascendente, más voluminosa, llega al núcleo rojo, donde termina constituyendo el *fascículo cerebelorrúbrico*. Otras fibras ascendentes no se detienen en este núcleo, lo atraviesan o lo rodean para llegar al núcleo externo del tálamo óptico, constituyendo el *fascículo cerebelotalámico*. Si recordamos que las fibras que terminan en el núcleo dentado proceden de la corteza cerebelosa del hemisferio correspondiente, comprobamos así que las vías eferentes contenidas en el pedúnculo cerebeloso superior ponen en relación cada lóbulo lateral del cerebelo con la corteza cerebral y con la medula. En efecto, como veremos más tarde, el tálamo óptico envía a la corteza cerebral fibras que constituyen la última neurona de la vía de la sensibilidad indirecta que pasa por el cerebelo. Por otra parte, del núcleo rojo parte un fascículo cruzado, descendente, que ya hemos visto al tratar de la medula y del bulbo, el *fascículo rubroespinal*, que no es más que la última neurona de la vía motora indirecta o cerebelosa (fig. 688).

2.° Fibras cerebelovestibulares (fig. 687). — Estas fibras no nacen de la corteza del vermis, sino de los núcleos del techo. Siguen el cuarto ventrículo del mismo lado, formando lo que se denomina las *fibras semicirculares internas*, y van a los núcleos vestibulares. Otras fibras llegan a estos núcleos después de haber rodeado y atravesado el núcleo dentado: son las *fibras semicirculares externas*. Por último, las fibras más elevadas, emanadas de los núcleos del techo, rodean el pedúnculo superior en su emergencia del núcleo dentado y constituyen el *fascículo en gancho de Russell*. Los núcleos vestibulares reciben, pues, por una parte, las

fibras que proceden del vestíbulo y las fibras cerebelosas. Recordemos que sus células dan origen a su vez a cilindros que constituyen el fascículo vestíbuloespinal.

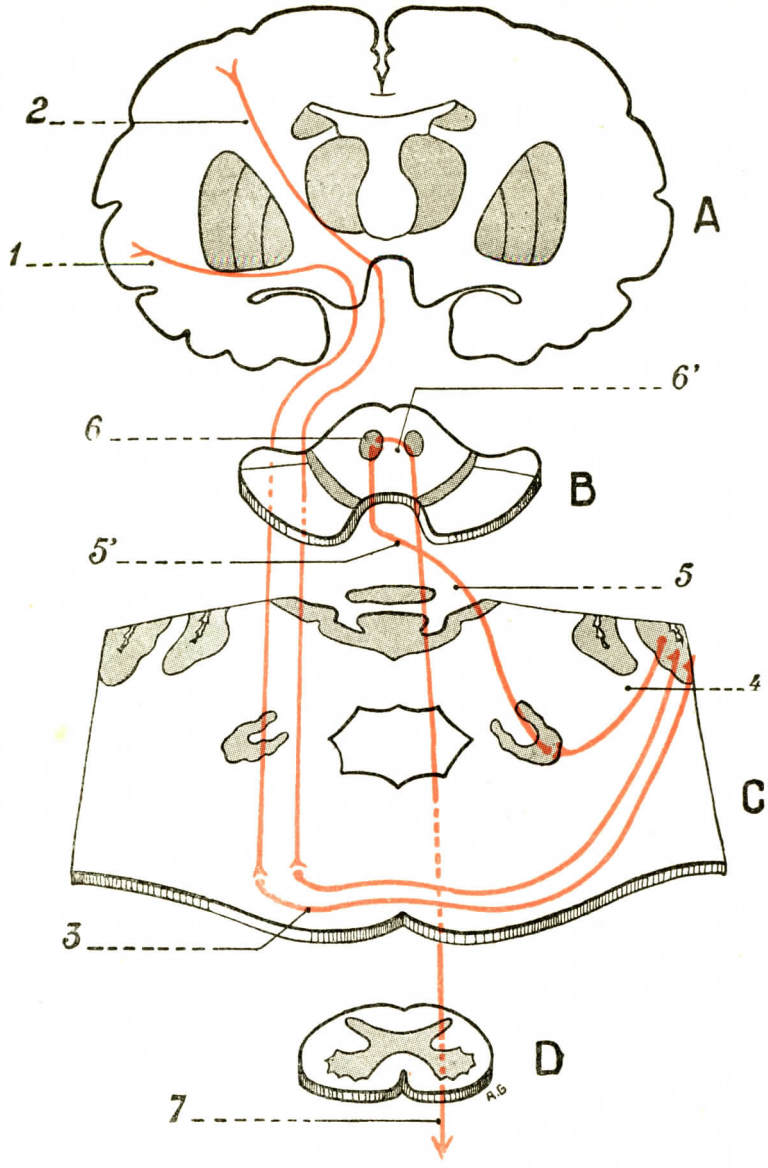

FIG. 688

Vía motora cerebelosa (vía motora indirecta).

A, cerebro. — B, pedúnculo. — C, cerebelo. — D, medula. — 1, fascículo de Turck (1.ª neurona). — 2, fibra córticopóntica (1.ª neurona). — 3, fibra pontocerebelosa (2.ª neurona). — 4, fibra de proyección de la corteza cerebelosa sobre la oliva cerebelosa (3.ª neurona). — 5, fibra olivorrúbrica (4.ª neurona). — 5', entrecruzamiento de Wernekink. — 6, fibra rubroespinal. — 6', comisura de Forel. — 7, vía rubroespinal.

Una parte de las fibras de este fascículo pasan a la substancia reticulada del bulbo para llegar al fascículo ánterolateral de la medula, mientras que otras pasan por

el fascículo longitudinal posterior para alcanzar el cordón anterior de la medula. Recordemos también que de este fascículo vestíbuloespinal parten cilindroejes destinados a los núcleos de los nervios óculomotores (fibras vestíbulooculógiras). Los núcleos del techo se hallan, pues, en relación íntima y directa con todo el aparato vestibular. Los núcleos de Deiters, de Bechterew, triangular del acústico, las fibras que reciben del nervio auditivo, las que envían al cerebelo y las que reciben de este órgano constituyen el *aparato cerebelovestibular*, aparato tan importante en las funciones del equilibrio.

3.° Fibras eferentes cerebelobulbares o cerebeloespinales. — Se admite que las fibras procedentes de la corteza de los hemisferios cerebelosos llegan a la substancia reticulada del bulbo, al núcleo del cordón lateral y al núcleo de Monakow. MARCHI, THOMAS, etc., admiten un fascículo cerebeloso espinal, descendente ora por el pedúnculo cerebeloso inferior, ora por la vía del fascículo en gancho descrito antes.

4.° Fibras eferentes cerebelopónticas. — MINGAZZINI admite que algunas fibras de las células de Purkinje terminan en la protuberancia después de haber tomado la vía de los pedúnculos cerebelosos medios y se articulan con neuronas cuyos cilindroejes van a los núcleos del puente.

III. — TOPOGRAFÍA DE LAS FIBRAS AFERENTES Y EFERENTES CONTENIDAS EN CADA PEDÚNCULO CEREBELOSO

1.° Pedúnculo cerebeloso inferior. — El pedúnculo cerebeloso inferior contiene:

a) *Fibras aferentes*, de origen medular (fascículo cerebeloso directo) y de origen bulbar (núcleo de Monakow, núcleo del cordón lateral, oliva). El fascículo cerebeloso directo se halla en la periferia del pedúnculo; el fascículo olivocerebeloso está en el centro. Forman por sí solos la casi totalidad del pedúnculo.

Este pedúnculo conduce particularmente las incitaciones de la sensibilidad profunda, consciente, de origen medular o mesencefálico, cuyas fibras terminan en la corteza del vermis.

b) *Fibras eferentes cerebelobulbares y cerebeloespinales* (véase más arriba 3.°).

c) Las fibras que ponen el cerebelo en relación en los dos sentidos (vías aferentes y eferentes) con el *aparato vestibular* pasan por el segmento interno del cuerpo yuxtarrestiforme.

2.° Pedúnculo cerebeloso medio. — Comprende casi exclusivamente fibras pontocerebelosas que van de los núcleos del puente a la corteza del hemisferio cerebeloso del lado opuesto. Pone en relación la zona cortical motora y la zona laberíntica del cerebro con la corteza del hemisferio cerebeloso opuesto.

Además, algunos autores admiten que el pedúnculo cerebeloso medio contendría fibras de asociación que unen los dos hemisferios cerebelosos.

3.° Pedúnculo cerebeloso superior. — Este pedúnculo contiene casi exclusivamente fibras eferentes que ponen en relación el núcleo dentado con el núcleo rojo y el tálamo óptico del lado opuesto, constituyendo así la penúltima neurona de la vía cerebelosa indirecta de la sensibilidad y de la vía cerebelosa motora indirecta. Por este pedúnculo el cerebelo se halla en relación con la corteza cerebral y con la medula (fig. 689).

Recordemos que las fibras del fascículo de Gowers rodean el pedúnculo cerebeloso superior, pero no pasan a su interior.

C. — Conexiones intrínsecas del cerebelo

Las diferentes regiones del cerebelo están reunidas entre sí por conexiones que enlazan ora la corteza cerebelosa a los núcleos grises centrales, ora las diferentes regiones de la corteza entre sí (fig. 689).

1.° Vías de asociación entre la corteza cerebelosa y los núcleos grises centrales del cerebelo. — Las fibras de estas vías nacen en la corteza cerebelosa

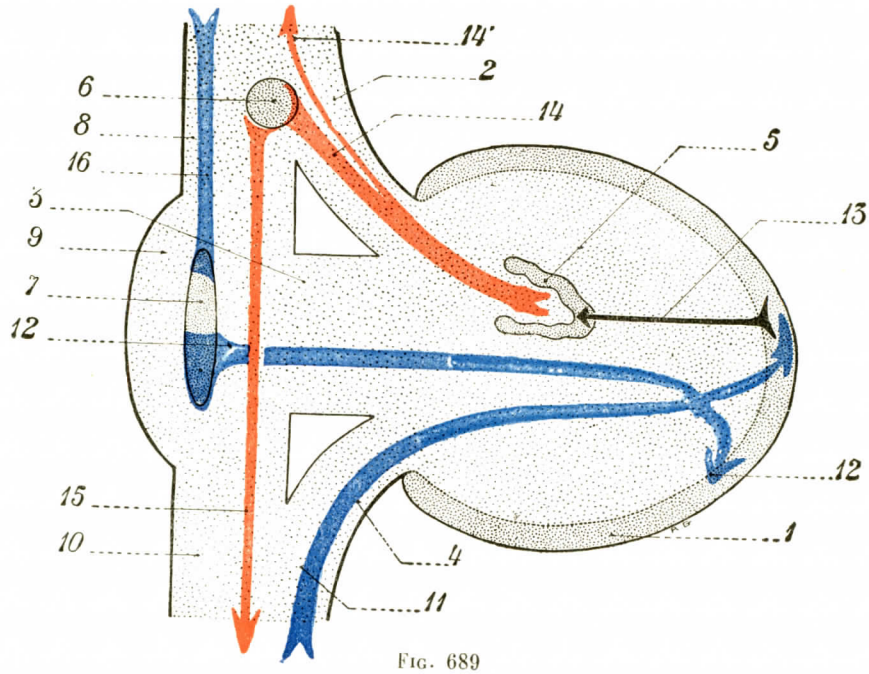

Fig. 689

Esquema de la sistematización de los pedúnculos cerebelosos.

1, corteza del cerebelo. — 2, pedúnculo cerebeloso superior. — 3, pedúnculo cerebeloso medio. — 4, pedúnculo cerebeloso inferior. — 5, oliva cerebelosa. — 6, núcleo rojo. — 7, núcleo del puente. — 8, pedúnculo cerebral. — 9, protuberancia. — 10, bulbo. — 11, fibra aferente medular que pasa por el pedúnculo cerebeloso inferior y termina en la corteza del vermis. — 12, fibra aferente que viene del núcleo del puente y pasa por el pedúnculo cerebeloso medio (2.ª neurona de la vía córticopontocerebelosa). — 13, fibra de proyección intracerebelosa. — 14, fibra eferente que pasa por el pedúnculo cerebeloso superior (fibra cerebelorrúbrica). — 14', fibra cerebelotalámica. — 15, vía rubroespinal.

y terminan en todos los núcleos centrales que hemos descrito. La oliva cerebelosa y el émbolo reciben por su cara externa y superior cilindroejes que proceden de las células de Purkinje situadas en la corteza de los hemisferios cerebelosos (A. Thomas).

El núcleo del techo y el glóbulus reciben fibras que vienen de la corteza del vermis y del flóculus. Clarke y Huxley admiten que el núcleo del techo recibe fibras de toda la corteza.

Todas estas relaciones córticocentrales son directas.

2.° Vías de asociación entre los diferentes puntos de la corteza cerebelosa: vías córticocorticales. — Estas vías son poco numerosas y cortas. No está

demostrado que haya fibras interhemisféricas formando una vía comisural. Hemos señalado que algunos autores admiten esta vía de asociación que pasa por los pedúnculos cerebelosos medios. Es negada por muchos otros anatomistas. Existen, en cambio, fibras de longitud corta que unen entre sí las laminillas de un mismo lobulillo o que se extienden de un lobulillo a otro: son las *fibras arqueadas* o *en guirnalda*. En el vermis estas fibras quedan en este lobulillo y ofrecen una dirección ánteroposterior. DÉJERINE ha descrito fibras más largas que reunían dos puntos más lejanos de la corteza de un mismo hemisferio.

En suma, se puede decir que el vermis y los hemisferios son independientes y que cada uno de ellos se proyecta sobre un núcleo central homolateral.

D. — INTERPRETACIONES FISIOLÓGICAS DE LAS CONEXIONES CEREBELOSAS

Estudiaremos brevemente las vías motoras y sensitivas, el papel del cerebelo y las localizaciones cerebelosas.

1.° Vías motoras y sensitivas. — Estas vías motoras y sensitivas son vías indirectas. Conocemos ya ciertos elementos.

a) *Vía motora* (figs. 688 y 689). — La vía motora indirecta o cerebelosa comprende una primera neurona, *córticopóntica*, extendida desde la corteza cerebral a los núcleos del puente; una segunda neurona, *pontocerebelosa*, que termina en la corteza cerebelosa (segunda estación). De aquí esta vía motriz se proyecta en el núcleo dentado y el núcleo del techo (tercera estación). De estos núcleos cerebelosos la vía motora va al núcleo rojo por el pedúnculo cerebeloso superior (*neurona cerebelorrúbrica* y cuarta estación). De aquí desciende la *vía motora*, ora a la protuberancia, ora al bulbo, ora a la medula, por un camino cruzado (*neurona rubroespinal* y quinta estación). Por último, la sexta y última neurona está representada por las células radiculares de la medula o de los núcleos motores de los nervios craneales. Así se constituye la *vía córticopontocerebeloolivorrubroespinal*. La última parte de esta vía, es decir, el fascículo rubroespinal, pertenece también a la vía estríoespinal, vía que estudiaremos más tarde con el cuerpo estriado, y constituye el trayecto medular de la vía motriz extrapiramidal.

Como hemos dicho ya, las fibras que parten del núcleo del techo del cerebelo no siguen probablemente esta vía, sino que van por el fascículo en gancho de Russell y el pedúnculo cerebeloso inferior al núcleo vestibular y llegan a la medula, no por el fascículo rubroespinal, sino por la vía vestíbuloespinal.

b) *Vía sensitiva indirecta* (fig. 690). — Esta vía sensitiva no es menos compleja. Por el fascículo cerebeloso directo y el fascículo de Gowers, las impresiones sensitivas se desvían de la vía directa cerebral para llegar a la corteza cerebelosa del vermis. Desde aquí una segunda neurona transmite las impresiones sensitivas a las olivas cerebelosas. De éstas parte una tercera neurona que penetra en los pedúnculos cerebelosos superiores y llega, después de entrecruzamiento, al tálamo óptico. Se detienen en este centro o bien una cuarta neurona las conduce a la corteza. Es, pues, una *vía sensitiva espinocerebeloolivotálamocortical*.

2.° Papel del cerebelo. — El conocimiento de las vías aferentes y eferentes del cerebelo nos muestra que éste se halla situado en derivación de las vías directas sensitivas y motoras. Está en relación:

1.° Con la corteza cerebral por tres vías: *a)* la primera termina en la corteza *sensitivomotora* (corteza cerebral), pasando por el tálamo óptico, y forma la vía *cerebelotálamocortical; b)* la segunda sigue la vía peduncular, de la que algunas

fibras directas y colaterales terminan en los núcleos del puente y de aquí van al cerebelo; *c)* la tercera parte de las circunvoluciones temporales (fascículo de Turk)

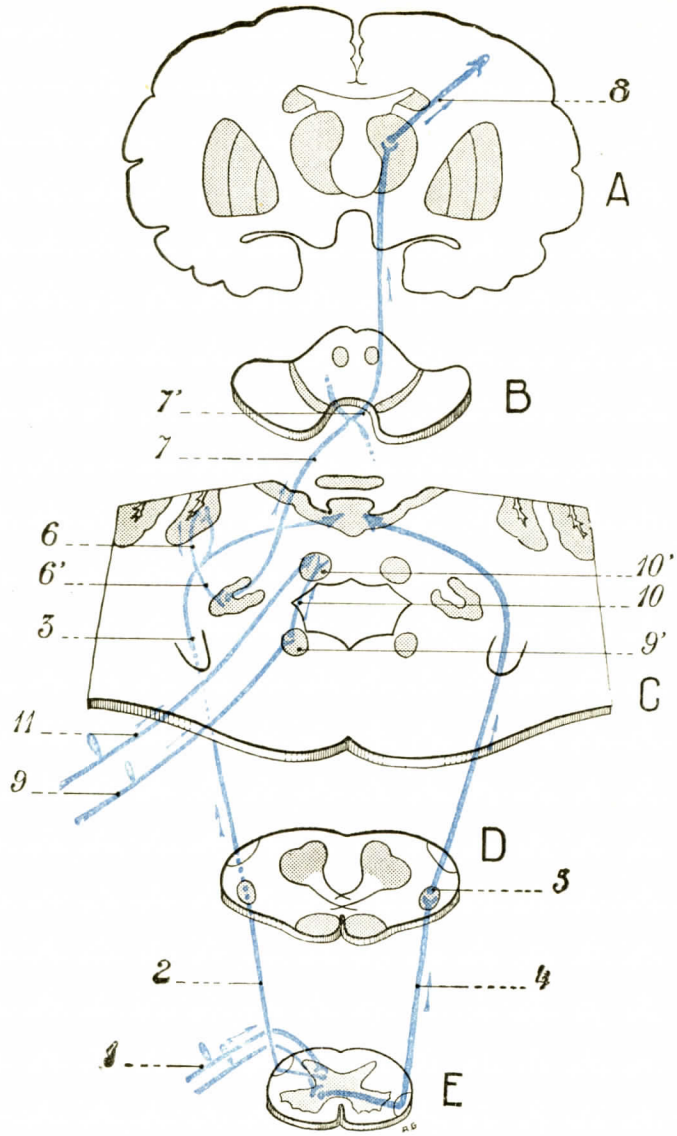

FIG. 690

Vía indirecta de la sensibilidad (vía cerebelosa).

1, raíz posterior (1.ª neurona). — 2, fascículo cerebeloso directo (2.ª neurona) que pasa por 3, pedúnculo cerebeloso inferior. — 4, fibra del fascículo de Gowers. — 5, núcleo lateral del bulbo. — 6, fibra de proyección cerebelocerebelosa (3.ª neurona). — 6', oliva cerebelosa. — 7, fibra cerebelotalámica (4.ª neurona). — 7', entrecruzamiento de Vernekink. — 8, fibra tálamocortical (5.ª neurona). — 9, fibra vestibular que va a 9', núcleo de Deiters. — 10, fibra que va del núcleo de Leiters a 10', núcleo del techo. — 11, fibra vestibulocerebelosa directa.

y llega igualmente al cerebelo, interrumpiéndose en los núcleos del puente. Como se ve, el cerebelo está unido al cerebro por vías aferentes y eferentes.

2.° Con los núcleos grises centrales (tálamo óptico y cuerpo estriado) por dos vías: el fascículo central de la calota bulbar y las fibras dorsocerebelosas, y por el fascículo cerebelorrúbrico. Estas conexiones establecen la unión entre el cuerpo estriado, centro importante de movimientos automáticos, y el cerebelo, órgano de coordinación. Estas vías están enlazadas en los dos sentidos: 1.°, con el aparato vestibular (órgano en relación íntima con el equilibrio), por las fibras que reúnen la corteza con los núcleos vestibulares *(vía cerebelodeitersiana)* y por la vía inversa *deiterocerebelosa;* 2.°, por vías reflejas el cerebelo obra sobre los núcleos oculares (cintilla longitudinal posterior) y sobre la medula (fascículo vestíbuloespinal). En consecuencia, sus lesiones motivan trastornos importantes de los movimientos voluntarios y automáticos y del equilibrio, trastornos que definen el síndrome cerebeloso (Babinski, Thomas), ora clínico, ora experimental: 1.°, el *desequilibrio,* que demuestra que el cerebelo interviene en el equilibrio del cuerpo; 2.°, la *asinergia,* que demuestra su papel en la coordinación de los movimientos; 3.°, la *hipermetría,* trastorno elemental de un movimiento aislado, que hace que éste haya perdido «la mesura» que le conviene; 4.°, la *hipotonía* y la *pasividad,* que traducen un trastorno del tono muscular.

Sea cual fuere su interpretación, que se refieran todos estos trastornos a una simple perturbación de una acción reguladora del tono muscular, que sería la función del cerebelo, o que se dé a este órgano un papel importante en la contracción muscular, o se considere el cerebelo como un centro regulador de cinesias positivas y negativas (Bard), no es menos cierto que el cerebelo desempeña un papel primordial en el equilibrio del cuerpo y la coordinación de los movimientos.

3.° Localizaciones cerebelosas. — Si es imposible llegar tan lejos como quisieran algunos autores, cabe preguntar si estas dos grandes funciones, equilibrio y coordinación, tienen cada una un substrato anatómico diferente.

Insistiendo en las conexiones cerebelosas, reconoceremos con Thomas que es posible disociar en el cerebelo un doble sistema: 1.° Uno espinovestíbulocerebeloso. Este comprende tres vías aferentes que terminan en el *vermis.* Recordemos que estas vías toman el trayecto de los pedúnculos cerebelosos inferiores (cuerpos restiformes y yuxtarrestiformes) y aportan al lóbulo medio del cerebelo impresiones recogidas en los miembros, tronco y vestíbulo (oído interno). 2.°, Vías eferentes parten de los núcleos del techo y van al núcleo de Deiters, que las proyecta sobre la vías vestíbuloespinal y la cintilla longitudinal posterior.

Esta distinción debe relacionarse con las ideas de Edinger, quien consideraba que el *paleocerebellum* (que comprende el vermis sobre todo) era el cerebelo estático, el centro del tono, el órgano del equilibrio; mientras que el *neocerebellum* (que comprende los hemisferios) era el órgano de la coordinación de los movimientos, el cerebelo cinético.

Ramsay Hunt sostiene ideas del mismo orden en su teoría *estatosinérgica* de la función cerebelosa. Por lo demás, Pedro Marie, Foix y Alojouanine insisten en esta oposición anatómica manifiesta entre los hemisferios cerebelosos, tributarios del pedúnculo cerebeloso medio, y por el de los hemisferios cerebrales, y el vermis, tributario ante todo de los pedúnculos cerebelosos inferiores, ligado por lo tanto a la medula y al vestíbulo. Fundándose en comprobaciones clínicas, estos autores consideran en el cerebelo dos partes, como Edinger: 1.°, el vermis, que representa el cerebelo estático, el cerebelo postural, el cerebelo regulador de los movimientos automáticos de los miembros y del tronco, función en íntima relación con los datos sensitivos suministrados por las vías médulocerebelosas; 2.°, los hemisferios, que constituyen el cerebelo cinético, órgano que regula los movimientos voluntarios en sus relaciones con las impulsiones suministradas por las vías cerebrocerebelosas. La ejecución normal de los movimientos, voluntarios o automáticos,

la función postural (estática y equilibrio) necesitan para cada región del organismo una doble representación, una hemisférica y otra vermiana.

Tales son los hechos fisiológicos que el estudio anatómico de las conexiones cerebelosas permite interpretar actualmente. La experimentación y la anatomía clínica nos darán sin duda ulteriormente datos aun más precisos de las localizaciones funcionales cerebelosas y del mecanismo de acción del cerebelo.

§ 9. — Vascularización del cerebelo

1.° Arterias. — La red vascular del cerebelo está alimentada por seis ramas arteriales, tres a cada lado: la *cerebelosa inferior*, procedente de la vertebral; la *cerebelosa media* y la *cerebelosa superior*, procedentes ambas del tronco basilar

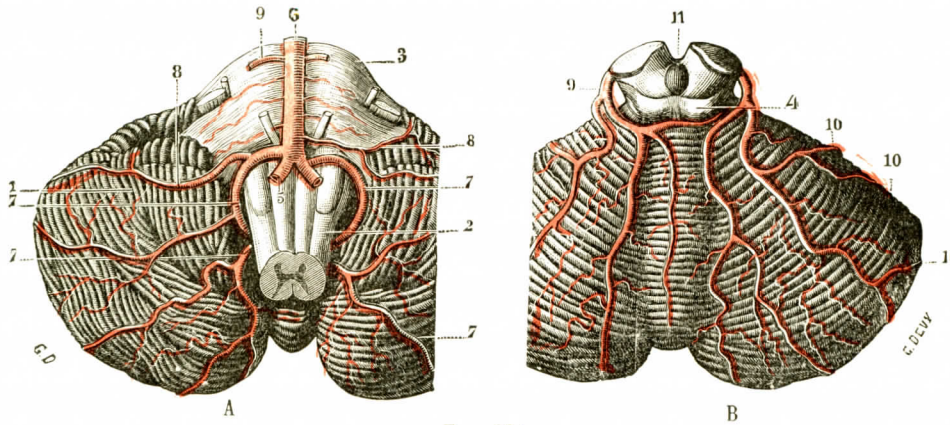

Fig. 691

Arterias del cerebelo: A, en la cara inferior; B, en la cara superior.

1, cerebelo. — 2, bulbo raquídeo. — 3, protuberancia anular. — 4, tubérculos cuadrigéminos posteriores. — 5, arteria vertebral. — 6, tronco basilar. — 7, arteria cerebelosa inferior. — 8, arteria cerebelosa media, que nace a la deecha por un tronco común con la precedente. — 9, arteria cerebelosa superior. — 10, 10, 10, ramas que rodean la circunferencia del cerebelo para pasar a su cara opuesta.

(véase Angiología). Las ramificaciones irregulares y sinuosas de estas arterias cubren toda la superficie exterior del cerebelo: la cerebelosa inferior y la media riegan la cara inferior, la primera hacia delante y la segunda hacia atrás. Contrariamente a lo que observaremos luego en el cerebro, las gruesas ramas arteriales del cerebelo circulan más bien por la superficie del órgano que por las profundidades de los surcos.

Las seis arterias cerebelosas se anastomizan frecuentemente unas con otras, llegando a formar en la pirámide un solo y único sistema, que ordinariamente se deja llenar con bastante facilidad por una inyección practicada en cualquiera de las arterias antedichas. El sistema arterial del cerebelo comunica, además, por un lado con el del cuarto ventrículo y del bulbo, y por otro lado con las divisiones de las arterias cerebrales posteriores.

De la red pial parten un sinfín de arteriolas muy finas, que penetran en el espesor del cerebelo y se distribuyen por los diversos elementos anatómicos de este órgano. Una de estas ramas arteriales, más voluminosa que las otras, se dirige al núcleo dentado y penetra en él a nivel del hilio: es la *arteria del núcleo dentado*.

Los capilares del cerebelo forman, en la capa molecular, un retículo denso, de mallas ovales, cuyos ejes longitudinales están dirigidos en sentido radiado. En

la capa granulosa se observa igualmente una abundante red capilar, pero de mallas más estrechas. Finalmente, en la substancia medular, las mallas de la red se ensanchan rápidamente y están dispuestas paralelamente a la dirección de los fascículos nerviosos (OBERSTEINER).

2.° Venas. — Las venas del cerebelo son independientes de las arterias y mucho menos tortuosas que éstas. Se dividen, atendiendo a su situación, en *medias* y *laterales:*

A. VENAS CEREBELOSAS MEDIAS. — Las venas cerebelosas medias, llamadas también por razón de sus relaciones *venas vermianas*, son en número de dos, una superior y otra inferior:

α) La *vena vermiana superior*, la más importante de las dos, corre de atrás a delante por el vermis superior. Durante su trayecto desembocan en ella numerosas venillas, salidas del vermis, de la parte interna de los hemisferios cerebelosos y de la válvula de Vieussens, y va a parar, en la mayoría de los casos, a la vena de Galeno; otras veces, aunque muy raras, al seno recto o a una de las venas cerebrales internas.

β) La *vena vermiana inferior* tiene su origen en el vermis inferior y sus inmediaciones. Siguiendo en sentido inverso de la precedente, se dirige hacia atrás y hacia arriba y va a parar, finalmente, a uno de los senos que se abren en la prensa de Herófilo, generalmente en el seno recto o en uno de los dos senos laterales.

B. VENAS CEREBELOSAS LATERALES. — Las venas cerebelosas laterales se dividen también en *superiores* e *inferiores:* las primeras ocupan la cara superior del cerebelo y las segundas ocupan su cara inferior. Todas ellas se dirigen hacia fuera hasta la circunferencia del órgano y van a parar en gran parte al seno lateral correspondiente. Algunas, sin embargo, las más anteriores, desembocan en el seno petroso superior. La *vena del núcleo dentado*, satélite de la arteria homónima, termina generalmente en las venas laterales de la cara inferior del cerebelo.

3.° Linfáticos. — Las vías linfáticas del cerebelo no ofrecen particularidad alguna (véase *Anatomía general*).

CAPITULO IV

VENTRICULO BULBOCEREBELOSO O CUARTO VENTRICULO

El ventrículo bulbocerebeloso, más conocido con el nombre de *cuarto ventrículo*, es una cavidad situada en el plano dorsal del istmo, entre el cerebelo, el bulbo y la protuberancia (fig. 692, 21).

§ 1. — Consideraciones generales

Embriológicamente, el cuarto ventrículo representa la cavidad primitiva del cerebro posterior y del trascerebro, es decir, del rombencéfalo. En su parte inferior

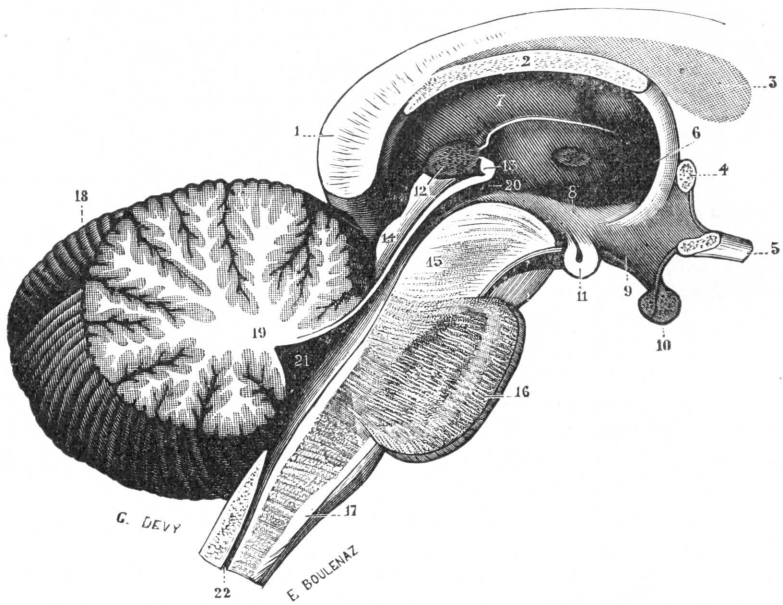

Fig. 692

Corte vérticomedio o sagital del cerebelo y el istmo: segmento izquierdo visto por su cara interna.

1, cuerpo calloso. — 2, trígono cerebral. — 3, séptum lúcidum. — 4, comisura blanca anterior. — 5, nervio óptico. — 6, agujero de Monro. — 7, tálamo óptico. — 8, surco de Monro. — 9, substancia gris ventricular. — 10 cuerpo pituitario. — 11, tubérculo mamilar. — 12, glándula pineal. — 13, comisura blanca posterior. — 14, tubérculos cuadrigéminos. — 15, pedúnculo cerebral. — 16, protuberancia anular. — 17, bulbo raquídeo. — 18, cerebelo, con 19, su centro medular, formando el árbol de la vida del lóbulo medio. — 20, acueducto de Silvio. — 21, cuarto ventrículo. — 22, conducto del epéndimo.

está encima del conducto central de la medula, con el cual comunica libremente. En su parte superior se continúa con el acueducto de Silvio y, por su mediación, con los ventrículos cerebrales.

Para formarse una idea general del cuarto ventrículo, aconsejamos las dos preparaciones siguientes:

La primera es un corte sagital que interesa el cerebelo, el bulbo y la protuberancia en todo su espesor. Este corte, representado en la figura 692, muestra la cavidad ventricular, situada debajo del cerebelo, encima del bulbo y de la protuberancia, alargada en sentido longitudinal, relativamente ancha en su parte media, desde donde se va estrechando lentamente al dirigirse a uno u otro de sus dos extremos. Observamos igualmente la continuidad de la cavidad ventricular, de una parte con el conducto del epéndimo y de otra en el acueducto de Silvio.

La segunda preparación consiste en practicar únicamente en el cerebelo un corte sagital, y, después de practicado, separar con fuerza hacia fuera (fig. 693) las dos mitades de este último órgano. Entonces aparece el cuarto ventrículo en la línea media, bajo el aspecto de una cavidad impar y simétrica, de forma romboidal, descansando en el plano dorsal del bulbo y de la protuberancia. Cubierta atrás por el cerebelo, se halla limitada, por los lados, por los tres pedúnculos cerebelosos superior, medio e inferior. Sin embargo, el pedúnculo cerebeloso inferior no forma en toda su extensión el límite externo de la cavidad ventricular. En efecto, está a nivel de la parte superior de este pedúnculo, se prolonga hacia fuera rodeándolo y extendiéndose sobre su cara posterior.

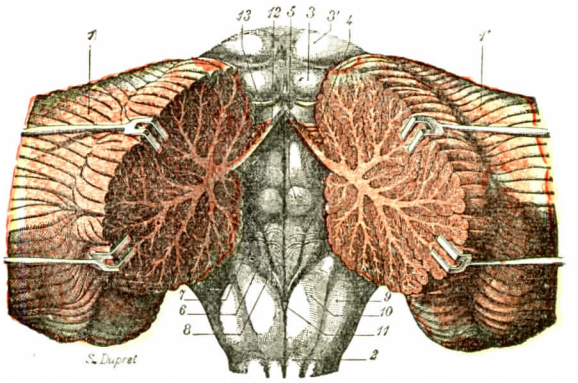

FIG. 693

Cuarto ventrículo visto por arriba después de la incisión media del cerebelo y separación de las dos mitades de este órgano.

1, 1', los dos hemisferios cerebelosos, muy separados el uno del otro. — 2, bulbo raquídeo. — 3, 3', tubérculos cuadrigéminos inferiores y superiores. — 4, cuarto ventrículo, con 5, eminencia teres; 6, ala blanca interna; 7, ala blanca externa; 8, ala gris (para los otros detalles véase la fig. 694). — 9, cuerpo restiforme. — 10, clava. — 11, óbex. — 12, válvula de Vieussens. — 13, nervio patético.

A estas prolongaciones correspondientes a los ángulos laterales del ventrículo (véase más adelante) REICHERT les dió el nombre de *recessus laterales*, nombre que ha prevalecido.

Comprendido de esta manera, el cuarto ventrículo ofrece las siguientes dimensiones. Su mayor anchura, representada por la distancia en línea recta que separa sus dos ángulos laterales, es, por término medio, de 16 milímetros. Su altura, medida desde su ángulo inferior a su ángulo superior, es de 35 a 38 milímetros, de los cuales corresponden de 10 a 12 a la porción bulbar y de 18 a 20 a la porción protuberancial.

Siéndonos ahora bien conocido el cuarto ventrículo en su situación y forma general, podemos describir sus partes constituyentes.

§ 2. — PARTES CONSTITUYENTES

El cuarto ventrículo ofrece a nuestra consideración los elementos siguientes: 1.°, *dos paredes*, una anterior y otra posterior; 2.°, *cuatro bordes;* 3.°, *cuatro* ángulos.

A. — PARED ANTERIOR

La pared anterior (*inferior* de algunos autores) constituye el *suelo* de la cavidad ventricular. Su descripción, durante mucho tiempo variable e incierta, ha sido

profundamente modificada y precisada: primero por RETZIUS (1896), en su obra sobre el *Cerebro humano*, y después en diferentes memorias por BLAKE (1900), STREETER (1903), STADERINI (1906), WILSON (1906), MINEFF (1907). Como la cavidad, el suelo ventricular tiene la forma de un rombo. Su *eje mayor*, situado en la línea media, se dirige oblicuamente de abajo arriba y de atrás a delante, formando con la vertical un ángulo de 10 a 15°: está señalado por un surco medio que se

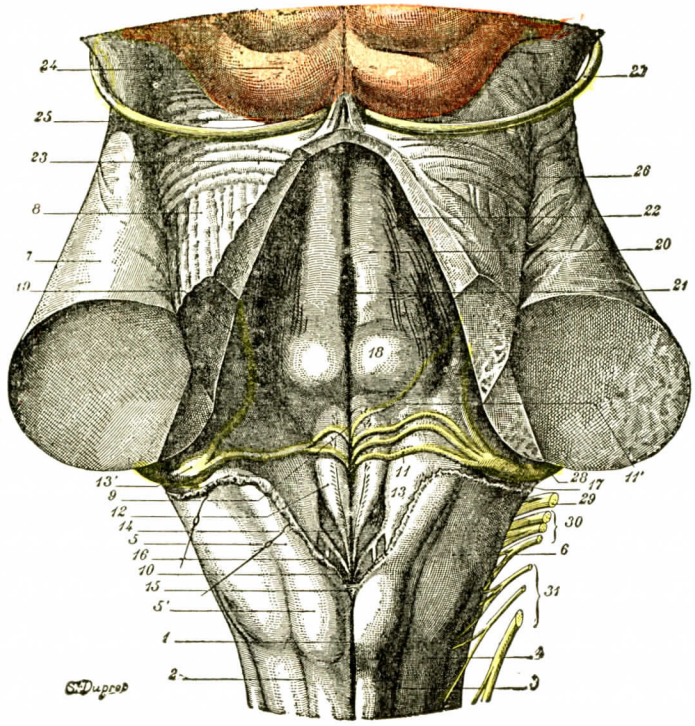

FIG. 694

Suelo del cuarto ventrículo, después de seccionar los tres pedúnculos cerebelosos.

1, surco medio posterior del bulbo raquídeo. — 2, surco paramedio. — 3, fascículo de Goll. — 4, fascículo de Burdach. — 5, pirámides posteriores, con 5', la clava. — 6, cuerpos restiformes o pedúnculos cerebelosos inferiores. — 7, pedúnculos cerebelosos medios. — 8, pedúnculos cerebelosos superiores. — 9, tallo del calamo. — 10, pico del calamo. — 11, barbas del calamo, con 11', varilla de armonía de Bergmann. — 12, ala blanca interna, dividida por un surco longitudinal en dos partes: una interna (area medialis), la otra externa (area plumiformis). — 13, ala blanca externa, con 13', tubérculo acústico. — 14, ala gris correspondiente a la fosita inferior, con, en su parte inferior, el funiculus separans y el área postrema (véase fig. 697). — 15, óbex. — 16, lingula. — 17, recessus lateralis de Reichert, correspondiente a los ángulos laterales del rombo ventricular. — 18, eminencia teres. — 19, fosita lateral. — 20, funiculus teres. — 21, fosita media. — 22, locus coeruleus. — 23, ángulo superior corresponiendo al origen del acueducto de Silvio. — 24, tubérculos cuadrigéminos inferiores o testes. — 25, frenos de la válvula de Vieussens. — 26, surco lateral del istmo. — 27, nervio patético. — 28, raíz coclear del acústico. — 29, glosofaríngeo. — 30, neumogástrico. — 31, espinal.

extiende sin interrupción desde su ángulo inferior a su ángulo superior. Una línea transversal, que reúne los dos ángulos laterales, es decir, las partes más posteriores de los *recessus laterales*, constituye su *eje menor* y divide el suelo en dos triángulos: el uno *inferior*, que corresponde al bulbo, es el *triángulo bulbar;* el otro *superior*, que pertenece a la protuberancia anular, es el *triángulo protuberancial.* Los examinaremos separadamente.

1.º Triángulo inferior o bulbar. — Visto por arriba, después de incidir y separar el cerebelo (fig. 693), el triángulo inferior del cuarto ventrículo se presenta

bajo la forma de una pequeña depresión de forma triangular, que HERÓFILO comparaba a la extremidad inferior, cortada en punta, de una pluma de escribir, o *calamus scriptorius*. Este es también el *calamus scriptorius* de los anatomistas modernos: el surco medio, antes indicado, constituye el *tallo;* la extremidad más inferior de la cavidad forma el *pico;* en cuanto a las *barbas*, están representadas por las *estrías acústicas*. Estudiaremos estos diversos elementos (fig. 694):

A. TALLO DEL CÁLAMO. — El tallo del cálamo, como acabamos de indicar, no es más que la porción del surco medio del suelo ventricular que corresponde al triángulo inferior. Es, en la mayoría de los casos, una depresión lineal, una especie de hendidura estrecha hacia la cual se inclinan, a derecha e izquierda, dos vertientes más o menos abruptas. Es generalmente continua, muy visible, aumentando de profundidad a medida que desciende. Presenta, a veces, de preferencia en la proximidad de su parte superior, una laminilla de substancia blanca que pasa de derecha a izquierda y que, descendiendo hasta su parte más profunda, interrumpe el surco a su nivel. Esta disposición es rara.

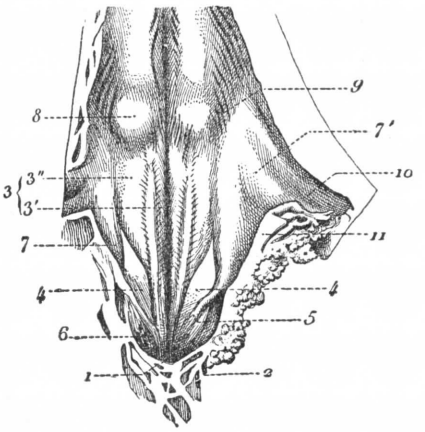

FIG. 695

Suelo del cuarto ventrículo (según RETZIUS).

1, pico del cálamo. — 2, óbex. — 3, ala blanca interna, con 3', área medialis; 3'', área lateralis o plumiformis. — 4, ala gris. — 5, fascículus separans. —6, area postrema.—7, ala blanca interna, con 7', tubérculo acústico. — 8, eminencia teres. — 9, fóvea superior. — 10, recessus lateralis. — 11, lígula.

B. PICO DEL CÁLAMO. — En su extremidad inferior, el tallo del cálamo se continúa con el conducto del epéndimo. El pequeño espacio triangular que se ve a este nivel y que resulta de la separación recíproca de los dos fascículos de Goll ha recibido el nombre de *pico del cálamo.*

El pico del cálamo corresponde, naturalmente, al ángulo inferior del suelo ventricular. Representa, además, la parte más profunda de este suelo; en dicho punto, en la entrada del conducto del epéndimo, existe una especie de fondo de saco, que se designa a veces con el nombre de *ventrículo de Arancio.*

Sabemos ya, por haberlo visto al tratar del bulbo, que la comisura gris de la medula forma, por detrás del pico, una pequeña lámina transversal, ligeramente cóncava hacia delante, que va de un fascículo de Goll al otro: es el *cerrojo* u *óbex*. Pero esta membrana, que se describe de ordinario a propósito del suelo del cuarto ventrículo, se halla en realidad en un plano posterior al pico: cubre el pico como la comisura gris cubre el conducto ependimario, y por este hecho pertenece manifiestamente a la pared posterior o bóveda. La volveremos a encontrar al tratar de esta última región.

C. BARBAS DEL CÁLAMO. — A derecha e izquierda del tallo del cálamo se ven separarse una serie de tractos blanquecinos de dirección transversal u oblicua; son las *barbas del cálamo* o *estrías acústicas.*

Estos tractos son variables en su número, sus dimensiones y aun en su origen. Desde el punto de vista de su *número* se cuentan ordinariamente de tres a cinco en cada lado. Se pueden observar hasta seis o siete y aun ocho, como también pueden reducirse a dos, a uno solo o aun faltar por completo. Desde el punto de vista de sus *dimensiones*, existe la misma variabilidad: al lado de tractos suma-

mente tenues y difíciles de seguir, se encuentran a veces fascículos voluminosos y muy salientes en la superficie del suelo ventricular. Por lo que respecta a su *origen*, las barbas del cálamo nacen a niveles muy distintos, pero generalmente en la mitad superior del triángulo. Emergen, las unas del surco medio mismo; las otras (y son el mayor número), algo por fuera de este surco.

De la región media o paramedia del ventrículo, las barbas del cálamo se dirigen de dentro a fuera, conservando su independencia, o reuniéndose unas con otras. Rodean el cuerpo restiforme, pasando al *recessus lateralis* y terminando definitivamente en el *tubérculo acústico* y en el nervio coclear que le sigue. Las barbas del cálamo vienen a ser, por lo tanto, un elemento de la vía acústica central (véase *Orígenes reales del nervio auditivo*), y he aquí por qué hoy día son denominadas *estrías acústicas*.

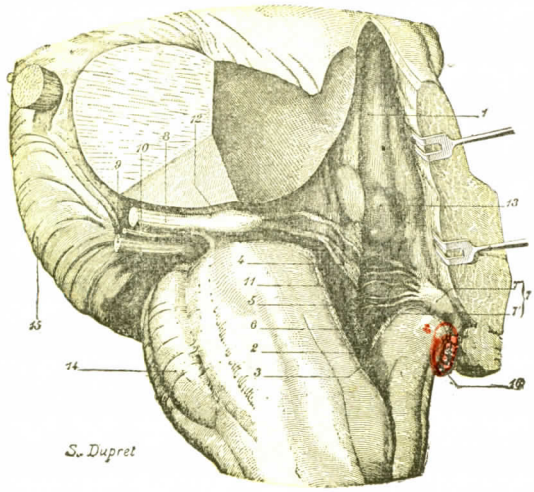

FIG. 696

Área acústica del cuarto ventrículo.

1, cuarto ventrículo visto de perfil. — 2, pico del cálamo. — 3, óbex. — 4, barbas del cálamo. — 5, ala blanca interna. — 6, ala gris. — 7, área acústica, con 7', ala blanca externa, y 7'', tubérculo acústico. — 8, nervio acústico. — 9, facial. — 10, intermediario de Wrisberg. — 11, lígula. — 12, recessus lateralis. — 13, eminencia teres. — 14, cuerpo olivar. — 15, protuberancia anular. — 16, plexo coroideo.

No todas las barbas del cálamo, es decir, los tractos blanquecinos que caminan en la superficie del suelo ventricular, siguen el trayecto que acabamos de indicar. Se ven de ordinario algunas que, en lugar de rodear el pedúnculo cerebeloso inferior, se dirigen hacia arriba, hacia el punto de convergencia de los tres pedúnculos cerebelosos. Una de ellas, a veces muy manifiesta (figura 694, 11'), camina entre la *eminencia teres* y la base del ala blanca interna: es la *varilla de armonía de Bergmann*, también denominada *conductor sonoro*. La significación de este último fascículo no nos es aún conocida: según POPOFF, se dirigía al cerebelo por el pedúnculo cerebeloso medio.

D. LAS TRES ALAS. — Siéndonos conocido el *cálamus scriptorius*, con su *tallo*, su *pico* y sus *barbas*, examinaremos la superficie misma del triángulo bulbar. Observamos ante todo que esta superficie no tiene una coloración homogénea, que es *blanca* en ciertos puntos y *gris* en otros. Vemos después que no es regularmente plana, sino, al contrario, sumamente accidentada, presentándonos a cada lado de la línea media tres pequeñas regiones triangulares, que se designan con el nombre de *alas* y que son, yendo de dentro a fuera: 1.°, el *ala blanca interna;* 2.°, el *ala gris;* 3.°, el *ala blanca externa*.

a) *Ala blanca interna. Origen del hipogloso.* — El ala blanca interna está constituída por una masa de substancia gris, núcleo de origen del nervio hipogloso mayor, y de ahí el nombre de *trígono del hipogloso* que se le da también. Forma una eminencia de coloración blanquecina, situada a cada lado del tallo del cálamo. Alargada en sentido axil, más ancha hacia arriba que abajo, aparece bajo la forma de un triángulo o de una cuña cuya *base*, situada hacia arriba, correspondería a la parte central del ventrículo, y cuyo *vértice*, situado hacia abajo, correspondería al ángulo inferior o pico.

El ala blanca interna no es un bloque compacto y homogéneo. Un surco longitudinal, paralelo por consiguiente al surco medio, la divide en dos segmentos: uno interno o *medio* y otro externo o *lateral*. Estos dos segmentos tienen asimismo uno y otro idéntica forma triangular que el ala blanca, que ellos forman yuxtaponiéndose. El surco de separación en cuestión es muy superficial y a veces poco marcado. Nos presenta por doquier, en toda o parte de su extensión, pequeños surcos oblicuos, resultantes del plegamiento a su nivel del revestimiento ependimario. Pero estos pliegues o arrugas no sólo se producen en el lado interno del segmento lateral del ala blanca; se les encuentra también, aunque menos desarrollados, en su lado externo. Resulta de ello que este segmento externo, con sus dos filas de arrugas oblicuas, ha podido compararse por su aspecto a una *pluma de ave*, y de aquí el nombre de *area plumiformis* que le ha dado RETZIUS. Para el sabio anatomista sueco, el segmento interno o medio viene a ser el *area medialis*.

En resumen, el ala blanca interna se divide en dos segmentos: uno interno y el otro externo, el *area medialis* y el *area plumiformis*, separados uno de otro por un surco longitudinal más o menos marcado.

Esta disposición existe y la hemos visto perfectamente, pero es raro encontrarla en el individuo tan clara y tan precisa como en las descripciones, debido a que existen en esto, como en todo, variaciones individuales considerables. Como lo hace notar muy juiciosamente MINEFF, las arrugas faltan muchas veces en el lado interno del *área plumiformis*, acantonándose entonces en su lado externo, o, dicho de otra manera, a lo largo del surco de separación. En este mismo surco son a veces poco visibles y aun faltan por completo, en cuyo caso este segmento externo no tiene nada que recuerde la pluma de ave. He aquí por qué nos parece más lógico dar sencillamente a este segmento externo el nombre de *área lateralis*, que indica perfectamente la situación y conviene a todos los casos.

b) *Ala blanca externa.* — El ala blanca externa, situada, como su nombre indica, por fuera del ala blanca interna, ocupa la parte externa del triángulo bulbar. Tiene, en su conjunto, la forma de una eminencia triangular, cuyo *vértice*, dirigido hacia abajo, corresponde a la parte media del pedúnculo cerebeloso inferior, y cuya *base*, situada hacia arriba, corresponde a la vez a la base del triángulo *bulbar* y a la parte adyacente del triángulo protuberancial: es decir, *que ocupa a la vez las dos porciones del suelo ventricular.*

Esta región está formada por una masa de substancia gris que, morfológicamente, representa el asta posterior de la medula espinal. Aquí es donde terminan las dos ramas *vestibular* y *coclear* del nervio acústico. La región en cuestión viene a ser por este hecho el *trígono del acústico*, el *trígono acústico*, el *área acústica*, todos términos sinónimos.

Una línea horizontal que pase por la base del ala blanca interna divide el ala blanca externa en dos porciones: la una ínferointerna y la otra súperoexterna. La *porción ínferointerna* (fig. 696), de forma triangular como la misma ala blanca externa, se extiende a lo largo del pedúnculo cerebeloso superior. En relación *por fuera* con este pedúnculo, confina *por dentro* con el ala gris. Esta es el *ala blanca externa propiamente dicha* o *núcleo principal del nervio vestibular*. Se la puede denominar, siguiendo en esto a RIBET, el *área vestibular*. La *porción súperoexterna* (fig. 697, 9') está situada por encima y por fuera de la precedente. Reviste, en su conjunto, la forma de una eminencia oblonga, de dirección transversal, que, naciendo en el triángulo protuberancial del ventrículo, por fuera de la eminencia teres, se dirige afuera y va a terminar en el suelo del *recessus lateralis*. A esta eminencia a veces muy manifiesta, pero a menudo poco visible, se le da el nombre de *tubérculo acústico* o, mejor, de *área coclear*. En efecto, esta área corresponde profundamente a los dos núcleos de origen del nervio coclear. En resumen, el ángulo externo del suelo del cuarto ventrículo está representado:

1.°, por una primera eminencia que se continúa por abajo con el ala blanca externa propiamente dicha, que constituye el *tubérculo acústico súperointerno* (Ribet), correspondiente al área vestibular; 2.°, por una segunda eminencia, transversal, más externa que la precedente, el *tubérculo acústico lateral* o *inferoexterno*, el *área coclear* (figs. 698 y 699).

c) *Ala gris.* — El ala gris *(area cinerea)* (fig. 697, 11), así denominada porque tiene un tinte grisáceo, ocupa el espacio comprendido entre el ala blanca in-

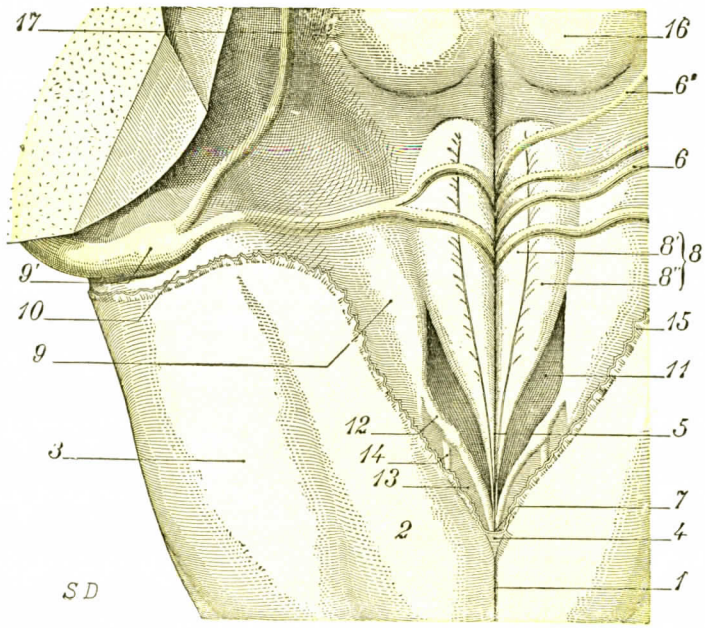

Fig. 697

Triángulo inferior del ventrículo: parte de la figura 694 representada en mayores dimensiones (sólo se ha representado el lado izquierdo y una parte del lado derecho).

1, surco medio posterior del bulbo. — 2, clava. — 3, cuerpo restiforme. — 4, óbex. — 5, tallo del cálamo. — 6, barbas del cálamo. — 7, ventrículo de Arancio. — 8, ala blanca interna, con 8', área medialis; 8'', área lateralis o plumiformis. — 9, ala blanca externa, con 9', tubérculo acústico. — 10, recessus lateralis. — 11, ala gris (fóvea inferior o fóvea vagi). — 12, fasciculus separans. — 13, área postrema. — 14, fasciculus postremus. — 15, lígula. — 16, eminencia teres. — 17, fovea superior.

terna y el ala blanca externa. Como las alas blancas, tiene también la forma de un triángulo, pero de un triángulo orientado en sentido inverso, es decir, con la base dirigida hacia abajo.

Distinguiremos en ella: 1.°, una *base;* 2.°, un *vértice;* 3.°, dos *bordes*, uno interno y otro externo; 4.°, dos *ángulos*, uno externo y otro interno. La *base*, situada hacia abajo, se dirige oblicuamente hacia abajo y adentro, paralelamente al pedúnculo cerebeloso inferior que está situado por debajo. Veremos en seguida que está perfectamente limitada por un pequeño relieve en forma de cordón. El *vértice*, dirigido hacia arriba, se insinúa en el ángulo diedro que forman, al juntarse, las dos alas blancas. El *borde externo* corresponde al lado interno del *área acústica*. El *borde interno* sigue, asimismo, el lado externo del trígono del hipogloso. El *ángulo externo* corresponde, como el borde externo, al *área acústica*. Se halla, por regla general, señalado por una depresión, algunas veces por una

pequeña fosita. El *ángulo interno* representa el extremo inferior del ala gris. Con el nombre de *fasciculus cinereus*, que le ha dado WILSON, se adelgaza hacia el pico del cálamo y va a terminar en la pared lateral del conducto central de la medula. En ciertos casos se ve a los dos *fasciculi cinerei* (derecho e izquierdo) fusionarse en la línea media, constituyendo, entonces por encima del conducto central y por debajo del óbex, una pequeña lámina gris, especie de comisura comprendida entre las dos grises: es la *comisura intercinérea.*

De ordinario, cada una de las dos alas blancas forma, en el suelo ventricular, un relieve más o menos considerable. En cambio, el ala gris, que se halla situada entre las dos, representa como una parte baja. Corresponde, por tanto, a una especie de depresión que se designa con el nombre de *fóvea inferior* o *foseta inferior:* se la denomina también, en virtud de sus relaciones con el núcleo neumogástrico o nervio vago, *fovea vagi.*

El ala gris está formada por una capa de substancia gris, en la que toman origen los fascículos sensitivos de los dos nervios mixtos, el neumogástrico y el glosofaríngeo. Por este hecho, el ala gris viene a constituir el *trígono del glosofaríngeo y del neumogástrico.*

En la parte más posterior del ala gris se ve un pequeño cordón claro, ordinariamente muy manifiesto (fig. 697, 12), que, partiendo del ala blanca externa, se dirige oblicuamente hacia abajo y adentro y acaba por desaparecer en la región del pico: es el *fasciculus separans* de Retzius: en efecto, *separa* el ala gris que acabamos de describir de otra pequeña región situada por debajo, el *área postrema.* De forma cuadrilátera, pero tres o cuatro veces más ancha que alta, sumamente alargada por consiguiente, el área postrema (fig. 697, 13) se extiende a lo largo del pedúnculo cerebeloso inferior y paralelamente a él desde el vértice del ala blanca externa hasta el pico del cálamo. Es, como el ala gris, de un color obscuro que destaca perfectamente sobre el tinte más claro de las formaciones blancas próximas. Sus límites están perfectamente señalados: hacia arriba, el *fasciculus separans;* hacia abajo, el pedúnculo cerebeloso inferior; hacia fuera, el ala blanca externa; hacia dentro, la región del pico. Recordemos, a propósito de este límite interno, que las dos *areæ postremæ* pueden fusionarse en la línea media, constituyendo entonces, por encima del pico, lo que WILSON ha descrito con el nombre de *coalescencia interpostremal.*

El área postrema, en muchos casos, nos presenta en su superficie un pequeño cordón blanquecino que sigue una dirección más o menos longitudinal y que, cuando existe, divide realmente el área postrema en dos segmentos: uno interno y otro externo. MINEFF, que la ha encontrado 34 veces en 49 individuos, o sea en una proporción de 69 por 100 (creemos que es mucho menos frecuente), propone darle el nombre de *fasciculus postremus.*

La significación morfológica del *fasciculus separans* y del área postrema es todavía muy obscura. El *fasciculus separans* no parece ser (WILSON, STREETER) más que un simple pliegue ependimario determinado quizá por un engrosamiento local de la neuroglia subyacente. En cuanto al área postrema, ha sido considerada, a su vez, como formada por una capa de tejido vascular (STREETER), como una formación neuróglica que se confunde con el pontículo (STADERINI), como la parte más elevada del núcleo de Goll (VAN GEHUCHTEN). Un hecho indudable es el de que el área postrema forma parte del suelo del cuarto ventrículo: como hace notar VAN GEHUCHTEN mismo, se la observa a través del agujero de Magendie. En virtud de su situación, en virtud también de sus relaciones con las partes laterales del óbex, nos parece racional referirla, como esta última formación, a la comisura gris posterior de la medula espinal, o si se quiere, a la parte posterior de la substancia gelatinosa central.

2.° Triángulo superior o protuberancial. — Si pasamos ahora al triángulo superior, hallamos primeramente, en la línea media, el *surco longitudinal,* continuación por arriba del tallo del cálamo. A cada lado de este surco mediano, y un poco por encima del ala blanca interna, se levanta una pequeña eminencia ovoidea, de 4 milímetros de diámetro: es la *eminencia teres.* Corresponde, como veremos más adelante (véase *Orígenes reales de los nervios craneales*), al segundo

codo o ángulo del facial y al núcleo de origen del motor ocular externo o *abducens*, de aquí el nombre que se le da muchas veces de *eminencia del motor ocular externo* o *eminencia abducentis*.

La *eminencia teres*, separada *por debajo* del ala blanca interna por una depresión transversal más o menos manifiesta, se continúa *por arriba* por un cordón longitudinal que sigue el surco medio y que se designa con el nombre de *funiculus teres* o *cordón redondo*. Este cordón redondo, en su parte inferior, presenta aproximadamente la misma anchura que la eminencia teres. Después va atenuándose lentamente, midiendo sucesivamente 3 milímetros, 2 milímetros y medio y 2 milímetros. Se extiende ordinariamente hasta el ángulo superior del ventrículo, mejor dicho, hasta el acueducto de Silvio. Su desarrollo es, por lo demás, muy variable y, por otra parte, su significación es todavía muy obscura; por lo tanto, lo designaremos, con STREETER, con el nombre de *nucleus incertus*.

Los dos cordones redondos, derecho e izquierdo, se separan a veces uno de otro algo por encima de la *eminencia teres*, circunscribiendo de esta manera, entre ellos, una pequeña depresión media, a la cual se da el nombre de *fóvea media* o *foseta media*.

En el lado externo de la *eminencia teres*, entre ella y el tubérculo acústico, se ve otra depresión, ordinariamente muy marcada, que se designa, por oposición a la *fóvea inferior* ya descrita, con el nombre de *fóvea superior* o *foseta superior:* se la designa también, en virtud de sus relaciones con el núcleo masticador, que está situado por debajo de ella, con el nombre de *fovea trigemini*. Su parte más profunda presenta un sistema de surcos o pliegues dispuestos paralelamente al borde externo: son las *rugæ foveæ superioris*.

Por último, algo por delante de la *fóvea superior*, en la parte ánterolateral del triángulo protuberancial, se extiende una pequeña superficie oblonga de un gris pizarroso, de contornos vagos, que mide 5 ó 6 milímetros de alto: es el *locus cœruleus*, adonde va a terminar una de las raíces del trigémino. También encontramos aquí un sistema de surcos sin importancia *(rugæ loci cœruli)* que se dirigen paralelamente al borde externo de la región. El tinte especial que presenta el *locus cœruleus* es debido a la presencia, por debajo del epéndimo, de una capa de substancia gris *(substancia ferruginosa)* cuyas células son muy pigmentadas. En algunos individuos (en bastante número) el *locus cœruleus* es muy poco o nada manifiesto; pero no por eso deja de existir la masa gris antes citada. Basta entonces, para ponerla de manifiesto, levantar por el raspado el epéndimo y la delgada capa de substancia blanca que la cubren y disimulan.

3.° Resumen. — En resumen, el suelo del cuarto ventrículo tiene la forma de un rombo con el eje mayor vertical. Su eje menor o eje transversal, que va de un ángulo lateral al otro, lo divide en dos triángulos: uno superior o triángulo protuberancial, y el otro inferior o triángulo bulbar. Este último emite dos prolongaciones laterales, los *processus laterales* de Reichert, que, rodeando los pedúnculos cerebelosos inferiores, se extienden hasta el origen de los nervios mixtos.

Examinemos este suelo por la cara anterior:

Observaremos en él, en primer lugar, la existencia de un *surco medio* que ocupa toda su altura y que en el triángulo bulbar toma el nombre de *tallo del cálamo*. Su extremo más inferior corresponde al ángulo inferior del ventrículo, constituyendo el *pico*. A derecha e izquierda de este surco, en la mitad superior del triángulo bulbar, se desprenden las estrías blanquecinas que, con el nombre de *barbas del cálamo* o de *estrías acústicas*, completan este conjunto anatómico al cual HERÓFILO ha dado el nombre de *cálamus scriptorius*.

A cada lado del surco medio, y limitándolo, se halla una columna longitudinal más o menos saliente según los individuos, la cual constituye sucesivamente

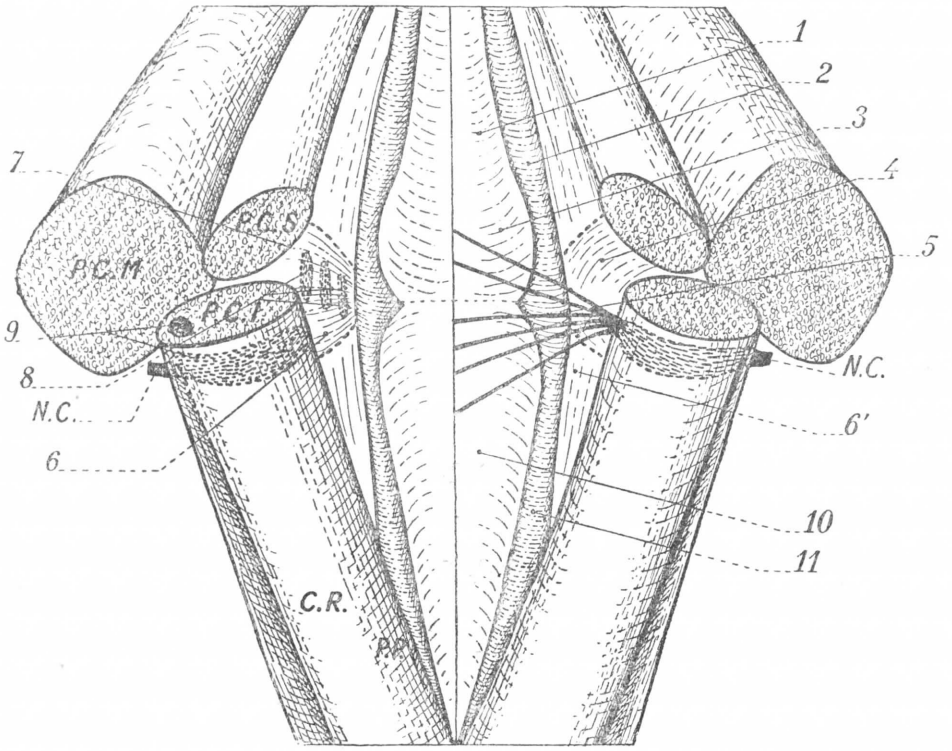

FIG. 698

Suelo del cuarto ventrículo. Area auditiva (según DE RIBET).

1, funiculus teres. — 2, fóvea superior. — 3, eminencia teres. — 4, área vestibular, oculta en parte por las estrías acústicas. — 5, estrías acústicas. — 6, parte inferior del área vestibular perteneciente a la base del ala blanca externa. — 6', ala blanca externa. — 7, parte superior del área vestibular. — 8, proyección en el área vestibular de los tres núcleos del nervio vestibular. — 9, proyección de los dos núcleos del nervio coclear. — 10, ala blanca interna. — 11, ala gris. — N.C., nervio coclear. — C.R., cuerpo restiforme. — P.P., pirámide posterior. — P.C.I., pedúnculo cerebeloso inferior. — P.C.M., pedúnculo cerebeloso medio. — P.C.S., pedúnculo cerebeloso superior.

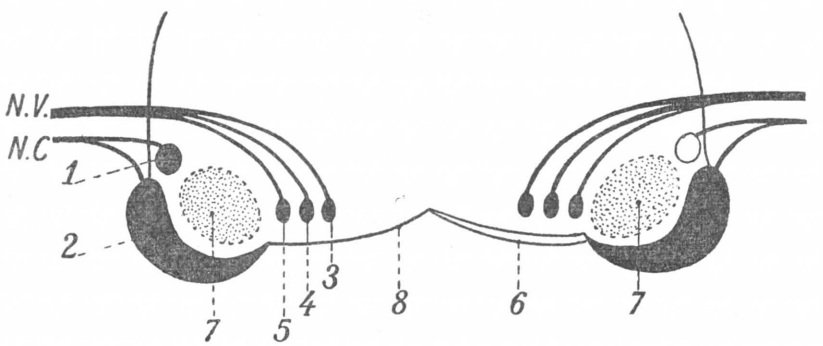

FIG. 699

Corte horizontal del área auditiva (según DE RIBET).

N.V., nervio vestibular. — N.C., nervio coclear. — 1, núcleo anterior o ventral del nervio coclear. — 2, núcleo dorsal externo o lateral del nervio coclear. — 3, núcleo dorsal interno del nervio vestibular. — 4, núcleo de Deiters. — 5, núcleo de Bechterew. — 6, estría acústica. — 7, corte del pedúnculo cerebeloso inferior. — 8, suelo del cuarto ventrículo.

de abajo arriba: 1.°, el *ala blanca interna* o *trígono del hipogloso*, con sus dos segmentos, uno interno o *área medialis*, el otro externo o *área lateralis* (*área plumiformis* de Retzius; 2.°, la *eminencia teres;* 3.°, el *funiculus teres* o *cordón redondo*. Esta columna longitudinal, que ocupa toda la altura del suelo, representa la *zona motora* o, mejor dicho, somatomotriz del ventrículo (fig. 700).

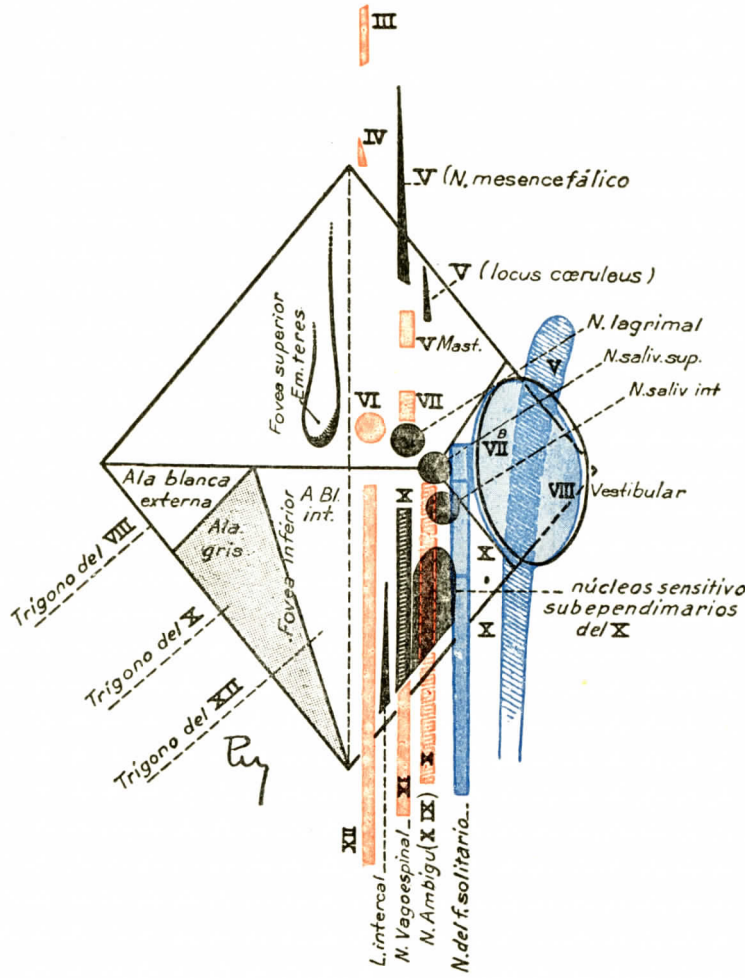

FIG. 700

Disposición de los núcleos debajo del suelo del cuarto ventrículo (LHERMITTE, MASQUIN y TRELLES).

Fuera de ella, el suelo ventricular está ocupado por cierto número de formaciones que se refieren a la función sensitiva y que, por este hecho, representan la *zona sensitiva*. Estas son, siguiendo siempre de abajo arriba: el *ala gris* (con su *área postrema*), el *ala blanca externa* y el *tubérculo acústico* (constituyendo los dos el *área acústica*), y finalmente, en la parte más superior, el *locus cœruleus*.

Entre la zona motora y la zona sensitiva se halla un surco de separación que se designa con el nombre de *surco limitante* o *surco límite*. Sigue primero el lado externo del ala blanca interna, que lo separa del ala gris; se insinúa des-

pués entre las dos alas blancas; pasa después por fuera de la *eminencia teres* y, finalmente, sigue hasta su extremidad superior el lado externo del *funículo teres*.

Añadamos que este surco se hunde y se ensancha en dos puntos: 1.°, en el ala gris, donde forma la *fóvea inferior;* 2.°, por fuera de la *eminencia teres*, donde constituye la *fóvea superior*. Como nos lo demuestra la figura 700, estas dos fositas, aunque situadas en el trayecto del surco límite, pertenecen a la zona vegetativa del bulbo, zona vísceromotriz y vísceros ensible. Si hacemos la síntesis de la proyección de los núcleos bulboprotuberanciales en el área del suelo del cuarto ventrículo, comprobaremos, repartidos en tres columnas, los núcleos siguientes (fig. 700):

1.° *Columna interna* (área somatomotriz); núcleo del XII, núcleo del VI.

2.° *Columna media* (área vegetativa que corresponde al ala gris): núcleos vegetativos del XII, del X. El núcleo ambiguo es más profundo; pero entre él y el suelo se encuentra su anexo vegetativo: el núcleo salival inferior (fig. 700).

A nivel de la protuberancia se encuentran los núcleos masticador y masticador accesorio. El núcleo del facial, más profundo, está separado del suelo por los núcleos lagrimal y salival superior.

3.° *Columna externa* (área somatosensible): núcleo del fascículo solitario y, por encima, vestibular. La columna del trigémino es más profunda; el área coclear, más externa.

4.° Vascularización arterial del suelo del cuarto ventrículo. — Estudiaremos sucesivamente la irrigación de cada triángulo.

a) *Irrigación del triángulo bulbar.* — Las arterias del triángulo bulbar proceden de tres orígenes que determinan tres territorios distintos (Foix e Hillemand): 1.°, las *arterias paramedias* del bulbo irrigan la parte externa del suelo, es decir, la de los núcleos motores puros; 2.°, ramos de las *circunferenciales cortas bulbares* afloran al suelo en el ala gris (núcleos del glosofaríngeo y del neumogástrico). Este territorio es poco extenso; 3.°, ramos de la *arteria cerebelosa inferior, circunferencial larga*, irrigan la parte de los cuerpos restiformes que está junto al suelo (fig. 647).

b) *Irrigación del triángulo protuberancial.* — La región próxima al ángulo superior, junto al acueducto de Silvio, posee una vascularización comparable a la del triángulo bulbar: las *paramedias protuberanciales* llegan a los núcleos de los nervios motores; las *circunferenciales cortas* irrigan la parte externa del triángulo; las circunferenciales largas (cerebelosas superiores) no toman parte en esta vacularización (fig. 647).

La irrigación de la parte inferior del triángulo protuberancial no es tan bien conocida. En efecto, las paramedias, cuyo nivel corresponde a esta porción del suelo, no parecen llegar a él; así, la eminencia teres (núcleo del motor ocular externo) no está irrigada por ellas. De ello se sigue que los reblandecimientos de la región anterior y media de la protuberancia no llegan a la calota, es decir, a la región del suelo correspondiente. Según Foix e Hillemand, son principalmente las circunferenciales cortas protuberanciales, cuyo trayecto es muy oblicuo de delante atrás y de fuera a dentro, y accesoriamente las paramedias, situadas más arriba, pero de dirección oblicuamente descendente, las que vascularizarían esta región inferior del triángulo protuberancial.

B. — Pared posterior

La pared posterior del cuarto ventrículo cierra la cavidad ventricular por arriba y atrás: constituye la *bóveda* o *techo*. Comprende dos partes bien distintas, una *superior* y otra *inferior:*

1.° Parte superior. — En su parte superior, la bóveda del cuarto ventrículo está formada a la vez: 1.°, por la cara anterior de los *pedúnculos cerebelosos superiores;* 2.°, por la cara anterior de la *válvula de Vieussens* o *velo medular anterior*, que se extiende de uno a otro pedúnculo (fig. 701).

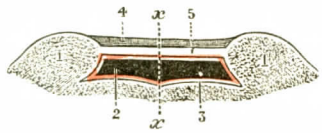

FIG. 701

Corte vérticotransversal del cuarto ventrículo, practicado a nivel de la válvula de Vieussens.

1, 1, pedúnculos cerebelosos superiores. — 2, cavidad del cuarto ventrículo. — 3, su suelo. — 4, lámina gris, y 5, lámina blanca de la válvula de Vieussens. — *xx*, línea media. — (La línea encarnada representa el epéndimo.)

Hemos descrito ya extensamente, en las páginas precedentes, estas dos formaciones anatómicas (véase pág. 848). Añadiremos solamente que la cara anterior de la válvula de Vieussens y la cara anterior de los pedúnculos cerebelosos superiores están cubiertas, como lo demuestra la figura 701, por la membrana ependimaria.

2.° Parte inferior. — En su parte inferior, la bóveda del cuarto ventrículo está constituída (fig. 703, 5) por una simple membrana epitelial, que, a causa de su situación y papel, se designa con el nombre de *membrana tectoria* o *membrana obturatoria*.

A. MEMBRANA TECTORIA. — Para comprender bien el significado de la *membrana tectoria* conviene recordar que, en los primeros períodos de la vida embrionaria, el neuroeje está representado por un simple tubo de pared epitelial, el *tubo neural*. Sólo más tarde es cuando se desarrolla alrededor de éste y a expensas de sus elementos epiteliales la substancia nerviosa propiamente dicha. Así es como, en la región que nos ocupa (fig. 702), el tubo neural da origen, en su plano anterior, al pedúnculo cerebral, a la protuberancia anular, al bulbo raquídeo y a la parte anterior de la medula espinal. En su plano posterior se desarrollan sucesivamente de arriba abajo los tubérculos cuadrigéminos, la válvula de Vieussens, el cerebelo y los cordones posteriores del bulbo y de la medula. Ahora bien, es preciso observar que entre el punto en que tiene su origen el cerebelo y el punto en que aparecen los cordones posteriores del cilindro bulboespinal, existe toda una región de tubo neural que conserva sus caracteres embrionarios, *que no se desarrolla*, es decir, que no da origen a ninguna formación nerviosa (salvo el *óbex* y la *lígula*, en cuyo estudio nos ocuparemos en seguida); pues bien, esta porción no desarrollada del tubo neural del embrión, que corresponde precisamente (fig. 702, 7) a la porción inferior de la bóveda del cuarto ventrículo, no es otra que la denominada *membrana tectoria*.

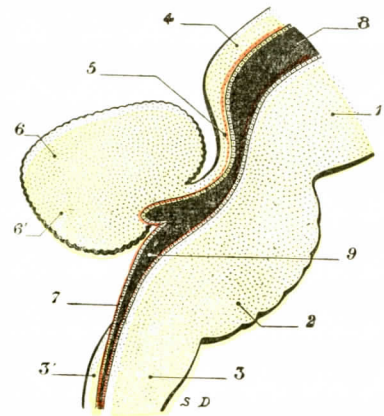

FIG. 702

Esquema destinado a demostrar, por medio de un corte sagital, en el embrión, las diferentes formaciones que se desarrollan en la región del cuarto ventrículo, alrededor del conducto neural.

1, pedúnculo cerebral. — 2, protuberancia. — 3, bulbo. — 4, tubérculos cuadrigéminos. — 5, membrana de Vieussens o lámina medular superior. — 6, cerebelo. — 7, membrana tectoria o lámina medular inferior. — 8, acueducto de Silvio. — 9, cuarto ventrículo.

Cubriendo la membrana tectoria exactamente la porción bulbar del cuarto ventrículo, tiene, por esta razón, la forma de un triángulo de base superior. *A los lados* corresponde al borde interno de los cuerpos restiformes, y allí se

inclina o refleja hacia dentro para tapizar el suelo del cuarto ventrículo. *Hacia abajo*, a nivel del pico del cálamo, se continúa con el epéndimo del conducto central de la medula. *Arriba*, a nivel de su base, está en relación sucesivamente: 1.°, en la línea media, con el vértice de la campanilla; 2.°, a derecha e izquierda, con el borde libre de las válvulas de Tarín. A nivel de la campanilla y del borde libre de las válvulas de Tarín se continúa con la porción del epéndimo que reviste la cara superior de estas pretendidas válvulas.

La *membrana tectoria* está cubierta hacia atrás por la tela coroidea inferior, que describiremos dentro de poco, y, en plano más posterior, por la cara infe-

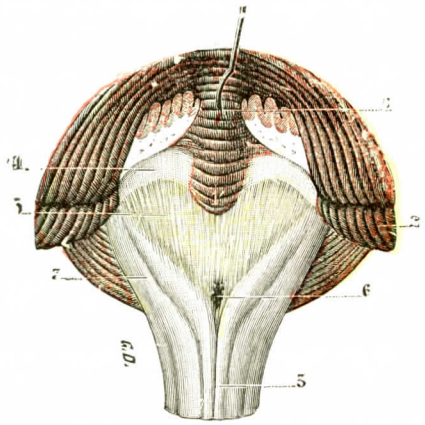

FIG. 703

Origen superior de la membrana tectoria del cuarto ventrículo.

(El cerebelo, levantado por erinas por su parte póstero-inferior, ha sido muy invertido hacia arriba y adelante; las tonsilas han sido separadas.)

1, vermis inferior, con 1', campanilla. — 2, lóbulos del neumogástrico. — 3, bulbo visto por su cara posterior. — 4, válvulas de Tarín. — 5, membrana tectoria cuyo borde superior se continúa, de una parte con el vértice de la campanilla y por otra con el borde anterior o cóncavo de las válvulas de Tarín. — 6, agujero de Magendie. — 7, pirámide posterior.

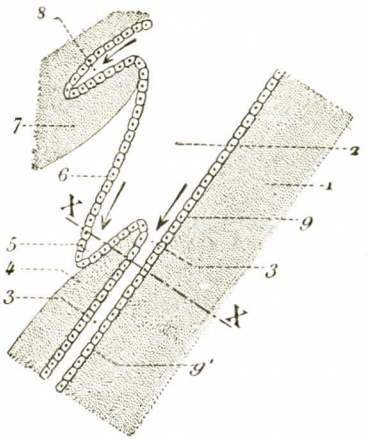

FIG. 704

El pico del cálamo visto en un corte sagital (*esquemática* para demostrar las relaciones de la membrana tectoria con el óbex).

1, bulbo raquídeo. — 2, cuarto ventrículo. — 3, conducto del epéndimo (*cavidad central* de Staderini).—4, óbex.—5, recessus retroobiciano (*cavidad dorsal* de Staderini). — 6, membrana tectoria del cuarto ventrículo. — 7, úvula. — 8, fondo de saco que la cubre. — 9, 9', epéndimo. — X X, plano según el cual se ha practicado el corte transversal representado en la figura siguiente.

rior de las válvulas de Tarín, por la extremidad anterior del vermis inferior (campanilla) y por las amígdalas. Estas tres ultimas formaciones contribuyen, pues, a reforzar, como lo hace también la tela coroidea, el techo del cuarto ventrículo, pero sin que ellas lo formen directamente: el techo, lo repetimos, está realmente *constituído* por la membrana tectoria.

B. FORMACIONES RUDIMENTARIAS ANEXAS A LA MEMBRANA TECTORIA. — Sin embargo, a la membrana tectoria se añaden, en su cara posterior, dos formaciones nerviosas rudimentarias, ambas de origen bulbar, el *óbex* y la *lígula:*

a) *Obex.* — El óbex o cerrojo (fig. 697, 4) es una lámina grisácea, impar y media, situada en el ángulo inferior del ventrículo, algo por detrás del pico del cálamo. Tiene una forma triangular, como el espacio que ocupa: su vértice inferior se continúa con la comisura gris del bulbo; su base, dirigida hacia arriba es delgada, libre y más o menos irregular; sus dos bordes laterales se fijan sobre el abultamiento de las pirámides posteriores o *clava*, continuándose más o menos

con la substancia gris del *área postrema* (pág. 873). El óbex está a menudo poco desarrollado y a veces falta completamente. Cuando existe, representa la parte más elevada de la comisura gris posterior.

Aunque formando de una manera manifiesta parte del techo del cuarto ventrículo, el óbex está sumergido, si así puede decirse, por completo en la cavidad ventricular, puesto que ésta se prolonga sobre su cara posterior en una especie de fondo de saco que se ve perfectamente en las secciones, sean longitudinales, sean horizontales.

Si seguimos el epéndimo a su salida del conducto central (fig. 704), vemos ante todo que tapiza la cara anterior del óbex hasta su borde anterior. Allí rodea este borde, se extiende de arriba abajo sobre la cara posterior del óbex; después, abandonándolo, se refleja hacia arriba para continuarse con la membrana tectoria o, más exactamente, para formar, para constituir esta membrana tectoria. Como vemos, el punto de continuidad recíproca entre el techo del ventrículo y el revestimiento ependimario del conducto central se halla situado, no a nivel del borde superior libre del óbex, sino más hacia atrás en la cara dorsal de esta última formación gris. De esta disposición resulta: 1.°, que el ventrículo forma un fondo de saco hacia atrás del óbex, fondo de saco al cual podríamos dar el nombre de *recessus posterior* o *retroobiciano;* 2.°, que el óbex, así cubierto por el epéndimo en sus dos caras, está completamente sumergido, como hemos dicho, en la cavidad ventricular. Resulta, también, que si se practica a nivel del pico del cálamo un corte horizontal del bulbo, se observa realmente, en la pared dorsal de la sección, la presencia de dos conductos superpuestos: uno anterior, que representa el conducto central o su vestíbulo en la cavidad ventricular; el otro posterior, que corresponde al fondo de saco retroobiciano.

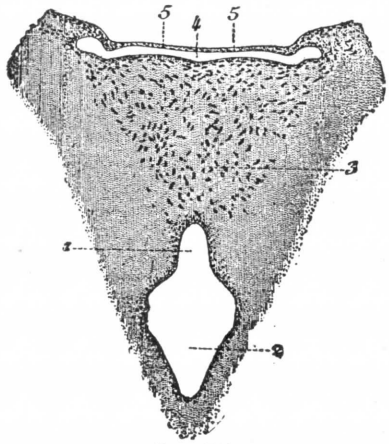

FIG. 705

Corte frontal del bulbo y el cuarto ventrículo pasando por el óbex (según una preparación de STADERINI).

1, bulbo raquídeo. — 2, conducto del epéndimo (*cavidad central* de Staderini). — 3, óbex. — 4, recessus retroobiciano (*cavidad dorsal* de Staderini). — 5, membrana tectoria del cuarto ventrículo.

Ya desde hace mucho tiempo, STADERINI (1896) había descrito en el punto de paso del conducto central con el cuarto ventrículo dos cavidades, una *central* y otra *dorsal*, separadas una de otra por una lámina de neuroglia de dirección transversal. Cranealmente *(hacia arriba)* estas dos cavidades terminaban en el cuarto ventrículo. Caudalmente *(hacia abajo)* la cavidad ventral se continuaba con el conducto central, mientras que la cavidad dorsal terminaba en fondo de saco. Estas dos cavidades, observadas después por VAN GEHUCHTEN (1898) y por WILSON (1906), nos parecen ser las mismas formaciones que las antes señaladas hacia delante y atrás del óbex: la cavidad ventral representaría la porción más elevada del conducto central; en cuanto a la cavidad dorsal, no sería más que el recessus retroobiciano.

Morfológicamente, el recessus posterior o retroobiciano debe ser considerado como el representante, rudimentario en el hombre, de una evaginación posterior del techo del ventrículo, que, según BLAKE, se produciría en los mamíferos y en las aves en cierto período de la evolución embrionaria.

b) *Lígula.* — La lígula, denominada también *tenia* o *pontículo* (estos tres términos los consideramos como sinónimos), es una pequeña lámina de substancia blanca, que se desarrolla, a derecha e izquierda, en el borde posterior del ventrículo (figura 706). Al principio ascendente, se dobla luego hacia fuera, formando con su primera dirección un ángulo de 100° aproximadamente. Afecta, pues, en su conjunto la forma de una *escuadra* o cartabón, y podemos, por lo tanto, considerar en ella dos porciones, una interna y otra externa:

α) La *porción interna* o *lígula interna* (*lígula posterior* de la mayoría de los autores) comienza, abajo, a nivel o algo por encima del óbex, y se extiende desde allí a la parte media del cuerpo restiforme (fig. 706, 2). Su longitud es, por término medio, de 8 a 10 milímetros; su anchura, de 1 a 6 milímetros. Insertándose por su borde externo en la pirámide posterior, la lígula tiene un borde interno libre, delgado, irregularmente cortado. Este borde se aproxima más o menos a la línea media; raramente se le ve llegar encima y delante del agujero de Magendie, hasta ponerse en contacto con el del lado opuesto.

β) La *porción externa* o *lígula externa* (*lígula anterior* de la mayoría de los autores) sigue una dirección francamente transversal (fig. 706, 2'). Mide de

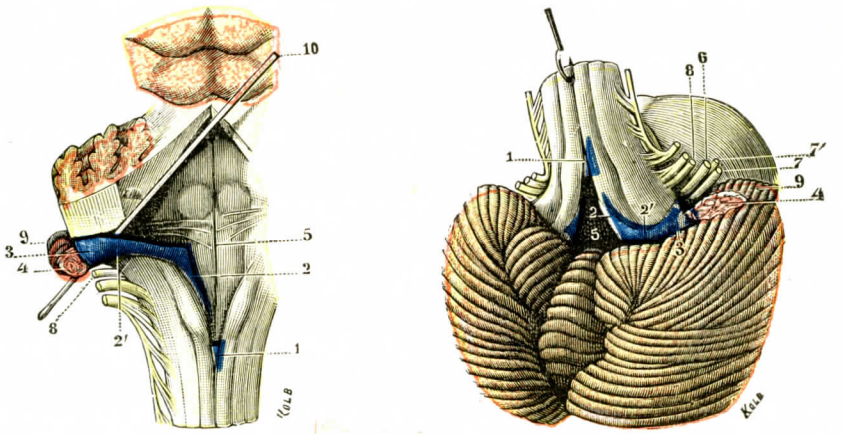

FIG. 706

El cerrojo (óbex) y la lígula del cuarto ventrículo.

En la figura A estas dos láminas nerviosas (óbex y lígula) se ven en la cara posterior del bulbo; en la figura B, descansando el cerebelo sobre su cara superior, el bulbo ha sido levantado con erinas hacia arriba, adelante y a la izquierda.)

1, cerrojo. — 2, porción interna de la lígula; 2', su porción externa o transversal. — 3, cuerno de la abundancia. — 4, plexo coroideo. — 5, suelo del cuarto ventrículo. — 6, nervio auditivo. — 7, nervio facial. — 7', nervio intermediario de Wrisberg. — 8, nervio glosofaríngeo. — 9, flóculo. — 10, estilete que pasa por el agujero de Luschka.

12 a 15 milímetros de largo. Su borde inferior, o borde adherente, se fija en el cuerpo restiforme, a 2 ó 3 milímetros por debajo del paquete de las estrías acústicas. Su borde superior, o borde libre, es, lo mismo que la porción precedente, muy delgado y más o menos cortado. Siguiéndola desde su extremidad interna hacia su extremidad externa, se ve que la lígula externa es al principio muy poco desarrollada, a menudo apenas visible. Después, a la mitad de su trayecto, aumenta de altura, y entonces se arrolla de abajo arriba y de atrás a delante alrededor del plexo coroideo, al cual forma una especie de vaina más o menos extensa, pero nunca completa; en efecto, la parte anterior de la vaina falta siempre. En la parte más exterior, al acabar la lígula, el plexo coroideo, gris rosado o bien rojizo, se escapa de su vaina blanca (como un ramillete de un *cucurucho* o de una *canastilla;* esta comparación, que debemos a BOCHDALECK, ha valido a la parte más externa de la lígula (parte arrollada) el nombre de *cuerno de la abundancia* o de *canastilla de flores*. Las dos figuras (706, A, y 706, B) representan distintamente esta disposición: la primera en un bulbo raquídeo aislado, la segunda en un bulbo raquídeo colocado en su sitio y sencillamente levantado con erinas.

La lígula, como el óbex y como la membrana tectoria a la cual refuerza, deriva de la pared dorsal del cerebro embrionario posterior. Es una formación incompletamente desarrollada, una formación completamente rudimentaria, lo cual nos explica, digámoslo de paso, las innumerables variaciones de forma y dimensiones que presenta en el adulto.

El modo como está constituída la bóveda del cuarto ventrículo nos lo indican claramente los dos cortes esquemáticos (figs. 707 y 708).

α) El *primero de estos cortes* (fig. 707) es vertical y medio: vemos en él la membrana tectoria partir del vértice de la campanilla y dirigirse oblicuamente abajo y atrás hacia el pico

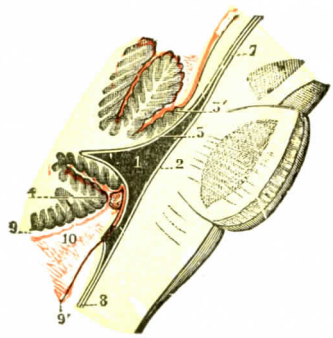

FIG. 707

Corte vérticomedio del cuarto ventrículo para demostrar la constitución de su pared superior.

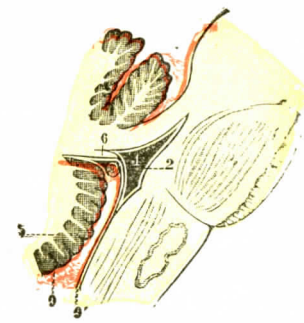

FIG. 708

Corte vérticolateral del mismo, practicado algo por fuera de la línea media.

1, cuarto ventrículo. — 2, su suelo. — 3, válvula de Vieussens, con 3', lígula. — 4, campanilla. — 5, amígdala. — 6, válvula de Tarín. — 7, acueducto de Silvio. — 8, conducto del epéndimo. — 9, 9', hoja superior y hoja inferior de la tela coroidea. — 10, espacio subaracnoideo, comunicando con el cuarto ventrículo por el agujero de Magendie.

(La línea amarilla indica el epéndimo; los trazos rojos, la piamadre y sus dependencias.)

del cálamo. Algo por encima del pico se interrumpe para formar un orificio que estudiaremos en seguida.

β) El *segundo corte* (fig. 708), vertical y lateral, está practicado en la parte media de las válvulas de Tarín. Este corte ofrece desde luego la depresión en forma de fondo de saco o nido de palomas, formada, por una parte, por la válvula de Vieussens, que está encima, y, por otra parte, por la válvula de Tarín, que está debajo; luego volveremos a encontrar la membrana tectoria, que parte, por arriba, del borde libre de la válvula de Tarín y va a implantarse, abajo, en la pirámide posterior del bulbo. Observamos, finalmente, que la amígdala está enteramente situada fuera de la cavidad ventricular y que, por lo tanto, no toma parte alguna en la constitución de la bóveda.

En *ambos cortes* vemos que la cara posterior de la membrana tectoria forma con la cara inferior del cerebelo un espacio angular de seno posterior. En este espacio es donde veremos muy pronto introducirse la tela coroidea y los plexos coroideos. Pero es preciso que antes describamos los demás elementos del cuarto ventrículo.

C. — BORDES

Los bordes del cuarto ventrículo, en número de cuatro, se distinguen en *anteriores* y *posteriores:*

1.° Bordes anteriores. — Los bordes anteriores se dirigen oblicuamente arriba y adentro hacia los tubérculos cuadrigéminos. Corresponden, no (como se

ha dicho alguna vez) al borde interno de los pedúnculos cerebelosos superiores, sino, como se ve perfectamente en la figura 701, a la línea de unión de estos pedúnculos con la protuberancia anular.

2.° Bordes posteriores. — Los bordes posteriores, oblicuamente dirigidos abajo y adentro, corresponden a la línea de inserción de la lígula sobre la pirámide posterior y el cuerpo restiforme. A lo largo de estos bordes es donde la membrana tectoria, que forma la bóveda del ventrículo, se continúa con la capa epitelial que reviste el suelo del mismo.

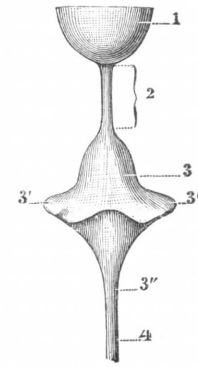

FIG. 709

Molde en yeso del cuarto ventrículo; parte posterior.

1, ventrículo medio (extremidad posterior). — 2, acueducto de Silvio. — 3, cuarto ventrículo, con 3', 3', sus recessus lateralis; 3'', su ángulo inferior. — 4, conducto del epéndimo.

D. — ANGULOS

También en número de cuatro, los ángulos del cuarto ventrículo se distinguen, según su situación, en *superior, inferior* y *laterales:*

1.° Angulo superior. — El ángulo superior o anterior, situado en la unión de los dos bordes anteriores, es agudo. Corresponde al orificio posterior del acueducto de Silvio (fig. 692).

2.° Angulo inferior. — El ángulo inferior, más abierto, se continúa, por delante del óbex, con el conducto del epéndimo.

3.° Angulos laterales. — Los ángulos laterales del cuarto ventrículo están situados, no en el punto de convergencia de los tres pedúnculos cerebelosos, sino algo por debajo, a nivel del punto en que el eje transversal del ventrículo encuentra el pedúnculo cerebeloso inferior. No obstante, el ventrículo no se detiene allí. Como hemos dicho anteriormente, se prolonga lateralmente en dos especies de corredores transversales (fig. 712, 9), los *recessus laterales.*

Estas prolongaciones, que rodean de dentro a fuera y de atrás a delante la cara posterior de los pedúnculos cerebelosos inferiores, están limitadas: por delante, por la cara posterior de estos pedúnculos cerebelosos inferiores; hacia arriba, por el lóbulo del neumogástrico o flóculo; por atrás y abajo, por la tela coroidea y la porción transversal de la lígula. Se extienden hasta el origen de los nervios glosofaríngeo y neumogástrico, y allí se abren, en pleno espacio subaracnoideo, por un orificio en el cual nos ocuparemos más adelante, el *agujero de Luschka.*

§ 3. — FORMACIONES COROIDEAS DEL CUARTO VENTRÍCULO

A la pared posterior del ventrículo bulbocerebeloso se refieren dos formaciones coroideas, dependientes ambas de la piamadre.

Son: 1.°, la *tela coroidea inferior;* 2.°, los *plexos coroideos del cuarto ventrículo.*

Toda membrana coroidea es una dependencia de la piamadre. Comprende dos *hojas, en cuyo* interior se desarrollan asas vasculares que constituyen los plexos coroideos (figs. 710 y 711).

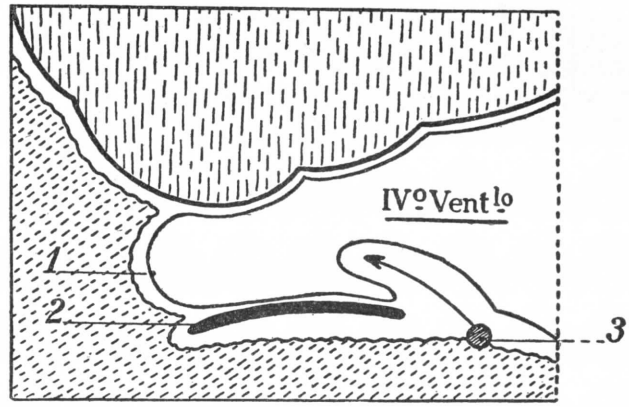

FIG. 710

Desarrollo de la tela coroidea y de los plexos coroideos (según DE RIBET).

(Estadio 1)

1, epitelio ependimario y recessus lateralis. — 2, lígula. — 3, ejes vásculoconjuntivos invaginados en la membrana tectoria.

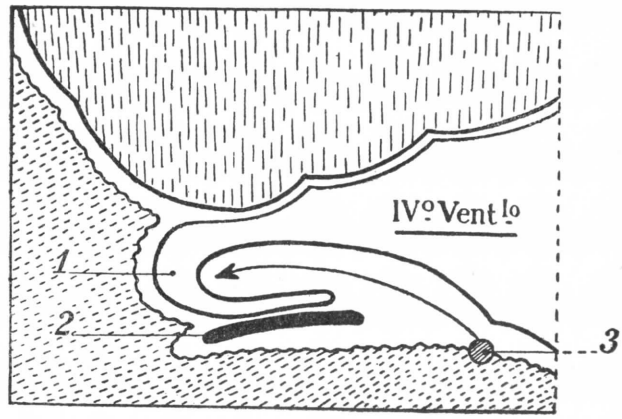

(Estadio 2)

1, epitelio ependimario y recessus lateralis. — 2, lígula. — 3, ejes vásculoconjuntivos invaginados en la membrana tectoria.

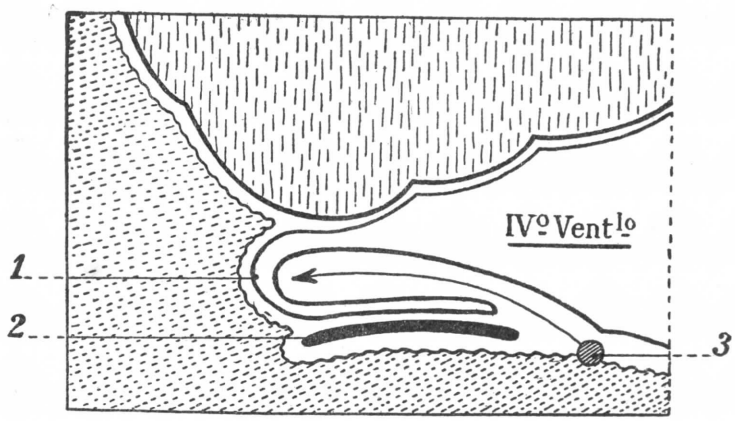

(Estadio 3)

1, epitelio ependimario y recessus lateralis. — 2, lígula. — 3, ejes vásculoconjuntivos invaginados en la membrana tectoria.

La pared inferior de las telas coroideas y de los plexos está constituída por el epitelio ependimario. En el cuarto ventrículo, este epitelio está reforzado por la *membrana tectoria*. Los plexos coroideos, cuando se desarrollan, rechazan ante sí esta membrana, se cubren con ella y sobresalen en la cavidad ventricular; *pero*

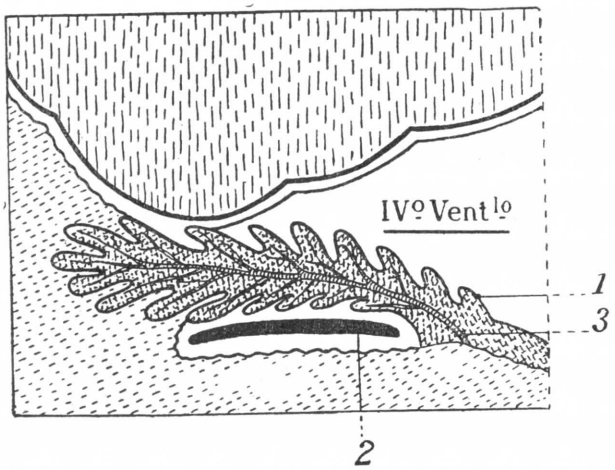

(Estadio 4)

Los ejes vásculoconjuntivos están invaginados en la membrana tectoria.

Se ven los ejes vásculoconjuntivos invaginados en la membrana tectoria y formando los plexos coroideos.

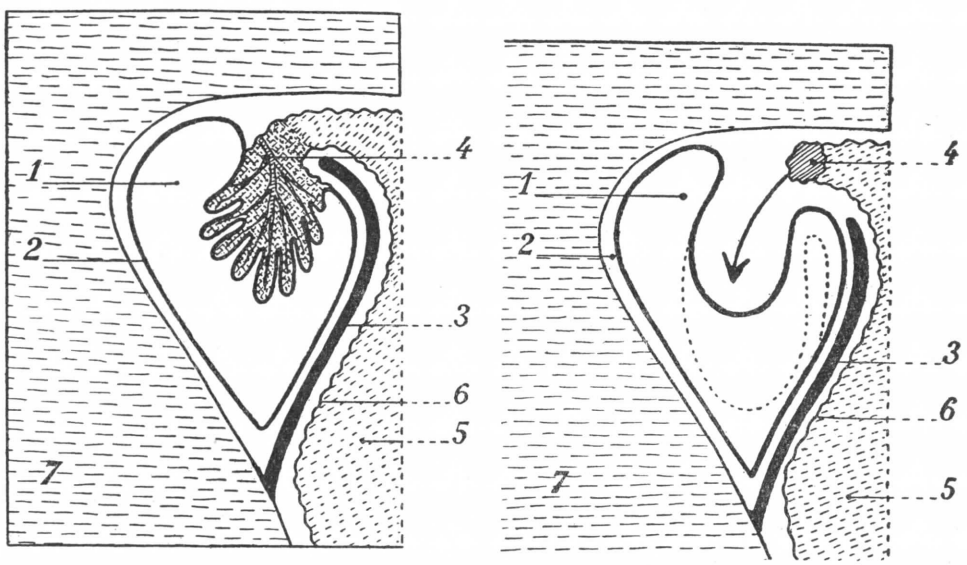

FIG. 711

Corte sagital del *recessus lateralis*. Su formación (según DE RIBET).

(Estadio 1)

1, recessus lateralis. — 2, epitelio ependimario. — 3, lígula. — 4, ejes vásculoconjuntivos invaginados en la membrana tectoria. — 5, espacio subaracnoideo. — 6, piamadre. — 7, bulbo.

(Estadio 2)

1, recessus lateralis. — 2, epitelio ependimario. — 3, lígula. — 4, ejes vásculoconjuntivos invaginados en la membrana tectoria. — 5, espacio subaracnoideo. — 6, piamadre. — 7, bulbo. El plexo coroideo lateral invaginado forma el cuerno de la abundancia.

no están en el interior de la cavidad. Las vellosidades coroideas están, pues, revestidas de un epitelio, que no es otro que el epitelio ependimario. Dicho esto, estudiemos sucesivamente: 1.°, la tela coroidea inferior; 2.°, los plexos coroideos del cuarto ventrículo.

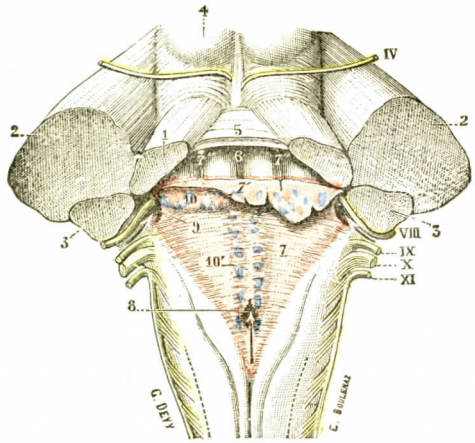

FIG. 712

Tela coroidea del cuarto ventrículo.

1, pedúnculo cerebeloso superior. — 2, pedúnculo cerebeloso medio.—3, pedúnculo cerebeloso inferior.—4, tubérculos cuadrigéminos posteriores. — 5, valvula de Vieussens. — 6, suelo del cuarto ventrículo. — 7, tela coroidea del cuarto ventrículo, con 7', parte media de su borde superior, correspondiente a la campanilla; 7'', 7'', parte lateral de este mismo borde, correspondiente a las válvulas de Tarín. — 8, agujero de Magendie. — 9, recessus lateralis. — 10, porción transversal, y 10', porción longitudinal de los plexos coroideos. — IV, patético. — VIII, auditivo. — IX, glosofaríngeo. — X, neumogástrico. — XI, espinal.

1.° Tela coroidea inferior.—En el espacio anguiar que forma el cerebelo y la membrana tectoria (fig. 712) se insinúa una prolongación membranosa de la piamadre, a la cual se da el nombre de *tela coroidea inferior*, para distinguirla de la *tela coroidea superior*, que cubre el ventrículo medio del cerebro y que estudiaremos más adelante.

Modelándose exactamente sobre el espacio que está destinada a llenar, la tela coroidea inferior toma la forma de una membrana triangular (fig. 712), cuya base, dirigida hacia delante, corresponde al borde libre de las válvulas de Tarín; el vértice, al pico del cálamo; los lados, a las partes laterales del bulbo. Posee dos hojas: una posterior (fig. 708, 9), que tapiza la cara inferior del vermis y de las amígdalas; otra anterior (fig. 708, 9'), que cubre la *membrana tectoria*. La capa epitelial que constituye esta última membrana está íntimamente adherida a la tela coroidea, de tal suerte, que no se puede separar ésta sin separar aquélla y abrir al mismo tiempo la cavidad ventricular.

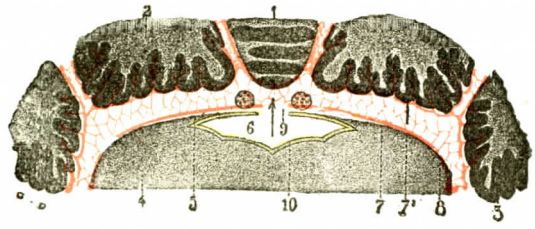

FIG. 713

Corte transversal del cerebelo y del bulbo por la parte anterior del agujero de Magendie (semiesquemática).

1, vermis inferior. — 2, hemisferios cerebelosos. — 3, flóculo. — 4, bulbo raquídeo. — 5, lígula. — 6, cuarto ventrículo. — 7, 7', hoja anterior y hoja posterior de la piamadre. — 8, espacios subaracnoideos. — 9, agujero de Magendie. — 10, epéndimo.

Las dos hojas de la tela coroidea están unidas entre sí por finas trabéculas conjuntivas (figura 707, 10). Los espacios así circunscritos constituyen en la cara inferior del cerebelo, entre éste y el ventrículo, un vasto confluente en el cual se reúne el líquido céfalorraquídeo: es el *lago cerebeloso inferior* (véase *Meninges*).

2.° Plexos coroideos del cuarto ventrículo.—Las dos hojas precitadas de la tela coroidea (figura 708) se continúan directamente una con otra en su parte anterior, esto es, en el vértice de la úvula y a nivel del borde libre de las válvulas de Tarín. Existen allí, siguiendo la línea de unión de las dos hojas, una serie de *copos célulovasculares*, cuyo conjunto forma un pequeño cordón transversal (fig. 712, 10), que se extiende, a derecha

e izquierda, hasta la parte media del lóbulo del neumogástrico. Aquí se adelgaza, llenando los recessus laterales, de los que sale por el agujero de Luschka. De la porción media de este cordón parten dos prolongaciones longitudinales (10'), que ocupan la hoja inferior de la tela coroidea y se dirigen abajo y atrás, siguiendo la línea media, hasta la proximidad del ángulo inferior del ventrículo.

Estas hileras de copos o pelotones constituyen lo que se llama los *plexos coroideos del cuarto ventrículo*. Se les puede dividir, según su situación y dirección, en *plexos transversos* (ésta es la porción transversal de los plexos) y *plexos longitudinales* o *medios* (ésta es la porción longitudinal de los plexos). El conjunto figura una **T** mayúscula cuyo trazo vertical fuese doble (SCHWALBE).

§ 4. — COMUNICACIÓN DEL CUARTO VENTRÍCULO CON LOS ESPACIOS SUBARACNOIDEOS: AGUJERO DE MAGENDIE Y AGUJEROS DE LUSCHKA

De la precedente descripción resulta que el cuarto ventrículo es una cavidad cerrada por todos los lados, prescindiendo del acueducto de Silvio, que la une a los ventrículos cerebrales, y de su libre comunicación con el conducto del epéndimo o ventrículo de la medula. Y, sin embargo, no es así. La cavidad ventricular comunica con los espacios subaracnoideos por tres orificios: un orificio medio o *agujero de Magendie;* dos orificios laterales o *agujeros de Luschka.*

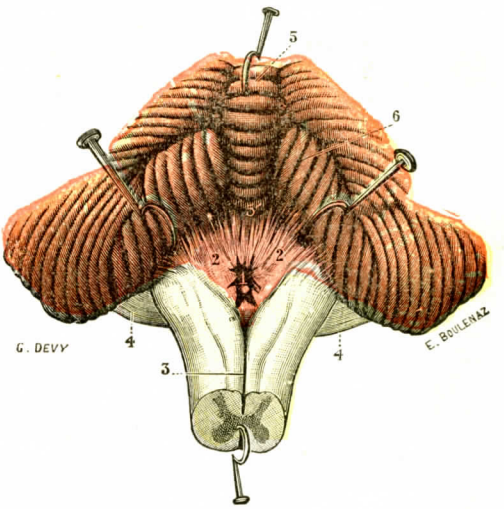

FIG. 714

Agujero de Magendie.

(El bulbo visto por su cara posterior, estando el vermis sumamente levantado por una erina hacia arriba y los hemisferios cerebelosos separados hacia fuera.)

1, agujero de Magendie. — 2, 2, tela coroidea del cuarto ventrículo. — 3, surco medio posterior del bulbo. — 4, 4, protuberancia. — 5, vermis inferior, con 5', la úvula. — 6, amígdala.

1.° Agujero de Magendie. — Cuando se levanta la parte posterior del cerebelo para poner al descubierto la tela coroidea (fig. 714), se observa a nivel del pico del cálamo, o más exactamente encima del pico, un orificio redondo u oval, de bordes irregulares y como recortados. Este orificio, señalado por primera vez por MAGENDIE en 1824, ha conservado desde entonces el nombre del ilustre fisiólogo: es el *agujero de Magendie.* Está situado en la línea media y mide 7 u 8 milímetros de largo por 5 ó 6 milímetros de ancho.

He aquí la descripción muy exacta que dió Marcos SÉE de este orificio en 1878: «Cuando se ha desgarrado la hojilla aracnoidea que va del cerebelo al bulbo, se encuentran primero, debajo de la aracnoides, numerosas trabéculas conjuntivas que se extienden irregularmente entre los dos órganos; luego, más profundamente, una lámina delgada de forma triangular y de aspecto celuloso que excede del IV ventrículo y va hasta los lobulillos amigdalinos del cerebelo. Esta laminilla, generalmente bastante resistente en su inserción cerebelosa, se hace cada vez más tenue a medida que nos aproximamos al pico del cálamus, donde se ve de ordinario un orificio de dimensiones muy variables que sólo parece ser una de las lagunas que dejan entre sí los fascículos conjuntivos de la laminilla. Los bordes de este orificio nada tienen de regulares, y cuando se examinan con la lente se reconoce con

frecuencia que se continúan con pequeñas trabéculas o pequeños vasos sanguíneos, lo que da lugar a las diferencias de forma señaladas por los autores.»

Como se ve, el orificio de Magendie interesa a la vez la tela coroidea y la membrana tectoria. Establece, pues, una comunicación directa entre el IV ventrículo y la cavidad subaracnoidea.

2.° Agujeros de Luschka. — Independientemente del agujero de Magendie, el cuarto ventrículo presenta dos orificios laterales que lo ponen también en comunicación con los espacios subaracnoideos. Estos dos orificios, observados ya de mucho tiempo atrás por Luschka *(agujeros de Luschka)*, como también por Key y Retzius, han sido de nuevo descritos, en 1878 y en 1885, por Marcos Sée y por C. Hess. Este último anatomista los ha encontrado 51 veces en 54 individuos examinados: por consiguiente, son casi constantes (fig. 715).

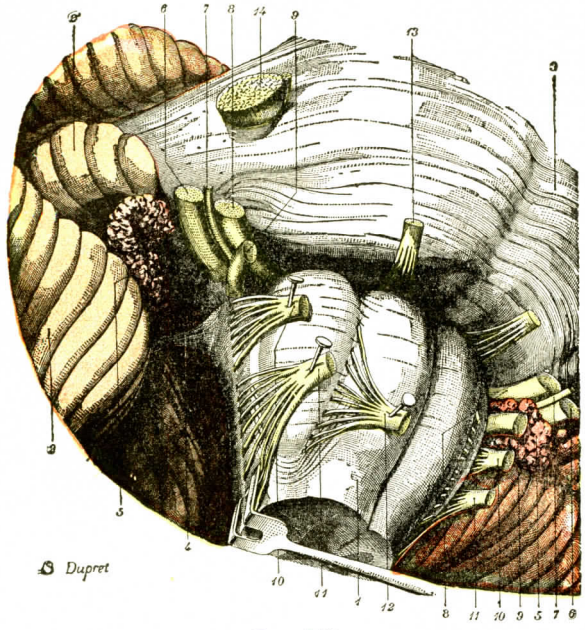

FIG. 715

El agujero de Luschka visto desde el exterior.

(En el *lado derecho*, el bulbo y el cerebelo han sido separados uno de otro, después los cuatro nervios glosofaríngeos, neumogástrico, espinal e hipogloso mayor han sido inclinados sobre el bulbo. En el *lado izquierdo*, todas las formaciones se hallan en su sitio.)

1, bulbo raquídeo. — 2, cerebelo, con 2', flóculo. — 3, protuberancia anular. — 4, agujero de Luschka, terminando por fuera el recessus lateralis del cuarto ventrículo. — 5, cuerno de la abundancia. — 6, nervio acústico. — 7, intermediario. — 8, facial. — 9, glosofaríngeo. — 10, neumogástrico. — 11, espinal. — 12, hipogloso mayor. — 13, motor ocular externo. — 14, trigémino.

Los agujeros de Luschka, de forma semilunar, ocupan, a derecha e izquierda, el extremo externo del divertículo *(recessus lateralis)* que la cavidad ventricular envía hasta el origen de los nervios mixtos (fig. 706, A, 10). Están exactamente situados entre los fascículos radiculares de estos dos nervios, que están colocados por delante y adentro, y el lóbulo del neumogástrico, que está detrás y afuera. A través de los agujeros de Luschka pasan los plexos laterales coroideos del cuarto ventrículo, los cuales se desprenden a este nivel, como ya hemos visto (fig. 706, A y B), del *cuerno de la abundancia* que le forma la lígula.

3.° ¿Existen los agujeros de Magendie y Luschka?... — La existencia del agujero de Magendie ha sido controvertida por mucho tiempo. Entre los antiguos anatomistas, mientras que Cruveilhier, Reichert y Kœlliker negaban su existencia, Marcos See y Hess (1878) la confirmaban con argumentos que parecían *indiscutibles*. Lo mismo acontece con los agujeros de Luschka.

La cuestión parecía, pues, definitivamente zanjada, cuando aparecieron recientemente los trabajos de Leblanc, Ribet y Thurel. Según estos autores, dichos orificios son debidos a artificios de preparación o a la descomposición *post mortem*. Ciertos animales no los poseen. Además, embriológicamente, como hemos visto, no parece posible que existan una o varias perforaciones de la tela coroidea, puesto que los plexos coroideos están separados de la cavidad ventricular por la mem-

brana ependimaria de la *membrana tectoria*. Según RIBET, el equilibrio de las presiones entre el líquido del lago ventricular y el líquido subaracnoideo dependería de las funciones de secreción y de resorción de los plexos coroideos que se comportarían, según la imagen de RIBET, como una *esclusa* entre el lago cerebeloso inferior y el lago interior ventricular.

Si, embriológicamente, el hecho parece indiscutible, ¿no será posible que, anatómicamente, se asista a una fenestración del techo ventricular, comparable a la que se observa en el epiplón mayor del adulto? La patología parece admitir la necesidad de la comunicación habitual entre el cuarto ventrículo y los espacios subaracnoideos. ¿No se interviene para restablecer esta comunicación cuando una aracnoiditis la ha obliterado y determinado fenómenos de dilatación intraventricular (hidrocefalía)?

Como se ve, la cuestión no está definitivamente dilucidada. Requiere nuevas investigaciones.

CAPITULO V

PEDUNCULOS CEREBRALES TUBERCULOS CUADRIGEMINOS Y ACUEDUCTO DE SILVIO

CEREBRO MEDIO O MESENCÉFALO

La embriología demuestra que de las tres vesículas cerebrales primitivas, la vesícula media es la única que no se divide. El desarrollo considerable de la porción ventral da los *pedúnculos cerebrales*, excepto en la línea media donde el suelo vesicular queda delgado; está representado en el adulto por la *substancia perforada posterior* y el *espacio interpeduncular*. La parte dorsal o posterior de la vesícula media, denominada también techo óptico o lámina cuadrigémina, da los *tubérculos cuadrigéminos*. La cavidad primitiva del cerebro medio está representada por el acueducto de Silvio. Estudiaremos, pues, sucesivamente: 1.°, los *pedúnculos cerebrales;* 2.°, los *tubérculos cuadrigéminos;* 3.°, el *acueducto de Silvio*.

ARTICULO PRIMERO

PEDUNCULOS CEREBRALES

Los pedúnculos cerebrales son dos cordones nerviosos blancos, anchos y cortos, de trayecto ligeramente divergente, que reúnen la protuberancia anular al cerebro. Consideraremos: 1.°, su conformación exterior y sus relaciones; 2.°, su conformación interior; 3.°, su constitución anatómica y sus conexiones.

§ 1. — Conformación exterior y relaciones

Las dos columnas ligeramente aplanadas, de aspecto fasciculado, que forman los pedúnculos cerebrales, salen hacia atrás y abajo de la cara superior de la protuberancia. De aquí se dirigen oblicuamente arriba, adelante y afuera, separándose progresivamente uno de otro y ensanchándose ligeramente. Finalmente, penetran en el cerebro debajo de los núcleos optoestriados. El límite inferior o posterior está constituído por el surco protuberancial posterior; el límite anterior o superior está señalado por el trayecto de la cintilla óptica bajo la cual penetra cada pedículo. Al separarse uno de otro interceptan un espacio angular de 80° aproximadamente: el *espacio interpeduncular*.

Ocupan en el cráneo la mayor parte del orificio de Pacchioni, orificio que hace comunicar el compartimiento cerebeloso y el compartimiento cerebral. El borde

interno, cóncavo, de la tienda del cerebelo los encuadra, pero a distancia. Por delante están acostados sobre la lámina cuadrilátera del esfenoides y sobre los bordes de la silla turca, cubiertos por la duramadre. Miden en longitud de 15 a 18 milímetros en el lado interno, 12 a 14 en el externo; su anchura pasa de 12 a 14 milímetros en su origen, a 18 y hasta 20 milímetros en su terminación; su

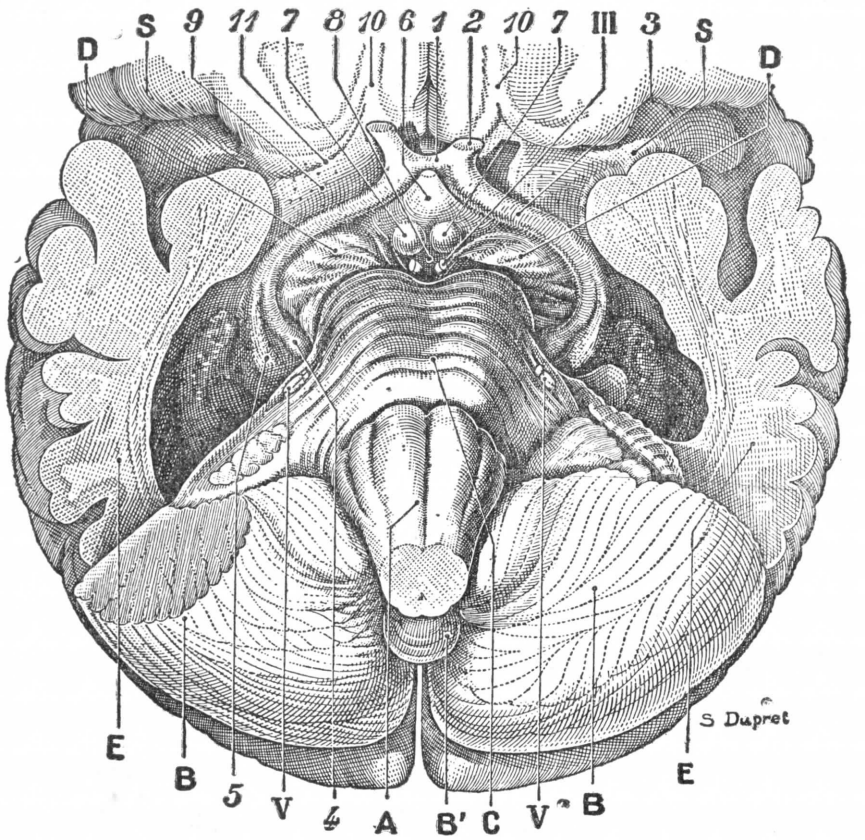

FIG. 716

Eje encefálico (vista anterior).

A, bulbo. — B, hemisferio cerebeloso. — B', vermis inferior. — C, protuberancia. — D, pedúnculos cerebrales. — E, hemisferios cerebrales. — S, valle de Silvio.

1, quiasma óptico. — 2, nervio óptico. — 3, cintilla óptica. — 4, cuerpo geniculado interno. — 5, cuerpo geniculado externo. — 6, tuber. — 7, 7, tubérculos mamilares. — 8, espacio perforado posterior. — 9, espacio perforado anterior. — 10, cintilla olfativa. — 11, estría olfativa externa. — 11', nervio motor ocular común.

espesor es de 20 a 22 milímetros. Su volumen varía en función del volumen del cerebro.

Su aspecto exterior y un corte transversal demuestran que cada uno de ellos comprende: 1.°, *cuatro caras*, inferior, superior, externa e interna; 2.°, *dos extremos*, posterior e inferior.

1.° Cara inferior. — La cara inferior o anterior es visible en la base del encéfalo cuando se ha separado o resecado la circunvolución del hipocampo que la cubre, excepto en su parte posterior externa (fig. 716). Al salir de la protuberancia, cuyas fibras más anteriores la cubren a la manera de medio collar, el *collar de los*

pedúnculos (CRUVEILHIER), está como estrangulada; pero apenas se ha desprendido de este último órgano, se la ve expansionarse de modo que aumenta gradualmente de anchura al aproximarse al cerebro. En su parte posterior es cruzada transversalmente de dentro a fuera por la arteria cerebelosa superior al principio, luego por la cerebral posterior (fig. 717). Por delante está oculta por la cintilla óptica correspondiente, la cual, partiendo del quiasma, se dirige hacia los cuerpos geniculados.

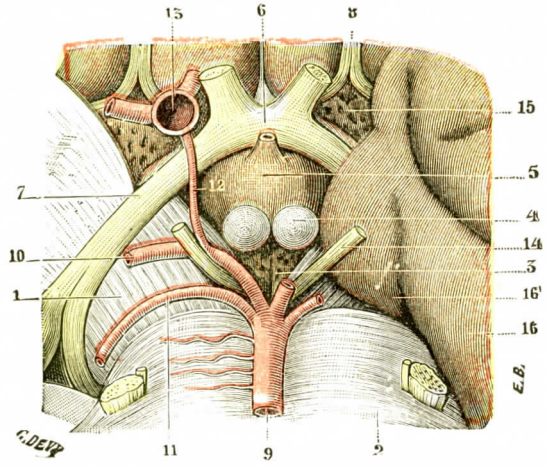

FIG. 717

Pedúnculos cerebrales vistos por su cara inferior.

En el lado derecho (izquierda de la figura) el hemisferio cerebral ha sido separado por un corte horizontal para desprender la cara inferior del pedúnculo.

1, pedúnculo cerebral. — 2, protuberancia. — 3, espacio interpeduncular. — 4, tubérculos mamilares. — 5, túber cinéreum y tallo pituitario. — 6, quiasma óptico. — 7, cintilla óptica. — 8, cintilla olfatoria. — 9, tronco basilar. — 10, cerebral posterior. — 11, cerebelosa superior. — 12, comunicante posterior. — 13, carótida interna. — 14, nervio motor ocular común. — 15, espacio perforado anterior. — 16, circunvolución del hipocampo, con 16', su gancho.

Esta cara, convexa de fuera a dentro, presenta una serie de surcos longitudinales, indicio manifiesto de la constitución fasciculada del pedúnculo. Se comprueban orificios que corresponden a la entrada de los vasos.

En ciertos casos los fascículos longitudinales, rectilíneos o a veces retorcidos, son cruzados por fibras en arcos. Estas, extremadamente variables, se extienden de la cara dorsal y externa del pedúnculo al espacio interpeduncular. Estos fascículos pueden constituir tres formaciones particulares: el *fascículo en banda*, la *tænia pontis*, el *tracto peduncular transverso*.

a) *Fascículo en banda de Féré* (fig. 718, 3). — Este fascículo atraviesa a modo de una banda la cara inferior del pedúnculo. Procede del segundo quinto externo del pie peduncular

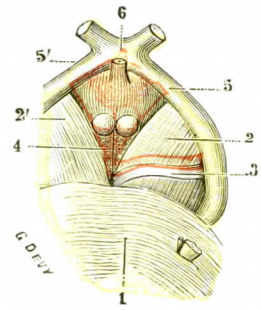

FIG. 718

Fascículo en banda del pedúnculo cerebral.

1, protuberancia. — 2, 2', pedúnculos cerebrales. — 3, fascículo en banda. — 4, espacio interpeduncular. — 5, 5', cintillas ópticas. — 6, quiasma.

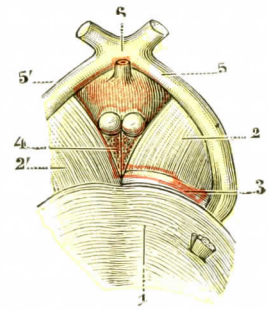

FIG. 718 *bis*

Tænia pontis del pedúnculo cerebral.

1, protuberancia.— 2, 2', pedúnculos cerebrales. — 3, tænia pontis. — 4, espacio interpeduncular. — 5, 5', cintillas ópticas. — 6, quiasma.

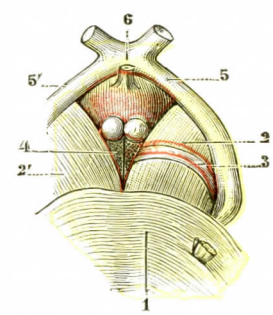

FIG. 718 *ter*

Fascículo transverso del pedúnculo cerebral.

1, protuberancia. — 2, 2', pedúnculos cerebrales.—3, fascículo transverso. — 4, espacio interpeduncular. — 5, 5', cintillas ópticas. — 6, quiasma.

(DÉJERINE) para terminar en el surco del motor ocular común. Está constituído por fibras aberrantes procedentes de la vía piramidal y que van a unirse a la cinta de Reil.

b) *Tænia pontis* (fig. 718 *bis*, 5). — Este fascículo, descrito con el nombre de *cintilla de la protuberancia* (Henle), es delgado, liso, de 5 milímetros de anchura apenas, estando constituído, al parecer, por fibras aberrantes de la protuberancia anular que, *exteriorizadas* en el pedúnculo cerebeloso superior, rodean el pedúnculo cerebral y penetran en el surco del motor ocular común.

c) *Tractus peduncularis transversus* (fig. 718 *ter*, 3). — Descrito por Gudden en 1870, este fascículo nace principalmente del tubérculo cuadrigémino anterior y parcialmente del posterior. Se dirige hacia abajo y adentro y llega al borde interno del pedúnculo, desapareciendo en el surco del óculomotor común. En el interior del pedúnculo se sitúa entre el *locus niger* y la cinta de Reil y se pierde por el esparcimiento de sus fibras. En el hombre es inconstante (dos veces de cada tres, Lenhossek); es frecuente o constante en gran número de mamíferos (carnero, conejo, perro, gato). Su significación funcional no está dilucidada. Según Gudden, degenera a continuación de la enucleación del globo del ojo; se hallaría, pues, en relación con la función visual. Las fibras aberrantes póstero-externas de la vía peduncular (véase más adelante) siguen a veces el trayecto del tracto peduncular transverso.

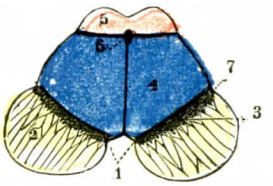

Fig. 719

Corte transversal del pedúnculo cerebral *(esquemático)*.

1, espacio interpeduncular.—2, base del pedúnculo.—3, locus níger.—4, casquete.—5, tubérculos cuadrigéminos.—6, acueducto de Silvio.—7, surco lateral del istmo.

2.° Cara superior. — Es artificial, representando el plano transversal ficticio que pasa por el acueducto de Silvio (fig. 719) para separar los pedúnculos cerebrales y los tubérculos cuadrigéminos.

3.° Cara externa. — Esta cara está oculta por la circunvolución del hipocampo y concurre a formar con esta última la parte lateral de la hendidura cerebral de Bichat (véase *Cerebro*). Esta cara está rodeada por el nervio patético y por arterias: la cuadrigémina, las coroideas posteriores, principal y accesoria, ramas de la cerebral posterior.

Un surco longitudinal (fig. 720, 4'), denominado *surco lateral del istmo*, extendido en una longitud de 15 milímetros, desde la región protuberancial por detrás, donde separa el pedúnculo cerebeloso medio del pedúnculo cerebeloso superior, hasta el cuerpo geniculado interno por delante, divide la cara interna en dos planos, inferior o ventral y superior o dorsal. El *plano inferior*, convexo, fasciculado, se continúa sin transición con la cara inferior del pedúnculo. El *plano superior* tiene la forma de un triángulo cuya base está constituída por el surco lateral; el lado superior está limitado por el tubérculo cuadrigémino posterior y el brazo que lo une al cuerpo geniculado interno; el lado inferior cruza el pedúnculo cerebeloso superior. Este espacio, llamado *triángulo de Reil*, está ocupado por un fascículo, triangular también, el *fascículo lateral del istmo* o *fascículo acústico*, que, salido de la protuberancia y exteriorizado en cierto modo, se hunde por su vértice en la parte externa del tubérculo cuadrigémino posterior.

4.° Cara interna. — Esta cara sólo es libre en pequeña extensión; corresponde, en efecto, en su mayor parte al rafe medio (fig. 721). La parte libre, redondeada, presenta un surco longitudinal, el surco del motor ocular común, del que emergen filetes radiculares dispuestos en series fasciculadas y que pronto se unen en un solo tronco, el nervio motor ocular común.

5.° Extremo posterior. — El extremo posterior o protuberancial se confunde con la cara superior de la protuberancia. Las dos formaciones, netamente limitadas por delante por el surco protuberancial superior, están enteramente fusionadas por detrás.

6.° **Extremo anterior.** — Como veremos más adelante, el pedúnculo cerebral se confunde por una parte con la región subtalámica, por otra parte con la cápsula interna.

7.° **Espacio perforado posterior.** — La separación recíproca de los dos pedúnculos determina un espacio triangular, denominado *espacio interpeduncular* o *lámina perforada posterior*. El vértice de este espacio, dependencia embriológica

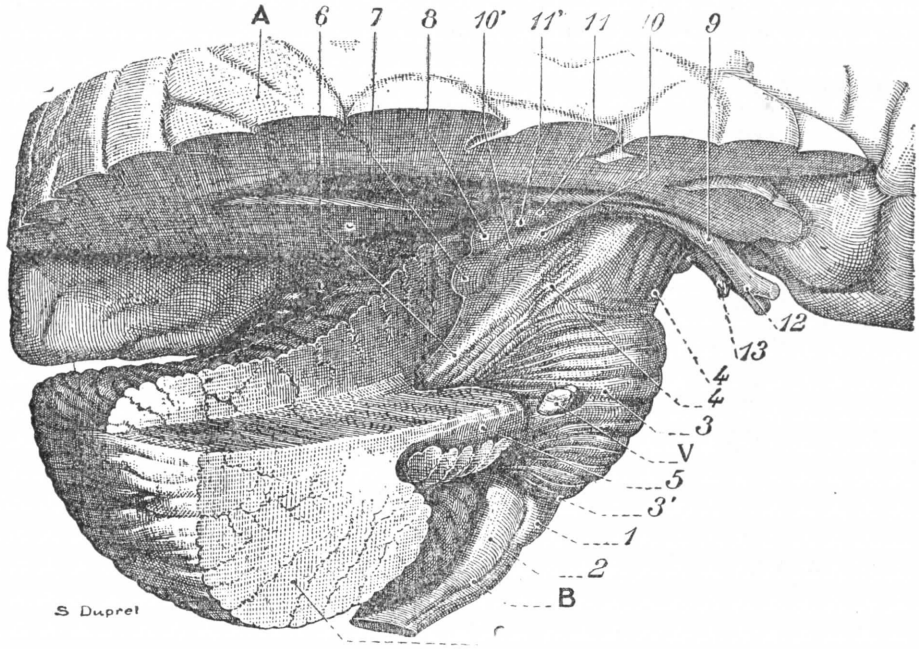

FIG. 720

Tronco encefálico (vista lateral derecha).

A, hemisferio cerebral. — B, bulbo. — C, cerebelo: el cerebelo se ha cortado para mostrar los pedúnculos cerebelosos medios y superiores.

1, pirámide bulbar. — 2, oliva. — 3, protuberancia. — 3', surco bulboprotuberancial. — 4, pedúnculo cerebral. — 4', surco lateral del istmo. — 5, pedúnculo cerebeloso medio. — 6, pedúnculo cerebeloso posterior. — 7, tubérculo cuadrigémino posterior. — 8, tubérculo cuadrigémino anterior. — 9, cintilla óptica. — 10, cuerpo geniculado interno. — 10', brazo conjuntivo posterior. — 11, cuerpo geniculado externo. — 11', brazo conjuntivo anterior. — 12, quiasma óptico.

V, raíces del trigémino.

del suelo del cerebro medio, es posterior y corresponde a una pequeña depresión mediana, más o menos profunda, el *foramen cœcum anterior*. Su base corresponde a la circunferencia posterior de los tubérculos mamilares. Los lados corresponden al surco del óculomotor común. Esta superficie ofrece un surco medio que se extiende por delante en una pequeña superficie, triangular también, acribillada de numerosos agujeros vasculares. Se perciben por último, a cada lado de la línea media, dos eminencias muy poco aparentes y rudimentarias en el hombre, los *ganglios interpedunculares*.

§ 2. — CONFORMACIÓN INTERIOR

Un corte transversal de la región peduncular dibuja en su conjunto la forma de un triángulo de bordes redondeados. El vértice truncado está deprimido por el

surco medio que separa los tubérculos cuadrigéminos derecho e izquierdo. La base está escotada por la depresión que continúa el espacio interpeduncular. Encontramos por dentro el surco del motor ocular común y por fuera el surco lateral del istmo.

El examen del área del corte (fig. 719) nos revela: 1.°, en la línea media y por arriba, la luz peduncular del acueducto de Silvio; 2.°, a cada lado del plano medio, una hilera de substancia negruzca a la que SOEMMERING ha dado el nombre de *locus niger*. Extendido transversalmente de uno a otro lado del pedúnculo, del surco del óculomotor común al surco lateral del istmo, el locus divide el pedúnculo en dos planos, uno inferior o *pie*, otro superior o *calota*. Por otra parte, un plano horizontal que pasa por el acueducto de Silvio separa artificialmente la calota de los tubérculos cuadrigéminos, mientras que un plano sagital medio separa los dos pedúnculos entre sí. Examinaremos sucesivamente cada una de las regiones pedunculares.

1.° «Locus niger» de Sœmmering. — En número de dos uno derecho, otro izquierdo, cada *locus niger* o *substancia nigra* constituye un núcleo muy voluminoso del mesencéfalo.

En un corte transversal cada uno de ellos forma una banda simétrica más ancha en la parte media que en los extremos, que tiene la forma de semiluna con la concavidad posterior. En cortes frontales tiene la forma de una lenteja de eje mayor inclinado de arriba abajo, de delante atrás y de fuera a dentro. En cortes sagitales ofrece también el aspecto de una lenteja de eje mayor casi paralelo al eje del tronco encefálico.

Se trata, pues, de una columna alargada que atraviesa todo el cerebro medio, desde la parte más elevada de la protuberancia, donde nace, hasta la proximidad del cuerpo de Luys, núcleo situado en la región infraóptica, donde termina. Por fuera no llega enteramente al surco lateral del istmo; pero por dentro sobresale en la depresión del motor ocular común.

Las coloraciones de este núcleo muestran que no es uniforme. Es atravesado, en efecto, por dentro por las fibras radiculares del motor ocular común, luego por numerosas fibras aferentes; por último, en su parte central es estriado por fascículos que proceden del *estrato intermedio* (véase más adelante).

2.° Plano inferior o calota. — La calota, situada encima del *locus*, es de forma cuadrilátera. Está limitada: por abajo, por el borde cóncavo del locus niger; por arriba, por el plano transversal que pasa por el acueducto de Silvio; por fuera, por la cara externa, convexa, que corresponde al fascículo lateral del istmo; por dentro, por el rafe y, debajo del rafe, por la parte libre de la cara interna del pedúnculo. Este plano tiene un tinte grisáceo que destaca de la coloración blanca del pie.

La calota se continúa del lado del cerebro, sin línea de demarcación neta, con la región infratalámica; por parte de la protuberancia se continúa con el plano posterior o calota protuberancial. No es, en suma, sino un departamento de esta vasta región dorsal, a la que podríamos dar el nombre de *calota del eje encefálico*, que se extiende desde el bulbo al extremo posterior del tálamo óptico.

3.° Plano inferior o pie. — El pie comprende toda la porción situada debajo del *locus niger*. Tiene coloración blanca homogénea. Visto en corte vérticotransversal (fig. 721), ofrece el aspecto de semiluna cuya convexidad, orientada como la del locus niger, mira arriba y adentro. Su extremo externo o *cuerno externo* forma el labio inferior del surco lateral del istmo. Su extremo interno o *cuerno interno* corresponde a la parte baja del surco del óculomotor común. La cintilla

óptica cruza, como hemos visto, el pie del pedúnculo en su punto de penetración en el hemisferio cerebral. Establece la frontera entre el pie del pedúnculo y la región subtalámica de la cápsula interna.

El pie se compone de fascículos longitudinales aplanados de fuera a dentro y adosados unos a otros como las hojas de un libro. De los dos bordes de estos fascículos, uno, inferior, corresponde a la cara inferior del pedúnculo; otro, superior, corresponde al *locus niger*. Sin embargo, en la proximidad de este núcleo

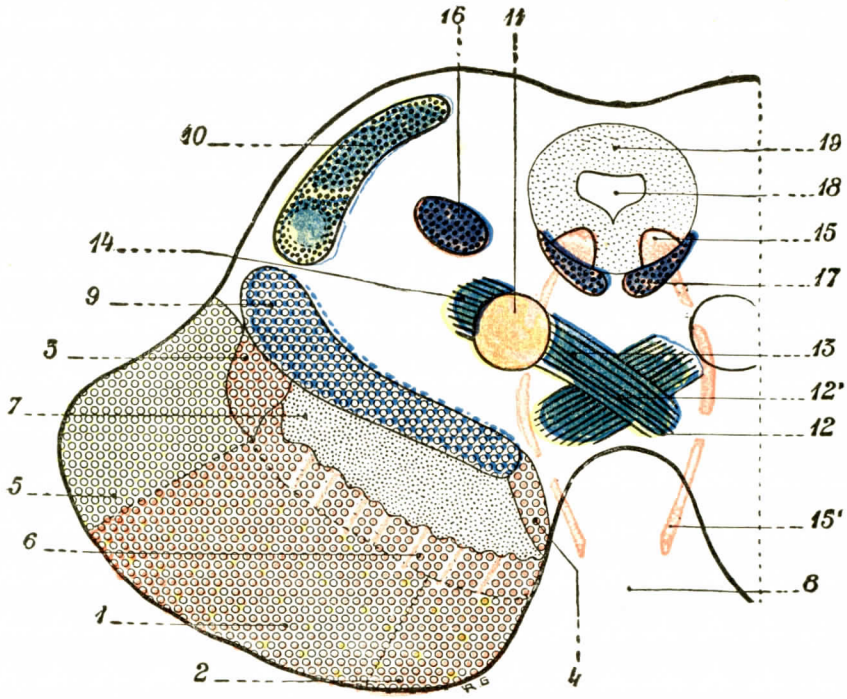

FIG. 721

Sistematización del pie del pedúnculo cerebral.
Corte horizontal del pie que pasa por el núcleo del motor ocular común.

1, fascículo piramidal (contingente córticomedular), que ocupa los 3/4 medios. — 2, fascículo geniculado (córticonuclear), que ocupa el 1/5 interno. — 3, pes lemniscus profundo (fibras aberrantes de la vía peduncular de Déjerine). — 4, pes lemniscus superficial (fibras aberrantes de la vía peduncular de Déjerine). — 5, fascículo de Turck o córticopóntico (1/5 externo). — Nótense fibras de este fascículo espaciadas también en los 4/5 internos del pie. — 6 estrato intermedio. — 7, locus níger. — 8, espacio interpeduncular. — 9, cinta de Reil media. — 10, cinta de Reil lateral. — 11, núcleo rojo. — 12, pedúnculo cerebeloso superior, con 12', entrecruzamiento de Wernekink. — 13, núcleo blanco de Stilling. — 14, radiaciones de la calota. — 15, núcleo del III, y 15', raíces del III. — 16, fascículo central de la calota. — 17, cintilla longitudinal posterior. — 18, acueducto de Silvio. — 19, substancia gris periventricular.

los fascículos pedunculares son más pequeños, separados por tabiques más numerosos, y recibe en sus intersticios como infiltraciones irregulares de la substancia gris del *locus*. Existe aquí una capa de aspecto muy especial que *hemos ya* señalado y que se designa con el nombre de *estrato intermedio*.

§ 3. — CONSTITUCIÓN ANATÓMICA Y CONEXIONES

Las tres regiones pedunculares que acabamos de describir ofrecen cada una la constitución que les es propia, y así hay que examinarlas separadamente.

I. — Estructura y conexiones del «locus niger»

1.° Estructura. — El *locus niger* posee células y fibras nerviosas.

a) *Células nerviosas.* — Las células, examinadas por el método de Nissl, aparecen agrupadas en islotes redondeados, dispuestos en series, casi yuxtapuestos unos a los otros. Esta banda, por decirlo así ininterrumpida, constituye la *porción compacta* del núcleo que nos ocupa. Al lado de ésta, algunos grupos celulares que hemos visto emigrar hacia el pie, en el *estrato intermedio*, constituyen la *porción reticulada* del núcleo. Por último, detrás y arriba, algunas células del locus vienen a formar alrededor del núcleo rojo una barrera cóncava, la *formación cupuliforme peri y retrorrúbrica* (fig. 722).

Las células son multipolares y notables por el volumen de sus dendritas, expansionadas en una especie de penacho comparable al de las células de Purkinje. Estas dendritas nacen de los polos de la célula, escasos en pigmentos. Por el contrario, el cilindroeje parte del polo más abundante en substancia negra.

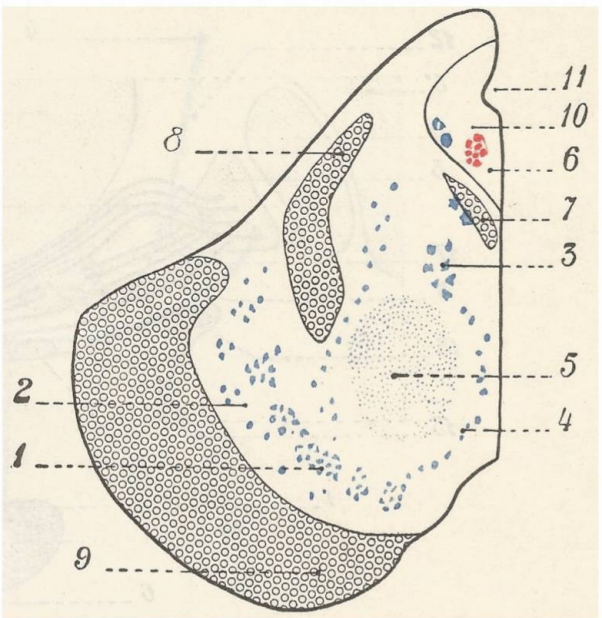

Fig. 722

Locus níger. Citoarquitectura.

1, porción compacta del locus níger. — 2, porción reticulada del locus níger. — 3, núcleo intersticial. — 4, formación cupuliforme perirretrorrúbrica. — 5, núcleo rojo. — 6, núcleo del motor ocular común. — 7, cintilla longitudinal posterior. — 8, cinta de Reil. — 9, pie del pedúnculo. — 10, substancia gris del acueducto de Silvio.

b) *Fibras nerviosas.* — Estas fibras se mezclan en una red muy tupida cuyos elementos se entrecruzan en todos los sentidos. Sin embargo, es posible reconocer dos corrientes principales: 1.°, *una corriente de la calota*, constituída por fibras que, procedentes del locus, *se disponen en rizos de cabello*, según la expresión de Foix y Nicolesco, y pasan a través de los fascículos de la cinta de Reil en dirección a la comisura posterior; 2.°, una *corriente del pie*, constituída por azones que, atravesando el estrato intermedio, llegan a la cara profunda del fascículo piramidal.

2.° Conexiones. — Estas conexiones son aún bastante inciertas. Comprenden vías aferentes y vías eferentes (fig. 723).

a) *Vías aferentes.* — El *locus niger* está en conexión: 1.°, con la corteza cerebral; 2.°, con el cuerpo estriado (Foix y Nicolesco). *Con la corteza cerebral*, las fibras motoras procedentes de la región rolándica pasan a la cápsula interna con la vía peduncular, llegan al pie del pedúnculo y penetran en el *locus niger* por su cara anterior o ventral. En efecto, Déjerine ha demostrado que una degeneración parcial del pie motivaba una degeneración del *locus niger*.

Las relaciones con el *cuerpo estriado* se efectúan por fibras que proceden del núcleo lenticular y en particular del *núcleo pallidus*. Estas fibras forman el *fascículo palidal de la punta* (Vogt y Wilson).

Señalemos por último que la parte del asa lenticular (véase más adelante) que va al núcleo rojo rodeando la cápsula interna abandona algunas fibras al *locus niger*.

b) *Vías eferentes.* — Estas vías son menos conocidas que las dos precedentes. Como ya hemos dicho, existen dos corrientes: 1.ª, una *corriente del pie* cuyas fibras, después de haber atravesado el estrato intermedio, se curvan en la cara profunda del fascículo piramidal para dirigirse a la protuberancia y el bulbo; 2.ª, una *corriente de la calota*, cuyas fibras penetran a través de la comisura posterior.

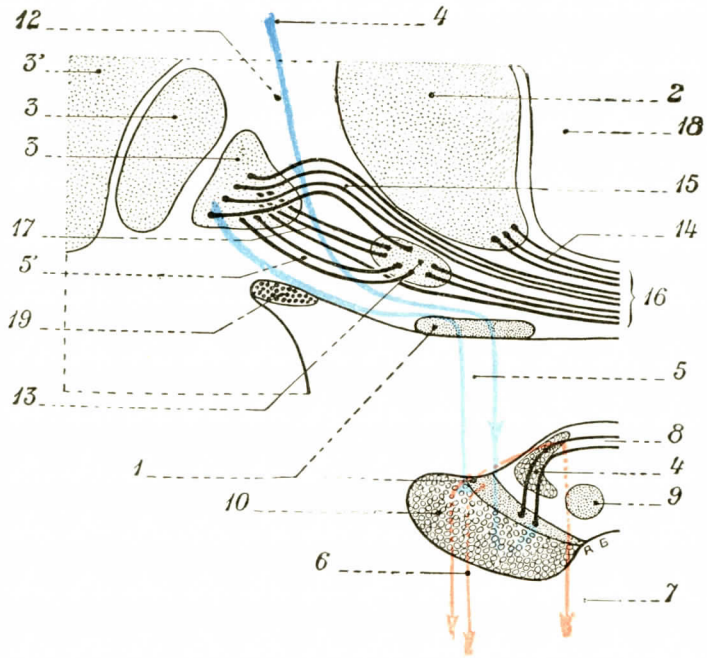

FIG. 723

Conexiones del locus níger.

Arriba, corte frontal que muestra las conexiones de los núcleos grises, la comisura de Forel, el brazo posterior de la cápsula interna y la región infraóptica.

Abajo, corte horizontal del pedúnculo cerebral que pasa por el núcleo rojo.

Las fibras aferentes del locus níger están *en azul;* las fibras eferentes *en rojo.*

1, locus níger. — 2, tálamo. — 3, pállidum. — 3', putamen. — 4, fibra córticonígrica. — 5, contingente estrionígrico del fascículo pallidal de la punta. — 6, corriente anterior del pie (fibras aferentes). — 7, corriente de la calota (fibras eferentes descendentes). — 8, fibras comisurales. — 9, núcleo rojo. — 10, pie del pedúnculo cerebral. — 11, cinta de Reil. — 12, brazo posterior de la cápsula interna. — 13, cuerpo de Luys. — 14, fascículo talámico. — 15, fascículo lenticular. — 16, comisura de Forel. — 17, fibras estrioluisianas. — 18, ventrículo medio. — 19, cintilla óptica.

¿Cómo interpretar estas vías eferentes? La corriente del pie, que probablemente sufre una decusación al descender, debe ponerse verosímilmente en relación con los núcleos motores situados en la protuberancia y el bulbo. En cuanto a la corriente de la calota, queda más enigmática; parece unir el *locus niger* de un lado al *locus niger* del otro lado y contener además fibras descendentes cuyo destino es desconocido.

En resumen, el *locus niger*, por sus fibras aferentes de origen cortical y pallidal y por sus fibras eferentes, es un núcleo motor, un centro motor que se debe referir a la vía motora extrapiramidal (estríoespinal), vía que examinaremos detenidamente más adelante.

II. — Estructura y conexiones de la calota

La calota peduncular ofrece a la consideración: 1.°, la *formación reticular;* 2.°, la *substancia gris;* 3.°, la *substancia blanca.*

1.° Formación reticular del pedúnculo. — Continuación de la substancia reticular del bulbo y de la protuberancia, está constituída por columnitas de substancia gris dispuestas en una red que engloba en sus mallas fibras longitudinales.

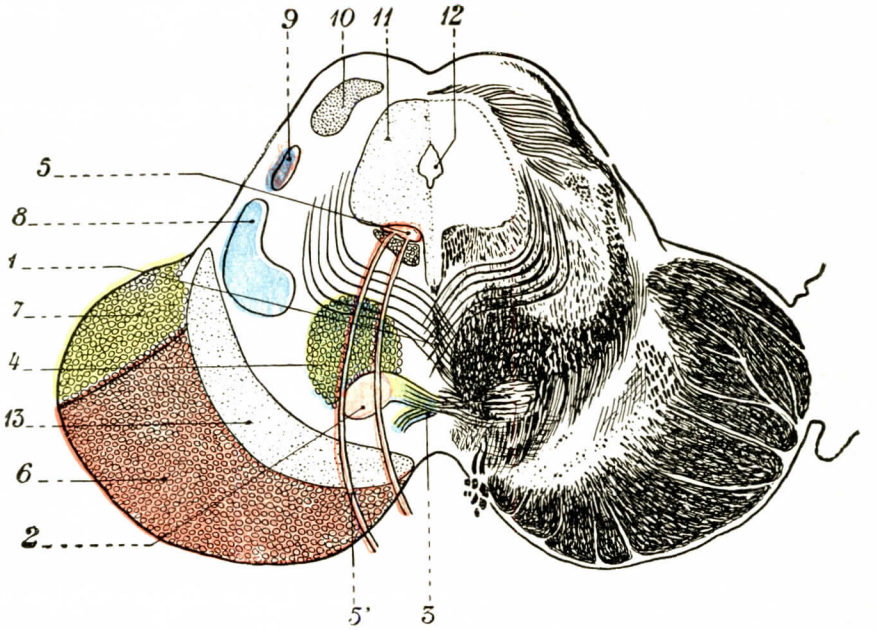

Fig. 724

Decusaciones de la calota del pedúnculo. Corte horizontal oblicuo paralelo a la cintilla óptica.

1, decusación en fuente de Meynert (decusación dorsal). — 2, núcleo rojo. — 3, decusación ventral de Forel (fascículo rubroespinal). — 4, pedúnculo cerebeloso superior, después de su entrecruzamiento, formando el núcleo blanco de Stilling. — 5, núcleo del motor ocular común, con 5', sus raíces. — 6, fascículo piramidal en el pie del pedúnculo; vía córticonúcleomedular. — 7, fascículo de Turck. — 8, cinta de Reil media. — 9, tubérculo cuadrigémino anterior. — 10, cinta de Reil lateral. — 11, substancia gris del acueducto de Silvio. — 12, acueducto de Silvio.

cruzadas a su vez por fibras arciformes y fibras radiadas. Esta formación aparece *arriba* en la unión del cerebro medio y la región infraóptica por una zona afilada que es continuación del campo de Forel (véase *Región subtalámica*), y en la región de la cinta de Reil media. En su origen está situada por debajo de la parte ventral y posterior del tálamo óptico y por delante de los tubérculos cuadrigéminos. En los cortes superiores del pedúnculo ocupa un campo triangular comprendido entre el núcleo rojo por delante, la substancia gris central por dentro y las irradiaciones de la comisura posterior por detrás. En cortes practicados más inferiormente, la substancia reticular se extiende en un campo irregularmente cuadrilátero. Por detrás, este campo se fusiona con la cápsula del núcleo rojo; transversalmente se extiende de la substancia gris central a la cinta de Reil media; en el sentido ánteroposterior ocupa el espacio comprendido entre los tubérculos cuadrigéminos anterior y posterior y el núcleo rojo, y, más abajo, los pedúnculos cerebelosos superiores.

La substancia reticular es de constitución infinitamente compleja. Las fibras que pasan por ella siguen una dirección arciforme radiada longitudinal. Sus orígenes son múltiples. Contentémonos con enumerarlos: 1.°, unas proceden de los tubérculos cuadrigéminos anteriores y llegan al bulbo *(fibras tectobulbares)*. Se entrecruzan en la línea media formando el *entrecruzamiento dorsal de la calota de Meynert* o *decusación en fuente;* 2.°, las otras, las *radiaciones de la calota*, están formadas de fibras que van del núcleo rojo al tálamo, *fibras rubrotalámicas*, que veremos más adelante; 3.°, la substancia reticular es también atravesada por las fibras de los *fascículos rubroespinales*, que también se entrecruzan, formando la *decusación ventral de la calota de Forel* (fig. 724, 3); 4.°, la substancia reticulada contiene también fascículos compactos que la atraviesan de arriba abajo, fascículos que describiremos más adelante; son los *pedúnculos cerebelosos superiores*, el *fascículo central de la calota*, el *fascículo longitudinal posterior* y la *cinta de Reil*.

El *asa lenticular* y el *fascículo longitudinal de Forel*, que pertenecen a la región infratalámica, envían fibras al núcleo rojo, fibras que pasan a través de la susbtancia reticulada.

Señalemos también el *fascículo de la calota de Gudden*, que no debe confundirse con el fascículo central. Más tarde veremos que el tubérculo mamilar comprende dos ganglios: del ganglio interno nace el fascículo mamilar principal, que se divide en dos ramas: el fascículo de Vicq-d'Azyr y el fascículo de la calota. Este último se dirige abajo y adentro y después de haber pasado por encima del núcleo rojo y por delante del fascículo longitudinal posterior, termina en el *ganglio profundo de la calota de Gudden*, situado cerca del *rafe*, delante del fascículo longitudinal posterior.

Señalemos, para terminar, el *pedúnculo del tubérculo mamilar*, que nace en el ganglio externo del tubérculo mamilar, pasa al espacio interpeduncular y luego, penetrando en el pedúnculo, se desliza por debajo del núcleo rojo, más allá del cual no ha sido posible seguirlo en el hombre.

2.° Substancia gris. — La substancia gris del pedúnculo comprende dos formaciones importantes: una es la continuación de la columna gris motora, que hemos ya seguido en el bulbo y en la protuberancia; la otra, propia del pedúnculo, forma el *núcleo rojo*.

A. Formaciones grises de origen bulboespinal. — Están constituídas por el núcleo de origen del nervio patético y por el del nervio motor ocular común.

1.° Núcleo del patético. — Este núcleo, que estudiaremos más detalladamente en los nervios craneales, está situado en la región ventral de la substancia gris que rodea el acueducto de Silvio, detrás del núcleo motor ocular común. Las fibras que de él nacen siguen un trayecto complicado, en herradura, que las conduce a la parte dorsal, es decir, detrás y debajo de los tubérculos cuadrigéminos posteriores. Aquí se acodan y penetran en la parte anterior de la válvula de Vieussens, donde se entrecruzan totalmente con las del lado opuesto antes de emerger de ella.

2.° Núcleo del motor ocular común. — Este núcleo forma una columna celular situada delante del núcleo precedente (fig. 721, 15). Ocupa la región central de la substancia gris que rodea el acueducto. Por delante entra en contacto con el fascículo longitudinal posterior; por arriba se extiende hasta la comisura blanca posterior. Los filetes radiculares atraviesan, antes de llegar al surco de emergencia, la cintilla longitudinal posterior, la substancia reticular de la calota, el núcleo rojo, y pasan fuera del ganglio interpeduncular. La mayoría de las fibras son directas; algunas se entrecruzan en la decusación dorsal de la calota de Meynert (para más detalles véase tomo III, *Nervios craneales*).

B. Formación gris propia del pedúnculo. — **Núcleo rojo de la calota.** — El núcleo rojo de la calota o núcleo rojo de Stilling ofrece a nuestra consideración: su aspecto, situación, estructura y conexiones.

1.° Aspecto y situación. — De color rosado gamuza, el núcleo de Stilling forma una columna de 6 a 7 milímetros de diámetro, extendida desde la región infratalámica por delante, donde confina con la parte anterior e interna del cuerpo

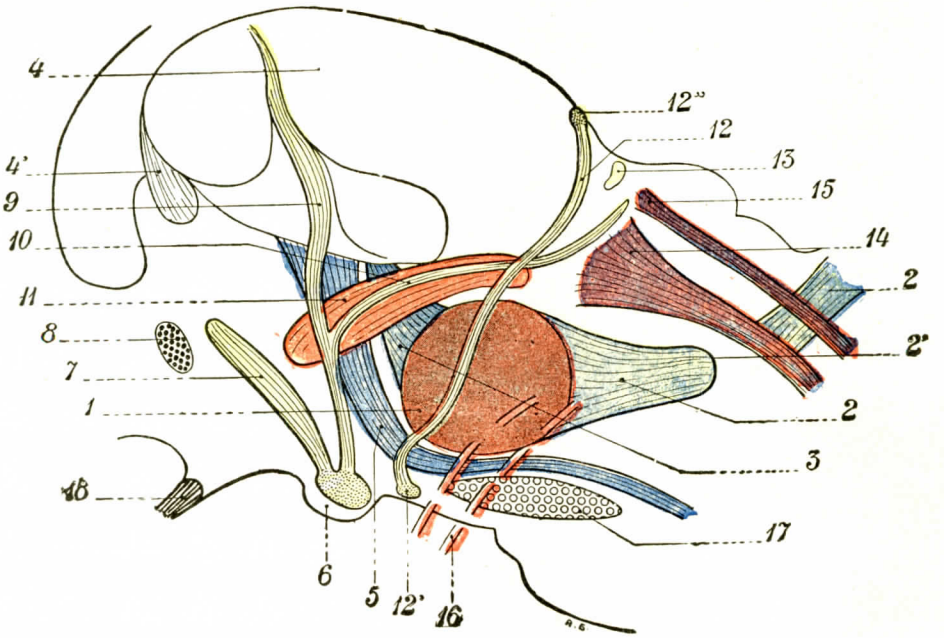

Fig. 725

Relaciones del núcleo rojo.

Se ve el núcleo rojo por su cara interna en un corte sagital del tronco cerebral.

1, núcleo rojo. — 2, pedúnculo cerebeloso superior, con 2', entrecruzamiento de Wernekink (fibras cerebelorrúbricas). — 3, radiaciones de la calota (fibras rubrotalámicas). — 4, talamo y sus núcleos, y 4', tenia semicircular. — 5, cinta de Reil. — 6, tubérculo mamilar. — 7, fibras anteriores del trigono cortadas oblicuamente. — 8, comisura blanca anterior. — 9, fascículo de Vicq-d'Azyr. — 10, fascículo de la calota de Gudden que nace de un tronco común con el fascículo de Vicq-d'Azyr. — 11, campo de Forel. — 12, fascículo retrorreflejo de Meynert que termina en el ganglio interpeduncular. — 12', 12'', ganglio de la habénula. — 13, comisura posterior de Forel. — 14, fascículo central de la calota. — 15, cintilla longitudinal posterior. — 16, raíces del motor ocular común. — 17, locus níger. — 18, cintilla óptica.

de Luys, hasta el tercio inferior del pedúnculo. En el pedúnculo ocupa la parte más anterior de la calota. De forma oval, su diámetro ánteroposterior predomina sobre el diámetro transversal. En la unión de su tercio anterior con sus dos tercios posteriores sufre una estrangulación en contacto con las fibras del *fascículo retroreflejo de Meynert* que une el ganglio interpeduncular al ganglio de la habénula (véase *Tálamo óptico*). Un pequeñísimo intervalo lo separa de su homólogo del lado opuesto. El *locus niger* lo aísla del pie del pedúnculo. Su cara dorsal se halla en relación de dentro a fuera con el núcleo del tercer par, la cintilla longitudinal posterior y la formación reticular de la calota.

La estrangulación del fascículo de Meynert marca el límite de las dos porciones del núcleo rojo: por delante hay la *porción subtalámica;* por detrás, la *porción pedunculai*.

En los cortes bajos del pedúnculo el núcleo rojo ha desaparecido y en su lugar se ve el pedúnculo cerebeloso superior, conglobado en forma de masa redondeada, sin célula, que se designa con el nombre de *núcleo blanco de Stilling*. El núcleo rojo aparece así como una estación celular situada en el trayecto del pedúnculo cerebeloso superior, que llega a él por su polo posterior.

En los cortes sagitales el núcleo rojo aparece también en el trayecto del pedúnculo cerebeloso superior, que le forma en parte su cápsula. Las fibras anteriores o internas del tercer par atraviesan su parte interna y posterior; las inferiores atra-

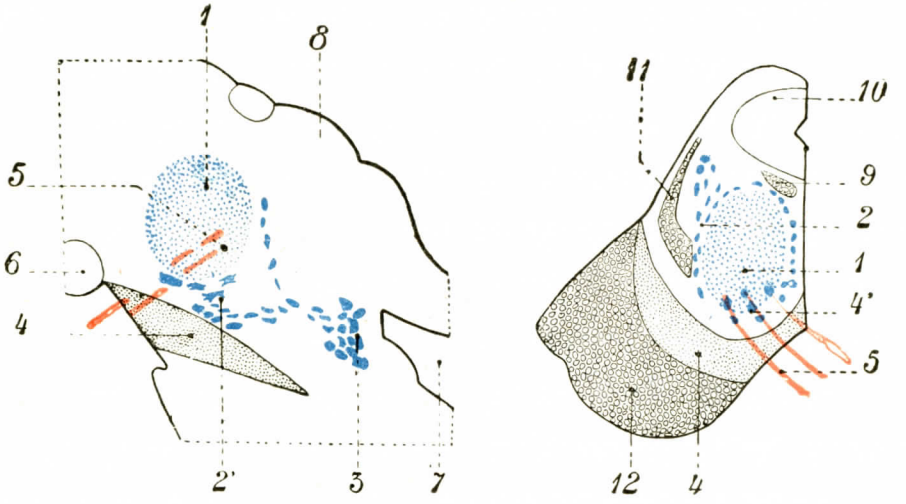

FIG. 726

Formación cupuliforme peri y retrorrúbrica y locus cœruleus.

A, corte sagital. — B, corte frontal.

1, núcleo rojo. — 2, formación cupuliforme perirretrorrúbrica, con 2', grupo magnocelular; células sin pigmento. — 3, locus cœruleus. — 4, locus niger. — 5, raíz del motor ocular común. — 6, tubérculo mamilar. — 7, cuarto ventrículo. — 8, tubérculo cuadrigémino anterior. — 9, cintilla longitudinal posterior. — 10, substancia gris yuxtaependimaria. — 11, cinta de Reil. — 12, pie del pedúnculo cerebral.

viesan el núcleo blanco de Stilling. Así se explica que los síndromes de la región del núcleo rojo interesen el territorio del motor ocular común y las funciones cerebelosas. El núcleo rojo está rodeado de una cápsula formada de fibras mielínicas.

2.° Estructura. — El núcleo rojo contiene células y fibras nerviosas. Las células más numerosas son de dimensiones medias, con un cuerpo celular de forma generalmente triangular, que parece estirado y cuyas dendritas, fuertes y largas, se entrecruzan. En menor número existen células más pequeñas.

Al lado de la formación principal, que acabamos de describir, el núcleo rojo ofrece en su proximidad formaciones anexas. La más importante es la *formación gris cupuliforme perirretrorrúbrica* (fig. 726). Las células que la constituyen son más voluminosas que las del núcleo rojo y están pigmentadas como las del *locus niger*. Esta formación «envaina el polo posterior del núcleo rojo al modo como la cúpula envaina la bellota» (FOIX y NICOLESCO). Falta en el segmento anterior del núcleo rojo. Rodea la periferia del núcleo rojo formando masas más o menos densas; las más desarrolladas se encuentran en el lado interno constituyendo el *grupo celular paramedio*, en la cara dorsal y en la parte pósteroinferior del núcleo rojo, en el que las células sin pigmento forman el *núcleo magnocelular*

del núcleo rojo. Las fibras nerviosas están dispuestas ora en fascículos longitudinales que forman paquetes más o menos compactos, ora en redes entrecruzadas en todos sentidos, ora, por último, ordenadas alrededor del núcleo rojo para for-

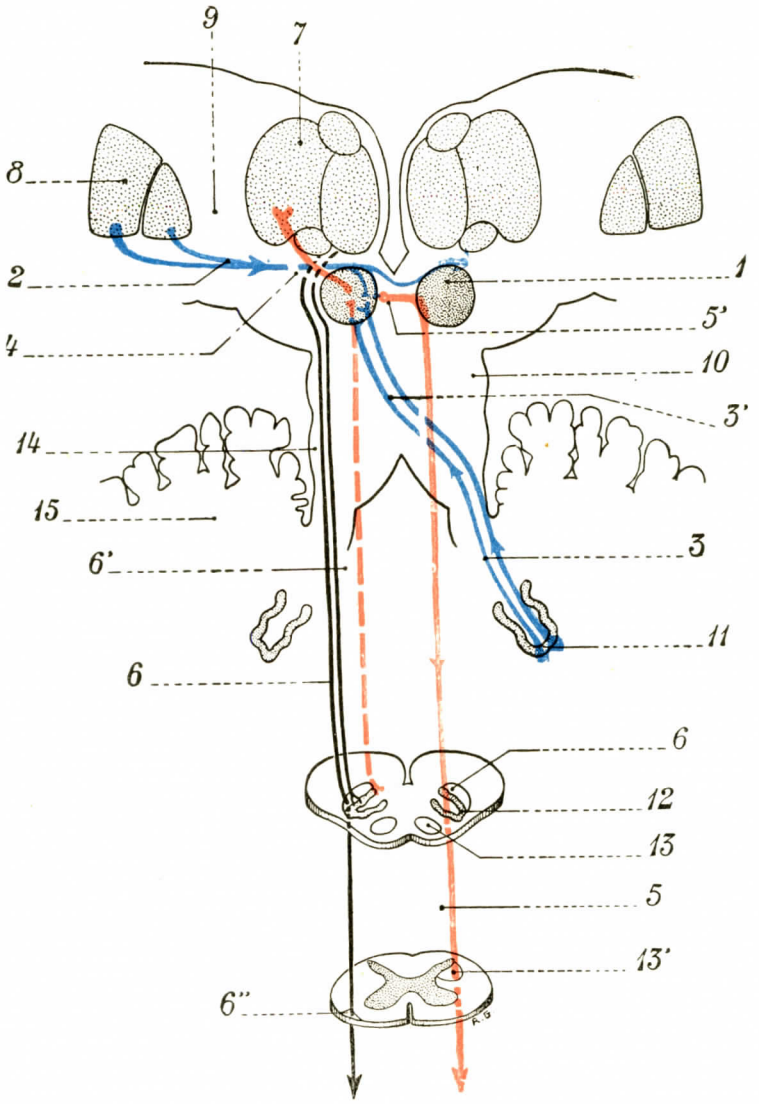

FIG. 727

Conexiones del núcleo rojo.

En la parte superior, corte vertical que interesa: el pedúnculo cerebral con el núcleo rojo, el pedúnculo cerebeloso superior y el núcleo dentado; los núcleos optoestriados y las radiaciones de la calota. Debajo, corte horizontal del bulbo en la oliva y corte de la medula cervical.

Las fibras aferentes del núcleo rojo *en azul;* las fibras eferentes *en rojo.*

1, núcleo rojo. — 2, asa lenticular (vía optoestriada). — 3, fibra cerebelorrúbrica. — 3', decusación de Wernekink. — 4, fibra rubrotalámica que forma las radiaciones de la calota. — 5, vía rubroespinal. — 5', decusación de Meynert. — 6, fascículo central de la calota. — 6', fascículo rubroolivar. — 6'', fascículo de Helweg. — 7, tálamo óptico. — 8, pállidum. — 9, brazo posterior de la cápsula interna. — 10, pedúnculo cerebral. — 11, núcleo dentado. — 12, oliva bulbar. — 13, pirámide anterior. — 13', fascículo piramidal. — 14, pedúnculo cerebeloso superior. — 15, hemisferio cerebeloso.

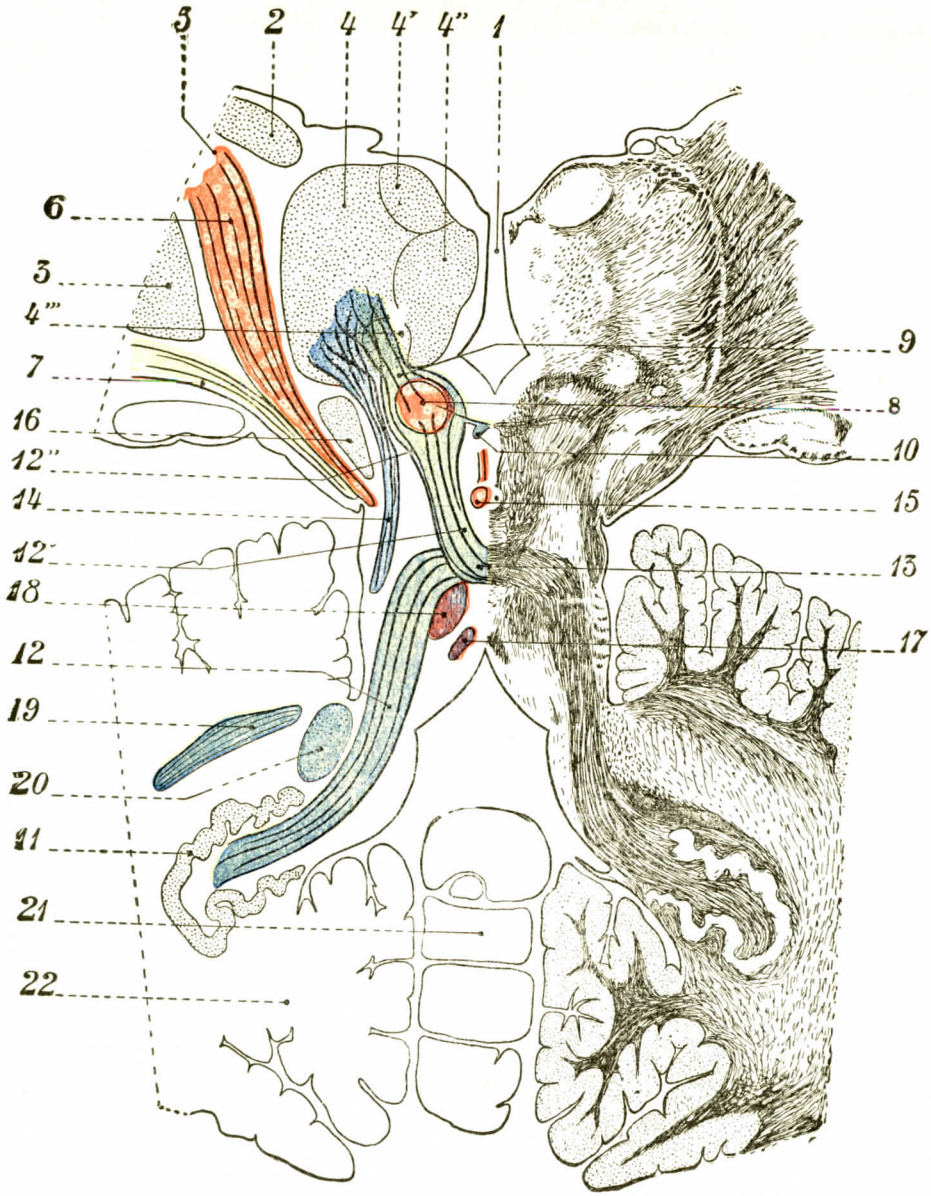

FIG. 728

Entrecruzamiento de los pedúnculos cerebelosos superiores. Corte frontal oblicuo abajo y arriba que interesa los pedúnculos cerebelosos superiores en toda su altura (según DÉJERINE, modificado).

1, tercer ventrículo. — 2, núcleo caudado. — 3, núcleo lenticular. — 4, tálamo (núcleo externo), con 4', el núcleo anterior. — 4'', el núcleo interno. — 4''', el núcleo medio de Luys. — 5, brazo posterior de la cápsula interna. — 6, vía piramidal. — 7, fascículo de Turck (vía córticoprotuberancial). — 8, núcleo rojo. — 9, radiaciones de la calota. — 10, decusación de Forel (vía rubroespinal). — 11, núcleo dentado. — 12, pedúnculo cerebeloso superior, con 12', fibras cerebelorrúbricas, y 12'', cerebelotalámicas. — 13, entrecruzamiento de Wernekink de los pedúnculos cerebelosos superiores, con 13', núcleo blanco de Stilling. — 14, cinta de Reil media. — 15, núcleo y raíz del tercer par. — 16, locus níger. — 17, fascículo longitudinal posterior. — 18, fascículo central de la calota. — 19, pedúnculo cerebeloso medio. — 20, pedúnculo cerebeloso inferior. — 21, vermis. — 22, hemisferio cerebeloso.

mar la cápsula de este núcleo. Esta, muy gruesa, está constituída en su mayor parte por fibras del pedúnculo cerebeloso superior. De esta cápsula se desprenden fibras, las *radiaciones de la calota*, que forman por delante del polo anterior del núcleo rojo un fascículo que llega a los núcleos externos del tálamo óptico. Esta cápsula está reforzada además por diversos fascículos próximos (véase fig. 725).

3.° Conexiones. — Estas conexiones son aferentes y eferentes. Las vías aferentes unen el núcleo rojo al cerebelo, al cuerpo estriado y a la corteza. Las vías eferentes van del núcleo rojo al tálamo, a la medula espinal y a la oliva (fascículo central de la calota) (fig. 727).

a) *Vías aferentes.* — Estas proceden: 1.°, del cerebelo; 2.°, del cuerpo estriado; 3.°, de la corteza cerebral.

α) *Vía cerebelorrúbrica.* — La conocemos ya; está constituída por el pedúnculo cerebeloso superior. Nacidas del núcleo dentado, las fibras de esta vía se entrecruzan en la unión de la protuberancia con el pedúnculo, formando la decusación de Wernekink, y llegan así al núcleo rojo del lado opuesto. Algunas fibras continúan su trayecto para llegar al núcleo externo del tálamo óptico.

β) *Vía estriorrúbrica.* — Esta vía procede del núcleo lenticular. Sigue por una parte el fascículo de Forel y por otra el asta lenticular, cuyas fibras posteriores llegan hasta el otro núcleo (véase *Cuerpo estriado*).

γ) *Vía córticorrúbrica.* — Difícil de evidenciar (Foix y Nicolesco), es, sin embargo, admitida por numerosos autores. Procedería principalmente de la corteza de los lóbulos temporal y frontal y, tal vez, hasta del lóbulo parietal (Déjerine).

b) *Vías eferentes.* — Estas vías llegan: 1.°, al tálamo óptico; 2.°, a la medula espinal; 3.°, a la oliva bulbar.

α) *Vía rubrotalámica.* — Esta vía constituye las *radiaciones de la calota*. Nace de la cápsula y del polo anterior del núcleo rojo y termina en la parte externa del tálamo óptico.

β) *Fascículo rubroespinal.* — Hemos visto ya este fascículo al estudiar la medula. Nacido del núcleo rojo, se entrecruza en la línea media con el del lado opuesto, formando la *decusación ventral de la calota de Forel* (fig. 724, 3) y camina delante del trigémino sensitivo. Corresponde en el hombre a las *fibras prepiramidales de Andrés Thomas*. Termina en las células del cuerno anterior.

γ) *Vía rubroolivar. Fascículo central de la calota.* — El fascículo central de la calota nace del tálamo y de la región subtalámica, pero recibe un contingente bastante importante de fibras que proceden del núcleo rojo. Desciende longitudinalmente y termina sin cambiar de lado en la oliva bulbar. Hemos visto que algunos autores admiten que sus fibras descienden hasta la medula por el fascículo de Helweg.

Además de sus conexiones principales, el núcleo rojo aparece unido a la región subtalámica, y en particular al cuerpo de Luys y al núcleo de la *zona incerta*. Por último, está unido al núcleo rojo del lado opuesto por fibras que pasan a la comisura posterior *(fibras interrúbricas)*.

4.° Significación fisiológica del núcleo rojo. — El núcleo rojo aparece como un centro importante de regulación y distribución del tono muscular. Por lo demás, el estudio de sus conexiones nos muestra que el núcleo rojo se encuentra intercalado: *a)* en la vía accesoria de la sensibilidad, *vía espinocerebelorrubrotalámica; b)* en la vía motora accesoria, *vía córticopontocerebelorrubroolivoespinal*, y, por último, *c)* en la vía *estrioespinal*. Aparece, pues, como uno de los centros más importantes de estas vías motoras extrapiramidales.

En los mamíferos inferiores, el núcleo rojo está formado enteramente de gruesas células *(núcleo magnocelular)*. A medida que se asciende en la escala animal, este núcleo

disminuye de importancia, se hace caudal, en provecho del núcleo de pequeñas células *(núcleo parvocelular)* (fig. 729). Sea lo que fuere, en los animales, como en el hombre, aparece cabalgado sobre el mesencéfalo y el diencéfalo. La vascularización permite precisar esta topografía. En efecto, las arteriolas que irrigan la mitad inferior del núcleo rojo se dirigen hacia el núcleo del tercer par; son, pues, mesencefálicas, mientras que las que riegan la mitad ánterosuperior penetran en la región subóptica y llegan al tálamo (Foix y Nicolesco).

C. Substancia blanca de la calota. — La calota ofrece un sistema de fascículos longitudinales que en gran parte conocemos ya. Son: el pedúnculo cerebeloso superior, la cinta de Reil mediana o fascículo sensitivo, el fascículo de asociación longitudinal y la cintilla longitudinal posterior.

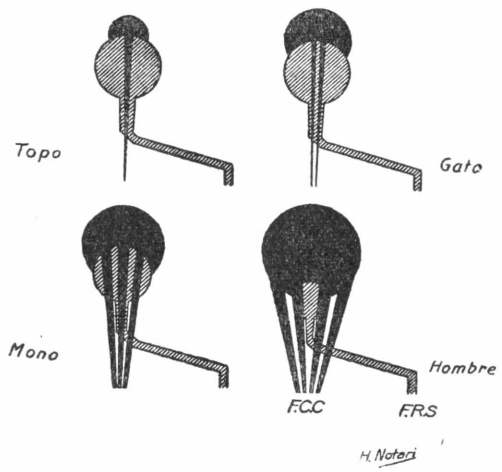

Fig. 729

Esquema de la evolución filogenética del núcleo rojo (Lhermitte, Masquin y Trelles).

El núcleo magnocelular *(paleorubrum)*, en gris, y el fascículo rubroespinal (F.R.S.) disminuyen de importancia en provecho del núcleo parvocelular *(neorubrum)*, en negro, y de sus vías de conexión (F.C.C.).

1.° Pedúnculos cerebelosos superiores. — Recordemos que cada uno de ellos comprende: un trayecto intracerebeloso, un segmento yuxtaventricular y luego un entrecruzamiento pedúnculoprotuberancial que constituye la comisura de Wernekink. Llegado al pedúnculo opuesto, forma a cada lado del rafe el núcleo blanco de Stilling, que cubre la parte posterior del núcleo rojo. Más adelante las fibras se continúan en las radiaciones de la calota para llegar al tálamo.

2.° Cinta de Reil. — La cinta de Reil (*lemniscus*, cinta; *laqueus*, cordón), que hemos ya encontrado en varias ocasiones en nuestras descripciones, ofrece, en efecto, la forma de una cinta. Recorre el tronco cerebral formando un fascículo bien aislado que ocupa la substancia reticulada blanca en el límite del pie y la calota del tronco cerebral. Podemos, a propósito del pedúnculo que contiene su porción terminal, hacer la síntesis de este fascículo y estudiar su trayecto, su forma, sus relaciones, su constitución anatómica y su significación funcional.

a) *Trayecto, relaciones.* — La cinta de Reil aparece en el bulbo formada por las fibras de los núcleos de Goll y de Burdach que se han entrecruzado en la línea media formando la decusación piniforme. Después del entrecruzamiento, la cinta de Reil se ha constituído; se aplica a la cara posterior del fascículo piramidal entre las dos olivas bulbares. En el curso de su trayecto vertical aumenta de

volumen por adjunción de fascículos adicionales, de los que hablaremos más adelante.

Topográficamente se diferencia de las demás fibras de la substancia reticulada blanca por los siguientes caracteres:

α) En la *región bulbar superior* (fig. 595), su corte presenta la forma de un rombo adosado al rafe medio, situado detrás de la pirámide y delante del núcleo central inferior.

β) En la *región protuberancial* (fig. 635), ofrece la forma típica de una cinta. Disminuye de grosor, pero se extiende en sentido transversal. Se sitúa inmedia-

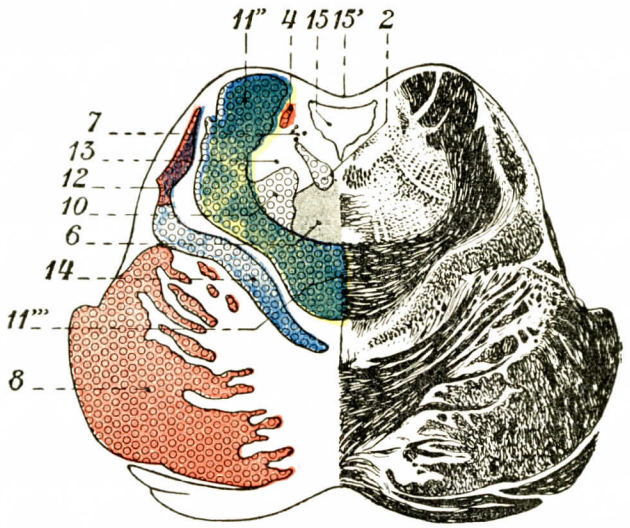

FIG. 730

Región inferior de los pedúnculos cerebrales (según el corte P 4 de DÉJERINE).

2, fascículo longitudinal posterior. — 4, raíz motora descendente del trigémino. — 6, núcleo central superior. — 7, locus cœruleus. — 8, vía peduncular. — 10, fascículo central de la calota. — 11'', pedúnculo cerebeloso superior. — 11''', comisura de Wernekink. — 12, cinta de Reil lateral. — 13, substancia reticulada gris. — 14, cinta de Reil media. — 15, cuarto ventrículo, y 15', válvula de Vieussens.

(Obsérvense la disociación de las fibras del pedúnculo cerebral por las fibras transversales del puente, los pedúnculos cerebelosos superiores y la comisura de Wernekink; la válvula de Vieussens por encima del cuarto ventrículo.)

tamente detrás de las fibras transversales del puente y forma el límite anterior de la calota. Constituye lo que se denomina *cinta de Reil media*. Se adosa al rafe medio y llega por fuera a la oliva superior o protuberancial. Más arriba se separa ligeramente del rafe y corresponde por fuera al surco lateral del tronco encefálico o istmo.

γ) En el *pedúnculo cerebral* (fig. 721), la cinta de Reil media está situada inmediatamente detrás del *locus niger*. Luego se la ve desplazarse, es decir, dirigirse poco a poco hacia fuera y alejarse del rafe, a medida que se aproxima a la región subtalámica. Su corte presenta entonces la forma de una semiluna que cubre el núcleo rojo. Su cara convexa se halla en relación con el cuerpo geniculado interno, la parte posterior al pie y el *locus niger*.

δ) Termina finalmente en el *tálamo óptico*, en la parte inferior y posterior del núcleo externo del tálamo, fuera del centro medio de Luys.

La porción que acabamos de describir no constituye toda la cinta de Reil, tal como se la describe clásicamente. En efecto, existe otra porción a la que se da el

nombre de *cinta de Reil lateral*, cuyo origen y relaciones recordaremos. La cinta de Reil lateral aparece en la protuberancia, encima del cuerpo trapezoides, en el lado externo de la cinta de Reil media. Está constituída por fibras longitudinales cuyo conjunto también se sitúa superficialmente en las partes laterales del tronco encefálico. En un corte horizontal, la cinta de Reil, es decir, la unión de la cinta de Reil media con la cinta de Reil lateral, tiene la forma de una escuadra, cuya parte lateral viene a dibujar un relieve en la cara externa del pedúnculo cerebral, relieve al que se ha dado el nombre, que ya conocemos, de *fascículo triangular* o *lateral del istmo*. Este fascículo (fig. 731, 12) se dirige arriba y atrás, rodea la

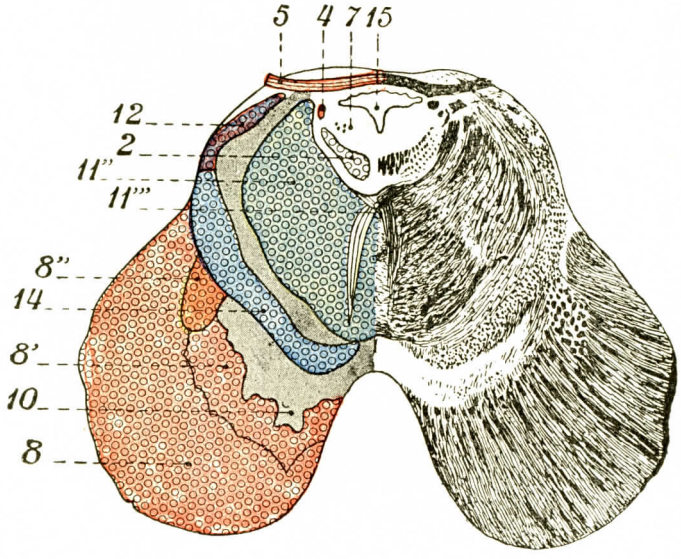

FIG. 731

Región superior de los pedúnculos cerebrales (según el corte P 1 de DÉJERINE, método de WEIGERS-PAL). (A la izquierda, esquema.)

2, fascículo longitudinal posterior. — 4, raíz motora descendente del trigémino. — 5, nervio patético. — 7, locus cœruleus. — 8, vía peduncular. — 8', stratum intermedium. — 8'', pes lemniscus profundo. — 10, locus niger. — 11'', pedúnculos cerebelosos superiores. — 11''', entrecruzamiento de estos pedúnculos. — 12, cinta de Reil lateral. — 14, cinta de Reil media. — 15, acueducto de Silvio.

(Obsérvense el pie del pedúnculo con su capa intermedia, el pes lemniscus profundo, la aparición del locus niger, el entrecruzamiento de los pedúnculos cerebelosos superiores con el pequeño entrecruzamiento superior y el gran entrecruzamiento inferior. Nótese el entrecruzamiento de los nervios patéticos por encima del acueducto de Silvio.)

cara posterior del pedúnculo cerebeloso superior y termina en el tubérculo cuadrigémino posterior. Otras fibras que acompañan a este fascículo se flexionan hacia atrás, llegan a la substancia blanca de la válvula de Vieussens y con ella penetran en el cerebelo. Estas fibras pertenecen a la porción terminal del fascículo de Gowers.

b) *Constitución anatómica y significación fisiológica.* — La estructura de la cinta de Reil es compleja.

El contingente más importante de las fibras que encierra está formado por fibras sensitivas de la vía sensitiva principal, en particular por la segunda neurona de esta vía, es decir, por la neurona que nace de los núcleos de Goll y de Burdach y que va a terminar en el tálamo óptico. A este contingente se añaden fibras igualmente sensitivas que proceden de los segmentos anterior y posterior del fascículo ánterolateral de la medula y que, después de haber ocupado la subs-

tancia reticular, interolivar y retroolivar, se agregan a la cinta misma de Reil media, en la parte más superior de la protuberancia.

Todas estas fibras sensitivas forman la mayor parte de la cinta de Reil media.

Señalemos que algunas fibras de asociación retículopedunculares o retículotalámicas y la vía central sensitiva secundaria del nervio trigémino vienen a reforzar también la cinta de Reil media.

Al lado de esta masa de fibras sensitivas medulares y craneales, por lo tanto ascendentes, hay fibras *descendentes motoras*. Estas fibras, percibidas por BECHTEREW y bien descritas por DÉJERINE, pertenecen, en efecto, al fascículo geniculado, y, en lugar de seguir el trayecto de este fascículo, se separan de él constituyendo las *fibras aberrantes de la vía motora peduncular*. Constituyen el *pes lemniscus profundo* y el *pes lemniscus superficial*, siguiendo así durante algunos instantes el trayecto de la cinta de Reil media antes de llegar a los núcleos de los nervios craneales. Estas fibras motoras son fáciles de diferenciar de las fibras sensitivas por los caracteres siguientes: no participan en la decusación piniforme; su mielinización es más tardía y se efectúa, como se comprende, en la misma época que la del fascículo piramidal; su volumen es más considerable; se tiñen más fácilmente por la hematoxilina.

En cuanto a la cinta de Reil lateral, como hemos ya indicado, está constituída por fibras del cuerpo trapezoides, es decir, pertenecientes a la vía acústica central, que vienen a terminar en el tubérculo cuadrigémino posterior.

3.° Fascículo de asociación longitudinal. — Está constituído por fibras contenidas en la substancia reticulada y que forman vías de asociación cortas entre los diferentes planos del tronco encefálico.

4.° Cintilla longitudinal posterior. — Hemos ya descrito esta cintilla (página 799). Forma en el pedúnculo un fascículo oblicuo, grueso por arriba y por fuera. Dibuja con la del lado opuesto un ángulo abierto por detrás y arriba que aloja los núcleos del motor ocular común. Es atravesada por las fibras radiculares de este nervio. Más abajo, su cara externa se excava en cúpula para recibir el núcleo del patético. Hemos visto su trayecto en la protuberancia y en el bulbo.

III. — ESTRUCTURA Y CONEXIONES DEL PIE

1.° Estructura. — El pie del pedúnculo es continuación de la región subtalámica de la cápsula interna. Está formado exclusivamente por fibras de mielina procedentes de células situadas en la corteza cerebral. Los cortes transversales paralelos a la cintilla óptica demuestran que es posible distinguir en el pie dos regiones de aspecto diferente: una superficial y otra profunda.

a) *Región superficial.* — La región superficial es la más importante. Está constituída por fibras longitudinales que proceden de la rodilla, del segmento posterior de la cápsula interna y del segmento sublenticular de esta cápsula. Dentro de un momento encontraremos de nuevo el sistema de la vía motora piramidal con sus contingentes córticoespinal y córticonuclear, y luego los filetes córticoprotuberanciales que forman el fascículo de Turck ya señalados en muchas ocasiones.

b) La *capa profunda* forma el *estrato intermedio* que ya hemos estudiado. Sólo aparece en los cortes inferiores del pedúnculo; aquí, en efecto, ciertas fibras que ocupan los cuatro quintos internos del pie del pedúnculo atraviesan radialmente este pie y se dirigen hacia el *locus niger*, formando así una capa de fascículos laxos separados unos de otros por substancia gris; de ahí el nombre de *stratum intermedium* (MEYNERT) o de *capa dorsal del pie del pedúnculo* (FLECHSIG)

que se da a esta zona. De este estrato intermedio y del segundo quinto externo del pie del pedúnculo se desprenden fascículos que atraviesan el *locus niger* y vienen a unirse con la cinta de Reil media. Su conjunto forma el *pes lemniscus profundo*. Digamos que el estudio de las degeneraciones ha mostrado a DÉJERINE que este fascículo estaba constituído por fibras aberrantes de la vía peduncular.

En ciertos casos estas fibras aberrantes se exteriorizan, pasan por fuera del pedúnculo y constituyen el *pes lemniscus superficial* o también el *fascículo en*

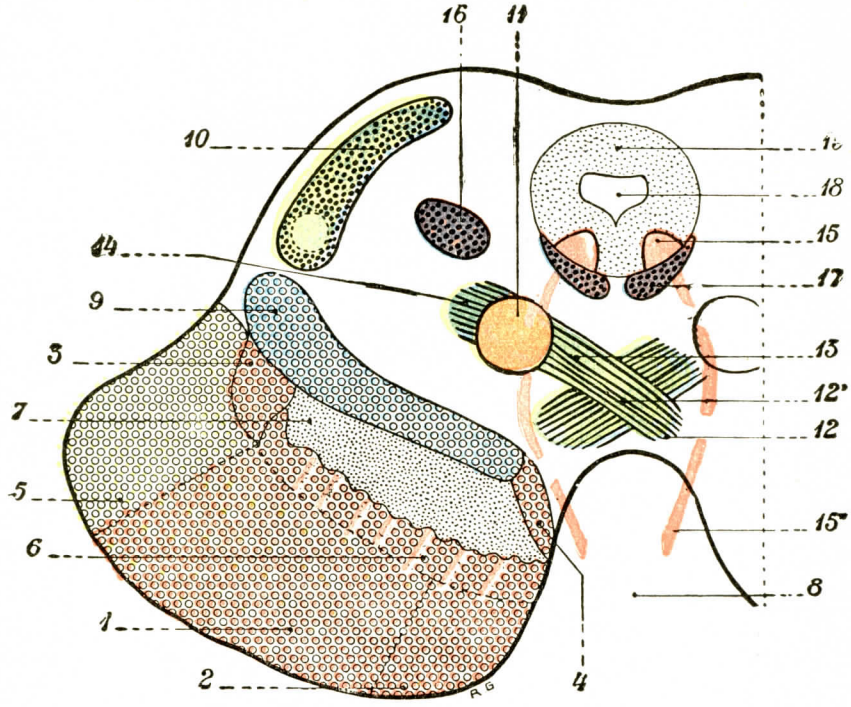

FIG. 732

Sistematización del pie del pedúnculo cerebral.
Corte horizontal del pie que pasa por el núcleo del motor ocular común.

1, fascículo piramidal (contingente córticomedular) que ocupa los 3/4 medios. — 2, fascículo geniculado (vórtico-nuclear) que ocupa el 1/5 interno. — 3, pes lemniscus profundo (fibras aberrantes de la vía peduncular de Déjerine). — 4, pes lemniscus superficial (fibras aberrantes de la vía peduncular de Déjerine). — 5, fascículo de Turck (córticopóntico), 1/5 externo. (Nótense fibras de este fascículo espaciadas también en los 4/5 internos del pie.) — 6, estrato intermedio. — 7, locus niger. — 8, espacio interpeduncular. — 9, cinta de Reil media. — 10, cinta de Reil lateral. — 11, núcleo rojo. — 12, pedúnculo cerebeloso superior, con 12', entrecruzamiento de Wernekink. — 13, núcleo blanco de Stilling. — 14, radiaciones de la calota. — 15, núcleo del III, y 15', raíces del III. — 16, fascículo central de la calota. — 17, cintilla longitudinal posterior. — 18, acueducto de Silvio. — 19, substancia gris periventricular.

banda de Féré, que ya hemos estudiado (pág. 892). Según DÉJERINE, otras fibras aberrantes de la vía peduncular, éstas pósteroexternas, seguirían el trayecto del trayecto peduncular transverso (véase pág. 892).

2.° **Sistematización y conexiones del pie** (fig. 707). — Hemos dicho ya en los capítulos precedentes que las fibras de proyección de la corteza cerebral destinadas a la protuberancia, al bulbo y a la medula espinal constituían la vía peduncular. Esta vía forma por sí sola el pie del pedúnculo cerebral. Este, en efecto, no contiene cilindroejes procedentes de los núcleos grises centrales.

Para mayor comodidad de la descripción, dividiremos el pie del pedúnculo en tres zonas: interna, media y externa.

a) *Segmento interno.* — El segmento interno sólo comprende el quinto de la totalidad del pie. Está constituído por las *fibras del fascículo geniculado.* Las células de origen de este fascículo se hallan en la corteza cerebral del opérculo rolándico (véase *Circunvoluciones*), es decir, en la zona de los centros motores faciofaringolaríngeos. Pasa a la rodilla de la cápsula interna, y de ahí su nombre. Al lado de este fascículo geniculado existen algunas raras fibras piramidales y córticoprotuberanciales.

b) *Segmento medio.* —Este segmento comprende la segunda, tercera y cuarta partes del pie del pedúnculo. *Está ocupado por las fibras que constituyen la vía piramidal*, cuyos orígenes se hallan en la corteza cerebral de los cinco sextos superiores de la circunvolución frontal ascendente. Hemos visto que esta vía formaba el fascículo piramidal directo y el fascículo piramidal cruzado en la medula espinal. De esta vía se desprenden fibras o colaterales que van ora a los núcleos del puente, ora al *locus niger*, o también se desprenden completamente del fascículo piramidal para llegar a la vía peduncular aberrante. Este segmento contiene también algunas fibras córticoprotuberanciales.

c) *Segmento externo.* — Este segmento sólo ocupa el quinto externo del pie del pedúnculo. Sus fibras, agrupadas en un fascículo al que se da el nombre de *fascículo de Turck*, tienen su origen en la corteza de las circunvoluciones temporales. Pasan por el segmento sublenticular de la cápsula interna antes de llegar

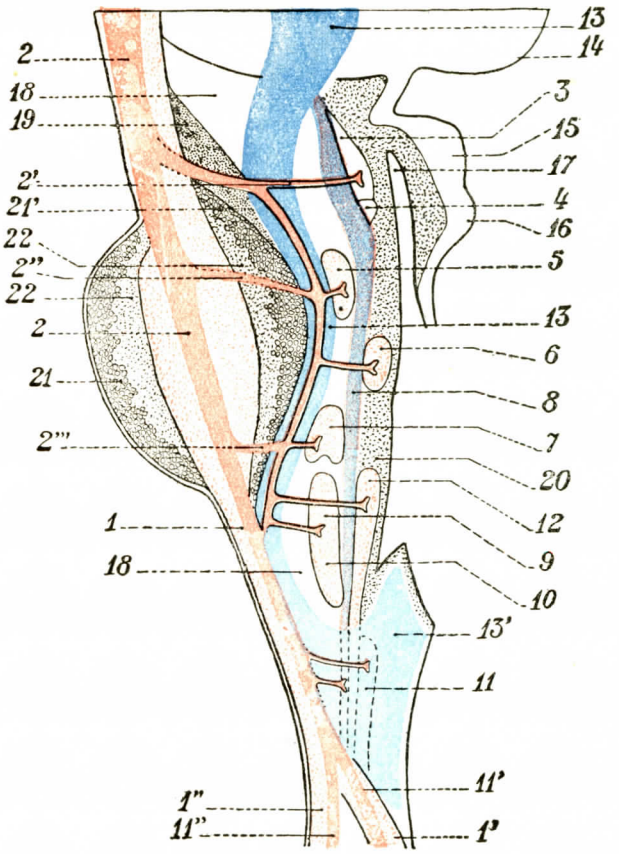

FIG. 735

Los contingentes córticomedulares y córticonucleares de la vía peduncular en un corte sagital esquemático (según DÉJERINE).

En rojo, vía motora. — *En azul*, vía sensitiva. — *En negro*, cintilla longitudinal posterior.

1, vía córticomedular, con 1', fascículo piramidal cruzado, y 1'', fascículo piramidal directo. — 2, vía córticonuclear, con 2', pes lemniscus profundo o fibras aberrantes de la vía peduncular, fibras aberrantes propiamente dichas. — 2'', fibras aberrantes pontinas. — 2''', fibras aberrantes bulboprotuberanciales. — 3, núcleo del motor ocular común y fibras córtico nucleares. — 4, núcleo del patético. — 5, núcleo motor del trigémino. — 6, núcleo motor ocular externo. — 7, núcleo del facial. — 8, fascículo longitudinal posterior. — 9, núcleo motor del glosofaríngeo. — 10, núcleo motor del neumogástrico. — 11, núcleo motor del espinal medular. — 11', fibras córticonucleares cervicales cruzadas. — 12, núcleo del hipogloso. — 13, cinta de Reil. — 13', núcleos de Goll y de Burdach. — 14, pulvinar. — 15, 16, tubérculos cuadrigéminos anterior y posterior. — 17, acueducto de Silvio. — 18, substancia reticulada. — 19, locus niger. — 20, substancia gris periventricular. — 21, fibras protuberanciales anteriores, y 21', fibras protuberanciales posteriores. — 22, núcleo del puente.

al pedúnculo. Terminan todas en los núcleos del puente. Son fibras témporoprotuberanciales.

d) *Fascículo aberrante de la vía peduncular.* — DÉJERINE ha descrito particularmente bien este fascículo. Según este autor, gran número de fibras procedentes de la corteza cerebral y destinadas a los núcleos motores bulboprotuberanciales, se desprenden de la vía peduncular a diferentes alturas del tronco cerebral. Primitivamente situadas en el pie del pedúnculo, penetran en la calota después de haber atravesado el estrato intermedio y el *locus niger*. Se incorporan entonces a la cinta de Reil, a la que siguen a contracorriente; son, por tanto, descendentes. Constituyen el *pes lemniscus profundo* y se distribuyen después de entrecruzamiento por los núcleos del motor ocular común, del motor ocular externo y del espinal. Estas fibras son las *fibras córticocéfalooculógiras* (DÉJERINE), como lo hace comprender su destino. A veces, estas fibras son superficiales en la primera porción de su trayecto, y constituyen entonces el *pes lemniscus superficial* o cintilla en banda de Féré (véase pág. 892).

e) *Relaciones del locus niger.* — Acabamos de ver que fibras del pie del pedúnculo llegaban al locus níger, constituyendo radiaciones en el estrato intermedio. Estas fibras proceden del segmento quinto externo del pie del pedúnculo.

En resumen, las fibras del pie del pedúnculo cerebral comprenden la vía piramidal, el fascículo geniculado (vía motora voluntaria), la vía córticoprotuberancial (primera estación de la vía indirecta motora cerebelosa) y fibras que constituyen el fascículo aberrante de la vía peduncular, que no es más que una porción de la gran vía motora voluntaria desprendida en el camino del trayecto principal.

ARTICULO II

TUBERCULOS CUADRIGEMINOS

Se da el nombre de tubérculos cuadrigéminos (inglés *corpora quadrigemina*, alemán *Vierhügel*) a cuatro prominencias en forma de mamelón, que se hallan situadas en la parte pósterosuperior de la protuberancia y de los pedúnculos cerebrales (fig. 734, 8 y 9). Estos tubérculos, cuyo conjunto constituye la *lámina cuadrigémina* de algunos anatomistas, están dispuestos dos a dos a cada lado de la línea media, delante de la válvula de Vieussens, detrás del ventrículo medio, encima del acueducto de Silvio, debajo de la tela coroidea superior y el rodete del cuerpo calloso. Forman, como veremos más adelante, el labio inferior de la parte media de la hendidura cerebral de Bichat. Su desarrollo en la serie animal varía en razón inversa del desarrollo del cerebelo; son, por lo tanto, rudimentarios en el hombre, en el cual el cerebelo alcanza las mayores dimensiones.

En los vertebrados no mamíferos, principalmente en las aves, los tubérculos cuadrigéminos del hombre y de los mamíferos están representados por dos abultamientos voluminosos, uno derecho y otro izquierdo, que se designa en anatomía comparada *con el nombre de lóbulos ópticos*. Estos lóbulos ópticos presentan, como es sabido, una cavidad central que comunica con el acueducto de Silvio y que por este motivo adquiere la significación de un simple divertículo de las cavidades ventriculares.

1.° Conformación exterior. — Los tubérculos cuadrigéminos se dividen en *anteriores* y *posteriores* (*superiores* e *inferiores* de algunos autores): los primeros se designan también con el nombre de *nates* (nalgas), los segundos con el de *testes* (testículos)

a) *Surco cruciforme.* — Un surco transversal, ligeramente curvo y de concavidad anterior, separa claramente los tubérculos anteriores de los posteriores. Un segundo surco, ánteroposterior y medio, separa asimismo las eminencias del lado derecho de las del lado izquierdo. Estos dos surcos, cruzándose naturalmente en ángulo recto en el centro de la lámina cuadrigémina, forman en su conjunto una especie de cruz, cuyas cuatro ramas tienen una longitud casi igual: es el *surco cruciforme* de los tubérculos cuadrigéminos.

b) *Paralelo anatómico de los tubérculos cuadrigéminos.* — Aunque trazados bajo el mismo tipo, los tubérculos cuadrigéminos anteriores y los posteriores difieren por diversos conceptos:

α) Los *tubérculos anteriores* o *nates* (figs. 720 y 734), de coloración grisácea, presentan cada uno de ellos la forma de un ovoide cuyo eje mayor está dirigido adelante y afuera. Su longitud, que corresponde a su eje mayor, es de 10 a 13 milímetros; su anchura, de 7 a 8 milímetros. Entre los dos tubérculos cuadrigéminos anteriores, y formando la parte más anterior del surco cruciforme, existe una pequeña depresión triangular en la cual viene a colocarse el conárium o glándula pineal: es el *lecho de la glándula pineal (triángulo subpineal* de Obersteiner), rodeada de un desdoblamiento meníngeo.

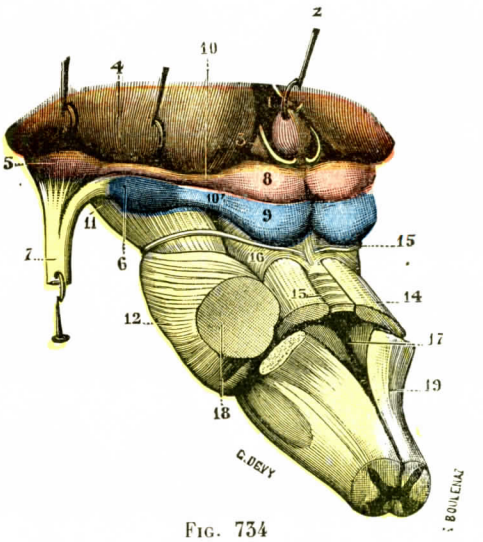

FIG. 734

Istmo del encéfalo visto por arriba y a la izquierda para poner de manifiesto los tubérculos cuadrigéminos y sus relaciones con los cuerpos geniculados.

1, ventrículo medio. — 2, glándula pineal. — 3, triángulo de la habénula. — 4, extremidad posterior del tálamo óptico levantada para que pueda verse: 5, el cuerpo geniculado externo; 6, el cuerpo geniculado interno; 7, la cintilla óptica con sus dos raíces. — 8, tubérculo cuadrigémino anterior. — 9, tubérculo cuadrigémino posterior. — 10, brazo anterior, y 10', brazo posterior de los tubérculos cuadrigéminos. — 11, pedúnculo cerebral. — 12, protuberancia. — 13, válvula de Vieussens. — 14, pedúnculos cerebelosos superiores. — 15, nervio patético. — 16, fascículo lateral del istmo. — 17, cuarto ventrículo. — 18, pedúnculos cerebelosos medios. — 19, pedúnculos cerebelosos inferiores.

β) Los *tubérculos posteriores* o *testes* (figuras 720 y 730) difieren de los tubérculos anteriores en que son más pequeños; miden, por término medio, 8 milímetros de longitud por 6 milímetros de anchura. Se diferencian también por su coloración, que es un gris más claro, y por su forma, la cual es menos prolongada, casi hemisférica.

c) *Brazos conjuntivales.* — Los tubérculos cuadrigéminos anteriores, por su extremo interno, dan origen a una prolongación o brazo que se designa con el nombre de *brazo anterior de los tubérculos cuadrigéminos* o de *brazo conjuntival anterior* (fig. 734, 10); es un pequeño cordón blanquecino, que se dirige transversalmente afuera hacia el cuerpo geniculado externo del tálamo óptico (véase *Tálamo óptico*). Asimismo los tubérculos cuadrigéminos posteriores emiten por su extremo externo una prolongación análoga, llamada *brazo posterior de los tubérculos cuadrigéminos* o *brazo conjuntival posterior* (fig. 734, 10'): éste se dirige oblicuamente hacia fuera y delante para terminar en el cuerpo geniculado interno. Como medio mnemotécnico de las relaciones respectivas de los tubérculos cuadrigéminos con los cuerpos geniculados, el alumno podrá recordar las cuatro mayúsculas **AEPI** (fig. 735), que se deberán leer: tubérculo **A**nterior, relacionado

o unido al cuerpo geniculado **E**xterno; tubérculo **P**osterior, relacionado con el cuerpo geniculado **I**nterno.

d) *Surco interconjuntival.* — Los dos brazos dichos, anterior y posterior, están separados entre sí por un surco más o menos profundo: es el *surco interbraquial* o *interconjuntival*, que no es más que la continuación de la rama transversal del surco cruciforme, que, como dijimos más arriba, separa unas de otras las cuatro eminencias de la lámina cuadrigémina.

2.° Constitución anatómica y conexiones. — Los tubérculos cuadrigéminos anteriores y posteriores se diferencian todavía más por su estructura y su significación anatómica que por su configuración exterior, y, bajo este concepto, conviene examinarlos separadamente.

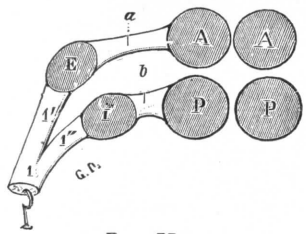

FIG. 735

Esquema que representa las relaciones de la cintilla óptica con los cuerpos geniculados y los tubérculos cuadrigéminos.

A, tubérculos anteriores *(nates)*. — P, tubérculos posteriores *(testes)*. — E, cuerpos geniculados externos. — I, cuerpos geniculados internos.

a, brazo de los tubérculos anteriores. — *b*, brazo de los tubérculos posteriores.

1, cintilla óptica, con 1', su raíz externa, y 1'', su raíz interna.

A. TUBÉRCULOS CUADRIGÉMINOS ANTERIORES. — Su estructura es compleja. Sus conexiones nos demuestran que se relacionan con la visión (figura 736).

a) *Estructura.* — Se componen de planos de células y de fibras superpuestas concéntricamente, entre la piamadre y la pared del acueducto de Silvio. Este dispositivo recuerda la estructura de la corteza cerebral. Existe, por otra parte, una homología indiscutible entre las diferentes vesículas del cerebro primitivo; no es, pues, de extrañar que el techo de la vesícula media ofrezca una textura comparable a la de la vesícula anterior.

Encontramos sucesivamente cinco capas, que designaremos de arriba abajo con los nombres de primera, segunda, etc.

La *primera capa* o *stratum zonale* (fig. 736, 2) es delgada. Es independiente del sistema de la cintilla óptica, pero recibe fibras del lóbulo occipital. Desde el punto de vista estructural es la análoga del plexo tangencial de Exner de la corteza cerebral (Y. BERTRAND).

La *segunda capa* (fig. 736, 3) es una capa gris que forma una especie de cubierta a las otras capas, y ahí el nombre de *capa cinérea* que le ha dado TARTUFFERI. Sus elementos celulares son pequeños; sus axones tienen una dirección ánteroposterior.

La *tercera capa* o *estría medular superficial* (fig. 736, 4) comprende células y fibras orientadas en el sentido sagital. Recibe, por medio del brazo conjuntival anterior, fibras retinales y algunas fibras aberrantes del lóbulo occipital.

La *cuarta capa* o *estría medular media* (fig. 736, 5) es más gruesa que la precedente. Contiene células y fibras. Emite cilindroejes que penetran en el brazo conjuntival anterior y llegan a la corteza occipital.

La *quinta capa* o *estría medular profunda* (fig. 736, 6) es la más manifiesta. Las fibras que de ella parten rodean lateralmente la substancia gris del acueducto y se dirigen adelante y adentro, pasando entre la cintilla longitudinal posterior y el núcleo rojo. Estas fibras, de las que hemos hablado ya, forman las fibras tectobulboespinales; se entrecruzan en la línea media en la parte superior de la calota peduncular, constituyendo la *decusación en fuente de Meynert.*

b) *Conexiones.* — Los tubérculos cuadrigéminos anteriores reciben fibras aferentes y emiten fibras eferentes.

α) *Fibras aferentes.* — Las principales forman las fibras pupilares de Dinmer (fig. 736, 21) y provienen de la cintilla óptica, llegando al tubérculo cuadrigémino por el brazo conjuntival sin detenerse en el cuerpo geniculado externo (véase *Vías ópticas*). Estas fibras terminan en las células nerviosas de las capas superficiales.

Algunos autores admiten que los tubérculos cuadrigéminos anteriores recibirían fibras aferentes de la vía acústica; pero éstas son muy discutidas.

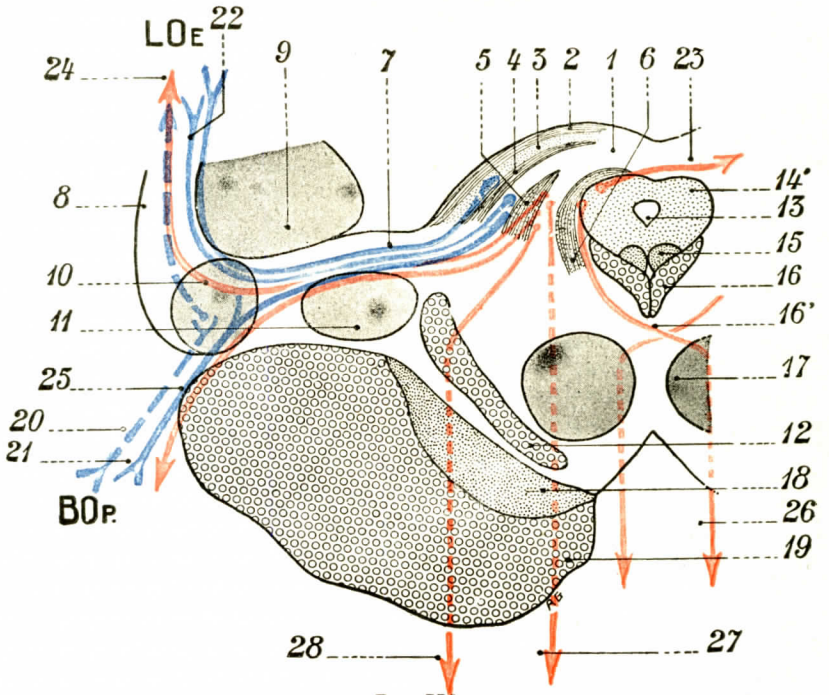

FIG. 736

Constitución y conexiones de los tubérculos cuadrigéminos anteriores.

Vías aferentes *en azul;* vías eferentes *en rojo.*

1, tubérculo cuadrigémino anterior. — 2, estrátum zonale. — 3, capa cinérea de Tartufferi. — 4, estría medular superficial. — 5, estría medular media. — 6, estría medular profunda. — 7, brazo del tubérculo cuadrigémino anterior. — 8, campo de Wernicke. — 9, pulvinar. — 10, cuerpo geniculado externo. — 11, cuerpo geniculado interno. — 12, cinta de Reil media. — 13, acueducto de Silvio. — 14, substancia gris periventricular. — 15, núcleo del III. — 16, cintilla longitudinal posterior. — 17, núcleo rojo. — 18, locus niger. — 19, pie del pedúnculo. — 20, vía óptica sensorial (cintilla óptica, cuerpo geniculado que constituye la segunda estación con las radiaciones ópticas y la corteza occipital). — 21, fibras procedentes de la cintilla óptica al tubérculo cuadrigémino anterior (fibras pupilares de Dinmer). — 22, radiaciones córticocuadrigeminales de Déjerine. — 23, fibras comisurales. — 24, fibras que van del tubérculo cuadrigémino a la corteza occipital (?). — 25, fibras que van del tubérculo cuadrigémino a la cintilla óptica (fibras vasomotoras o pupilares). — 26, fibras descendentes del fascículo tectobulboespinal, con 26', decusación en fuente de Meynert. — 27, fascículo tectorreticular. — 28, fascículo tectopóntico.

Nos damos cuenta del centro reflejo constituído por el tubérculo cuadrigémino anterior. Las fibras 21 y 25 forman un primer arco reflejo que se detiene en el tubérculo. Las fibras 21, 22, 24 y 25 forman un segundo arco reflejo que pasa por la corteza.

El tubérculo cuadrigémino anterior recibe también fibras aferentes que se pueden denominar con DÉJERINE las fibras córticocuadrigeminales (fig. 736, 22). Estas fibras pasan por delante del cuerpo geniculado externo, por detrás del cuerpo geniculado interno y vienen a terminar en las estrías superficiales y medias de los tubérculos cuadrigéminos.

β) *Fibras eferentes.* — Comprenden tres grupos principales: 1.°, las primeras van al tubérculo cuadrigémino anterior del lado opuesto, pasando por la comisura posterior; 2.°, las segundas (fig. 736, 24) terminan en la corteza visual del

lóbulo occipital; no son sensoriales, pero establecen vías reflejas al articularse con las vías aferentes córticocuadrigeminales; 3.°, las terceras son fibras descendentes que ponen en relación los tubérculos anteriores con la medula, el bulbo y la protuberancia. Estas fibras se agrupan en varios fascículos: uno, el *fascículo tectoespinal*, participa en la decusación en fuente de Meynert, pasa al tronco cerebral por delante de la cintilla longitudinal posterior y termina en la corteza anterior de la medula cervical superior, después de haber seguido el cordón anterior; el segundo, el *fascículo tectobulbar*, es la más importante de las vías descendentes. Sigue el mismo trayecto que el fascículo precedente, pero se agota en los núcleos motores del bulbo.

Se describen también fascículos menos importantes: el *fascículo reticular de Pawlow*, que nace de la estría medular media y recorre la substancia reticulada de la calota, detrás de la cinta de Reil. Este fascículo es directo. En cuanto al *fascículo tectoprotuberancial de Munzer*, tiene el mismo origen que el precedente, desciende a la cinta de Reil y va a terminar en los núcleos del puente. Es igualmente directo.

Se admitía antes que fibras de los tubérculos cuadrigéminos anteriores llegaban a la corteza visual del lóbulo occipital pasando por los brazos conjunitvales. Parece demostrado hoy que no existen tales fibras.

B. TUBÉRCULOS CUADRIGÉMINOS POSTERIORES. — Son de estructura más sencilla que los anteriores. Sus conexiones demuestran que se hallan en relación con la función auditiva.

a) *Estructura.* — Se encuentran en ellos sólo dos capas:

α) La *primera capa* o *stratum zonale* está formada por la substancia blanca. Las fibras que constituyen esta capa parecen continuarse con el brazo conjuntival posterior.

β) La *segunda capa* está formada por substancia gris. Constituye un núcleo oval, el *ganglio del tubérculo cuadrigémino posterior* (fig. 737, 1). Este núcleo, biconvexo en cortes frontales, está mal limitado por dentro, donde se confunde con la substancia gris que rodea el acueducto de Silvio. Por fuera y detrás recibe el brazo conjuntival posterior.

b) *Conexiones. Cinta de Reil lateral.* — Estudiemos sucesivamente las fibras aferentes y las eferentes.

α) Las *fibras aferentes* emanan del fascículo acústico o cinta de Reil lateral. Recordemos que en la región protuberancial la oliva protuberancial divide la cinta de Reil en dos partes: la cinta de Reil media, que pertenece a la vía sensitiva principal, y la cinta de Reil lateral, que no es más que una estación de la vía acústica central.

En la región próxima al pedúnculo cerebral, es decir en la comisura de Wernekink de los pedúnculos cerebelosos superiores, la cinta de Reil media abandona el rafe y se aleja hacia fuera y atrás. La cinta de Reil lateral se hace francamente externa; sus fibras oblicuas se elevan completamente, forman el fascículo lateral del istmo y llegan al ganglio del tubérculo cuadrigémino posterior por su extremo anterior. Algunas de estas fibras se detienen en él, pero la mayoría, después de haber dado colaterales, van a terminar en el cuerpo geniculado interno.

β) Las *fibras eferentes* no son más que los cilindroejes de las células del núcleo. Siguen varias direcciones: 1.°, algunas ponen en relación el tubérculo cuadrigémino posterior de un lado con el del lado opuesto, entrecruzándose en la línea media; otras pasan por este fascículo de fibras arqueadas que constituye la comisura de Gudden, situada en la parte interna de las cintillas ópticas y del quiasma (véase *Cerebro*); 2.°, los tubérculos cuadrigéminos posteriores están, por último, reunidos a los núcleos de los nervios motores por numerosas fibras descendentes que siguen los fascículos tectoespinal, tectobulbar y tectoprotuberancial.

Las fibras que reunirían los tubérculos cuadrigéminos posteriores a la corteza temporal del lado correspondiente no están admitidas hoy.

C. Significación fisiológica de los tubérculos cuadrigéminos. — Aunque estas formaciones estén muy poco desarrolladas en el hombre en comparación con algunos animales, no es menos importante su papel. El tubérculo cuadrigémino ante-

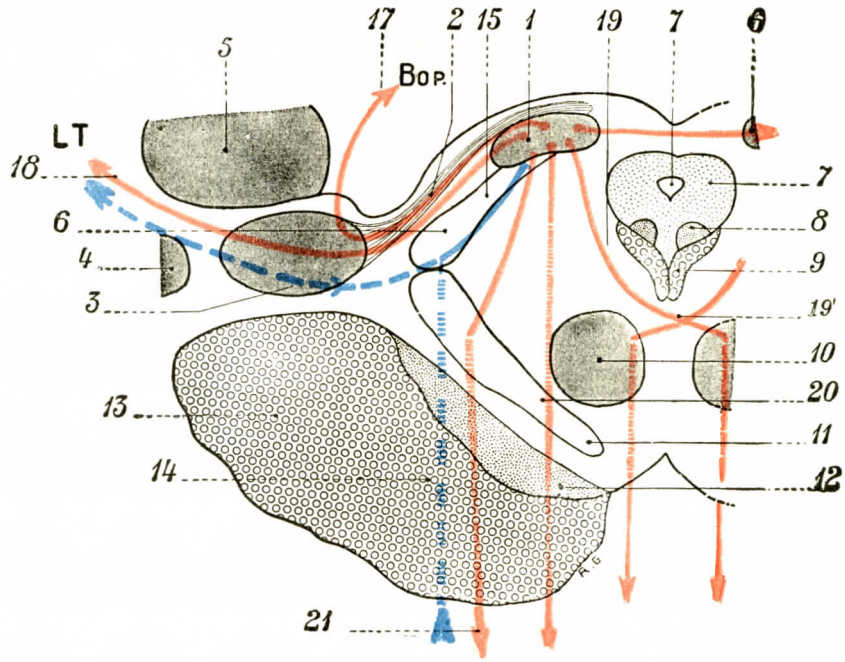

Fig. 737

Constitución y conexiones de los tubérculos cuadrigéminos posteriores.

Las vías aferentes son *azules*; las ferentes, *rojas*.

1, núcleo o ganglio del tubérculo cuadrigémino posterior. — 2, brazo conjuntival posterior. — 3, cuerpo geniculado interno. — 4, cuerpo geniculado externo. — 5, pulvinar. — 6, cinta de Reil lateral. — 7, acueducto de Silvio. — 7', substancia gris del acueducto. — 8, núcleo del III. — 9, cintilla longitudinal posterior. — 10, núcleo rojo. — 11, cinta de Reil media. — 12, locus níger. — 13, pie del pedúnculo. — 14, vía sensorial acústica que no pasa por el tubérculo cuadrigémino posterior. — 15, colateral de la vía precedente que va al tubérculo posterior. — 16, fibras comisurales que pasan por la comisura de Forel. — 17, fibras comisurales que pasan por la comisura de Gudden. — 18, fibras que unen el tubérculo a la corteza (vía refleja). — 19, fibras que forman el fascículo tectobulboespinal. — 19', entrecruzamiento de Meynert. — 20, fascículo tectorreticular. — 21, fascículo tectopóntico.

rior recibe, como hemos visto, fibras de la retina por la vía del nervio óptico y de la cintilla óptica; pero no está en relación con el centro cerebral de la visión. No desempeña ningún papel en la fisiología de la percepción visual; pero sirve de estación entre la retina y los nervios motores del globo del ojo y los otros nervios motores. Así es como pueden producirse reflejos importantes. Sin querer entrar en la discusión aun abierta para saber si las fibras pupilares pasan por los tubérculos cuadrigéminos anteriores o si la inervación íridomotora depende únicamente del sistema simpático autónomo craneal, es preciso ver en el tubérculo cuadrigémino anterior un centro de reflejos que dirige sus neuronas hacia los centros motores del iris y los otros aparatos sensoriales o motores en relación con el aparato de la visión. Así se explica la persistencia del reflejo pupilar cuando la ceguera es completa después de la destrucción de las esferas visuales occipitales. Así se explica

también la reacción hemiópica de Wernicke que permite un diagnóstico topográfico de las lesiones de las vías ópticas. El tubérculo cuadrigémino anterior interviene también en los actos reflejos que requieren los movimientos asociados de los ojos, especialmente los movimientos verticales sinérgicos. Las lesiones de este tubérculo ocasionan, en efecto, la parálisis de estos movimientos asociados verticales de elevación o descenso del globo ocular (síndrome de Parinaud).

El tubérculo cuadrigémino posterior no interviene tampoco en la percepción auditiva. Pero es también un centro reflejo; por él y sus conexiones con los diferentes nervios motores las impresiones sonoras son el origen de numerosos reflejos.

La vascularización se estudia al final del capítulo.

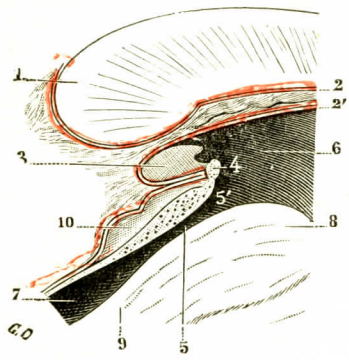

FIG. 738

Acueducto de Silvio visto en corte sagital.

1, rodete del cuerpo calloso. — 2, 2', tela coroidea. — 3, glándula pineal. — 4, comisura blanca posterior. — 5, acueducto de Silvio, con 5', su origen anterior o ano. — 6, ventrículo medio. — 7, cuarto ventrículo.—8, pedúnculo cerebral.—9, protuberancia.—10, tubérculos cuadrigéminos.

ARTICULO III

ACUEDUCTO DE SILVIO

El acueducto de Silvio es un conducto longitudinal de 15 milímetros de longitud y 1 a 2 milímetros de anchura únicamente, que comunica el cuarto ventrículo con el tercer ventrículo o ventrículo medio.

1.° Dirección. Relaciones.—Del ángulo superior del cuarto ventrículo donde nace, debajo del vértice de la válvula de Vieussens, sube, inclinándose de 50 a 55°, a la porción dorsal del mesencéfalo. Su suelo, situado encima de la calota peduncular, corresponde a los núcleos de origen del patético y del motor ocular común. Su *pared superior* o *bóveda* está formada de atrás a delante por la base del tubérculo cuadrigémino posterior, del anterior y finalmente por la cara inferior de la comisura blanca posterior, situada debajo de la base de la epífisis. En este punto se encuentra su orificio anterior o *ano*.



FIG. 739

Corte transversal del acueducto de Silvio practicado a diferentes niveles (según GERLACH).

1, en la proximidad de la comisura posterior. — 2, en la parte media de los tubérculos cuadrigéminos anteriores. — 3, en la parte anterior de los tubérculos cuadrigéminos posteriores. — 4, a nivel del vértice de la válvula de Vieussens.

2.° Configuración interior. — Su calibre es más estrecho en la parte media que en sus dos extremos, donde su luz tiene la forma de un triángulo curvilíneo. En su parte central, en los tubérculos cuadrigéminos anteriores, se parece a un corazón de naipe francés, cuyo techo, convexo abajo en su parte media, se eleva en sus bordes, formando así, a derecha e izquierda, dos fositas laterales que son tal vez los homólogos atrofiados de las prolongaciones que el acueducto, en las aves, envía a los lóbulos ópticos. En la figura 739 se hallan representadas las formas que el acueducto de Silvio adopta a diferentes alturas.

3.° Constitución anatómica. — Considerado desde el punto de vista de la constitución de su pared, el acueducto de Silvio, tapizado primero por la membrana ependimaria, está rodeado de una capa densa de substancia gris que se designa con el nombre de *substancia gris del acueducto* o *substancia gris central*. En su extremo inferior se continúa con la substancia gris del suelo del cuarto ventrículo y en su parte superior con la substancia gris del tercero. Por el lado dorsal corresponde a la substancia gris de los tubérculos cuadrigéminos y se confunde con ella en varios puntos. Por el lado ventral confina con la formación reticular de la calota, de la que está separada en algunos puntos por la cintilla longitudinal posterior y por los fascículos más o menos gruesos que constituyen la raíz superior del trigémino motor.

Esta substancia gris central representa la zona gris que da origen a los núcleos de los nervios craneales (núcleos del cuarto par y del tercer par).

Se encuentran también células pigmentarias que forman debajo del epéndimo el locus cœruleus, que hemos estudiado ya en el suelo del cuarto ventrículo y la significación de las cuales ignoramos.

Además de las células nerviosas, la substancia gris del acueducto contiene fibras dispuestas en dos capas concéntricas: la capa externa está formada por las fibras que proceden de los tubérculos cuadrigéminos y que constituyen la decusación en fuente de Meynert; la capa interna plexiforme pertenece al núcleo motor ocular común y envuelve particularmente su núcleo dorsal medio o núcleo de Edinger-Westphal.

Desde el punto de vista fisiológico, parece que debe referirse la substancia gris central a los centros vegetativos del diencéfalo situados más arriba (paredes del tercer ventrículo, tubérculos mamilares, etc.). Estudiaremos el *órgano subcomisural* con el tercer ventrículo (vease *Cerebro*).

ARTICULO IV

SINTESIS DEL MESENCEFALO

Después de haber resumido nuestro estudio sobre el mesencéfalo por el examen de cortes topográficos, daremos una ojeada de conjunto a las vías motoras y sensitivas en el pedúnculo.

§ 1. — Estudio sintético del mesencéfalo en cortes topográficos

Los cortes que vamos a describir permiten examinar en una vista de conjunto el estudio complejo del mesencéfalo analizado en las páginas precedentes. Corresponden a los cortes $9x$, $12x$ y $13x$ de Déjerine. Estos cortes, practicados horizontalmente, oblicuos abajo y adelante, son paralelos a la cintilla óptica.

1.° Primer corte, que pasa por la parte superior del pedúnculo (fig. 740). Interesa regiones que no conocemos todavía, es decir, el quiasma óptico, el cuerpo geniculado interno, la parte posterior del tálamo óptico o pulvinar; pero muestra la transición del pedúnculo con la región infraóptica.

El pulvinar está separado del tubérculo cuadrigémino anterior; el cuerpo geniculado interno, cubierto por el brazo conjuntival anterior, aparece entre ellos. El núcleo rojo disminuye de volumen; su cápsula, gruesa por dentro, es cruzada

por las fibras radiculares del motor ocular común. Se percibe el núcleo de este nervio en la prolongación anterior de la substancia gris del acueducto.

La *cinta de Reil media*, seccionada transversalmente, tiene la forma de cuerno de la abundancia que la caracteriza en la región peduncular superior.

El *locus niger* ocupa el lugar del cuerpo de Luys. Está separado del núcleo rojo por una zona de fibras entrecruzadas en todos sentidos, de origen desconocido. Se reconoce, sin embargo, un fascículo, el *pedúnculo del tubérculo mamilar lateral de Gudden*, que va de este tubérculo lateral, por detrás del *locus niger*, a la cinta de Reil media, donde se pierde.

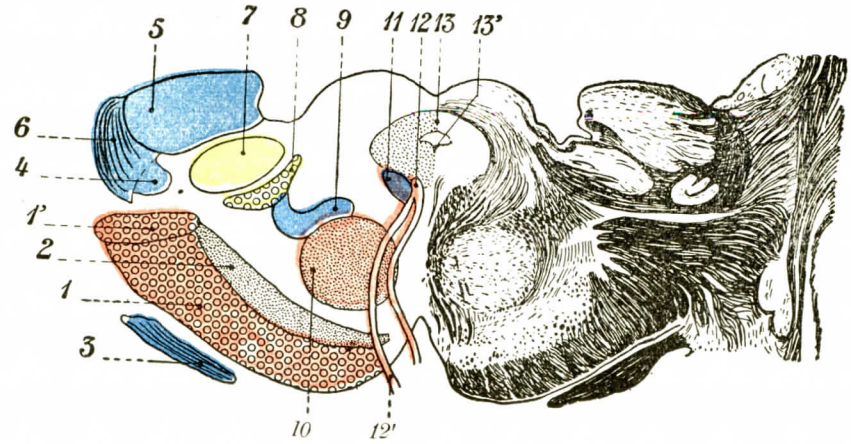

FIG. 740

Corte horizontal del pedúnculo cerebral que pasa por la parte superior, paralelo a la cintilla óptica (según DÉJERINE).

1, pie del pedúnculo, con 1', segmento posterior de la cápsula interna. — 2, locus niger. — 3, cintilla óptica. — 4, cuerpo geniculado externo. — 5, tálamo óptico. — 6, campo de Wernicke. — 7, cuerpo geniculado interno. — 8, brazo conjuntival posterior. — 9, cinta de Reil media. — 10, núcleo rojo. — 11, cintilla longitudinal posterior. — 12, núcleo del III, y 12', raíces del III. — 13, substancia gris del acueducto de Silvio. — 13', acueducto de Silvio.

El *pie del pedúnculo* está casi constituído. Los cuatro quintos internos están libres, rodeados por la cinta óptica; el quinto externo, adherente a la base del cerebro, recibe un voluminoso fascículo de fibras transversales, el fascículo de Turck.

2.° Segundo corte, que pasa por la parte inferior del núcleo rojo y el surco intermediario entre los tubérculos cuadrigéminos anteriores y posteriores (fig. 741).

El pie del pedúnculo, aumentado de volumen, es libre. El pedúnculo cerebeloso superior rechaza adelante y afuera el núcleo rojo. El *locus niger* está más desarrollado. El motor ocular común no está ya representado sino por fascículos radiculares externos.

Las decusaciones son muy visibles: en la parte dorsal se percibe la *decusación en fuente* o *entrecruzamiento de la calota de Meynert* (entrecruzamiento de las fibras tectobulboespinales); en la parte ventral, la *decusación de Forel* (entrecruzamiento de los fascículos rubroespinales). Cerca del acueducto de Silvio se ve la cintilla longitudinal posterior que aloja en la excavación de su borde posterior el núcleo del tercer par.

En la parte anterior de la decusación de Forel se perciben algunas células pertenecientes al ganglio interpeduncular, de donde parte el fascículo reflejo de Meynert que termina en la habénula (véase *Tálamo óptico*).

La cinta de Reil media no está modificada.

3.° Tercer corte, que pasa por el tubérculo cuadrigémino posterior y el entrecruzamiento de los pedúnculos cerebelosos superiores (fig. 742).

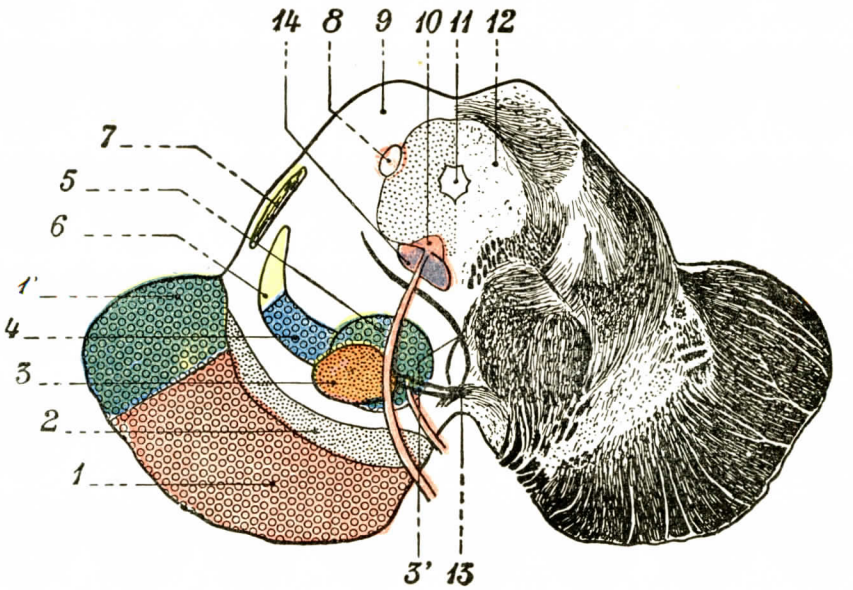

FIG. 741

Corte horizontal del pedúnculo cerebral paralelo a la cintilla óptica (según DÉJERINE).

1, vía peduncular motora voluntaria del pedúnculo. — 2, locus niger. — 3, núcleo rojo. — 3', entrecruzamiento de Forel de la vía rubroespinal. — 4, cinta de Reil media. — 5, pedúnculo cerebeloso entrecruzado (núcleo blanco de Stilling). — 6, cinta de Reil lateral. — 7, brazo conjuntival posterior. — 8, raíz motora descendente del trigémino. — 9, tubérculo cuadrigémino anterior. — 10, núcleo del III. — 11, acueducto de Silvio. — 12, substancia gris del acueducto. — 13, entrecruzamiento en fuente de Meynert. — 14, cintilla longitudinal posterior.

Se percibe la cinta de Reil lateral que se echa por delante y por dentro en el tubérculo cuadrigémino posterior. La cinta de Reil media (fig. 742, 3) ocupa la parte ánterointerna; tiene la forma de una semiluna rodeada por fascículos apretados. En este corte, el extremo interno de la cinta está separado del rafe por todo el grosor del pedúnculo cerebeloso superior (núcleo blanco de Stilling), del que se ve el entrecruzamiento con el del lado opuesto (comisura en herradura de Wernekink), extendido desde el *locus niger* hasta la cintilla longitudinal posterior, Esta tiene su borde posterior escotado para recibir el núcleo del patético, cuyas fibras se pierden detrás de la substancia gris, se entrecruzan y emergen por detrás del tubérculo cuadrigémino posterior, a cada lado del frenillo de la válvula de Vieussens.

El *locus niger*, en completo desarrollo, ofrece sus grupos celulares; por delante de él el estrato intermedio fusionado con el pie mezcla sus fibras horizontales con las fibras corticales del pie. Por dentro de este último vemos un fascículo de fibras arciformes horizontales que lo rodea: es la cintilla de la protuberancia de Henle o *Tænia pontis*.

§ 2. — Vista de conjunto de las vías motoras y sensitivas en el pedúnculo cerebral

Estudiaremos sucesivamente las vías motoras y las vías sensitivas.

A. Vías motoras. — Por el pedúnculo cerebral pasan todas las vías motoras, es decir, la vía motora principal voluntaria y las vías motoras accesorias (vía cerebelosa y vía estríoespinal).

1.° Vía motora principal o piramidal (fig. 743). — Esta comprende:

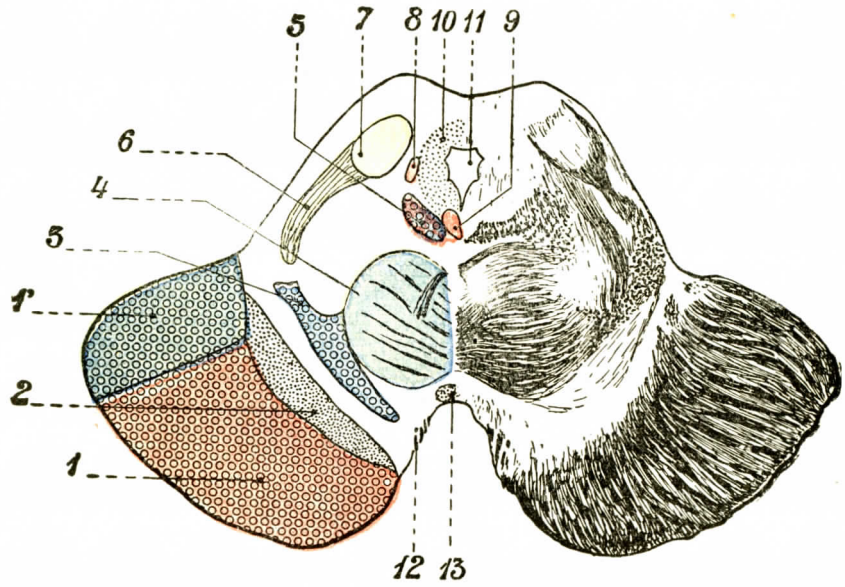

Fig. 742

Corte horizontal del pedúnculo cerebral paralelo a la cintilla óptica (según Déjerine).

1, vía peduncular motora voluntaria. — 1', fascículo de Turck. — 2, locus niger. — 3, cinta de Reil media. — 4, pedúnculo cerebeloso superior y, por dentro, comisura de Wernekink. — 5, cintilla longitudinal posterior. — 6, cinta de Reil lateral. — 7, núcleo del tubérculo cuadrigémino posterior. — 8, raíz motora descendente del V. — 9, núcleo del IV. — 10, substancia gris periventricular. — 11, acueducto de Silvio. — 12, taenia pontis. — 13, ganglio interpeduncular.

a) *La vía piramidal propiamente dicha*, formada de neuronas córticomedulares. Ocupa los tres quintos medios del pie del pedúnculo.

b) *El fascículo geniculado*, es decir, formado de las neuronas córticobulbares (fascículo cerebral de los nervios motores craneales de Déjerine); ocupa principalmente el quinto interno del pie del pedúnculo.

c) *Las fibras aberrantes de la vía peduncular*. — Estas, como hemos visto, son fibras desprendidas de la vía piramidal que, constituyendo el pes lemniscus profundo, abandonan el pie del pedúnculo para reunirse con la cinta de Reil media. Dejan a ésta en los nervios craneales y, en particular, en los núcleos motor ocular común y motor ocular externo del espinal (fig. 743). Esta vía contiene fibras córticooculógiras y córtigocefalógiras. Su conocimiento permite un diagnóstico topográfico de las lesiones del tronco cerebral (desviaciones conjugadas de la cabeza y los ojos).

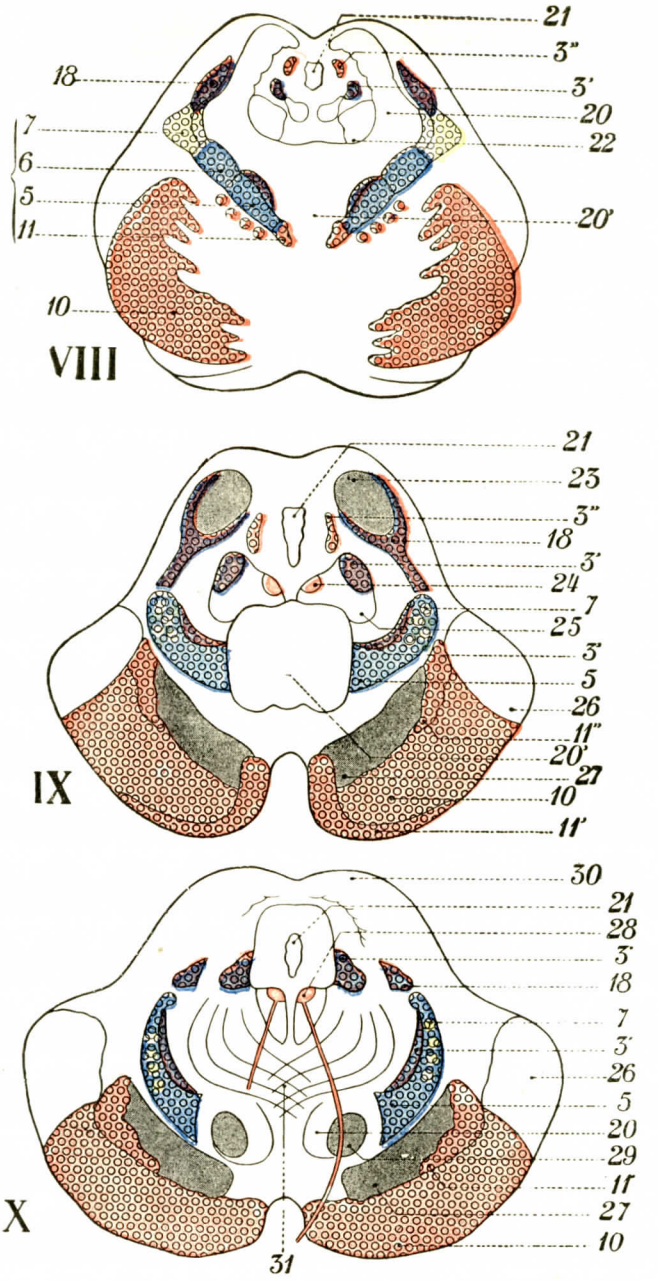

FIG. 743

Las vías motoras y sensitivas principales en el pedúnculo cerebral. VIII, IX, X cortes horizontales escalonados de abajo arriba (en parte, según DÉJERINE). Compárense estas figuras con las figuras 595 y 635.

3, raíz sensitiva del trigémino, con 3', vías trigéminas secundarias cruzadas *(en violado)* dorsales y ventrales. — 3'', raíz motora descendente *(en rojo)*. — 5, vía sensitiva bulbotalámica (2.ª neurona sensitiva) *(en azul)*. — 6, fibras ánterolaterales ascendentes, segmento anterior *(en azul claro)* (tacto, noción de lugar). — 7, fibras anterolaterales ascendentes, segmento posterior *(en amarillo)* (sensibilidad térmica y dolorosa). — 10, vía piramidal *(en rojo)*. — 11, vía peduncular aberrante. — 11', pes lemniscus superficial. — 11'', pes lemniscus profundo. — 18, cinta de Reil lateral *(en violado)* (vía acústica). — 20, pedúnculo cerebeloso superior con emplazamiento del entrecruzamiento. — 21, acueducto de Silvio. — 22, fascículo central de la calota. — 23, núcleo de los tubérculos cuadrigéminos posteriores. — 24, núcleo del patético. — 25, substancia reticulada de la calota. — 26, fascículo de Turck. — 27, locus níger. — 28, núcleo del motor ocular común. — 29, núcleo rojo. — 30, tubérculo cuadrigémino anterior. — 31, decusación de Forel.

2.° Vía motora indirecta o cerebelosa. — Recordemos que esta vía comprende cinco neuronas: la primera, córticopóntica; la segunda, pontocerebelosa; la tercera, cerebelocerebelosa; la cuarta, cerebelorrúbrica; la quinta, rubroespinal. El pedúnculo cerebral comprende un segmento de la primera neurona, la terminación de la cuarta y el comienzo de la quinta. En efecto, la primera neurona contenida en el fascículo de Turck ocupa con éste el quinto externo del pie del pedúnculo. La terminación de la neurona cerebelorrúbrica está contenida en los pedúnculos cerebelosos superiores (núcleo blanco de Stilling). Por último, la neurona rubroespinal parte del núcleo rojo y se entrecruza en el pedúnculo (decusación de Forel) antes de tomar la vía descendente rubroespinal.

3.° Vía estríoespinal. — Esta vía, la última conocida y también la menos conocida, está representada en el pedúnculo por vías aferentes que terminan en el núcleo rojo y en el locus níger y por vías eferentes de estos núcleos.

a) *Las vías aferentes del núcleo rojo*, vías estríorrúbricas, provienen de los núcleos grises centrales por el asa lenticular de Forel y el fascículo palidal de la punta, fascículos que estudiaremos más tarde con el cuerpo estriado.

b) *Las vías aferentes del locus niger* parece que vienen del núcleo lenticular por el fascículo palidal de la punta (véase pág. 897).

c) *Las vías eferentes del locus níger* son muy inciertas, forman dos corrientes: la corriente del pie y la corriente de la calota, cuyos destinos son desconocidos.

d) *Las vías eferentes del núcleo rojo* constituyen el fascículo rubroespinal que hemos estudiado detalladamente antes.

B. VÍAS SENSITIVAS. — El pedúnculo contiene vías directas de la sensibilidad y vías indirectas.

1.° Vías directas de la sensibilidad. — Comprenden la vía de la sensibilidad general, la vía trigeminal y la vía acústica.

a) *Vía de la sensibilidad general.* — Esta vía, que comprende por lo menos tres neuronas: 1.°, espinobulbar; 2.°, bulbotalámica; 3.°, tálamocortical, está representada en el pedúnculo por un segmento de la neurona bulbotalámica. Esta ocupa y constituye la cinta de Reil media.

Junto a esta vía directa de la sensibilidad hay que señalar vías sensitivas de los nervios mixtos craneales, en particular del trigémino y del acústico.

b) *Vía trigeminal sensitiva central.* — Esta vía parte del núcleo sensitivo de la protuberancia, se entrecruza y sube con la parte profunda y externa de la cinta de Reil en la región talámica. Al cabo de esta vía principal o ventral existe una vía dorsal o secundaria del trigémino sensitivo: ésta pasa por fuera de la cintilla longitudinal posterior, luego sube a este fascículo y termina en el tálamo.

c) *Vías acústicas.* — Están constituídas por la cinta de Reil lateral.

2.° Vía indirecta de la sensibilidad. — Sabemos que ésta, procedente de la medula por el fascículo cerebeloso directo y el fascículo de Gowers, ofrece una primera estación en el cerebelo. Del cerebelo parte una segunda estación que se extiende hasta el tálamo óptico. Es conducida al pedúnculo cerebeloso superior. Las fibras sensitivas que contienen éste atraviesan la región peduncular formando las radiaciones de la calota para llegar al tálamo óptico.

3.° Repartición de los diferentes modos de sensibilidad en el pedúnculo. — Las impresiones sensitivas están menos disociadas en el pedúnculo que en los planos subyacentes. Las vías del tacto, del sentido estereognóstico, de la sensibilidad al dolor, están todas reunidas a nivel de la cinta de Reil media. Las vías

de la sensibilidad térmica y dolorosa ocupan sus partes más externas. Una lesión destructiva extensa de la calota peduncular determinará, pues, una hemianestesia de la mitad opuesta del cuerpo y de la cabeza.

§ 3. — Vascularización de los pedúnculos cerebrales y los tubérculos cuadrigéminos

1.° Arterias. — Las arterias proceden de las arterias cerebelosas superior, cerebral posterior y de sus ramas; muy accesoriamente, de la arteria coroidea an-

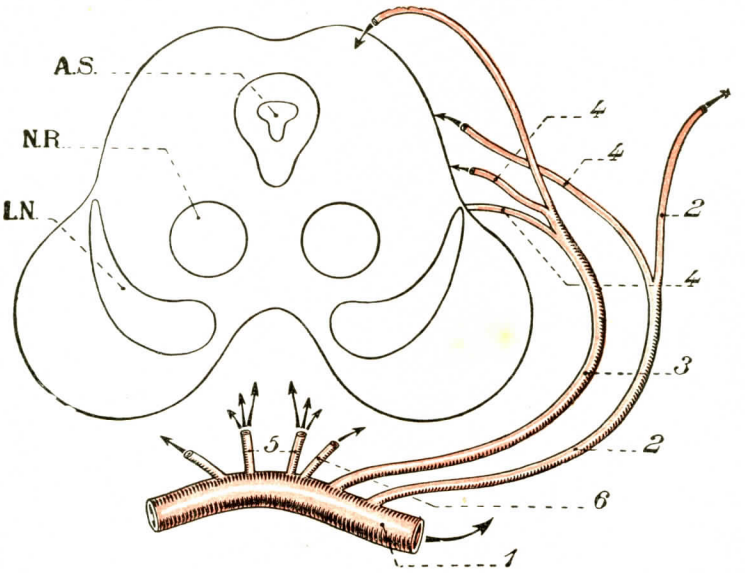

Fig. 744

Representación esquemática de la irrigación peduncular (Foix e Hillemand).

L. N., locus níger. — N. R., núcleo rojo. — A. S., acueducto de Silvio. — 1, cerebral posterior. — 2, coroidea posterior. — 3, cuadrigémina. — 4, 4, 4, circunferenciales cortas. — 5, paramedias. — 6, una arteria del pie.

terior, rama de la arteria silviana. Estos vasos describen alrededor del mesencéfalo curvas concéntricas (fig. 745).

a) *Ramas de la arteria cerebelosa superior.* — Conocemos ya la arteria cerebelosa superior. Recordemos que nace en la parte terminal del tronco basilar; se desliza a lo largo del surco pedúnculoprotuberancial, rodeando el pedúnculo y formando en su cara lateral un arco arterial, el más inferior de todos. Llega al extremo anterior del vermis, donde no tenemos que seguirla. Durante este trayecto peripeduncular suministra: 1.°, uno o dos ramos para el pie del pedúnculo; 2.°, pequeñas ramas para la parte posterior interna de los tubérculos cuadrigéminos por fuera de los ramos destinados al techo del cuarto ventrículo y a los pedúnculos cerebelosos superiores.

b) *Ramas de la arteria cerebral posterior.* — *La arteria cerebral posterior*, que estudiaremos más detalladamente en la circulación arterial del cerebro, nace por bifurcación en **T** del tronco basilar, delante de la cerebelosa superior, de la que está separada por el origen del nervio motor ocular común. Después de nacida, se

dirige horizontalmente hacia fuera y describe una curva hacia atrás que rodea el pie y la cara externa del pedúnculo en un tercio de círculo de concavidad interna. Forma así uno de los círculos arteriales peripedunculares. En el curso de este trayecto recibe la comunicante posterior que la anastomiza a la arteria silviana, vaso extremadamente variable en su volumen.

Llegada al surco lateral del pedúnculo, la cerebral posterior cambia de dirección y se dirige afuera, a la cara inferior del cerebro, donde se convierte en cerebral.

En su camino abandona sucesivamente: 1.° El *pedículo retromamilar* (fig. 746). Este comprende una serie de arteriolas que se dividen en dos planos: uno *anterior*

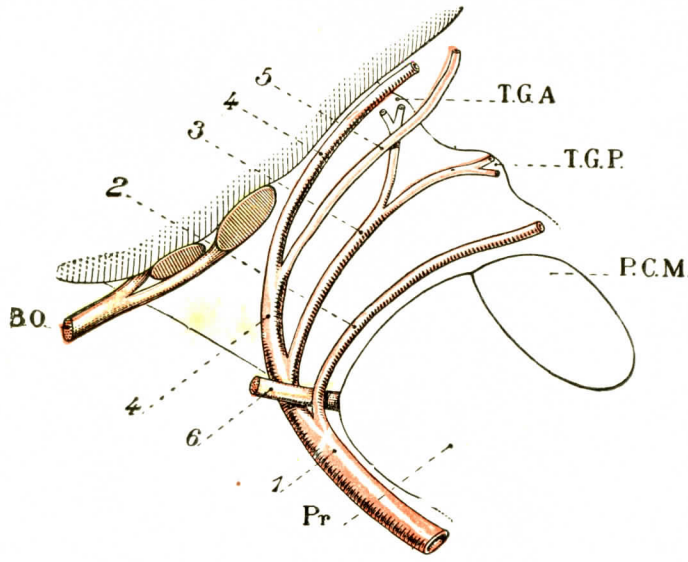

FIG. 745

Esquema de los círculos arteriales peripedunculares.
Se ven de perfil el pedúnculo, la protuberancia, el tronco basilar (FOIX e HILLEMAND).

Pr., protuberancia. — P. C. M., pedúnculo cerebeloso medio. — T. G. A., T. G. P., tubérculos cuadrigéminos anterior y posterior. — B. O., cintilla óptica.

1, tronco basilar. — 2, cerebelosa superior. — 3, cuadrigémina. — 4, 4, cerebral posterior. — 5, coroidea posterior. — 6, nervio motor ocular común.

o *tálamo perforado* (HILLEMAND), que contribuye a la irrigación del tálamo óptico, y el otro *posterior* o *peduncular*, cuyos vasos, en número de una decena, llegan al agujero ciego y a la parte interna del pie, en la que penetran. Estos vasos constituyen el *grupo de las arterias paramedias pedunculares*, según la clasificación de FOIX e HILLEMAND. Las volveremos a encontrar pronto. 2.° La *arteria cuadrigémina*. Nace cerca del origen de la cerebral posterior, por dentro de la comunicante. Forma un segundo círculo peripeduncular situado delante y encima de la cerebelosa superior. Llegada a la cara dorsal, se bifurca en dos ramas: la anterior llega al surco intergemelar y se ramifica en el tubérculo cuadrigémino anterior, mientras que la posterior llega al tubérculo posterior. En lugar de una sola, es posible observar dos cuadrigéminas, una anterior y otra posterior, que nacen directamente de la cerebral posterior o también de la cerebelosa superior (FOIX e HILLEMAND). Por último, puede existir una cuadrigémina principal para el tubérculo cuadrigémino

anterior y dos cuadrigéminas accesorias. La arteria cuadrigémina abandona en su camino arterias laterales que desempeñarán el papel de circunferenciales cortas. 3.° Las *coroideas posteriores*. Son en número de dos y pueden nacer aisladamente o por un tronco común de la cerebral posterior. De estas dos arterias coroideas posteriores, la una, *principal*, rodea el pedúnculo (tercer círculo arterial peripeduncular), abandonándole seis o siete ramas en forma de dientes de peine para el pie, algunas ramas laterales (circunferenciales cortas) y algunos ramos para la parte anterior del pedúnculo cuadrigémino anterior. Más lejos se flexiona en dos curvas que la llevan hacia el plexo coroideo del ventrículo lateral. La *coroidea posterior accesoria* cuyo volumen está en equilibrio con el de la coroidea posterior y con el de la coroidea anterior, rama de la carótida, suministra poco al pedúnculo (Foix e Hillemand).

Tales son los ramos suministrados por la cerebral posterior.

c) *Coroidea anterior*. — En cuanto a la coroidea anterior, rama de la silviana, rodea muy arriba el pie del pedúnculo dejándole algunos ramos. A veces no se aproxima al pedúnculo, yendo directamente a los plexos coroideos.

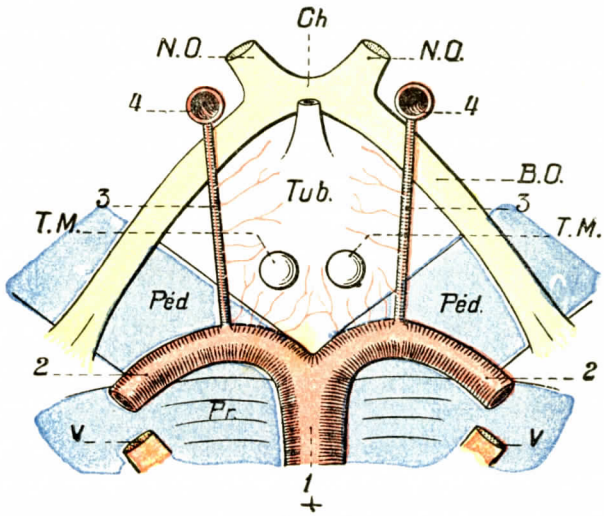

Fig. 746

Esquema que muestra los pedículos premamilares y el plano anterior del pedículo retromamilar (según Hillemand).

Pr., protuberancia. — Péd., pedúnculo. — B. O., cintilla óptica. — Ch., quiasma. — N. O., nervio óptico. — Tub., túber. — T. M., tubérculo mamilar. — Tr., trigémino.

1, tronco basilar. — 2, cerebral posterior. — 3, comunicante posterior. — 4, silviana.

De la descripción que precede es bastante difícil reconocer el esquema que hemos admitido con Foix e Hillemand, es decir, la irrigación del tronco encefálico por tres clases de arterias: las paramedias, las circunferenciales cortas y las circunferenciales largas. En realidad la disposición general existe siempre, pero es alterada por el hecho de que los dos pedúnculos son rechazados afuera y el cerebro, cuyo crecimiento se ha hecho gigantesco en relación con el de las demás partes del tronco encefálico, desvía en su propia cuenta la mayor parte de la irrigación arterial. Sin embargo, es posible encontrar el esquema clásico. En efecto, las circunferenciales largas están representadas por los círculos arteriales peripedunculares que hemos descrito anteriormente, a saber: cerebelosa superior, cerebral posterior, cuadrigémina, coroidea posterior. Las circunferenciales cortas nacen de las precedentes. Las paramedias están representadas por el pedículo retromamilar.

2.° Territorios vasculares. — Si tratamos de sintetizar la irrigación arterial en una vista de conjunto, comprobamos que:

a) La *región interpeduncular* es tributaria del pedículo retromamilar.

b) El *pie* es irrigado por las ramas externas del pedículo retromamilar y accesoriamente por ramos de la cerebelosa superior, de la cuadrigémina, de la coroi-

dea posterior y, por último, de la coroidea anterior, pues ésta posee un territorio restringido del extremo anterior del pie en la región subtalámica.

c) La *calota* es irrigada: en su región media, por las ramas del pedículo retromamilar que sube hasta el núcleo rojo y hasta el núcleo del motor ocular (ALEZAIS y D'ATROS), después de haber atravesado el pie del pedúnculo; en su parte lateral, por ramas, las circunferenciales cortas emanadas de las circunferenciales largas.

d) Los *tubérculos cuadrigéminos* reciben su vascularización de la cuadrigémina principal y de su accesoria, ramas directas de la cerebral posterior, y de ramos menos importantes que proceden por delante de la coroidea posterior y por detrás de la cerebelosa superior. Es interesante notar que no hay anastomosis en el interior del mesencéfalo entre los vasos derecho e izquierdo; la línea media es sensiblemente avascular.

Con FOIX e HILLEMAND, podemos encontrar en el mesencéfalo tres territorios, los tres territorios ordinarios: paramedio, lateral y posterior.

α) El *territorio paramedio* comprende el pie del pedúnculo de la región de la calota, con el pedúnculo cerebeloso superior y la parte inferior del núcleo rojo. Señalemos que la parte superior del núcleo rojo es irrigada por vasos que van también al tálamo.

β) El *territorio lateral* comprende la parte lateral de la calota del pedúnculo.

γ) El *territorio posterior* corresponde a los tubérculos cuadrigéminos.

3.° Venas. — Las venas del pedúnculo cerebral, de pequeño calibre, desembocan en parte en las venas basilares, en parte en la vena comunicante posterior.

Las venas de los tubérculos cuadrigéminos desembocan en su mayoría en las venas de Galeno.

CAPITULO VI

CEREBRO

(CEREBRO MEDIO Y CEREBRO ANTERIOR)

El cerebro constituye la parte anterior y superior del encéfalo. De los distintos segmentos que entran en la constitución del eje cerebromedular, es a la vez el más voluminoso, el más importante y el más noble: a él llegan en definitiva todas las impresiones llamadas conscientes recogidas en la periferia por los nervios sensitivos y sensoriales; de él parten todas las incitaciones motoras voluntarias, transportadas luego a los aparatos musculares por los nervios motores; el cerebro es, finalmente, el punto donde tienen su asiento las facultades intelectuales, con las cuales tiene relaciones íntimas, que no por ser todavía mal conocidas dejan por ello de ser indudables.

Anatómicamente comprende los hemisferios cerebrales propiamente dichos, con sus ventrículos laterales, y los tálamos ópticos con el ventrículo medio; es decir, el cerebro medio *(diencéfalo)* y el cerebro anterior *(telencéfalo)*. En el curso de su desarrollo, éste ha incorporado, integrado, el cerebro medio. No es ya posible en el adulto separar el estudio de uno y otro.

Examinaremos ante todo, en algunas *consideraciones generales*, su situación, forma, dimensiones, volumen, peso y densidad. Describiremos luego su *conformación exterior* y su *modo de segmentación periférica*, o sea, sus *circunvoluciones*. Finalmente, estudiaremos, con el título de *conformación interior y constitución anatómica*, las diferentes partes que lo constituyen, dando a conocer a la vez, en cada una de ellas, su morfología y su estructura microscópica.

Dedicaremos un último párrafo a la *circulación del cerebro*, que ha adquirido en estos últimos tiempos una importancia especial.

ARTICULO PRIMERO

CONSIDERACIONES GENERALES

1.° Situación. — El cerebro ocupa casi en su totalidad la caja craneal. Su cara superior está en relación con el casquete óseo, que se amolda exactamente sobre ella. Su cara inferior (fig. 750) corresponde, en su parte anterior, al departamento anterior o frontal de la base del cráneo; su parte media desciende, con el nombre de *asta esfenoidal*, al departamento medio; finalmente, su parte posterior se extiende sobre el doble plano inclinado de la tienda del cerebelo, que se separa de este último órgano. Un bloque de yeso, moldeado en la cavidad craneal y llenando toda esta cavidad, excepto las fosas occipitales inferiores y el canal basilar, representa con bastante exactitud el molde del cerebro.

2.° Forma y dimensiones. — Considerado en su conjunto, puede compararse el cerebro a un ovoide cuyo eje mayor esté dirigido en sentido ánterosuperior y cuya extremidad más gruesa esté situada hacia atrás. Sus tres principales diáme-

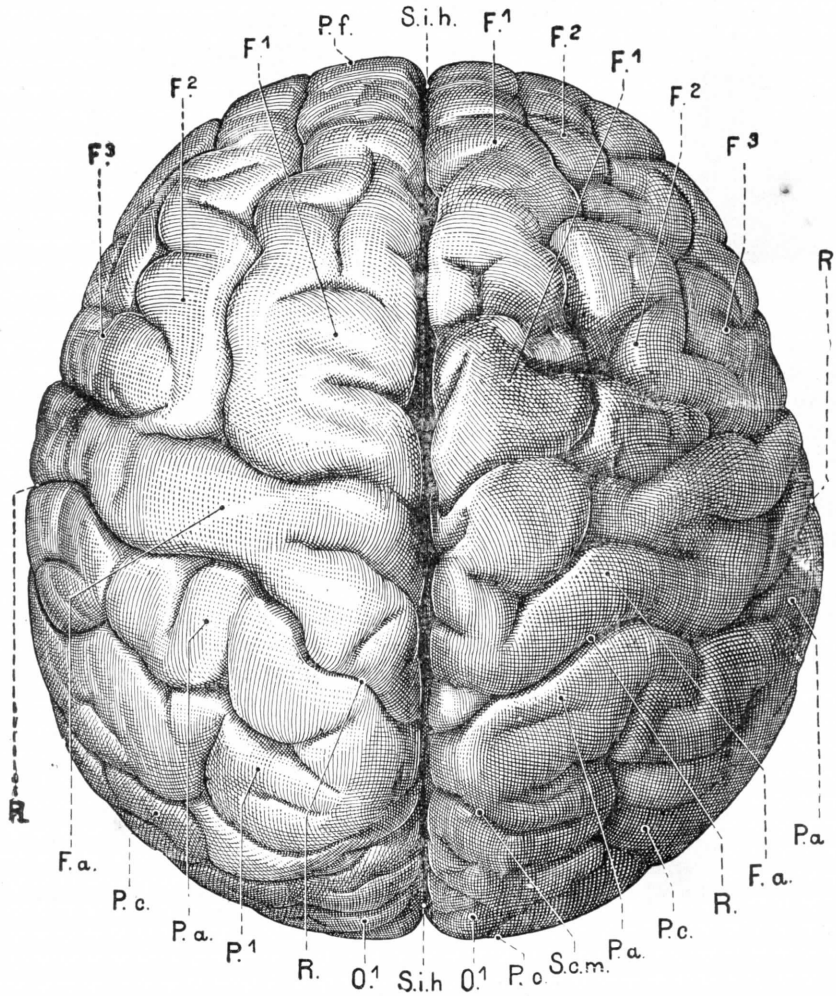

FIG. 747

Cerebro visto por su convexidad.

P.f., polo frontal. — P.o., polo occipital. — S.i.h., cisura interhemisférica. — R., cisura de Rolando. — S.c.m., término de la cisura callosomarginal. — F¹, F², F³, primera, segunda, tercera circunvoluciones frontales. — F.a., frontal ascendente. — P.a., parietal ascendente. — P.c., pliegue curvo. — O¹, primera occipital.

tros, medidos por medio de un compás de espesor, son los siguientes: el diámetro ánteroposterior *(longitudinal* o *largo)*, 17 centímetros en el hombre y 16 centímetros en la mujer; el diámetro transversal *(ancho)*, 14 centímetros en el hombre y 13 centímetros en la mujer; el diámetro vertical *(altura)*, 13 centímetros en el hombre y 12 centímetros y medio en la mujer.

La forma del ovoide cerebral varía naturalmente con la de la cavidad craneal que lo contiene; más largo y menos ancho en los dolicocéfalos (véase tomo I), es más ancho y menos largo en los braquicéfalos. Según las mensuraciones de CALORI, en el grupo braquicéfalo el diámetro ánteroposterior medio del cerebro sería de 166 milímetros; el diámetro transverso medio, de 146 milímetros. En el grupo dolicocéfalo, estos mismos diámetros serían, el primero de 175 milímetros y el segundo de 132 milímetros.

El mismo autor, habiendo comparado en cierto número de individuos los dos índices craneal y cerebral (véase tomo I), ha llegado a las siguientes conclusiones: 1.°, en los braquicéfalos, un cerebro cuyo índice es 87 corresponde a un cráneo que tiene un índice de 85; 2.°, en los dolicocéfalos, un índice cerebral de 76 corresponde a un índice craneal de 74.

El índice de un cráneo, cualquiera que sea su forma, es, por lo tanto, siempre algo menos elevado que el índice del cerebro que contiene.

3.° Volumen y peso. — El hombre es, de todos los mamíferos, aquel en el que el cerebro alcanza su mayor grado de desarrollo, y así se ha podido decir con razón que el volumen considerable del cerebro es uno de los rasgos más característicos de la organización del hombre.

El peso medio del cerebro parece ser, según las investigaciones de SAPPEY, de 1.182 gramos en el hombre y de 1.093 gramos en la mujer. BROCA, que en los últimos años de su vida ha pesado un número muy considerable de cerebros, ha obtenido cifras algo menores: 1.157 gramos para el cerebro del hombre y 995 gramos para el de la mujer. Tal disparidad en los resultados obtenidos por estos dos anatomistas se explica verosímilmente por la diferencia en los procedimientos empleados. El solo hecho de separar o no separar la piamadre determina en el peso de un mismo cerebro una diferencia de 56 gramos en el hombre y de 49 gramos en la mujer. Pero esta diferencia puede explicarse también por la manera de interpretar las cifras obtenidas en las diferentes pesadas efectuadas; en efecto, MANOUVRIER, utilizando las mismas pesadas de BROCA, llega a un peso medio distinto, o sea 1.190 gramos para el cerebro del hombre y 1.045 gramos para el de la mujer.

BROCA no se ha contentado con pesar cerebros enteros. En un gran número de individuos de diferentes edades (242 hombres y 116 mujeres) ha aislado uno de otro los diferentes lóbulos y los ha pesado separadamente, procurando siempre, con el espíritu de método que le caracterizaba, emplear constantemente igual procedimiento, condición indispensable para obtener resultados comparables entre sí. Estos resultados están resumidos en el cuadro siguiente:

PESO ABSOLUTO DE LOS LÓBULOS CEREBRALES

		LOBULOS			
		Frontal	Occipital	Temporoparietal	TOTAL
HOMBRES	De 25 a 45 años	502	111	552	1.165
	De 70 a 90 años	429	112	458	999
	Diferencia	— 73	+ 1	— 94	— 166
MUJERES	De 25 a 45 años	429	100	482	1.011
	De 70 a 90 años	392	91	416	899
	Diferencia	— 37	— 9	— 66	— 112

Este cuadro enseña: 1.°, que el lóbulo frontal aventaja siempre y con mucho al lóbulo occipital, y que, por el contrario, es algo menor que los otros dos lóbulos temporal y parietal reunidos; 2.°, que cada uno de los tres lóbulos, tanto si se trata del lóbulo frontal, como del parietal o del occipital, es siempre algo menor en la mujer que en el hombre; 3.°, que el peso del cerebro disminuye de la edad adulta a la edad senil; esta disminución es, por término medio, de 160 gramos en el hombre y de 112 gramos en la mujer.

Comparando luego el hemisferio izquierdo con el derecho, BROCA ha establecido que este último aventaja al otro en 2 gramos en el hombre y sólo en algunos centigramos en

la mujer. Esta diferencia en favor del hemisferio derecho corresponde a los lóbulos parietal, temporal y occipital, pues si se comparan entre sí los dos lóbulos frontales se observa que el lóbulo frontal izquierdo aventaja, por el contrario, de 2 a 2,50 gramos al lóbulo frontal del lado opuesto. Resulta de ahí que si bien, por decirlo de este modo, somos zurdos del cerebro, no lo somos del hemiferio entero, sino más bien del lóbulo frontal, el cual contiene, como sabemos, el centro del lenguaje articulado.

4.° Densidad. — La densidad del cerebro es, en cifras redondas, de 1,030. DANILEWSKY (*Centr. f. d. med. Wiss.*, 1880), que la ha estudiado comparativamente en la substancia blanca y en la substancia gris, da las siguientes cifras:

	HOMBRE	PERRO
Densidad de la substancia blanca	1,04334	1,03502
Densidad de la substancia gris	1,03854	1,02891
Densidad total del cerebro.	1,04154	1,03196

Según el mismo autor, las relaciones ponderales de la substancia blanca y la substancia gris serían las siguientes, siendo el cerebro 100:

	HOMBRE	PERRO
Substancia blanca.	61	43,3
Substancia gris.	39	56,7

La substancia blanca representa, pues, aproximadamente, los tres quintos de la masa cerebral; la substancia gris, los dos quintos solamente.

La densidad del cerebro disminuye, como su peso, al pasar de la edad adulta a la edad senil. Parece también verosímil que varíe en los diferentes procesos morbosos que atacan la substancia nerviosa en su constitución anatómica; pero estas últimas variaciones, que pueden suministrar en patología datos interesantes, no están determinadas todavía.

ARTICULO II

CONFORMACION EXTERIOR DEL CEREBRO

El cerebro, como hemos dicho antes, tiene la forma de un ovoide cuyo eje mayor es ánteroposterior y con su extremidad más gruesa dirigida hacia atrás. Su parte posterior, en relación con la bóveda del cráneo, es en todas partes sumamente convexa: por esta razón ha recibido el nombre de *convexidad del cerebro*. Su parte inferior, en relación con la base del cráneo y la tienda del cerebelo, ha recibido el nombre de *base:* casi plana en su cuarto anterior, es en sus tres cuartos posteriores muy excavada en sentido transversal (fig. 750). La superficie ofrece numerosos surcos. Es de color gris.

Si examinamos un cerebro por su convexidad (fig. 747), un detalle nos sorprende desde luego: es la presencia, en la línea media, de una cisura profunda, que divide el bloque cerebral en dos mitades laterales y simétricas que se designan con el nombre de *hemisferios*. Por esta razón, la cisura en cuestión es llamada *cisura interhemisférica;* esta cisura está ocupada, en un cerebro no despojado de sus envolturas, por una prolongación de la duramadre craneal, la *hoz del cerebro* (fig. 749, 2), que estudiaremos más adelante (véase *Meninges*). Si separamos uno de otro los dos hemisferios para juzgar de la profundidad de la cisura que los separa, observamos que esta cisura desciende, en su parte anterior y en su parte posterior, hasta la base del cerebro; en su parte media, por el contrario, está limitada por una lámina horizontal de substancia blanca, que va de uno a otro hemisferio y lleva el nombre de *cuerpo calloso*.

Si ahora hacemos dar media vuelta al cerebro para examinar su base (fig. 750), hallaremos también los dos hemisferios. Claramente separados por delante y por

detrás por la extremidad anterior y la extremidad posterior de la gran cisura interhemisférica, están en su parte media íntimamente unidos entre sí por formaciones en parte blancas, en parte grises, que designaremos con el nombre de *partes comisurales de la base* o *comisura hemisférica de la base*. Por lo demás,

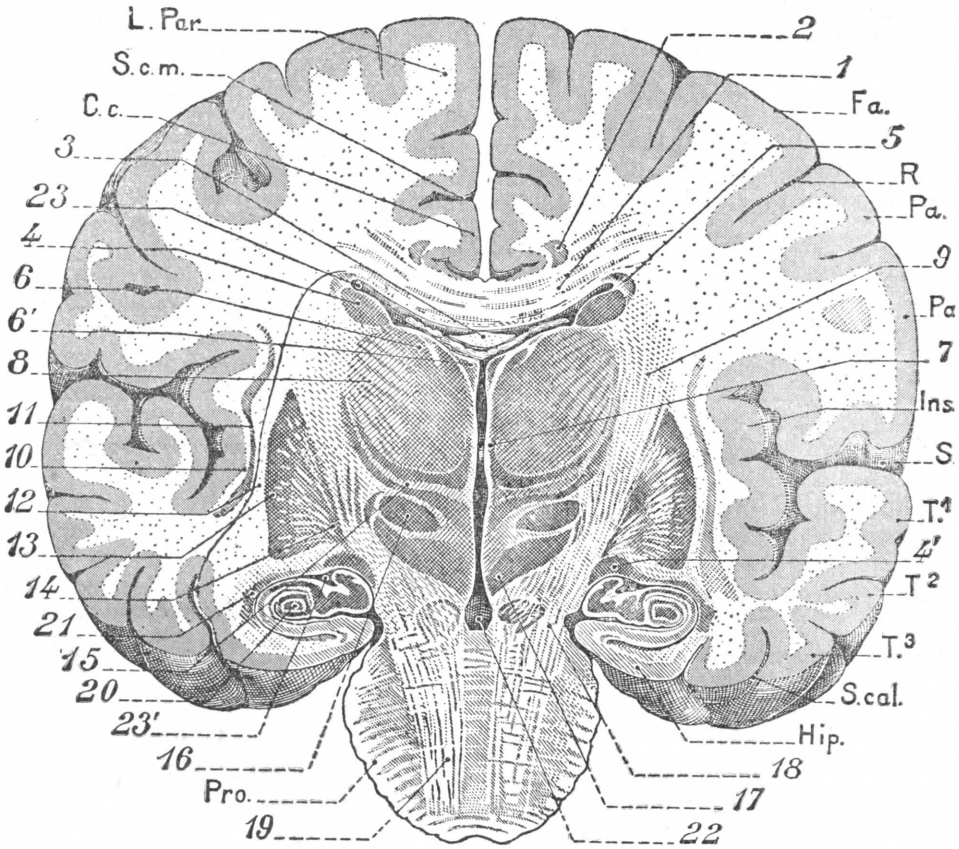

FIG. 748

Corte frontal de los dos hemisferios que muestra el paso de la cápsula interna a los pedúnculos cerebrales y la protuberancia (aproximadamente 80 milímetros detrás del polo frontal).

S.c.m., surco callosomarginal. — C.c., circunvoluciones del cuerpo calloso. — S., cisura de Silvio. — Ins., ínsula. — Pa., parietal ascendente. — R., cisura de Rolando. — Fa., frontal ascendente. — L. Par., lóbulo paracentral. — T^1, T^2, T^3, primera, segunda y tercera circunvoluciones frontales. — S.col., surco colateral. — Hip., hipocampo. — Pro., protuberancia.

1, cuerpo calloso. — 2, cíngulum. — 3, trígono. — 4, cabeza del núcleo caudado. — 5, substancia gris ependimaria. — 6, núcleo anterior del tálamo óptico. — 6', tænia thalami. — 7, su núcleo interno. — 8, su núcleo externo. — 9, brazo posterior de la cápsula interna. — 10, cápsula extrema. — 11, antemuro. — 12, cápsula externa. — 13, putamen, y 14, pállidum, que forma el núcleo lenticular. — 15, campo de Forel. — 16, cuerpo de Luys. — 17, locus níger. — 18, pie del pedúnculo cerebral. — 19, fascículo piramidal. — 20, cuerpo abollonado. — 21, cuerno de Ammón. — 22, ventrículo medio. — 23, prolongación frontal y esfenoidal del ventrículo lateral.

(Obsérvense las partes principales constitutivas del cerebro: los dos hemisferios, el cuerpo calloso; en el fondo de la cisura interhemisférica, los núcleos grises centrales.)

la comisura de la base se confunde, por delante, con la parte anterior del cuerpo calloso. Por detrás y por los lados está, por el contrario, separada de él por una *hendidura* en forma de herradura, que se designa con el nombre de *hendidura cerebral de Bichat*.

Resumiendo, podemos considerar el cerebro como constituído por dos formaciones laterales y simétricas, los *hemisferios*, unidas entre sí en su parte inferior y media por una ancha comisura, la *comisura interhemisférica*. Estudiaremos sucesivamente:

1.° Los *hemisferios*.
2.° Las *formaciones interhemisféricas*.
3.° La *hendidura cerebral de Bichat*.

§ 1. — Hemisferios

En número de dos, los hemisferios cerebrales se distinguen en hemisferio derecho y hemisferio izquierdo. Se les designa también, principalmente en el lenguaje clínico, con el nombre de *semicerebro izquierdo* y *semicerebro derecho*, o más sencillamente, con el de *cerebro izquierdo* y *cerebro derecho*. Considerados desde el punto de vista de su conformación exterior, los dos hemisferios cerebrales pueden ser comparados a prismas triangulares, cuyos ejes fuesen primero paralelos entre sí y luego paralelos a la línea media. Cada uno de ellos, por consiguiente, ofrece *dos extremos*, *tres caras* y *tres bordes:*

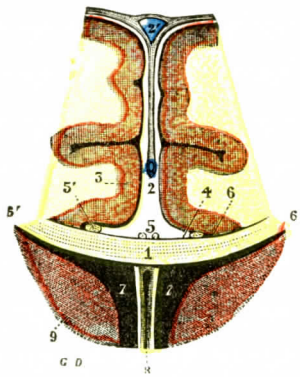

Fig. 749

Corte vérticotransversal del cerebro para poner de manifiesto las relaciones de su cara interna con la hoz del cerebro.

1, cuerpo calloso. — 2, cisura interhemisférica y hoz del cerebro. — 2', seno longitudinal superior. — 3, circunvolución del cuerpo calloso. — 4, seno del cuerpo calloso. — 5, tractos medios de Lancisi. — 5', tractos laterales (*tænia tectæ*). — 6, límites laterales de la cara superior del cuerpo calloso. — 6', límites laterales de su cara inferior. — 7, ventrículos laterales. — 8, séptum lúcidum y su cavidad central. — 9, núcleo caudal.

1.° Extremos. — Los extremos de los hemisferios cerebrales, redondeados y romos, se dividen, naturalmente, en anterior y posterior: el *extremo anterior* o *frontal* corresponde a la fosa frontal del endocráneo; el *extremo posterior* u *occipital* viene a colocarse en la fosa superior del occipital. Su parte más prominente toma el nombre de polo: polo frontal, polo occipital.

2.° Caras. — Las tres caras de los hemisferios se dividen, según su orientación, en *interna*, *externa* e *inferior:*

A. Cara interna. — La cara interna, plana y vertical, limita a cada lado la gran cisura interhemisférica. Esta cara está separada de la cara interna del hemisferio opuesto, en la mayor parte de su extensión, por la hoz del cerebro (fig. 749, 2). Pero como la hoz del cerebro no desciende (por lo menos en su parte anterior) hasta el cuerpo calloso, existe un espacio, por lo demás poco extenso, en que los dos hemisferios cerebrales entran directamente en contacto y no quedan separados uno de otro sino por tractos conjuntivos y algunos vasos (véase Meninges).

B. Cara externa. — La cara externa, convexa, en todos sentidos, corresponde al casquete craneal, que se amolda exactamente sobre ella.

C. Cara inferior. — La cara inferior es más irregular. Si la recorremos de delante atrás, encontraremos primero, en la unión de su cuarto anterior con sus tres cuartos posteriores, una cisura profunda que reviste gran importancia: es la *cisura de Silvio*.

a) *Cisura de Silvio.* — Esta cisura tiene su origen, hacia dentro, en el ángulo externo de una región cuadrilátera, que describiremos ulteriormente con el nombre de *espacio perforado anterior.* Desde allí se dirige primeramente adelante y

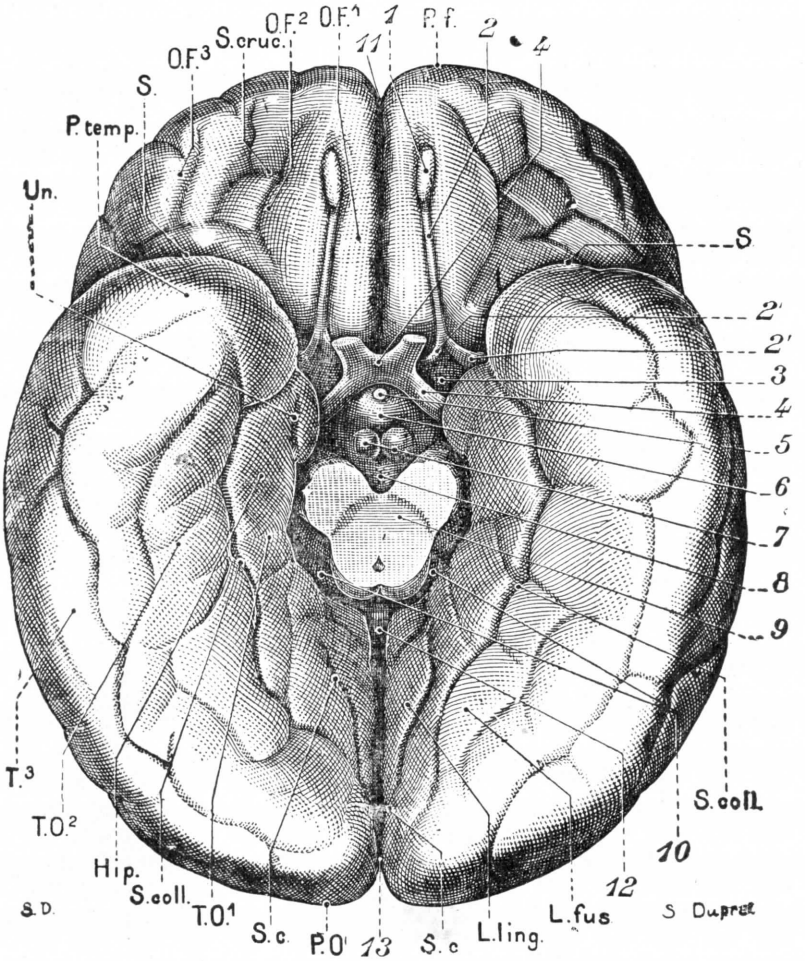

FIG. 750

Cara inferior de los hemisferios cerebrales.

P.f., polo frontal. — P.temp., polo temporal. — P.O., polo occipital. — S., cisura de Silvio. — S.cruc., surco cruciforme. — O.F.¹, O.F.², O.F.³, circunvoluciones orbitarias o porción orbitaria de las tres circunvoluciones frontales. — T.³, tercera circunvolución temporal. — S.coll., surco colateral. — T.O.¹, primera circunvolución témporooccipital o circunvolución del hipocampo (Hip.). — T.O.², segunda circunvolución témporooccipital. — T.O.³, tercera circunvolución temporal. — Un., uncus. — S.c., cisura calcarina. — L.ling., lóbulo lingual. — L.fus., lóbulo fusiforme. — S.coll., surco colateral.

1, bulbo olfativo. — 2, cintilla olfativa. — 2', 2'', estría interna y estría externa de las cintillas olfativas. — 3, espacio perforado anterior. — 4, quiasma óptico. — 4', cintilla óptica. — 5, tallo de la hipófisis. — 6, túber. — 7, tubérculo mamilar. — 8, espacio perforado anterior. — 9, pedúnculo cerebral. — 10, hendidura cerebral de Bichat. — 11, parte anterior de la cisura interhemisférica. — 12, rodete del cuerpo calloso. — 13, parte posterior de la cisura interhemisférica.

afuera; luego, doblándose sobre sí misma, se dirige oblicuamente afuera y atrás y remonta entonces hacia la cara externa del hemisferio, en donde la volveremos a encontrar más tarde (véase *Circunvoluciones*). La cisura de Silvio describe, pues,

en su conjunto, en la cara inferior del hemisferio, una curva muy pronunciada, de concavidad dirigida hacia atrás. Corresponde, en el esqueleto, al borde posterior de las alas menores del esfenoides y aloja en su cavidad la arteria cerebral media y sus primeras ramas. La porción inicial de la cisura de Silvio divide la cara inferior del hemisferio en dos porciones muy desiguales: una anterior o presilviana, otra posterior o retrosilviana.

b) *Porción anterior o presilviana, cintilla olfativa.* — La porción presilviana, de forma triangular, presenta una superficie ligeramente excavada que descansa sobre la bóveda orbitaria. Observaremos en ella, en su parte interna, una cintilla longitudinal, de coloración blanquizca, de 30 a 35 milímetros de largo: es la *cintilla olfativa*. Oblicuamente dirigida de atrás a delante y algo de fuera a dentro, esta cintilla (figs. 750 y 752, 2) se extiende de 8 a 10 milímetros por fuera de la gran cisura interhemisférica, entre las dos circunvoluciones llamadas olfativas, en un surco profundo denominado *surco olfativo*.

α) *Por delante*, la cintilla olfativa termina por un pequeño abultamiento, de forma de oliva y de aspecto gris rosado, el *bulbo olfativo* (figs. 750 y 752, 1), que descansa sobre la lámina cribosa del etmoides y da origen, por su cara inferior, a los nervios olfatorios propiamente dichos.

β) *Por detrás*, la cintilla olfativa se divide en dos fascículos divergentes, uno externo y otro interno, que constituyen lo que llamamos *raíces* o *estrías olfativas:* el fascículo externo o *raíz blanca externa* se dirige oblicuamente afuera y atrás y desaparece en el fondo de la cisura de Silvio; el fascículo interno, o *raíz blanca interna*, se dirige oblicuamente atrás y adentro hacia la línea media. Encontraremos de nuevo estas estrías al describir las vías olfativas. Se observa también que la cara superior de esta cintilla no es plana como la cara inferior, sino que se levanta, en su parte media, en una especie de arista longitudinal, y tiene por este motivo en su conjunto la forma angulosa del surco en que se aloja. Esta configuración de la cintilla olfativa es, sobre todo, muy visible en un corte vértico-transversal de la región.

c) *Porción posterior o retrosilviana.* — La porción retrosilviana de la cara inferior del hemisferio se parece bastante a un *riñón* cuyo hilio se volviese hacia dentro. Ligeramente cóncava en el sentido ánteroposterior, se halla en sentido transversal oblicuamente dirigida de dentro afuera y de arriba abajo. Su parte posterior descansa sobre la tienda del cerebelo: es regularmente bastante plana. Su parte anterior forma una prominencia voluminosa, que desciende al departamento medio de la base del cráneo: se da a la extremidad anterior de esta prominencia el nombre de *asta esfenoidal* o de *asta temporal del cerebro*. Su parte más saliente es el *polo esfenoidal* o *polo temporal* de ciertos autores.

3.° Bordes. — En número de tres, los bordes del hemisferio cerebral llevan el nombre de *superior*, *externo* e *interno*.

A. Borde superior. — El borde superior (fig. 747), situado a cada lado de la gran cisura interhemisférica, separa una de otra las dos caras externa e interna del hemisferio. Bastante regularmente curvo, con su concavidad dirigida hacia abajo, se prolonga sin interrupción desde el asta frontal al asta occipital. Corresponde, en toda su extensión, al borde convexo de la hoz del cerebro y al seno longitudinal superior que ocupa este borde convexo de la hoz.

B. Borde externo. — El borde externo (fig. 751), o borde inferior, separa la cara externa de la cara inferior. Se extiende, como el precedente, de un extremo a otro del hemisferio, pero es mucho más irregular. Siguiéndolo de delante atrás, es aproximadamente horizontal hasta la cisura de Silvio, que lo interrumpe. Más allá de la cisura de Silvio se dirige oblicuamente hacia abajo y adelante hasta la

punta del lóbulo temporal; rodea esta punta y se dirige después oblicuamente arriba y atrás hasta el borde superior del peñasco, mejor dicho, hasta la desembocadura del seno petroso superior en el seno lateral. Allí se dobla de nuevo sobre sí mismo, formando un ángulo muy obtuso, y se hace ligeramente descendente hasta el cuerno occipital. El borde externo del cerebro puede, pues, dividirse en tres porciones: 1.°, una porción anterior, horizontal y en relación con el lóbulo frontal: es la *porción frontal;* 2.°, una porción posterior, descendente, en relación con el lóbulo occipital: es la *porción occipital;* 3.°, una porción media, comprendida entre las dos y en relación con el lóbulo temporal: es la *porción temporal;* grandemente encorvada con la concavidad dirigida arriba y atrás, esta tercera porción recuerda bastante la forma de una **U**, cuya rama posterior sería a su vez

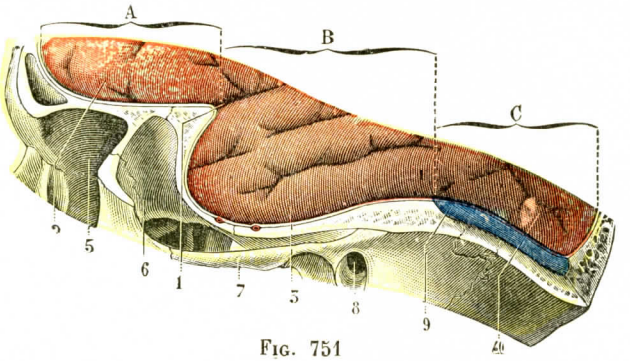

FIG. 751

Borde externo del hemisferio izquierdo, visto en situación, después de resecada la pared lateral del cráneo.

A, departamento anterior de la base del cráneo. — B, departamento medio. — C, departamento posterior. — 1, cisura de Silvio. — 2, lóbulo frontal. — 3, lóbulo temporal. — 4, lóbulo occipital. — 5, cavidad orbitaria. — 6, fosa temporal. — 7, cigoma. — 8, conducto auditivo externo. — 9, seno lateral (porción horizontal).

más larga y más inclinada que la anterior. Añadamos que la porción frontal, como lo demuestra perfectamente la figura 751, corresponde al departamento anterior de la base del cráneo; la porción temporal, al departamento medio; la porción occipital, al posterior, o más exactamente, a la tienda del cerebelo, situada por encima de este departamento.

C. BORDE INTERNO. — El borde interno (fig. 750) limita hacia dentro la cara inferior del hemisferio. Está interrumpido, frente a la cisura de Silvio, por el espacio cuadrilátero perforado anterior.

Este borde, en sus partes anterior y posterior, allí donde existe la gran cisura interhemisférica, es rectilíneo y paralelo a la línea media: separa a este nivel la cara inferior del hemisferio de su cara interna.

En su parte media está oblicuamente dirigido de delante atrás y de fuera a dentro: bastante alejado de la línea media a nivel del espacio perforado anterior, se aproxima a ella poco a poco y la alcanza a nivel de la cisura interhemisférica. Además, esta porción media del borde interno no es rectilínea, sino sumamente curva, y encierra en su concavidad las partes comisurales de la base del cerebro, que vamos ahora a describir.

§ 2. — FORMACIONES INTERHEMISFÉRICAS

Los dos hemisferios cerebrales, claramente separados en su parte superior, en su parte anterior y en su parte posterior por la gran cisura interhemisférica, están

unidos entre sí, en su parte media e inferior, por dos formaciones de diverso valor, unas blancas, otras grises, que designaremos en conjunto con el nombre de *formaciones interhemisféricas* (fig. 750). Por lo demás, no atribuiremos a esta denominación otro significado que el que encierra en sí misma: son *formaciones que están situadas entre los hemisferios y los unen entre sí.* Estas formaciones interhemisféricas son muy numerosas y empezaremos por enumerarlas:

α) *Arriba*, del lado de la convexidad, se encuentra la *parte superior del cuerpo calloso*, que se ve fácilmente, separando los dos hemisferios, en el fondo de la cisura interhemisférica.

β) *Abajo*, del lado de la base, encontramos en primer lugar, yendo de delante atrás (véase fig. 752), una lámina blanca de dirección transversal, que no es otra cosa que la *extremidad anterior del cuerpo calloso;* después, una pequeña lámina de substancia blanca, de forma cuadrilátera, que es el *quiasma de los nervios ópticos*, con las *cintas ópticas* que parten de él. Por fuera del quiasma se ve una superficie cuadrilátera, acribillada de agujeros, que es el *espacio perforado anterior*. Detrás del quiasma, descendemos a una región de forma romboidal, que designaremos, en virtud de la forma de sus bordes, con el nombre de *rombo optopeduncular* o *rombo central* (fig. 752); está formado en su parte anterior (bordes ánterolaterales) por las dos cintillas ópticas y por el quiasma, y en su parte posterior (bordes pósterolaterales) por los dos pedúnculos cerebrales. Este rombo encierra las partes siguientes: en su mitad anterior, el *túber cinéreum*, el *tallo pituitario* y el *cuerpo pituitario;* en su mitad posterior, los *tubérculos mamilares* y el *espacio perforado posterior*. Finalmente, detrás del rombo optopeduncular, el ojo descubre sucesivamente el corte de los *pedúnculos cerebrales* y el *extremo posterior del cuerpo calloso*, más allá del cual reaparece la cisura interhemisférica.

Vamos ahora a describir cada uno de estos elementos por el mismo orden que los hemos encontrado:

1.° Parte superior del cuerpo calloso. — Es una hoja de substancia blanca, de 8 a 10 centímetros de largo, que se ve en el fondo de la gran cisura interhemisférica, y sus fibras, de dirección transversal, desaparecen a derecha e izquierda en la parte media del hemisferio correspondiente. Sólo mencionaremos aquí el cuerpo calloso. Volveremos a ocuparnos en él más tarde al tratar de la conformación interior del cerebro (véase *Cuerpo calloso*), y entonces estudiaremos detalladamente su disposición, su forma y sus conexiones.

2.° Extremo anterior del cuerpo calloso. — Esta porción de la gran comisura blanca interhemisférica forma parte de la base del cerebro y está situada inmediatamente detrás del extremo anterior de la cisura interhemisférica. Sólo es visible por completo a condición de separar grandemente uno de otro los hemisferios cerebrales. Se observa entonces que presenta el aspecto de una hoja de substancia blanca transversal, que va de un hemisferio al otro, y se ve también que se fusiona en su parte anterior con la parte media del cuerpo calloso arriba descrita: no es más que la porción reflejada de este último órgano. Se la designa con el nombre de *rodilla del cuerpo calloso*, y su parte posterior, estrecha y delgada, toma el nombre de *pico* o *rostrum* (véase *Cuerpo calloso*).

En la rodilla del cuerpo calloso se ven dos pequeños fascículos de substancia blanca, llamados *pedúnculos del cuerpo calloso*. Estos fascículos, primero longitudinales y adosados entre sí en la línea media, se separan en seguida bajo un ángulo de 100 a 110 grados, para dirigirse oblicuamente afuera y atrás hacia la extremidad interna de la cisura de Silvio, en la cual desaparecen. Más tarde veremos (véase *Terminaciones reales del olfatorio*) que se continúan con los elementos constitutivos de la circunvolución del hipocampo.

En esta última porción de su trayecto, los pedúnculos del cuerpo calloso atraviesan a modo de diagonal el espacio cuadrilátero perforado, de donde el nombre de *cintilla diagonal* que les ha dado FOVILLE y que les dan todavía hoy ciertos autores. Volveremos a ocuparnos en ello dentro de un instante.

3.° Espacio perforado anterior. — Se da este nombre a una región *acribillada de agujeros* (fig. 752, 6), situada inmediatamente detrás de la cinta olfativa,

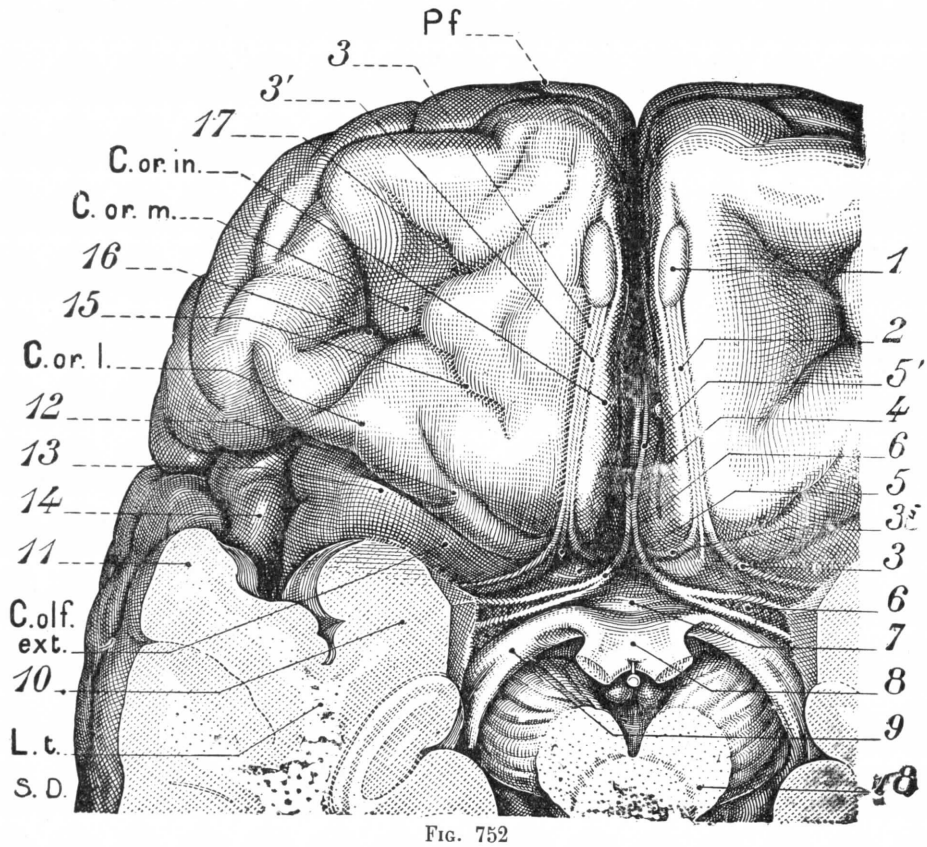

FIG. 752

Las circunvoluciones orbitarias y olfativas. Extremo anterior del cuerpo calloso.

P.f., polo frontal. — L. t., lóbulo temporal. — C.or.m., circunvolución orbitaria media. — C.or.in., circunvolución orbitaria interna. — C.or.l., circunvolución orbitaria lateral. — C.olf.ext., circunvolución olfativa externa. — 1, bulbo olfativo. — 2, cintilla olfativa. — 3, 3', estrías olfativas externa e interna. — 4, trígono olfativo. — 5, cintilla diagonal. — 5', pico del cuerpo calloso con los pedúnculos del cuerpo calloso. — 6, espacio perforado anterior. — 7, laminilla supraóptica. — 8, quiasma óptico. — 9, cintilla óptica. — 10, corte de la circunvolución del hipocampo. — 11, corte de la tercera circunvolución temporal. — 12, surco paraolfativo anterior. — 13, surco paraolfativo posterior. — 14, lóbulo de la ínsula. — 15, surco orbitario posterior. — 16, surco orbitario transverso (surco cruciforme). — 17, surco orbitario anterior. — 18, corte de los pedúnculos cerebrales.

a cada lado del quiasma óptico. Se la llama también, por razón de su forma, *espacio cuadrilátero perforado*. Presenta, en efecto, la forma romboidal y ofrece, por lo tanto: 1.°, *cuatro lados;* 2.°, *cuatro ángulos;* 3.°, *un contenido.*

a) *Lados.* — De los cuatro lados, dos son anteriores y dos posteriores. El *lado ánteroexterno* y el *lado ánterointerno* están formados por un surco, denominado *surco parolfativo*, que los separa de las circunvoluciones olfativas (véase *Vías olfativas*). El *lado pósterointerno* está formado por la cinta óptica. Final-

mente, el *lado pósteroexterno* está constituído por la punta del lóbulo témporo-occipital del hemisferio (más adelante veremos que esta porción del lóbulo temporooccipital no es más que la circunvolución del hipocampo), que en este lugar descansa verticalmente sobre el espacio perforado y que es preciso incidir o separar hacia atrás para ver este espacio en toda su extensión

b) *Ángulos.* — Los cuatro ángulos del espacio perforado cuadrilátero se distinguen en anterior, posterior, interno y externo. El *ángulo anterior* está formado por la separación recíproca de las dos raíces olfatorias blanca interna y blanca externa. Está ocupado por una pequeña masa de substancia gris más o menos saliente, que forma parte del *tubérculo olfatorio* o *túber olfactorium*. Lo encontraremos más adelante, al tratar de las terminaciones reales del nervio olfatorio. El *ángulo posterior*, muy agudo, resulta de la reunión de la cinta óptica con el borde interno del hemisferio. El *ángulo externo*, situado en la profundidad de la cisura de Silvio, está formado asimismo por el encuentro o reunión de la estría blanca externa con el lóbulo témporooccipital. El *ángulo interno* corresponde al lado externo del quiasma óptico.

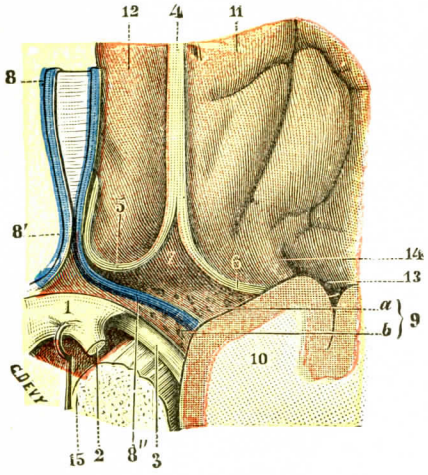

FIG. 753

Espacio perforado anterior: cintilla diagonal.

1, quiasma óptico, separado hacia atrás con una erina. — 2, nervio óptico. — 3, cintilla óptica. — 4, cintilla olfatoria. — 5, estría olfativa interna. — 6, estría olfativa externa. — 7, trígono. — 8, tracto de Lancisi. — 8', pedúnculo del cuerpo calloso. — 8'', cintilla diagonal.—9, espacio perforado anterior, con *a*, su parte anterior o substancia gris de Sœmmering; *b*, su parte posterior o innominada. — 10, circunvolución del hipocampo. — 11, circunvolución olfatoria externa. — 12, circunvolución olfatoria interna. — 13, cisura de Silvio. — 14, repliegue falciforme. — 15, pedúnculo cerebral.

c) *Contenido.* — En el ángulo interno del espacio perforado aparece una pequeña cinta de fibras blancas, que se dirige luego hacia fuera y algo atrás y atraviesa de este modo, como una diagonal, todo el espacio perforado: es la *cinta diagonal de Broca* (fig. 752, 5). Esta cinta, muy marcada en los animales osmáticos, queda reducida en el hombre a proporciones relativamente pequeñas; pero es constante y, cuando no se la ve después de levantar sencillamente la pía-madre, basta, para ponerla de manifiesto, separar cuidadosamente, ya por raspado, ya valiéndose de un delgado chorro de agua, la capa de substancia gris que la cubre.

Si se la sigue por fuera, la cinta diagonal desaparece en el asta esfenoidal del hemisferio, o más claramente, termina (tendremos ocasión de volvernos a ocupar en esto más adelante) en la parte anterior de la circunvolución del hipocampo. Si se la sigue por el lado opuesto, hacia la línea media, se la ve dirigirse hacia el pico del cuerpo calloso y dividirse allí en tres órdenes de fibras: 1.°, *fibras internas*, ascendentes, que penetran de abajo arriba en el espesor del hemisferio; más tarde veremos que estas fibras se pegan al pilar anterior del trígono para alcanzar con él, después de un largo rodeo, el asta de Ammón del lado correspondiente; 2.°, *fibras medias*, que se continúan con el nervio de Lancisi (véase *Cuerpo calloso*); 3.°, *fibras externas*, que se pierden en una región completamente especial del hemisferio, colocada a cada lado del pico del cuerpo calloso, la *encrucijada olfatoria* de Broca.

La cinta diagonal, al atravesar el espacio perforado, lo divide en dos partes (fig. 753): una parte anterior de color gris, que es la *substancia gris de Sœm-*

mering, y una parte posterior, mucho más pálida, la *parte innominada* del espacio perforado. Conviene añadir, sin embargo, que, en muchos individuos, la cinta diagonal, en lugar de permanecer en estado de fascículo compacto, se extiende en forma de abanico, cuyas fibras más posteriores adelantan hasta ponerse en contacto con la cinta óptica, en cual caso la parte innominada del espacio perforado no existe o, lo que es igual, está ocupada por los fascículos posteriores de la cinta diagonal.

El espacio perforado anterior está cubierto por una delgada capa de substancia gris, que al parecer se relaciona con la función olfatoria. Ofrece multitud de agujeros, irregularmente diseminados en su superficie, que son a la vez más numerosos y mayores en la parte externa que en la interna. Estos agujeros, a cuya presencia debe dicho espacio su nombre *(espacio perforado)*, dan paso a los vasos destinados a los núcleos optoestriados (fig. 752).

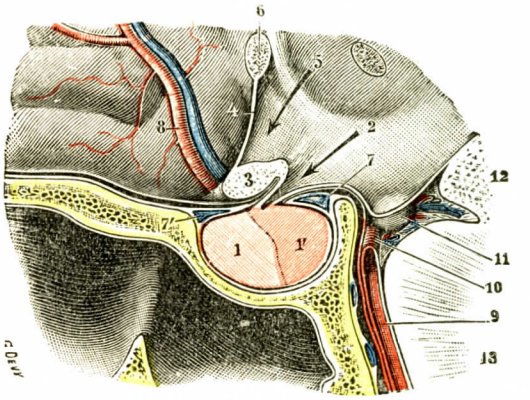

FIG. 754

Quiasma óptico visto en el lugar que ocupa en un corte sagital (cadáver congelado, lado derecho del corte).

1, 1', lóbulo anterior y lóbulo posterior de la hipófisis. — 2, tallo pituitario. — 3, quiasma óptico. — 4, lámina supraóptica. — 5, recessus ópticus. — 6, comisura blanca anterior. — 7, 7', seno coronario. — 8, arteria cerebral anterior.—9, tronco basilar. — 10, arteria cerebral posterior. — 11, tubérculo mamilar. — 12, pedúnculo cerebral. — 13, protuberancia.

4.° Quiasma de los nervios ópticos. — El quiasma de los nervios ópticos (fig. 750, 4), que sigue inmediatamente después del pico del cuerpo calloso, tiene el aspecto de una pequeña lámina de substancia blanca, de forma cuadrilátera, prolongada en sentido transversal. Su anchura varía, en el hombre, de 12 a 14 milímetros; su diámetro ánteroposterior, de 5 a 6 milímetros.

De sus dos ángulos anteriores parten en sentido divergente dos cordones redondeados, que son los *nervios ópticos;* sus ángulos posteriores dan origen a otros dos fascículos de fibras blancas, igualmente divergentes, que constituyen las *cintas ópticas*.

Considerada desde el punto de vista de su orientación y de sus relaciones, la lámina de substancia blanca que constituye el quiasma no es horizontal, sino inclinada de arriba abajo y de atrás a delante (fig. 754). Su cara inferior, o mejor dicho, pósteroinferior, no corresponde, como se dice generalmente, al canal óptico, sino que está situada detrás de este canal y descansa, como nos lo enseña claramente la figura 754, sobre la parte anterior de la tienda de la hipófisis, inmediatamente por delante del tallo pituitario.

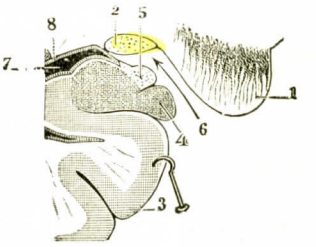

FIG. 755

Cintilla óptica vista en una sección frontal que pasa por el pedúnculo cerebral.

1, pedúnculo cerebral. — 2, cinta óptica. — 3, circunvolución del hipocampo.— 4, cuerpo abollonado. — 5, cuerpo franjeado. — 6, hendidura de Bichat, indicada por una flecha. — 7, ventrículo lateral.— 8, epéndimo.

Si ahora separamos hacia atrás el quiasma óptico (fig. 752) para poner a la vista su cara superior o, mejor dicho, ánterosuperior, se observa que esta última está adherida a la comisura de la base y corresponde a la pared inferior

del tercer ventrículo. Su borde posterior se continúa con la substancia gris del túber cinéreum (véase más adelante). Su borde anterior está unido a la *lámina supraóptica* (fig. 752, 7). Esta lámina, de forma triangular, forma con la substancia gris del quiasma un ángulo ocupado por un divertículo del tercer ventrículo, el recessus supraóptico (fig. 754, 5). La lámina gris supraóptica pertenece embriológicamente al cerebro intermedio, del cual representa la parte más anterior: es la *lámina terminal* de la embriología.

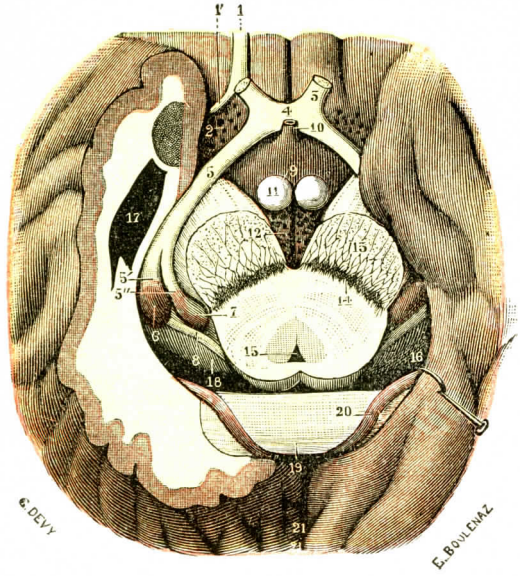

FIG. 756

Cara inferior del cerebro: región media.

(La circunvolución del hipocampo ha sido separada a la izquierda y resecada a la derecha para que se pueda ver el modo como termina la cintilla óptica.)

1, la cintilla olfatoria, con 1', su raíz blanca externa. — 2, espacio perforado anterior. — 3, nervio óptico. — 4, quiasma. — 5, cintilla óptica, con 5', su raíz externa; 5'', su raíz interna. — 6, cuerpo geniculado externo. — 7, cuerpo geniculado interno. — 8, brazo anterior de los tubérculos cuadrigéminos. — 9, túber cinéreum. — 10, tallo del cuerpo pituitario. — 11, tubérculos mamilares. — 12, espacio perforado anterior. — 13, corte del pedúnculo cerebral. — 14, locus niger de Sœmmering. — 15, acueducto de Silvio. — 16, hendidura de Bichat. — 17, ventrículo lateral. — 18, tálamo óptico. — 19, rodete del cuerpo calloso. — 20, fasciola cinérea. — 21 cisura interhemisférica.

5.° Cintas ópticas. — Las cintas ópticas (fig. 752, 9) nacen del ángulo posterior del quiasma, en el que adhieren también a la comisura gris de la base. Desde allí se dirigen oblicuamente hacia atrás y afuera, cruzan oblicuamente la cara inferior del pedúnculo cerebral (fig. 756, 5) y, al llegar al borde externo de este último, se bifurcan en dos ramas: una *rama externa*, que va al cuerpo geniculado externo del tálamo óptico, y una *rama interna*, que se pierde en el cuerpo geniculado interno. Aplanadas de arriba abajo, las cintas ópticas son al principio libres en la cara inferior del cerebro y forman entonces el lado pósterointerno del espacio perforado anterior; luego desaparecen en la hendidura cerebral de Bichat, entre el pedúnculo cerebral, que se halla encima, y la circunvolución del hipocampo (con el cuerpo abollado y el cuerpo franjeado), que se halla debajo. En los cortes vérticotransversales (figura 755) la cintilla tiene el aspecto de una superficie de sección oval, aplanada en altura, que se vuelve rombal en el trayecto peduncular.

6.° Rombo optopeduncular o central. — Este espacio está limitado por delante por el borde posterior del quiasma y las cintillas ópticas, y por detrás, por el borde interno de los dos pedúnculos. Su mitad anterior está ocupada por el túber cinéreum, el tallo y cuerpo pituitario; su mitad posterior, por los tubérculos mamilares y el espacio perforado posterior.

a) *Túber cinéreum.* — El túber cinéreum o cuerpo ceniciento (fig. 756, 9) es una lámina de substancia gris que ocupa todo el espacio comprendido entre el quiasma, las cintas ópticas y los tubérculos mamilares. Vista por su cara inferior, esta hoja es convexa; tiene la forma de una prominencia mamelonada o conoidea, lo que le ha valido el nombre de *túber*, palabra latina que significa prominencia redondeada. Vista por su cara superior, por el contrario, es cóncava y forma parte

del ventrículo medio. El túber cinéreum no es una formación aislada, sino que se continúa hacia delante, por encima del quiasma, de una parte con la lámina u hoja supraóptica, y de otra parte con la substancia gris que forma el espacio

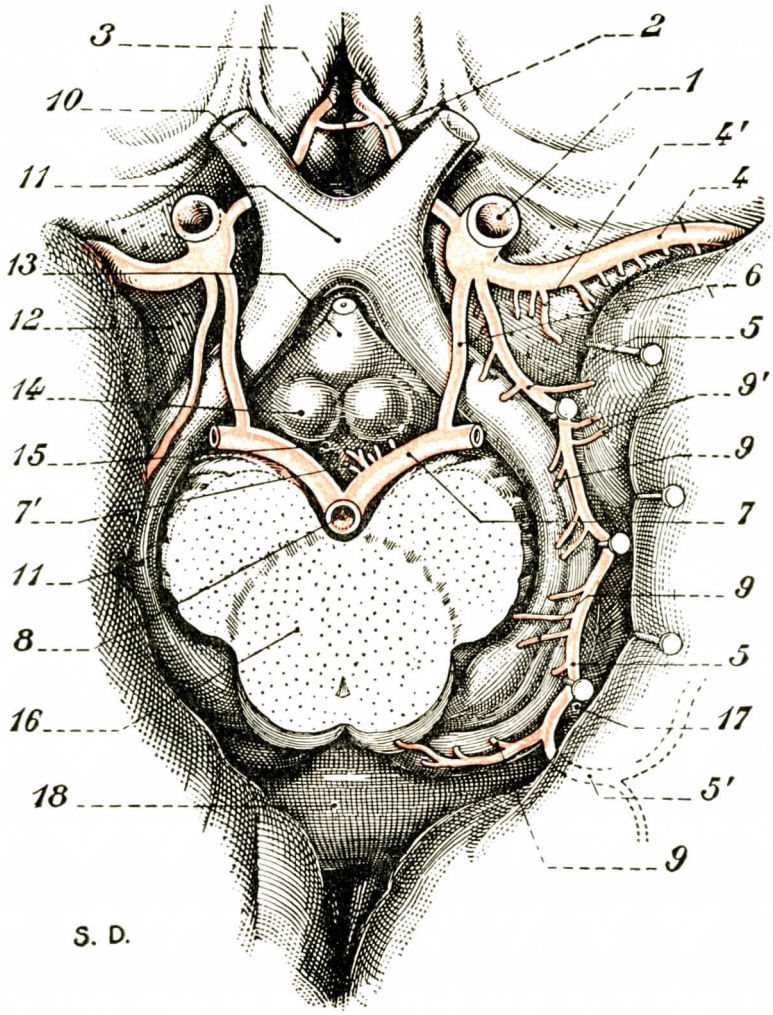

FIG. 757

Rombo optopeduncular. Polígono arterial de Willis. Arteria coroidea anterior.

1, arteria carótida interna. — 2, arteria cerebral anterior. — 3, arteria comunicante anterior. — 4, arteria silviana. — 4', vaso estriado. — 5, arteria coroidea anterior. — 5', rama ventricular de la coroidea anterior. — 6, arteria comunicante posterior. — 7, arteria cerebral posterior. — 7', pedúnculo mamilar. — 8, tronco basilar. — 9, 9, ramos destinados a la cintilla óptica y a los cuerpos geniculados. — 9', ramos que van al gancho del hipocampo. — 10, nervio óptico. — 11, quiasma óptico. — 11', cintilla óptica. — 12, espacio perforado anterior. — 13, túber. — 14, tubérculo mamilar. — 15, espacio perforado posterior. — 16, pedúnculo cerebral. — 17, hendidura cerebral de Bichat. — 18, rodete del cuerpo calloso.

perforado anterior; hacia atrás se continúa asimismo, por encima de los tubérculos mamilares, con la substancia gris del espacio perforado posterior. La parte más prominente del túber cinéreum da inserción al tallo del cuerpo pituitario.

A cada lado del túber existe, más o menos pronunciada, una pequeña eminencia, la *eminencia lateral*, homóloga, según RETZIUS, del *lóbulo inferior* de ciertos vertebrados.

b) *Tallo pituitario.* — El tallo del cuerpo pituitario, o más sencillamente, el tallo pituitario (fig. 756, 10), es una pequeña columna de substancia gris, de 4 a 6 milímetros de largo, que prolonga hacia abajo y adelante la parte más prominente del túber cinéreum. Está rodeado por la piamadre.

Tiene la forma de un cono muy prolongado, que se dirige oblicuamente (figura 758) de arriba abajo y de atrás a delante. Se estrecha gradualmente a medida que desciende, y va a implantarse, por su extremo inferior o *cúspide*, en la cara superior del cuerpo pituitario, con el que se continúa. Su cara posterior, o mejor dicho, pósterointerior, descansa en el diafragma de la hipófisis y sobre la rama posterior del seno coronario; su cara anterior, o más bien ánterosuperior, está en relación con el quiasma óptico. La parte inferior del tallo pituitario es maciza; su parte superior tiene en su centro una pequeña cavidad en forma de embudo, que prolonga la cavidad del tercer ventrículo y constituye su parte más declive; es el *divertículo del infundíbulo*.

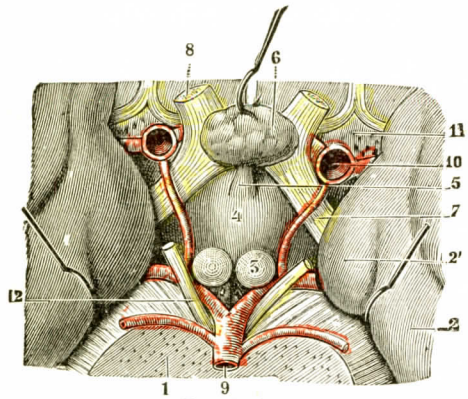

FIG. 758

Cuerpo pituitario visto en el sitio que ocupa en la cara inferior del cerebro.

1, pedúnculo cerebral. — 2, circunvolución del hipocampo, con 2', su gancho. — 3, tubérculos mamilares. — 4, túber cinéreum. — 5, tallo pituitario. — 6, cuerpo pituitario o hipófisis, separado hacia delante por una erina. — 7, cintilla óptica. — 8, nervio óptico. — 9, tronco basilar. — 10, carótida interna. — 11, espacio perforado anterior. — 12, nervio motor ocular común.

Morfológicamente considerado, el tallo pituitario pertenece, como el túber cinéreum, a la substancia gris que forma el tercer ventrículo en su parte inferior.

c) *Cuerpo pituitario o hipófisis.* — El cuerpo pituitario o hipófisis (de $\upsilon\pi o$, debajo y $\phi\upsilon\omega$, impeler, *excrecencia inferior*, por oposición a la epífisis o *excrecencia superior*, que es la glándula pineal) tiene la forma de una masa elipsoide, pegada al extremo inferior del tallo pituitario, del cual parece ser, a primera vista, un simple engrosamiento (fig. 758, 6). Contrariamente a esta opinión, los anatomistas modernos, fundándose a la vez en la embriología, en la histología y en la patología, consideran el cuerpo pituitario como una *glándula de secreción interna*. Nos contentaremos, pues, aquí con indicarla, remitiendo para su estudio descriptivo y estructural al libro: GLÁNDULAS DE SECRECIÓN INTERNA.

d) *Tubérculos mamilares.* — Los tubérculos mamilares (*corpora candicantia*, *Markhügelchen* de los anatomistas alemanes), en número de dos, uno derecho y otro izquierdo, están situados inmediatamente por detrás del túber cinéreum, entre éste y el espacio perforado posterior.

A simple vista tienen la forma de dos prominencias blancas, aproximadamente hemisféricas, de 4 a 6 milímetros de diámetro, situadas en el lado interno de los pedúnculos cerebrales, detrás del túber cinéreum y delante del espacio perforado posterior (fig. 758, 3). Un surco, unas veces profundo y otras poco acentuado, los separa el uno del otro en la línea media. Lateralmente los tubérculos mamilares se prolongan por *sus brazos*, ligeros rebordes de la substancia nerviosa que desaparecen bajo las cintillas ópticas. Estudiaremos ulteriormente su estructura y sus conexiones.

STAURENGHI (1893) ha hecho notar la existencia, en el hombre, de pequeños tubérculos supernumerarios, que designa con el nombre de *tubérculos mamilares laterales*. Como indica su nombre, estos tubérculos laterales están situados (fig. 759, 4) en el lado externo de los tubérculos mamilares clásicos, entre estos últimos y el pedúnculo cerebral. Están constituídos histológicamente por una cápsula de fibras nerviosas, que contienen en su centro un ganglio *(ganglio mamilar lateral)* y gran número de fibras nerviosas. Los tubérculos mamilares laterales son constantes en varias especies animales, sobre todo en el perro, el gato y el conejo. Más adelante examinaremos sus conexiones.

e) *Espacio perforado posterior.* — El espacio perforado posterior, denominado también *espacio interpeduncular* (fig. 756, 12), nos conduce a los pedúnculos cerebrales. Lo hemos estudiado con éstos. No insistiremos (véase pág. 892).

f) *Corte de los pedúnculos cerebrales.*—El corte de los pedúnculos cerebrales (fig. 756, 13) corresponde al plano de separación del cerebro y el istmo del encéfalo. En el capítulo precedente hemos estudiado ya este corte y los diferentes elementos que presenta. No podríamos, por lo tanto, ocuparnos de nuevo en este particular sin incurrir en repeticiones inútiles.

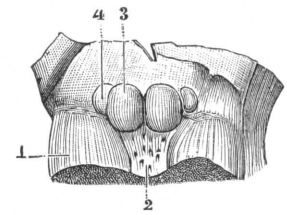

FIG. 759

Tubérculo mamilar lateral (STAURENGHI).

1, pedúnculo cerebral. — 2, espacio interpeduncular. — 3, tubérculo mamilar interno. — 4, tubérculo mamilar lateral.

7.° Extremo posterior del cuerpo calloso. — Inmediatamente detrás del corte de los pedúnculos cerebrales encontramos de nuevo el cuerpo calloso, que presenta ahora su extremidad posterior: esta extremidad posterior lleva el nombre de *rodete del cuerpo calloso* o *splenium*. Se la ve (fig. 756, 19), en la forma de un cordón blancuzco, muy grueso y regularmente redondeado, dirigirse transversalmente de uno a otro hemisferio. El rodete del cuerpo calloso nos lleva a la parte media de este órgano, nuestro punto de partida, y, por lo tanto, hemos examinado de este modo en todo su contorno este complejo anatómico, que al principio de este párrafo hemos designado con el nombre de *formaciones interhemisféricas*. Nos falta ahora, para terminar la conformación exterior del cerebro y antes de pasar al estudio de sus circunvoluciones, describir la *gran hendidura cerebral* de Bichat

§ 3. — HENDIDURA CEREBRAL DE BICHAT

Desde BICHAT, se designa con el nombre de *gran hendidura cerebral* un surco profundo, impar y simétrico, situado en la base del cerebro (fig. 760, 5 y 6'), y a lo largo del cual se insinúa la piamadre en el espesor de la masa hemisférica para convertirse en lo que ciertos autores llaman también la *piamadre interna*, esto es, la *tela coroidea* y los *plexos coroideos*.

1.° Situación y forma. — Considerado en conjunto, este surco tiene la forma de una curva ponunciada o, mejor dicho, de una herradura cuya concavidad se dirige hacia delante; su parte media está situada por debajo del rodete del cuerpo calloso; sus dos extremidades corresponden, en cada lado, al espacio perforado anterior, donde parecen continuar la cisura de Silvio.

2.° Modo de constitución. — Si bien la hendidura cerebral de Bichat es por todas partes continua, se consideran en ella una porción media y dos porciones laterales.

a) *Porción media.* — La porción media (fig. 760, 5), situada en la línea media, presenta una dirección transversal. Es muy visible cuando, descansando el cerebro sobre su cara convexa, se levanta el cerebelo para separarlo de los hemisferios cerebrales. Es igualmente muy visible en un corte sagital del cerebro (fig. 761, 6). La hendidura de Bichat tiene aquí por labio superior el rodete del cuerpo calloso y por labio inferior los tubérculos cuadrigéminos, la glándula pineal y la cara superior de los tálamos ópticos. Está ocupada por la tela coroidea del ventrículo medio.

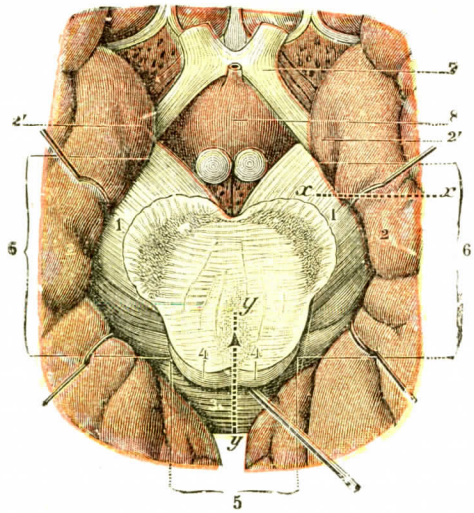

FIG. 760

Hendidura cerebral de Bichat vista en la base del cerebro.

1, pedúnculos cerebrales. — 2, circunvolución del hipocampo, con 2', su gancho. — 3, rodete del cuerpo calloso. — 4, tubérculos cuadrigéminos. — 5, parte media, y 6, 6', partes laterales derecha e izquierda de la hendidura cerebral de Bichat. — 7, quiasma óptico. — 8, túber cinéreum. *xx*, *yy*, ejes según los cuales han sido practicados los dos cortes representados en las figuras **761** y **762**.

b) *Porciones laterales.* — Las porciones laterales de la hendidura cerebral de Bichat (fig. 760, 6, 6'), continuación (a derecha e izquierda) de la porción media, se dirigen de atrás a delante describiendo una curva de concavidad interna. Su labio superior está constituído (fig 761): 1.°, hacia delante, por el pedúnculo cerebral, reforzado por la cinta óptica; 2.°, atrás y afuera del pedúnculo por los cuerpos geniculados interno y externo. El labio inferior, a su vez está formado por el borde interno del hemisferio cerebral, o mejor dicho, por la circunvolución que forma este borde interno y que lleva el nombre de *circunvolución del hipocampo*. En la cara superior de esta circunvolución se encuentran también, como formando parte constitutiva del

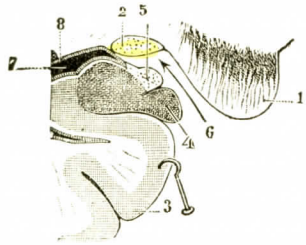

FIG. 761

Hendidura de Bichat vista en un corte sagital (siguiendo el eje *xx* de la figura 760).

1, pedúnculo cerebral. — 2, cintilla óptica. — 3, circunvolución del hipocampo. — 4, cuerpo abollonado. — 5, cuerpo franjeado. — 6, hendidura de Bichat, indicada por una flecha. — 7, ventrículo lateral. — 8, epéndimo.
(Se ve que la hendidura cerebral está separada de la cavidad ventricular por el epéndimo.)

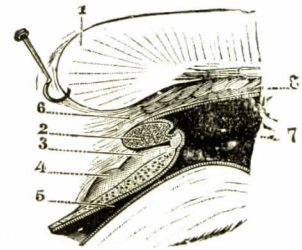

FIG. 762

Hendidura de Bichat vista en un corte sagital (siguiendo el eje *yy* de la figura 760).

1, rodete del cuerpo calloso. — 2, glándula pineal — 3, tubérculos cuadrigéminos superiores. — 4, tubérculos cuadrigéminos inferiores. — 5, acueducto de Silvio. — 6, hendidura de Bichat. — 7, ventrículo medio. — 8, epéndimo.
(Se ve que la hendidura cerebral está separada de la cavidad ventricular por el epéndimo.)

labio inferior, dos formaciones (fig. 761) que estudiaremos más tarde al tratar del ventrículo lateral: el *cuerpo abollonado* (4) y el *cuerpo franjeado* (5).

A lo largo de las paredes laterales de la hendidura cerebral de Bichat se apelotona la piamadre para dar origen a dos cordones célulovasculares, los *plexos coroideos*, que penetran en los ventrículos laterales.

3.° Relaciones con las cavidades ventriculares. — Se ha dicho durante mucho tiempo que la hendidura cerebral de Bichat conducía a las cavidades ventriculares del cerebro: la parte media, al ventrículo medio; las partes laterales, a los ventrículos laterales.

Esta fórmula, tomada al pie de la letra, es completamente inexacta. El ventrículo medio queda cerrado en su base por una tenue membrana epitelial dependiente del epéndimo, y encontramos igualmente en el fondo de la pared lateral de la hendidura cerebral una membrana análoga que, descendiendo del techo del ventrículo hacia su suelo, cierra la cavidad en este punto.

No existe, pues, comunicación alguna a nivel de la hendidura cerebral de Bichat. No es exacto decir que la piamadre, al convertirse en *tela coroidea del tercer ventrículo* y en *plexo coroideo de los ventrículos laterales*, penetra realmente en estas cavidades: en realidad la tela coroidea se extiende sobre la lámina ependimaria que forma el techo del tercer ventrículo; en cuanto a los plexos coroideos de los ventrículos laterales, levantan el epéndimo (en lugar de perforarlo) y se deslizan entre éste y la substancia cerebral, pero quedan constantemente fuera de la cavidad ventricular.

MODO DE SEGMENTACION PERIFERICA
CISURAS Y CIRCUNVOLUCIONES CEREBRALES

La corteza cerebral *(córtex)*, que se conoce también con el pintoresco nombre de *pallium* o *manto de los hemisferios*, es enteramente lisa en gran número de animales inferiores, y de aquí el nombre de *lisencéfalos* que a estos últimos ha dado Richard Owen. En los animales superiores o *girencéfalos*, por el contrario, presenta numerosas prominencias, las cuales circunscriben depresiones más o menos profundas y más o menos anfractuosas. Estas prominencias llevan el nombre de *circunvoluciones* o *pliegues*, y se llaman *cisuras* o *surcos* las anfractuosidades que las separan y limitan.

1.° Valor anatómico de las circunvoluciones. — *Historia.* — La aparición de pliegues en el bloque cerebral, primitivamente liso y continuo, es señal de un desarrollo considerable de la substancia gris que constituye la corteza, y resulta de la desigualdad numérica que existe entre la superficie de esta corteza y la superficie de la pared ósea junto a la cual debe aplicarse.

La siguiente comparación hará comprender nuestro pensamiento: si sobre una superficie fija, una tabla, por ejemplo, que mida 50 centímetros cuadrados, tratamos de extender un trozo de tela de igual configuración que mida también 50 centímetros cuadrados, las dos superficies se adaptarán exactamente una contra otra sin formar el menor pliegue. Pero si, en lugar de tomar una tela de 50 centímetros cuadrados, tomamos otra de 100 centímetros cuadrados, teniendo que colocarse y extenderse sobre un plano de una superficie la mitad más pequeña sin traspasar sus límites, deberá necesariamente plegarse y arrugarse sobre sí misma.

Pues bien, esto es precisamente lo que pasa en el cerebro de los girencéfalos, cuya superficie es mucho mayor que la de la caja ósea que lo contiene. La armonía entre las dos superficies no puede restablecerse sino a condición de que una de ellas, la más extensa, esto es, la superficie cerebral, se pliegue y se encoja como la pieza de tela de que hemos hablado.

Se ha comparado muchas veces el conjunto de las circunvoluciones cerebrales a la figura que se obtendría introduciendo en el cráneo, por el agujero occipital, una vejiga de paredes muy gruesas y cuya capacidad fuese mayor que la cavidad craneal. La comparación es tal vez algo grosera, pero da una idea bastante exacta de la significación morfológica de los pliegues cerebrales en los vertebrados superiores.

El hombre es de todos los mamíferos girencéfalos el que presenta los pliegues cerebrales en más alto grado de desarrollo. El descubrimiento de estos pliegues, tan antiguo como la propia observación, data indudablemente del día en que por vez primera un anatomista, con ayuda de una sierra o de un simple martillo, hizo saltar el casquete craneal y puso al descubierto el encéfalo. Pero hasta estos últimos años todos se contentaban con sólo mencionarlos, pues toda tentativa para clasificarlos y describirlos fracasaba ante su posición, considerada entonces como esencialmente compleja e irregular.

A GRATIOLET es a quien incontestablemente hay que conceder el honor de haber despejado este caos aparente de los pliegues cerebrales y demostrado que estos pliegues, lejos de ser irregulares, se desarrollan, por el contrario, según un tipo a la vez simple y constante. No hay duda que el modo de segmentación periférica de la corteza cerebral presenta, según los individuos y tal vez también según las razas, diferencias notables. Pero estas diferencias, por profundas que sean, no llegan jamás a destruir el plan fundamental que preside esta segmentación: se las puede comparar, como dice con mucha razón POZZI, a sencillas variaciones sobre un mismo tema, a simples oscilaciones alrededor de un punto de equilibrio que permanece en definitiva el mismo en la especie.

Estudiando comparativamente el cerebro de los animales inferiores, y principalmente el cerebro de los primates, es como GRATIOLET ha llegado a descubrir el tipo fundamental de las circunvoluciones del hombre. El cerebro de los monos, en efecto, a pesar de presentar en sus rasgos esenciales igual modo de segmentación que el cerebro humano, es mucho menos seccionado e incidido, mucho menos rico en detalles que este último: es la expresión más sencilla y, por decirlo así, esquemática del mismo.

Las investigaciones de GRATIOLET han sido después completadas por BROCA, BISCHOFF, ECKER, PANSH, TURNER, GIACOMINI, etc.; y hoy día poseemos, relativamente a las circunvoluciones cerebrales, una nomenclatura a la par sencilla y completa. Por otra parte, ha sido adoptada, tanto en su conjunto como en el mayor número de sus detalles, por la mayoría de los anatomistas.

2.° Definiciones. — Antes de exponer la nomenclatura de los pliegues cerebrales, es indispensable fijarse bien en el valor de ciertos términos y, por consiguiente, dar algunas definiciones:

Designaremos con el nombre de *lóbulos* las divisiones primarias de los hemisferios cerebrales, y llamaremos *circunvoluciones* a las eminencias más o menos flexuosas que entran en la constitución de los lóbulos. De estas diferentes circunvoluciones, unas son constantes y casi fijas. A su lado encontramos pliegues esencialmente móviles y, por tanto, menos importantes: los llamaremos *pliegues de complicación* cuando vengan a aumentar, en una región determinada, el número de las circunvoluciones ordinarias y fundamentales. Pero los lóbulos o las circunvoluciones no siempre quedan perfectamente aislados. Existen con frecuencia puentes de substancia nerviosa que unen entre sí los lóbulos y las circunvoluciones próximos. Se dan los nombres de: 1.°, *pliegues anastomóticos* o *pliegues de comunicación* (BROCA), a las anastomosis que unen dos circunvoluciones adyacentes; 2.°, *pliegues de paso* (GRATIOLET), a los que se extienden de un lóbulo al otro. Pueden ser *superficiales* o *profundos*. Señalemos, finalmente, que se da el nombre de *pliegues* o *asas de inflexión* a los pliegues que puede ofrecer una circunvolución según el sentido de su longitud.

Por lo que respecta a las anfractuosidades, son de dos clases: unas separan los lóbulos, otras, en un lóbulo determinado, separan unas de otras las circunvoluciones que constituyen el lóbulo. Daremos a las primeras el nombre de *cisuras interlobulares* o, sencillamente, *cisuras* Llamaremos a las segundas *cisuras intergirarias* (de *gyrus*, circunvolución) o, más sencillamente, *surcos*. Existen, por fin, circun-

voluciones que presentan en su superficie surcos más o menos extensos y más o menos profundos que las dividen en pliegues secundarios: son los surcos *intragirarios* o *incisuras*.

3.° Nomenclatura de las circunvoluciones. — Bien comprendidas estas definiciones, podemos emprender ahora el estudio de las circunvoluciones y de las anfractuosidades cerebrales. Recordaremos, en primer lugar, que estando constituídos los hemisferios bajo un mismo tipo, ambos poseen los mismos elementos anatómicos, es decir, que las anfractuosidades y circunvoluciones son en ambos lados iguales en número y están dispuestos de un modo análogo. Sin embargo, esta simetría sólo existe en las grandes líneas. Cuando se pasa a los detalles, a los surcos y a los pliegues de segundo orden, se ve la disposión anatómica diferenciarse sensiblemente a derecha e izquierda, y mucho le falta para que el calco o molde de las circunvoluciones tomado en uno de los hemisferios pueda aplicarse exactamente al del lado opuesto. Esta *asimetría morfológica* de las dos mitades del cerebro es considerada generalmente en antropología como un carácter de superioridad: parece, en efecto, exagerarse en los individuos inteligentes y atenuarse, por el contrario, en los débiles de espíritu y en los idiotas, cuyos hemisferios son menos ricamente incisos, y por lo tanto más parecidos, más simétricos.

Pudiendo ser considerado cada hemisferio como un prisma triangular con tres caras, interna, externa e inferior, describiremos sucesivamente estas circunvoluciones y anfractuosidades:

1.° En la *cara externa;*
2.° En su *cara interna;*
3.° En su *cara inferior.*

Terminaremos esta descripción de las circunvoluciones cerebrales con el estudio de su *estructura*, de sus *localizaciones funcionales* y de su *desarrollo*.

§ 1. — Circunvoluciones de la cara externa

La cara externa del cerebro (fig. 764), grandemente convexa, está limitada, hacia arriba, por el borde superior del hemisferio, y hacia abajo, por su borde externo. De las tres caras del hemisferio cerebral, ésta es la que, desde el punto de vista especial que nos ocupa, es con mucho la más importante; en esta cara es, en efecto, donde se encuentran la mayor parte de los centros corticales motores o sensitivos. Estudiaremos primeros las *cisuras interlobulares* y después los diferentes *lóbulos* que limitan estas cisuras.

A. — Cisuras interlobulares

La cara externa del hemisferio presenta tres cisuras de primer orden: la *cisura de Silvio*, la *cisura de Rolando* y la *cisura perpendicular externa*.

1.° Cisura de Silvio. — La cisura de Silvio, a la vez la mayor y la más compleja de las anfractuosidades, ha sido descrita por vez primera por François de Le Boe (modificación de du Bois), que escribía con el nombre latino de Sylvius. Tiene su origen, como hemos visto ya, en la cara inferior del cerebro, en la parte externa del espacio cuadrilátero perforado. Más exactamente, diremos que empieza en el ángulo externo de este espacio perforado.

Desde aquí, la cisura de Silvio se dirige hacia fuera, describiendo una curva de concavidad posterior, y llega al borde externo del hemisferio: lo rodea y pasa sobre su cara externa. Cambiando entonces de dirección, se dirige atrás y algo

arriba y termina ya en *punta*, ya por una *pequeña bifurcación*, después de haber recorrido sobre la cara externa del hemisferio cerebral un trayecto de 8 ó 9 centímetros.

La cisura de Silvio consta, pues, de dos porciones; una porción inicial o *inferior* y una porción terminal o *externa*. La *porción inferior* se halla por completo situada en la base del cerebro: a esta porción es a la que Broca, en su descripción esquemática del cerebro, ha dado el nombre de *valle silviano* o *valle de Silvio*. Mide de 30 a 35 milímetros de longitud. Nacido en la parte externa del espacio cuadrilátero perforado, el valle silviano termina, hacia fuera, a nivel de una eminencia ánteroposterior (fig. 763, 2) que une la punta del lóbulo temporal a la parte externa del lóbulo orbitario y que Broca ha designado con el nombre de *pliegue falciforme*. Recordemos de paso que el pliegue falciforme, rudimentario en el hombre, pero muy voluminoso en los animales de olfato muy desarrollado *(animales osmáticos)*, corresponde a la raíz externa del nervio olfatorio. En los animales osmáticos el valle silviano es poco marcado, muy superficial, representado por una simple depresión ancha, pero poco profunda. Al contrario, en los anosmáticos, animales que tienen el olfato poco desarrollado, carecen de él (cetáceos, carnívoros, anfibios, primates), está profundamente excavado en toda su extensión y presenta entonces todos los caracteres de una cisura, y, por otra parte, se continúa manifiestamente con la porción externa de la cisura silviana. La *porción externa* comienza a nivel del pliegue falciforme, viniendo de esta manera a formar la línea de demarcación entre las dos porciones. Se extiende después sobre la cara externa del hemisferio hasta la unión de su tercio posterior con su tercio medio. Su longitud es de 80 a 90 milímetros. Es, a la vez, casi rectilínea y horizontal: no obstante, asciende algo, formando con el plano horizontal un ángulo de 10 a 12 grados. La porción externa de la cisura de Silvio es, en apariencia, muy superficial. Pero si se separan sus dos labios, se observa que desciende muy abajo en el hemisferio cerebral, formando en su profundidad una ancha excavación, que se designa algunas veces con el nombre de *fosa silviana:* dicha fosa silviana, especialmente desarrollada en la parte anterior de la cisura, está ocupada por cierto número de circunvoluciones, cuyo conjunto constituye el *lóbulo de la ínsula* (véase más adelante).

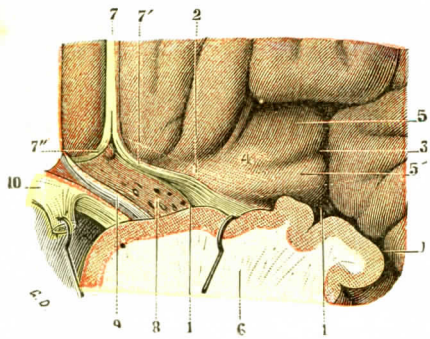

Fig. 763

Porción inicial de la cisura de Silvio o valle silviano vista después de haber resecado la punta del lóbulo témporooccipital.

1, 1, cisura de Silvio. — 2, pliegue falciforme. — 3, gran surco de la ínsula. — 4, polo de la ínsula. — 5, lóbulo anterior y, 5', lóbulo posterior de la ínsula. — 6, lóbulo témporooccipital seccionado y erinado. — 7, cinta olfatoria, con 7', su raíz blanca externa; 7'', su raíz blanca interna. — 8, espacio perforado anterior. — 9, cinta diagonal. — 10, quiasma óptico, erinado hacia atrás.

Al llegar a la cara externa del hemisferio, la cisura de Silvio envía arriba y adelante, al lóbulo frontal, dos prolongaciones, ambas muy cortas. Se las distingue, según su situación, en anterior y posterior (fig. 764): 1.°, la *prolongación anterior* u *horizontal* (fig. 764, *b. a.*), de 2 a 3 centímetros de longitud, separa el desierto olfativo, que pertenece al lóbulo orbitario (véase más adelante), de la cabeza de la tercera circunvolución frontal, formando en este punto un límite, por otra parte convencional, entre el lóbulo orbitario y la cara externa del hemisferio; 2.°, la *prolongación ascendente* o *vertical* (fig. 764, *b. v.*), situada detrás de la precedente, se dirige adelante y arriba en una altura de 2 a 3 centímetros. Estas dos prolongaciones, muy profundas, puesto que invaden todo el espesor del labio superior de

la cisura de Silvio, divergen una en relación a la otra, de manera que forman una **Y** cuando nacen de un pie común o una **V**, o también una **U**, cuando nacen aisladamente. Constantes en el hombre, limitan un espacio angular que viene a llenar una porción de la tercera circunvolución frontal, a la que BROCA ha dado el nombre de *cabo*. Insistiremos más adelante en esto.

Continuando el camino recorrido por la cisura, vemos que ésta, oblicua hacia atrás y ligeramente ascendente, después de un recorrido de una decena de centímetros, viene a terminar por un doble espolón en la parte inferior de la circunvolución parietal inferior o *gyrus sigmoideo* o *supramarginal*. En los 2 ó 3 centímetros terminales, la cisura menos profunda se hace bruscamente vertical, ascendente hacia arriba y atrás.

De los dos labios de la cisura, el labio superior es más importante que el inferior. La parte de la corteza comprendida entre la prolongación anterior del cabo y la parte terminal de la cisura tiene el nombre de *opérculo frontoparietal*. Oculta, en efecto, al modo de una cubierta, un lóbulo profundo, el *lóbulo de la ínsula*. Fuera del surco que hemos descrito, la cisura de Silvio envía surcos que cortan el labio superior, las *incisuras parietales*, y otro constante que desciende a la primera circunvolución temporal.

2.° Cisura de Rolando. — La cisura de Rolando separa el lóbulo frontal del lóbulo parietal (fig. 764, R.). Empieza en el ángulo que forman la cisura precedente y su prolongación ascendente. Desde allí se dirige oblicuamente arriba y atrás hacia la gran cisura interhemisférica. En algunos individuos se detiene a algunos milímetros por debajo del borde superior del hemisferio, pero con mucha frecuencia alcanza este borde y termina en él formando una muesca más o menos profunda, que alcanza ligeramente la cara interna del hemisferio.

La situación y el grado de oblicuidad de la cisura de Rolando están indicados por las siguientes cifras que tomamos de C. FÉRÉ:

1.°	Distancia del extremo superior	*a)*	al extremo anterior del hemisferio.	111 mm.
		b)	al extremo posterior del hemisferio.	49 »
2.°	Distancia del extremo inferior	*a)*	al extremo anterior del hemisferio.	71 »
		b)	al extremo posterior del hemisferio.	89 »
3.°	Distancia en proyección horizontal recorrida por la cisura . . .			40 »

Las mediciones de PASSET (1882) y de GIACOMINI (1884) han dado a sus autores resultados que concuerdan perfectamente con los datos precedentes; según PASSET, la cisura de Rolando está separada de la extremidad anterior del lóbulo frontal por una distancia de 115 milímetros por su extremo superior y de 87 milímetros solamente por su extremo inferior. GIACOMINI, a su vez ha encontrado para estas mismas distancias las cifras de 111 milímetros y 71 milímetros.

La cisura de Rolando es raras veces rectilínea. Muy a menudo describe flexuosidades que son más o menos marcadas según los individuos y de las cuales dos, convexas hacia delante, son constantes (BROCA) por su número y dirección. BROCA ha designado con el nombre de *rodilla* cada una de las sinuosidades. Se pueden distinguir tres rodillas: una *rodilla superior*, una *rodilla media* y una *rodilla inferior:* la superior y la inferior son convexas hacia delante y la media es convexa hacia atrás.

La longitud de la cisura de Rolando, medida en línea recta de una a otra de sus extremidades, es de 9 centímetros por término medio. Tomada con un hilo, siguiendo con cuidado todas las flexuosidades de la cisura, esta longitud es naturalmente mayor: mide, por término medio, 118 milímetros en el hombre y

113 milímetros en la mujer. La profundidad de la cisura varía, según sean los puntos en que se examine, de 10 a 20 milímetros.

El extremo superior está situado en la cara interna del hemisferio, algo por detrás del centro del borde superior (fig. 776). Está limitado por el *lóbulo paracentral*, pliegue de paso que une las dos circunvoluciones que limitan la cisura de Rolando en la cara interna del hemisferio. Estas circunvoluciones, frontal ascen-

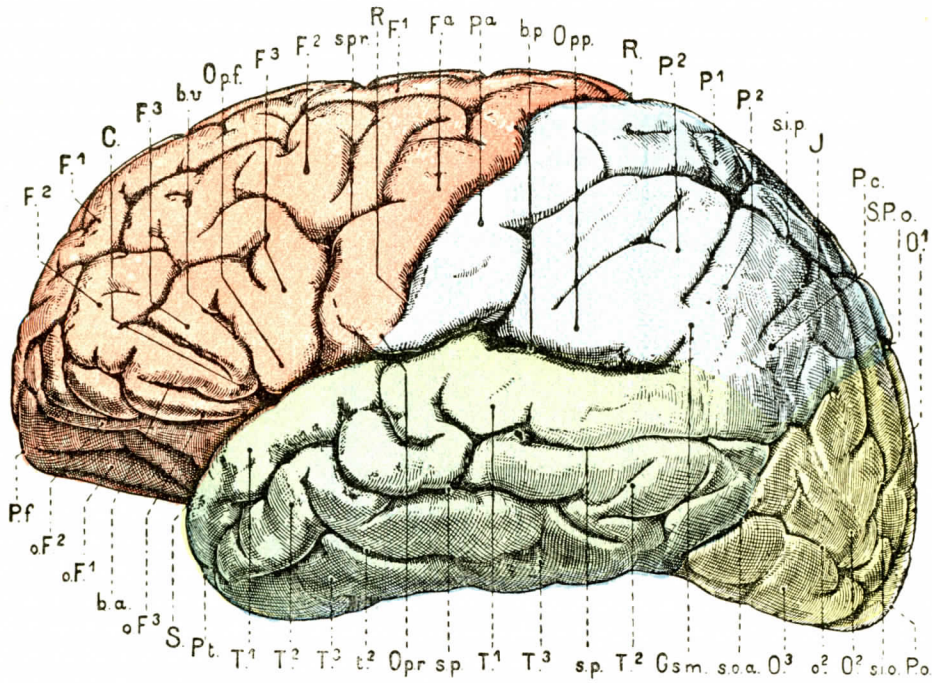

Fig. 764

Circunvoluciones de la cara externa del hemisferio izquierdo.

El lóbulo frontal *en rojo;* el lóbulo parietal *en azul;* el lóbulo temporal *en verde;* el lóbulo occipital *en amarillo.*

S., cisura de Silvio. — b.a., su rama anterior. — b.v., su rama vertical. — b.p., su rama posterior. — R., cisura de Rolando. — P.o., cisura parietooccipital o perpendicular externa. — P.f., polo frontal. — P.t., polo temporal. — P.o., polo occipital. — F^1, F^2, F^3, primera, segunda, tercera circunvoluciones frontales. — C, cabo de la tercera circunvolución frontal. — Op.f., opérculo frontal.—s.p.r., surco prerrolándico.—F.a., frontal ascendente. — Op.r., opérculo rolándico. — Op.d., opérculo parietal. — P.a., parietal ascendente. — P^1, P^2, primera y segunda circunvoluciones parietales. — s.i.p., surco interparietal. — J., surco de Jensen. — G.s.m., gyrus sigmoide. — P.c., pliegue curvo. — s.i.o., surco interoccipital. — s.o.a., surco occipital anterior. — o^2, segundo surco occipital. — O^1, O^2, O^3, primera, segunda y tercera circunvoluciones occipitales. — s.p., surco paralelo. — t^2, segundo surco temporal. — T^1, T^2, T^3, primera, segunda y tercera circunvoluciones temporales. — $o.F^1$, $o.F^2$, $o.F^3$, cara orbitaria de la primera, segunda y tercera circunvoluciones frontales.

dente y parietal ascendente, se llaman también *circunvoluciones rolándicas*. El extremo inferior termina encima de la cisura de Silvio, a 3 centímetros aproximadamente por detrás de la prolongación ascendente de esta cisura. Viene a tropezar contra el pliegue de paso frontoparietal inferior que une inferiormente las dos circunvoluciones rolándicas. Se da a este pliegue el nombre de *opérculo rolándico*.

La cisura de Rolando llega a veces a la cisura de Silvio; pero el pliegue de paso existe igualmente y en lugar de ser superficial es profundo.

La determinación de la cisura de Rolando es a veces difícil. Se busca ordinariamente demasiado adelante. Por otra parte, la investigación se hace difícil cuando pliegues de paso interrumpen el trayecto. Es posible confundirla ora con el surco prerrolándico, ora con el

surco interparietal. La busca de su extremo superior, constante en su situación, y la de su extremo inferior, fácil de encontrar detrás del cabo, permite en general determinarla.

3.° Cisura perpendicular externa u occípitoparietal. — La cisura perpendicular externa u *occípitoparietal* está situada en la pared posterior del cerebro (figura 764, S.P.o.). Arranca del borde superior del hemisferio, sobre el cual cae *perpendicularmente*, por lo menos en los monos (de aquí el nombre que se le ha dado). Desde allí se dirige oblicuamente abajo y adelante y termina, por un extremo libre, algo por encima del borde externo del hemisferio.

Esta cisura, muy visible en los monos (fig. 765, *pe*) y llamada por esta razón *hendidura simiana*, queda disimulada u oculta en el hombre por pliegues de paso (*pliegues de paso* de Gratiolet) que se dirigen transversalmente del lóbulo occipital externo a los lóbulos temporal y parietal. La cisura perpendicular externa se halla de este modo reducida, en la mayoría de los casos, a una simple escotadura situada en el borde superior del hemisferio (fig. 766). Para trazarla de nuevo sobre dicha cara externa (trazado que es indispensable hacer para la limitación de los lóbulos), basta prolongar hacia abajo y adelante la escotadura mencionada, siguiendo, sobre los pliegues de paso precitados, un trayecto exactamente paralelo a la cisura perpendicular interna, cisura que estudiaremos más adelante (pág. 972) en la cara interna del hemisferio y que es notable por su constancia y corrección. Esto es lo que se ha hecho en la figura 767.

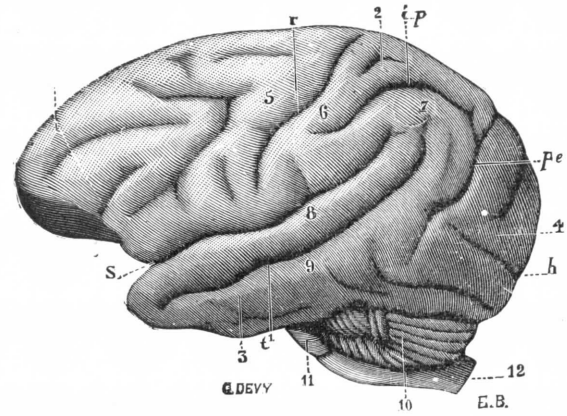

FIG. 765

Cerebro de un cinocéfalo visto por su cara lateral izquierda.

S, cisura de Silvio. — *r*, cisura de Rolando. — *pe*, cisura perpendicular externa. — *ip*, surco interparietal. — *h*, surco del hipocampo. — 1, lóbulo frontal. — 2, lóbulo parietal. — 3, lóbulo temporal. — 4, lóbulo occipital. — 5, frontal ascendente. — 6, parietal ascendente. — 7, pliegue curvo. — 8, primera temporal. — 9, segunda temporal. — 10, cerebelo. — 11, protuberancia. — 12, bulbo raquídeo.

B. — Lóbulos y circunvoluciones

Las tres cisuras que acabamos de describir, cisura de Silvio, cisura de Rolando y cisura perpendicular externa, nos permiten dividir la cara externa del hemisferio en cuatro grandes regiones o lóbulos, a saber: por delante, el *lóbulo frontal;* por atrás, el *lóbulo occipital;* por abajo, el *lóbulo temporal;* por arriba, el *lóbulo parietal.* A estos cuatro lóbulos, que son siempre muy visibles sin preparación alguna, añadiremos todavía otro, el *lóbulo de la ínsula*, que se halla profundamente situado en el valle de Silvio y que no puede ser visto sin separar previamente los dos labios de esta cisura.

1.° *Lóbulo frontal*

El lóbulo frontal (figs. 766 y 767) ocupa la parte anterior del hemisferio y comprende toda la porción de la cara externa situada delante de la cisura de Rolando. Sus límites son, por lo tanto, muy precisos; por detrás, la cisura de

Rolando; por arriba, el borde superior del hemisferio, sumamente curvo; por delante, el extremo anterior del cerebro, y por abajo, el borde externo del hemisferio, aproximadamente horizontal.

Veremos más tarde que se puede extender el lóbulo frontal más allá de sus límites y que se le pueden referir las circunvoluciones de la cara interna y de la parte anterior de la cara inferior, que se designa con el nombre de lóbulo orbitario. En la descripción que adoptamos el lóbulo frontal está separado del lóbulo orbitario por un surco poco profundo en forma de acento circunflejo, el *surco frontomarginal de Wernicke.*

1.° Surcos. — Si echamos una ojeada sobre el lóbulo frontal, observaremos, desde luego, la presencia de dos surcos ánteroposteriores o longitudinales, paralelos ambos al borde superior del hemisferio: se les designa con los nombres de *surco frontal superior* y *surco frontal inferior.*

Estos dos surcos, como se ve en la figura 767, tienen su origen algo por delante de la cisura de Rolando, y desde allí se dirigen de atrás a delante hacia el extremo anterior del hemisferio.

A nivel de su extremo posterior, cada uno de los surcos longitudinales se bifurca en una *rama ascendente* y otra *rama descendente.* Si reunimos estas diferentes ramas ascendentes y descendentes llegaremos a constituir un *tercer surco frontal,* que será transversal y dirigido paralelamente a la cisura de Rolando; éste es el *surco prerrolándico* (fig. 766, *s. p. r.*). Observamos luego que este surco prerrolándico está formado por dos porciones, una superior y otra inferior, separadas una de otra por un pliegue de paso, que, como veremos muy pronto, es una dependencia de la segunda circunvolución frontal. En ciertos individuos este pliegue de paso desaparece, y en este caso el surco prerrolándico es completo, esto es, no interrumpido: menos largo que la cisura de Rolando, no alcanza por arriba el borde superior del hemisferio y se detiene hacia abajo algo por encima de la cisura de Silvio.

2.° Circunvoluciones. — Los tres surcos que presenta el lóbulo frontal descomponen este lóbulo en cuatro circunvoluciones, a saber: 1.°, una circunvolución de dirección transversal, que ocupa la parte posterior del lóbulo, la *frontal ascendente* o *cuarta frontal;* 2.°, tres circunvoluciones de dirección ánteroposterior, que están colocadas delante de la precedente y se designan con los nombres de *primera, segunda* y *tercera frontales,* contando de arriba abajo.

A. Circunvolución frontal ascendente. — La circunvolución frontal ascendente (fig. 766, *F. a.*), llamada también algunas veces *cuarta circunvolución frontal* o *circunvolución prerrolándica,* costea por delante la cisura de Rolando y presenta, por lo tanto, la misma inclinación, la misma longitud y las mismas flexuosidades que esta cisura.

Correctamente limitada hacia atrás por la cisura de Rolando, la frontal ascendente lo es mucho menos hacia delante por el surco prerrolándico, el cual, como hemos visto hace poco, es menos largo que la cisura de Rolando, y por otra parte está generalmente interrumpido en uno o varios puntos; gracias a estas interrupciones la frontal ascendente se pone en relación con la parte posterior o *pie* de las otras circunvoluciones frontales que sobre ella se implantan.

La circunvolución prerrolándica ocupa toda la altura del lóbulo frontal. Su extremo inferior o *pie* está en relación con el labio superior de la cisura de Silvio: se une a este nivel a la extremidad inferior de la parietal ascendente por un pliegue de paso de dirección transversal, que se conoce con el nombre de *pliegue de paso frontoparietal inferior;* se le llama también, por razón de sus relaciones con

la cisura de Rolando, que cierra por abajo, *opérculo rolándico* (fig. 766, *Op. r.*). Su extremo superior o *cabeza* alcanza el borde superior del hemisferio y, traspasándolo, se continúa, en la cara interna de este mismo hemisferio, con el lóbulo paracentral, que describiremos más tarde y que contribuye a formar: a este nivel se une con la extremidad superior de la parietal ascendente por medio de un segundo pliegue de paso, el *pliegue de paso frontoparital superior*. Volveremos a ocuparnos en esto al tratar de la parietal ascendente (véase *Lóbulo parietal*).

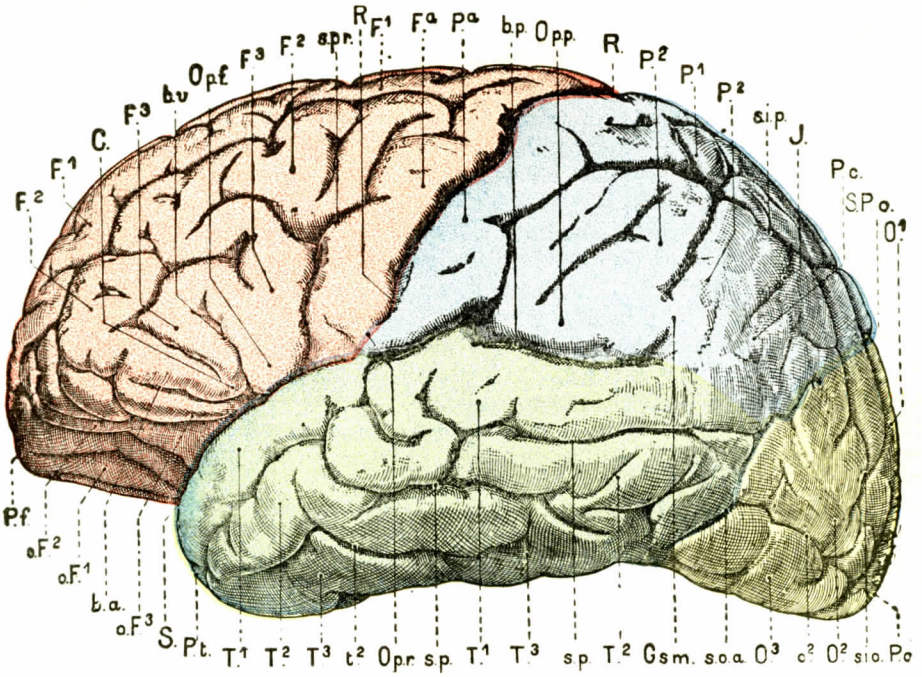

FIG. 766

Circunvoluciones de la cara externa del hemisferio izquierdo.

El lóbulo frontal *en rojo*; el lóbulo parietal *en azul*; el lóbulo temporal *en verde*; el lóbulo occipital *en amarillo*.

S., cisura de Silvio. — b.a., su rama anterior. — b.v., su rama vertical. — b.p., su rama posterior. — R., cisura de Rolando. — P.o., cisura parietooccipital o perpendicular externa. — P.f., polo frontal. — P.t., polo temporal. — P.o., polo occipital. — F^1, F^2, F^3, primera, segunda, tercera circunvoluciones frontales. — C, cabo de la tercera circunvolución frontal. — Op.f., opérculo frontal. — s.p.r., surco prerrolándico. — F.a., frontal ascendente. — Op.r., opérculo rolándico. — Op.p., opérculo parietal. — P.a., parietal ascendente. — P^1, P^2, primera y segunda circunvoluciones parietales. — s.i.p., surco interparietal. — J, surco de Jensen. — G.s.m., gyrus sigmoide. — P.c., pliegue curvo. — s.i.o., surco interoccipital. — s.o.a., surco occipital anterior. — o^2, segundo surco occipital.—O^1, O^2, O^3, primera, segunda, tercera circunvoluciones temporales. — s.p., surco paralelo. — t^2, segundo surco temporal. — T^1, T^2, T^3, primera, segunda, tercera circunvoluciones temporales. — $o.F^1$, $o.F^2$, $o.F^3$, cara orbitaria de la primera, segunda y tercera circunvoluciones frontales.

B. PRIMERA CIRCUNVOLUCIÓN FRONTAL. — La primera circunvolución frontal (figura 766, F^1), situada encima del primer surco frontal, corresponde al borde superior del hemisferio, el cual recorre en toda su extensión.

Hacia atrás, se desprende de la extremidad superior de la frontal ascendente, generalmente por medio de dos raíces, una superior y otra inferior. De estas dos raíces, la superior, mucho más importante, contribuye a formar el borde superior del hemisferio; es constante y casi siempre superficial. La raíz inferior (raíz externa de algunos autores), más pequeña y, por decirlo así, accesoria, está situada

debajo de la precedente; no es constante y, cuando existe, es casi siempre profunda.

Hacia delante, la primera circunvolución frontal rodea el extremo anterior del cerebro y se continúa, por debajo de esta extremidad, con las circunvoluciones del lóbulo orbitario. Por arriba se continúa en la cara interna del hemisferio, donde la encontraremos más adelante. Ciertos autores le atribuyen una porción externa, una porción inferior u orbitaria y una porción interna.

C. SEGUNDA CIRCUNVOLUCIÓN FRONTAL. — La segunda circunvolución frontal (figura 766, F^2), situada debajo de la precedente, está limitada, hacia arriba, por el surco frontal superior; hacia abajo, por el surco frontal inferior.

Por atrás, nace por dos raíces: 1.°, una raíz superior, constante, voluminosa, oblicuamente dirigida abajo y atrás, que se implanta sobre la parte media de la frontal ascendente; 2.°, una raíz inferior, mucho más pequeña, dirigida verticalmente, con frecuencia profunda, que procede, en la gran mayoría de los casos, del pie de la tercera frontal.

Por delante, la segunda circunvolución frontal se comporta como la primera, rodea la extremidad anterior del hemisferio y se continúa con las circunvoluciones del lóbulo orbitario.

Comparada con la primera, la segunda circunvolución frontal se diferencia de ella por su volumen, que es siempre mucho más considerable. Surcos accesorios, unos longitudinales y otros transversales, la descomponen o dividen siempre en cierto número de pliegues secundarios. Se encuentra asimismo con bastante frecuencia, en su parte media, un surco longitudinal (el *surco frontal medio*), que ocupa su mitad anterior o sus dos tercios anteriores y la divide en dos compartimientos superpuestos.

D. TERCERA CIRCUNVOLUCIÓN FRONTAL O CIRCUNVOLUCIÓN DE BROCA. — La tercera circunvolución frontal (fig. 766, F^3) ocupa la parte inferior y externa del lóbulo frontal. Está claramente limitada: 1.°, hacia arriba, por el segundo surco frontal, que la separa de la segunda circunvolución frontal; 2.°, hacia atrás, por el surco prerrolándico, que la separa de la frontal ascendente; 3.°, hacia abajo, por el borde externo del hemisferio al principio, después por la cisura de Silvio, de la cual forma el labio superior. Su longitud es de 4 ó 5 centímetros; su altura, de 2 a 2,5 centímetros. Está muy incidida, es notablemente flexuosa y, a primera vista, muy irregular. Si la recorremos de atrás a delante para tener una noción exacta de su constitución y de su trayecto, vemos (fig. 768), que nace, por un pliegue de paso relativamente estrecho, en el pie de la frontal ascendente. Desde allí se dirige abajo y adelante, rodea la extremidad inferior del surco prerrolándico y se remonta en seguida, por un trayecto vertical, hasta el segundo surco frontal. Dirigiéndose entonces de atrás a delante, rodea sucesivamente las dos prolongaciones anterior y posterior de la cisura de Silvio (pág. 948) y va a terminar en el borde externo del hemisferio, a nivel de la extremidad anterior de la segunda circunvolución frontal. Pueden distinguirse en la tercera frontal tres partes: *anterior*, *media* y *posterior*.

a) *Parte anterior o cabeza.* — La parte anterior o *cabeza* comprende toda la porción de la tercera frontal que se halla situada delante de la prolongación anterior de la cisura de Silvio. Está comúnmente representada por una masa triangular u oval, que una incisura oblicua hacia abajo y atrás, emanación del segundo surco frontal, divide en dos pliegues secundarios. Es poco importante.

b) *Parte media o cabo.* — La parte media, comprendida entre la prolongación ascendente y la prolongación anterior u horizontal de la cisura de Silvio, lleva

el nombre, luego veremos por qué, de *cabo de la tercera frontal* (fig. 768, 3). Tiene el cabo, naturalmente, como el espacio angular que lo contiene, la forma de un recodo cuyo vértice se dirige oblicuamente hacia abajo y algo atrás. Este vértice, unas veces puntiagudo y otras redondeado o romo, avanza o se adelanta dentro de la cisura de Silvio, como avanzan en plena mar estas lenguas de tierra llamadas *cabos*, y de aquí el nombre de *cabo* dado a la porción media de la tercera frontal. En cuanto a la base, corresponde al segundo surco frontal: este surco envía ordinariamente dentro del cabo una rama descendente, la *incisura del cabo*

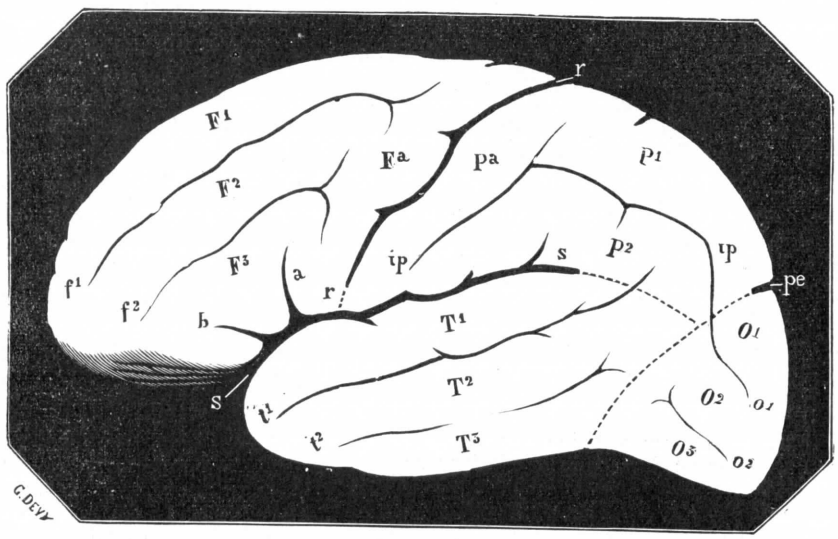

FIG. 767

Esquema de la cara externa del cerebro.

s, cisura de Silvio, con *a*, su rama ascendente; *b*, su rama horizontal. — *r*, cisura de Rolando. — *pe*, cisura perpendicular externa. — f^1, surco frontal superior. — f^2, surco frontal inferior. — *ip*, surco interparietal. — t^1, surco temporal superior. — t^2, surco temporal inferior. — o^1, surco occipital superior. — o^2, surco occipital inferior. — F^1, primera frontal. — F^2, segunda frontal. — F^3, tercera frontal. — F^a, frontal ascendente. — P^a, parietal ascendente. — P^1, parietal superior. — P^2, parietal inferior. — O^1, primera occipital. — O^2, segunda occipital. — O^3, tercera occipital. — T^1, primera temporal. — T^2, segunda temporal. — T^3, tercera temporal.

(figura 768), que divide a éste en dos partes, una anterior y otra posterior. Dos pliegues de paso, generalmente poco desarrollados y casi siempre profundos, unen cada una de las partes del cabo a la segunda circunvolución frontal.

c) *Parte posterior o pie.* — La porción de la tercera frontal, situada detrás del cabo, constituye el *pie* de esta circunvolución. De forma cuadrilátera, más alto que ancho, el pie está en relación: 1.°, hacia atrás, con la frontal ascendente, de la cual está separado, en la mayor parte de su extensión, por el surco prerrolándico, al cual está unido, en su parte inferior, por un pliegue de paso (fig. 768, 5) ya nombrado más arriba; 2.°, hacia delante, con el cabo, del cual está separado, en sus dos tercios inferiores, por la prolongación ascendente de la cisura de Silvio; 3.°, hacia abajo, con la cisura de Silvio, de la cual forma el labio superior; 4.°, hacia arriba, con el segundo surco frontal, que lo separa de la segunda circunvolución frontal.

Así considerado, el pie de la tercera frontal presenta en su desarrollo grandes *variedades* individuales; basta, para convencerse de ello, echar una ojeada a la figura 769, en la que se hallan representados tres cerebros de tipo étnico bien

distinto: el cerebro de un esquimal, el cerebro de un negro de Egipto y el de Gambetta.

Cuando el pie de la tercera frontal está bien desarrollado, se ve ordinariamente en su superficie (fig. 769, C) un surco más o menos largo y más o menos profundo, que lo recorre de abajo arriba y de delante atrás: es el *surco diagonal* de Eberstaller. Este surco, cuando existe, divide el pie en dos mitades, ambas triangulares, pero orientadas en sentido inverso: la mitad posterior, la que está próxima a la frontal ascendente, tiene su base hacia abajo y su vértice hacia arriba; lo contrario ocurre para la mitad anterior.

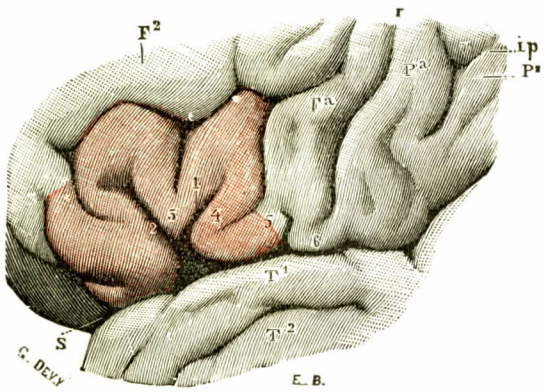

FIG. 768

Tercera circunvolución frontal o circunvolución de Broca (hemisferio izquierdo).

(La circunvolución de Broca está colorada en rosa.)

Fᵃ, frontal ascendente. — F², segunda frontal. — T¹, primera temporal. — Pᵃ, parietal ascendente. — P², lóbulo parietal inferior. — S, cisura de Silvio. — r, cisura de Rolando. — *ip*, surco interparietal. — 1, rama ascendente de la cisura de Silvio. — 2, rama horizontal de la cisura de Silvio. — 3, cabo. — 4, pie de la tercera frontal (en color rosa más subido que en el resto de la circunvolución). — 5, su fusión con el pie de la frontal ascendente. — 6, pliegue de paso frontoparietal interno.

En la tercera circunvolución frontal, y más especialmente en su extremo posterior o pie, es en donde BROCA ha localizado desde hace mucho tiempo la importante función del lenguaje articulado: así es que en el lenguaje fisiológico o clínico se da frecuentemente a esta circunvolución frontal, y con mucha razón, el nombre de *circunvolución de Broca*, aunque esta concepción no está admitida sin algunas restricciones por los autores.

BROCA ha demostrado que una de las características más importantes del cerebro humano era el predominio del lóbulo frontal.

HERVÉ (*Tesis de París*, 1888) admite que no existe en los cébidos ni en los pitecos formación comparable o análoga a la circunvolución de Broca. Esta circunvolución hace su primera aparición en los antropoides; existe todavía en ellos en estado rudimentario. Sólo en el hombre adquiere bruscamente el desarrollo considerable que la caracteriza. Por lo que toca a su desarrollo en el feto humano, la circunvolución de Broca falta por completo hasta el quinto mes. Luego se desarrolla lenta y gradualmente; en este punto, como en tantos otros, el desarrollo individual reproduce exactamente las fases sucesivas de desarrollo en la serie. Por lo demás, el lector hallará en la memoria de HERVÉ numerosas y notables observaciones sobre las variaciones morfológicas que presenta el centro del lenguaje articulado en los inferiores (idiotas, microcéfalos, sordomudos, razas salvajes) y en los intelectuales: más o menos rudimentario en los primeros, este centro presenta en los segundos una complejidad que es, en general, correlativa a la potencia de la función.

2.° *Lóbulo occipital*

El lóbulo occipital (figs. 766 y 767) está situado en la parte más posterior del hemisferio. En los monos (fig. 765), este lóbulo está correctamente limitado hacia delante por la cisura perpendicular externa, y cubre el lóbulo parietal a modo de *casquete*. Pero no sucede lo mismo en el hombre, en el que la cisura perpendicular externa está constantemente oculta o disimulada por circunvoluciones o pliegues de paso longitudinales, a menudo muy complejos. El límite anterior del lóbulo

occipital, completamente convencional, está, pues, representado en él por una línea ficticia, que sigue el trayecto de la cisura desaparecida. Debiendo ser esta línea paralela a la cisura perpendicular interna, será siempre fácil trazarla, pues esta última cisura está en todos los individuos perfectamente marcada sobre la cara interna del hemisferio. En el resto de su contorno el lóbulo occipital está circunscrito por el borde mismo del hemisferio cerebral.

1.° Surcos. — Considerado desde el punto de vista de su modo de segmentación, el lóbulo occipital presenta dos surcos, uno superior y otro inferior.

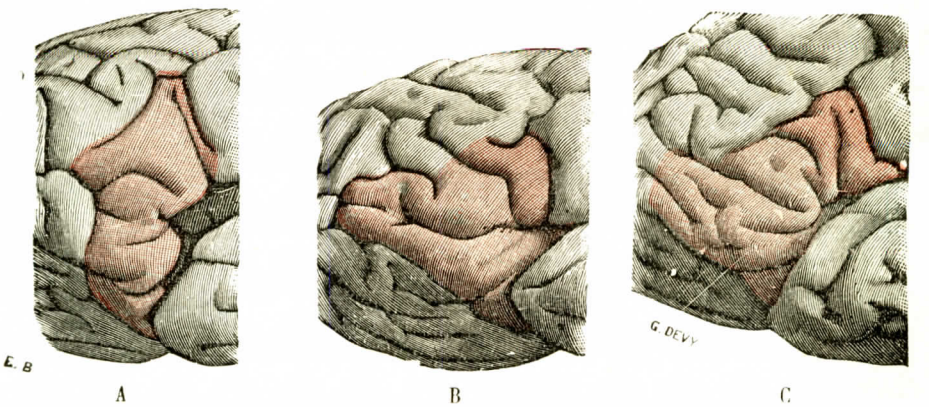

FIG. 769

Variedades del pie de la tercera frontal en el hombre: A, tercera frontal en un esquimal; B, *en un* negro de Egipto; C, en el hemisferio izquierdo de Gambetta (según HERVÉ).

α) El *surco occipital superior* (fig. 766, *s.i.o.*) o *interoccipital* es, en la mayor parte de los casos, continuación de un surco longitudinal, que estudiaremos muy pronto en el lóbulo parietal con el nombre de *surco interparietal*. Se dirige oblicuamente abajo y atrás hacia el polo occipital del hemisferio y termina un poco antes de alcanzarlo.

β) El *surco occipital inferior* (fig. 766, *s.o.a.*), situado debajo del superior, sigue una dirección ánteroposterior. Termina, como el precedente, algo por delante del polo occipital.

2.° Circunvoluciones. — Estos dos surcos limitan en el lóbulo occipital tres circunvoluciones longitudinales superpuestas, que se designan con los nombres de *primera*, *segunda* y *tercera circunvoluciones occipitales*, contando de arriba abajo.

A. PRIMERA CIRCUNVOLUCIÓN OCCIPITAL. — La primera circunvolución occipital (fig. 766, O^1) comprende toda la porción del lóbulo occipital situada encima del surco occipital superior. Se extiende paralelamente al borde superior del hemisferio, desde la cisura perpendicular externa, en donde se une a la circunvolución parietal superior, hasta el extremo posterior del hemisferio. El lóbulo occipital se continúa en la cara interna del hemisferio.

B. SEGUNDA CIRCUNVOLUCIÓN OCCIPITAL. — La segunda circunvolución occipital (fig. 766, O^2) está comprendida entre los dos surcos occipitales. Es continuación, hacia delante (pues la cisura perpendicular externa no es visible), de la

circunvolución parietal inferior. Desde allí se dirige oblicuamente atrás y abajo para terminar en el polo occipital.

C. TERCERA CIRCUNVOLUCIÓN OCCIPITAL. — La tercera circunvolución occipital (fig. 766, O^2), situada debajo del surco occipital inferior, sigue el borde externo del hemisferio.

Su extremo posterior se confunde, al igual que en las dos primeras occipitales, con el polo occipital del hemisferio.

Su extremo anterior, por lo común mal limitado, está indicado en ciertos individuos por una muesca más o menos marcada, que penetra en el borde externo del hemisferio y a la cual se da el nombre, por lo demás muy significativo, de incisura *preoccipital.*

Debemos añadir, por lo que se refiere al modo de segmentación del lóbulo occipital, que los dos surcos occipitales son a la vez poco profundos, incompletos y más o menos ramificados. Resulta de esto que las circunvoluciones occipitales se encuentran siempre unidas entre sí por cierto número de pliegles anastomóticos y son, por lo tanto, poco marcadas. Por otra parte, las variaciones son numerosas y la cara externa del lóbulo occipital presenta la porción de la corteza peor sistematizada.

3.° *Lóbulo temporal.*

El lóbulo temporal (figs. 766 y 767) ocupa la parte inferior del hemisferio. Está limitado: por atrás, hacia el lóbulo occipital, por la línea ficticia que representa la cisura perpendicular externa, que ha desaparecido en el hombre; hacia delante, por su polo temporal del hemisferio (fig. 766, *P. t.*); hacia abajo, por el borde inferior del hemisferio; hacia arriba por la cisura de Silvio, que lo separa correctamente del lóbulo parietal.

1.° Surcos. — El lóbulo temporal nos ofrece dos surcos, que se designan con los nombres de surco temporal superior y surco temporal inferior.

α El *surco temporal superior* (fig. 766, t^1), llamado también *surco paralelo* (fig. 766, *s. p.*) porque sigue un trayecto paralelo a la cisura de Silvio, tiene su origen hacia delante, a 8 ó 10 milímetros del lóbulo temporal. Desde allí se dirige oblicuamente atrás y arriba y va a terminar en el límite del lóbulo parietal, detrás y algo por encima de la extremidad posterior de la cisura de Silvio, a nivel del pliegue curvo. El surco temporal superior es constante, muy profundo, raramente interrumpido por pliegues anastomóticos, a menudo bifurcado en T en su parte posterior y fácil de reconocer.

β) El *surco temporal superior* (fig. 767, t^2) sigue la misma dirección que el surco precedente, debajo del cual está situado. Es poco profundo y está interrumpido, en diversos puntos, por pliegues anastomóticos, verticales y más o menos oblicuos.

2.° Circunvoluciones. — Los dos surcos temporales que acabamos de describir circunscriben en el lóbulo temporal tres circunvoluciones, longitudinales como ellos, que se dividen en *primera, segunda* y *tercera* yendo de arriba abajo.

A. PRIMERA CIRCUNVOLUCIÓN TEMPORAL.—La primera circunvolución temporal (fig. 766, T^1) sigue la cisura de Silvio, de la cual constituye el labio inferior. Correctamente limitada arriba por esta última cisura, no lo está menos abajo por el surco paralelo que la separa de la segunda temporal. La primera temporal,

simple, poco flexuosa, casi rectilínea, se extiende sin interrupción desde el polo temporal al extremo posterior de la cisura de Silvio. Una vez allí, se tuerce hacia arriba, y rodeando esta última cisura, se continúa con el lóbulo parietal. Su cara superior, profundamente enterrada en el valle silviano, forma la cara superior del lóbulo temporal; la parte posterior de esta cara, ensanchada, corresponde a la región retroinsular (véase más adelante); está ocupada por pliegues de paso témporoparietales profundos, a los cuales se da a menudo el nombre de *circunvolución de Heschl.*

B. SEGUNDA CIRCUNVOLUCIÓN TEMPORAL. — La segunda circunvolución temporal (fig. 766. T^2) está comprendida entre los dos surcos temporales. Situada inmediatamente debajo de la precedente, sigue la misma dirección y presenta aproximadamente la misma longitud. Se une, por atrás, con una circunvolución importante del lóbulo parietal, que describiremos muy pronto, el *pliegue curvo.*

C. TERCERA CIRCUNVOLUCIÓN TEMPORAL. — La tercera circunvolución temporal (figura 766. T^3) está situada debajo de la segunda, de la cual se halla separada por el surco temporal inferior. Corresponde al borde externo del hemisferio y aun invade en gran parte su cara inferior. Hacia atrás está limitada por la *incisura preoccipital* (página 957), cuando esta incisura existe. Por encima de la incisura se continúa con la tercera occipital.

4.° *Lóbulo parietal*

Comprendido entre los tres lóbulos precedentes, el lóbulo parietal (figs. 766 y 767) ocupa la región media y superior del hemisferio. Está circunscrito: arriba por el borde superior del hemisferio; abajo por la cisura de Silvio, que lo separa del lóbulo temporal; delante, por la cisura de Rolando, que lo separa del lóbulo frontal, y detrás, por la cisura perpendicular externa, más allá de la cual se encuentra el lóbulo occipital.

1.° Surcos. — El lóbulo parietal es recorrido en toda su extensión por un surco profundo, el *surco interparietal.*

Este surco (fig. 766, *s.i.p.*) comienza en el ángulo que forman, al separarse una de otra, la cisura de Rolando y la cisura de Silvio. De allí se dirige primero arriba y atrás, paralelamente a la cisura de Rolando; después, doblándose sobre sí mismo, se dirige directamente atrás, hasta la cisura perpendicular externa y aun hasta el lóbulo occipital, donde se prolonga por el surco occipital superior o interoccipital (DÉJERINE). Describe de este modo, en pleno lóbulo parietal, una larga curva cuya concavidad mira hacia atrás y abajo.

En el punto en que cambia de dirección, el surco interparietal da una prolongación ascendente, que se dirige hacia el borde superior del hemisferio y se aproxima más o menos a él, sin llegar sin embargo a alcanzarle. Esta *prolongación ascendente del surco interparietal* es casi constante, pero muy a menudo hállase interrumpida en su origen por un repliegue de paso transversal. La parte principal del surco y la prolongación ascendente tienen el nombre de *surco postrolándico* y *surco postcentral.* Este surco, que se podría confundir con la cisura de Rolando, está muy a menudo interrumpido por un pliegue anastomótico que no es más que el pliegue de inserción de la circunvolución parietal superior sobre la circunvolución parietal ascendente.

En su porción curva, el surco interparietal ofrece a menudo pliegues anastomóticos superficiales o profundos, designados con el nombre de *pliegues verticales de Gromier.* En el curso de su trayecto abandona un ramo secundario que se dirige

arriba y adelante de la cisura perpendicular externa: se denomina el *surco parietal transverso de Brissaud.* Da, además, un ramo descendente importante, el *surco intermediario de Jensen* (fig. 766, J), que divide la circunvolución parietal inferior en dos porciones que más adelante describiremos: una anterior, el *pliegue marginal superior de Gratiolet* o *gyrus supramarginalis*, y la otra posterior, el *pliegue curvo.*

2.° Circunvoluciones. — El surco interparietal y su prolongación ascendente descomponen el lóbulo parietal en tres circunvoluciones, a saber: la *parietal ascendente*, la *parietal superior* y la *parietal inferior*,

A. Circunvolución parietal ascendente. — La circunvolución parietal ascendente o *circunvolución postrolándica* (fig. 766, *P. a.*) bordea por atrás la cisura de Rolando, que le forma una línea de demarcación muy neta. Por otro lado, está limitada en su parte posterior, por la porción inicial del surco interparietal y por la prolongación ascendente que emite este último surco en el momento en que cambia de dirección para hacerse horizontal. Como en la frontal ascendente, con la que presenta grandes analogías, se distinguen en la parietal ascendente: 1.°, una porción inferior o *pie;* 2.°, una porción media o *cuerpo;* 3.°, una porción superior o *cabeza.*

En el extremo superior de la cisura de Rolando, la parietal ascendente se inclina o dobla hacia delante y se continúa, sin línea de demarcación alguna, con la extremidad superior de la frontal ascendente, ya descrita; el pliegue de paso que une de este modo las dos circunvoluciones ascendentes, y que está situado comúnmente sobre la cara interna del hemisferio (volveremos a ocuparnos en él más tarde), ha recibido el nombre de *pliegue de paso frontoparietal superior o lobulillo paracentral.*

Sucede absolutamente lo mismo en el extremo inferior de la cisura rolándica: las dos circunvoluciones citadas se unen entre sí, debajo de la cisura, por medio de un pliegue de paso transversal, el *pliegue de paso frontoparietal inferior* u *opérculo rolándico.*

Resulta de semejante disposición que la circunvolución parietal ascendente o prerrolándica y la circunvolución parietal ascendente o postrolándica, recíprocamente fusionadas a nivel de su cabeza y a nivel de su pie, describen en su conjunto un inmenso óvalo, cuya parte central, excavada en forma de surco lineal, no es más que la cisura de Rolando.

B. Circunvolución parietal superior. — La circunvolución parietal superior, llamada también *lóbulo parietal superior* (fig. 766, P^1), se halla comprendida entre el borde superior del hemisferio y el surco interparietal, del cual forma el labio superior.

Por delante corresponde a la parietal ascendente, sobre la cual se implanta por una o dos raíces. En el intervalo de estas raíces está separada de la parietal ascendente por la prolongación ascendente del surco interparietal.

Por detrás la circunvolución parietal superior se detiene naturalmente en la muesca que representa, en el hombre, el vestigio de la cisura perpendicular externa o hendidura simiana. Debajo de esta muesca se une al lóbulo occipital por un pliegue de paso, el *pliegue de paso parietooccipital superior*, que estudiaremos más adelante.

Considerada desde el punto de vista de su configuración exterior, la circunvolución parietal superior presenta constantemente varios surcos superficiales, unos longitudinales, otros transversales, que la dividen en cierto número de pliegues secundarios más o menos flexuosos.

C. CIRCUNVOLUCIÓN PARIETAL INFERIOR, PLIEGUE CURVO. — La circunvolución parietal inferior (fig. 766, P^2), llamada también *lóbulo parietal inferior* o *lóbulo del pliegue curvo* (luego veremos por qué), comprende toda la porción del lóbulo parietal situada debajo del surco intraparietal. Nace por delante por una raíz más o menos desarrollada, pero casi constante, en el pie de la frontal ascendente. Desde allí se dirige hacia atrás, recorre en toda su extensión la cisura de Silvio y se continúa, en la extremidad posterior de esta cisura, con la primera circunvolución temporal. Como hemos visto antes, se divide en dos partes por el surco intermediario de Jensen: una anterior, que se extiende del surco de Jensen al pie de la parietal ascendente y constituye el *gyrus supramarginalis* o *lóbulo marginal superior de Gratiolet*, y la otra posterior, el *pliegue curvo* propiamente dicho. El *gyrus supramarginalis* envía a la primera circunvolución temporal un *primer pliegue de paso*, el *pliegue temporal de Broca*, que rodea el extremo posterior de la cisura de Silvio. Más atrás, la circunvolución parietal inferior rodea el surco de Jensen y viene a cubrir por su parte posterior el extremo del surco paralelo del lóbulo temporal. Este segmento posterior de la circunvolución parietal inferior se bifurca por último en dos asas, de las que una, la más importante, rodea el surco paralelo y se anastomiza con la parte posterior de la segunda circunvolución temporal para formar el *pliegue curvo de Gratiolet* o *segundo pliegue de paso parietotemporal de Broca*; y la otra, el asa posterior, termina en la segunda circunvolución occipital formando el *segundo pliegue de paso parietooccipital de Gratiolet.*

El pliegue curvo, tan importante desde el punto de vista funcional, se dirige primero hacia atrás y arriba; después se tuerce hacia abajo y adelante, rodeando el extremo posterior del surco paralelo, y se continúa, finalmente, con la segunda circunvolución temporal. En su conjunto, el pliegue curvo tiene la forma de una **U** echada (⊃), cuya concavidad, dirigida hacia delante y abajo, cubre el extremo posterior del surco paralelo. Un medio práctico de reconocer siempre el pliegue curvo consiste en introducir el índice en el surco paralelo y seguir este surco de delante atrás; la primera circunvolución que detiene el dedo, en la proximidad de la extremidad posterior de la cisura de Silvio, es el pliegue que nos ocupa.

Comprendido de este modo, el pliegue curvo presenta, como la **U** mayúscula echada, a la cual lo hemos comparado hace poco, una *rama superior*, una *rama inferior* y una *parte media;* su rama superior, conforme hemos dicho, tiene su origen en el punto de unión de las dos circunvoluciones marginales de la cisura silviana; su rama inferior se fusiona, detrás del surco paralelo, con la segunda temporal; en cuanto a su parte media, emite hacia atrás y abajo una prolongación más o menos flexuosa que va a perderse en el lóbulo occipital: es el *pliegue de paso parietooccipital inferior*, en el cual volveremos a ocuparnos dentro de poco.

En resumen, la circunvolución parietal inferior está unida al lóbulo occipital por el segundo pliegue de paso parietooccipital de Gratiolet; queda unida al lóbulo temporal por los dos pliegues de paso parietotemporales. De estos dos últimos, el primero rodea la cisura de Silvio, formando el lóbulo marginal superior: el dedo introducido en la cisura de Silvio y siguiéndola de delante atrás viene a chocar con este lóbulo. El segundo pliegue parietotemporal rodea el surco paralelo formando el pliegue curvo, cabalgando por consiguiente este pliegue sobre el surco paralelo.

Esta región, ya muy complicada, se presta todavía a errores por el hecho de las denominaciones que ha recibido. Por esto no habrá que confundir el *lobulillo* del pliegue curvo y el *pliegue curvo:* el pliegue curvo es un pliegue de paso que une entre sí tres lóbulos próximos; el lóbulo del pliegue curvo nos es más que una circunvolución parietal inferior, la circunvolución de que nace el pliegue curvo.

Para determinar la situación del pliegue curvo se busca como punto de referencia el surco intermediario de Jensen, que está situado inmediatamente delante

de la cisura perpendicular externa (fig. 766); el pliegue curvo está situado inmediatamente detrás de este surco (DÉJERINE).

Esta región, muy compleja, del lóbulo del pliegue curvo constituye la *mayor* parte de lo que los neuropatólogos designan con el nombre de *zona de Wernicke*. Comprende, además del lóbulo marginal superior y del pliegue curvo, el tercio posterior de la primera circunvolución temporal. La zona de Wernicke del hemisferio izquierdo tiene acción principal en el lenguaje interior; se puede observar su lesión en ciertos síndromes de afasia.

Pliegues de paso de Gratiolet. — Estos pliegues de paso, de los que ya hemos hablado, bien descritos por GRATIOLET, son en número de cuatro (fig. 770): los dos primeros, contando de arriba abajo, unen el lóbulo parietal al lóbulo occipital, y son los *pliegues parietooccipitales;* los otros dos se extienden desde el lóbulo temporal al lóbulo occipital, y son los *pliegues témporooccipitales*.

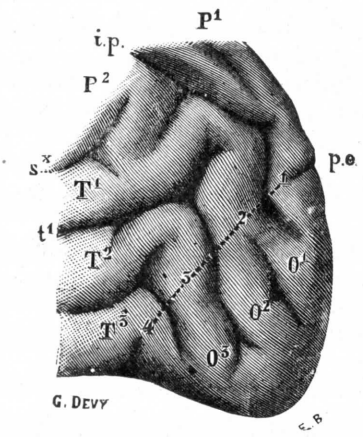

FIG. 770

Pliegues de paso de Gratiolet.

p. e., cisura perpendicular externa. — *i. p.*, cisura interparietal. — S, cisura de Silvio. — *t*, cisura paralela. — T¹, primera temporal. — T², segunda temporal. — T³, tercera temporal. — P¹, parietal superior. — P², parietal inferior. — O¹, primera occipital. — O², segunda occipital. — O³, tercera occipital.

(La línea de puntos indica el trayecto de la cisura perpendicular externa, interrumpida por: 1 y 2, primero y segundo pliegues de paso parietooccipitales; 3 y 4, primero y segundo pliegues de paso témporooccipitales.)

Los dos pliegues de paso témporooccipitales existen en todos los primates, bastante tenues en los monos inferiores, más desarrollados en los antropoides y más desarrollados todavía y mucho más flexuosos en el hombre. Desde el punto de vista morfológico sólo tienen un valor secundario.

Los pliegues parietooccipitales tienen mayor importancia: el primero corresponde al borde superior del hemisferio y reúne la parietal superior a la primera occipital. El segundo se extiende del pliegue curvo a la segunda occipital. En el cerebro humano, estos dos pliegues están ambos muy desarrollados y son *superficiales;* ocultan casi por completo la cisura perpendicular externa, que, por este motivo, se halla comúnmente reducida a una simple muesca excavada en el borde superior del hemisferio. Se les encuentra también en un gran número de antropoides, pero solamente uno de ellos es superficial; el otro está profundamente situado en la cisura perpendicular externa, que se hace así más aparente porque es más extensa.

La existencia de dos pliegues de paso superficiales entre el lóbulo occipital y el lóbulo parietal es, pues, una disposición morfológica especial del hombre. Constituye, preciso es reconocerlo, un carácter distintivo entre el cerebro del hombre y el de los monos. Pero es necesario, sin embargo, no exagerar su valor, pues como ha dicho muy juiciosamente BROCA, si «la presencia o la ausencia de un pliegue es un hecho digno de atención, la posición más o menos superficial de este pliegue es sólo un hecho secundario, si sus conexiones y estructura permanecen las mismas». Por lo demás, existe un grupo de monos, los atelos, en los cuales encontramos, como en el hombre, dos pliegues parietooccipitales, ambos superficiales. Por otra parte, no es muy raro ver en el hombre uno de estos pliegues, y aun los dos, adelgazarse, abandonar la región superficial y esconderse entonces en el fondo de una cisura perpendicular externa considerablemente agrandada. También aquí la distancia que existe entre los monos y el hombre es mínima y no puede alterar la nomenclatura, hoy día clásica, que reúne hombres y monos en un mismo grupo zoológico, el orden de los primates.

5.° *Lóbulo de la ínsula*

El *lóbulo de la ínsula (ínsula de Reil, lóbulo del cuerpo estriado)* está situado profundamente en la cisura de Silvio e íntimamente unido al cuerpo estriado, cuya

corteza forma. Está cubierto por el lóbulo frontal, el lóbulo temporal y el parietal, y por esto no aparece en la cara externa del cerebro. En cambio es aparente en el feto, en el que la fosa silviana es amplia. Más tarde desaparece a consecuencia del desarrollo de los lóbulos frontal, parietal y, secundariamente, temporal. Constituye el punto fijo, en cierto modo el eje, alrededor del cual se efectúa el desarrollo excéntrico del manto de la vesícula cerebral anterior. Oculta así por las circunvoluciones frontal y parietal, que le forman un verdadero opérculo, la ínsula está separada de los demás lóbulos por surcos que la aíslan bastante completamente, a modo de una isla, y de ahí su nombre.

Se da algunas veces el nombre de *circunvolución de la muralla de la ínsula* (Foville) al conjunto de circunvoluciones que rodean y ocultan la ínsula.

El lóbulo de la ínsula no ocupa toda la extensión de la cisura de Silvio. Debajo de él se encuentra la porción inicial de esta cisura o *región preinsular*. Asimismo, más allá de las últimas circunvoluciones de la ínsula se extiende la porción posterior de la cisura o *región retroinsular*. Procederemos por orden y describiremos sucesivamente:

1.° La *región preinsular;*

2.° El *lóbulo de la ínsula propiamente dicho;*

3.° La *región retroinsular*.

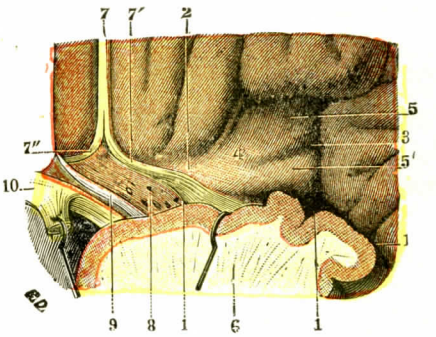

Fig. 771

Porción preinsular de la cisura de Silvio, vista en la cara inferior del cerebro, después de resecada la punta del lóbulo temporal.

1, 1, cisura de Silvio. — 2, repliegue falciforme. — 3, gran surco de la ínsula. — 4, polo de la ínsula. — 5, lóbulo anterior, y 5', lóbulo posterior de la ínsula. — 6, lóbulo témporooccipital seccionado y erinado. — 7, cinta olfatoria, con 7', su raíz blanca externa, 7'', su raíz blanca interna. — 8, espacio perforado anterior. — 9, cinta diagonal. — 10, quiasma óptico erinado hacia atrás.

1.° Región preinsular. — Si, en un cerebro colocado sobre su cara convexa, levantamos el extremo anterior del lóbulo temporal (fig. 771) para poner a la vista el fondo de la cisura de Silvio, observaremos, a nivel del punto en que esta cisura pasa de la cara inferior del hemisferio a su cara externa, la presencia de un pliegue a la vez muy corto y profundo que une el extremo ánteroexterno de la circunvolución del hipocampo con la parte externa del lóbulo orbitario. Es el *pliegue falciforme* de Broca, verdadera circunvolución olfativa rudimentaria en el hombre; muy voluminoso, al contrario, en los animales que tienen el olfato muy desarrollado (animales osmáticos). Por él corre la estría externa del nervio olfativo.

Este pliegue, doblemente inclinado a manera de tejado (Eberstaller), presenta, por lo mismo, dos vertientes: una interna, que se dirige hacia dentro y se confunde gradualmente con el origen de la cisura silviana; otra externa, que mira a la cara externa del hemisferio y sirve, por decirlo así, de base a las circunvoluciones de la ínsula.

Esta región preinsular es también llamada *limen* o *umbral de la ínsula*, denominación tan exacta como significativa.

2.° Lóbulo de la ínsula propiamente dicho. — Examinado en un corte vérticotransversal del hemisferio cerebral, el lóbulo de la ínsula propiamente dicho (figura 772) tiene el aspecto de una prominencia conoidea, cuya base ancha forma cuerpo con el hemisferio y cuyo vértice se dirige afuera hacia la abertura exterior de la cisura de Silvio, pero sin alcanzar, sin embargo, esta abertura: está separado de ella, en el hombre, por un intervalo de 20 a 25 milímetros. Los dos

labios de la cisura (fig. 772) se extienden, como se ve, sobre la formación insular para cubrirla completamente, desempeñando de este modo, con respecto a la misma, el papel de verdaderos opérculos. Se distinguen naturalmente dos opérculos, uno superior y otro inferior: el *opérculo superior* está formado por el borde

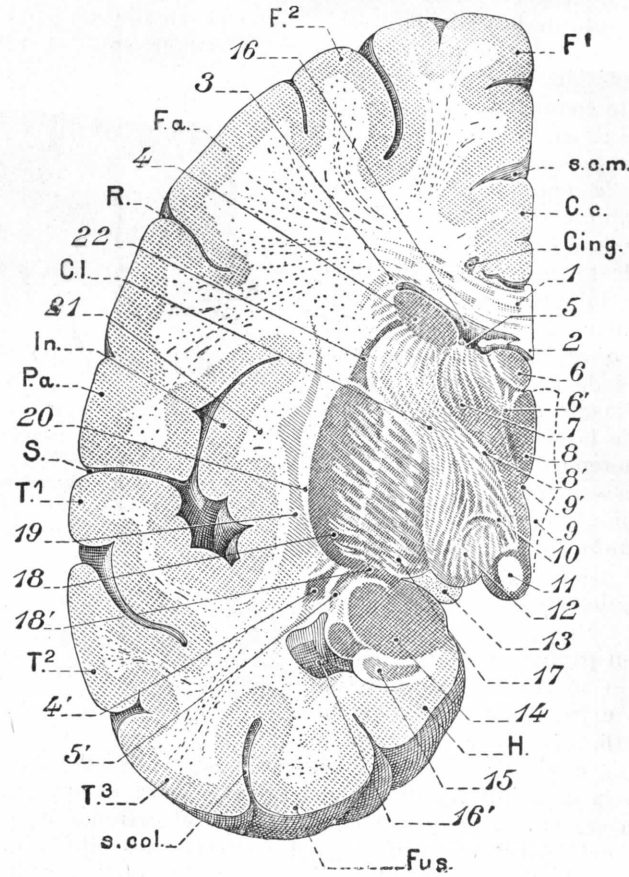

FIG. 772

Corte frontal del hemisferio cerebral izquierdo que corresponde al lóbulo de la ínsula.

F^1, F^2, primera y segunda frontales. — F.a., frontal ascendente. — R., cisura de Rolando. — P.a., parietal ascendente. — S., cisura de Silvio. — T^1, T^2, T^3, primera, segunda y tercera circunvoluciones temporales. — s.col., surco colateral. — Fus., lóbulo fusiforme. — H., hipocampo. — C.c., circunvolución del cuerpo calloso. — s.c.m., cisura callosomarginal. — Cing., cíngulo. — In., ínsula. — C.I., capsula interna (brazo posterior).

1, cuerpo calloso. — 2, trígono. — 3, substancia gris periependimaria. — 4, núcleo caudado. — 4', cola del núcleo caudado. — 5, lámina cornea, vena del cuerpo estriado y tenia semicircular. — 6, núcleo anterior del tálamo óptico. — 6', fasciculo de Vicq-d'Azyr. — 7, núcleo externo del tálamo óptico. — 8, substancia gris periventricular. — 9, tercer ventrículo. — 9', surco de Monro. — 10, zona incerta. — 11, pilar anterior del trígono. — 12, pie del pedúnculo cerebral. — 13, cintilla óptica. — 14, núcleo amigdalino. — 15, cuerno de *Ammón*. — 16 y 16', prolongaciones frontal esfenoidal del ventrículo lateral. — 17, pálidum. — 18, putamen. — 18', asa lenticular. — 19, antemuro. — 20, cápsula externa. — 21, cápsula extrema. — 22, puente de substancia gris que une también la cabeza del núcleo caudado con el núcleo lenticular.

inferior de los dos lóbulos frontal y parietal; el *opérculo inferior* está constituído enteramente por la primera circunvolución temporal. Si consideramos el lóbulo de la ínsula por su cara externa, después de haberlo desprendido de sus dos opérculos (fig. 773), este lóbulo aparece bajo la forma de una prominencia triangular, cuya base, situada arriba, está en relación con los dos lóbulos frontal y parietal, y

cuyo vértice, dirigido abajo y adelante, cae perpendicularmente sobre el pliegue falciforme de la región preinsular.

A. Surcos periinsulares. — El lóbulo de la ínsula está bastante bien limitado, en su contorno, por surcos o *canales*, que son en número de tres y se distinguen, según su situación, en *anterior*, *posterior* y *pósteroinferior* (fig. 773).

α) El *surco anterior* (6), siempre muy profundo, separa el borde anterior de la ínsula de la porción anterior de la tercera circunvolución frontal. Tiene una dirección vertical o ligeramente oblicua hacia abajo y atrás.

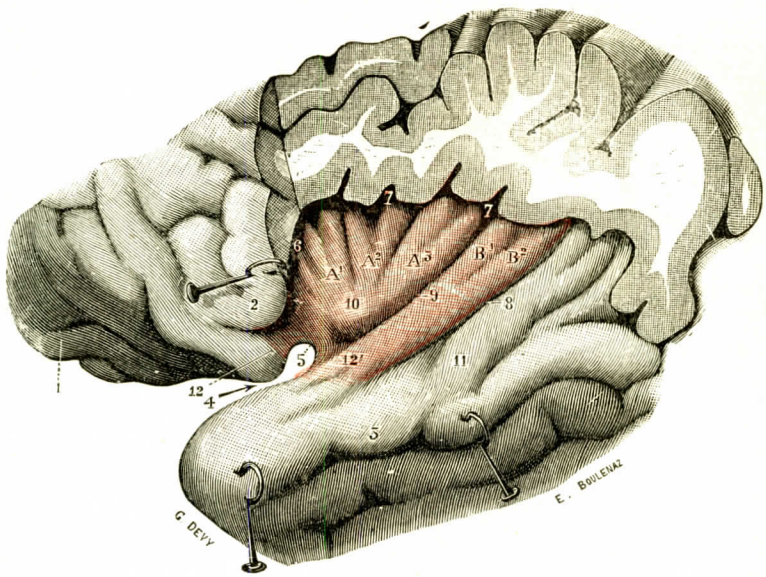

Fig. 773

El lóbulo de la ínsula y la región retroinsular (hemisferio izquierdo).

(El opérculo orbitario ha sido sumamente separado con erinas hacia abajo; la mayor parte del opérculo superior ha sido resecada y el cabo de la tercera frontal separado hacia delante.)

1, lóbulo orbitario. — 2, cabo de la tercera frontal. — 3, primera temporal. — 4, cisura de Silvio. — 5, pliegue falciforme. — 6, surco anterior. — 7, surco superior. — 8, surco pósteroinferior. — 9, surco mayor de la ínsula. — 10, polo de la ínsula. — A^1, A^2, A^3, primera, segunda y tercera circunvoluciones del lóbulo anterior de la ínsula. — B^1, B^2, las dos circunvoluciones del lóbulo posterior. — 11, pliegue de paso témporoparietal. — 12, 12', puntos en que los surcos están interrumpidos y las circunvoluciones insulares se confunden (pliegues de paso fronto y témporoinsulares) con las de los opérculos.

β) El *surco posterior* (7) separa la base de la ínsula del opérculo superior. Está en relación sucesivamente, yendo de delante atrás: con la punta de la tercera frontal, con el pie de esta misma circunvolución, el pie de la frontal ascendente y, finalmente, el asa que cierra por abajo la cisura de Rolando *(opérculo rolándico)* y que resulta de la unión a este nivel de las dos circunvoluciones frontal ascendente y parietal ascendente.

γ) El *surco pósteroinferior* (8), sumamente oblicuo hacia abajo y adelante, separa primero el lóbulo de la ínsula de la región retroinsular y después lo separa de la primera circunvolución temporal.

B. Pliegues de paso fronto y témporoinsulares. — Los tres surcos periinsulares que acabamos de describir no rodean, sin embargo, en todo su perímetro el lóbulo de la ínsula. En la proximidad del pliegue falciforme se ve con bastante

frecuencia (fig. 773, 12 y 12') a dos pliegues de paso unir el vértice de la ínsula, de una parte a la tercera frontal (es el *pliegue de paso frontoinsular*), de otra parte a la primera temporal (es el *pliegue de paso témporoinsular*), impidiendo de este modo al canal pósteroinferior continuarse con el canal anterior. Resulta de ello que el lóbulo de la ínsula no forma una verdadera isla, sino una *península*, unida por su vértice a las circunvoluciones superficiales del hemisferio.

C. Circunvoluciones de la ínsula — Por lo que se refiere a su constitución anatómica, el lóbulo de la ínsula está formado por un conjunto de circunvoluciones que están dispuestas en forma radiada o de abanico y se extienden del vértice a la base. Pero estas circunvoluciones presentan variaciones individuales muy extensas, y es muy difícil deducir de ellas un tipo fundamental que corresponda a todos los casos. He aquí, previo examen de un gran número de cerebros, la disposición que nos parece más frecuente: lo que llama desde luego la atención, cuando se observa la ínsula por su cara externa, es la presencia de un surco, mucho más largo que los demás, que parte del surco superior y, siguiendo a partir de este punto un trayecto marcadamente oblicuo hacia abajo y adelante, desciende hasta el pliegue falciforme. Este surco (9), que siempre será fácil reconocer porque ningún otro desciende ordinariamente tanto como él, ha sido perfectamente descrito por Heftler y, después de él, por Gudlberg y por Eberstaller; nosotros lo llamaremos el *gran surco de la ínsula*. Este surco divide el lóbulo insular en dos partes perfectamente distintas (fig. 774): una anterior (5) o *lóbulo anterior de la ínsula;* otra posterior (6) o *lóbulo posterior de la ínsula.*

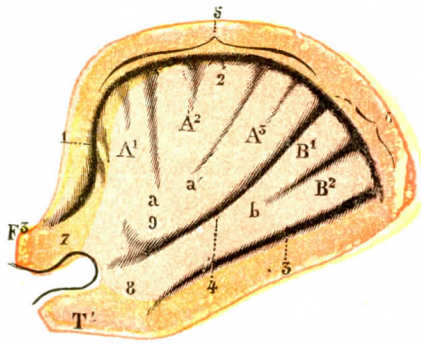

Fig. 774

Esquema indicando el modo de constitución del lóbulo de la ínsula.

1, surco anterior. — 2, surco posterior. — 3, surco pósteroinferior. — 4, surco mayor de la ínsula. — 5, lóbulo anterior, con *a*, *a'*, sus dos surcos; A^1, A^2, A^3, sus tres circunvoluciones. — 6, lóbulo posterior, con B^1, B^2, sus dos circunvoluciones. — 7, punto en el cual la ínsula anterior se confunde con la tercera frontal, F^3. — 8, punto en que el lóbulo posterior se continúa con la primera temporal, T^1. — 9, polo de la ínsula.

a) *Lóbulo anterior.* — El lóbulo anterior de la ínsula tiene, como el mismo lóbulo insular, la forma de un triángulo de base superior. Se compone de tres circunvoluciones que nacen abajo en un punto común, especie de mamelón irregularmente redondeado llamado *polo de la ínsula* (10). Se las distingue, según su situación, en anterior, media y posterior (fig. 773):

α) La *circunvolución anterior* (A^1) costea por detrás el canal del mismo nombre. Oblicua hacia arriba y adelante, se dirige del polo hacia el cabo de la tercera circunvolución frontal. No constituye ninguna rareza verla bifurcarse en su extremo superior.

β) La *circunvolución media* (A^2), la más pequeña de las tres, sigue un trayecto casi vertical. Al igual que la precedente, de la cual está separada por un surco habitualmente poco profundo, se desprende del polo por su extremidad inferior y está en relación, por la otra extremidad, con el pie de la tercera frontal

γ) La *circunvolución posterior* (A^3) nace, también, en el polo insular, por una extremidad en forma de punta. Desde allí se dirige oblicuamente arriba y atrás, costeando el gran surco de la ínsula y formando el labio anterior de este surco. Termina hacia arriba, por una extremidad generalmente bifurcada y aun trifurcada, en el pie de la circunvolución ascendente.

Independientemente de estas tres circunvoluciones, *circunvoluciones principales* del lóbulo anterior, encontramos muy a menudo, delante del polo y de la circunvolución anterior, uno o dos *pliegues accesorios*, generalmente profundos y muy cortos, que unen el lóbulo en cuestión a la parte anterior de la tercera circunvolución frontal.

b) *Lóbulo posterior.* — El lóbulo posterior de la ínsula está perfectamente limitado, hacia delante, por el gran surco de la ínsula; hacia atrás, por el canal pósteroinferior. Comprende dos circunvoluciones grandemente oblicuas (fig. 773): una anterior (B^1) en relación con el gran surco; otra posterior (B^2), que confina con la región retroinsular. Estas dos circunvoluciones, algunas veces poco distintas una de otra, nacen hacia abajo por una punta común que se continúa con la primera circunvolución temporal; hacia arriba se bifurcan y forman constantemente tres o cuatro pliegues secundarios que se reúnen al opérculo superior a nivel de la circunvolución parietal ascendente.

FIG. 775

Corte horizontal del hemisferio cerebral por el lóbulo de la ínsula.

(Hemisferio izquierdo, segmento inferior del corte.)

1, 1', cisura de Silvio. — 2, lóbulo de la ínsula. — 3, primera circunvolución temporal. — 4, 4', parte inferior del opérculo superior, interesado por la sección. — 5, núcleo lenticular. — 6, antemuro o cláustrum. — 7, cápsula externa. — 8, cápsula extrema. — 9, lóbulo frontal. — 10, centro oval.

D. ANTEMURO. — A las circunvoluciones insulares pertenece el antemuro. Se da este nombre de antemuro (*Vormauer claustrum* de los autores alemanes) a una tenue lámina de substancia gris, de 1 a 2 milímetros de grueso, que está colocada de canto junto a la cara profunda de la ínsula de Reil, entre las circunvoluciones insulares y el núcleo lenticular del cuerpo estriado. Se la ve muy claramente en todos los cortes, ya sean vérticotransversales (fig. 772, 19), ya horizontales (fig. 775, 6), que pasan por la ínsula. Su cara interna, ligeramente cóncava, está separada del núcleo lenticular por una capa de substancia blanca, que constituye la *cápsula externa*. Su cara externa, ligeramente convexa, está asimismo separada de las circunvoluciones insulares por una segunda capa de substancia blanca, que se designa con el nombre de *cápsula extrema*. De esta última cara se observa como desprenden, en los cortes horizontales del hemisferio, pequeñas prolongaciones cónicas que, bajo la forma de espinas, se dirigen hacia la corteza de la ínsula.

MEYNERT considera el antemuro, y con razón, como una dependencia, no de los núcleos centrales, sino de la substancia gris cortical. Según LANDAN, de Lausana, el claustrum es un núcleo particular, *sui generis*, sin relación con la corteza

de la ínsula. Su formación y textura establecerían, para este autor, su parentesco con el rinencéfalo, el núcleo amigdalino y la substancia perforada anterior.

3.° Región retroinsular. — Se designa con este nombre toda la porción de la cisura de Silvio que se halla colocada detrás de la ínsula o, con más exactitud, detrás del canal pósteroinferior. Es una anfractuosidad profunda por la cual avanzan las últimas ramas de la arteria cerebral media.

Se encuentran en ella, en su parte anterior e inmediatamente detrás del lóbulo de la ínsula propiamente dicho, una circunvolución de paso a menudo muy desarrollada y aun algunas veces más o menos superficial, que se dirige oblicuamente de arriba abajo y de delante atrás (fig. 773, 11): es la *circunvolución temporal transversa* de Heschl, el *pliegue de paso témporoparietal* de Broca. La circunvolución en cuestión no es, en efecto, sino una fuerte anastomosis colocada entre la primera temporal y la circunvolución parietal inferior. Es generalmente simple en su origen, pero se divide casi siempre durante su trayecto en dos o tres pliegues secundarios, que vienen a reunirse formando engranaje hacia arriba, con prolongaciones similares que salen del lóbulo parietal y se dirigen en sentido contrario.

Tanto si es simple como complejo, el pliegue de paso témporoparietal no forma parte de la ínsula; está perfectamente separado de esta prominencia por la anfractuosidad pósteroinferior. Añadiremos un último detalle, y es que un corte transversal que pase por este surco deja delante de sí todo el núcleo lenticular del cuerpo estriado. Por lo tanto, ese núcleo corresponde exclusivamente a la ínsula y no tiene relación alguna con la región retroinsular.

§ 2. — Circunvoluciones de la cara interna

La cara interna del hemisferio cerebral es bastante regularmente plana y está orientada en sentido sagital. Para formarse de ella una noción exacta, conviene aislarla y, para esto, practicar en el cerebro una sección vertical y ánteroposterior que pase por la gran cisura interhemisférica. Una vez practicada esta sección, si examinamos el hemisferio por su cara interna (figs. 776 y 777), vemos en seguida el borde interno del hemisferio que separa correctamente la cara interna, que está encima, de la cara inferior, que está debajo. Este borde interno no es admitido por todos los autores. En efecto, en el lóbulo occipital, en particular, la cara interna del cerebro se continúa sin línea de demarcación clara con la cara inferior del lóbulo témporooccipital. Vemos luego las circunvoluciones y los surcos de la cara interna dispuestos alrededor de cierto número de formaciones que reúnen los hemisferios cerebrales entre sí en su parte central y que se denominan el umbral o límite de los hemisferios. Se encuentran aquí especialmente, por arriba, el cuerpo calloso, libre en su parte posterior, donde toma el nombre de *rodete*, curvándose en su parte anterior para formar la *rodilla* y el *pico*. La cara interna del hemisferio se extiende alrededor del cuerpo calloso a manera de ancho abanico. Está separada de él por un surco profundo, pero siempre muy manifiesto y que se designa con el nombre de seno del cuerpo calloso.

Este seno nace debajo del pico, donde continúa la corta incisura de His de la cara inferior del cerebro. Rodea la rodilla y sigue el cuerpo calloso horizontalmente; luego, llega al rodete, se curva bruscamente hacia abajo, afuera y adelante para continuar en el surco del hipocampo. Durante la casi totalidad de su trayecto el seno del cuerpo calloso aloja primero la arteria cerebral anterior y luego una de sus ramas.

A. — Cisuras interlobulares

La cara interna del hemisferio cerebral nos ofrece tres cisuras de primer orden, a saber: la *cisura callosomarginal*, la *cisura calcarina* y la *cisura perpendicular interna*.

1.° Cisura callosomarginal. — La cisura callosomarginal (fig. 776, *S.c.m.*) empieza por un extremo delgado por debajo de la rodilla del cuerpo calloso y

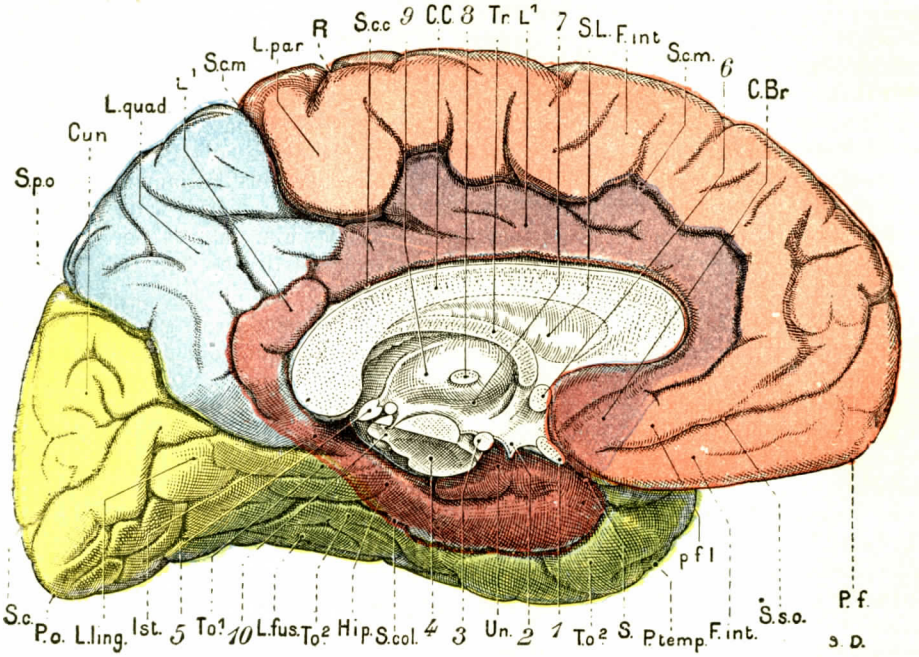

Fig. 776

Cara interna del hemisferio izquierdo.

En *rojo*, el lóbulo frontal; en *azul*, el lóbulo parietal; en *amarillo*, el lóbulo occipital; en *verde*, el lóbulo temporal; en *violado*, la circunvolución límbica mayor.

1, quiasma óptico. — 2, infundíbulum. — 3, tubérculo mamilar. — 4, pedúnculo cerebral. — 5, epífisis. — 6, comisura anterior. — 7, ventrículo medio. — 8, comisura gris. — 9, tálamo óptico. — 10, tubérculo cuadrigémino.

P.f., polo frontal. — P.temp., polo temporal. — P.o., polo occipital. — C.C., cuerpo calloso. — S.c.c., seno del cuerpo calloso. — S.T., séptum lúcidum. — Tr., trígono cerebral. — S.c.m., cisura callosomarginal. — F.int., circunvolución frontal interna. — S.s.o., surco supraorbitario. — L.¹, circunvolución límbica o del cuerpo calloso. — *Ist., ismo.* — Hip., hipocampo. — Un., uncus. — C.Br., encrucijada de Broca. — L.par., lóbulo paracentral. — L.quad., lóbulo cuadrilátero. — S.p.o., cisura parietooccipital. — Cun., cúneus. — S.c., cisura calcarina. — L.ling., lóbulo lingual. — T.o.¹, T.o.², primera y segunda circunvoluciones témporooccipitales. — L.fus., lóbulo fusiforme. — S.col., surco colateral.

rodea en seguida sucesivamente la rodilla y la cara superior de este órgano. Poco antes de llegar al rodete se desvía bruscamente hacia arriba y va a terminar en el borde superior del hemisferio, formando en éste una muesca generalmente muy visible en la cara externa. Esta muesca se halla situada algo por detrás de la muesca con que termina la cisura de Rolando, en pleno lóbulo parietal por consiguiente.

Comprendida de este modo, la cisura callosomarginal, doblemente encorvada sobre sí misma, ofrece exactamente la forma de una **S** en posición horizontal ($\mathcal{S}$).

Es, además sumamente tortuosa, especialmente en su parte anterior, en la que describe una numerosa serie de festones que le han valido el nombre que le ha dado Pozzi de *cisura festoneada*. Pero queda en la mayor parte de su trayecto paralela a la cara superior del cuerpo calloso, del que está separada por todo el espesor de la circunvolución límbica.

De su convexidad nacen algunas incisuras. Una de ellas se desprende del cuerpo calloso a la altura de la rodilla, formando el *surco supraorbitario de Broca* (véase más adelante). Este surco, oblicuo arriba y adelante, separa la circunvolución frontal interna en dos regiones, una anterior, orbitaria, otra posterior, frontal propiamente dicha. En su segmento terminal, antes de curvarse arriba y atrás, la cisura callosomarginal emite un surco vertical que termina en un punto sensiblemente próximo a la parte culminante del borde superior del cerebro: es la llamada *incisura preovalar de Broca*, que separa la frontal interna del lóbulo paracentral.

Completamente por detrás, en el punto donde se flexiona para llegar al borde superior del hemisferio, la cisura callosomarginal abandona una *prolongación posterior* que continúa su dirección primitiva, pero que es ordinariamente interrumpida por uno o dos pliegues de paso verticales. Este surco, denominado *cisura subparietal de Broca*, está separado de la cisura perpendicular interna por un pliegue de paso, el *pliegue de paso parietolímbico posterior de Broca*.

2.° Cisura calcarina. — La cisura calcarina, situada en la parte más posterior de la cara interna (fig. 776, *S.c.*), se dirige horizontalmente desde el extremo posterior del hemisferio hacia el rodete del cuerpo calloso. Su nombre procede de la palabra latina *calcar*, que significa *espolón*, porque ella es la que determina en la porción occipital del ventrículo lateral ese abultamiento o relieve conocido con el nombre de *espolón de Morand*. Desde Gratiolet, se la designa con el nombre de *cisura de los hipocampos*, y veremos que sus dos labios representan el área cortical de la visión.

Considerada desde el punto de vista de su dirección, la cisura calcarina ni es exactamente horizontal ni exactamente rectilínea. Si la seguimos de atrás a delante, la veremos primero que se dirige algo oblicuamente hacia arriba hasta el nivel de la cisura perpendicular interna. Allí se inclina ligeramente hacia abajo (*codo* de la calcarina) para descender hacia la hendidura cerebral de Bichat. La cisura calcarina se compone, pues, de dos porciones de dirección y de longitud desiguales: una *porción posterior*, mucho más larga, que va de su origen a la cisura perpendicular interna y es ligeramente *ascendente;* una *porción anterior*, más corta (2 centímetros solamente), que va desde la cisura perpendicular interna al rodete del cuerpo calloso y es ligeramente *descendente*.

A primera vista, si se examina un cerebro cubierto todavía por sus membranas, la cisura calcarina parece prolongarse hasta la hendidura cerebral de Bichat. Pero esto no es más que una simple apariencia, puesto que dicha cisura está constantemente separada de la hendidura cerebral por un pliegue de paso vertical (*pliegue témporolímbico de Broca*, fig. 776), que enlaza la circunvolución situada por encima *(circunvolución del cuerpo calloso)* con la circunvolución situada por abajo *(circunvolución del hipocampo)*. Más adelante volveremos a ocuparnos en ello cuando ambas circunvoluciones nos sean conocidas.

Por detrás de la cisura calcarina existe un pequeño surco perpendicular a su dirección, la *cisura postcalcarina*, importante en la limitación de la esfera visual (véase *Vías ópticas*).

3.° Cisura perpendicular interna o parietooccipital interna. — La cisura perpendicular interna (fig. 777, *pi.*) es exactamente paralela a la cisura perpen-

dicular externa, que ya hemos estudiado (pág. 953) y de la que no es más que la continuación sobre la cara interna del hemisferio.

Al salir del borde superior del hemisferio formando un ángulo que se aproxima mucho al ángulo recto (de aquí su nombre), la cisura se dirige oblicuamente hacia abajo y adelante y va a terminar algo por debajo del rodete del cuerpo calloso, penetrando en la cisura calcarina. Si recordamos que la cisura calcarina, primero oblicuamente ascendente, se *acoda* en seguida para inclinarse hacia abajo, observaremos, según hace notar BROCA, que la cisura calcarina y la cisura perpendicular interna forman entre ambas una figura que puede compararse a una **Y** en posición horizontal (≻): la rama superior de la **Y** corresponde a la cisura perpendicular interna; su cola y su rama inferior representan las dos porciones de la cisura calcarina.

La cisura perpendicular interna, muy distinta en esto de la perpendicular externa, es constante; además, es notable a la vez por su dirección rectilínea, claridad y profundidad.

B. — LÓBULOS Y CIRCUNVOLUCIONES

Las tres cisuras que acabamos de describir dividen la cara interna en dos circunvoluciones y en dos lobulillos, a saber: la *circunvolución frontal interna*, la *circunvolución del cuerpo calloso*, la *cuña* y el *lóbulo cuadrilátero*.

1.° Circunvolución del cuerpo calloso. — La circunvolución del cuerpo calloso (figs. 777, *C.C.*, y 776, L^1) se denomina así precisamente porque pasa por encima del cuerpo calloso y sigue exactamente su contorno; es el *lóbulo del cuerpo calloso de Broca*.

Nace a nivel del pico del cuerpo calloso y en dicho punto se une con el extremo anterior de la circunvolución precedente, formando un lobulillo diminuto y alargado en sentido vertical (fig. 776, *C. Br.*) que, a causa de las relaciones que tiene con el aparato olfatorio, se denomina *encrucijada olfatoria* o *centro de Broca*. Desde el pico del cuerpo calloso, la circunvolución de que se trata se dirige primero de atrás a delante. Luego rodea de abajo arriba la rodilla del cuerpo calloso y, replegándose hacia atrás para hacerse horizontal, se prolonga hasta el rodete. En este punto se continúa con la circunvolución del hipocampo, que describiremos más adelante al tratar de la cara inferior del hemisferio. La continuidad que se establece por detrás del rodete entre la circunvolución del cuerpo calloso y la circunvolución del hipocampo tiene lugar por una porción relativamente estrecha, en forma de istmo (fig. 776, *Ist.*). BROCA, que la consideró como un simple pliegue de paso tendido entre el lóbulo temporal (del que forma parte la *circunvolución del hipocampo*, pág. 981) y la circunvolución del cuerpo calloso (que es una parte de la *gran circunvolución límbica*, véase más adelante, pág. 981), le dió la denominación de *pliegue témporolímbico*.

La circunvolución del cuerpo calloso es más o menos tortuosa según los individuos. En su borde superior presenta una serie de recortes, resultantes de las sinuosidades o festones ya mencionados de la cisura callosomarginal. A causa de su disposición semianular, así como de los recortes festoneados que caracterizan su borde convexo, ROLANDO la había comparado a la *cresta* de un gallo; de aquí procede el nombre de *circunvolución crestada* que le dan también algunos anatomistas.

La circunvolución del cuerpo calloso está claramente limitada, en toda la longitud de su borde cóncavo, por el seno del cuerpo calloso. Asimismo lo está también, en toda la longitud de su borde convexo, por la cisura callosomarginal, que la

separa de la circunvolución frontal interna. No obstante, esta cisura separadora de dos circunvoluciones vecinas puede estar interrumpida por varios pliegues de paso, que van de una a otra circunvolución y que, por esta circunstancia, se denominan *pliegues frontolímbicos*. Estos pliegues frontolímbicos son muy variables en número y situación. Existe uno casi constante y situado enfrente de la rodilla del cuerpo calloso, es el *pliegue frontolímbico anterior* (fig. 778, 12), que volveremos a encontrar con las vías olfativas.

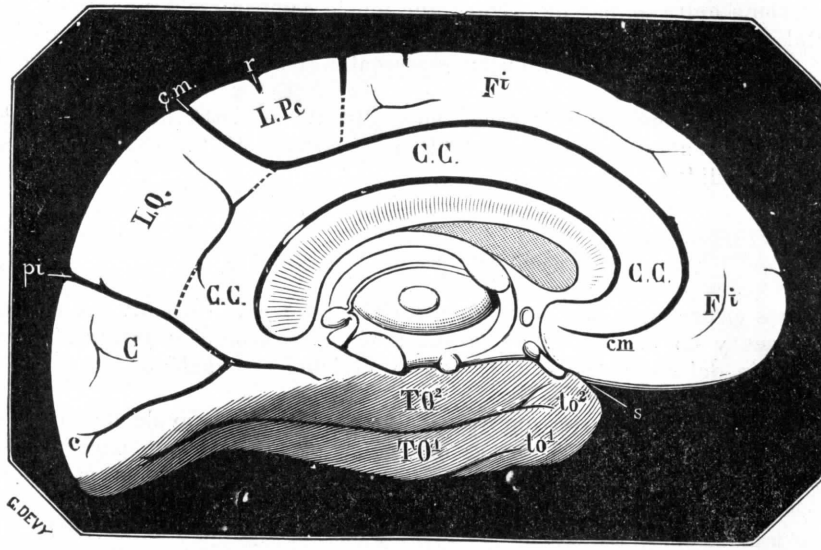

FIG. 777

Esquema de la cara interna del hemisferio izquierdo.

S., cisura de Silvio. — cm., cisura callosomarginal. — pi., cisura perpendicular interna. — c., cisura calcarina. — r., terminación de la cisura de Rolando. — to.¹, surco témporooccipital interno. — to.², surco témporooccipital externo. — F.i., circunvolución frontal interna. — L.Pc., lóbulo paracentral. — L.Q., lóbulo cuadrilátero. — C., cuña. — C.C., circunvolución del cuerpo calloso. — TO.¹, primera circunvolución témporooccipital. — TO.², segunda circunvolución témporooccipital.

En su parte más posterior, cuando la cisura callosomarginal se ha inclinado hacia el borde superior del hemisferio, la circunvolución del cuerpo calloso se halla limitada al nivel de su borde convexo por la prolongación posterior (fig. 778) de esta misma cisura callosomarginal, que la separa de esta manera del lóbulo cuadrilátero. Pero también aquí se ven uno o dos pliegues de paso, de trayecto vertical, que interrumpen el surco de separación uniendo el lóbulo cuadrilátero a la circunvolución del cuerpo calloso: éstos son los *pliegues de paso parietolímbicos*. Volveremos a encontrarlos en seguida al tratar del lóbulo cuadrilátero.

2.° Circunvolución frontal interna, lobulillo paracentral. — La circunvolución frontal interna (figs. 776 y 777, *F. int.*) es la parte interna de la primera circunvolución frontal, que ya hemos estudiado en la cara externa del hemisferio. Es, no obstante, mucho más larga que esta última; en efecto, su parte posterior rebasa siempre en varios milímetros el extremo superior de la cisura de Rolando; por otro lado, su parte anterior, en vez de detenerse en el polo frontal, que, como es sabido, constituye el límite anterior de la primera circunvolución frontal, se encorva

hacia abajo y atrás y, adelgazándose en punta, se prolonga hasta el pico del cuerpo calloso.

La circunvolución frontal interna se halla exactamente comprendida entre el borde superior del hemisferio y la cisura callosomarginal: el borde del hemisferio la separa del lóbulo parietal, del lóbulo frontal y del lóbulo orbitario; la cisura callosomarginal la separa de la circunvolución del cuerpo calloso. Es muy tortuosa y presenta constantemente en su superficie varios surcos, más o menos extensos y más o menos profundos, que la dividen en cierto número de pliegues secundarios. Entre estos surcos existe uno que, por su longitud y por su consistencia, adquiere una importancia muy especial: es el *surco supraorbitario* de Broca, el *surco rostral* de Eberstaller (figuras 776, *S.s.o.*, y 778, 11). Este surco nace en la convexidad anterior de la cisura callosomarginal, y desde allí se dirige oblicuamente hacia delante y arriba, paralelamente a la cisura callosomarginal, y va a terminar cerca del borde del hemisferio o en el borde mismo, enfrente de la rodilla del cuerpo calloso. Este surco supraorbitario divide la porción inicial de la circunvolución frontal interna en dos planos: un plano inferior, que se continúa hacia fuera con el lóbulo orbitario, y un plano superior, ordinariamente más desarrollado que el precedente (*lobulillo metópico* de Broca), que confina con la cisura callosomarginal.

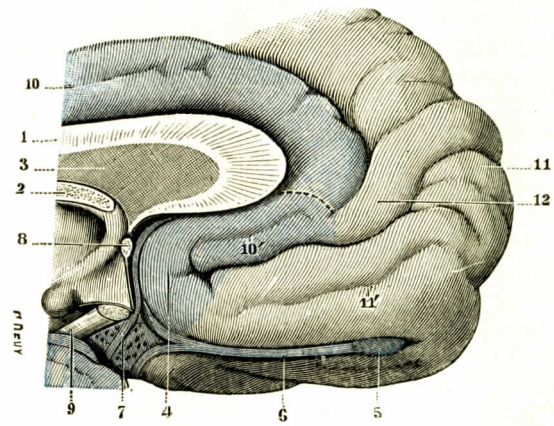

Fig. 778

Porción inicial de la circunvolución del cuerpo calloso y de la circunvolución frontal interna.

1, cuerpo calloso. — 2, trígono cerebral. — 3, séptum lúcidum. — 4, encrucijada olfatoria. — 5, bulbo olfatorio. — 6, cintilla olfatoria. — 7, cintilla diagonal. — 8, comisura blanca anterior. — 9, cintilla óptica. — 10, circunvolución del cuerpo calloso, con 10', cisura intralímbica. — 11, primera circunvolución frontal, con 11', surco supraorbitario. — 12, pliegue frontolímbico anterior.

La parte más posterior de la circunvolución frontal interna se halla separada del resto de la circunvolución por un pequeño surco, vertical u oblicuo, que se origina en la cisura callosomarginal, la *incisura preoval* de Broca o *surco paracentral*. La parte de la circunvolución frontal interna de tal modo aislada, irregularmente cuadrilátera, constituye el *lobulillo paracentral* (figs. 776 y 777). Según nos lo demuestra la figura 776, la muesca con que termina la cisura de Rolando (*r*) se halla situada en la parte superior y posterior del lobulillo paracentral. Por consiguiente, en pleno lobulillo paracentral e inmediatamente por debajo de esta muesca se efectúa, por el *pliegue de paso frontoparietal* superior, la fusión recíproca de las dos circunvoluciones prerrolándica y postrolándica, o, en otros términos, de las dos circunvoluciones frontal ascendente y parietal ascendente.

3.° Cuña. — Desígnase con el nombre de cuña o cúneus (fig. 776, *Cun.*) el pequeño lóbulo que se encuentra en la parte más posterior de la cara interna del hemisferio. De forma triangular, y a manera de *cuña* (de ahí su nombre), se introduce en el ángulo diedro que forma al separarse entre sí la cisura perpendicular interna y la cisura calcarina. Corresponde con bastante exactitud al lóbulo occipital de la cara externa del hemisferio. Su superficie suele hallarse segmentada por

un pequeño número de surcos, irregulares por su dirección y siempre muy superficiales.

A causa de su forma, pueden considerarse en el cúneus dos bordes, una base y un vértice. Su *borde anterior*, oblicuo hacia abajo y adelante, corresponde al lóbulo cuadrilátero, del que le separa la cisura perpendicular interna. Su *borde posterior* o inferior corresponde, de igual manera, a la cisura calcarina, que lo separa de la segunda circunvolución témporooccipital. Su *base*, dirigida hacia atrás, se confunde con el borde superior del hemisferio. Su *vértice*, finalmente, corresponde al punto de unión de las dos cisuras perpendiculares interna y calcarina (véanse, para más detalles, las *Vías ópticas*).

Hemos dicho anteriormente que la cisura perpendicular interna va a parar a la cisura calcarina. Esta continuidad de ambas cisuras existe, en efecto, pero es simplemente superficial. Cuando se entreabren las dos cisuras en el sitio en que parecen reunirse, se observa que del vértice del cúneus se desprende un pliegue de paso profundo, que se dirige de atrás a delante y va a confundirse con la parte posterior de la circunvolución del cuerpo calloso: es el *pliegue de paso cúneolímbico* de BROCA. Este pliegue sirve como de pedículo al cúneus, y al propio tiempo, formando a esta altura el labio superior de la cisura calcarina, se convierte en una especie de barrera situada entre esta última cisura y la cisura perpendicular interna, que está situada por encima.

Aunque muy marcado, el pliegue de paso cúneolímbico es siempre profundo en el hombre. Entre los primates, únicamente el gibón presenta una disposición análoga. En todos los demás primates, lo mismo que en los lemúridos, el pliegue cúneolímbico es superficial y la cisura perpendicular interna es, en este caso, completamente independiente de la cisura calcarina (BROCA).

4.° Lóbulo cuadrilátero o precúneo. — El lóbulo cuadrilátero, cuyo nombre indica suficientemente la forma que tiene (fig. 776, *L. quad.*), se halla entre el lobulillo paracentral, que está por delante, y el cúneus, que está por detrás. Desígnase también con frecuencia, a causa de su situación, con el nombre de *precúneus* o *antecuña*. Corresponde a la circunvolución parietal superior de la cara externa del hemisferio.

Limitado hacia atrás por la cisura perpendicular interna, hacia delante por la cisura callosomarginal, hacia arriba por el borde superior del hemisferio, el lóbulo cuadrilátero se halla limitado, hacia abajo, por la prolongación posterior de la cisura callosomarginal, que lo separa de la circunvolución del cuerpo calloso. Hay que hacer notar, sin embargo, que este surco casi siempre está interrumpido por dos pliegues de paso verticales, uno anterior y otro posterior. Estos dos pliegues de paso, denominados *pliegues parietolímbicos*, interrumpen en sus dos extremidades el surco en cuestión y por esto enlazan el lóbulo cuadrilátero con la circunvolución subyacente.

§ 3. — CIRCUNVOLUCIONES DE LA CARA INFERIOR

Después de haber seccionado los pedúnculos cerebrales a la altura de los tubérculos cuadrigéminos, se descubre la cara inferior de los hemisferios. Esta cara es irregular como la base del cráneo sobre la que descansa. Está formada de dos lóbulos de extensión desigual: uno de ellos, anterior, *lóbulo orbitario*, descansa en el plano anterior de la base del cráneo; mientras que el otro, posterior o *lóbulo témporooccipital*, se alarga en el compartimiento medio que continúa por detrás la cara superior de la tienda del cerebelo. Estos dos lóbulos están separados uno del

otro por el valle de Silvio. La cara inferior está limitada por dentro por el borde interno del hemisferio, por fuera por el borde externo; de las tres caras es la más sencilla

A. — Cisura interlobular

La cara inferior del hemisferio sólo ofrece una cisura: la *cisura de Silvio*, o cuando menos la porción inicial de la misma. La cisura de Silvio nos es ya conocida (pág. 949). Sabemos que empieza a nivel del ángulo externo del espacio cuadrilátero perforado; que después se dirige horizontalmente hacia fuera, describiendo una curva de concavidad posterior, y que, finalmente, desaparece en la cara externa del hemisferio.

B. — Lóbulos y circunvoluciones

Esta porción inicial de la cisura de Silvio divide la cara inferior del cerebro en dos partes bien distintas: una parte situada por delante de la cisura, y es el *lóbulo orbitario;* otra parte situada por detrás de aquélla, y es el *lóbulo témporo-occipital* o *occípitotemporal.*

1.° *Lóbulo orbitario*

Este lóbulo corresponde a la cara inferior del lóbulo frontal. Se extiende entre la cisura interhemisférica por dentro, el valle de Silvio por detrás y el surco fronto-marginal de Wernicke por delante. El lóbulo orbitario forma, pues, por detrás el labio anterior del valle de Silvio y termina por detrás y por dentro en el espacio perforado anterior por un borde que sigue la estría olfativa externa. El borde interno, ligeramente saliente, se aloja en el canal etmoidal, mientras que toda la cara inferior del lóbulo descansa en el techo de la órbita.

1.° Surcos. — Si se le examina de dentro a fuera, se encuentran sucesivamente tres surcos: el *surco orbitario interno*, el *surco en* **H** y el *surco orbitario externo.*

α) El *surco orbitario interno*, conocido vulgarmente con el nombre de *surco olfativo* (fig. 779, S.o.), está situado algo hacia dentro de la cisura interhemisférica. Partiendo del ángulo anterior del espacio cuadrilátero perforado, se dirige de atrás a delante y un poco de fuera a dentro, yendo a terminar, por una extremidad libre, a 10 ó 15 milímetros por detrás del polo frontal. Se halla en relación, en su origen, con el túber olfatórium y con las raíces olfatorias que parten de él. En este surco se alojan la cinta olfativa y el bulbo olfatorio.

β) El *surco orbitario externo* (fig. 779) ocupa la parte externa del lóbulo orbitario. Se dirige de atrás a delante, como el precedente; pero difiere de éste en que es menos largo, menos profundo, y no se distingue con tanta claridad. No existe en los monos y con frecuencia falta también en el hombre.

γ) El *surco en* **H** o *surco cruciforme* (fig. 779, S.cr.) está situado en la parte media del lóbulo orbitario, entre los dos surcos orbitario interno y orbitario externo. Se compone, como la letra **H**, de dos ramas longitudinales: una interna y otra externa, unidas entre sí en su parte media por una tercera rama dirigida transversalmente. Pero esta configuración del surco orbitario medio, si bien es la más común, dista mucho de ser constante. En algunos casos está representado por una simple fosita, de la que parten en sentido divergente tres o cuatro surcos muy irregulares. En otros casos estos surcos, en vez de estar dispuestos en forma de **H**, se agrupan de tal manera que forman una **X** o una **K**

2.° Circunvoluciones. — Los surcos antedichos limitan en el lóbulo orbitario la *circunvolución orbitaria interna*, las *circunvoluciones orbitarias medias* y la *circunvolución orbitaria externa* o *lateral*.

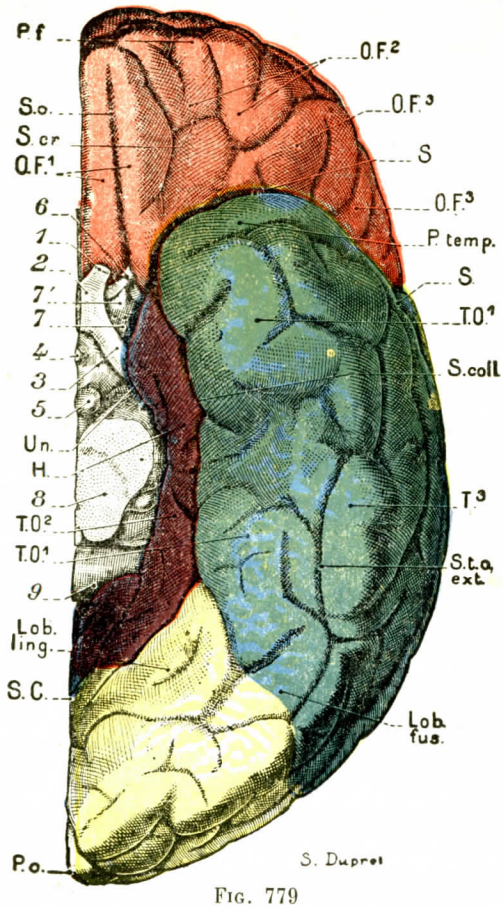

FIG. 779

Circunvoluciones de la cara inferior del hemisferio izquierdo.

En rojo, porción orbitaria del lóbulo frontal; *en verde*, lóbulo temporal; *en amarillo*, lóbulo occipital; *en violado*, porción inferior de la gran circunvolución límbica.

1, nervio óptico. — 2, quiasma óptico. — 3, cintilla óptica. — 4, túber. — 5, tubérculo mamilar. — 6, corte de la cintilla olfativa. — 7, espacio perforado anterior. — 7', trígono olfativo. — 8, corte del pedúnculo. — 9, rodete del cuerpo calloso.

P.f., polo frontal. — P.o., polo occipital. — P.temp., polo temporal. — S.o., surco orbitario interno. — O.F¹, O.F², O.F³, porción orbitaria de las primera, segunda y tercera circunvoluciones frontales. — S.cr., surco cruciforme. — S., cisura de Silvio. — S.col., surco colateral. — S.t.o.ex., surco temporooccipital externo. — T³, tercera circunvolución temporal. — T.O.¹, T.O.², primera y segunda circunvoluciones temporales.—Lob.fus., lóbulo fusiforme. — Lob.ling., lóbulo lingual. — S.C., porción terminal de la cisura calcarina. — H., hipocampo. — Un., uncus o gancho del hipocampo.

A. CIRCUNVOLUCIÓN ORBITARIA INTERNA (GYRUS RECTUS). — La circunvolución orbitaria interna ocupa la parte más interna del lóbulo orbitario. Se halla limitada por dentro por la cisura interhemisférica y por fuera por el surco olfatorio. Por ser simple y notablemente rectilínea, ha recibido el nombre de *gyrus rectus*. El *gyrus rectus* disminuye de anchura a medida que se dirige de atrás a delante: su anchura, que, por término medio, es de un centímetro en el extremo posterior de la circunvolución, sólo es de 5 ó 6 milímetros, y a veces menos, en su extremo anterior.

B. CIRCUNVOLUCIÓN ORBITARIA EXTERNA. — La circunvolución orbitaria externa comprende toda la porción del lóbulo frontal situada por fuera del surco orbitario cruciforme. No es más que la cara inferior u orbitaria de la tercera circunvolución frontal, que ya hemos estudiado al tratar de la cara externa del hemisferio.

C. CIRCUNVOLUCIONES ORBITARIAS MEDIAS. — Designaremos con este nombre todos los pliegues situados entre la circunvolución orbitaria externa y la segunda circunvolución orbitaria interna. Estas circunvoluciones, que se desarrollan en torno de las diferentes ramas del surco en **H**, son muy irregulares y varían, por decirlo así, en cada individuo. No han recibido denominaciones especiales. Recordemos de paso que la porción del lóbulo *orbitario* situada por detrás de la rama transversal del surco en **H**, porción que generalmente es lisa y sin cortadura alguna, corresponde en el hombre, a la región que BROCA ha designado en el delfín (cuyo aparato olfatorio está reducido a su mínima expresión) con el nombre de *desierto olfatorio*. Sobre esto insistiremos más adelante al hablar de los orígenes y terminaciones reales del nervio olfatorio.

3.° Significación del lóbulo orbitario. — La sistematización empleada precedentemente no es admitida por todos los anatomistas. Con HERVÉ y DÉJERINE se puede ver simplemente en el lóbulo orbitario la continuación, en la cara inferior del cerebro, de las circunvoluciones frontales (fig. 779, OF^1, OF^2, OF^3). Comprendería, pues, el punto de partida de las tres circunvoluciones frontales: 1.°, la por-

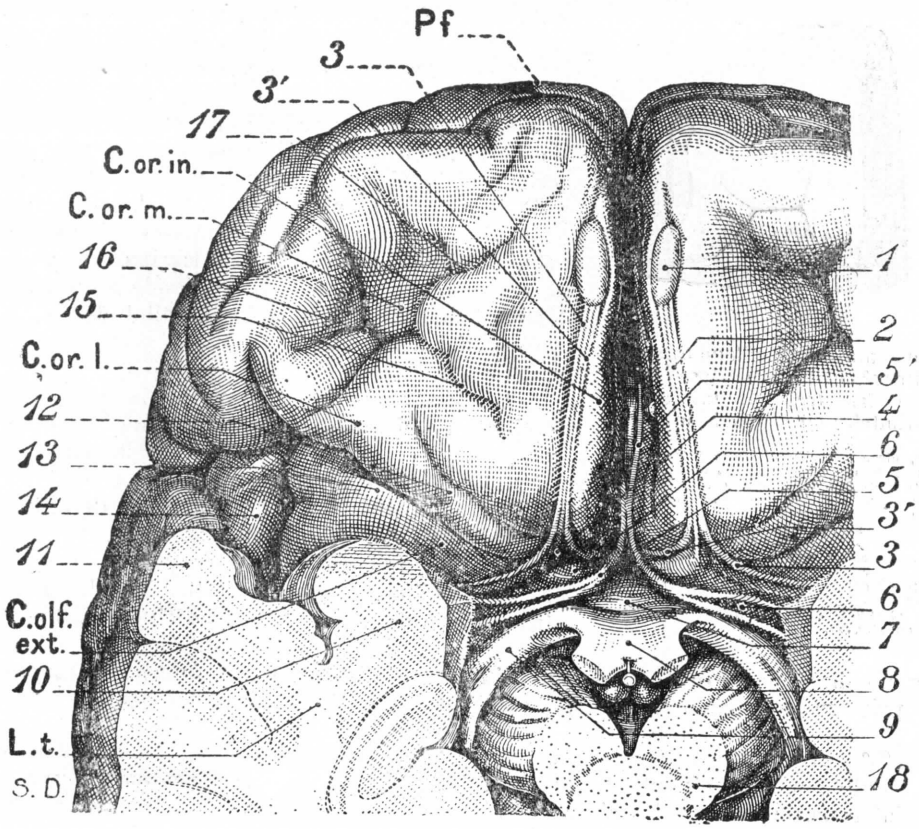

FIG. 780

Las circunvoluciones orbitarias y olfativas. Extremo anterior del cuerpo calloso.

P.f., polo frontal. — L.t., lóbulo temporal. — C.or.m., circunvolución orbitaria media. — C.or.in., circunvolución orbitaria interna. — C.or.l., circunvolución orbitaria lateral. — C.olf.ext., circunvolución olfativa externa. — 1, bulbo olfativo. — 2, cintilla olfativa. — 3, 3', estrías olfativas externa e interna. — 4, trigono olfativo. — 5, cintilla diagonal. — 5', pico del cuerpo calloso con los pedúnculos del cuerpo calloso. — 6, espacio perforado anterior. — 7, laminilla supraóptica. — 8, quiasma óptico. — 9, cintilla óptica. — 10, corte de la circunvolución del hipocampo. — 11, corte de la tercera circunvolución temporal. — 12, surco paraolfativo anterior. — 13, surco paraolfativo posterior. — 14, lóbulo de la ínsula. — 15, surco orbitario posterior. — 16, surco orbitario transverso (surco cruciforme). — 17, surco orbitario anterior. — 18, corte de los pedúnculos cerebrales.

ción orbitaria de la primera circunvolución frontal está formada por la circunvolución orbitaria interna, invadiendo algo la circunvolución orbitaria externa; 2.°, la porción orbitaria de la segunda circunvolución frontal comprende las circunvoluciones orbitarias medias y la parte restante de la circunvolución orbitaria externa; 3.°, la tercera frontal nace en la región orbitaria en el extremo superior del surco olfativo; se ensancha en su parte media hasta la rama transversal del surco cruciforme (fig. 781) para formar el desierto olfativo de BROCA, luego se adelgaza de nuevo y se dirige hacia delante, por fuera del surco orbitario externo. Contornea

entonces el borde externo del cerebro para continuarse con la tercera circunvolución frontal, tal como la hemos descrito; 4.°, con el nombre de *polo frontal* se puede designar (HERVÉ, DÉJERINE) una región en que las tres circunvoluciones frontales nacen y de donde divergen en el lóbulo orbitario antes de pasar a la cara externa del hemisferio. Como se ve en la figura 780, las circunvoluciones olfativas verdaderas están situadas entre el lóbulo temporal y el lóbulo orbitario (véase *Vías olfativas*).

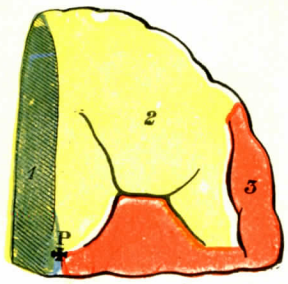

FIG. 781

Esquema representando, según HERVÉ, el modo de terminación de las tres circunvoluciones frontales en el lóbulo orbitario.

1, circunvolución olfatoria interna, continuación de la primera frontal. — 2, parte anterior del lóbulo orbitario, continuando la segunda frontal. — 3, tercera circunvolución frontal (colorada *en rojo*), rodeando la extremidad posterior del surco orbitario externo, colocándose luego en la separación de las dos ramas posteriores del surco cruciforme y extendiéndose hasta la extremidad posterior del surco olfatorio. — P, punto de convergencia de las tres circunvoluciones frontales (*polo frontal* de HERVÉ).

2.° *Lóbulo témporooccipital*

El lóbulo témporooccipital (fig. 779) se extiende desde la cisura de Silvio hasta el extremo posterior del hemisferio cerebral, o mejor dicho, del polo temporal al polo occipital. El borde externo es el del cerebro; su borde interno, discontinuo, está constituído por la cisura calcarina y luego por el surco del hipocampo. Corresponde a la vez al lóbulo temporal y al lóbulo occipital de la cara externa del hemisferio.

1.° Surcos. — Si se examina la base de un cerebro que descansa sobre un plano horizontal por su cara convexa, se observa en la parte más externa del lóbulo témporooccipital una porción de la tercera circunvolución temporal ya descrita al hablar del lóbulo temporal (pág. 961). Por dentro de esta circunvolución se encuentran dos surcos longitudinales, que se extienden de uno a otro extremo del lóbulo témporooccipital. Estos dos surcos, que se designan, como el lóbulo mismo, con los nombres de *surcos témporooccipitales*, se distinguen en *interno* y *externo*. El primero se llama también *surco colateral*.

2.° Circunvoluciones. — Los dos surcos témporooccipitales dan lugar, en el lóbulo témporooccipital de que se trata, a dos circunvoluciones cuya dirección es ánteroposterior: son las *circunvoluciones témporooccipitales*. Distínguense éstas, partiendo de fuera a dentro, en *primera* y *segunda:*

A. PRIMERA CIRCUNVOLUCIÓN TÉMPOROOCCIPITAL O LÓBULO FUSIFORME. — La primera circunvolución témporooccipital (fig. 779, TO^1) se halla limitada, hacia fuera, por el surco témporooccipital externo, que la separa de la tercera circunvolución temporal, y hacia dentro, por el surco témporooccipital interno, que la separa de la segunda circunvolución témporooccipital: es la *cuarta circunvolución temporal* de algunos autores. Por ser más ancha en su parte media que en sus dos extremidades, ha sido comparada a un huso, y de ahí procede el nombre de lóbulo *fusiforme (spindelformiges Läppchen)* que le ha dado HUSCHKE. La primera circunvolución témporooccipital es sumamente tortuosa y se halla casi siempre descompuesta, por surcos irregulares y poco profundos, en cierto número de repliegues secundarios. Además, se junta con las dos circunvoluciones inmediatas por medio de pliegues anastomóticos que interrumpen naturalmente la continuidad de los dos surcos témporooccipitales.

B. SEGUNDA CIRCUNVOLUCIÓN TÉMPOROOCCIPITAL. — La segunda circunvolución témporooccipital (fig. 779, TO^2) se halla situada por dentro de la precedente. Se

extiende a lo largo del borde interno del lóbulo témporooccipital y constituye, por consiguiente, cuando menos en su parte anterior, el límite interno del hemisferio. Esta circunvolución se divide en dos porciones, una anterior y otra posterior. En la porción anterior incluiremos el *núcleo amigdalino*, que es una dependencia de la corteza.

a) *Porción posterior o lobulillo lingual.* — La porción posterior ha sido denominada por HUSCHKE *lobulillo lingual*. Limitado hacia fuera por el surco témporooccipital interno, el lobulillo lingual está limitado hacia dentro por la cisura calcarina, que lo separa del cúneus; ocupa, por consiguiente, una pequeña parte de la cara interna del hemisferio. En el sentido ánteroposterior, empieza en el polo occipital y de aquí se extiende hasta por debajo del rodete del cuerpo calloso, en donde se continúa, por una parte relativamente estrecha, con la porción anterior de la segunda circunvolución témporooccipital. El lobulillo lingual es, no obstante, más ancho en su parte posterior que en su parte anterior. Un surco longitudinal más o menos desarrollado, pero bastante constante, lo divide indistintamente en dos pisos:

α) El *pliegue lingual superior*, que forma el labio inferior de la cisura calcarina y de la rama común a esta última y a la cisura perpendicular interna. Se continúa por un pliegue de paso con la circunvolución del hipocampo.

β) El *pliegue lingual inferior*, que rodea el extremo inferior del surco colateral para fusionarse con el lobulillo fusiforme.

b) *Porción anterior o circunvolución del hipocampo, circunvolución límbica* — La porción anterior de la segunda circunvolución témporooccipital, la que se encuentra situada delante de una vertical que pasa por el rodete del cuerpo calloso, constituye la *circunvolución del hipocampo* (fig. 779, H.). Algunos autores la refieren al lóbulo temporal con el nombre de *quinta temporal*. Su superficie exterior no ofrece el aspecto gris de las otras circunvoluciones. Es más pálida y granujienta, y es que, en efecto, está cubierta por una hoja de substancia blanca, la substancia blanca reticulada de Arnold.

La circunvolución del hipocampo está limitada, *por fuera*, por el surco témporooccipital interno, que la separa del lobulillo fusiforme. *Por dentro* corresponde a la hendidura cerebral de Bichat. Por este lado forma el labio inferior de un surco, el surco del hipocampo, muy preciso en el embrión (véase pág. 986), que deprime la pared del ventrículo lateral en la región esfenoidal para formar el cuerno de Ammón. Por último, dentro de este surco se encuentran formaciones nerviosas rudimentarias, la fimbria y el cuerpo abollonado. *Hacia delante* se curva hacia arriba y atrás, formando una especie de gancho muy pronunciado: es el *gancho* o *uncus del hipocampo* (fig. 779, *Un.*). Ofrece la forma de un cono cuyo vértice, truncado y redondeado, mira hacia atrás y algo hacia dentro. Un surco ánteroposterior, el *surco del uncus*, separa distintamente la cara anterior del uncus de la circunvolución sobre que descansa. *Hacia atrás*, a nivel del rodete del cuerpo calloso, la circunvolución del hipocampo se fusiona, en primer lugar, como hemos dicho anteriormente, con el lobulillo lingual. Por otra parte se continúa, por medio de un pliegue de paso más o menos desarrollado, pero muy delgado generalmente, con el extremo posterior de la circunvolución del cuerpo calloso. Este pliegue de paso, oblicuamente dirigido hacia arriba y atrás, abarca en su concavidad el rodete del cuerpo calloso. BROCA lo ha denominado, ya veremos pronto por qué, *pliegue de paso témporolímbico* (fig. 782, 5).

De esta unión recíproca de la circunvolución del cuerpo calloso y la circunvolución del hipocampo resulta que la importante región, por medio de la cual el hemisferio cerebral se pone en relación, por una parte con el hemisferio del lado opuesto, por otra parte con el pedúnculo cerebral, y que puede denominarse *hilio del hemisferio*, se halla circunscrita por una circunvolución semianular, cuyos

contornos sigue exactamente, excepto en su parte anterior, en la que está interrumpida por la cisura de Silvio. Esta circunvolución semianular que forma, como si dijéramos, el *limbo* del hilio del hemisferio, es la que Broca ha denominado *gran lóbulo límbico* o *gyrus formicatus*, denominación que está plenamente justificada en los animales osmáticos, pero que debe ser reemplazada, en el hombre, por otra más modesta, como la de *gran circunvolución límbica*. Esta circunvolución se compone, como se ve, de las tres partes siguientes: 1.ª, por arriba *(porción supracallosa)*, la circunvolución del cuerpo calloso; 2.ª, por abajo *(porción infracallosa)*,

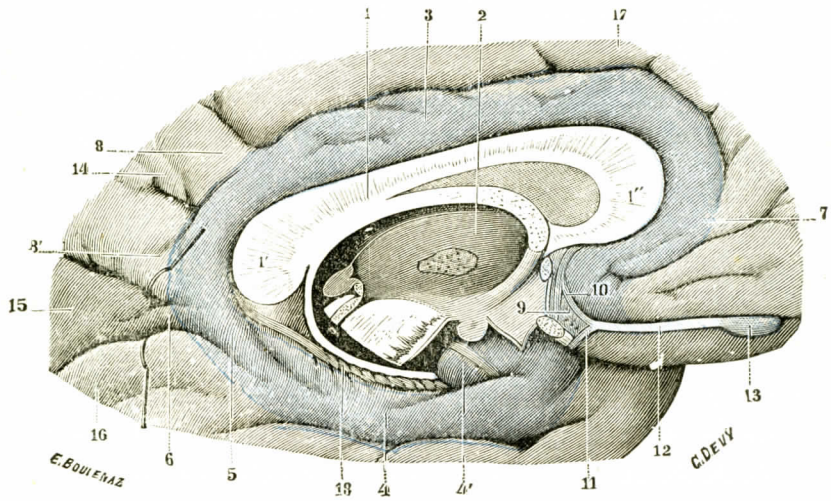

Fig. 782

Circunvolución mayor límbica en el hombre vista por su lado interno.

1, cuerpo calloso, con 1', su rodete; 1'', su rodilla. — 2, tálamo óptico. — 3, circunvolución del cuerpo calloso. — 4, circunvolución del hipocampo, con 4', su gancho. — 5, pliegue de paso témporolímbico. — 6, pliegue de paso cúneolímbico. — 7, pliegue de paso frontolímbico anterior. — 8, 8', pliegues de paso parietolímbicos. — 9, espacio perforado anterior. — 10, raíz olfatoria interna. — 11, raíz olfatoria externa. — 12, cintilla olfatoria. — 13, bulbo olfativo. — 14, lobulillo cuadrilátero. — 15, cúneus. — 16, lobulillo lingual o parte posterior de la segunda circunvolución témporooccipital. — 17, circunvolución frontal interna. — 18, cuerpo abollonado.

la circunvolución del hipocampo; 3.ª, por detrás *(porción retrocallosa)*, el pliegue de paso témporolímbico, que enlaza entrambas circunvoluciones.

El gran lóbulo límbico, rudimentario en el hombre, adquiere una importancia morfológica excepcional en los animales que tienen muy desarrollado el sentido del olfato (*animales osmáticos* de Broca). En ellos ocupa, como puede verse claramente en la figura 783, que representa el cerebro de la nutria, la mayor parte de la cara interna de los hemisferios.

Se compone esencialmente de dos arcos: uno *superior* (C'), que pasa por encima del cuerpo calloso; otro *inferior* (H), que pasa por debajo del pedúnculo.

Estos dos arcos, que indudablemente son los homólogos de las dos circunvoluciones arriba indicadas, la *circunvolucion del cuerpo calloso* y la *circunvolución del hipocampo*, se unen y se fusionan en su parte posterior (C''), formando una curva cuya concavidad abarca el rodete del cuerpo calloso.

En su extremidad anterior se juntan de nuevo y emiten cada uno una prolongación: *o* para el arco superior, *o'* para el arco inferior. Estas dos prolongaciones, homólogas de las dos raíces olfatorias interna y externa, convergen la una hacia la otra, se ponen en contacto y se fusionan en una prolongación única (O'), fascículo voluminoso que no es otro que el *pedúnculo olfatorio*. El pedúnculo olfatorio se dirige oblicuamente hacia delante y arriba y termina, en su parte anterior, por un abultamiento ovoideo que constituye el *lóbulo olfatorio*.

Todo este conjunto, como lo hace notar BROCA, se parece mucho a una *raqueta*, cuyo limbo rodea el hilio del hemisferio y cuyo mango, dirigido hacia delante, está constituído por la misma raíz del nervio olfatorio (O'), que termina con el lóbulo olfatorio. Es caso inútil hacer notar que el *pedúnculo olfatorio* y el *lóbulo olfatorio* tienen por homólogos, en el hombre, la *cinta olfatoria* y el *bulbo olfatorio*. Con DÉJERINE comprendemos, pues, en el estudio del *gran lóbulo límbico de Broca:*

1.° La *primera circunvolución límbica* o circunvolución del cuerpo calloso, descrita en la cara interna.

2.° La *segunda circunvolución límbica* o circunvolución del hipocampo que acabamos de describir.

3.° La *tercera circunvolución abollonada* o intralímbica, que es una circunvolución abortada y que forma en el fondo del surco del hipocampo el verdadero borde de detención de la corteza cerebral. Sólo se hace aparente bajando la circunvolución del hipocampo y elevando el borde libre del pilar posterior del trígono que la cubre.

4.° El *lóbulo olfativo*, es decir, el bulbo olfativo y su cintilla. En íntima relación con el lóbulo límbico, representa desde el punto de vista embriológico un verdadero lóbulo central (véase *Vías olfativas*).

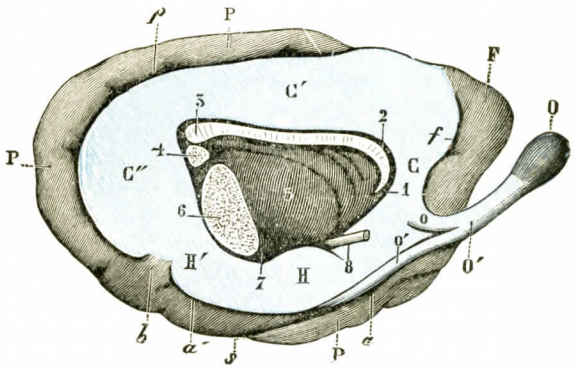

FIG. 783

Esquema que representa la cara inferointerna del hemisferio izquierdo de la nutria (según BROCA).

1, pico del cuerpo calloso. — 2, su rodilla. — 3, su rodete. — 4, pilar posterior del trígono. — 5, cara interna del tálamo óptico. — 6, corte del pedúnculo cerebral, separado del lóbulo mayor límbico por la gran hendidura de Bichat. — 7, 8, cintilla óptica.

O, lóbulo olfatorio. — O', su pedúnculo, con *o*, *o'*, sus raíces interna y externa. — C, C', C'', lóbulo del cuerpo calloso. — H, H', lóbulo del hipocampo. — F, lóbulo frontal. — P, lóbulo parietal. — *f*, surco subfrontal. — *p*, surco subparietal. — *a*, *a'*, arco inferior de la cisura. — *b*, pliegue de paso retrolímbico. — *s*, cisura de Silvio.

c) *Núcleo amigdalino.* — El núcleo amigdalino (*Mandelkern, nucleus amigdalæ* de los anatomistas alemanes), que referimos artificialmente a la circunvolución del hipocampo, es una masa de substancia gris o, mejor dicho, gris rojiza, de la forma y del tamaño de una almendra pequeña (de 10 a 12 milímetros de diámetro por término medio), que está situada en la parte anterior de la circunvolución citada; ocupa a la vez el extremo anterior de esta circunvolución y la parte inicial de su gancho. Más adelante veremos que empuja el epéndimo hacia el asta esfenoidal del ventrículo lateral, formando un gran abultamiento por delante y por encima de la cabeza del asta de Ammón. Por fuera, por dentro y por debajo, el núcleo amigdalino está regularmente rodeado de la substancia blanca del centro oval, estando, por consiguiente, perfectamente limitado en dichos puntos. En su parte anterior y en su parte superior, por el contrario, se pone en contacto con la substancia gris que reviste la punta del lóbulo témporooccipital y se confunde con ella. El núcleo amigdalino, por consiguiente, no es, como el antemuro, más que una dependencia de la corteza, y como tal lo describiremos aquí. Volveremos a ocuparnos en él más adelante al estudiar la estructura del cerebro.

§ 4. — RESUMEN DE LAS CIRCUNVOLUCIONES CEREBRALES

Podemos resumir del modo siguiente el estudio analítico que acabamos de hacer de las circunvoluciones.

Cada hemisferio comprende:

1.° El *lóbulo frontal* con cuatro circunvoluciones: las primera, segunda y tercera frontales y la frontal ascendente. Estas circunvoluciones ocupan, en su mayor parte, la cara externa del hemisferio; pero las tres primeras (es decir, F^1, F^2, F^3) constituyen también una parte de las circunvoluciones de la cara inferior, es decir, del lóbulo orbitario. Por otra parte, la primera frontal y la frontal ascendente contribuyen a formar una parte de las circunvoluciones internas: la frontal interna y la mitad anterior del lóbulo paracentral.

2.° El *lóbulo parietal* con sus tres circunvoluciones: las primera y segunda parietales y la parietal ascendente. También ocupan la cara externa del hemisferio. Pero invaden igualmente la cara interna: la parte posterior del lóbulo paracentral pertenece a la parietal ascendente y el lóbulo cuadrilátero no es más que la continuación de la parietal superior.

3.° El *lóbulo temporal* ofrece tres circunvoluciones: primera, segunda y tercera, que pertenecen a la cara externa. Sin embargo, la tercera temporal, T^3, invade la cara inferior.

4.° El *lóbulo occipital*, al que se le pueden considerar dos caras, una externa y otra interna. La cara externa comprende tres circunvoluciones occipitales; la cara interna está constituída por el cúneus y la parte posterior de las circunvoluciones témporoooccipitales.

5.° Las *circunvoluciones témporooccipitales*, que ocupan la cara inferior del hemisferio. Una de ellas, la más interna, la circunvolución del hipocampo, forma parte, por su porción anterior, del sistema del lóbulo límbico de Broca, pues su parte posterior se refiere al lóbulo occipital.

6.° La *circunvolución del cuerpo calloso*, que se encuentra situada en la cara interna del hemisferio y forma parte también y por completo del lóbulo límbico de Broca.

§ 5. — Desarrollo de las circunvoluciones

Las anfractuosidades y las circunvoluciones que hemos descrito en la superficie exterior de los hemisferios no aparecen simultáneamente en el cerebro del embrión. Aparecen, por el contrario, de un modo sucesivo, siguiendo un orden regular.

Surcos totales y surcos corticales. — Las vesículas cerebrales se diferencian principalmente por plegamiento de sus paredes. Este pliegue se produce muy precozmente por la formación de surcos profundos del manto cerebral. A estos surcos, denominados surcos totales o cisuras por His, corresponden eminencias más o menos considerables que sobresalen en el interior del ventrículo lateral. Después de la aparición de estas cisuras que tienen su expresión ventricular, otros surcos, los surcos corticales, limitados éstos a la corteza cerebral, vienen sucesivamente a crear en la superficie hemisférica el tipo específico definitivo.

Las circunvoluciones limitadas por estos surcos resultan siempre de una proliferación parcial y a menudo desigual de las capas superficiales de los hemisferios, en la que participan a la vez la substancia blanca y la substancia gris.

Sabido esto, vamos a indicar cuál es el modo de aparición de las cisuras y de los surcos.

a) *Cisuras.* — Son: 1.°, la *cisura de Silvio;* 2.°, la *cisura arciforme* o de *Ammón;* 3.°, la *cisura coroidea;* 4.°, la *cisura calcarina;* 5.°, la *cisura parieto-occipital.* Las eminencias correspondientes son: 1.°, el *cuerpo estriado;* 2.°, el *cuerno de Ammón* o hipocampo mayor del trígono; 3.°, el *plexo coroideo;* 4.°, el *espolón de Morand* (véase *Ventrículo lateral*). La eminencia que corresponde a la

cisura parietooccipital desaparece en el adulto después del engrosamiento de la pared del cerebro.

α) La *cisura de Silvio* es la primera en aparecer (figs. 784 y 786). Aparece al final del primer mes en forma de una ligera depresión, la fosa de Silvio. Por dentro de la misma, la substancia cerebral forma el cuerpo estriado, es decir, el núcleo caudado, el núcleo lenticular y el antemuro. Forma la porción axil o basal del hemisferio. El manto cerebral se desarrolla alrededor de este punto fijo en forma de semianillo, lo que le ha valido el nombre de lóbulo anular. La parte de *la corteza* que corresponde al fondo de la fosa de Silvio formará la ínsula. En el tercer mes de la vida intrauterina, la cisura se curva; en el cuarto mes se alarga

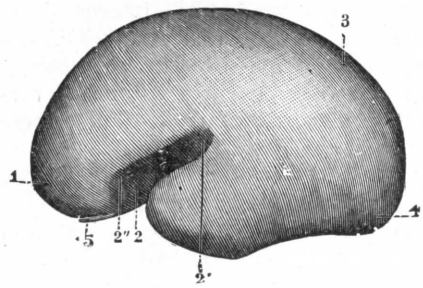

FIG. 784

Cerebro de un feto humano en la primera mitad del quinto mes, cara externa del hemisferio izquierdo (según MIHALKOWICS).

1, lóbulo frontal. — 2, fosa de Silvio, con 2', su rama posterior; 2'', su rama anterior. — 3, lóbulo parietal. — 4, lóbulo occipital. — 5, lóbulo olfatorio.

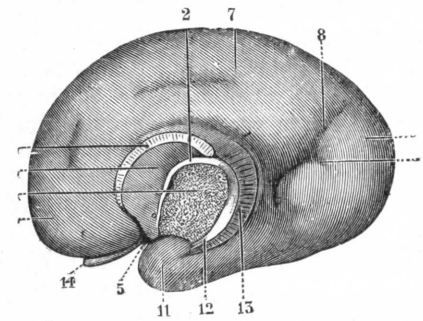

FIG. 785

La misma figura, cara interna del hemisferio derecho (según MIHALKOWICS).

1, cuerpo calloso, y 2, trígono limitado por el surco arciforme. — 3, séptum lúcidum. — 4, corte del pedúnculo cerebral. — 5, fosa de Silvio. — 6, lóbulo frontal. — 7, primera circunvolución frontal interna. — 8, cisura perpendicular interna. — 9, cisura calcarina. — 10, cúneus. — 11, circunvolución del hipocampo. — 12, cuerpo circundante. — 13, cuerpo abollonado. — 14, lóbulo olfatorio.

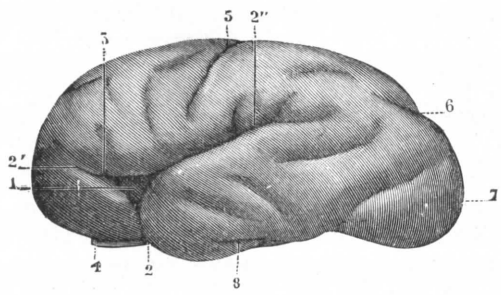

FIG. 786

Cerebro de un feto humano al principio del octavo mes, cara externa del hemisferio izquierdo (según MIHALKOWICS).

1, ínsula de Reil. — 2, cisura de Silvio, con 2', su rama anterior; 2'', su rama posterior. — 3, opérculo superior. — 4, lóbulo olfatorio. — 5, cisura de Rolando. — 6, cisura perpendicular externa. — 7, lóbulo occipital. — 8, lóbulo temporal.

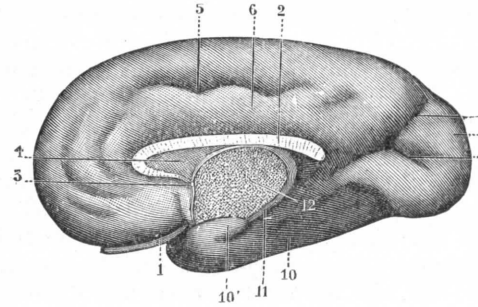

FIG. 787

El mismo, cara interna del hemisferio derecho (según MIHALKOWICS).

1, lóbulo olfatorio. — 2, cuerpo calloso. — 3, comisura blanca anterior. — 4, séptum lúcidum. — 5, cisura callosomarginal. — 6, circunvolución del cuerpo calloso. — 7, cisura perpendicular interna. — 8, cisura calcarina. — 9, cúneus. — 10, circunvolución del hipocampo, con 10', su gancho. — 11, cuerpo circundante. — 12, corte del pedúnculo.

hacia arriba y atrás y se estrecha; en el quinto mes, sus dos ramas anterior y posterior se acodan y operculizan. En el noveno mes, la ínsula es aún visible en la cara externa del cerebro, en forma de un pequeño espacio triangular que se ha llenado en el momento del nacimiento.

β) *Cisura arciforme o de Ammón y cisura coroidea.* — La cisura de Ammón aparece hacia el segundo mes. Algo más tarde que ella, pero también muy precozmente, aparece la cisura coroidea. Ambas están situadas en la cara interna de la vesícula hemisférica y siguen un trayecto casi paralelo al borde superior. Comienzan en el agujero de Monro (véase *Ventrículo lateral* y *Ventrículo medio*) y se extienden hasta el extremo del lóbulo temporal. Limitan entre sí un arco, el *arco marginal*, que desempeña un papel importante en el desarrollo del sistema de las comisuras (cuerpo calloso, trígono cerebral).

El surco de Ammón constituye por su segmento posterior el seno del cuerpo calloso y por su segmento inferior el surco del hipocampo, cuya expresión ventricular es el cuerno de Ammón. El pliegue coroideo no se transforma en una circunvolución. Queda formado por una capa celular ependimaria que penetrarán los vasos de la piamadre y así quedará constituído el plexo coroideo del ventrículo lateral. Se soldará más tarde al plexo coroideo del ventrículo tercero que representa la bóveda del cerebro intermedio. Si se quita la piamadre que ha penetrado en la cisura coroidea, se quita con ella la delgada membrana ependimaria y se crea así una hendidura que se extiende del agujero de Monro al extremo anterior del lóbulo temporal: es la gran hendidura de Bichat.

γ) La *cisura calcarina* aparece al final del tercer mes y deprime, como hemos visto, la pared ventricular formando el espolón de Morand (figs. 785 y 787).

b) *Surcos corticales.* — Estos surcos aparecen desde que la pared de los hemisferios adquiere cierto grosor (quinto mes). Su producción está ligada al hecho de que la substancia gris aumenta en superficie más rápidamente que la substancia blanca. Las ondas de la corteza se multiplican en forma de pliegues cuyos surcos son, al principio, muy profundos y que van excavándose cada vez más. Se puede decir, con PANSCH, que *cuanto más precoz es un surco, tanto más profundo se hace; cuanto más tardío, menos profundiza.* Los primeros formados son, pues, los más importantes y los más constantes; se les denomina surcos primarios, para distinguirlos de los que aparecen tardíamente, los surcos secundarios y terciarios. Estos últimos forman lo que hemos denominado incisuras.

Entre los surcos primarios señalemos la *cisura de Rolando*, que aparece al final del quinto mes; la *cisura callosomarginal*, el *surco paralelo* y el *primer surco témporooccipital*, que aparecen en el curso del sexto mes. Algo más tarde, en el séptimo, en el octavo mes, se muestran los otros surcos principales, a saber: el *surco frontal superior*, el *surco olfativo*, el *surco cruciforme*, el *segundo surco temporal*, el *segundo surco témporooccipital* y, por último, el *surco occipital inferior*. En este momento el cerebro humano posee, respecto a surcos y circunvoluciones, todos los elementos característicos: es completo, aunque simple todavía; es la imagen fiel y esquemática del cerebro del adulto.

La vascularización de las circunvoluciones se tratará con la circulación del cerebro. Asimismo, su topografía se expondrá en un corto artículo dedicado a la topografía cráneocerebral.

Sinonimia de las circunvoluciones cerebrales. — Seguramente no existe ninguna región del organismo en la que se encuentren tantas denominaciones para designar un mismo elemento anatómico. Existen algunas circunvoluciones que llegan a tener ocho y diez nombres. Creemos prestar un buen servicio al lector publicando en este sitio, en forma de cuadro sinóptico y al lado de las denominaciones que hemos creído oportuno adoptar, las que se han empleado por otros anatomistas.

1.° Cara externa de los hemisferios

A. — Cisuras y surcos

1.°	*Cisura de Silvio*	Cisura mayor interlobular (Chaussier), *fisura lateralis* (Henle), *fissura sive fossa Sylvii* (Ecker).
2.°	*Cisura de Rolando*	*Sulcus centralis* (Ecker), *fissura transversa anterior* (Pansch), *postero-parietal sulcus* (Huxley).
3.°	*Cisura perpendicular externa*	Surco occipital transverso (Broca), *occipito-parietal fissure* (Huxley), *parieto-occipital fissure* (Turner), *pars superior sive lateralis fissuræ parieto-occipitalis* (Ecker).
4.°	*Surco frontal superior*	Cisura frontal superior (Pozzi), primer surco frontal (Broca), *supero-frontal sulcus* (Huxley).
5.°	*Surco frontal inferior*	Cisura frontal inferior o ciliar (Pozzi), segundo surco frontal (Broca), surco inferofrontal (Huxley), surco frontal primario (Pansch).
6.°	*Surco prerrolándico*	Cisura paralela frontal (Pozzi), surco ánteroparietal (Huxley), *sulcus præcentralis* (Ecker), rama descendente del surco frontal medio (Pansch).
7.°	*Surco interparietal*	Surco parietal (Broca, Pansch), *intraparietal fissure* (Turner), *sulcus occipito-parietalis* (Schwalbe): su rama vertical es designada por Ecker con el nombre de *sulcus post-centralis* y por Pansch bajo el nombre de *ramus ascendens*.
8.°	*Surco paralelo*	Primer surco temporal, surco temporal superior (Ecker), *sulcus temporalis* (Pansch), *antero-temporalis sulcus* (Huxley).
9.°	*Surco temporal inferior*	Segundo surco temporal, *sulcus temporalis medius* (Ecker), *postero-temporalis sulcus* (Huxley).

B. — Circunvoluciones

1.°	*Primera circunvolución frontal*	*Gyrus frontalis superior* (Ecker), *gyrus supero-frontal* (Huxley), piso frontal superior (Gratiolet), primera frontal externa, tercera frontal (Meynert).
2.°	*Segunda circunvolución frontal*	*Gyrus frontalis medius* (Elker), *medio-frontalis gyrus* (Huxley), piso frontal medio (Gratiolet), segunda frontal externa.
3.°	*Tercera circunvolución frontal*	Repliegue superciliar (Gratiolet), piso frontal inferior (Gratiolet), *infero-frontal gyrus* (Huxley), *inferior frontal gyrus* (Turner), primera frontal (Meynert), circunvolución de Broca.
4.°	*Circunvolución frontal ascendente*	Cuarta frontal, primer repliegue ascendente (Gratiolet), *antero-parietal gyrus* (Huxley), *gyrus centralis anterior* (Ecker, Henle), *gyrus antecentralis* o *antero-centralis* o *præcentralis*, circunvolución prerrolándica (Broca), *gyrus rolandicus anterior* (Pansch), circunvolución vertical anterior.
5.°	*Circunvolución parietal ascendente*	Primera parietal, segundo repliegue ascendente (Gratiolet), *postero-parietal gyrus* (Huxley), *gyrus centralis posterior* (Ecker), *gyrus post-centralis* o *postero-centralis* o *retro-centralis*, *gyrus rolandicus posterior* (Pansch), circunvolución postrolándica (Broca).
6.°	*Circunvolución parietal superior*	Primera circunvolución parietal (Broca), lobulillo parietal superior (Ecker), lobulillo del segundo pliegue ascendente (Gratiolet), *postero-parietal lobule* (Huxley, Turner).

7.°	*Circunvolución parietal*	Lobulillo parietal inferior (ECKER), lobulillo del pliegue curvo (GROMIER), *lobus tuberis* (HUSCHKE, HENLE), tercera parietal, segunda parietal, primera parietal. Su parte anterior, en relación con la cisura de Silvio, se denomina también *lobulus supra-marginalis;* su parte posterior o pliegue curvo, *gyrus angularis.*
8.°	*Primera circunvolución occipital*	*Gyrus parieto-occipitalis medius* (ECKER), circunvolución occipital superior (WAGNER), pliegue de paso superior externo (GRATIOLET), primer pliegue de paso (GROMIER).
9.°	*Segunda circunvolución occipital*	*Gyrus parieto-occipitalis lateralis* (ECKER), segundo pliegue de paso externo (GROMIER), circunvolución occipital media (WAGNER), segundo pliegue de paso externo (GRATIOLET).
10.	*Tercera circunvolución occipital*	*Gyrus temporo-occipitalis* (ECKER), *gyrus occipitalis inferior* (WAGNER), pliegue de paso externo (GRATIOLET).
11.	*Primera circunvolución temporal*	Temporal superior (ECKER), pliegue marginal posterior e inferior (GRATIOLET), *gyrus infra-marginalis* (HUSCHKE), *antero-temporal gyrus* (HUXLEY), *superior temporo-sphenoidal convolution* (TURNER), pliegue marginal inferior (GROMIER).
12.	*Segunda circunvolución temporal*	Temporal media (ECKER), pliegue temporal medio o parte descendente del pliegue curvo (GRATIOLET), *medio-temporal gyrus* (HUXLEY), pliegue témporoesfenoidal medio (GROMIER), *middle temporo-sphenoidal convolution* (TURNER).
13.	*Tercera circunvolución temporal*	Temporal inferior (ECKER), pliegue temporal inferior (GRATIOLET), *inferior temporo-sphenoidal convolution* (TURNER), pliegue témporoesfenoidal inferior (GROMIER).

2.° CARA INTERNA DE LOS HEMISFERIOS

A. — Cisuras

1.°	*Cisura callosomarginal* .	Cisura festoneada (POZZI), gran surco del lóbulo fronto-parietal (GRATIOLET), surco del cuerpo calloso (GROMIER), cisura subfrontal (BROCA).
2.°	*Cisura perpendicular interna*	*Occipito-parietal fissure* (HUXLEY), *pars medialis sive verticalis fissuræ occipitalis perpendicularis* (ECKER), cisura occipital (BROCA), *fissura occipitalis* (PANSCH), *fissura posterior* (BURDACH), *fissura occipitalis perpendicularis interna* (BISCHOFF).
3.°	*Cisura calcarina* . . .	Cisura de los hipocampos (GROMIER), parte posterior de la cisura de los hipocampos (GRATIOLET), *fissura occipitalis horizontalis* (HENLE), *fissura posterior* (HUSCHKE).

B. — Circunvoluciones

1.°	*Circunvolución frontal interna.*	*Gyrus marginalis* (HENLE), *gyrus medialis fronto-parietalis* (PANSCH), *marginal convolution* (TURNER), segundo pliegue o pliegue de la zona externa del lóbulo fronto-parietal (GRATIOLET), primera circunvolución frontal interna (POZZI).
2.°	*Lobulillo paracentral* . .	Lobulillo ovalado (POZZI, BROCA), lobulillo pararrolándico (GIACOMINI).
3.°	*Circunvolución del cuerpo calloso.*	Pliegue del cuerpo calloso (GROMIER), lóbulo del cuerpo calloso (BROCA), pliegue de la zona interna (GRATIOLET), segunda circunvolución frontal interna (POZZI), *cingula* o *gyrus cinguli* (BURDACH, BISCHOFF, PANSCH), *gyrus fornicatus* (ECKER), *fornix perphericus* (ARNOLD), circunvolución del ribete (FOVILLE), circunvolución crestada (ROLANDO), *callosal gyrus* (HUXLEY).
4.°	*Lobulillo cuadrilátero.* .	Lobulillo parietal interno, parte interna del lóbulo parietal (GIACOMINI), *precuneus* (ECKER), antecuña, lobulillo parietal interno (POZZI).

5.° *Cúneus.*	*Cuña* (ECKER), lobulillo triangular (BROCA), parte interna del lóbulo occipital (GIACOMINI), lobulillo occipital interno (GRATIOLET), *occipital lobule* (TURNER), *gyrus medialis occipitalis* (PANSCH), *lobulus interparietalis superior* (HUSCHKE).

3.° CARA INFERIOR DE LOS HEMISFERIOS

A. — Surcos

1.° *Surco olfativo.*	*Sulcus olfactorius* (ECKER), cisura olfatoria (GIACOMINI), surco recto o primer surco orbitario (BROCA).
2.° *Surco cruciforme* . .	*Sulcus orbitalis* (ECKER), cisura orbitaria (GIACOMINI), segundo surco orbitario (BROCA), *tri-radialis sulcus* (TURNER); a las dos ramas ánteroposteriores las denomina WEISBACH: a la interna, *sulcus longitudinalis medius;* a la externa, *sulcus longitudinalis externus.* A la rama transversal la designa el mismo autor con el nombre de *sulcus transversus.*
3.° *Surco témporooccipital externo.*	Primer surco témporooccipital, *sulcus temporo-occipitalis* (ECKER).
4.° *Surco témporooccipital interno.*	Segundo surco témporooccipital, *sulcus longitudinalis inferior* (HUSCHKE), *sulcus occipito-temporalis* (PANSCH), *fissura collateralis* (HUXLEY), *fissura collateralis sive temporalis inferior* (BISCHOFF), *sulcus occipito-temporalis inferior* (ECKER), surco colateral.

B. — Circunvoluciones

1.° *Circunvolución orbitaria interna.*	Primera circunvolución olfatoria, *gyrus rectus*, primera circunvolución orbitaria (BROCA), *internal gyrus* del lobulillo orbitario (TURNER).
2.° *Circunvolución orbitaria media*	Segunda circunvolución olfatoria, segunda circunvolución orbitaria (BROCA).
3.° *Circunvolución orbitaria externa.*	Tercera circunvolución orbitaria (BROCA), *gyrus orbitalis lateralis* (PANSCH).
4.° *Primera circunvolución témporooccipital.* . .	*Gyrus occipito-temporalis lateralis* (PANSCH), circunvolución occípitotemporal interna (GIACOMINI), cuarta circunvolución temporal (BROCA), *middle internal temporal gyrus* (HUXLEY), lobulillo fusiforme (HUSCHKE).
5.° *Segunda circunvolución témporooccipital.* . .	*Gyrus occipitotemporalis medialis* (PANSCH), circunvolución occípitotemporal interna (GIACOMINI), quinta circunvolución temporal (BROCA), *inferior internal temporal gyrus* (HUXLEY), lobulillo lingual (HUSCHKE); la parte anterior de esta circunvolución, en relación con la hendidura cerebral de Bichat, ha recibido los nombres de: circunvolución del hipocampo, *gyrus hippocampi* (ECKER), *gyrus uncinatus, uncinate gyrus* (HUXLEY), pliegue temporal medio interno (GRATIOLET).

§ 6. — ESTRUCTURA GENERAL DE LA CORTEZA CEREBRAL

La superioridad del hombre sobre todos los seres vivos es debida al desarrollo de su cerebro y más especialmente de la corteza del mismo.

Desde el punto de vista filogénico, comienza a aparecer la corteza en los reptiles, pero adquiere todo su valor en los mamíferos. Mientras que los ganglios de la base constituyen la mayor parte del cerebro de los invertebrados inferiores, incluso las aves, en los mamíferos la corteza adquiere el predominio. Todas las funciones, en efecto, tienen aquí su representación, Así es que el acto motor tiene en ella su última estación (zona psicomotriz), que todos los sentidos aportan aquí sus excitaciones y que se hace asiento de los centros sensoriales psíquicos. Desde

el punto de vista evolutivo, la función olfativa es la que acapara al principio toda la corteza. Este manto olfativo o rinencéfalo, dotado ciertamente de funciones psíquicas en los animales macrosmáticos, constituye el cerebro cortical antiguo o *arquipalio*. Pero un manto nuevo se sobreañade al antiguo y lo excede en extensión e importancia: es el *neopalio*. Adquiere en el hombre su grado más elevado.

Desarrollada a expensas de la bóveda de la vesícula cerebral anterior, la corteza cerebral presenta primitivamente una textura homogénea. Luego, de este estado estructural fundamental parten diferenciaciones numerosas, de suerte que es posible describir una serie de campos, de áreas, etc., que corresponden en su mayoría, y de ahí su interés, a áreas funcionalmente distintas. Asistimos así a un notable ejemplo de división del trabajo y de la especialización.

Estudiaremos, pues, sucesivamente los caracteres generales de la corteza, su estructura fundamental y las estructuras particulares de las diferentes regiones, estableciendo así lo que se puede llamar hoy el mapa del cerebro.

A. — Caracteres generales de la corteza cerebral

La corteza cerebral es una hoja *plegada*, *estratificada*, de *débil espesor*. Estos son sus caracteres fundamentales.

1.° Pliegue. — Hemos estudiado ya en el capítulo precedente la morfología de las circunvoluciones, que son la imagen del pliegue de la corteza. Pero ¿a qué es debido este pliegue? Si se comparan cerebros de mamíferos de tallas diferentes, pero pertenecientes a una misma serie, se comprueba que el cerebro de las pequeñas especies es mucho más liso *(lisencéfalo)* que el de las grandes especies *(girencéfalo)*. La causa de ese fenómeno ha sido explicada por Baillarger hace ya tiempo. Debe ser buscada en la casi constancia del espesor de la corteza. «La masa de ésta, para desarrollarse en proporción de las otras partes del cerebro, debe desarrollarse en superficie; ahora bien, se sabe que la superficie de un objeto liso y su masa crecen una como el cuadrado y la otra como el cubo de sus dimensiones lineales. Es, pues, absolutamente necesario que la superficie del cerebro se pliegue para que la corteza conserve en los grandes animales las mismas proporciones que en los pequeños» (Nageotte).

Así es que el cerebro de un elefante es *trece mil veces* más pesado que el del ratón y, sin embargo, su corteza cerebral es únicamente *cuatro veces* más gruesa (Knappers).

2.° Estratificación. — La corteza cerebral es una hoja estratificada y estriada (fig. 788). Este carácter es también fundamental. Al contrario de las otras partes del neuroeje, los elementos celulares no se concentran en núcleos que comunican entre sí por fibras. Estos elementos, emigrados a la superficie de la bóveda de la vesícula cerebral y que han cedido el lugar en su migración a fibras nerviosas que les llegan o a las que dan origen, se detienen en planos diferentes de la superficie del cerebro, pero separados por muy pequeñas distancias. Las células de igual forma se disponen en capas horizontales tangenciales; las células diferentes se disponen en capas superpuestas como los estratos de un terreno sedimentario. Las prolongaciones de las células, dendritas o cilindroejes, se ponen así fácilmente en relación con las neuronas próximas. El dispositivo estratificado y el espesor limitado procuran ventajas a la corteza. Como dice Nageotte: «La disposición de capas superpuestas no dificulta la diferenciación en el sentido transversal y permite la colaboración fácil de gran número de categorías de neuronas.»

Otro carácter general importante que es preciso evidenciar es la riqueza de conexiones de las neuronas entre sí. En ninguna parte se encuentran prolonga-

ciones dendríticas tan desarrolladas como las de las células piramidales del cerebro. Como veremos en seguida, las células de la corteza, aunque extremadamente numerosas, puesto que se evalúa su número en catorce mil millones aproximadamente, ocupan, sin embargo, un volumen infinitamente pequeño en relación con el de las fibras y prolongaciones de toda clase.

Por último, un carácter de gran valor, como veremos más adelante, reside en el número y tamaño de los diferentes territorios estructurales de la corteza. Cuanto más se eleva el animal en la escala de los mamíferos, desde el punto de vista psíquico, tanto más aumentan el número y tamaño de las áreas estructurales.

3.° Espesor. — El espesor de la corteza no excede en el hombre de 4,5 milímetros al máximum y de 1,2 a 1,4 milímetros como mínimum. En una circunvolución dada, el espesor máximo se encuentra en su punto culminante y el espesor mínimo en el fondo de la cisura (figura 788). El espesor de la corteza disminuye gradualmente desde la parietal ascendente hasta el extremo occipital del hemisferio por una parte, y hasta el extremo frontal por otra. El grosor de la corteza decrece insensiblemente con la edad.

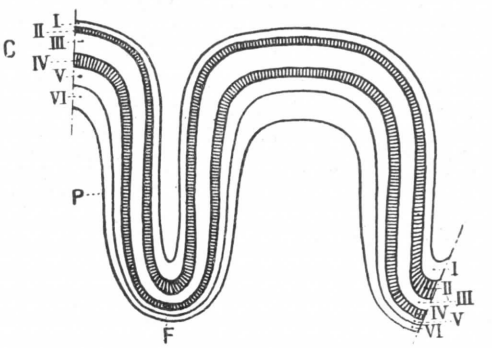

FIG. 788

Esquema de las modificaciones del espesor de la corteza cerebral en una circunvolución (según ECONOMO).

C, espesor de las diferentes capas en el vértice de la circunvolución. — P, en las vertientes. — F, en el fondo del surco. — I, II, III, etc., las seis capas de la corteza cerebral.

La superficie total es de 220.000 milímetros cuadrados, de los cuales 75.000 para la convexidad libre y 145.000 para las vertientes y los surcos.

El volumen de la corteza es de 560 centímetros cúbicos y pesa 581 gramos; el volumen de la substancia blanca es de 445 centímetros cúbicos aproximadamente y pesa 464 gramos. Anatomistas modernos han calculado el número de células por milímetro cuadrado de superficie, suponiendo a la corteza un espesor medio de 2,5 milímetros. Se ha podido estimar así en catorce mil millones el número de las células corticales, de las que ocho mil millones pertenecen a las células grandes y medias de las cuatro últimas capas de la corteza cerebral. Por cálculos demasiado largos para explicarlos aquí, el volumen total de las células se ha estimado en 20 milímetros cúbicos, el peso total en 21 gramos. La relación de la masa gris con la masa celular permite establecer un *coeficiente volumétrico celular*, que es igual en el hombre a $\frac{560{,}33}{20{,}4} = 27$ aproximadamente. Cuanto más inferior es la especie animal, tanto más disminuye el volumen de la substancia gris, mientras que el volumen celular aumenta. Este coeficiente expresa, por consiguiente, cierto grado de evolución cerebral (ECONOMO).

La edad y las enfermedades influyen en estos caracteres generales de la corteza cerebral. El estudio de estas modificaciones no está todavía realizado. No es dudoso que nos aportará en un porvenir próximo datos interesantes sobre el funcionamiento cerebral.

B. — ESTRUCTURA GENERAL DE LA CORTEZA CEREBRAL

El manto cerebral es de estructura compleja. VICQ-D'AZYR, armado simplemente de una lente, había ya distinguido en la corteza occipital una estría mielínica

blanquecina característica de esta región. En la actualidad se distinguen seis zonas concéntricas, zonas indicadas, por lo demás, desde hace ya mucho tiempo por BAILLARGER, que las había reconocido también por medio de la lente. Estas zonas, que comprenden tres capas blancas y tres capas grises, se suceden en el orden siguiente, yendo de fuera a dentro (fig. 788): 1.°, una capa blanca, siempre muy delgada; 2.°, una capa gris; 3.°, una segunda capa blanca, constituyendo la *estría externa de Baillarger;* corresponde a la raya de Gennari o cinta de Vicq-d'Azyr de la corteza occipital; 4.°, una segunda capa gris; 5.°, una tercera capa blanca o *estría interna de Beillarger;* 6.°, una tercera capa gris, en relación inmediata con la substancia blanca de la circunvolución. Estas diferencias de aspecto tienen su origen en las diferencias estructurales que estudiaremos más adelante: las capas blancas corresponden a regiones donde se acumulan fibras mielínicas de dirección transversal; las capas grises corresponden a regiones en que estas fibras, si no faltan, por lo menos son mucho más raras.

Estudiaremos primero los caracteres generales de los elementos que componen la corteza; luego veremos cómo se disponen estos elementos en relación unos con los otros. Este último estudio de la disposición de los diferentes materiales que constituyen la corteza cerebral, el estudio de su arquitectura, ha tomado en estos últimos tiempos una importancia considerable; con el estudio nuevo nace una nueva terminología y se ha dado al estudio de la agrupación de las células el nombre de *citoarquitectonía*, y a la disposición de las fibras, el nombre de *mieloarquitectonía.*

I. — ELEMENTOS CONSTITUTIVOS DE LA CORTEZA

Estudiaremos las células nerviosas, las fibras, la neuroglia.

1.° Células nerviosas. — Se encuentran en la corteza células que se pueden incluir en las tres principales categorías siguientes: las células piramidales; las células de cilindroeje corto o ascendentes; las células horizontales de asociación.

a) *Células piramidales.* — Son características de la corteza. Su base está dirigida hacia la substancia blanca y su vértice hacia el exterior. Las dendritas comprenden, por una parte, una *prolongación apical* descendente que termina en la capa superficial de la corteza y *prolongaciones basilares* horizontales y cortas, extremadamente ramificadas. El cilindroeje desciende a la substancia blanca para ir a otro punto de la corteza del mismo hemisferio (fibras de asociación), o al otro hemisferio (fibras comisurales), o a regiones subyacentes al cerebro (fibras de proyección).

Hay células piramidales de todos los tamaños, pequeñas, medianas y grandes, cuyo predominio en ciertas zonas ha permitido diferenciar capas secundarias en la corteza. Señalaremos en particular las *células de Betz*, células piramidales gigantes 60 a 120 μ), características de la zona motora.

b) *Células de cilindroeje corto.* — Estas pequeñas células se encuentran en varios puntos de la corteza. Su cilindroeje se ramifica en la misma corteza.

De ellas existen diversas variedades: 1.ª, algunas ocupan la capa media de la corteza y envían su cilindroeje a ramificarse a la capa superficial o capa plexiforme de la corteza cerebral. Son las células de Martinotti; 2.ª, otras son células del tipo de las células de Golgi tipo II, cuyos cilindroejes ramificados terminan en la misma capa que nacen. Desempeñan el papel de neuronas de asociación. Su cuerpo celular es en forma de grano; se les da el nombre de *células granulares;* 3.ª, por último, otras células, denominadas *células fusiformes* o de *doble ramillete dendrítico*, son particularmente abundantes en las capas profundas. De cada polo de la célula se estira una dendrita, de las que una se dirige hacia la superficie y la otra hacia la profundidad. La axona nace de la parte media de la célula.

c) *Células horizontales de asociación.* — Están situadas en la capa más superficial de la corteza. Su cuerpo está alargado horizontalmente; su cilindroeje, horizontal también, no excede de la capa donde ha nacido. Estas células, también denominadas *células de Cajal*, parecen asociar entre sí los penachos de las células piramidales.

2.° Fibras nerviosas. — Entre todas las fibras que vienen a entrelazarse y disponerse en plexos hay que distinguir las fibras aferentes y las eferentes.

a) *Fibras aferentes.*— Llegan a las capas de la porción media de la corteza después de haber seguido el eje blanco de la circunvolución. Terminan alrededor de las células piramidales o se ponen en relación con las dendritas de las células de Martinotti o de Golgi. En la capa superficial terminan cilindroejes que proceden de las células piramidales situadas en otro punto de la corteza; son fibras comisurales o fibras de asociación.

b) *Fibras eferentes.*— Son fibras constituídas por los axones de las células piramidales. Siguen una dirección unas veces vertical y radiada, otras horizontal y tangencial.

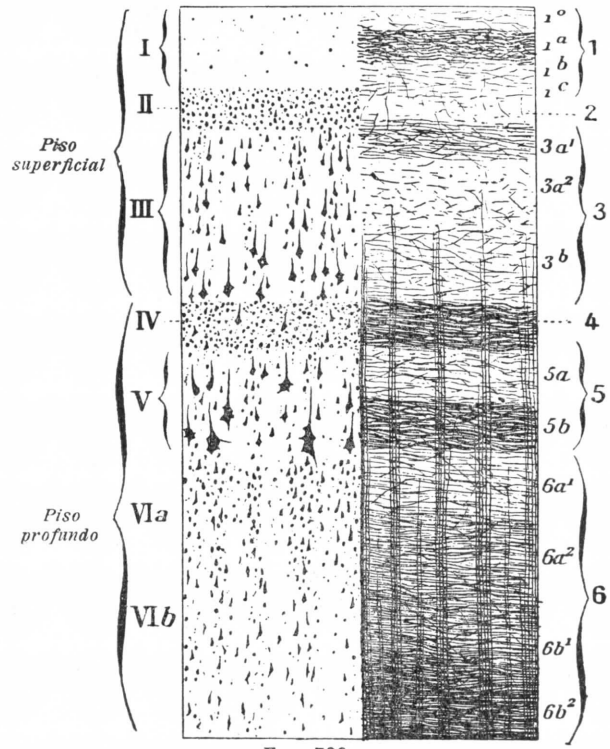

FIG. 789

Tipo fundamental de la estructura de la corteza cerebral (según ECONOMO).

A la derecha, estructura celular o citoarquitectonía. — A la izquierda, estructura fibrilar o mieloarquitectonía.

Citoarquitectonía: I, capa molecular. — II, capa externa de los granos. — III, capa de las células piramidales. — IV, capa granular interna. — V, capa ganglionar con sus dos divisiones. — VI, capa de las células fusiformes con sus dos subdivisiones.

Mieloarquitectonía: 1, fibras tangenciales — 2, lámina disfibrosa. — 3, estría de Kaes-Bechterew. — 3, estría externa de Baillarger. — 5, estría interna de Baillarger. — 6, lóbulo infraestriado.

3.° Células neuróglicas y vasos de la corteza. —La neuroglia forma en la superficie del manto cerebral un revestimiento en contacto de la piamadre. Encontramos en ella todos los elementos descritos antes: astrocitos de la substancia gris, células de radiaciones largas de la substancia blanca, oligodendroglia, mesoglia, etc. (véase página 665). Más adelante describiremos los vasos. Recordemos solamente que las arterias son terminales y que los capilares, extremadamente abundantes, constituyen tres redes superpuestas.

II. — TIPO FUNDAMENTAL DE LA CITOARQUITECTONÍA CORTICAL

Hace ya mucho tiempo que ciertos autores habían observado diferencias en el número y constitución de las capas celulares. MEYNERT fué el primero en demos-

trar que existían ocho capas de células en la corteza visual de la cisura calcarina BETZ, en 1874, describió en la corteza de la frontal ascendente las células piramidales gigantes que permiten identificar la zona motora. Recientemente, numerosos neurólogos, persuadidos de que existe una relación íntima entre la función y la estructura o, si se quiere, de que toda localización cortical presenta morfológicamente caracteres particulares, se han esforzado en estudiar minuciosamente el aspecto y número de las células en los diferentes puntos de la corteza y en trazar el mapa del pállidum: así ha nacido la *citoarquitectonía*. En primer lugar, se puede describir un *tipo fundamental* de corteza cerebral, del que los demás sólo son variaciones. Daremos aquí la descripción más reciente, la de ECONOMO; pero más lejos recordaremos la descripción clásica de CAJAL.

1.° Tipo fundamental según Economo (fig. 789). — ECONOMO sólo distingue seis capas; cada una toma su nombre de la forma de las células que dominan en su estructura.

a) La *primera capa* o *capa molecular* se compone sobre todo de substancia gris donde se expansionan numerosas fibras nerviosas, y de ahí su nombre de plexiforme dado por algunos autores. Se encuentran algunas células fusiformes o piriformes, orientadas tangencialmente, llamadas células de Cajal.

b) La *segunda capa* es la *capa externa de los granos (lámina granularis externa)*. Comprende los granos descritos antes. Son muy apretados, muy numerosos.

c) La *tercera capa* es la *capa de las células piramidales (lámina pyramidalis)*. Es más clara que las precedentes y contiene células piramidales. ECONOMO la subdivide en tres zonas secundarias según la talla de las células: pequeñas, medias y grandes, que se escalonan, en efecto, aumentando de talla de la superficie hacia la profundidad.

d) La *cuarta capa* o *granular interna* es la *capa interna de los granos (lámina granularis interna)*. Se compone de nuevo de células granulares pequeñas y muy numerosas.

e) La *quinta capa* es la *capa ganglionar*. Comprende células piramidales, voluminosas y diseminadas. La veremos particularmente desarrollada en la cisura de Rolando. Contiene las células de Betz. Se distinguen en esta capa dos zonas, una superficial y otra profunda, según la densidad de las células.

f) La *sexta capa* o *capa de las células fusiformes*, o también *capa polimorfa*, comprende células fusiformes cuyo eje mayor está orientado perpendicularmente a la superficie del córtex. Esta sexta capa puede subdividirse en dos zonas, una superior, cuyos elementos son más apretados y más gruesos, y la otra inferior, más clara. Así es que con las tres subdivisiones observadas en la tercera capa y las dos de la quinta, se pueden describir diez capas de células en la corteza cerebral tipo.

La última capa conduce así a la substancia blanca, cuyas fibras irradian a través de la sexta capa y prosiguen hasta la tercera. Digamos que se encuentran a veces *islotes heterotópicos* de substancia gris, aislados, sin conexión con el córtex, en la substancia blanca.

Conservaremos en el curso de nuestra obra esta división de la corteza en seis capas celulares; es cómoda, pues se inspira en el carácter bien manifiesto de las células. Le daremos en las figuras y en el texto los números en cifras romanas de I a VI, siendo la I la superficial.

2.° CAJAL describe siete capas concéntricas, que son de la superficie a la profundidad: 1.°, la *capa plexiforme* o *zona molecular*. En ella las células son poco numerosas. Se encuentran células de cilindroeje corto, paralelas a la superficie, células fusiformes hori-

zontales y las terminaciones protoplasmáticas y periféricas de las células piramidales y de las células de Martinotti; 2.°, la *capa de las pequeñas células piramidales* (capa de las células polimorfas superficiales de algunos autores). Contiene pequeñas células piramidales, células de cilindroeje corto, células fusiformes de doble ramillete dendrítico y células de Martinotti; 3.°, la *capa de las células piramidales externas grandes y medianas*. Esta capa, bastante mal limitada de la capa siguiente, comprende células piramidales que aumentan de volumen desde la superficie hacia la profundidad. Comprende además gran número de células de cilindroeje corto. En cambio, las células de Martinotti son menos abundantes que en la capa precedente; 4.°, la *capa de las células piramidales enanas y de las células estrelladas* (capa de los granos, de ciertos autores). Esta capa, muy desarrollada en el hombre, comprende particularmente células piramidales enanas, cuyo cilindroeje, abundante en colaterales, va al centro oval, pero existe una verdadera acumulación de células de cilindroeje corto y bastantes células de Martinotti; 5.°, la *capa de las grandes células piramidales profundas*. Se caracteriza por las células piramidales gigantes, llamadas células de Betz; 6.°, la *capa de las células piramidales de talla mediana*. Comprende células piramidales medianas, células triangulares, células fusiformes y algunas células de cilindroeje corto; 7.°, la *capa de las células triangulares y fusiformes*. Las células triangulares y fusiformes, percibidas en la capa precedente, se vuelven en extremo numerosas. Esta capa es particularmente bien individuada en la parte saliente de las circunvoluciones.

III. — Tipo fundamental de la mieloarquitectonía cerebral

Como se podría creer, las modalidades de la citoarquitectonía se reflejan en la mieloarquitectonía que demuestra la organización de las fibras nerviosas del córtex cerebral. Este estudio de las fibras mielinizadas, evidenciadas por el método de Weigert, hace considerar la corteza cerebral bajo otro aspecto, sobre todo si se le completa por el estudio de numerosas fibras amielínicas evidenciadas por el método de Bielchowsky. Después de Baillarger y Bechterew, Cecilio y Oscar Vogt han precisado la mieloarquitectonía.

Podemos distinguir desde este punto de vista fibras radiadas y fibras tangenciales.

a) *Fibras radiadas.* — Las fibras radiadas o verticales, o perpendiculares a la superficie, se esparcen en abanico alrededor del eje de cada circunvolución. Por su extremo superficial llegan a la capa de las células piramidales (tercera capa), que casi nunca exceden.

b) *Fibras tangenciales.* — Las fibras tangenciales están agrupadas en hojas: corren paralelamente a la superficie, ocupando planos más o menos profundos. Comprenden varias capas y hojas.

Se distinguen: 1.° El *plexo tangencial* de Exner (fig. 790, 1), que se compone de fibras que forman una red discontinua inmediatamente debajo de la piamadre. Parece desempeñar un papel primordial en la asociación funcional de los territorios corticales distantes unos de los otros. Así es que se lesiona en las afecciones demenciales (parálisis general). Vogt subdivide esta hoja tangencial en cuatro hojas accesorias: supratangencial, superficial, intermedia y profunda.

2.° La *lámina disfibrosa* (fig. 790, 2), que es una hoja bastante escasa en fibras mielínicas tangenciales, corresponde a la capa externa de los granos.

3.° La *estría de Kaes-Bechterew*. Ocupa la zona superficial de la capa piramidal. Está igualmente poco desarrollada y es poco abundante en fibras mielínicas (fig. 790, 3).

4.° La *estría externa de Baillarger;* es muy importante. Atraviesa la capa interna de los granos (fig. 790, 4).

5.° La *estría interna de Baillarger* (fig. 790, 5), muy importante también, que atraviesa la capa ganglionar. Entre las dos estrías externa e interna de Baillarger, algunas fibras raras constituyen la *lámina interestriada* (fig. 790, 6).

6.° La sexta capa posee una red complicada de fibras tangenciales, tanto más densas cuanto más próximas a la substancia blanca. Se da a este fascículo de fibras el nombre de *hoja infraestriada*. Como se ve y como lo demuestra la figura 790,

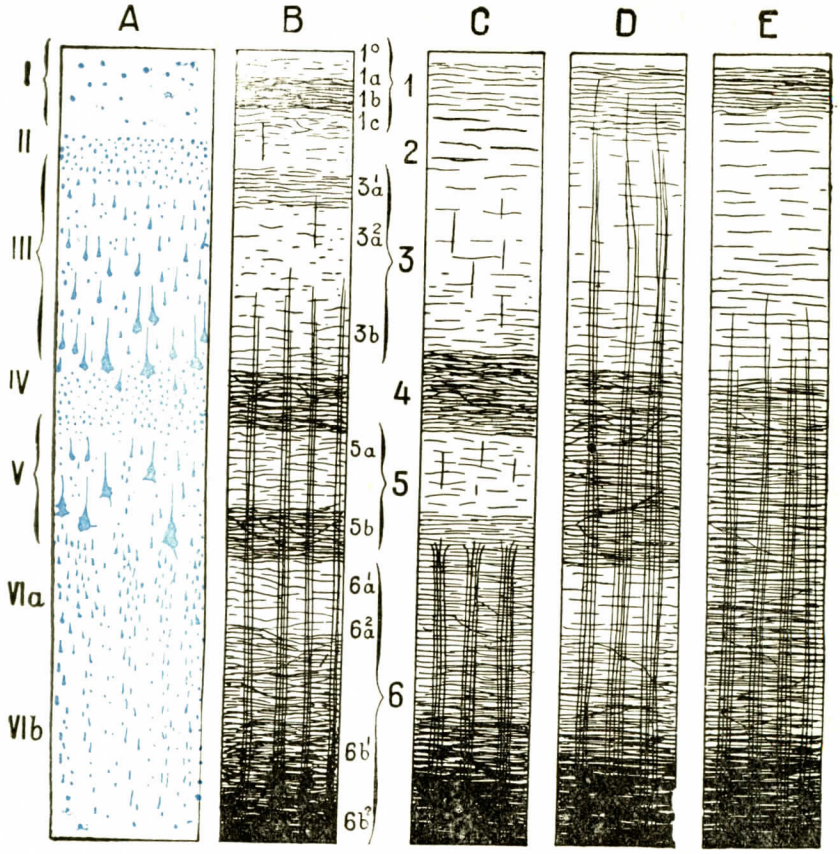

FIG. 790

Estructura de la corteza cerebral. Esquema que indica las capas celulares (citoarquitectonía) y las capas de fibras (mieloarquitectonía).

A, citoarquitectonía. — Se ven las seis capas de las células teñidas por el método de Nissl (según ECONOMO). — I, II, III, IV, V, VI (véase fig. 789). — B, tipo biestriario, con 1, plexo de Exner; 2, lámina disfibrosa; 3, estría de Kaes-Bechterew; 4, estría externa de Baillarger; 5, estría interna; 6, lámina infraestriada. — C, tipo uniestriario infrarradiado. — D, tipo uniestriario suprarradiado. — E, tipo astriario.

hay paralelismo descriptivo en la cito y en la mieloarquitectonía. Hemos descubierto en ella seis capas superponibles unas a otras.

IV. — VARIACIONES REGIONALES DE LA ESTRUCTURA DE LA CORTEZA CEREBRAL

1.° Isocórtex y alocórtex. — Acabamos de estudiar el tipo estructural fundamental. Este no es idéntico en todas partes; en efecto, está modificado unas veces por la aparición o la regresión de una de las zonas que acabamos de describir, otras simplemente por variaciones en extensión o en densidad de una de

las capas. Se ha podido así dividir el manto cerebral en áreas o campos diferentes histológicamente unos de otros y diferentes también desde el punto de vista funcional.

Hemos visto ya que se impone una primera gran división: la de la corteza en dos grandes regiones, el *neopalio* y el *arquipalio* (fig. 791). Estos términos requieren algunas explicaciones. La anatomía comparada demuestra, en efecto, que el cerebro olfativo o rinencéfalo, que comprende en particular el hipocampo, el cuerno de Ammón, el núcleo amigdalino, el espacio perforado anterior y el bulbo olfativo, precede en la serie animal a la aparición de las otras partes del córtex

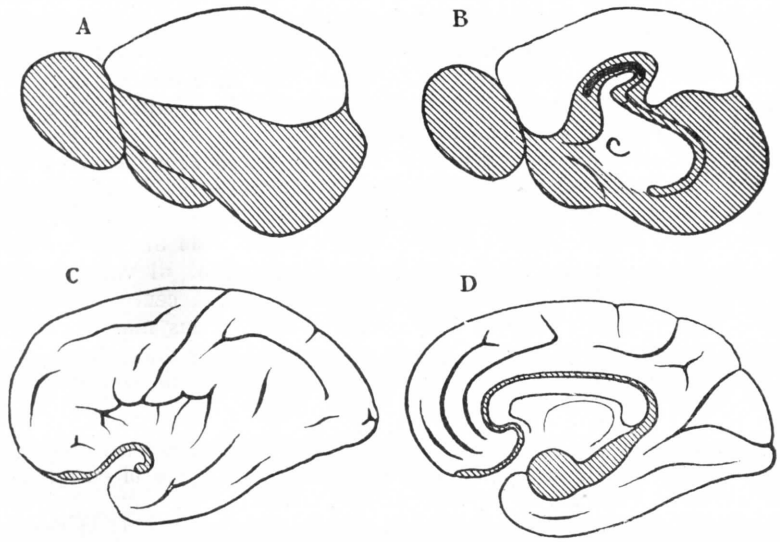

FIG. 791

Esquema que representa los cerebros del erizo y del hombre (según BRODMANN).

A, B, caras externa e interna del cerebro del erizo. — C, D, caras externa e interna del cerebro del hombre.

La corteza cerebral que pertenece al rinencéfalo (*arquipalio* o alocórtex) está llena de rayas; el resto pertenece al isocórtex (o *neopalio*). Se ve que el alocórtex del erizo ocupa los 3/4 del cerebro, mientras que el del hombre apenas ocupa el 1/10.

cerebral. Recordando esta antigüedad, BRODMANN llama al manto del rinencéfalo *archipallium*, y *neopallium* o nuevo manto al resto de la corteza. Ahora bien, la histología ha demostrado que la mayor parte de la corteza cerebral del hombre, es decir, la que corresponde al neopalio que se ha hecho preponderante, presenta la estructura fundamental en seis capas, como la hemos descrito. Esta estructura se encuentra sin cambio en el embrión humano, hasta el séptimo y octavo mes. VOGT y ECONOMO han dado el nombre de *isocórtex* a este neopalio.

Por el contrario, el arquipalio presenta una estructura muy diferente, heterogenética; los mismos autores le han dado el nombre de *alocórtex*. Siendo el rinencéfalo muy reducido en el hombre, el alocórtex sólo representa el 1/12 apenas de la superficie total de la corteza, mientras que en los animales macrosmáticos representa la casi totalidad. Compárese la figura 791, que representa el cerebro del hombre y el del erizo.

La embriología nos enseña cómo se establece esta diferencia. En la zona que da origen a la corteza del rinencéfalo o alocórtex, la placa cortical no se diferencia; no aparece ninguna nueva capa celular. Unicamente persiste la primera capa molecular que procede de la zona

marginal de la corteza primitiva. A pesar de la ausencia de estratificación, las células persistentes pueden modificarse; evolucionan ora hacia el tipo grano, como se observa en el borde superior de la circunvolución del hipocampo (coniocórtex de Economo), ora hacia el tipo piramidal observado en el cuerno de Ammón.

En la unión o en la línea de soldadura del alo y del isocórtex es difícil homologar las zonas y las estratificaciones pertenecientes a estos dos tipos de corteza, tan diferentes, sin embargo, uno de otro.

Establecida esta primera subdivisión primordial de la corteza, estudiaremos los campos corticales según las diferentes técnicas aplicadas a la arquitectonía cerebral.

2.° Limitación de los campos corticales. Métodos y resultados.—*A.* Resultados del método mielogenético de Flechsig. — Este método es el más antiguo de los métodos modernos. Sigue la evolución de la mielinización. Esta, tanto desde el punto de vista ontogénico como filogénico, es un signo de madurez. A medida que el cerebro se complica, las fibras de mielina se hacen cada vez más numerosas. En las vías de conducción son las carreteras y las vías férreas, cuyo desarrollo es el criterio de la circulación de un país. Flechsig, después de numerosas investigaciones sobre el modo de aparición de la mielina alrededor de las fibras nerviosas, ha llegado a conclusiones interesantes relativas al valor anatómico de la corteza. Dividía ésta en dos zonas: la zona de los centros de *proyección*, es decir, la que posee fibras que reúnen los centros a las masas grises del eje cerebroespinal, y la zona de los *centros de asociación*, cuyas fibras asocian los diferentes centros de la corteza entre sí, pero de las que no parte ninguna fibra descendente.

Flechsig distinguía en la zona de los centros de proyección cuatro regiones, denominadas *esferas sensoriales:* la *esfera táctil*, dispuesta alrededor de la cisura de Rolando, la más extensa de las cuatro; la *esfera olfativa*, formada por el gran lóbulo límbico de Broca; la *esfera visual*, situada en la parte interna del lóbulo occipital; la *esfera auditiva*, que ocupa la parte media de la circunvolución temporal. La *zona de los centros de asociación* comprende centros situados en el intervalo de los centros de proyección. Flechsig distingue el centro de asociación anterior o frontal (centro de la conciencia de la personalidad); el centro témporoparietal o posterior, que comprende la mayor parte del lóbulo parietal; las circunvoluciones temporales y occipitales por fuera de los centros sensoriales; el centro de asociación medio representado por la ínsula.

El método de Flechsig ha prestado considerables servicios como método embriológico. Pero no debe aceptarse en todas sus conclusiones. Déjerine (1897) ha demostrado, en efecto, por pruebas derivadas de la anatomía patológica, que existen fibras de proyección nacidas de regiones que en la nomenclatura de Flechsig pertenecen a las zonas de asociación. «Que una gran parte de la corteza cerebral, dice, esté desprovista de fibras de proyección en el niño de poca edad (y el cerebro del niño de más edad estudiado por Flechsig era el de un niño de cinco meses), la cosa es cierta. Nada tiene de extraño que los centros sensoriales y sensitivomotores se desarrollen más pronto que otras regiones de la corteza, puesto que son de orden filogenético más antiguo. Pero, fundarse en el hecho de que ciertas fibras no están todavía desarrolladas en cierto período de la vida para decir que no existen más tarde, es una proposición inadmisible.»

B. Resultados del método paliométrico. — Este método mide el espesor de la corteza cerebral en sus diferentes puntos. Considerada de espesor uniforme por los antiguos autores, la corteza aparece diferenciada en zonas de espesor variable (Brodmann, Campbell, Marinesco, Economo).

En primer lugar el espesor varía en una misma circunvolución según los puntos en que se la considera; es máxima en el vértice de la convexidad y mínima en el fondo del surco (fig. 788). La reducción es a veces considerable; puede, en efecto, llegar al 50 por 100 del espesor total.

Varía también según la región considerada (fig. 792). Según las medidas de Economo, es de 3,5 milímetros en la cara externa del hemisferio, 3 milímetros en la base y 2,7 milímetros en la cara interna. Los esquemas adjuntos demuestran que el mayor espesor se observa en la parietal ascendente, cerca de la cisura interhemisférica, y en el polo temporal. Las regiones menos gruesas corresponden al fondo

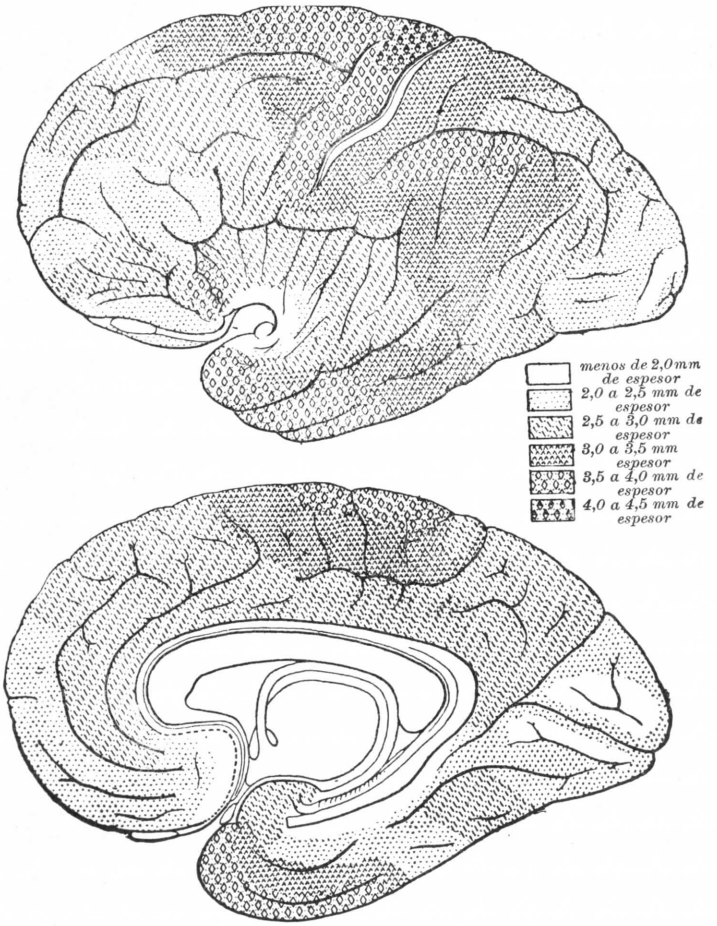

Fig. 792

Convexidad y cara interna del cerebro humano. Las diferentes líneas y puntuaciones expresan los diversos grosores de la corteza cerebral (según Economo).

Arriba, la cara externa; abajo, la cara interna.

de la cisura calcarina y de la cisura de Rolando. Se puede decir que, en conjunto, el grosor disminuye progresivamente de la parte central de la cara externa yendo hacia el polo frontal por una parte y hacia el polo occipital por otra.

C. Resultados del método mieloarquitectónico (campos de Vogt). — Para sistematizar la corteza cerebral según la topografía de las fibras blancas, Vogt utiliza las variaciones de tres elementos: 1.°, las dos estrías de Baillarger; 2.°, el

número de las láminas tangenciales; 3.ᶜ, el grado de penetración de la profundidad hacia la superficie de las fibras radiadas o axiles.

a) Las *estrías de Baillarger* pueden tener tres modalidades según las diferentes regiones de la corteza cerebral: distintas, fusionadas y parcialmente ausentes; de ahí la distinción de tres tipos: 1.°, el tipo *biestriario* o mediorradiado, que posee

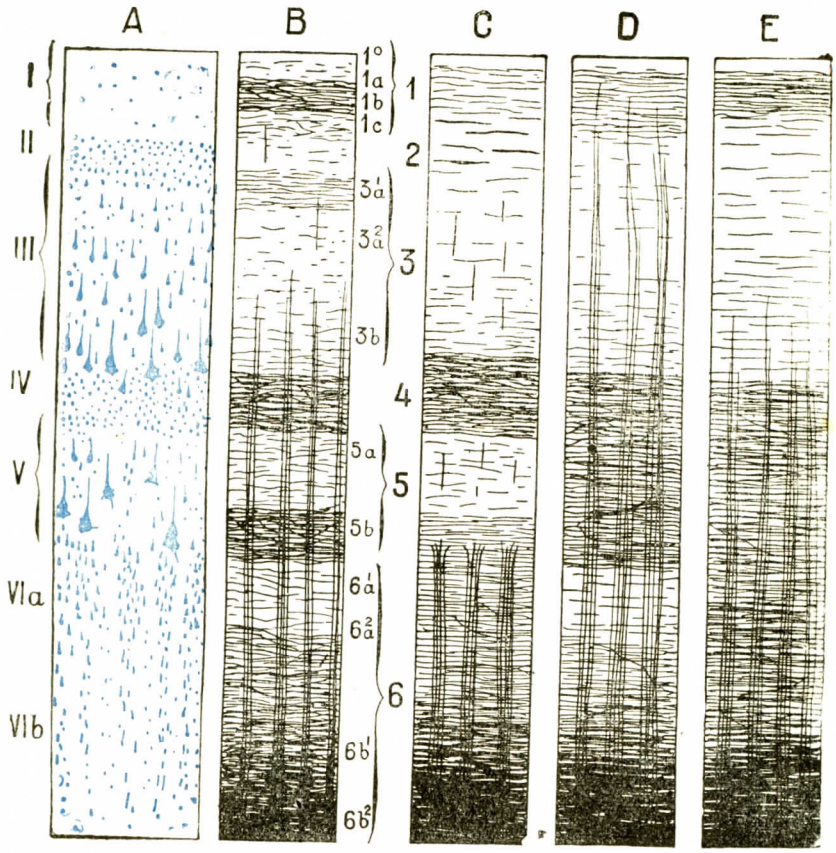

FIG. 795

Estructura de la corteza cerebral. Esquema que indica las capas celulares (citoarquitectonía) y las capas de fibras (mieloarquitectonía).

A, citoarquitectonía. — Se ven las seis capas de células teñidas por el método de Nissl (según ECONOMO). — I, II, III, IV, V, VI (véase fig. 789). — B, tipo biestrario, con 1, plexo de Exner; 2, lámina disfibrosa; 3, estría de Kaes-Bechterew; 4, la estría externa de Baillarger; 5, la estría interna; 6, la lámina infraestriada. — C, tipo uniestriario infrarradiado. — D, tipo uniestriario suprarradiado. — E, tipo astriario.

dos estrías distintas (fig. 793, B); 2.°, el tipo *uniestriario* o infrarradiado (figura 793, C), que posee una ancha banda que resulta de la fusión de las dos estrías; 3.°, el tipo *astriario* (fig. 793, E), en el cual faltan las dos estrías.

b) *Láminas tangenciales.* — Según su ordenación y su grosor tabican, por fuera, como se comprende, de las estrías de Baillarger, la corteza en diversos planos, y de ahí los tipo bi, tri, cuadrizonales, es decir, de dos, tres, cuatro zonas.

c) Las *fibras axiles* se detienen generalmente, ya lo hemos dicho, hacia la mitad de la tercera capa de la corteza. Pero en ciertas regiones de la corteza llegan a la superficie de la misma, es decir, a la zona molecular; mientras que en otras

no exceden la capa polimorfa, es decir, la capa más profunda. Distinguiremos tres tipos: 1.°, un *tipo suprarradiario*, en el que las fibras atraviesan todo el grosor de la corteza; 2.°, un *tipo mediorradiario*, el tipo más frecuente, en el

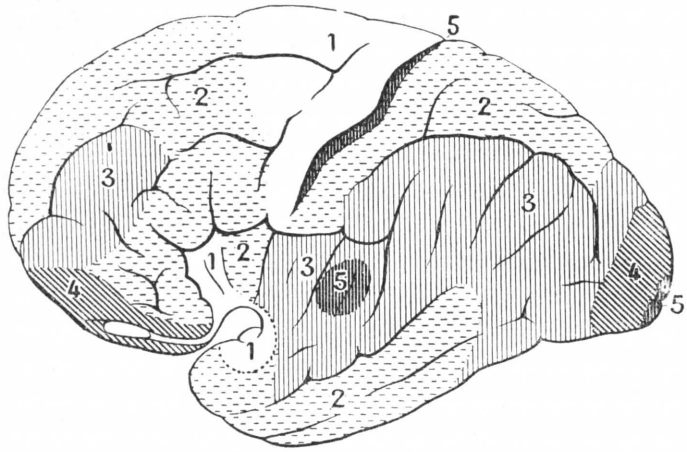

FIG. 794, A

Estructura de la corteza cerebral.
Repartición de los cinco tipos estructurales en la convexidad del cerebro (según ECONOMO).

1, tipo piramidal agranular. — 2, tipo frontal o tipo piramidal granular. — 3, tipo parietal. — 4, tipo polar. 5, tipo granuloso o coniocórtex.

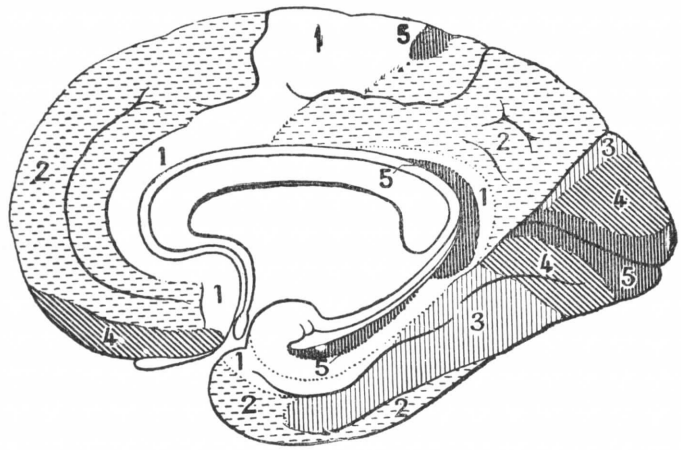

FIG. 794, B

Estructura de la corteza cerebral.
Repartición de los cinco tipos estructurales en la cara interna del cerebro (según ECONOMO).

Igual leyenda que en la figura anterior.

que las fibras terminan en la capa de las células piramidales, encima de la estría externa de Baillarger; 3.°, un *tipo infrarradiario*, en el que las fibras verticales se detienen en la quinta capa celular, no excediendo la estría interna de Baillarger.

Así es como las comprobaciones paliométricas y mieloarquitectónicas combinadas han podido permitir a VOGT establecer un mapa del manto cerebral con 180 campos perfectamente distintos.

D. Resultados del método citoarquitectónico. — El examen de las células de la corteza cerebral comprende diferentes elementos que pueden servir para el discernimiento y, por consiguiente, para la repartición de los campos de la corteza cerebral. Hemos visto ya que la heterotipia de las capas celulares del isocórtex y del alocórtex había servido para identificar dos grandes regiones desemejantes. Llevando más lejos el análisis, Brodmann distingue zonas que denomina *homotípicas*, es decir, cuya corteza posee las seis capas celulares normales, y zonas *heterotípi-*

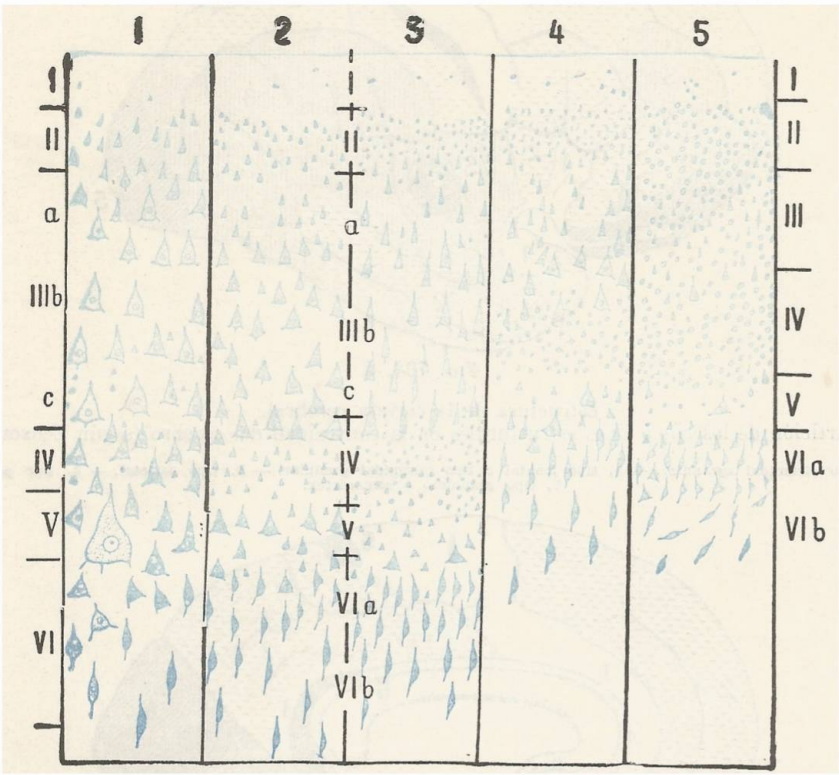

Fig. 795

Estructura celular de la corteza cerebral. Los cinco grandes tipos estructurales de la corteza (según Economo). Las células están teñidas por el método de Nissl.

La numeración vertical (en cifras romanas) indica la situación de las capas: I, capa molecular. — II, capa externa de los granos. — III, capa de las células piramidales. — IV, capa interna de los granos. — V, capa ganglionar. — VI, capa de las células fusiformes.

La numeración horizontal (en cifras árabes) indica los diferentes tipos: 1, tipo piramidal agranular. — 2, tipo frontal. — 3, tipo parietal. — 4, tipo polar. — 5, tipo granuloso.

cas, en las cuales las capas 1 y 6 son las únicas respetadas, mientras que las otras, en particular la segunda y cuarta, crean numerosas diferencias y heterotipias, ora por reducción, ora por desdoblamiento de una de las capas precitadas. Así es como notamos la desaparición de la cuarta capa o granular interna en la zona motora y, por el contrario, la subdivisión de esta misma capa granular interna en tres zonas secundarias en el tipo calcarino (esfera visual). Por otra parte, también es posible observar modificaciones celulares en las zonas denominadas homotípicas, y esto permite dividir la corteza cerebral en cuarenta y ocho campos de estructura completamente diferente.

Este estudio arquitectónico de la corteza cerebral puede llevarse aún más lejos. Así es como muy recientemente Economo ha completado los estudios precedentes investigando los siguientes puntos: la densidad celular, la variación de espesor de las capas, las modificaciones de la misma especie celular, la orientación de las células.

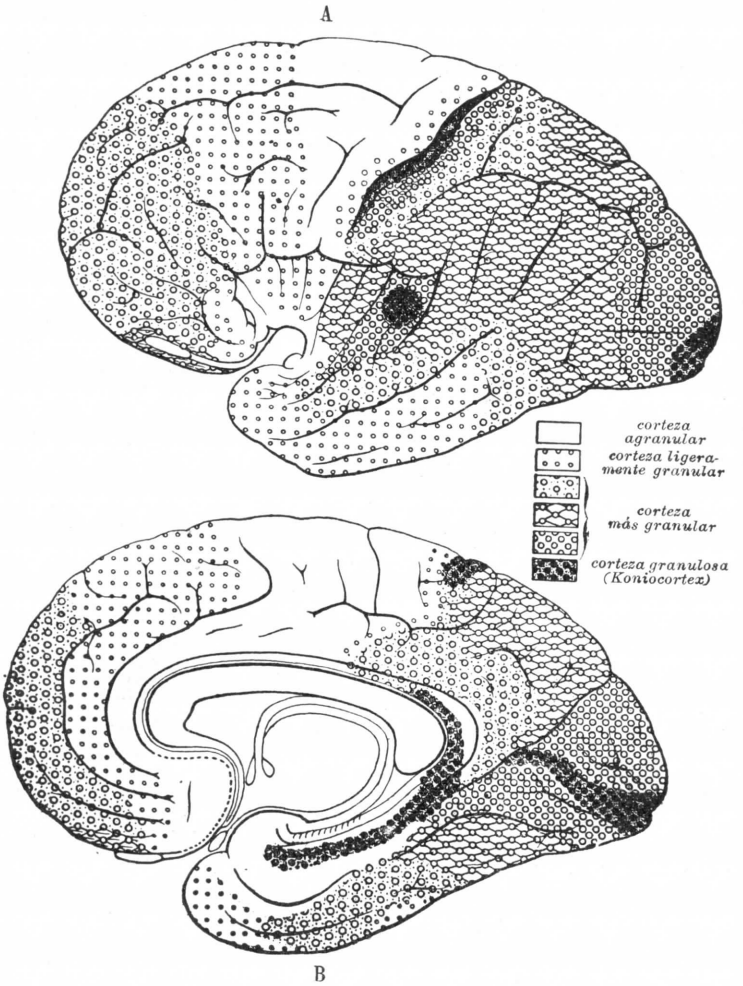

Fig. 796

Arquitectura celular de la corteza.

Las diferentes puntuaciones, cada vez más obscuras, indican la abundancia de la corteza en granos en la segunda y cuarta capas (según Economo).

A, cara externa del hemisferio. — B, cara interna.

a) *Densidad celular.* — La abundancia en células en cada capa de la corteza varía según las regiones consideradas. Se establece esta riqueza contando, según la técnica de Hammarberg, el número de células contenidas en un cubo de 1/10 de milímetro de lado. Es necesario, como se comprende, un cálculo, fácil de establecer cuando se conocen el espesor del corte y el de la capa considerada.

b) *Variación del espesor de cada capa en el espesor total de la corteza.* — Las variaciones de espesor de las capas no siempre son paralelas a las variaciones del espesor total. Si se examinan, por ejemplo, las variaciones del desarrollo de las capas granulares II y IV, se establecerá un mapa que no encuadrará con el de las variaciones globales del espesor. Así es cómo en los puntos en que la corteza es más gruesa, como en la convexidad del vértice de la parietal ascendente, las capas granulares están muy poco desarrolladas.

c) *Estudio de las modificaciones celulares.* — Para una misma forma de células se observan variaciones de volumen y de número, según el punto considerado. Así es cómo en la región situada por delante del surco de Rolando la corteza se hace cada vez más escasa en células, a medida que aumenta el tamaño de éstas. Por el contrario, por detrás de esta cisura, las células se hacen cada vez más pequeñas, pero más numerosas. Esto parece demostrar que en ciertas regiones hay equilibrio entre la densidad celular y su tamaño. Este carácter es también un medio de discernimiento en el establecimiento del mapa del cerebro.

d) *Orientación de las células.* — Al lado de la disposición horizontal en láminas de las células se ha podido observar en otras partes una tendencia a la *seriación radiada*. Las células se disponen entonces en hileras verticales, en columnas perpendiculares a la superficie externa de una circunvolución. Esta seriación radiada falta, por completo, en el lóbulo frontal.

No todas estas modificaciones que acabamos de describir se producen bruscamente; pueden ser progresivas. Hay, pues, zonas de transición de extensión variable. Sin embargo, estas zonas intermedias son, en ciertos puntos, muy poco extensas y es posible aislar campos corticales de límites precisos fundándose únicamente en la citoarquitectonía. Con Economo, se pueden describir primeramente cinco tipos estructurales del isocórtex. Existe ante todo una gran extensión de la corteza que comprende tres tipos llamados de estructura normal, es decir, en los que persisten las seis capas celulares que hemos descrito. Los designaremos, con Economo, con el nombre de la región cuya mayor extensión ocupan (véanse figs. 794 y 795). Son: 1.° El *tipo frontal* o *piramidal granular* (fig. 794, 2). Posee seis capas distintas. La corteza es gruesa; las células piramidales, voluminosas, están regularmente dispuestas en las capas III y V. Las capas granulares II y IV son manifiestas. 2.° El *tipo parietal* (fig. 794, 3) posee también seis capas, más esquemáticas aún que en el tipo frontal. Las células piramidales son más pequeñas, menos regularmente dispuestas. Las dos capas granulares son más densas. 3.° El *tipo polar* (fig. 794, 4) se observa en los polos frontal y occipital. La corteza es delgada, pero la densidad celular es muy elevada en él, sobre todo en las capas granulares. La corteza parece así mejor estratificada. El tipo frontal se diferencia del tipo occipital por el número elevado y el grosor de las células piramidales, que son, por el contrario, más pequeñas y poco numerosas en el polo occipital. Al lado de estos tres tipos homotípicos, es decir, de seis capas, hay dos territorios heterotípicos: la corteza agranular y la corteza granulosa. 4.° La *corteza agranular* o *piramidal agranular* (fig. 794, 1) no tiene capa granular. Los granos son reemplazados por células piramidales. Se observa así una verdadera piramidalización de la corteza. Este tipo es particularmente notable en la frontal ascendente, en la que se asientan, como veremos más adelante, los centros motores. 5.° La *corteza granulosa* podría en cierto modo oponerse a la anterior (fig. 794, 5). Las capas granulares están no solamente desarrolladas, sino que hasta invaden las zonas próximas, es decir, la tercera y a veces la quinta y la sexta (granulación). Esta granulación da a esta variedad de corteza un aspecto polvoriento, y de ahí el nombre de *coniocórtex* (del término griego κονις, grano, polvo). El ejemplo clásico de la corteza granulosa es la corteza calcarina, en la que la capa granular interna está desdoblada. Este tipo se encuentra igualmente en todas las regiones donde la fisiología

localiza centros sensitivos o sensoriales: vertiente posterior de Rolando, circunvolución temporal, surco del hipocampo. La figura 796 muestra las variaciones de la corteza granulosa según las diferentes regiones de la corteza.

V. — Mapa del manto cerebral

Gracias a los métodos que acabamos de exponer, se ha llegado actualmente a definir y aislar en la corteza cerebral un número considerable de campos (109, según Economo), y esta diferenciación no parece terminada. Este método nuevo parece fecundo en resultados. Aplicado a la anatomía comparada, permite seguir la evolución morfológica del cerebro de las especies en relación con sus funciones motrices, sensitivas o psíquicas. La complejidad estructural del cerebro permite

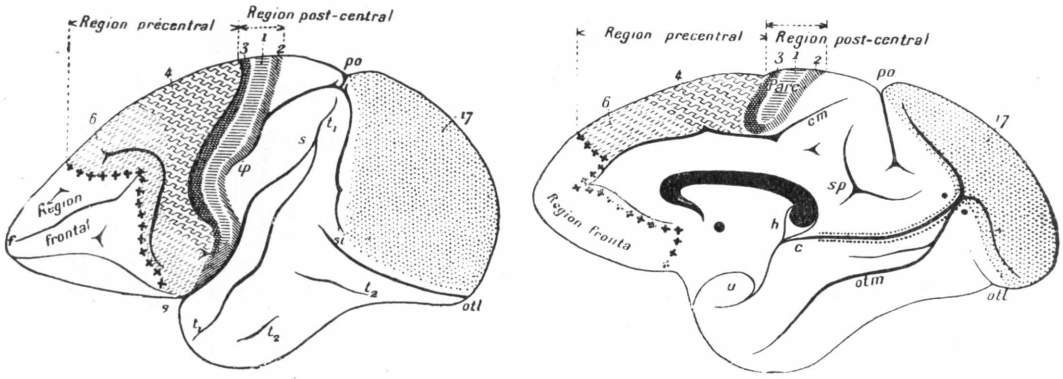

Fig. 797

Cerebro de cercopiteco; citoarquitectonía (según Brodmann).

Región frontal; región precentral; región postcentral; área visual (17). Compárese con las figuras 798 y 799. A, cara externa. — B, cara interna.

así construir una jerarquía cerebral en la serie. Desde este punto de vista estructural, el cerebro humano, ya el primero de todos por su volumen y la complejidad de sus circunvoluciones, domina todos los demás; en el orangután, en el gibón, los territorios arquitectónicos no exceden de 40 (fig. 797). El fisiólogo no puede desconocer tampoco estas nuevas investigaciones; el microscopio debe acompañar, guiar o comprobar el resultado experimental. Parece probable, por no decir cierto, que una estructura especial sea el signo de una reacción funcional particular. Asimismo, el clínico deberá referir exactamente las lesiones comprobadas en la autopsia al mapa estructural del cerebro normal. Así, como se ha producido ya desde hace mucho tiempo en la elaboración de nuestros conocimientos del sistema nervioso central, los tres métodos anatómico, fisiológico y anatomoclínico se prestarán mutua ayuda y se completarán mutuamente.

Estudiaremos, pues, de modo resumido, las áreas principales del cerebro, antes de estudiar las localizaciones funcionales. Limitaremos forzosamente nuestro estudio. La descripción citológica de todos los campos de Brodmann y de Economo no entra en el cuadro de esta obra. Sin embargo, el médico no puede ignorar estos conocimientos modernos aún en estudio, que proyectan sobre la anatomía cerebral nuevos resplandores.

1.° *División* lobular de la corteza cerebral según la estructura de la corteza. — El estudio macroscópico del cerebro nos ha permitido limitar su super-

ficie exterior en lóbulos, siguiendo las grandes cisuras cerebrales. La estructura de la corteza cerebral permite también esta limitación, pero esta nueva división, como vamos a ver, no se superpone exactamente a la división macroscópica. Las fronteras estructurales, como era fácil de prever, no coinciden de un modo absoluto con los surcos.

Distinguiremos, con Economo, siete grandes lóbulos: frontal, parietal, ínsula, occipital, temporal, límbico, hipocampo, que nos permiten decir que esta división

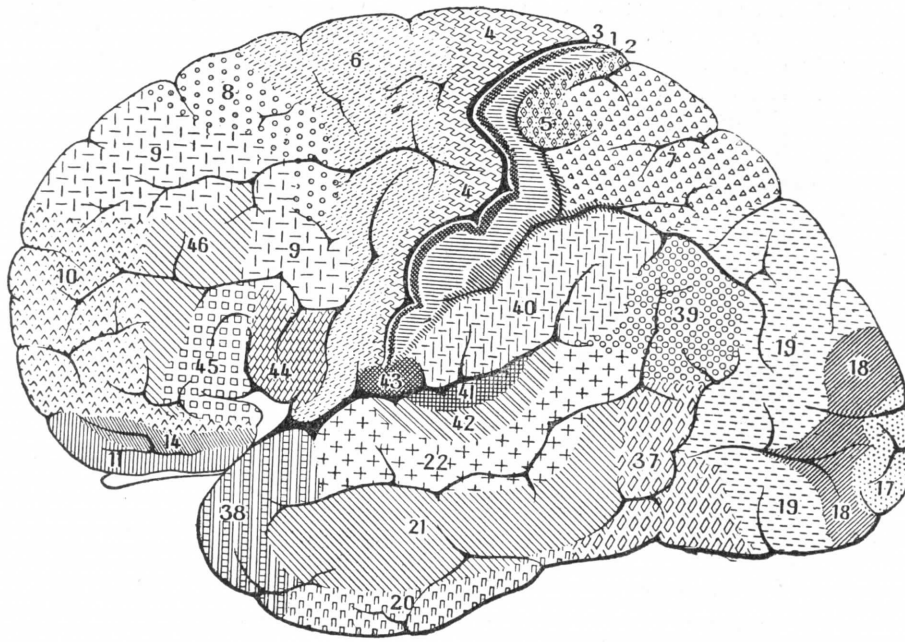

Fig. 798

Mapa de los campos arquitecturales de la cara externa del hemisferio izquierdo del cerebro del hombre (según Brodmann).

es fatalmente arbitraria en ciertos puntos, cuando las series de transición son extensas. Las figuras que damos aquí son las de Economo y de Brodmann. Es fácil ver, al compararlas, que los estudios de estos dos sabios coinciden en sus líneas generales.

a) *Lóbulo frontal.* — Se extiende del surco de Rolando al polo frontal; comprende la cara orbitaria hasta la substancia perforada e invade la cara interna hasta la circunvolución límbica exclusivamente.

b) *Lóbulo parietal.* — Extendido por detrás del surco de Rolando, está limitado en la cara convexa por el surco interoccipital y por el surco parietooccipital. En la cara interna desciende hasta la circunvolución límbica. Anexa también a este lóbulo parietal hay toda la parte posterior de las circunvoluciones temporales y témporooccipitales situada por detrás de una perpendicular al extremo de Silvio. Pasa, pues, a la parte inferior del cerebro y se extiende por esta cara hasta el tronco común de la cisura calcarina y el surco parietooccipital (fig. 799).

c) *Lóbulo occipital.* — Tiene la forma de una pirámide triangular que cubre el polo occipital del hemisferio. En la cara convexa, el límite debe ser referido algo más atrás que el límite macroscópico, puesto que la estructura del lóbulo lo invade.

En la cara interna, el lóbulo occipital está separado en dos segmentos por la cisura calcarina: el segmento superior o dorsal corresponde al cúneus; el segmento ventral, al lóbulo lingual. En su parte anterior, la calcarina y el surco parietooccipital tocan la circunvolución límbica.

d) *Lóbulo temporal.* — Este comprende los dos tercios anteriores de las circunvoluciones temporales y témporooccipitales, es decir, las partes de estas circunvoluciones situadas delante de una perpendicular trazada por el extremo posterior

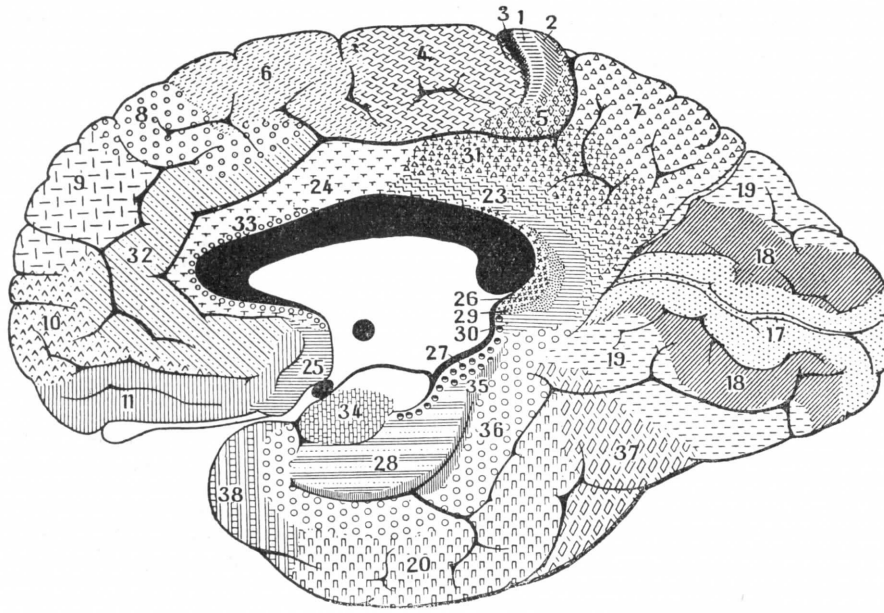

FIG. 799

Mapa de los campos arquitecturales de la cara interna del hemisferio derecho del cerebro del hombre (según BRODMANN).

de la cisura de Silvio. Como se comprende, la circunvolución del hipocampo no forma parte de este lóbulo.

e) El *lóbulo de la ínsula* corresponde casi a las dimensiones clásicas.

f) El *lóbulo límbico* comprende la mitad superior de la semiluna que constituye el gran lóbulo límbico de Broca. Está constituído por la circunvolución límbica. Su límite posterior corresponde al punto en que el tronco común de la cisura calcarina y parietooccipital entalla el lóbulo límbico (*istmo del lóbulo límbico*).

g) El *lóbulo del hipocampo* forma la parte inferior del lóbulo límbico; tiene los límites de la circunvolución del hipocampo.

2.° Campos y áreas del lóbulo frontal. — ECONOMO distingue doce campos principales y una decena de campos secundarios.

La parte orbitaria, que está próxima y que comprende el espacio perforado, debe ser referida al cerebro olfativo a causa del desarrollo de la quinta capa (campo orbitario FF y FG). El resto del lóbulo frontal comprende, además del polo, tres áreas principales que interesan particularmente al médico y al fisiólogo: una, inmediatamente por delante del surco de Rolando, el *área precentral;* la segunda, situada delante de la primera, el *área frontal agranular*, y la tercera, aún más anterior, forma el campo *prefrontal* y *frontal.*

Recordemos ante todo que los caracteres fundamentales de la corteza del tipo frontal son el gran espesor, la presencia de seis capas distintas, el desarrollo regular y notable de las células piramidales de la tercera y de la segunda capas.

a) *Campo precentral y zona gigantopiramidal* (figs. 798, 800 y 801). — Esta área (campo 4 de Brodmann, campo precentral FA de Economo) es un campo *heterotípico agranular.*

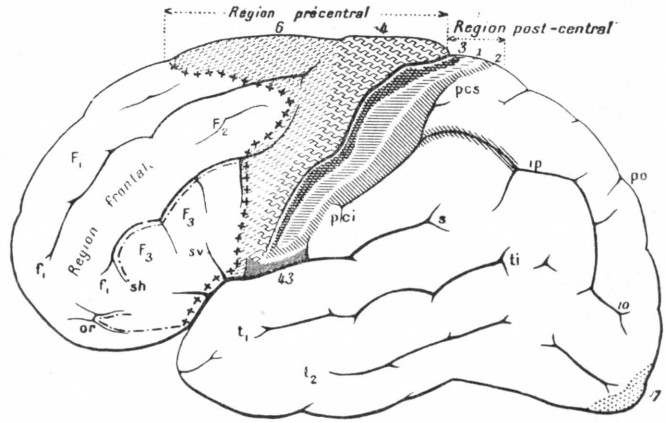

FIG. 800, A

Cerebro del hombre: citoarquitectonía (según BRODMANN). Los campos estructurales de la región frontal con límites de la subregión frontal inferior (3.ª frontal), de la región precentral, de la región postcentral y del área visual (17).

Cara externa del hemisferio izquierdo. (Leyenda de las figuras 800, A y B.)

c., cisura calcarina. — c.e., surco central, surco de Rolando. — c.m., cisura callosomarginal. — i.p., surco interparietal. — or., surco orbitario. — o.t., surco occipitotemporal. — p.c.i., p.c.s., surcos postcentrales inferior y superior. — p.o., surco parietooccipital. — ro., surco rostral. — S, cisura de Silvio. — sp., surco esplenial. — r.v., rama vertical de la cisura de Silvio. — t^1, t^2, primero y segundo surcos temporales. — F_1, F_2, F_3, circunvoluciones frontales.

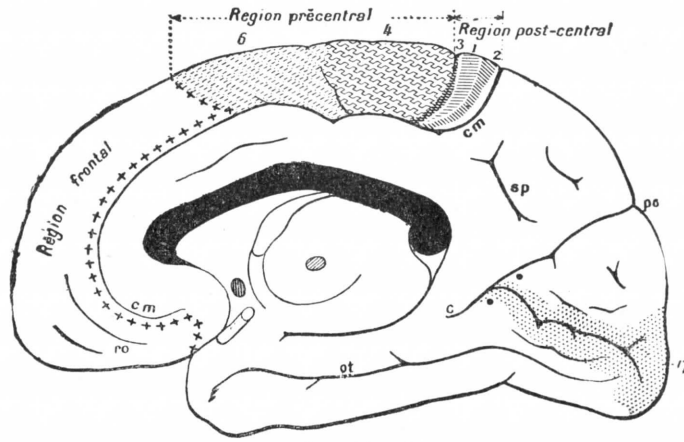

FIG. 800, B

Cara interna del hemisferio derecho.

Se caracteriza, en efecto, por la desaparición de la cuarta capa granulosa interna y por la aparición de las células piramidales gigantes de Betz en la quinta capa. Estas células y otras células piramidales de este campo son el origen del fascículo piramidal. Las fibras de esta zona tienen su mielinización en la misma fecha. Las células piramidales y las de Betz están

lesionadas en ciertas hemiplejías, en la esclerosis lateral amiotrófica. Esta área corresponde a la zona motora voluntaria.

b) *Campo frontal agranular.* — Este campo (campo 6 de Brodmann, campo FB de Economo) presenta una estructura semejante a la del campo precedente, con la diferencia de que la corteza es en conjunto menos gruesa, que las grandes células de Betz no existen y que las células tienen una ordenación radiada extremadamente regular. Su territorio tiene la forma de un triángulo, cuya base corresponde a la cisura callosomarginal (fig. 800, B) y cuyo vértice cubre el opérculo rolándico (fig. 800, A). Esta zona se refiere fisiológicamente a la zona psicomotora y confina en la parte inferior con el centro de Broca.

c) *Areas prefrontal y frontal.* — Reunimos en un mismo campo tres áreas principales de *Economo* (FC, FD, FE). La corteza se vuelve manifiestamente granulosa, las capas II y IV

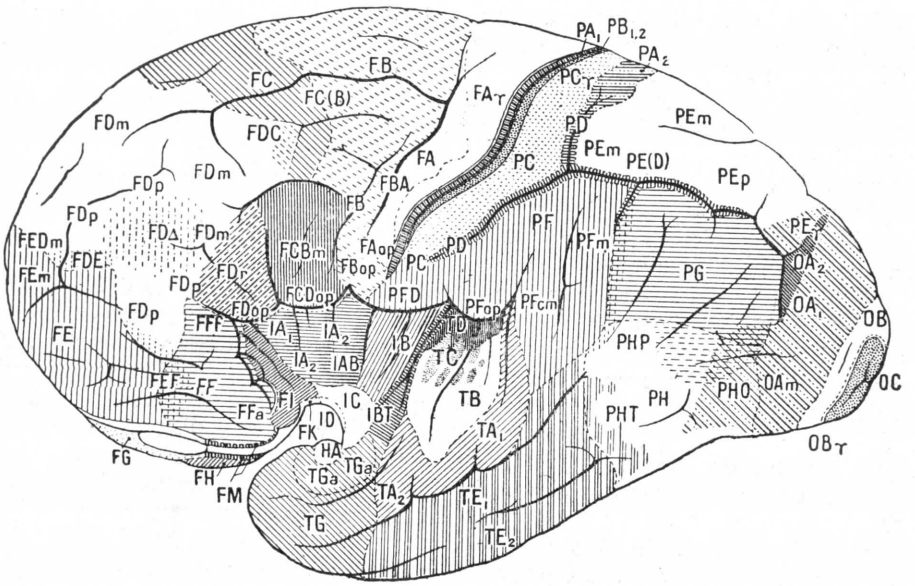

FIG. 801

Mapa de los campos arquitecturales de la convexidad cerebral del hemisferio (según ECONOMO).

En la convexidad la cisura de Silvio ha sido separada con objeto de exponer los campos ocultos en su profundidad.

están bien marcadas, la estratificación reproduce el tipo de la corteza cerebral. La corteza disminuye de grosor cada vez más al mismo tiempo que se modifican las células.

Vemos que este vasto campo, que ocupa el polo anterior del hemisferio, cubre gran parte del lóbulo frontal. Este y el área que lo cubre adquieren en el hombre un desarrollo considerable. En efecto, si la comparamos a la de los otros animales, comprobamos que en el hombre representa el 29 por 100 de la superficie total del cerebro; 16,9 en el chimpancé; 11,3 en los macacos; 8,3 en los prosimios; 6,9 en el perro; 3,4 en el gato; 2,2 en el conejo; por último, falta en los insectívoros, desdentados y marsupiales. Veremos más adelante que esta región desempeña un papel importante en la elaboración de los fenómenos psíquicos. Esta región granular anterior de la corteza cerebral es, pues, particularmente *intelectual* (NAGEOTTE).

3.° Campos y áreas del lóbulo parietal. — El tipo general de la corteza parietal posee seis capas; las células piramidales son más pequeñas, menos regu-

larmente dispuestas; las dos capas granulares son más densas. En este inmenso campo del territorio parietal se distingue una serie de áreas (trece, según Economo) de diversas estructuras. Pero las zonas de transición son progresivas.

Sin embargo, se puede decir que mientras la circunvolución parietal ascendente en su vertiente anterior y la parietal superior presentan alguna semejanza con la estructura del lóbulo frontal, la arquitectura es diferente en la parte inferior y basal.

a) *Surco de Rolando* (campo gigantopiramidal postcentral). — En el fondo del surco la corteza se hace muy delgada (2 milímetros). Se caracteriza por la presencia de células de Betz y dos capas de granos (campo FA).

b) *Parietal ascendente* (fig. 801). — Esta se halla ocupada por campos (PB, PC, PD) en que la corteza cerebral, muy delgada, toma en el campo PB el carácter granuloso heterotípico (coniocórtex), caracterizado, como hemos dicho, por la evolución granulosa de la tercera capa y el aumento acentuado del número de células. Sabemos que esta corteza caracteriza las zonas sensibles. Esta zona está rodeada, como por todas partes donde se comprueba el coniocórtex, por una zona parasensorial (campo PC), caracterizada por el gran desarrollo de las capas III y V, la existencia de dos capas de granos bien visibles y por la presencia de grandes células piramidales en la capa III.

c) *Campo parietal superior* (fig. 801, PE). — Esta zona de función desconocida que ocupa la circunvolución parietal superior posee una corteza bastante delgada (de 2,6 a 3 milímetros), con células cuya densidad disminuye de delante atrás.

d) *Campos inferiores.* — Estos campos, que comprenden el gyrus supramarginalis, el pliegue curvo y los pliegues de paso parietooccipitales y la parte posterior de los lóbulos témporooccipitales, poseen una corteza típica bien estratificada, con desarrollo muy manifiesto de las dos capas de granos de la tercera capa. Las células de las capas V y VI son pequeñas, y las de la capa V disminuyen también progresivamente de talla en la proximidad del lóbulo occipital (Economo).

En el *campo del gyrus supramarginalis* (fig. 801, PF) la corteza tiene el tipo parietal puro con un grosor de 3 a 3,5 milímetros. En el pliegue curvo (PG) el grosor es algo menor. En el campo basal y en los campos de transición (PH) la corteza cerebral conserva el tipo parietal; se observa la fusión de las capas V y VI, y la corteza cerebral, menos gruesa, varía de 2,7 a 2,9 milímetros. Los campos PHO y PHT son zonas de transición.

4.° Campos del lóbulo de la ínsula. — El lóbulo anterior de la ínsula (figura 801, IA) tiene una estructura que recuerda el tipo frontal (grosor de los elementos piramidales, desarrollo atenuado de las capas granulares). El lóbulo posterior recuerda el tipo parietal (capa granulosa densa de pequeñas células) (figura 801, IB).

Los dos lóbulos tienen de común una quinta capa muy desarrollada y densa.

Hay que referir a la ínsula, desde el punto de vista estructural, el antemuro o claustro. Situado como una pantalla entre la ínsula y el cuerpo estriado, está constituído por una banda celular de 3/4 de milímetro de espesor aproximadamente. Contiene células en bastoncillos horizontales rodeados de numerosos elementos satélites (Economo).

El polo de la ínsula está en contacto por dentro con la substancia gris perforada. Está cubierto de una corteza heterotópica. Más lejos se ve que todas las capas disminuyen hasta tomar contacto con la substancia perforada.

5.° Campos del lóbulo occipital. — Este lóbulo contiene el territorio visual. La cisura calcarina dibuja el eje del área que se denomina *área estriada*. Desde hace ya mucho tiempo la estructura de esta región había sorprendido a los

observadores. En efecto, se caracteriza por la estría blanca de Gennari, que permite reconocer fácilmente a simple vista sus límites precisos (fig. 802).

Se distinguen en el lóbulo occipital tres campos: el *área o campo estriado*, el *campo paraestriado* y el *campo periestriado*. Como en todas las zonas sensoriales, encontramos, en efecto, alrededor de la zona sensible propiamente dicha (campo estriado), una zona parasensible (limen paraestriado) y una zona de transición con el lóbulo próximo (campo periestriado).

a) *Campo estriado.* — Este campo reviste el fondo, las paredes y los labios de la cisura calcarina. Comienza por el promontorio que dirige esta cisura en el lóbulo límbico. Se ensancha después de la confluencia de la calcarina con el surco parietooccipital. Por detrás se extiende por los dos labios de la calcarina y por las partes salientes del cúneus y del polo occipital, excediendo ligeramente la cara externa del cerebro (fig. 801). Este campo se caracteriza por la *evolución granulosa* de todas las células; por la extrema densidad celular, puesto que contendría aproximadamente 1.400.000.000 (Economo), es decir, la décima parte del número total de células de la corteza; por la extrema delgadez de la corteza (1,5 a 2 milímetros); por la multiplicidad aparente de las capas: cuatro capas obscuras de granos separadas por cuatro zonas claras de fibras. En la cuarta capa aparecería la banda clara horizontal de Gennari. Este campo granuloso o *coniocórtex óptico* constituye la corteza sensorial que recibe las primeras excitaciones retinales. Veremos, a propósito de las localizaciones funcionales, que se ha logrado localizar en este campo la proyección de las diferentes regiones retinales.

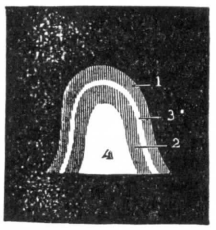

FIG. 802

Corte de una circunvolución occipital (según BAILLARGER).

1, capa gris externa. — 2, capa gris interna. — 3, raya de Gennari o de Vicq-d'Azyr. — 4. substancia blanca.

Señalemos que BARANY y KLEIST han establecido una relación entre la presencia de la estría de Gennari, es decir, la división de la granular interna en dos capas secundarias, y la visión binocular. Esta división no existe en los animales de visión lateral, es decir, monocular (véanse para *más detalles* las *Vías ópticas*).

b) *Campo paraestriado.* — El campo estriado está separado del campo paraestriado por un límite muy neto, muy brusco. El limen paraestriado tiene la estructura de las zonas parasensoriales que ya hemos visto en el lóbulo frontal. Este campo (fig. 803, OB; campo 18 de Brodmann) posee una corteza muy delgada (1,8 a 2 milímetros de espesor). Es muy densa en células y presenta un ribete en el área estriada de grandes células gigantopiramidales.

c) *Campo periestriado* (fig. 803, OA, y fig. 779, campo 19 de Brodmann). Aquí la corteza, más gruesa, por cuanto mide 2,5 milímetros por término medio, es abundante en pequeñas células que presentan una estriación radiada y horizontal muy manifiesta.

Como se ve, estos tres campos rodean concéntricamente toda el área sensorial. Se tiende por tanto a localizar aquellas funciones que corresponden a la visión (véase más adelante).

6.° Campos del lóbulo temporal. — El lóbulo temporal, cuyos límites hemos visto, ofrece en toda su extensión una corteza gruesa, que lo es tanto más cuanto más próxima al polo temporal. Se caracteriza, desde el punto de vista celular, ante todo por el aspecto de la segunda capa: ésta es deshilachada, irregularmente interrumpida, como si ramilletes de células intentaran invadir la primera capa; luego, por el de la cuarta, cuyos granos se disponen en columnitas radiadas que separan fibras blancas (Economo). Otros caracteres menos importantes permiten también diferenciarla de las capas próximas.

a) *Campos auditivos.* — Se han diferenciado once campos. Entre ellos distinguiremos en primer lugar el campo del centro auditivo primario (*campo supratemporal granuloso* de Economo). Este campo, situado en la parte superior de la región media de la primera circunvolución temporal (fig. 802, TC), limitando la cisura de Silvio (fig. 798; campos 41, 42 y 52 de Brodmann), es el homólogo del área estriada. En efecto, se caracteriza por una corteza granulosa de densidad celular considerable, verdadero coniocórtex. Las células en disposición radiada di-

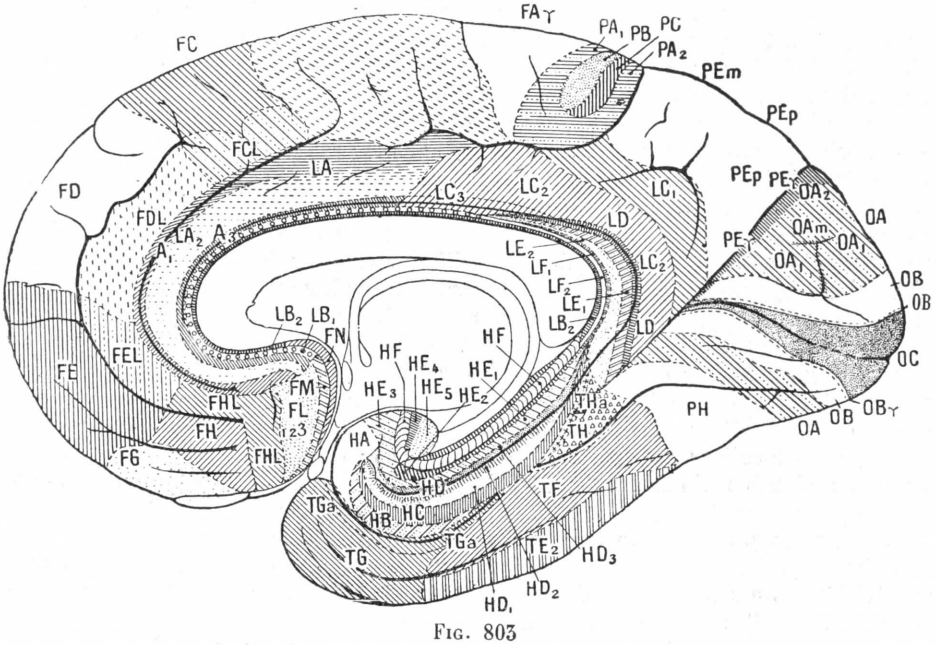

FIG. 803

Mapa de los campos arquitecturales de la cara interna del hemisferio (según ECONOMO).

En la cara interna, el surco del hipocampo y el surco calloso han sido separados con objeto de exponer los campos ocultos en su profundidad.

bujan estrías delgadas y finas en *cortina de lluvia* (ECONOMO). Sólo existe una estría externa de Baillarger; la estría de Kaest-Bechterew está muy desarrollada

Esta área está rodeada, como el área estriada visual, por una zona parasensorial (fig. 802, TB), caracterizada, como todas estas zonas, por la presencia de gruesos elementos piramidales superpuestos en forma de tubos de órganos en las capas inferiores III y IV.

Debajo de esta zona, una área de estriación radiada bastante grosera que segmenta la cuarta capa en columna vertical parece ser el asiento de la audición verbal. Por delante, el campo se prolonga con algunas diferencias estructurales; se reúne a la zona del polo temporal (fig. 801, TG), donde ciertos autores localizarían el centro de la comprensión de los sonidos musicales.

b) *Campo temporal propiamente dicho.* — Las circunvoluciones frontales inferiores están cubiertas por una área que se prolonga a la cara inferior del cerebro (figura 801, TE) y que corresponde al campo temporal propiamente dicho, caracterizado por la presencia de grandes células de la quinta capa y por el tipo temporal general de la corteza. Este campo sería el origen del fascículo témporopóntico. Por último, a lo largo de la cisura colateral, por lo tanto en la cara inferior del

cerebro, encontramos una zona (campo TH) que sirve de límite en este punto entre la corteza cerebral del isocórtex y la del hipocampo, que pertenece al rinencéfalo, y por lo tanto al alocórtex.

7.° Gran lóbulo límbico de Broca *(áreas olfativa y gustativa).* — Hemos visto que este lóbulo está dividido en dos segmentos por la incisura del tronco común de la cisura calcarina occipital interna: un segmento superior con la circunvolución del cuerpo calloso; un segmento inferior con la circunvolución del hipocampo.

A. PRIMERA CIRCUNVOLUCIÓN LÍMBICA. — Esta circunvolución está constituída por una corteza que se refiere unas veces al isocórtex y otras al alocórtex. Este se halla localizado en el fondo del surco calloso y se continúa a nivel del surco del hipocampo. De aquí invade la cara superior del cuerpo calloso, donde forma el indúsium o velo gris, y se continúa en la fimbria y cuerpo abollonado.

En esta circunvolución límbica ECONOMO distingue numerosos campos, entre los cuales recordaremos únicamente:

a) La *formación límbica ánterosuperior agranular* (fig. 803, campo LA), constituída por un isocórtex agranular heterotípico del tipo cortical motor.

b) La *formación límbica pósterosuperior granular* (fig. 803, campo LC), cuya corteza hecha granulosa recuerda la corteza parietal. Estas dos áreas pertenecen al isocórtex.

c) La *formación ánterosuperior intralímbica* (fig. 803, campo LB), que comprende el indúsium y cuya estructura es la del alocórtex. *En el seno del cuerpo calloso es donde se puede fijar el verdadero borde de la corteza.* En este punto se adelgaza mucho. La capa molecular penetra en la profundidad como una cuña. Este espolón constituye el verdadero borde de detención de la corteza cerebral.

d) *Formaciones retroespleniales.* — Detrás del rodete del cuerpo calloso, la pared de la circunvolución límbica que está encima, la corteza cerebral que pertenece al isocórtex, ofrece un aspecto granuloso que permite referirla a las cortezas sensoriales. Esta área (fig. 803, campos LD, LE_1 y LE_2) podría ser el centro primario de la olfacción. Este campo está, en efecto, particularmente desarrollado en los animales macrosmáticos.

e) *Formaciones intralímbicas posteriores; campo supratectal.* — En contacto con el cuerpo calloso, la corteza presenta grandes células piramidales dispuestas en series situadas en las capas V y VI; las capas III y IV han desaparecido. Llegadas a contacto del cuerpo calloso, las células de la primera capa, engrosada, se reúnen en una formación gris que sigue las tæniæ tectæ, formaciones que se continúan por detrás con la fasciola cinérea.

B. SEGUNDA CIRCUNVOLUCIÓN LÍMBICA, CIRCUNVOLUCIÓN DEL HIPOCAMPO. — Esta circunvolución ofrece varios campos, uno de los cuales, correspondiente a la parte *media* (campo HD), prolonga, por delante, el campo retroesplenial LE (fig. 803). Esta área tiene corteza de tipo sensorial (coniocórtex) que ocupa la parte superior y los bordes del hipocampo de la circunvolución: la capa granulosa superficial más particularmente desarrollada es densa. Este campo podría considerarse como la esfera gustativa primaria. En el gancho del hipocampo (campos HA, HB) el espesor de la corteza es bastante considerable y pertenece al alocórtex; pero, sin embargo, es muy estratificada, semejante al isocórtex. Los campos HA y HB (fig. 803) están en relación con el ramo externo de la estría olfativa; el polo anterior del gancho que ellos ocupan debe, pues, ser referido a la función del olfato más bien que a la del gusto.

Hay que relacionar el hipocampo con el cuerno de Ammón, el cuerpo abollonado, la fimbria, formaciones todas que forman parte del rinencéfalo, pero cuyo

trayecto ignoramos todavía. Estudiaremos su estructura y sobre todo su significación cuando los encontremos en la estructura interior del cerebro y a propósito de las vías olfativas.

§ 7. — Localizaciones de la corteza cerebral

Conociendo en sus líneas generales la morfología de las circunvoluciones y la estructura de la corteza, nos es posible trazar en la superficie del cerebro las áreas que corresponden a localizaciones funcionales. La heterogeneidad de la corteza cerebral, demostrada por la anatomía y la anatomoclínica, lo es también por la experimentación. Aunque las localizaciones funcionales pertenezcan al dominio de la fisiología, nos parece útil hacer figurar en este tratado su topografía.

Antes de establecer este mapa cabe preguntar si las diferentes capas de la corteza cerebral poseen cada una funciones particulares. Fundándose en la anatomía comparada y en la filogénesis, Kappers admite que la capa granulosa representaría una aglomeración de *elementos receptores*, mientras que la capa de las células ganglionares sería el origen de las fibras de asociación regional elemental, y la capa de las células piramidales medias, el origen de las fibras de asociación interregional superior. Jacob, fundándose en la ontogénesis, formula otra hipótesis: según él, las capas externas tienen una acción *receptora* y las capas profundas una acción motora o *efectora*, mientras que las funciones de asociación interregional pertenecerían a neuronas esparcidas en los diversos estratos de la corteza.

Fundándose en la experimentación hecha por Nissl, Brodmann admite que únicamente las capas profundas se ponen en relación con los centros subcorticales; son, pues, capas receptoras y efectoras. Por el contrario, las capas superficiales estarían encargadas de establecer las funciones de asociación ínter e intrahemisféricas.

Todos estos hechos son todavía demasiado nuevos y demasiado incompletos para poder ser admitidos definitivamente. No es menos cierto, como hemos visto al estudiar la corteza, que a una función general de sensibilidad, por ejemplo, corresponde un tipo estructural general de corteza; las zonas sensoriales se caracterizan por un coniocórtex, siempre rodeado de otra zona denominada parasensorial, donde reaparecerían las células piramidales (véase *Corteza cerebral*). Pero no podemos llevar más lejos este estudio. Por lo demás, en nuestra opinión la representación anatómica de las funciones psíquicas de la corteza asiéntanse más bien en la complejidad de las articulaciones neuronales y en el dinamismo de que son asiento, que en la morfología particular de los elementos.

Después de este preámbulo, podemos emprender el estudio de la topografía de las localizaciones más conocidas.

1. Zona motora. (figs. 804, 805, 806 y 807). — Esta zona corresponde al punto de partida de la vía piramidal, de la vía motora voluntaria. Este territorio, excitable a las corrientes eléctricas, ya reconocido por Fritsch (1870) e Hitzig, corresponde al campo 4 de Brodmann, al campo precentral FA y a la zona *gigantopiramidal* FA de Economo. Pertenece particularmente a la zona prerrolándica, es decir, a la *circunvolución frontal ascendente*, a la parte posterior del pie de las dos primeras circunvoluciones frontales y del lóbulo paracentral. El esquema adjunto muestra cuál es la situación de los diferentes centros. Los centros motores se escalonan de arriba abajo, simulando la silueta reclinada de un hombre cuya cabeza se hallara en la parte inferior de la frontal ascendente invadiendo la tercera circunvolución, mientras que el pie excede el borde convexo del hemisferio en el lóbulo paracentral. En el hombre, los centros de los músculos del miembro supe-

rior, y en particular los de la mano, cuya importancia fisiológica es primordial, toman una extensión considerable en toda la parte media de la frontal ascendente. En ésta se pueden distinguir centros especiales, que corresponden a una localización radicular destinada a la movilidad del lado de la mano. Se diferencia, en efecto, una zona cubital de la mano y una zona radial (Mme. BENISTY). El centro cubital es posterior al centro radial; es más extenso y su límite superior está más abajo que el del centro radial. Este centro invade en la parte superior las frontales primera y segunda. En el animal parece que las zonas motoras *no* pasan por detrás de la cisura de Rolando.

Los *centros del miembro inferior* están menos bien localizados en el hombre; de la parte superior de la frontal ascendente invaden la parte anterior del lóbulo paracentral. El centro del movimiento del dedo grueso del pie está situado en el extremo de la cisura de Rolando, cerca del borde superior del hemisferio.

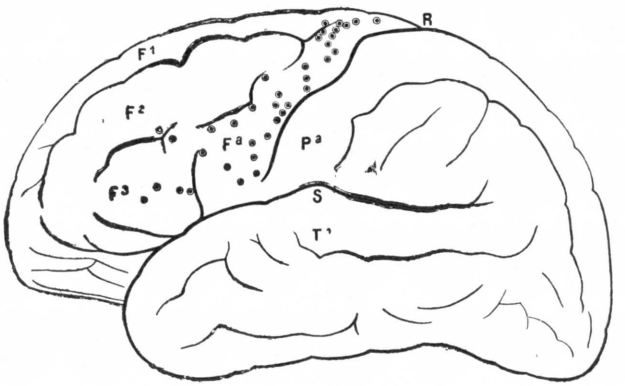

FIG. 804

Localizaciones cerebrales. Los centros motores (según KRAUSE).

R, cisura de Rolando. — S, cisura de Silvio. — F¹, F², F³, primera, segunda, tercera circunvoluciones frontales. — P², parietal ascendente. — T¹, primera temporal.

Los *centros faciales* son bastante discutidos. En el mono están escalonados en el opérculo rolándico, en la parte inferior de la frontal ascendente y en las partes próximas del lóbulo frontal. La disyunción de un centro facial superior y un centro facial inferior es bastante discutida. LANDOUZY y GRASSET creían que el centro facial superior se asentaba en el pliegue curvo. Esto no se admite ya generalmente. La ausencia de parálisis de los músculos frontal, orbicular y ciliar en los hemipléjicos sería atribuída a una acción bilateral de centro facial superior.

El *centro de los músculos de la laringe y de la faringe* ha sido localizado en el pie de la tercera frontal, en la proximidad del surco que lo separa de la parte inferior de la frontal ascendente (GAREL), o en la mitad anterior del extremo inferior de la frontal ascendente (DÉJERINE). Experimentalmente este centro ha sido comprobado por SÉMEN y HORSLEY. Las fibras que de él parten pasan por la porción más externa del fascículo geniculado (GAREL y DOR).

Se han localizado otros centros motores en otras regiones de la corteza. Así es como los centros y movimientos de lateralidad de la cabeza y de los ojos se han localizado en el lóbulo parietal inferior (LANDOUZY y GRASSET). Un segundo centro de estos movimientos de rotación de la cabeza y de la desviación conjugada de los ojos se asentaría en el ángulo formado por el segundo frontal con el surco prerrolándico (KEEN y BECHTEREW) (campo 14 de Brodmann).

Los movimientos provocados por la excitación de todos estos centros motores son movimientos coordinados y complejos, pero es posible disociar territorios más exiguos, cuya excitación provoca movimientos elementales, como hemos visto en la mano. Pero, hecho interesante, la excitación de estos centros no determina *únicamente* la contracción muscular; determina también una relajación de los músculos antagonistas: la corteza cerebral posee, pues, un poder inhibidor.

En el hombre, la supresión del área cortical ocasiona la desaparición de los movimientos más diferenciados del lado opuesto a la lesión, y la movilidad reaparecería progresivamente; sin embargo, los movimientos automáticos primarios, cuyos centros parecen situados en el cuerpo estriado, parecen exaltados. Estos centros motores tendrían también bajo su dirección las actividades motoras automáticas y los reflejos subyacentes, y contendrían, por otra parte, los aparatos mo-

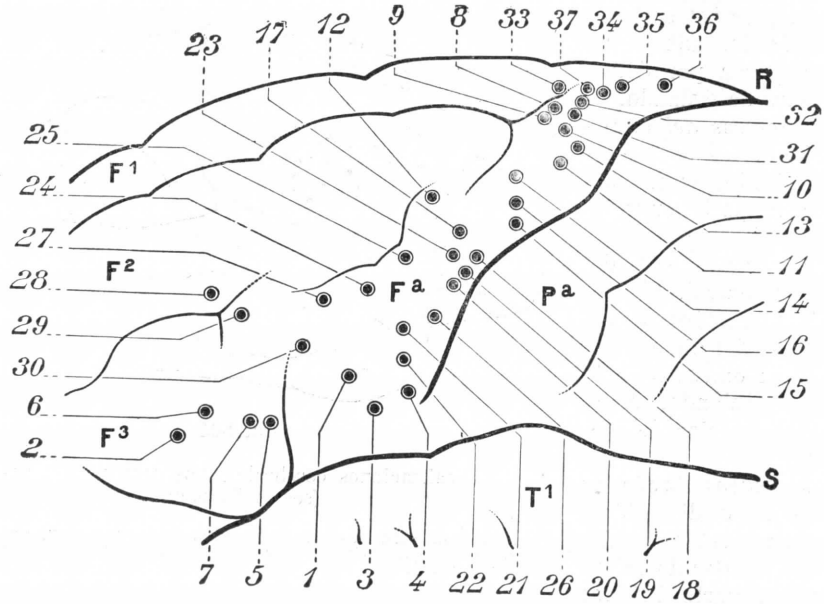

FIG. 805

Zona motora (ampliación de la misma región representada en la figura 804).

1, párpados superior e inferior. — 2, masetero. — 3, comisura bucal. — 4, comisura bucal atraída hacia arriba. — 5, comisura bucal desviada hacia abajo. — 6, labio inferior atraído lateralmente. — 7, laringe. — 8, elevación de los hombros. — 9, elevación del brazo. — 10, extensión del codo. — 11, flexión del codo. — 12, pronación del antebrazo. — 13, supinación del antebrazo. — 14, flexión cubital de la muñeca. — 15, flexión radial. — 16, flexión palmar. — 17, flexión dorsal. — 18, flexión del pulgar. — 19, extensión del pulgar. — 20, oposición del pulgar. — 21, aducción del pulgar. — 22, contracción aislada del pulgar. — 23, flexión de los cuatro últimos dedos. — 24, extensión de los cuatro últimos dedos. — 25, separación de los cuatro últimos dedos. — 26, flexión del índice. — 27, extensión del índice. — 28, flexión de la falange del índice. — 29, extensión del auricular. — 30, abducción del auricular. — 31, rotación interna y aducción del muslo. — 32, contracción del cuadriceps. — 33, extensión dorsal del pie. — 34, extensión y rotación interna del pie. — 35, flexión plantar del pie. — 36, extensión de la falange del dedo gordo. — 37, extensión de los últimos dedos del pie.

tores más diferenciados, los más frágiles por ser los más recientemente desarrollados (LHERMITTE).

El origen de la vía córticoprotuberancial se hallaría en el lóbulo temporal en la segunda circunvolución (campo TE de Economo); la destrucción de este campo ocasiona la ataxia, astasia y trastornos de los movimientos de los ojos.

2.° Area psicomotora. — Junto a los centros motores, puntos de partida de las excitaciones para los movimientos voluntarios que acabamos de describir, hay en la parte convexa del lóbulo frontal (áreas frontal y prefrontal) una gran región psicomotora cuya lesión ocasiona perturbaciones de la motilidad, del equilibrio y de las funciones psíquicas. A continuación de lesiones extensas de esta área, cuyo predominio en el hombre hemos visto, la coordinación de los movimientos necesarios para la ejecución de un acto complejo es difícil (apraxia frontal de Goldstein): el individuo o el animal están apáticos; han perdido la expresión

mímica viva y la iniciativa de todo movimiento. La *atención* voluntaria está comprometida. La región prefrontal en el hombre sería, según la expresión de Pierre JANET, como uno de los aparatos que regulan y sostienen la atención psicológica.

3.° Localizaciones sensitivas (fig. 806). — La última estación de la gran vía de la sensibilidad general termina en la región parietal. Pero aquí no se trata de una zona perfectamente limitable con focos bien distintos. Se admitía en otro tiempo, después de MUNK, que la parietal ascendente poseía funciones motoras y sensitivas. Sabemos hoy que esta zona es exclusivamente sensitiva: desde el punto de vista estructural, posee en la proximidad de la cisura de Rolando un coniocórtex típico. Pero la sensibilidad no está localizada únicamente en esta zona; se extiende al lóbulo parietal, sin que sea posible fijar las localizaciones en el córtex de tal o cual modo de sensibilidad. Sabemos, sin embargo, que las áreas que rodean la región postcentral (campos PC, PE, PF de Economo, campos 7 y 40 de Brodmann) son regiones hacia las cuales convergen asociaciones de neuronas diversas en las que se elaboran percepciones, es decir, fenómenos de conocimiento que reclaman la síntesis de los elementos analíticos primarios: apreciación de la forma y volumen de los objetos *(estereognosia);* apreciación del peso *(barognosia);* identificación de la región excitada *(topognosia);* apreciación de las distancias que separan dos excitaciones táctiles *(discernimiento táctil).* Aun fuera de estas síntesis de sensaciones, el área parietal parece necesaria para el *reconocimiento táctil de los objetos,* para la *gnosia táctil* según la expresión de LHERMITTE. El sujeto privado de esta facultad ha conservado la de percibir por el tacto los objetos exteriores, pero ha perdido el poder de reconocerlos, es decir, de comprender su significación e imagen. Esta agnosia táctil se extiende al área parietal en la parte anterior del gyrus sigmoide, tal vez también en el campo 39 de Brodmann (PJ de Economo).

4.° Localizaciones sensoriales. — Estas comprenden: las localizaciones olfativas, gustativas, auditivas y visuales.

A. OLFACCIÓN (figs. 803 y 807). — EDINGER fué el primero en demostrar que el rinencéfalo aparecía en primer lugar en la evolución filogenética de la corteza cerebral. En el hombre se relaciona el gran lóbulo límbico de Broca con esta función. Hemos visto al estudiar la corteza que en la parte posterior de la circunvolución del cuerpo calloso comprobábamos una estructura granulosa, un coniocórtex típico, indicio de una localización sensorial. En este punto se tiende a localizar el centro primario de la olfacción (fig. 803, campos LE y LF de Economo). Se le referiría igualmente el polo anterior del gancho de la circunvolución del hipocampo. Pero parece dudoso que pueda referirse en el hombre, cuyo sentido de la olfacción es tan reducido, todo el lóbulo límbico a la percepción de los olores. ECONOMO emite la hipótesis, sin que dé la prueba, de que el territorio agranular de esta circunvolución es el centro de funciones simpáticas eferentes.

B. GUSTACIÓN (figs. 803 y 807). — Los centros corticales del gusto son difíciles de determinar. Deben de estar próximos a los centros precedentes. Pero estamos reducidos todavía a hipótesis. Se admite que la circunvolución del hipocampo (figura 803, campo HD de Economo) representa la esfera gustativa primaria, mientras que el cuerno de Ammón y la circunvolución abollonada podrían considerarse como centros eferentes a la disposición del gusto, con papel motor o secretorio. También éstas son hipótesis que la experimentación no ha confirmado.

C. AUDICIÓN. — La terminación de las fibras de la vía coclear, cuyo origen se halla en el cuerpo geniculado interno, donde terminan los fascículos acústicos, está situada en la *primera circunvolución temporal,* en el fondo de la cisura de

Silvio, en los campos TC y TD de Economo, en los campos 41, 42 y 53 de Brodmann, que poseen una estructura sensorial, típica, rodeada de una zona parasensorial muy manifiesta. La supresión de esta área, con la condición de que sea bilateral y completa, provoca la *sordera cortical*. Esta área auditivorreceptiva, supratemporal, está rodeada de una área auditivopsíquica, cuya lesión determina una *agnosia auditiva* y una *sordera psíquica* que tiene un papel de primer orden en los trastornos del pensamiento simbólico y en las funciones del lenguaje verbal (véase más adelante). Esta esfera, por otra parte, está mal limitada y corresponde a los campos 22 de Brodmann y TA de Economo (figs. 801 y 806).

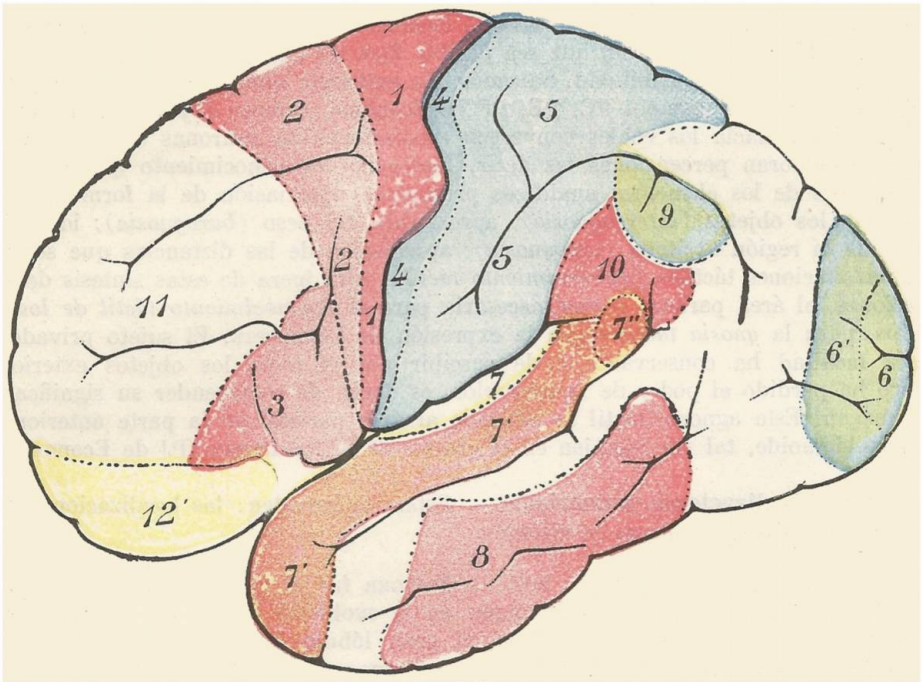

FIG. 806

Localizaciones funcionales de la corteza cerebral. Cara externa del hemisferio izquierdo.

1, 1, zona electromotora (centros motores voluntarios) *(rojo obscuro)*. — 2, 2, zona psicomotora *(rojo claro)*. — 3, campo de Broca (centro del lenguaje articulado) *(rojo claro)*. — 4, 4, área postcentral sensitiva *(azul obscuro)*. — 5, 5, área parietal (percepción, reconocimientos táctiles). — 6, 6', área visual *(verde)*. — 7, centro de la audición. — 7'', área auditivopsíquica. — 7'', sordera verbal. — 8, origen de las fibras del fascículo témporoprotuberancial. — 9, zona posterior del pliegue curvo (movimientos de lateralidad de los ojos). — 10, región del gyrus sigmoide (sentido muscular, apraxia, ceguera verbal). — 11, área frontal y prefrontal (atención, coordinación, actividad reaccional). — 12', zona olfativa.

D. VISIÓN. — Después de HENSCHEN, se admite que la esfera visual ocupa el área estriada (campo OC de Economo, campo 18 de Brodmann), área caracterizada por una corteza sensorial típica. El centro de esta zona coincide con la cisura calcarina y corresponde al área visual estructural. Según HENSCHEN, la retina se proyectaría exactamente sobre el área estriada; el labio superior de la calcarina recibiría las fibras de la mitad superior de ambas retinas y el labio inferior las fibras de las mitades inferiores. La fóvea centralis se proyectaría en el fondo de la cisura y en la parte posterior. Al tratar de las vías ópticas discutiremos la existencia de capas o de receptores especializados para las diferentes sensaciones de color, de luz y de forma de los objetos, la existencia de centros de visión de los movimientos, etc.

El área estriada está rodeada, como todas las sensoriales, de una área psíquica, visuognósica (campo 18 de Brodmann, campos OB, OA de Economo), cuya destrucción, a pesar de la conservación de las sensaciones visuales, suprime la facultad de identificar los objetos: el individuo es atacado de ceguera psíquica (LISSAUER), de agnosia óptica (LHERMITTE). Como para la audición, estos centros psíquicos dominan en el hemisferio izquierdo.

Señalemos, finalmente, que la *noción de espacio* está bastante comprometida cuando las áreas visuales y visuopsíquicas están destruídas; en el ciego cortical la orientación especial está abolida, mientras que en el ciego periférico, es decir, retinal, se conserva esta orientación.

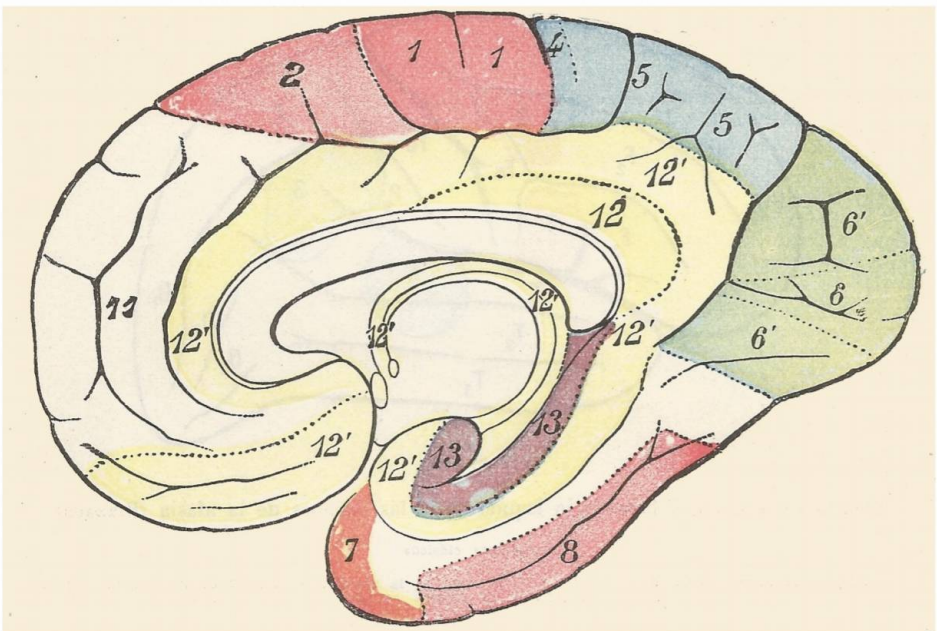

FIG. 807

Localizaciones funcionales en la cara interna del cerebro.

1, 1, 2, 5, 5, 7, 8, la misma leyenda que en la figura 806. — 6, centro de la visión. — 6', 6', área visuopsíquica. — 12, centro primario de la olfacción. — 12', 12', etc., centros secundarios de la olfacción. — 13, área gustativa.

5.° Centros de lenguaje. — La expresión de las ideas y de los sentimientos requiere signos variados. Entre éstos, las palabras tienen considerable importancia: el *lenguaje verbal* permite al hombre traducir sus ideas, expresar sus sentimientos y comprender los de otro. Es interesante recordar que la primera localización cerebral ha sido la del lenguaje articulado, hecha por BROCA en 1861, en el pie de la tercera circunvolución frontal izquierda. Se denomina *afasia* la imposibilidad o la dificultad de pronunciar las palabras. En realidad se vió rápidamente que la cuestión era más complicada y que había diferentes especies de afasias. El hombre normal, letrado, puede traducir sus ideas por dos modos de expresión, la articulación verbal y la escritura. El pensamiento verbal de otros le es comunicado, por otra parte, de dos maneras: la lectura y la audición verbal. Es posible observar trastornos de estas cuatro fuentes. La anatomoclínica ha investigado si cada una de ellas tenía algún territorio que le fuera propio. Esta investigación del terri-

torio cerebral donde se asentara el mecanismo anatómico del pensamiento verbal ha suscitado numerosos trabajos y numerosas investigaciones. No nos corresponde exponernos en detalle y discutirlos en este lugar; pero, sin embargo, es esencial exponer los hechos principales al señalar el asiento anatómico probable de los diferentes centros.

A. Teoría clásica. — Según esta teoría existen en el córtex dos grandes centros de la palabra, cuya lesión determina la afasia: 1.°, un *centro anterior*, donde se localizarían las imágenes motoras, centro que se divide a su vez en dos regiones: una, *centro de Broca*, está situada en el pie de la tercera circunvolución frontal

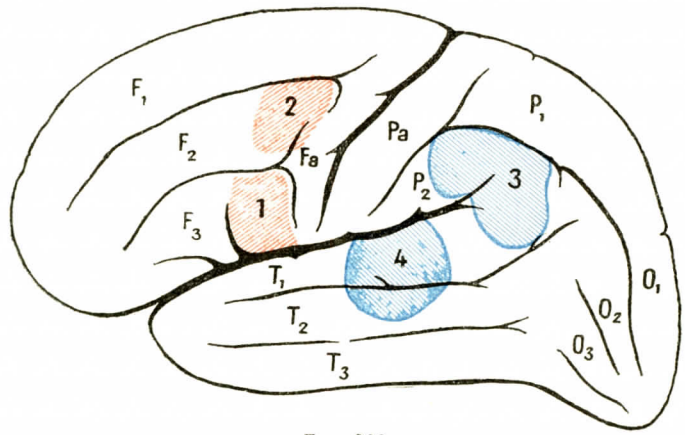

Fig. 808

Asiento cortical en el hemisferio izquierdo de las lesiones de la afasia (Rimbaud).

Naciones clásicas

1, zona de la afasia motriz pura de Broca. — 2, zona de la agrafia. — 3, zona de la ceguera verbal. 4, zona de la sordera verbal.

izquierda; sería el centro de las imágenes motoras de la articulación de las palabras; la otra, el *centro de las imágenes gráficas*, es decir, de la escritura, se asienta en el pie de la segunda circunvolución frontal izquierda; 2.°, un *centro posterior*, donde se localizarían las imágenes sensoriales, centro que también se divide en dos regiones: una, *centro de las imágenes auditivas;* que asienta en la región media de las dos circunvoluciones temporales, y la otra, *centro de las imágenes visuales;* que se halla en el pliegue curvo.

Todos estos centros están reunidos entre sí por fibras de asociación. Por último, reciben de los centros inferiores fibras de proyección o las envían a los mismos. Así es posible concebir teóricamente dos clases de afasia: *afasias motoras*, por lesiones de los centros motores (afemia de Broca, agrafia), y *afasias sensoriales*, llamadas de Wernicke, por lesión de los centros posteriores. La lesión del centro de las imágenes auditivas provoca la *sordera verbal:* el enfermo no ha perdido la audición, pero ha perdido la comprensión de la palabra. La lesión del centro de las imágenes visuales provoca la *ceguera verbal:* el enfermo, aun conservando la visión, no reconoce ya la significación de las palabras que lee. En este último caso el mecanismo verbal motor está intacto anatómicamente: el afásico sensorial puede, pues, articular palabras, pero éstas no responden ya a la idea u objeto que expresan habitualmente. En suma, existe un trastorno del pensamiento verbal.

Se puede también observar una afasia global caracterizada por la asociación de las cuatro clases de afasia que hemos enumerado.

B. Concepción de Pierre Marie (figs. 808 y 809). — Entre los afásicos es esencial distinguir con Pierre Marie: 1.°, individuos afectos de un defecto de articulación de las palabras; 2.°, individuos que presentan una perturbación del pensamiento verbal, o mejor, del lenguaje interior. Los primeros son *anártricos;* los segundos son *afásicos verdaderos.*

El centro del lenguaje interior, cuya destrucción provoca la afasia sensorial o la afasia de recepción, se asienta en la zona de Wernicke, zona que comprende la

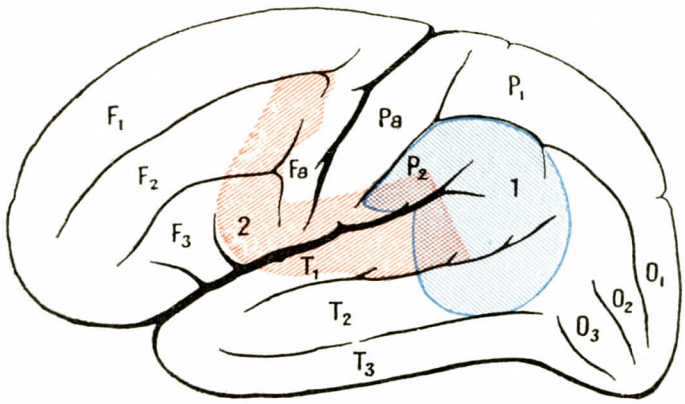

Fig. 809

Asiento cortical en el hemisferio izquierdo de las lesiones de la afasia.

Nociones según P. Marie

1, en *azul:* zona de Wernicke, asiento de la afasia propiamente dicha. — 2, en *rojo:* zona cuyo reblandecimiento superficial determina la afasia de Broca.

mitad posterior de las dos primeras temporales, el pliegue curvo y una parte del gyrus supramarginalis. La anartria es debida a una lesión del centro motor. Pero éste, según Pierre Marie, excedería superficialmente y en profundidad los límites del centro de Broca. Según este autor, el centro del lenguaje está situado en un cuadrilátero así limitado: 1.°, *por delante*, por una línea que pasa por el surco que separa F_3 de la ínsula y roza la parte inferior del núcleo caudado; 2.°, *por detrás*, por una línea que pasa por la parte posterior de la ínsula tangencialmente al extremo posterior del núcleo caudado. Esta región comprende la ínsula, la cápsula externa, el cuerpo estriado y la parte anterior del tálamo óptico; el núcleo lenticular forma el centro de esta zona. Corticalmente está cubierta por la parte inferior de la zona rolándica y la parte anterior del gyrus supramarginalis. Como se ve, el pie de F_3 está excluído del cuadrilátero. Pierre Marie y su discípulo Mouthier se han pronunciado contra la noción de las «imágenes verbales». Lo que está alterado en el afásico es la inteligencia del lenguaje y no la pérdida de los recuerdos auditivos o visuales. Según Pierre Marie no hay, pues, centro real de las imágenes, y la zona de Broca no es el centro del lenguaje hablado. Este se encuentra en el cuadrilátero descrito antes, sin que sea posible precisar más.

C. Teoría de Déjerine. — Fundándose en hechos anatómicos, Déjerine describe con el nombre de *zona del lenguaje* la porción del córtex cerebral que forma

los alrededores o el ribete de la cisura de Silvio: desde el hemisferio izquierdo describe una especie de herradura, abierta hacia arriba, que recibe en su concavidad la parte inferior de la zona sensitivomotora. Se le distinguen: 1.°, una parte anterior frontal, que es el centro de la articulación de las palabras. Está constituída por un pie de F_3, el cabo de F_3 y el pie de F_2, con exclusión del opérculo rolándico; 2.°, una parte inferior temporal, centro de las imágenes auditivas de las palabras que corresponde a la parte inferior de T_1 y T_2. Así es posible, pues, una afasia tipo Broca por destrucción del centro motor; una afasia sensorial tipo Wernicke, con ceguera verbal debida a una lesión del pliegue curvo, y la sordera verbal debida a una lesión de la primera temporal (fig. 806).

D. IDEAS ACTUALES. — LHERMITTE (1925) ha expuesto una serie de concepciones que parecen satisfactorias y que concuerdan con el estudio estructural que hemos descrito. La imagen verbal, que según MOUTIER no es más que «*una palabra*, una simple fachada» detrás de la cual nada pasa, debe considerarse, sin embargo, como una realidad. Ciertamente no es posible concebir una región del córtex cerebral que registrara imágenes semejantes a impresiones o clisés fotográficos. Existe, sin embargo, como dice LHERMITTE, «una imaginería mental», abundante, que se despliega en el sueño y en la alucinación. «La imagen verbal no es *estática*», cuadro que se ilumina y se despoja; «es creación, desarrollo; aparece, por esencia, *dinámico*».

Ahora bien, hemos visto que existían en la corteza cerebral centros primarios (motores, sensitivos, sensoriales) y que estos campos estaban rodeados de otros campos secundarios, de estructura diferente. Estos centros secundarios que rodean los primeros están sin duda encargados de hacer una síntesis de las sensaciones primarias, de integrarlas. La lesión de los primeros centros se caracterizaría por la pérdida de una función elemental: sordera, ceguera; mientras que la lesión de los segundos se caracterizaría por la perturbación o abolición de una función más compleja, como la de coordinar los movimientos para un objeto determinado (praxia), como el hecho de reconocer un grupo de objetos, de establecer los enlaces psíquicos que unen las palabras entre sí, etc. (gnosias). Así es como encontramos el área psicomotora alrededor del área electromotora, el área visuognósica alrededor del área estriada y, por último, el área auditivopsíquica alrededor del área auditiva. Con LHERMITTE, GILBERT-BALLET, LAIGNEL-LAVASTINE, se puede decir sin duda alguna que las afasias se convierten en variedades de apraxia, de agnosia. Cuando las conexiones que existen entre los centros primarios y coordinales están dañadas por una lesión subcortical, aparecen las llamadas agnosias electivas: ceguera verbal, sordera verbal, por ejemplo.

Pero el hecho de que todos estos diferentes centros estén unidos entre sí por fascículos de asociación, es corriente que una lesión brutal y extensa determine en la *fase inicial* una afasia compleja, con sordera, ceguera verbal y, a menudo, agrafia.

Por lo demás, algunos autores modernos admiten que no se puede negar a la región de Broca una participación en la fisiología de la articulación verbal, puesto que las fibras de proyección de la tercera frontal pasan al cuadrilátero de Pierre MARIE. Hemos visto en la corteza cerebral que esta zona tiene una estructura particular.

En resumen, admitimos en la actualidad: 1.°, que en el que usa exclusivamente la mano derecha los centros del lenguaje asiéntanse en el hemisferio cerebral izquierdo; 2.°, que estos centros no existen en el nacimiento, sino que aparecen progresivamente: una lesión cerebral, por profunda que sea, sobrevenida antes de los nueve años, nunca produce fenómenos afásicos. El desarrollo de estos centros está condicionado por el ejercicio de la audición; 3.°, que la zona del lenguaje ocupa una

vasta región que corresponde a las circunvoluciones que limitan la cisura de Silvio y la ínsula, con excepción del opérculo rolándico. Este territorio está irrigado por la arteria silviana, y la obliteración de ésta produce una afasia global total; 4.°, que la estructura de la corteza cerebral y la anatomoclínica permiten distinguir centros de coordinación cuyas lesiones directas, extensas y subcorticales, determinan fácilmente perturbaciones graves en el lenguaje interior, en el pensamiento verbal (agnosia visual verbal, agnosia auditiva verbal o sordera verbal, afemia o apraxia verbal).

Lenguaje musical. — Investigaciones modernas tienden a demostrar que el pensamiento musical posee, como el pensamiento verbal, un territorio anatómico. Las lesiones de dicho territorio determinan la *amusia*, o más bien, amusias. Algunas observaciones localizan en el lóbulo temporal izquierdo, en la esfera auditiva sensorial o auditivognósica, el centro de la comprensión de los sonidos musicales. Según VON MONAKOW, una lesión extensa del lóbulo temporal suprime la facultad de leer la música, de reconocer una melodía o de repetir un canto. En realidad, en el curso de las lesiones cerebrales el lenguaje musical aparece mejor respetado; tal vez se deba buscar la causa en el hecho de que el lenguaje por los sonidos es más primitivo y más sencillo que el lenguaje por las palabras. En cambio, las funciones de expresión instrumental o vocal deben interesar diferentes centros: los centros de la laringe para el cantante, los centros de la mano para los instrumentistas, centros unidos a las esferas auditivas y visuales del córtex por fascículos de asociación. El estudio de estas localizaciones es aún demasiado reciente para que nos detengamos en él, pero desde ahora tiene gran interés, tanto desde el punto de vista fisiológico como psíquico.

6.° Centros del sistema simpático u órganovegetativo. — No hay *émotion-choc*, según la expresión de DUMAS, que no repercuta sobre las funciones orgánicas, es decir, sobre el sistema nervioso vegetativo (intestinal, urinario, respiratorio, cardíaco): el miedo hace palidecer la cara (vasoconstricción), seca la garganta y la boca (inhibición secretoria salival), provoca trastornos intestinales y disminuye el tono muscular o inhibe su poder contráctil, etc.; la cólera tiene efectos diferentes. La corteza cerebral puede ser, pues, el punto de partida de una acción intensa sobre el sistema vegetativo.

Pero, ¿existen en la corteza zonas, focos circunscritos que representen los centros del sistema vegetativo subyacente? Unos, con MÜLLER, niegan que la corteza cerebral sea el asiento de todo centro vegetativo individualizado. Otros, por el contrario, pretenden que se pueden determinar en ella localizaciones precisas. SHERRINGTON ha visto que la lesión de la zona motora de los miembros inferiores va acompañada de trastornos vésicorrectales. Existiría un doble centro de inervación vesical: uno en el lóbulo paracentral, cuya excitación provoca la contracción del músculo vesical y la relajación del esfínter; el otro, cerca del centro motor de la cadera, provoca efectos inversos. Se han señalado igualmente centros en relación con la actividad del aparato digestivo: centros motores gástrico e intestinal, en el gyrus sigmoide (BECHTEREW); centro de la secreción salival, en la misma región que en el perro (ROCHEFONTAINE y LÉPINE); centros de la secreción biliar, pancreática, etc.

PÉRISSON, estudiando los trastornos simpáticos en la hemiplejía, admite que existen centros corticales que rigen el tono muscular en la región rolándica, cuyas fibras llegarían al cuerpo estriado, mientras que otras seguirían la vía sensitiva. ECONOMO refiere también a los centros órganovegetativos la parte anterior del lóbulo límbico y la ínsula de Reil.

Hemos llegado ya al término de la descripción de las localizaciones funcionales: unas parecen definitivamente adquiridas, otras quedan hipotéticas. El porve-

nir precisará aún más el papel de los campos en la corteza cerebral. El estudio anatómico de ésta no es completo ni mucho menos.

Desde ahora nuestros conocimientos son suficientes para afirmar que su estudio es la base de la psicobiología. Mejor conocida en el porvenir nos permitirá penetrar más en el mecanismo de los fenómenos psíquicos y en la historia de sus perturbaciones.

ARTICULO IV

CONFORMACION INTERIOR DEL CEREBRO

Para adquirir una noción exacta de la conformación interior del cerebro, el mejor método consiste en practicar en este órgano una serie de cortes sucesivos, partiendo de la convexidad hacia la base.

El primero de estos cortes es un corte horizontal que pasa por un punto cualquiera de la cara interna de los hemisferios. Este corte presenta en cada una de las mitades del cerebro una masa blanca central, el *centro oval de Vieussens*, circunscrita por un ribete sumamente sinuoso y sin interrupción alguna, que constituye la *substancia gris de la corteza* o *manto*.

Si en vez de practicar este corte en un punto cualquiera de la cara interna de los hemisferios conducimos el cuchillo siguiendo un plano que pase por la cara superior del cuerpo calloso *(corte de Vieussens)*, volveremos a encontrar (fig. 813) en cada hemisferio la masa blanca central. Pero el ribete gris que la circunscribía por completo está interrumpido ahora en su parte interna para dejar pasar el *cuerpo calloso;* de ahí resulta que el cuerpo calloso viene a presentar una ancha comisura interpuesta entre el centro oval de un hemisferio y el centro oval del hemisferio opuesto.

Si separamos el cuerpo calloso, encontramos las formaciones siguientes: 1.ª, en la línea media, una lámina de substancia blanca situada horizontalmente y de forma triangular: es el *triángulo cerebral* o bóveda de los *cuatro pilares;* 2.ª, a cada lado de la línea media, dos cavidades anchas y tortuosas, que se extienden del lóbulo frontal al lóbulo occipital, y son los *ventrículos laterales*, tapizados en toda su extensión por una membrana propia, la *membrana ependimaria* o *epéndimo*.

El trígono cerebral está completamente fusionado, hacia atrás, con el cuerpo calloso; pero pronto se separa para dirigirse hacia abajo y adelante, mientras que el cuerpo calloso conserva todavía durante algún tiempo su dirección horizontal. Esta disposición se ve muy claramente en los cortes sagitales del cerebro. En el ángulo diedro que resulta de la recíproca separación de ambos órganos se interpone una lámina nerviosa sumamente delgada, situada en sentido sagital y que ocupa exactamente la línea media: es el *séptum lúcidum* o *tabique transparente*.

Por debajo del trígono se extiende una lámina célulovascular, la *tela coroidea superior*, en cuya parte posterior se aloja una pequeña masa cónica, la *glándula pineal* o *epífisis*. Por debajo de la tela coroidea, finalmente, se encuentra una nueva cavidad, impar y central, el *ventrículo medio* o *tercer ventrículo*.

Volviendo a fijarnos en los ventrículos laterales, vemos que en la parte anterior del suelo de los mismos aparecen dos núcleos de substancia gris formando prominencia: el *tálamo óptico*, por dentro y atrás; el *cuerpo estriado*, por fuera y adelante. Son los *núcleos optoestriados* o *núcleos centrales* de los hemisferios. La

región que ocupan los núcleos centrales está atravesada de abajo arriba por una lámina de substancia blanca sumamente importante: es la cápsula interna, que

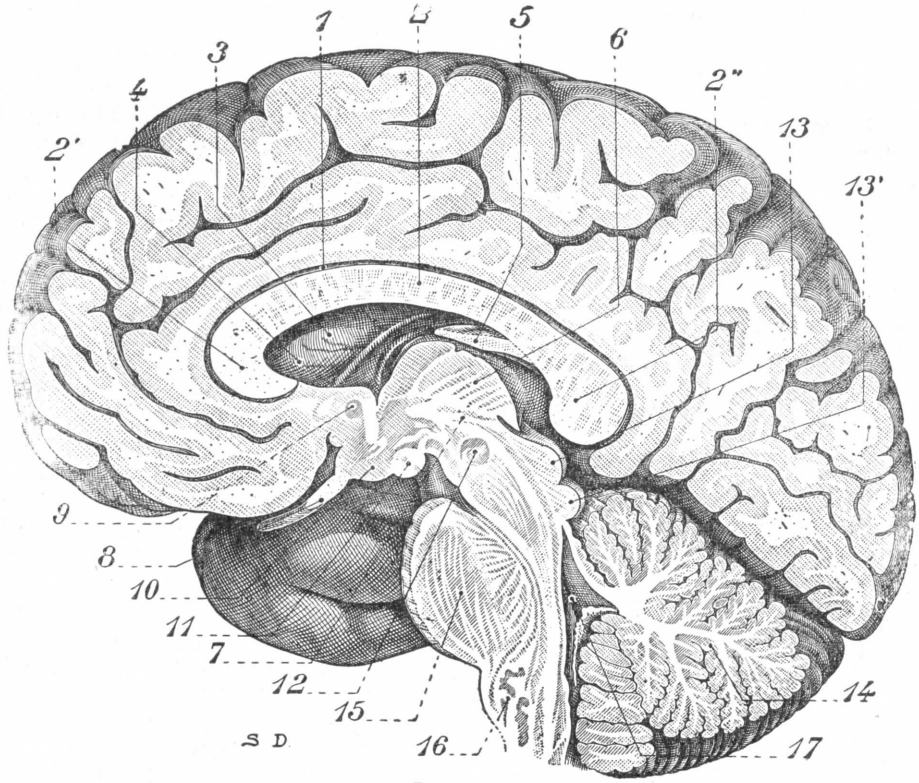

FIG. 810

Corte parasagital del cerebro,
que pasa a algunos milímetros por fuera de la cisura interhemisférica. Hemisferio derecho.

1, seno del cuerpo calloso. — 2, cuerpo calloso. — 2', su rodilla. — 2'', su rodete. — 3, núcleo caudado. — 4, prolongación frontal del ventrículo lateral. — 5, sección del trígono. — 6, tálamo óptico. — 7, región subtalámica. — 8, quiasma óptico. — 9, comisura anterior. — 10, región del túber. — 11, tubérculo mamilar. — 12, núcleo rojo. — 13, 13, tubérculos cuadrigéminos anterior y posterior. — 14, cerebelo. — 15, protuberancia. — 16, bulbo. — 17, IV ventrículo.

se continúa por una parte (hacia abajo) con el pedúnculo cerebral, y por otra parte (hacia arriba) con el centro oval.

Tales son, someramente enumeradas y a medida que se nos han ido presentando, las diversas partes constitutivas del cerebro. Las estudiaremos por el orden siguiente:

1.° *Cuerpo calloso;*
2.° *Trígono cerebral* o *bóveda de cuatro pilares;*
3.° *Séptum lúcidum* o *tabique transparente;*
4.° *Ventrículos laterales;*
5.° *Ventrículo medio* o *tercer ventrículo;*
6.° *Epéndimo* y *líquido ventricular;*
7.° *Plexo coroides* y *tela coroidea;*
8.° *Glándula pineal* o *epífisis;*

9.° *Núcleos centrales* u *optoestriados;*
10.° *Región suboptoestriada;*
11.° *Cápsula interna;*
12.° *Centro oval.*

§ 1. — Cuerpo calloso

El cuerpo calloso (alemán *Balken*, inglés *corpus callosum*) es una hoja de substancia blanca, de forma cuadrilátera, tendida transversalmente de un hemisferio al otro; es una ancha comisura o, mejor, un vasto sistema de asociación que reúne entre las dos mitades del cerebro puntos no simétricos de la corteza. Falta en los vertebrados inferiores, pero existe en todos los mamíferos, excepto los marsupiales y monotremas, que sólo poseen la rodilla; adquiere así el valor de un órgano de perfeccionamiento.

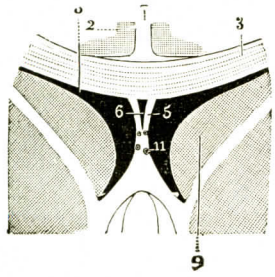

Fig. 811

El cuerpo calloso visto en una sección frontal.

1, cisura interhemisférica. — 2, circunvolución del cuerpo calloso. — 3, cuerpo calloso. — 5, séptum lúcidum. — 6, cavidad del séptum. — 8, ventrículo lateral. — 9, tálamo óptico. — 11, vasos del séptum.

1.° Disposición general y dimensiones. — Después de la ablación de la parte superior de los hemisferios (corte de Vieussens), el cuerpo calloso tiene el aspecto de una hoja de substancia blanca, más larga que ancha, que se confunde a la derecha y a la izquierda con el centro oval de cada hemisferio.

En sección frontal (fig. 811) aparece en forma de una hoja transversal situada en el fondo de la cisura interhemisférica, encima de los ventrículos laterales. Visto en corte sagital, dibuja un arco de concavidad inferior, que cubre, como lo haría una bóveda, los núcleos optoestriados y las cavidades ventriculares que rodea y más allá de las cuales se pierde. Su extremo posterior, voluminoso, constituye el *rodete* del cuerpo calloso. Su extremo anterior se flexiona hacia abajo y por este hecho toma el nombre de *rodilla;* termina por un extremo afilado, el *pico*.

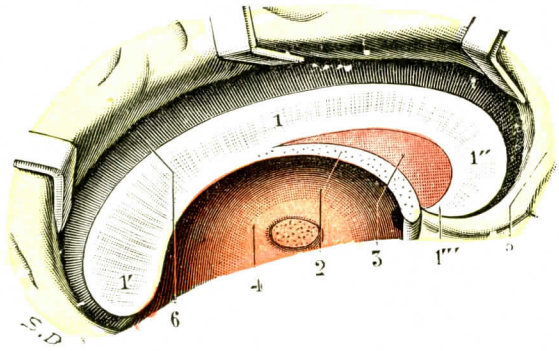

Fig. 812

El cuerpo calloso visto en una sección sagital.

1, cuerpo calloso, con 1', su rodete; 1'', su rodilla; 1''', su pico. — 2, trígono cerebral. — 3, séptum lúcidum. — 4, tálamo óptico. — 5, circunvolución del cuerpo calloso, levantada por dos separadores. — 6, seno del cuerpo calloso.

Su *longitud*, en la cara superior, medida del rodete a la rodilla, es de 7 a 8 centímetros por término medio y de 6 a 7 en la cara inferior.

Su *anchura* en la cara superior (donde es mínima) no excede de 20 milímetros; en la cara inferior (donde es máxima) llega a 30 ó 40 milímetros según los puntos examinados. Su *grosor* alcanza el máximum en el rodete (15 a 18 milímetros). De aquí va disminuyendo (10 a 11 milímetros); luego vuelve a aumentar en la rodilla, donde alcanza casi las mismas dimensiones iniciales. A partir de la rodilla, el

cuerpo calloso se adelgaza rápidamente y no tiene ya a su terminación más que 2 ó 3 milímetros de espesor.

2.° Conformación exterior y relaciones. — El cuerpo calloso ofrece a considerar tres segmentos: un segmento medio o *tronco*, un segmento posterior o *rodete* y otro anterior o *rodilla*.

A. Tronco. — El tronco posee dos caras: superior e inferior.

a) *Cara superior.* — La cara superior es convexa de delante atrás, plana o ligeramente cóncava en el sentido transversal. Esta cara ofrece a veces, en la línea

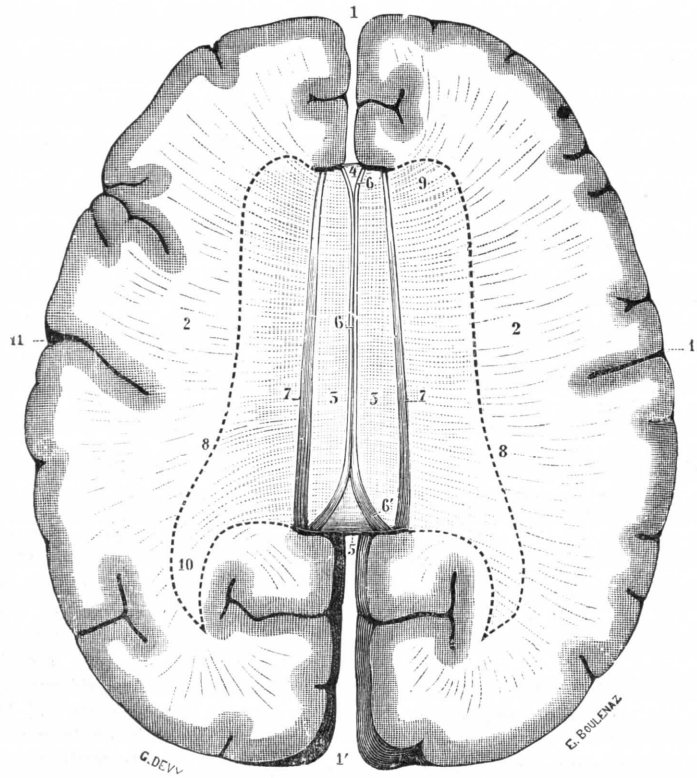

Fig. 813

Corte horizontal de ambos hemisferios a nivel de la cara superior del cuerpo calloso *(corte de Vieussens)*.

1, 1', extremidades anterior y posterior de la cisura hemisférica. — 2, 2, centro oval de Vieussens. — 3, 3, cara superior del cuerpo calloso. — 4, su extremidad anterior o *rodilla*. — 5, su extremidad posterior o *rodete*. — 6, tractos medios de Lancisi. — 6', fasciola cinérea. — 7, 7, tractos laterales *(tæniæ tectæ)*, formando el límite lateral superficial del cuerpo calloso. — 8, 8, línea de puntos que indica a la vez los límites del ventrículo lateral y el límite profundo del cuerpo calloso. — 9, prolongación anterior o frontal del cuerpo calloso *(fórceps minor)*. — 10, su prolongación posterior u occipital *(fórceps major)*. — 11, 11, cisura de Silvio.

media, un surco longitudinal, más marcado por detrás que por delante, vestigio del rafe del cuerpo calloso.

A cada lado de este surco se ven dos pequeños cordones longitudinales *(nervuli longitudinales de Lancisi)*, de coloración blanquecina, que se extienden en sentido sagital de un extremo al otro del cuerpo calloso: son los *tractos blancos* o *nervios de Lancisi*. Estos tractos, variables en sus dimensiones, ordinariamente minúsculos (un milímetro de anchura aproximadamente), irregulares y flexuosos,

sólo están unidos al cuerpo calloso por un tejido conjuntivo laxo; en la mayoría de los casos se dejan quitar con bastante facilidad y, por esto, gozan de una independencia relativa. Indicaremos más adelante cuáles son sus conexiones y su significación morfológica.

Además de los tractos blancos de Lancisi, denominados también *estrías medianas* o *tractos medianos*, se encuentran bastante a menudo otras dos estrías situadas lateralmente. Son los *tractos grises* o *estrías laterales* o *tæniæ tectæ*. Este último nombre les conviene perfectamente; están, en efecto, ocultas en el cuerpo calloso, cubiertas por la circunvolución del cuerpo calloso, que hay que levantar y reclinar para verlas. Generalmente, estas cintas, de coloración grisácea, no exceden de la mitad posterior del cuerpo calloso y adhieren a la corteza próxima. Sin embargo, las hemos visto varias veces prolongarse hasta la región de la rodilla. A lo largo de su borde interno, el tractus lateral está enlazado al tractus medio por un velo delgado de substancia gris, al que se da el nombre de *indusium griseum* o simplemente *indusium*. Este velo gris es la continuación de la corteza cerebral de la circunvolución del cuerpo calloso. Cubre la cara superior de éste. Es el vestigio de una circunvolución rudimentaria y se extiende de uno al otro hemisferio.

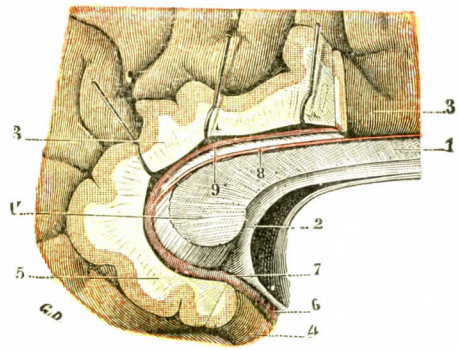

FIG. 814

Los nervios de Lancisi y las tæniæ tectæ vistos por su parte posterior con sus conexiones con la fasciola cinérea.

(La parte posterior de la circunvolución del cuerpo calloso ha sido resecada siguiendo el plano sagital y desviada hacia arriba por medio de erinas.)

1, cuerpo calloso, con 1', su rodete. — 2, trígono cerebral. — 3, 3, circunvolución del cuerpo calloso. — 4, circunvolución del hipocampo. — 5, repliegue témporolímbico. — 6, cuerpo abollonado. — 7, fasciola cinérea. — 8, nervios de Lancisi o tractos blancos. — 9, tæniæ tectæ o tractos grises.

Significación anatómica de los tractos de Lancisi. — Estos tractos son formaciones independientes de la formación callosa. Los elementos que contienen, fibras y células nerviosas, representan morfológicamente los elementos de la corteza cerebral. Se relacionan, por detrás, con el cuerpo abollonado (fig. 814), que estudiaremos más adelante, y lateralmente, con la corteza cerebral de la cara interna del hemisferio. Por delante se enlazan con los pedúnculos del cuerpo calloso y con la cintilla diagonal. Todas estas formaciones, como veremos al tratar de las vías olfativas, constituyen una circunvolución rudimentaria, incluída en la gran circunvolución límbica de Broca y que se debe referir al cerebro olfativo, por lo tanto a una formación completamente independiente del cuerpo calloso. Esta circunvolución es atrofiada y rudimentaria en el hombre y en los animales microsmáticos. Se observan, por lo demás, en la serie de los mamíferos (ELLIOT SMITH) todas las transiciones entre el hipocampo supracomisural de los marsupiales y los rudimentarios de esta circunvolución que acabamos de señalar en el hombre (véase *Vías olfativas*).

Prescindiendo de los tractos medios y de los laterales, la cara superior del cuerpo calloso ofrece en toda su extensión un sistema de estrías transversales, indicio de su constitución fasciculada y de la dirección de sus fascículos.

Considerada desde el punto de vista de sus relaciones, la cara superior corresponde, en la línea media, a la gran cisura interhemisférica y, por consiguiente, al borde cóncavo de la hoz del cerebro, del que está separada por un intervalo bastante importante por delante, pero al que se aproxima progresivamente por detrás, de suerte que llega a su contacto. En ella descansa una rama de la arteria cerebral anterior, la *arteria del cuerpo calloso*. A cada lado de la línea media está separada de la circunvolución del cuerpo calloso por la anfractuosidad, pro-

funda de 8 a 10 milímetros, que se ve claramente levantando la circunvolución (fig. 812) o en secciones frontales y que hemos denominado *seno del cuerpo calloso*.

b) *Cara inferior.* — La cara inferior del cuerpo calloso, convexa en el sentido transversal, es sumamente cóncava en el sentido ánteroposterior. Es fasciculada transversalmente como la cara superior. En la línea media da inserción al séptum lúcidum; por detrás entra en contacto íntimo con las fibras transversales del trígono, el *psalterium* o *lira de David*. Lateralmente se extiende por encima de los ventrículos laterales, cuya bóveda constituye.

B. Rodete. — El extremo posterior, redondeado y romo, constituye el *rodete de Reil* o *esplenio*. Dista de 6 a 7 centímetros del extremo occipital del hemisferio. Forma el labio superior de la hendidura cerebral de Bichat, que lo separa de los tubérculos cuadrigéminos y de la glándula pineal, los cuales constituyen el labio inferior de dicha hendidura. Examinado más atentamente, el rodete aparece formado por arrollamiento del cuerpo calloso sobre sí mismo. Podemos considerar en él tres segmentos: el primero, superior, continúa la cara superior del tronco y representa su extremo posterior; el segundo, medio, es el homólogo de la rodilla; el tercero, reflejado hacia delante, da inserción a las fibras del trígono. Estas últimas fibras pueden, sin embargo, estar separadas. Existe entonces entre el rodete y el trígono una hendidura que comunica a los lados con los ventrículos laterales: es el *ventrículo de Verga*, muy desarrollado en ciertos animales (caballo, carnero). En el hombre existe antes del nacimiento; mide, por término medio, 15 milímetros de longitud y se oblitera poco tiempo después del nacimiento.

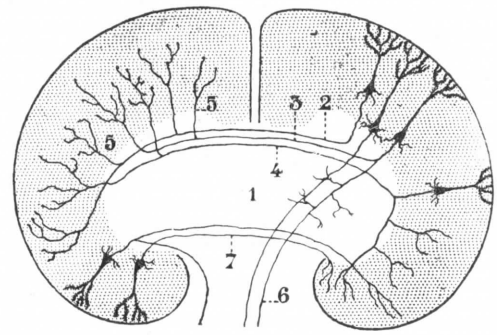

Fig. 815

Esquema que demuestra, en corte frontal del cerebro, la probable disposición de las fibras colaterales (según Cajal).

1, cuerpo calloso, con 2, fibra cilindroaxil directa; 3, colateral de una fibra de proyección; 4, colateral de una fibra de asociación. — 5, colaterales de las fibras callosas. — 6, dos fibras de proyección. — 7, dos fibras de la comisura anterior.

C. Extremo anterior. Rodilla y pico del cuerpo calloso. — El extremo anterior, más delgado que el precedente, está separado del extremo anterior del cerebro por una distancia media de 3 milímetros. Se curva hacia abajo y atrás (fig. 812). La rodilla propiamente dicha está constituída por fibras reflejadas, que se continúan hacia abajo por una porción afilada del pico. Este, delgada laminilla de substancia blanca, se continúa en la base del cerebro, a nivel de la comisura blanca anterior, con la lámina supraóptica.

Cuando se pone el cerebro sobre su cara convexa y se mira el pico del cuerpo calloso, se percibe una depresión, situada delante de la rodilla, que Trollard designa con el nombre de *espacio subcalloso anterior*. Profundo de 3 milímetros aproximadamente, de 5 a 6 milímetros de anchura, dicho espacio está limitado por delante por el relieve de la comisura anterior, y por detrás por el pico calloso.

Se describen en la cara inferior de la rodilla dos tractos blanquecinos, que se designan erróneamente con el nombre de *pedúnculos del cuerpo calloso*. Estas formaciones sólo son la continuación de los nervios de Lancisi, antes descritos. Llegados al pico, se separan uno del otro, pasando al espacio perforado anterior, donde

contribuyen a formar la cintilla diagonal que encontraremos más adelante (véase *Vías olfativas*).

3.° Constitución anatómica y conexiones. Radiaciones callosas. — El trayecto y las terminaciones de las fibras callosas es un problema que no está todavía completamente dilucidado. En efecto, es imposible seguir en un corte del cerebro las radiaciones callosas en todo su recorrido. La histología, la experimentación y la anatomía patológica han aportado, sin embargo, algunas precisiones respecto a ellas. Estudiemos su origen y terminación y su sistematización en el cuerpo calloso.

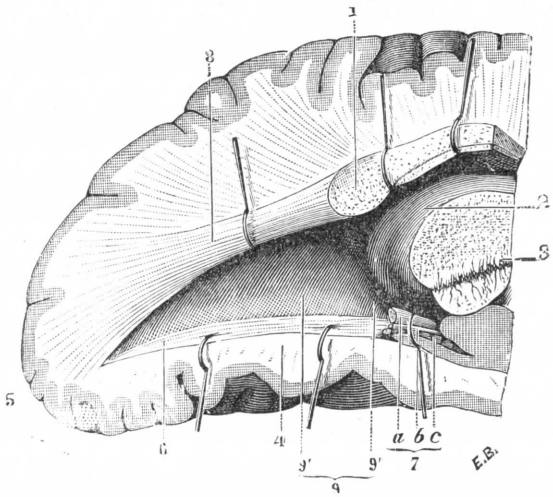

FIG. 816

El fórceps mayor y el tapétum vistos por su lado interno.

(La pared interna de la prolongación occipital del ventrículo lateral ha sido separada por un corte sagital a nivel de la pared externa de la circunvolución del hipocampo. El cuerpo calloso y la bóveda de esta prolongación ventricular están sostenidos hacia arriba por medio de erinas; asimismo lo está el tálamo óptico. El suelo ventricular está grandemente desviado hacia abajo por medio de erinas.)

1, rodete del cuerpo calloso. — 2, tálamo óptico. — 3, pedúnculo cerebral. — 4, circunvolución del hipocampo, que contiene el fascículo longitudinal inferior. — 5, asta occipital. — 6, suelo de la prolongación longitudinal del ventrículo lateral.—7, suelo de la prolongación esfenoidal de este mismo ventrículo lateral, con *a*, asta de Ammón; *b*, cuerpo bordeado; *c*, cuerpo abollonado. — 8, fórceps mayor formando el techo de la prolongación occipital. — 9, tapétum, formando, en 9', la pared externa de la prolongación occipital, y en 9'', la parte externa de la prolongación esfenoidal.

a) *Origen y terminación.*— Está demostrado actualmente que las fibras callosas nacen de la corteza cerebral. Grandes células piramidales les dan origen (MURATOW, LÉVY-VALENSI). Las fibras callosas nunca alcanzan la primera capa de la corteza. Según CAJAL, aparte este origen, otras fibras serían colaterales de las fibras de proyección de la corteza cerebral (fig. 815).

Las fibras callosas se dirigen al hemisferio de lado opuesto y terminan en la corteza del hemisferio opuesto en puntos que, según MEYNERT, son simétricos, mientras que, según CAJAL, SHERRINGTON, MONAKOW, las fibras callosas no recorren un plano frontal y terminan en regiones asimétricas en relación a su origen. LÉVY-VALENSI, después de investigaciones experimentales, vuelve a la opinión de MEYNERT y cree que el cuerpo calloso ofrece una disposición, si no completamente simétrica, por lo menos casi simétrica.

b) *Topografía cortical de las fibras callosas.* — Esta topografía puede ser estudiada en el tronco, en la rodilla y en el rodete.

α) *Tronco.* — Se pueden distinguir en el tronco fibras superiores externas, fibras superiores internas, fibras medias y fibras inferiores.

Las *fibras superiores externas* proceden de la parte posterior del lóbulo frontal, de todo el lóbulo parietal y de la parte posterior del lóbulo temporal.

Las *fibras superiores internas* proceden de la circunvolución del cuerpo calloso, de la frontal interna, del lóbulo paracentral, del precúneus, de la primera parietal y de la parte superior de las circunvoluciones rolándicas.

Las *fibras medias* nacen de la segunda circunvolución frontal, de la parte media de las circunvoluciones rolándicas y de la segunda parietal.

Las *fibras inferiores vienen* del opérculo silviano y de la parte superior del lóbulo temporal.

β) *Rodilla.* — Contiene las fibras procedentes de la parte anterior del lóbulo frontal y del lóbulo orbitario. Estas fibras no describen en modo alguno la curva regular de concavidad interna que los antiguos anatomistas habían descrito con el nombre de *fórceps minor*. Este no es más que un error de interpretación en la disección de cerebros endurecidos en el alcohol (DÉJERINE).

γ) *Rodete.* — Hemos visto que éste comprendía tres partes: superior, media e inferior o esplenio. Las fibras de la parte superior proceden de la segunda temporal, de la parte posterior de la circunvolución del cuerpo calloso y del precúneus. Las radiaciones de la parte media y del esplenio nacen de toda la corteza del lóbulo occipital, de la parte posterior del lóbulo parietal, y por lo tanto del cúneus, del precúneus, del pliegue curvo, etc. Estas radiaciones, para llegar al cuerpo calloso, encuentran el cuerpo occipital del ventrículo lateral, constituyendo su conjunto el *fórceps del cuerpo calloso*. Este, llegado a contacto de la eminencia del espolón de Morand (véase *Ventrículo lateral)*, se divide en dos fascículos: uno principal, *fórceps medio* (fig. 816), sigue la parte súperointerna del cuerno occipital y deprime esta pared, produciendo en el interior del ventrículo un relieve conocido con el nombre de *bulbo del cuerno posterior;* el otro, fascículo accesorio o *fórceps minor*, sigue la parte ánterointerna de la prolongación occipital. Este último fascículo contiene fibras que proceden, sobre todo, del lóbulo lingual y del lóbulo fusiforme. En el lado externo del fórceps comprobamos la presencia de fibras que pertenecen al gran fascículo de asociación llamado *fascículo occípitofrontal*, que más tarde estudiaremos. Se da a este fascículo en contacto con el cuerno occipital del ventrículo el nombre de *tapétum*. Se admite hoy que el fórceps mayor envía a la pared externa del cuerno occipital fibras que se mezclan a las fibras del tapétum. En las lesiones del lóbulo occipital se encuentran fibras degeneradas en las dos formaciones. Sin embargo, el tapétum existe en cerebros en que el cuerpo calloso no está desarrollado y, por otra parte, queda intacto en el caso de lesiones primitivas del cuerpo calloso. Finalmente, otro argumento que demostraría la independencia de los dos fascículos: la mielinización del tapétum es más tardía que la del cuerpo calloso; se efectúa en el cuarto mes de la vida extrauterina, mientras que la del cuerno calloso se establece entre la segunda semana y el segundo mes después del nacimiento.

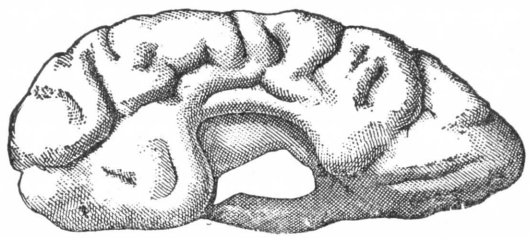

FIG. 817

Agenesia del cuerpo calloso (según LÉVY-VALENSI).

(Cara interna del hemisferio izquierdo.)

Ausencia del cuerpo calloso. — *Agenesia y atrofia* (fig. 817). — Los casos de ausencia del cuerpo calloso son numerosos. Se han observado a menudo en idiotas con otras malformaciones (ausencia del trígono, de la comisura anterior, etc.). Estas observaciones son interesantes para establecer la función del cuerpo calloso; pero es difícil en estos casos saber, por un lado, cuál es la parte que le corresponde en los síntomas observados y, por otro lado, afirmar que no ha habido suplencia.

La evolución demuestra que el cuerpo calloso se desarrolla en el cuarto mes de la vida uterina por granulación de las caras medias de los hemisferios. La ausencia de desarrollo del cuerpo calloso debe ser, pues, precoz, pero puede depender de varias causas.

VOGT divide los casos de ausencia del cuerpo calloso en tres grupos: a. *Por detención general de desarrollo.* El cerebro ofrece el estado fetal, semejante al cerebro de los marsupiales. b. *Hay heterotopia.* Existe en este caso un fascículo calloso longitudinal. No hay

otras malformaciones. c. *Hay agenesia secundaria por hidrocefalia.* Se concibe que en este caso el tipo normal de las circunvoluciones esté respetado.

4.° Significación del cuerpo calloso. — Es difícil aún en la actualidad establecer la significación de las vías que pasan por el cuerpo calloso. Dos hechos parecen evidentes. Las lesiones del cuerpo calloso ocasionan trastornos mentales: falta de ilación de las ideas; extravagancia de conducta; trastornos de la memoria que recaen sobre hechos recientes; modificación del carácter (RAYMOND). Ocasionan también trastornos de la ejecución de movimientos, apraxia. Según LIPMANN, el asiento de la eupraxia está en el hemisferio izquierdo; la separación de este centro determina la apraxia.

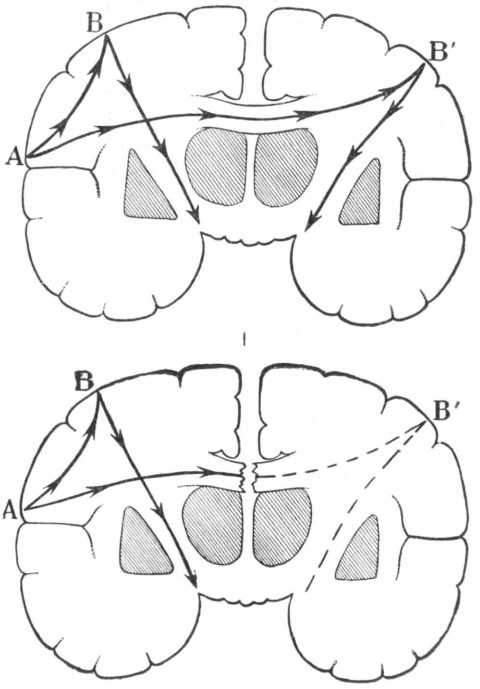

FIG. 818

Esquema destinado a demostrar las funciones del cuerpo calloso y del hemisferio izquierdo (FOIX e HILLEMAND).

I. *Mecanismo normal:* A, región parietal izquierda. Rige B, el centro motor izquierdo, y B', el centro motor derecho. Su lesión determina la apraxia ideomotora.

II. *Lesión callosa:* A, región parietal izquierda. — B, centro motor izquierdo, cuya eupraxia se conserva, así como sus relaciones con la región parietal. — B', centro motor derecho. Está separado de la región parietal por la lesión callosa situada en A. De aquí procede la apraxia ideomotora unilateral izquierda (las vías motoras son cruzadas).

El esquema adjunto (fig. 818) explica el mecanismo normal del papel del cuerpo calloso en los fenómenos motores. Los centros parietales A del cerebro izquierdo están enlazados por una parte al centro motor izquierdo B y al centro motor derecho B'. Si se suprime el cuerpo calloso, el centro motor izquierdo funciona, pero el centro motor está separado de la región parietal, y de ahí la apraxia ideomotora unilateral izquierda.

Según CAJAL, el cuerpo calloso aparece como una consecuencia de la evolución psíquica. Parece posible emitir la hipótesis de que el hombre piensa principalmente con el cerebro izquierdo, como obra principalmente desde el punto de vista motor con el cerebro izquierdo. El cerebro derecho tiene, sin embargo, funciones, puesto que rige el lado izquierdo del cuerpo. Recibe todo o casi todo el hemisferio izquierdo por medio del cuerpo calloso. Este polarizaría en un solo hemisferio las representaciones de cosas percibidas en los dos lados. Transmitiría al hemisferio izquierdo las impresiones recibidas por el cerebro derecho; por otra parte, lleva a este último las órdenes del cerebro izquierdo. Como dice LÉVY-VALENSI, el cuerpo calloso aparece como una consecuencia de la simplificación, de la unificación del trabajo intelectual. Realizando la fusión de los dos cerebros, realiza la armonía entre el pensamiento y los actos.

5.° Vascularización. — El tronco del cuerpo calloso es regado en sus 7/8 anteriores por ramos de la arteria cerebral anterior y por una de sus ramas, la *arteria supracallosa* (véase *Circulación cerebral*). Estos ramos cortos y delgados, semejantes a las arterias medias del bulbo o de la protuberancia, se desprenden de delante atrás y penetran rápidamente en la substancia nerviosa.

El rodete está irrigado por ramos de la cerebral posterior. El pico del cuerpo calloso recibe algunos ramúsculos de la comunicante anterior.

§ 2. — Trígono cerebral o bóveda de cuatro pilares

El trígono cerebral (alemán e inglés *fornix)*, que se denomina además *bóveda de cuatro pilares (bóveda de tres pilares)* de Winslow, es una lámina de substancia blanca (fig. 819), impar y situada en la línea media, inmediatamente debajo del cuerpo calloso.

1.° Disposición general y dimensiones. — Para ponerlo al descubierto basta, una vez estudiado el cuerpo calloso, levantarlo o, después de haberlo incidido convenientemente, reclinarlo a los lados, o bien hacia delante o atrás. El trígono, situado debajo, aparece entonces (fig. 819, 3) bajo la forma de una lámina blanca triangular, de base posterior, que descansa sobre los tálamos ópticos y, entre los tálamos ópticos, sobre el ventrículo medio, del que constituye la bóveda. Mide, por término medio, de 40 a 42 milímetros de longitud por 38 a 40 de anchura en la base. Su espesor es de 3 ó 4 milímetros. Se prolonga por delante y detrás por cuatro cordones que constituyen los pilares anteriores y posteriores. El conjunto forma una X de extremos curvos.

2.° Conformación exterior y relaciones. — Aplanado de arriba abajo y teniendo, por otra parte, la forma de un triángulo isósceles dispuesto horizontalmente, el trígono cerebral ofrece a nuestra consideración: 1 °, *dos caras;* 2.°, *tres bordes;* 3.°, *tres ángulos.*

A. Caras. — Las dos caras del trígono, orientadas como las del cuerpo calloso, se distinguen en superior e inferior.

a) *Cara superior.* — La cara superior, grandemente convexa en sentido ántero-posterior, es plana o ligeramente cóncava en sentido transversal. Sus relaciones son importantes.

α) *Por detrás,* en su tercio posterior aproximadamente, corresponde inmediatamente al cuerpo calloso, confundiéndose íntimamente con el mismo. La zona de unión entre el cuerpo calloso y el trígono está limitada, por delante, por una línea regularmente curva con la concavidad dirigida hacia atrás.

β) *Por delante,* en sus dos tercios anteriores, la capa superior del trígono está separada del cuerpo calloso por un intervalo que va aumentando gradualmente de atrás a delante. En esta porción independiente, la cara superior del trígono presta inserción, en la línea media, al borde inferior del séptum lúcidum (véase *Séptum lúcidum).* A cada lado de la línea media está completamente libre y contribuye a formar el suelo del ventrículo lateral; sobre ella se extiende la membrana ependimaria.

b) *Cara inferior.* — La cara inferior, recorrida por un surco medio, descansa en toda su extensión sobre la tela coroidea, que la separa sucesivamente de los tálamos ópticos y del ventrículo medio. Esta cara está débilmente adherida a la membrana subyacente por un tejido conjuntivo fláccido y algunos vasos.

B. Bordes. — Los dos bordes del trígono son laterales. Delgados y cortantes, se dirigen oblicuamente de atrás a delante y de fuera a dentro (fig. 819). Son seguidos por los plexos coroides de los ventrículos laterales y se sitúan exactamente en el ángulo diedro o ángulo de unión que forman estos plexos coroides con la tela coroidea.

Por medio de ésta, los bordes laterales del trígono descansan en toda su extensión en la cara superior del tálamo óptico.

C. Angulos y pilares. — Los ángulos del trígono son tres, uno *anterior* y dos *posteriores:*

a) *Angulos posteriores, pilares posteriores.* — Los dos ángulos posteriores se curvan hacia abajo y afuera formando dos cintillas que se denominan *pilares posteriores del trígono.* Estas cintillas o pilares posteriores se internan en la porción esfenoidal de los ventrículos laterales. Volveremos a hablar de ellos dentro de poco.

b) *Angulo anterior, pilares anteriores.* — El ángulo anterior, examinado por arriba y estando el trígono en su lugar, parece ser la terminación anterior de este

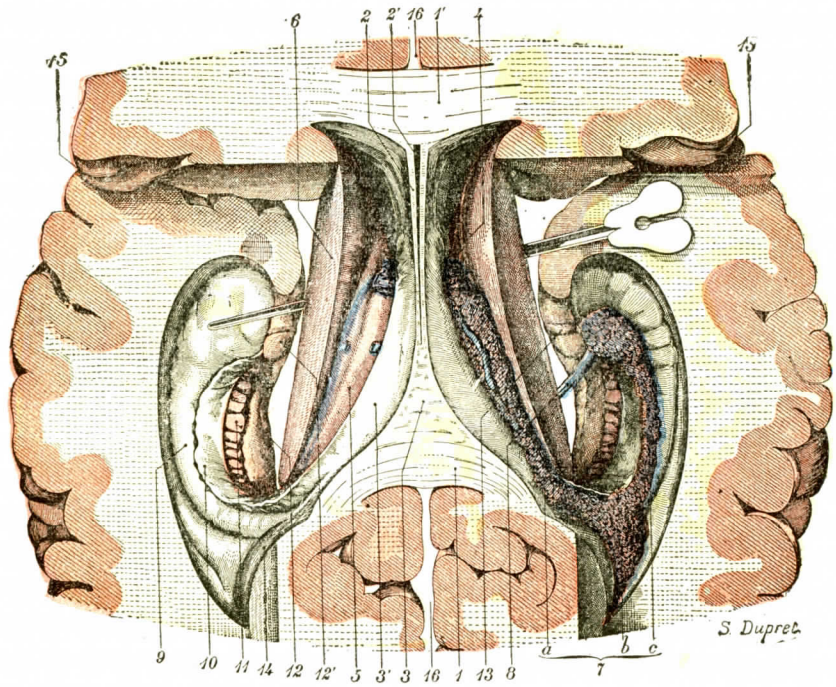

Fig. 819

El trígono cerebral visto en su sitio con sus pilares posteriores prolongándose en la porción esfenoidal del ventrículo lateral.

(En este cerebro se ha practicado primero la sección de Vieussens. Después se ha levantado el cuerpo calloso (seccionado el séptum lúcidum) para dejar ver el trígono cerebral; se ha incidido en toda su longitud el núcleo caudado y separado toda la porción del hemisferio que cubre la prolongación esfenoidal del ventrículo lateral. Practicado esto, se ha separado con fuerza cada hemisferio de la línea media para dejar al descubierto, visto desde arriba, el suelo de esta prolongación esfenoidal del ventrículo.)

1 y 1', rodete y rodilla del cuerpo calloso. — 2, séptum lúcidum, con 2', su cavidad central. — 3, trígono cerebral, con 3', sus pilares posteriores descendiendo en la prolongación esfenoidal del ventrículo lateral y fusionándose con las formaciones blancas de esta prolongación. — 4, agujero de Monro. — 5, tálamo óptico. — 6, núcleo caudado. — 7, plexo coroideo del ventrículo lateral, con *a*, su porción superior; *b*, su porción media prolongándose en la porción occipital del ventrículo (glomus); *c*, su porción inferior. 8, gran vena que se dirige a la vena basilar. — 9, asta de Ammón. — 10, cuerpo bordeado. — 11, cuerpo abollonado. — 12, circunvolución del hipocampo, con 12', su gancho. — 13, cinta de Giacomini. — 14, espolón de Morand. — 15, cisura de Silvio. — 16, 16', gran cisura interhemisférica.

órgano. No obstante, nada hay de cierto en esto: cuando se levanta el trígono por su base, para formarse una idea exacta de la manera como se comporta este ángulo anterior, obsérvase que se bifurca y da origen a dos cordones divergentes, que se dirigen oblicuamente hacia abajo, hacia fuera y hacia atrás: son los *pilares anteriores del trígono* El trígono tiene, pues, dos pilares en su parte anterior, lo mismo que en su parte posterior, siendo justificada, por consiguiente, la denominación de *bóveda de cuatro pilares.* Vemos ahora cómo terminan estos diferentes pilares.

c) *Trayecto y terminación de los pilares del trígono.* — Los pilares del trígono terminan a una distancia bastante grande de su punto de origen. Tienen, por tanto, un trayecto largo, trayecto que, no obstante, es bastante sencillo:

α) Los *pilares posteriores* se dirigen oblicuamente de arriba abajo, de dentro a fuera y de atrás a delante y se dividen, inmediatamente por debajo del rodete del cuerpo calloso, en dos ramas o cintillas secundarias, una interna y otra externa (fig. 841). La *cintilla externa*, muy corta, se introduce en el asta de Ammón (véase *Ventrículos laterales*) y se confunde con la substancia blanca de este abultamiento o álveus. La *cintilla interna* se continúa, sin línea de demarcación alguna, con el cuerpo franjeado y se prolonga, por esta última formación, hasta el gancho de la circunvolución del hipocampo.

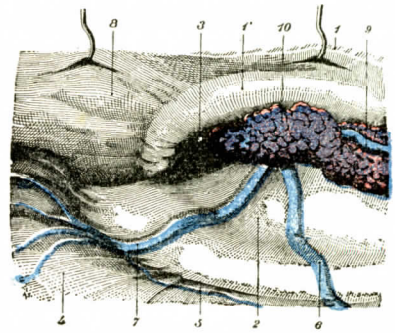

FIG. 820

El agujero de Monro visto exteriormente por el ventrículo lateral.

1, trigono cerebral, con 1', su pilar anterior izquierdo. — 2, tálamo óptico. — 3, agujero de Monro. — 4, núcleo caudado. — 5, surco optoestriado. — 6, 7, dos venas voluminosas que van del cuerpo estriado a la vena de Galeno. — 8, séptum lúcidum. — 9, vena coroidea que va a la vena de Galeno. — 10, plexo coroides del ventrículo lateral.

β) Los *pilares anteriores* tienen un trayecto mucho más complicado. Cada uno de ellos tiene la forma de un cordón de 3 milímetros de anchura aproximadamente. Desde su nacimiento, es decir, en el ángulo anterior del trígono, se separan uno del otro en ángulo agudo y se flexionan hacia abajo. Rodean así el extremo anterior del tálamo óptico, pero pierden su contacto. De ello resulta a cada lado la formación de un orificio redondeado u oval que hace comunicar el ventrículo lateral con el ventrículo medio: es el *agujero de Monro* (fig. 820). Este se halla, pues, formado: 1.°, por *detrás*, por el borde convexo del tálamo óptico; 2.°, por *delante*, por el semianillo cóncavo que dibuja el pilar del trígono. En la parte ánterosuperior de este orificio pasan los plexos coroideos de los ventrículos laterales, cubiertos, como se comprende, por la membrana ependimaria para continuarse con la tela coroidea. Más abajo, los pilares encuentran la comisura blanca anterior, pasan por detrás de ella y penetran en la substancia gris de la base del cerebro, más especialmente en la región del infundíbulo. Atraviesan, pues, la región del túber; en este punto se encuentran rodeados de substancia gris, en la que las células, numerosas, forman un núcleo bastante mal limitado, el *núcleo yuxtatrigonal*. Prosiguiendo su trayecto llegan al lado externo y posterior de los tubérculos mamilares, que hemos ya visto en la base del cerebro, situados en el rombo optopeduncular. ¿Qué ocurre en este punto a cada pilar anterior? Los antiguos anatomistas habían observado que un fascículo voluminoso ascendente salía del núcleo interno del tubérculo mamilar. Este fascículo tiene el nombre de *tronco común del fascículo de Vicq-d'Azyr* y del *fascículo de Gudden*. De estos dos fascículos, el primero llega al tálamo óptico y el

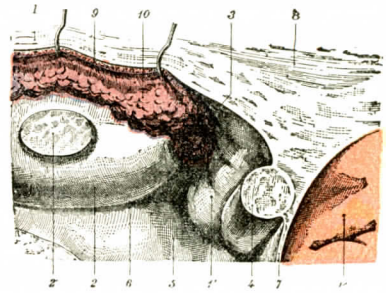

FIG. 821

El agujero de Monro visto exteriormente por el ventrículo medio.

1, trigono cerebral, con 1', su pilar anterior izquierdo. — 2, tálamo óptico, con 2', comisura gris. — 3, agujero de Monro. — 4, comisura blanca anterior. — 5, substancia gris intraventricular. — 6, surco que va del agujero de Monro al acueducto de Silvio. — 7, laminilla supraóptica. — 8, séptum lúcidum. — 9, velo coroideo del ventrículo medio. — 10, plexo coroides de los ventrículos laterales. — 11, circunvolución de la cara interna del hemisferio.

segundo a la calota peduncular. Se creía antes que el pilar anterior del trígono, describiendo en el tubérculo mamilar un trayecto en 8, ofrecía en este punto una raíz descendente, el pilar anterior del trígono propiamente dicho, y una raíz ascendente, el fascículo de Vicq-d'Azyr. Nada hay de esto. El fascículo de Vicq-d'Azyr es independiente del pilar anterior del trígono. Este último termina, para la mitad de sus fibras, en el núcleo externo del tubérculo mamilar, mientras que otras llegan al tronco encefálico, donde se ignora su terminación.

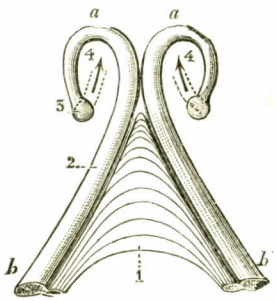

FIG. 822

Esquema de la constitución anatómica del trígono.

1, fibras transversales. — 2, fibras longitudinales, dirigiéndose a 3, el tubérculo mamilar. — 4, fascículo descendente de Vicq-d'Azyr, dirigiéndose hacia el tubérculo anterior del tálamo óptico. — *a*, *a'*, pilares anteriores. — *b*, *b'*, pilares posteriores.

3.° Constitución anatómica. — Basta echar una simple ojeada sobre el trígono, y principalmente sobre su cara inferior, para observar que en este órgano existen dos órdenes de fibras, unas *longitudinales* y las otras *transversales:*

a) *Fibras longitudinales.* — Las fibras longitudinales, muchísimo más numerosas, se condensan para formar dos cintillas, una derecha y otra izquierda, que ocupan las partes laterales del trígono (fig. 822, 2). Siguiendo estas cintillas de atrás a delante, se comprueba ante todo que son continuación de los *pilares posteriores.* Véselas luego dirigirse oblicuamente la una hacia la otra, acercándose gradualmente entre sí y juntándose, finalmente, en la línea media, hasta el ángulo anterior del trígono. Se separan entonces nuevamente más allá de este ángulo, y, con el nombre de *pilares anteriores*, descienden hacia los tubérculos mamilares. Estas dos cintillas recuerdan, pues, en su conjunto (fig. 822), la forma de una *x* itálica; representan, en efecto, dos curvas o medias lunas, apoyadas por su parte media y separadas, por el contrario, a nivel de sus extremos, por dos espacios angulares, uno anterior y otro posterior. En el espacio angular posterior es donde están dispuestas las fibras transversales del trígono.

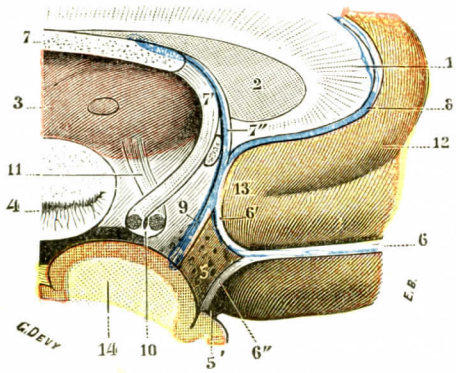

FIG. 823

Esquema demostrativo del fascículo olfatorio del asta de Ammón.

1, rodilla del cuerpo calloso. — 2, séptum lúcidum. — 3, tálamo óptico. — 4, pedúnculo cerebral. — 5, espacio perforado anterior. — 5', cisura de Silvio. — 6, cintilla olfatoria, con 6', raíz blanca interna; 6'', raíz blanca externa. — 7, trígono cerebral, con 7', su pilar anterior; 7'', fascículo olfatorio del asta de Ammón.—8, tractos blancos de Lancisi. — 9, fibras que se dirigen a la cintilla diagonal. — 10, tubérculo mamilar con sus dos núcleos. — 11, fascículo de Vicq-d'Azyr. — 12, circunvolución del cuerpo calloso. — 13, entrecruzamiento olfatorio.—14, gancho del hipocampo. — 15, comisura blanca anterior.

b) *Fibras transversales.* — Las fibras transversales, muy visibles cuando se observa el trígono por su cara inferior, se extienden regularmente entre ambas cintillas, describiendo ligeras curvas de concavidad posterior. Estas fibras (fig. 822, 1) han sido comparadas por los antiguos anatomistas a las cuerdas de una lira, y por esto su conjunto se denomina aún actualmente *fibras de la lira* o simplemente *lira*, *salterio*, *corpus psalloides*.

4.° Conexiones de las fibras del trígono. — Las fibras longitudinales y las fibras transversales del trígono deben referirse a las vías olfativas comisurales.

Sin embargo, tienen un significado diferente, por lo que conviene estudiarlas separadamente:

a) *Conexiones de las fibras longitudinales.* — Las fibras longitudinales del trígono nacen, según hemos visto anteriormente, en parte en el asta de Ammón y en parte (mediante el cuerpo franjeado) en el extremo anterior de la circunvolución del hipocampo. Desde aquí circundan de abajo arriba y de atrás a delante el tálamo óptico correspondiente y van a terminar parcialmente en el núcleo externo del tubérculo mamilar; se trata, por consiguiente, de fibras de asociación unilaterales, que enlazan, en un mismo hemisferio, la región de la corteza (corteza del asta de Ammón) con un núcleo de la base (tubérculo mamilar). En realidad, muchas fibras pasan al tronco encefálico e ignoramos su terminación.

Pero no todas las fibras longitudinales del trígono se dirigen al tubérculo mamilar. En el momento en que el pilar anterior se desvía hacia abajo para dirigirse al tubérculo mamilar, despréndese de su cara anterior un fascículo especial que fué ya indicado por FOVILLE, y que más tarde, en 1888, fué descrito por ZUCKERKANDL con el nombre de *fascículo olfatorio del asta de Ammón (Riechbündel des Ammonshornes)*. Este fascículo, representado esquemáticamente en la adjunta figura (fig. 823, 7''), sigue de arriba abajo el borde pósteroinferior del séptum lúcidum, pasa por delante de la comisura blanca anterior, llega a la base del cerebro entre el pico del cuerpo calloso y el espacio perforado y se divide allí en dos clases de fibras: unas, las menos numerosas, se introducen en la cintilla olfatoria, siguiendo la raíz blanca interna; las otras se introducen en la cintilla diagonal con el pedúnculo anterior del cuerpo calloso, y por medio de esta cintilla van a parar a la circunvolución del hipocampo. Volveremos a encontrar estas fibras en las vías olfativas.

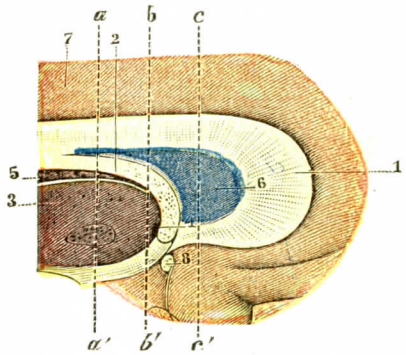

FIG. 824

Séptum lúcidum visto por su cara lateral derecha.

(Se ha practicado un corte sagital del cerebro que pasa un poco a la derecha de la línea media; la figura representa el segmento izquierdo visto por su cara interna.)

1, cuerpo calloso, con 1', su rodilla; 1'', su pico. — 2, trígono cerebral. — 3, tálamo óptico. 4, agujero de Monro. — 5, plexo coroides. — 6, séptum lúcidum. — 7, circunvolución del cuerpo calloso. — 8, comisura blanca anterior.

cc, ejes según los cuales han sido practicados los tres cortes representados en la figura 826.

b) *Conexiones de las fibras transversales.* — Las fibras transversales del trígono, cuyo conjunto, como hemos dicho antes, forma la *lira*, van de una asta de Ammón a la otra. De este modo la lira viene a ser una ancha comisura entre ambas astas de Ammón, y por esto se la denomina *comisura interammoniana*. Se ha observado que, en ciertos casos de carencia congénita del cuerpo calloso, subsiste *dicha comisura*.

§ 3. — SÉPTUM LÚCIDUM O TABIQUE TRANSPARENTE

Acabamos de ver que el trígono cerebral, fusionado con el cuerpo calloso por su parte posterior, se separa pronto de este órgano dirigiéndose hacia abajo y adelante (fig. 824). De esto resulta que el cuerpo calloso y el trígono se hallan separados entre sí, en su parte anterior, por un ángulo diedro abierto hacia delante. En este ángulo diedro se insinúa una lámina nerviosa, vertical y situada en la línea media: es el *séptum lúcidum* o *tabique transparente*, así denominada por su delgadez, que permite que la atraviesen los rayos luminosos.

Puede ponerse de manifiesto de la manera siguiente (fig. 825): incídase lateralmente el cuerpo calloso a 15 milímetros a derecha e izquierda de la línea media, de manera que la incisión, partiendo de la rodilla, llegue hasta la proximidad del rodete; practicado esto, reúnanse las dos incisiones en su parte posterior y procúrese entonces levantar la porción media del cuerpo calloso así aislada. Se observa entonces que ésta está retenida hacia abajo por su fusión con el trígono cerebral primero, y después por una lámina media, situada en sentido sagital, que es el tabique transparente. Se la incide con las tijeras a ras de la cara inferior del cuerpo calloso y se vuelve hacia delante. Entonces se tiene a la vista el extremo anterior de los dos ventrículos y, entre los dos, el séptum lúcidum. Esta preparación, mostrándonos el séptum lúcidum en su lugar, nos da idea únicamente de su situación. Para ver bien sus formas y relaciones periféricas, es preciso practicar en un cerebro entero un corte sagital, no por la línea media (esta línea interesaría el séptum), sino a algunos milímetros por fuera de esta línea: la sección, en este caso (fig. 824), pasa a nivel de la cara lateral del séptum, y entonces tenemos esta formación *toda entera* perfectamente en su situación en el segmento externo de la sección.

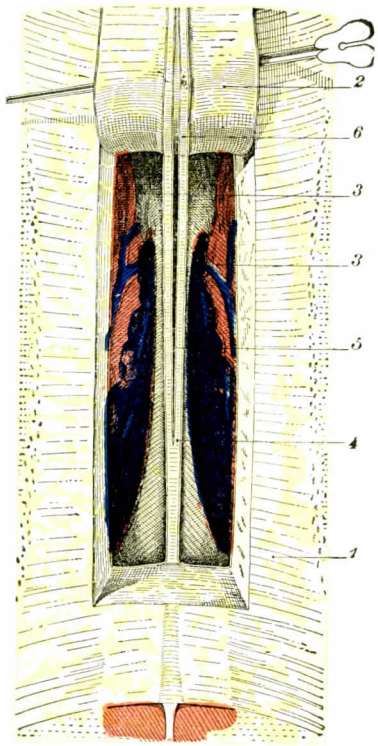

FIG. 825

El séptum lúcidum visto desde arriba a través de una abertura practicada en la parte anterior del cuerpo calloso.

1, cuerpo calloso visto por su cara superior. — 2, parte media de este cuerpo calloso (según la incisión indicada en el texto) levantada e invertida hacia delante. — 3, 3', ventrículos laterales, sobre el suelo de los cuales se ven el trigono, el tálamo óptico y la cabeza del núcleo caudado. — 4, séptum lúcidum, tabique sagital situado entre los dos ventrículos. — 5, cavidad del séptum. — 6, borde superior del séptum fijado en la superficie inferior del cuerpo calloso y separado con las tijeras del resto de la formación.

1.° Conformación exterior. — Del mismo modo que el espacio que está destinado a llenar, el séptum lúcidum afecta la forma de un triángulo curvilíneo (fig. 824, 6) y presenta, por consiguiente, *dos caras*, *tres bordes* y *tres ángulos*. Las dos caras, derecha e izquierda, contribuyen a formar la pared interna de la porción frontal de los ventrículos laterales. En la parte superior son planas, lisas y de aspecto grisáceo. Los bordes se distinguen en superior, anterior e inferior. El *borde superior*, el más largo de los tres, horizontal y bastante regularmente rectilíneo, está unido a la cara inferior del cuerpo calloso. El *borde anterior*, asimismo convexo, corresponde a la porción reflejada o rodilla del cuerpo calloso. El *borde inferior*, o mejor *pósteroinferior*, está unido a la cara superior del trígono. Los tres ángulos son: anterior, posterior e inferior. El *ángulo anterior* corresponde a la rodilla del cuerpo calloso y es de forma redondeada y roma. El *ángulo posterior*, formado por el cruzamiento del borde superior con el borde pósteroinferior, va haciéndose puntiagudo entre el cuerpo calloso y el trígono y se prolonga hacia atrás con el nombre de *cola de séptum*, hasta el punto en que aquellos órganos se ponen en contacto y se confunden recíprocamente. El *ángulo inferior* corresponde al borde superior de la comisura anterior.

2.° Cavidad del séptum. — Si se incide el séptum lúcidum, ya sea horizontalmente, o bien verticalmente, se observa en su parte central la existencia de una pequeña cavidad (fig. 826, 6), mal denominada, veremos en seguida por qué, con el nombre de *quinto ventrículo* o *ventrículo del tabique*. La denominaremos

sencillamente *cavidad del séptum*, denominación que, al tiempo que indica perfectamente su situación, tiene la gran ventaja de no prejuzgar nada de su naturaleza. Vista en una sección frontal (fig. 826, C.), la cavidad del séptum se presenta

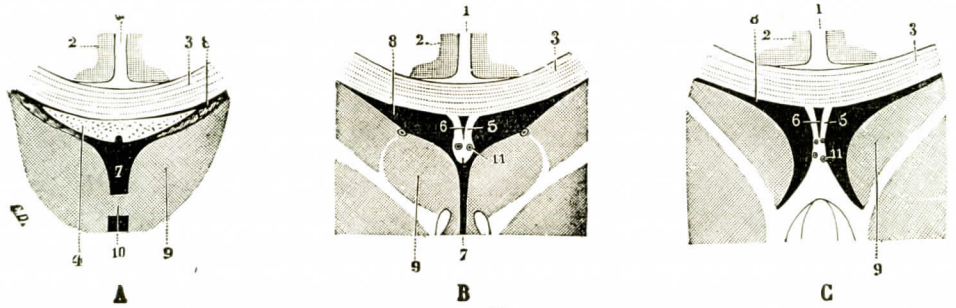

FIG. 826

Tres cortes frontales, A, B, C, que pasan por los tres ejes, *aa*, *bb*, *cc*, de la figura 824 (segmentos anteriores del corte vistos por su cara posterior).

1, cisura interhemisférica. — 2, circunvolución del cuerpo calloso. — 3, cuerpo calloso. — 4, trígono cerebral. — 5, séptum lúcidum. — 6, cavidad del séptum. — 7, ventrículo medio. — 8, ventrículo lateral. — 9, tálamo óptico. — 10, comisura gris. — 11, 11, vasos del séptum.

bajo la forma de una pequeña hendidura triangular, cuya base, dirigida hacia arriba, se halla en relación con el cuerpo calloso y cuyo vértice, dirigido hacia abajo, descansa sobre el trígono. Por término medio mide 3 centímetros de largo por

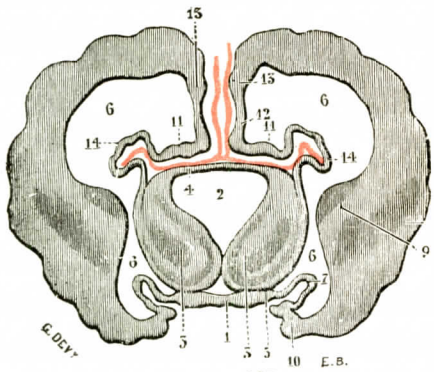

FIG. 827

Corte esquemático de un embrión del tercer mes (según MATÍAS DUVAL).

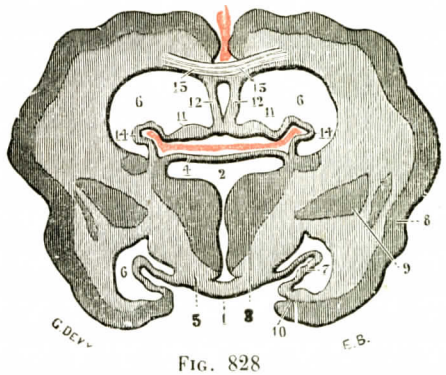

FIG. 828

Transformaciones definitivas de las partes representadas en la figura 827 (según MATÍAS DUVAL).

1, pared inferior de la vesícula de los tálamos ópticos. — 2, vesícula de los tálamos ópticos. — 3, sus paredes laterales. — 4, su pared superior. — 5, hendidura de Monro. — 6, cavidad de las vesículas de los hemisferios. — 7, retroceso de la pared cerebral hacia la parte interna de la futura asta esfenoidal. — 8, pared cerebral. — 9, su engrosamiento para la formación de los cuerpos estriados. — 10, formación del asta de Ammón. — 11, región del trígono. — 12, región del tabique transparente. — 13, región del cuerpo calloso. — 14, rechazamiento de la pared cerebral por la piamadre (plexo coroides) hacia fuera del trígono.

12 milímetros de alto; su anchura mide, en su parte superior, donde es mayor, de 2 a 3 milímetros. Generalmente la cavidad del séptum se termina, hacia atrás, en la parte media del cuerpo calloso.

No obstante, en algunos casos se prolonga hasta el extremo posterior de esta lámina nerviosa, bajo la forma de un fino divertículo, que al llegar al rodete se termina en una especie de dilatación de 10 a 12 milímetros de longitud: a esta dilatación se le da, con muy poca propiedad, el nombre de *ventrículo de Verga*

Se ha discutido durante mucho tiempo la cuestión de si la cavidad del séptum estaba aislada o si comunicaba con las otras cavidades ventriculares, especialmente con el ventrículo medio. La primera opinión es la que ha acabado por prevalecer, y solamente como recuerdo se cita hoy día la famosa *hendidura* descrita por TARÍN entre la parte posterior del *quinto ventrículo* y esta depresión, llamada *vulva*, que se ve en el borde anterior del ventrículo medio. Por lo demás, la embriología ha cerrado ya desde hace algún tiempo la era de las discusiones, demostrando que la cavidad del séptum no tiene ninguna relación con la cavidad central del neuroeje embrionario.

Significación morfológica. — El tabique transparente se compone, pues, en realidad, de dos láminas laterales, una derecha y otra izquierda, separadas entre sí por una cavidad intermedia. Veamos ahora cuál es la significación morfológica de estos distintos elementos.

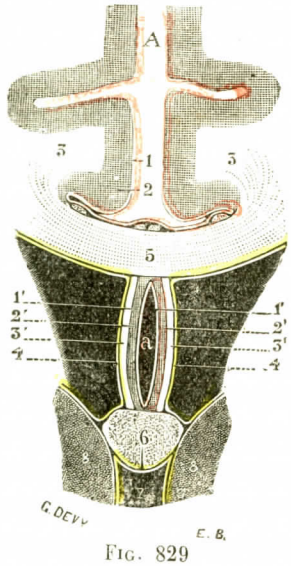

FIG. 829

Corte vérticotransversal del séptum lúcidum, para demostrar la manera como se constituye.

A, cisura interhemisférica. — *a*, cavidad del séptum. — 1, piamadre cerebral *(rojo)*. — 2, substancia gris cortical. — 3, substancia blanca del cuerpo oval. — 1', 2', 3', primera, segunda y tercera capas de cada una de las laminillas del séptum. — 4, epéndimo del ventrículo lateral, formando un revestimiento externo. — 5, cuerpo calloso. — 6, trígono cerebral. — 7, ventrículo medio. — 8, tálamo óptico.

La embriología, respondiendo en este caso de una manera clara, nos enseña, ante todo, que las *láminas del séptum* no son más que segmentos de la pared cerebral primitiva y, por otra parte, que la *cavidad del séptum* que las separa no es más que, pura y sencillamente, una porción de la cisura interhemisférica que se ha aislado en el transcurso del desarrollo. Las dos figuras esquemáticas (figs. 827 y 828), debidas a MATÍAS DUVAL, representan, por decirlo así, la manera como aquélla se forma.

La figura 827 representa el corte transversal del cerebro de un embrión humano al final del tercer mes. En ella se ve a la piamadre que desciende por la cisura interhemisférica y se extiende por encima del ventrículo medio y de los tálamos ópticos en forma de una lámina horizontal, que se convertirá más adelante en *tela coroidea*. En este período de su evolución, la tela coroidea es, como se ve, una continuación directa de la piamadre que tapiza la cara interna de los hemisferios.

Pero, a no tardar, la parte del hemisferio que cubre la futura tela coroidea se suelda en la línea media con la del lado opuesto y constituye de este modo una lámina nerviosa impar y situada en la línea media, que es el *trígono cerebral*. Por esta circunstancia, la tela coroidea se encuentra separada de la piamadre interhemisférica. Por otra parte, encima del trígono, la parte media de la cara interna de los hemisferios aumenta de volumen, avanza en la línea media, hasta llegar a la parte correspondiente del hemisferio opuesto, y se fusiona con ésta. De esta fusión resulta la formación de una segunda lámina transversal, colocada entre ambos hemisferios; esta segunda lámina, situada encima de la precedente, constituye el *cuerpo calloso*.

La figura 828 muestra estos dos órganos completamente formados: en 11 se ve el *trígono;* en 13, el *cuerpo calloso*. Esta figura enseña claramente que la *cisura interhemisférica*, que descendía primitivamente hasta la tela coroidea y más tarde hasta el trígono, se detiene ahora en el cuerpo calloso y se halla dividida por este cuerpo calloso en dos partes perfectamente distintas: 1.ª, una parte superior o *supracallosa*, que es la cisura interhemisférica del adulto; 2.ª, una parte inferior o *subcallosa*, enclavada entre las dos nuevas formaciones antedichas y completamente aislada de la superficie de los hemisferios. Esta segunda parte no es más que la *cavidad central* del séptum lúcidum, y las paredes delgadísimas que la limitan lateralmente, y que en realidad representan una porción de la pared cerebral, constituyen lo que hemos denominado anteriormente *laminillas del séptum*.

3.º Constitución anatómica. — Estas breves nociones de embriología, dándonos a conocer la significación morfológica del séptum lúcidum y de su cavidad

central, indican al propio tiempo, de un modo clarísimo, cuál es su constitución anatómica.

El séptum lúcidum se compone de dos láminas nerviosas laterales, absolutamente idénticas (fig. 829), y, según acabamos de ver, cada una de ellas no es, por consiguiente, más que una porción de la pared del hemisferio. Cada lámina nos presenta, por lo tanto, dos capas nerviosas: una *capa gris interna* y una *capa blanca externa*. La primera de estas capas es una dependencia del manto de los hemisferios; la segunda, una dependencia del centro oval.

Se comprueban en la capa gris masas de células que forman una especie de ganglio extendido, el *ganglio del séptum lúcidum*. De este ganglio parten fibras que llegan a la *tænia talami* y terminan con ésta en la parte anterior del tálamo óptico (véase *Conexiones del tálamo óptico con el rinencéfalo)*. Se da a este fascículo el nombre de *fascículo septotalámico*. Debe ser referido, con toda la substancia gris del séptum, a la función olfativa (v. *Vías olfativas)*.

Además, cada lámina posee un doble revestimiento: por dentro, o sea del lado de la cavidad central, es un *revestimiento conjuntivovascular* (de color rosado en la figura 829), que es el homólogo de la piamadre; por fuera, o sea del lado del ventrículo lateral, es un *revestimiento epitelial* (en amarillo en la figura 829), que no es más que la membrana ependimaria.

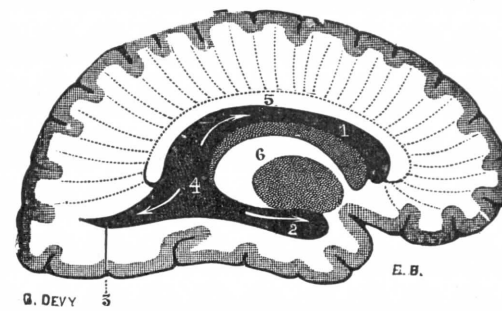

FIG. 830

Sección sagital del hemisferio cerebral izquierdo, practicada un poco hacia fuera de la línea media, para demostrar las tres prolongaciones del ventrículo lateral.

1, prolongación anterior o frontal del ventrículo lateral. — 2, su prolongación inferior o esfenoidal. — 3, su prolongación posterior u occipital. — 4, encrucijada ventricular. — 5, cuerpo calloso. — 6, corte de los núcleos optoestriados y de la cápsula interna.

Resumiendo, cada una de las dos laminillas del séptum lúcidum se compone de cuatro capas, que son, siguiendo de dentro a fuera: 1.ª, un *revestimiento conjuntivovascular;* 2.ª, una *capa de substancia gris;* 3.ª, una *capa de substancia blanca;* 4.ª, la *membrana ependimaria* de los ventrículos laterales.

§ 4. — VENTRÍCULOS LATERALES

En número de dos, uno derecho y otro izquierdo, los ventrículos laterales son unas cavidades anfractuosas, situadas a cada lado de la línea media, y que se extienden longitudinalmente del lóbulo frontal al lóbulo occipital. Desde el punto de vista de su desarrollo representan las cavidades centrales de las vesículas hemisféricas del embrión.

Considerados desde el punto de vista de sus relaciones recíprocas, los ventrículos laterales están completamente separados el uno del otro. Pero cada uno de ellos comunica individualmente con el ventrículo medio por el agujero de Monro, de tal manera que una inyección, practicada en uno cualquiera de los dos ventrículos laterales, penetra igualmente en el ventrículo opuesto por medio del ventrículo medio (figs. 831 y 858).

Desde el lóbulo frontal, en el que se origina, el ventrículo lateral se dirige primero hacia atrás (fig. 830, 1), hasta el extremo posterior del tálamo óptico. En este punto cambia bruscamente de dirección, se dirige hacia abajo, luego hacia

delante, y va a terminar en el extremo anterior del lóbulo temporal. En esta última parte de su trayecto, el ventrículo lateral rodea sucesivamente el extremo posterior del tálamo óptico y la cara inferior del pedúnculo cerebral, y de ahí el nombre de *conducto circumpeduncular* con que a veces se le designa. Finalmente, en el punto en que cambia de dirección, el ventrículo envía hacia la extremidad posterior del cerebro un divertículo horizontal y curvilíneo que parece prolongar hacia atrás su primitiva dirección.

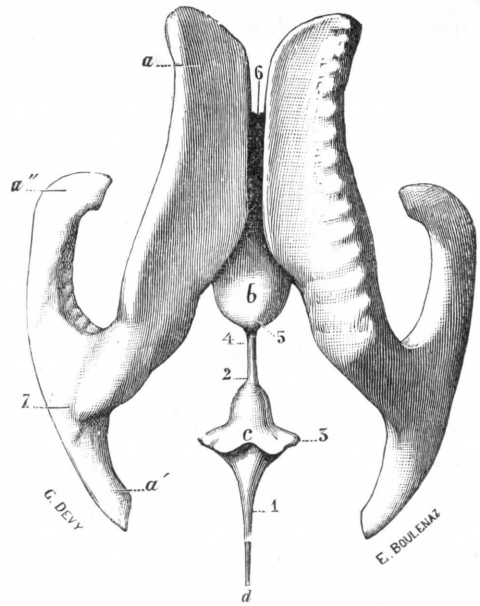

FIG. 831

Molde en yeso de las cavidades ventriculares visto por su cara superior.

a, *a'*, *a''*, las tres prolongaciones frontal, occipital y esfenoidal del ventrículo lateral izquierdo. — *b*, ventrículo medio o tercer ventrículo. — *c*, cuarto ventrículo. — *d*, origen del conducto central de la medula. — 1, ángulo inferior del cuarto ventrículo. — 2, su ángulo superior. — 3, recessus lateralis. — 4, acueducto de Silvio. — 5, fondo de saco suprapineal. — 6, vulva. — 7, entrecruzamiento ventricular

Por consiguiente, para facilitar la descripción podemos dividir el ventrículo lateral en tres porciones, a saber: 1.ª, una *porción anterior* o *frontal*, que se extiende desde el extremo anterior del ventrículo hasta la parte posterior del tálamo óptico; 2.ª, una *porción posterior* u *occipital*, que desde la parte posterior del tálamo óptico se extiende por el lóbulo occipital; 3.ª, una *porción inferior* o *esfenoidal*, que comprende la porción reflejada o descendente de la cavidad ventricular. Estas diferentes porciones, claramente separadas las unas de las otras en la mayor parte de su extensión, se reúnen las tres en la parte posterior del tálamo óptico. Denominaremos esta región común a las tres porciones del ventrículo lateral *encrucijada ventricular:* es una región esquemáticamente triangular (figura 830, 4) y a cuyos ángulos van a parar las tres antedichas porciones.

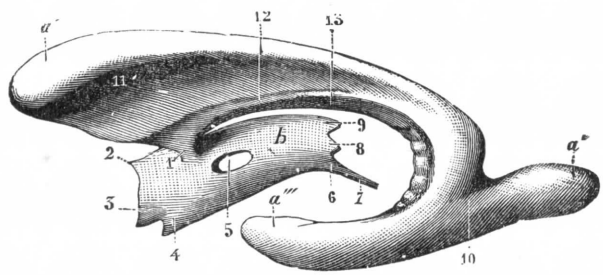

FIG. 832

El mismo visto por su cara lateral izquierda.

a', *a''*, *a'''*, prolongaciones frontal, occipital y esfenoidal del ventrículo lateral izquierdo. — *b*, tercer ventrículo.

1, agujero de Monro. — 2, vulva. — 3, fondo de saco supraóptico. — 4, infundíbulum. — 5, comisura gris. — 6, ano. — 7, acueducto de Silvio. — 8, fondo de saco pineal. — 9, fondo de saco suprapineal. — 10, encrucijada ventricular. — 11, impresión del núcleo caudado. — 12, surco optoestriado. — 13, impresión del tálamo óptico.

A. — PORCIÓN ANTERIOR O FRONTAL

La porción anterior o frontal del ventrículo lateral se dirige de delante a atrás, describiendo una ligera curva de concavidad externa. Por término medio mide 7 centímetros de longitud; es horizontal, aplanada de arriba abajo y mucho más ancha por delante que por detrás. Pueden considerarse en ella *dos pare-*

des, una superior y otra inferior; *dos bordes*, uno externo y otro interno, y por último, *dos extremos*. Estudiaremos sucesivamente cada uno de estos elementos.

1.° Pared superior. — La pared superior o *bóveda* (fig. 833), ligeramente cóncava en el sentido posterior, está formada por la cara inferior del cuerpo calloso. Recordaremos, a propósito de ello, que la prolongación en forma de abanico

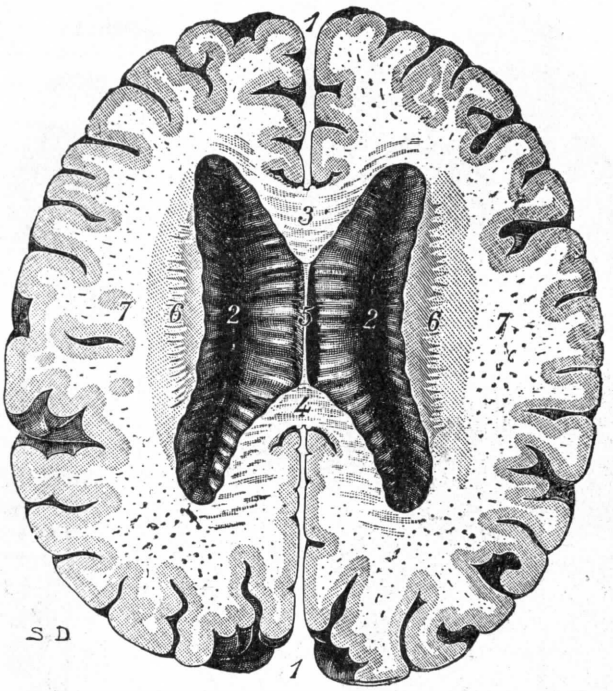

FIG. 833

Corte horizontal que pasa por la parte superior de los dos ventrículos laterales del cerebro y muestra el techo de su prolongación frontal.

Los dos hemisferios descansan por su convexidad.

1, 1, cisura interhemisférica. — 2, 2, ventrículos laterales. — 3, rodilla del cuerpo calloso. — 4, rodete del cuerpo calloso. — 5, corte del séptum. — 6, 6, radiaciones del cuerpo calloso. — 7, 7, centro oval.

que el ángulo anterior del cuerpo calloso envía hacia el interior del lóbulo frontal ha recibido el nombre de *asta frontal*.

2.° Pared inferior. — La pared inferior o *suelo* no es horizontal, sino oblicua hacia abajo y adentro (fig. 834). Está constituída por cierto número de órganos, de valor muy distinto, que enumeraremos rápidamente (más adelante volveremos a encontrarlos), partiendo de fuera a dentro:

α) En primer lugar, en su parte externa, el suelo ventricular está formado por una masa gris rojiza, ligeramente saliente, es el *núcleo caudado del cuerpo estriado* (fig. 834, 5). El núcleo caudado representa bastante bien una coma o vírgula, cuyo extremo grueso o *cabeza* está dirigido hacia delante, y cuyo extremo pequeño o *cola* se afila y se prolonga hacia atrás hasta la encrucijada ventricular. La cola va todavía mucho más lejos, pues al llegar a la encrucijada se curva de

arriba abajo y después de atrás a delante, para llegar a la bóveda de la prolongación esfenoidal, que contribuye a formar y en cuyo punto volveremos a encontrarla.

β) Por dentro del núcleo caudado se encuentra el *tálamo óptico*, otro núcleo de substancia gris, que contrasta por su blancura relativa con el color gris rojizo

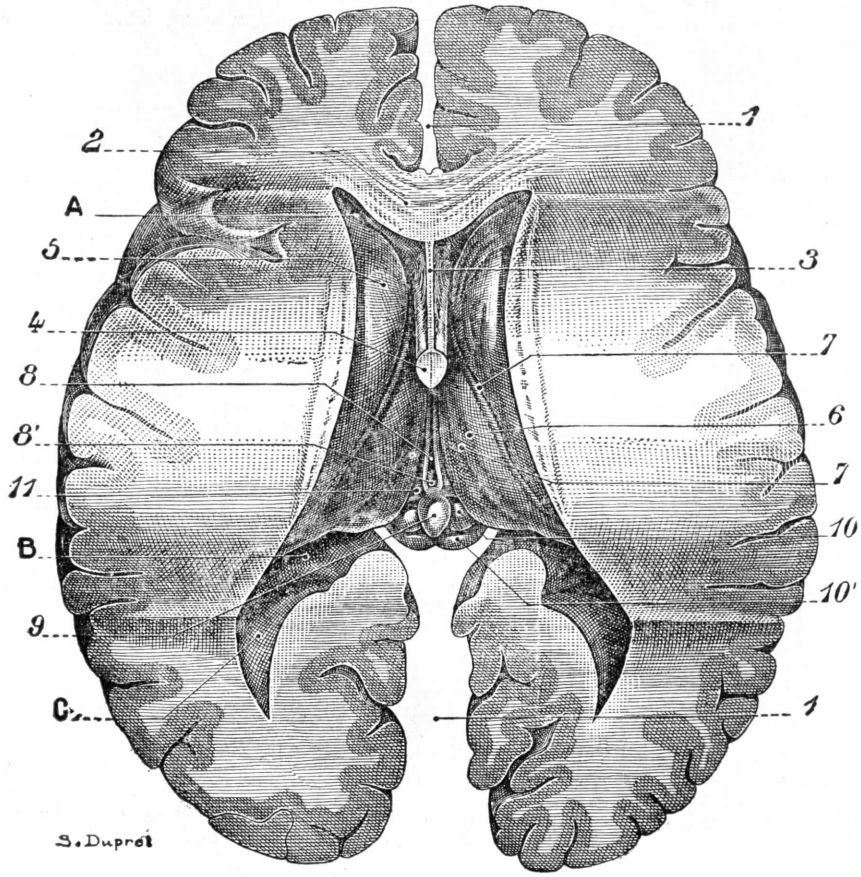

FIG. 834

Los ventrículos laterales y el ventrículo medio después de la ablación del cuerpo calloso, el trígono y los plexos coroides.

El suelo de la prolongación frontal está así al descubierto.

A, prolongación frontal del ventrículo lateral. — B, encrucijada. — C, prolongación occipital. 1, 1, cisura interhemisférica. — 2, cuerpo calloso. — 3, séptum lúcidum. — 4, trígono cerebral (pilares anteriores). — 5, núcleo caudado. — 6, tálamo óptico. — 7, surco optoestriado. — 7', surco coroideo. — 8, ventrículo medio. — 8', comisura posterior. — 9, epífisis. — 10, 10', tubérculos cuadrigéminos. — 11, triángulo de la habénula.

del núcleo precedente. El tálamo óptico contribuye a la formación del ventrículo lateral solamente por la mitad externa de su cara superior (fig. 834, 6).

γ) Por dentro del tálamo óptico, el suelo ventricular está formado por la cara superior del *trígono cerebral*. Recordemos la existencia, entre el extremo anterior del tálamo óptico y la parte correspondiente del trígono, del *agujero de Monro*, que hace comunicar en este punto la porción frontal del ventrículo lateral con el ventrículo medio.

ε) El borde lateral del trígono, oblicuo hacia delante y adentro, es seguido en toda su longitud por dos cordones rojizos de naturaleza célulovascular: son los *plexos coroides de los ventrículos laterales* (véase § 7, pág. 1069).

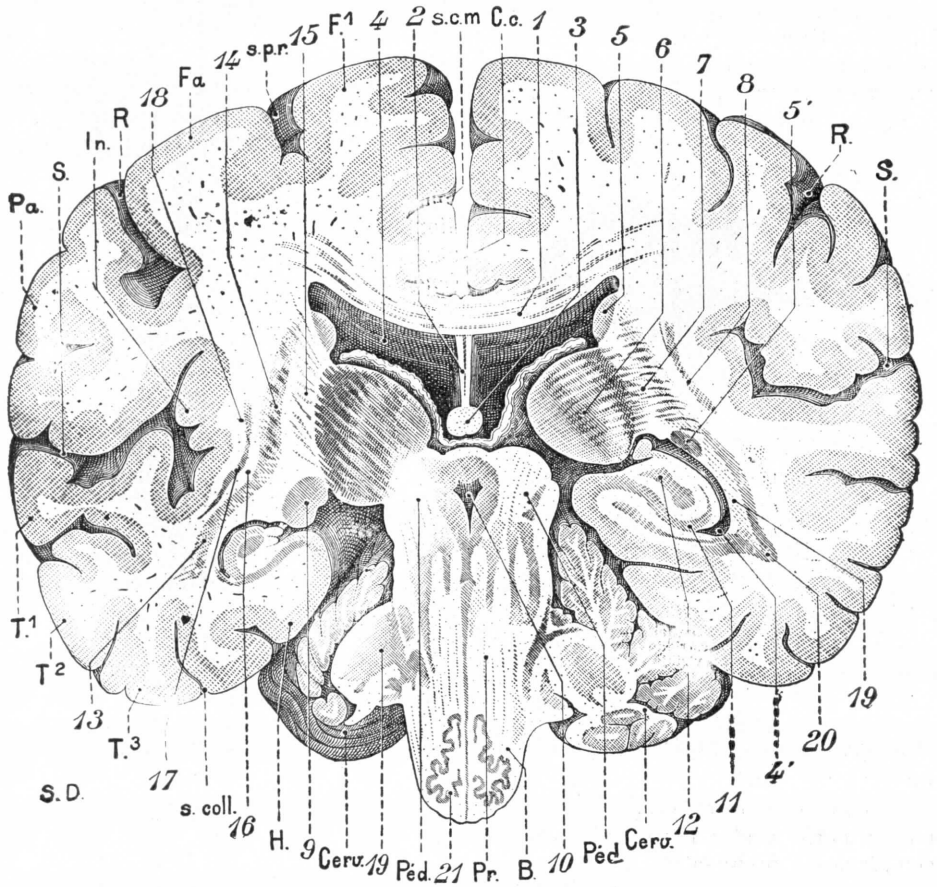

FIG. 835

Corte frontal de los dos hemisferios que interesa la parte anterior del eje encefálico.

(Nótense la *prolongación frontal* del ventrículo lateral y las conexiones del tálamo óptico con el eje encefálico a la izquierda.)

C.c., circunvolución del cuerpo calloso. — s.c.m., surco callosomarginal. — F.¹, primera frontal. — s.p.r., surco prerrolándico. — F.a., frontal ascendente. — R., cisura de Rolando. — P.a., parietal ascendente. — S., cisura de Silvio. — T¹, T², T³, primera, segunda, tercera circunvoluciones frontales. — S.col., surco colateral. — H., hipocampo. — Cer., cerebelo. — Ped., pedúnculo. — Pr., protuberancia. — B., bulbo.

1, cuerpo calloso. — 2, séptum lúcidum. — 3, trígono cerebral. — 4, 4', prolongaciones frontal y esfenoidal del ventrículo lateral. — 5, núcleo caudado. — 5', cola del núcleo caudado. — 6, tálamo óptico (pulvinar). — 7, zona enrejada. — 8, antemuro. — 9, cuerpo geniculado interno. — 10, acueducto de Silvio. — 11, cuerno de Ammón. — 12, cuerpo abollonado. — 13, radiaciones ópticas. — 14, núcleo lenticular. — 15, cápsula interna. — 16, cápsula externa. — 17, antemuro (lado izquierdo). — 18, cápsula extrema. — 19, radiaciones ópticas. — 20, fascículo longitudinal inferior. — 21, oliva bulbar.

ε) Finalmente, entre el tálamo óptico y el núcleo caudado existe un surco, generalmente muy acentuado, que designaremos con el nombre de *surco optoestriado*. Este surco (fig. 834, 7), oblicuo hacia delante y adentro, describe una ligera curva con la concavidad dirigida hacia dentro y atrás. Presenta sucesivamente,

siguiendo de arriba abajo, las tres formaciones siguientes: la lámina córnea, la vena del cuerpo estriado y la tænia semicircularis. La *lámina córnea* es una laminilla blanquecina, ancha de 2 ó 3 milímetros, que ocupa toda la extensión del surco optoestriado. Se la considera generalmente como una simple dependencia de la membrana ependimaria que se hubiese engrosado en este punto. En realidad está constituída por un pequeño fascículo de fibras nerviosas longitudinales, dependientes de la tænia semicircularis, y está tapizada por arriba, del lado del ventrículo, por el epitelio de la membrana ependimaria. La *vena del cuerpo estriado* se dirige de atrás a delante por debajo de la lámina córnea, recogiendo durante su trayecto numerosos afluentes que le envían el tálamo óptico y el cuerpo estriado. Una vez llegada al extremo anterior del tálamo óptico, se desvía hacia dentro y se introduce por debajo del trígono (véase *Venas del cerebro)*, para desembocar en las venas de Galeno. La *tænia semicircularis* o *cintilla semicircular* (fig. 836, 5) es una pequeña cinta de fibras nerviosas, situada por debajo de la vena del cuerpo estriado. Este fascículo parece partir del núcleo amigdalino, núcleo de substancia gris contenida en el extremo anterior del lóbulo temporal. Desde su punto de origen se dirige atrás, rodea la casi totalidad del tálamo óptico, lo circunscribe y termina por delante de él en un expansionamiento difícil de seguir: algunas fibras llegan al pilar anterior del trígono; otras se esparcen directamente por el área olfativa, es decir, por el séptum lúcidum, el espacio perforado anterior y el tubérculo olfativo. Finalmente, un pequeño fascículo anastomótico penetra en la comisura anterior.

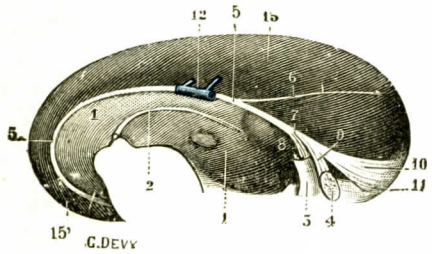

FIG. 836

Orígenes de la tænia semicircularis.

1, tálamo óptico. — 2, pedúnculo anterior de la glándula pineal. — 3, pilar anterior del trígono, seccionado en su parte superior. — 4, corte de la comisura blanca anterior. — 5, 5, tænia semicircularis. — 6, un fascículo anómalo de esta cintilla. — 7, desplegamiento de la tænia en la extremidad anterior del surco optoestriado. — 8, fibras que se dirigen al trígono. — 9, fibras que parecen dirigirse a la comisura. — 10, fibras que se pierden en el suelo ventricular. 11. — 12, vena del cuerpo estriado resecada en casi toda su longitud para hacer visible la tænia semicircularis. — 13, núcleo caudado, con 13', su porción reflejada.

Como se ve, este fascículo constituye una vía de asociación entre el área olfativa primaria y el núcleo amigdalino que se debe referir a los centros olfativos secundarios. Lo encontraremos de nuevo en las vías olfativas.

3.° Borde externo. — El borde externo de la porción frontal del ventrículo lateral es ligeramente curvo, de concavidad externa. Está formado por la línea de unión del cuerpo calloso con la parte externa del núcleo caudado.

4.° Borde interno. — El borde interno está constituído en primer lugar, en su parte posterior, por la línea de unión del cuerpo calloso con el trígono. Después, cuando estos dos órganos se separan para seguir una dirección diferente, está formado por el séptum lúcidum, que, según ya hemos visto, establece una separación entre ambos ventrículos laterales. Pero, a partir de este punto, el borde interno del ventrículo adquiere las proporciones de una verdadera cara y, como la altura del séptum va aumentando progresivamente de atrás a delante (fig. 826), esta cara va elevándose a medida que se acerca al extremo anterior del ventrículo (figura 837).

5.° Extremos. — Los extremos de la porción frontal del ventrículo lateral son dos, uno *anterior* y otro *posterior:*

α) El *extremo anterior* corresponde a la rodilla del cuerpo calloso, que cierra el ventrículo en este punto y dista 30 milímetros por término medio de la extremidad anterior del lóbulo frontal.

β) El *extremo posterior* va a parar a la encrucijada ventricular y allí, naturalmente, se relaciona con la parte correspondiente de las otras dos porciones occipital y esfenoidal.

B. — Porción posterior u occipital

La porción posterior del ventrículo lateral, denominada también algunas veces *cavidad digital* o *anciroide*, se desprende de la encrucijada y desde allí se dirige

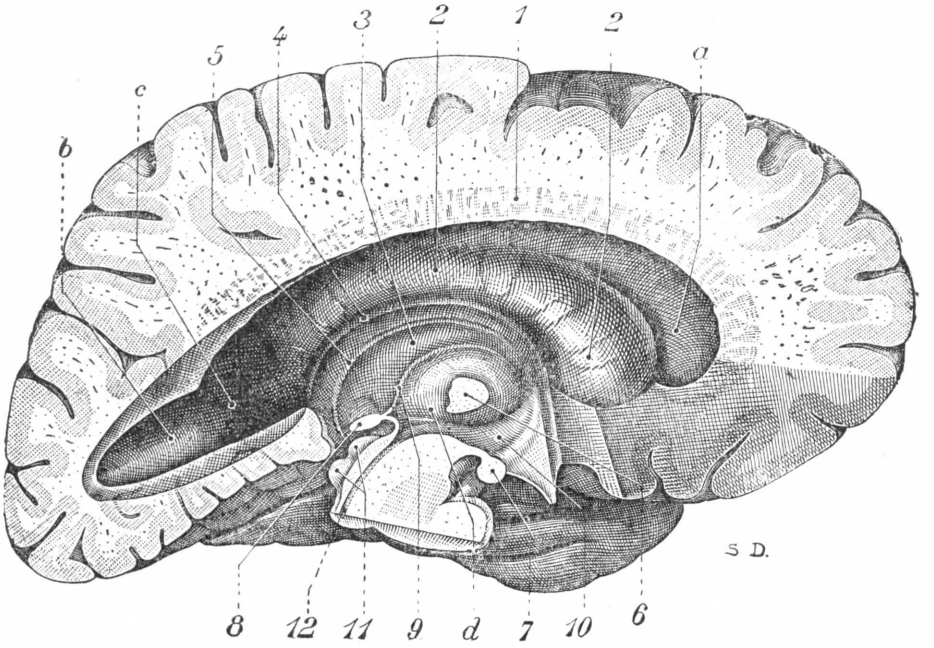

Fig. 837

Ventrículo lateral izquierdo.
(Preparación por cortes sagitales y parasagitales practicados en planos diferentes.)

a, prolongación frontal. — b, prolongación occipital. — c, encrucijada del ventrículo lateral. — d, ventrículo medio.

1, cuerpo calloso. — 2, cuerpo del núcleo caudado. — 2', su cabeza. — 3, tálamo óptico. — 4, surco optoestriado. — 5, surco coroideo. — 6, corte de la comisura gris. — 7, corte del tubérculo mamilar. — 8, epífisis. — 9, tænia thalami. — 10, región infraóptica del ventrículo medio. — 11, tubérculos cuadrigéminos. — 12, acueducto de Silvio.

horizontalmente hacia atrás, describiendo una curva de concavidad interna (figura 837). Esta porción se estrecha gradualmente a medida que se aleja del entrecruzamiento y termina en punta en la proximidad del extremo posterior del cerebro. Su desarrollo parece ser proporcionado al del lóbulo occipital. Por lo demás, en este concepto ofrece numerosas variaciones según los individuos y también, en el mismo individuo, según el lado en que se examine: generalmente la del lado izquierdo (según Engel en las dos terceras partes de los casos) es mayor que la del lado *derecho*. La cavidad digital, vista en un corte frontal del hemisferio (fig. 838, 2), se presenta las más de las veces bajo la forma de una hendidura, oblicuamente

dirigida de arriba abajo y de dentro a fuera. Podemos considerar, pues, en ella: 1.°, *dos paredes*, una súperoexterna y otra ínferoexterna; 2.°, *dos bordes;* 3.°, *dos extremos*.

1.° Pared súperoexterna. — La pared súperoexterna o *bóveda* es cóncava y está formada por los fascículos del fórceps mayor y del tapétum (véase *Cuerpo calloso)* y, más hacia fuera, por las radiaciones ópticas.

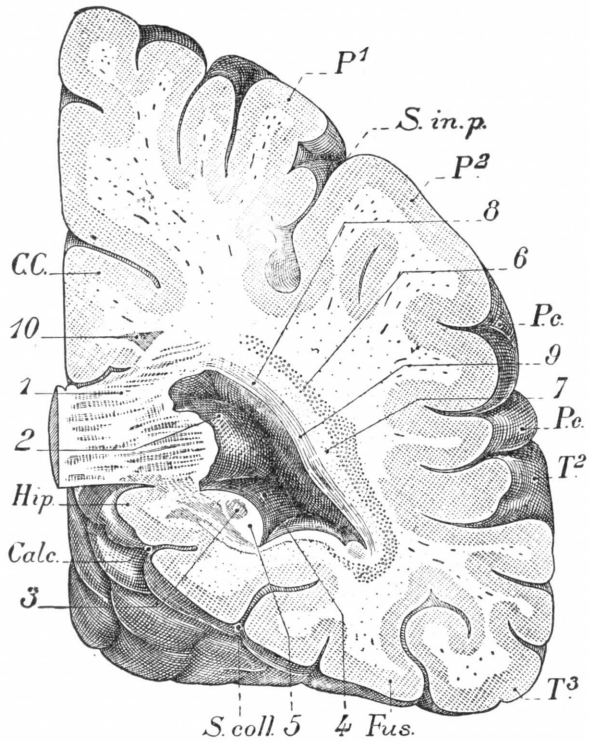

FIG. 838

Corte frontal del hemisferio derecho que pasa por el rodete del cuerpo calloso.

CC., circunvolución del cuerpo calloso. — P^1, parietal superior. — P^2, parietal inferior. — P.c., pliegue curvo. — T^2, segunda temporal. — T^3, tercera temporal. — Fus., glóbulo fusiforme. — S.col., surco colateral. — Calc., cisura calcarina. — Hip., hipocampo.

1, rodete del cuerpo calloso que forma el bulbo. — 2, prolongación occipital del ventrículo lateral del cuerpo calloso. — 3, cuerno de Ammón. — 4, espolón de Morand. — 5, álveo. — 6, fascículo longitudinal inferior. — 7, radiaciones ópticas. — 8, fórceps mayor. — 9, tapétum. — 10, cíngulo.

2.° Pared ínferointerna. — La pared ínferointerna, llamada a veces *base*, es convexa y en ciertos puntos está muy próxima a la cara interna del hemisferio. Está recorrida de arriba abajo por dos eminencias blancas, dirigidas de delante atrás y superpuestas: una eminencia superior, llamada *bulbo del asta posterior;* una eminencia inferior, conocida con el nombre de *espolón de Morand.*

a) *Bulbo del asta posterior.* — El bulbo ocupa la parte más superior de la pared ínferointerna. No es otra cosa que el relieve que forma en la cavidad ventricular el fórceps mayor del cuerpo calloso (figura 839, 4).

b) *Espolón de Morand.* — Por debajo del bulbo y ocupando toda la superficie ánteroposterior del asta occipital, se observa una eminencia cónica, de color blanco, que tiene aproximadamente la misma dirección y la misma forma que la cavidad que la contiene (fig. 838, 4). Esta eminencia fué muy bien descrita en 1744 por MORAND, que la comparó a un *espolón*, y de ahí el nombre de *espolón de Morand.* También se denomina *hipocampo menor*, en contraposición a una eminencia análoga, el *hipocampo mayor*, que encontraremos pronto en la porción esfenoidal del ventrículo lateral.

Distínguense en el espolón de Morand: 1.°, una cara externa, libre, convexa y redondeada, que sobresale en el ventrículo (fig. 839, 5); 2.°, una cara interna, adherente, que se fusiona con el suelo de la cavidad digital; 3.°, un vértice dirigido hacia atrás, ligeramente redondeado en la mayoría de los casos; 4.°, una base, finalmente, que corresponde al entrecruzamiento ventricular y aquí se continúa a la

vez con el cuerpo calloso y con el asta de Ammón o gran hipocampo. Encuéntrase a veces, entre el bulbo del asta superior y el espolón de Morand, una pequeña eminencia intermedia (fig. 839, 6) que los separa uno de otro.

Desde el punto de vista de su significación morfológica, el espolón de Morand no es sino una porción de la pared hemisférica que ha sido empujada hacia el ventrículo por la excavación de la cisura calcarina. Este hecho lo demuestran claramente los cortes vérticotransversales del hemisferio que pasan por la porción occipital del ventrículo (fig. 838) y que muestran que la cisura calcarina se extiende hasta la parte central del espolón de Morand, y se observa también, examinando cierto número de cerebros, que esta eminencia es tanto más pronunciada cuanto más adelanta la cisura calcarina hacia la cavidad ventricular. Por consiguiente, el espolón de Morand no es más que la *expresión ventricular de la cisura calcarina*, y esto es tan cierto, que si se extrae con cuidado la piamadre del fondo de la cisura calcarina y se friccIona entonces con el dedo el espolón de Morand, procurando empujarlo hacia dentro, se observa que la eminencia se disipa poco a poco al mismo tiempo que se llena la cisura.

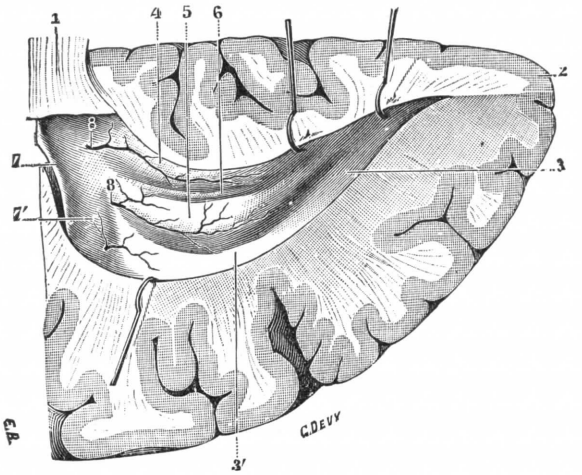

FIG. 839

Pared interna de la prolongación occipital del ventrículo lateral vista de frente.

(El ventrículo ha sido abierto por arriba, y se ha separado luego la pared externa mediante un corte oblicuo descendente hasta la proximidad del suelo.)

1, rodete del cuerpo calloso. — 2, polo occipital. — 3, prolongación occipital del ventrículo lateral, con 3', su suelo.—4, bulbo del asta posterior. — 5, espolón de Morand. — 6, pequeño abultamiento longitudinal entre los dos abultamientos precedentes. — 7, 7', cuerpo bordeado y asta de Ammón descendiendo hasta la prolongación esfenoidal del ventrículo. — 8, 8, vasos ventriculares.

El espolón de Morand ha sido considerado durante mucho tiempo por OWEN como una disposición característica de la especie humana. HUXLEY ha demostrado perentoriamente, apoyándose en algunas preparaciones, que el espolón de Morand existe también, aunque atenuado, en varias especies simianas. La observación demuestra, a su vez, que falta en el hombre en la proporción de un 5 por 100.

3.° Bordes. — Los dos bordes de la cavidad se distinguen en *superior* e *inferior:*

α) El *borde superior* tiene la forma de un surco longitudinal, situado entre el bulbo y la pared súperoexterna.

β) El *borde inferior* asimismo, en la mayoría de los casos, no es más que un simple surco lineal limitado hacia fuera por la pared súperoexterna y hacia dentro por el espolón de Morand. No obstante, en ciertos individuos (fig. 841, 5) este último borde está ocupado por un abultamiento blanco *(eminencia colateral* de Meckel) y se transforma de este modo en una verdadera cara; en estos casos, el corte del ventrículo tiene la forma de un triángulo. Esta eminencia, cuando existe, está situada inmediatamente por debajo del espolón de Morand y se halla en relación con el surco témporooccipital interno o surco colateral de la cara inferior del hemisferio.

4.° Extremos. — De los dos extremos de la prolongación occipital del ventrículo lateral, uno es anterior y el otro posterior:

α) El *extremo anterior* (fig. 840), que representa la parte más desarrollada de la prolongación occipital, corresponde a la encrucijada ventricular.

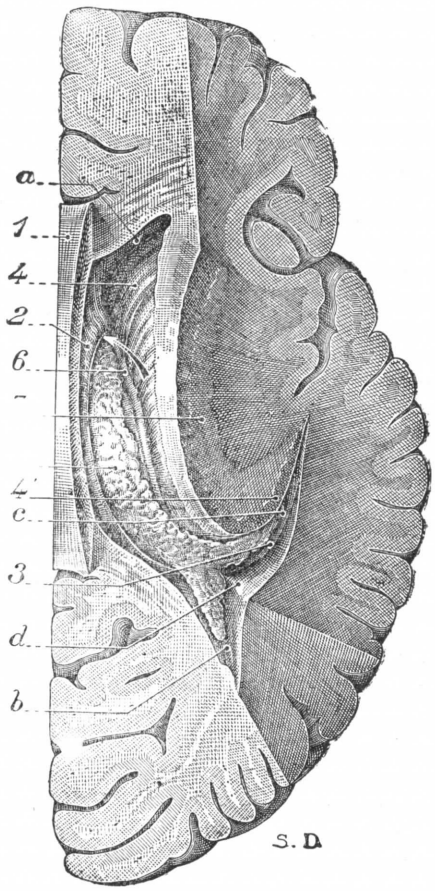

FIG. 840

Las tres porciones del ventrículo lateral vistas por arriba (hemisferio derecho). Un corte horizontal y ligeramente oblicuo ha suprimido la mitad derecha del cuerpo calloso; otros dos cortes escalonados y oblicuos han abierto las prolongaciones frontal, occipital y esfenoidal del ventrículo lateral.

a, prolongación frontal. — *b*, prolongación occipital. — *c*, prolongación esfenoidal. — *d*, encrucijada de las tres porciones. — 1, cuerpo calloso. — 2, trígono. —3, cuerpo franjeado.—4, cabeza del núcleo caudado. — 5, plexo coroides. — 6, surco optoestriado. — 7, sección de la parte baja de la cápsula interna.

β) El *extremo posterior* (fig. 840), terminado en punta, está separado del polo occipital del hemisferio por una distancia que varía naturalmente con el propio desarrollo de la cavidad ventricular; esta distancia es, por término medio, de 25 milímetros. Pero con frecuencia es mucho menor, habiéndose encontrado algunos cerebros en los que el vértice de la prolongación occipital llega hasta 10 milímetros de la corteza. Está más desarrollada en el lado izquierdo que en el derecho.

C. — Porción inferior o esfenoidal.

La porción inferior o esfenoidal del ventrículo lateral, aplanada de abajo arriba, se dirige oblicuamente hacia abajo, adelante y adentro (fig. 840), abrazando en su curva el pedúnculo cerebral y el tálamo óptico (figura 830, 2). Presenta: 1.°, *dos paredes*, la una superior, la otra inferior; 2.°, *dos bordes*, el uno externo, el otro interno; 3.°, *dos extremos*.

1.° Pared superior. — La pared superior o *bóveda* (fig. 841, *B*) *mira hacia* abajo y adentro. Encuéntranse en ella sucesivamente, de fuera a dentro: el tapétum, la porción reflejada de la cola del núcleo caudado, la porción inferior de la tænia semicircularis y la cara inferior del tálamo óptico, aumentada con el pedúnculo cerebral.

2.° Pared inferior. — La pared inferior o *suelo* (fig. 841) presenta tres eminencias longitudinales, curvilíneas y concéntricas entre sí, que son, partiendo de fuera a dentro: el asta de Ammón, el cuerpo franjeado y el cuerpo abollonado:

A. Asta de Ammón. — El asta de Ammón, denominada también *hipocampo mayor* o *pie del hipocampo* (fig. 841), ocupa la parte más externa del suelo ventricular.

a) *Forma.* — Ofrece la forma de un relieve cilíndrico, de color blanco, más voluminoso por delante que por detrás, que se extiende desde la encrucijada hasta el vértice de la porción esfenoidal del ventrículo. Su longitud es de 45 a 50 milímetros y describe en conjunto una fuerte curva de concavidad interna.

b) *Significación morfológica.* — El asta de Ammón corresponde a un surco profundo de la corteza, que separa el cuerpo abollonado de la circunvolución del hipocampo y que más adelante estudiaremos con el nombre de *surco del hipocampo;* éste es el *surco que,* empujando la pared cerebral hacia la cavidad ventricular (véase el corte transversal representado en la figura 842), produce el relieve del asta de Ammón. Este relieve adquiere la misma significación que el espolón de Morand: es, por lo tanto, la *expresión ventricular de un surco periférico,* el surco del hipocampo.

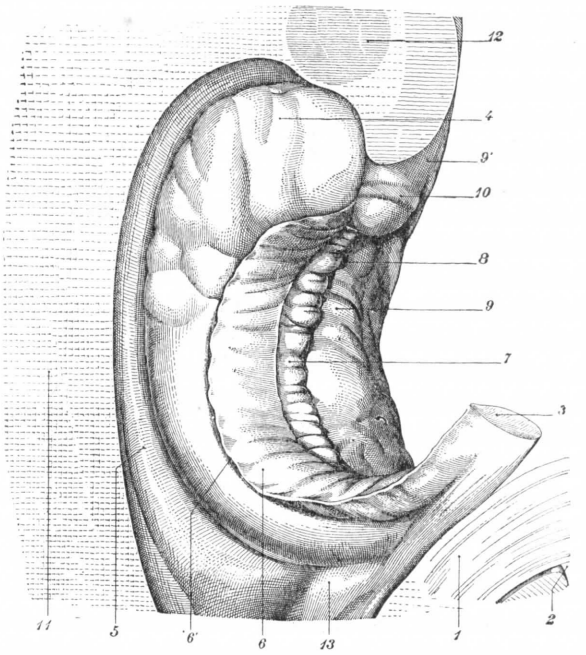

FIG. 841

El suelo de la prolongación esfenoidal del ventrículo lateral visto por su parte superior.

1, rodete del cuerpo calloso. — 2, gran cisura interhemisférica. — 3, pilar posterior del trígono. — 4, asta de Ammón. — 5, eminencia colateral. — 6, cuerpo franjeado, con 6', su cresta ependimaria. — 7, cuerpo abollonado. — 8, surco del hipocampo. — 9, circunvolución del hipocampo, con 9', su gancho. — 10, cinta de Giacomini. — 11, centro oval. — 12, núcleo amigdalino. — 13, prolongación occipital del ventrículo lateral, con el espolón de Morand

c) *Relaciones* —El cuerno de Ammón, a causa de su forma y de su orientación, ofrece a nuestra consideración, como la porción esfenoidal del ventrículo mismo: 1.°, *dos caras,* superior e inferior; 2.°, *dos bordes,* interno y externo; 3.°, *dos extremos,* anterior y posterior.

α) Su *cara superior,* convexa y libre, forma en la cavidad ventricular un gran relieve, que se denomina a veces *alveus.* Distínguense en su parte anterior cuatro o cinco abolladuras, circunscritas por surcos transversales u oblicuos, pero siempre poco profundos. Estos surcos y abolladuras se ven perfectamente en la figura 841.

β) Su *cara inferior,* adherente, descansa sobre la circunvolución del hipocampo, cuya parte correspondiente ha recibido por este motivo el nombre de *lecho* o *cubículum* del asta de Ammón.

γ) Su *borde externo,* convexo, corresponde al borde externo de la cavidad misma. Se observa a veces a lo largo de este borde una eminencia supernumeraria, unas veces minúscula, otras veces muy desarrollada, que se designa indistintamente con los nombres de *hipocampo accesorio,* de *rodilla* (MALACARNE) y de *eminencia colateral* (MECKEL). Esta eminencia es producida por el surco témporo-occipital interno o colateral, que más profundo que de ordinario, empuja la substancia blanca del hemisferio hacia la cavidad del ventrículo.

δ) Su *borde interno,* cóncavo, da inserción al cuerpo franjeado que describiremos a continuación; las dos formaciones están íntimamente fusionadas.

ε) En cuanto a los dos *extremos* del asta de Ammón, el *extremo anterior*, redondeado y esférico, se confunde insensiblemente con la substancia blanca del lóbulo temporal. El *extremo posterior* corresponde a la región del entrecruzamiento, y en tal punto se une con el cuerpo calloso, con el pilar posterior del trígono y con la base del espolón de Morand.

d) *Conexiones* — Para las conexiones del asta de Ammón, véase pág 1055.

B. Cuerpo franjeado o fimbria. — El cuerpo franjeado *(fimbria, cuerpo bordeado, cintilla* o *tenia del hipocampo)* es una cintilla de substancia blanca, que sigue el lado interno del asta de Ammón (fig. 841, 6).

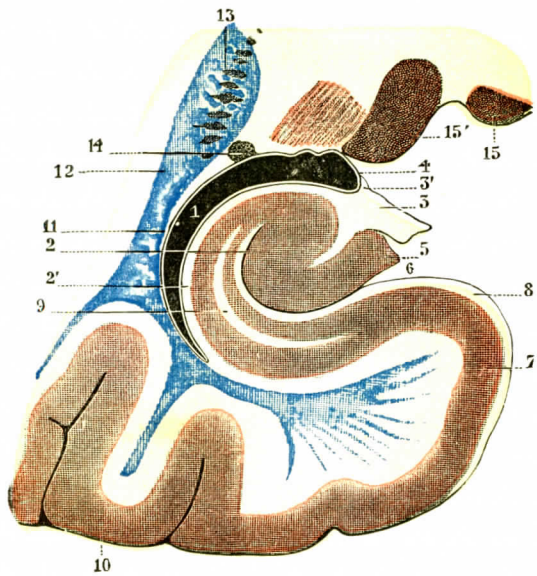

Fig. 842

Corte transversal de la prolongación esfenoidal del ventrículo, practicado a nivel de los cuerpos geniculados, para demostrar las relaciones de la circunvolución del hipocampo con el asta de Ammón, el cuerpo franjeado y la cresta ependimaria.

1, cavidad ventricular con su revestimiento ependimario. — 2, asta de Ammón, con 2', su capa blanca o *alveus*. — 3, cuerpo franjeado, con 3', su cresta ependimaria.—4, membrana ependimaria que cierra el ventrículo por el lado de la hendidura cerebral de Bichat. — 5, cuerpo abollonado. — 6, surco del hipocampo, que separa el cuerpo abollonado de la circunvolución del hipocampo. 7. — 8, capa blanca que reviste esta circunvolución *(cubiculum)*. —9, lámina blanca central de la substancia gris de la corteza. — 10, circunvoluciones témporooccipitales. — 11, tapétum. — 12, fascículo longitudinal cortado de través. — 13, terminación posterior del núcleo lenticular. — 14, cola del núcleo caudado. — 15, 15', cuerpos geniculados interno y externo.

a) *Forma y relaciones.*— Alargado de delante atrás y aplanado de arriba abajo, el cuerpo franjeado ofrece a nuestra consideración: 1.°, *dos bordes* (externo e interno); 2.°, *dos caras* (superior e inferior).

α) Su *borde externo* se confunde con la parte correspondiente del asta de Ammón.

β) Su *borde interno*, enteramente libre, corresponde a la parte lateral de la hendidura cerebral de Bichat.

γ) Su *cara inferior* descansa sobre el cuerpo abollonado, pero sin estar adherida con él.

δ) Su *cara superior* presenta, en toda su longitud y en las inmediaciones del borde externo, una cresta frecuentemente muy pronunciada (figura 842, 3'), que llamaremos *cresta ependimaria*, porque, a nivel de la misma, la membrana ependimaria que tapiza el suelo ventricular se refleja de abajo arriba para ir a tapizar la bóveda. La figura 842 demuestra muy bien esta disposición. Pero nos enseña además que la cavidad ventricular no se abre en la hendidura cerebral de Bichat, sino que se halla cerrada en este punto por la cresta ependimaria del cuerpo franjeado y por el epéndimo que la tapiza y la continúa.

b) *Conexiones anteriores y posteriores. Estructura.* — Si consideramos ahora el cuerpo franjeado desde el punto de vista de sus relaciones, observaremos que, *por detrás*, el cuerpo franjeado, como ya hemos visto, es una continuación del pilar posterior del trígono. *Por delante* se fija en la cara del gancho de la circunvolución del hipocampo vuelto hacia el hemisferio. Hagamos observar que desde el rodete del cuerpo calloso hasta el gancho del hipocampo, las relaciones de la fimbria son

comparables a las del cuerpo calloso con el lóbulo límbico: hemos visto, en efecto, que la corteza límbica pasa a la cara superior del cuerpo calloso formando el *indusium griseum* y cubre los tractos de Lancisi y las *tæniæ tectæ*. Asimismo, la corteza del hipocampo, en el surco del hipocampo, surco análogo al seno del cuerpo calloso, se dirige a la fimbria y se prolonga, por lo tanto, en el trígono posterior.

La fimbria, continuación del trígono, está constituída por substancia blanca, es decir, por fibras longitudinales que siguen la misma dirección (véase antes, *Trígono cerebral)*. En cuanto a la corteza gris hipocámpica, que se prolonga en la fimbria y que forma el borde de detención de la corteza cerebral en este punto,

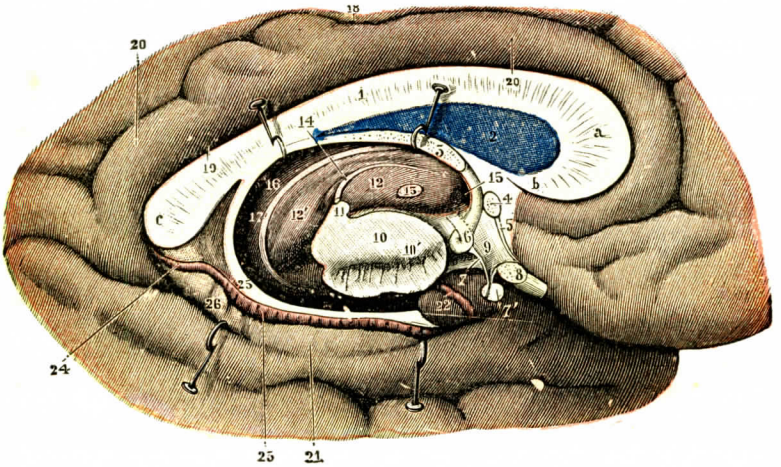

FIG. 843

El hilio del hemisferio y su contenido (lado izquierdo), para demostrar las conexiones del cuerpo franjeado y el cuerpo abollonado.

1, cuerpo calloso, con *a*, su rodilla; *b*, su pico; *c*, su rodete. — 2, séptum lúcidum. — 3, trígono. — 4, comisura blanca anterior. — 5, lámina supraóptica. — 6, tubérculo mamilar. — 7, túber cinéreum. — 7', cuerpo pituitario. — 8, corte del quiasma. — 9, infundibulum. — 10, corte del pedúnculo cerebral, con 10', locus niger. — 11, comisura blanca posterior. — 12, tálamo óptico, con 12', pulvinar. — 13, comisura gris. — 14, habena. — 15, agujero de Monro. — 16, núcleo caudado. — 17, surco optoestriado y tænia semicircularis. — 18, cisura callosomarginal. — 19, seno del cuerpo calloso. — 20, circunvolución del cuerpo calloso. — 21, circunvolución del hipocampo, con 22, su gancho y la cintilla de Giacomini. — 23, cuerpo abollonado. — 24, fasciola cinérea. — 25, cuerpo franjeado. — 26, circunvoluciones rudimentarias.

no se extiende plana en la fimbria, sino que se arrolla en una especie de espiral formando una membrana gris, el *cuerpo abollonado*, que ahora vamos a estudiar.

C. CUERPO ABOLLONADO. — El cuerpo abollonado *(cuerpo dentado, fascia dentata)* es un cordoncito de substancia gris que está situado, como el cuerpo franjeado, a lo largo del borde cóncavo del asta de Ammón (fig. 841, 7). Está oculto en gran parte en el interior del ángulo diedro que forman, por un lado, el cuerpo franjeado (situado arriba) y, por el otro, la circunvolución del hipocampo (situada abajo). Para descubrirlo, basta apartar ligeramente el cuerpo franjeado.

a) *Forma y relaciones.* — El cuerpo abollonado aparece entonces (fig. 843, 23) bajo la forma de un cordón grisáceo o gris rojizo, que sigue exactamente la concavidad del asta de Ammón y está adherido sólidamente a esta eminencia por su parte externa. Su parte interna, libre, presenta de doce a veinte escotaduras verticales, que al fragmentar su masa en otras tantas abolladuras le dan el aspecto de una gorguera de pliegues irregulares. Hacia arriba, el cuerpo abollonado

está cubierto en gran parte, según hemos visto, por el cuerpo franjeado. Hacia abajo se halla separado de la circunvolución del hipocampo por un surco muy estrecho, pero muy profundo, el *surco del hipocampo* (fig. 842, 6).

b) *Conexiones anteriores y posteriores.* — Las conexiones anteriores y posteriores del cuerpo abollanado han sido atentamente estudiadas, en 1883, por GIACOMINI. Hemos podido comprobar en gran número de cerebros las investigaciones del profesor italiano y nos han resultado exactas.

α) Por delante (fig. 843, 23), el cuerpo abollonado se introduce en el angosto surco *(surco del uncus)* que separa la circunvolución del hipocampo de su gancho y se prolonga hasta la parte más anterior de este surco. Llegado a este punto, se dobla hacia dentro, sale del surco y se hace nuevamente visible al exterior. Rodea entonces de abajo arriba la cara interna del gancho del hipocampo, y atenuándose

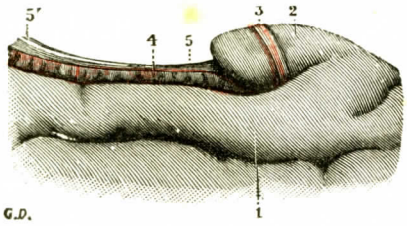

FIG. 844

Cuerpo abollonado y cintilla de Giacomini, en sus relaciones con la circunvolución del hipocampo (hemisferio izquierdo visto por su lado interno).

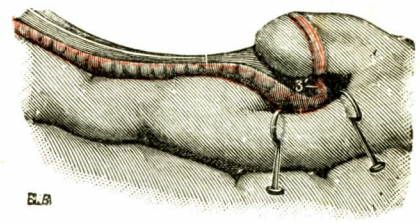

FIG. 845

La misma, en la que, por medio de erinas, se ha desviado hacia abajo la circunvolución del hipocampo, para hacer visible el origen de la cintilla de Giacomini.

1, circunvolución del hipocampo. — 2, gancho o uncus. — 3, cintilla de Giacomini. — 3', su continuidad, con 4, el cuerpo abollonado. — 5, cuerpo franjeado, con 5', su cresta ependimaria.

progresivamente, va a desaparecer en la cara ventricular de dicho gancho (figuras 844 y 845). Esta extremidad anterior del cuerpo abollonado aparece claramente, en la mayoría de los casos, bajo la forma de una cintilla de aspecto gelatinoso, de color ceniciento y ancha de un milímetro a milímetro y medio. La denominaremos *cintilla de Giacomini*, nombre del autor que la descubrió y que nos hizo de ella una buena descripción.

β) Veamos ahora cómo se comporta en su extremidad posterior el cuerpo abollonado. En el momento en que el cuerpo franjeado se endereza (fig. 843, 23) para rodear el tálamo óptico y continuarse con el ángulo posterior del trígono, el cuerpo abollonado cambia de aspecto: de abollonado que era se vuelve liso y uniforme, y entonces cambia su nombre por el de *fasciola cinérica*. Bajo este nuevo aspecto y diferente nombre se dirige oblicuamente de arriba y adentro hacia el rodete del cuerpo calloso, lo rodea de abajo arriba, llega a su cara superior y se continúa entonces, según ya hemos visto (pág. 1028), con los tractos longitudinales de Lancisi, a la vez que con los tractos medios y con los tractos laterales. Por consiguiente, la fasciola cinérea no es más que la porción más posterior del cuerpo abollonado: es un cordoncito de 1 a 2 milímetros de anchura, ligeramente arqueado en forma de S itálica, muy pálido comúnmente, pero que no obstante se destaca bastante bien, merced a su coloración gris, sobre las partes blancas subyacentes. Así como el cuerpo abollonado estaba en relación inmediata con el cuerpo franjeado, está separado ahora de este último órgano por un espacio triangular cuyo seno está dirigido hacia atrás: es el *triángulo subcalloso*, así denominado porque su base está formada por el rodete del cuerpo calloso. En su parte posterior, la fas-

ciola cinérea está separada, además de la circunvolución del hipocampo, por un nuevo espacio, de un centímetro de anchura aproximadamente, en el que se observan muy frecuentemente tres o cuatro pequeñas eminencias irregulares; estas eminencias, que fueron ya señaladas por ZUCKERKANDL y por RETZIUS y estudiadas por GIACOMINI, parecen ser las homólogas rudimentarias de las *circunvoluciones subcallosas*, que tan desarrolladas se hallan en ciertos animales.

c) *Resumen.* — En resumen, el cuerpo abollonado, examinado desde un punto de vista puramente descriptivo, comprende tres porciones: 1.°, una porción media, que corresponde al cuerpo franjeado y constituye su porción principal, el *cuerpo abollonado propiamente dicho;* 2.°, una porción anterior, la *cintilla de Giacomini*, que se pierde en el gancho del hipocampo, y 3.°, una porción posterior, la *fasciola cinérea*, que se continúa por encima del rodete del cuerpo calloso con los tractos de Lancisi.

3.° Borde externo. — El borde externo de la prolongación esfenoidal del ventrículo lateral es resultado de la reunión de la bóveda con el suelo del mismo. Es cóncavo hacia dentro y describe un trayecto sensiblemente paralelo al de la cisura de Silvio.

4.° Borde interno. — El borde interno corresponde a la parte lateral de la hendidura cerebral de Bichat, pero los límites que suelen asignarse a esta hendidura distan mucho de ser los mismos que los del ventrículo.

Hemos dicho anteriormente (pág. 945) que, en sus lados, la hendidura de Bichat tenía por labio superior el pedúnculo cerebral y por labio inferior la circunvolución del hipocampo. Ahora bien, la cavidad ventricular no rebasa por dentro los límites de la *cresta ependimaria*, que hemos descrito en la cara superior del cuerpo franjeado. En efecto, el epitelio ependimario, después de haber tapizado de fuera a dentro el asta de Ammón, se refleja hacia arriba, a nivel de dicha cresta, para ir a tapizar la bóveda del ventrículo (fig. 842, 4). De esto resulta que el borde interno de la prolongación esfenoidal de que tratamos corresponde, en realidad, a la cresta ependimaria del cuerpo franjeado. Pero también resulta, como corolario, que el cuerpo franjeado, el cuerpo abollonado y la circunvolución del hipocampo, contrariamente a lo que se ha enseñado durante mucho tiempo, se encuentran completamente fuera de la cavidad ventricular.

Por consiguiente, la descripción que nosotros mismos hemos dado más arriba de estas formaciones anatómicas, siguiendo con ello el ejemplo de los autores clásicos, está completamente fuera de su lugar; esta descripción pertenece, en realidad, como puede ahora comprenderse, a la historia de las circunvoluciones (véase más adelante) y no a la de los ventrículos.

5.° Extremos. — Los dos extremos de la porción esfenoidal del ventrículo lateral se distinguen en *posterior* y *anterior:*

α) El *extremo posterior* corresponde a la parte posterior del tálamo óptico, en donde se confunde naturalmente con la encrucijada ventricular.

β) El *extremo anterior* corresponde a la punta del lóbulo temporal, de la que sólo está separado por una distancia de 15 a 20 milímetros. Representa un estrecho fondo de saco, limitado por delante y por arriba por el núcleo amigdalino, y por dentro por la porción anterior del gancho del hipocampo.

a) **Significación anatómica del asta de Ammón, del cuerpo franjeado y del cuerpo abollonado; nueva circunvolución límbica.** — Para darse cuenta de las relaciones respectivas de las tres eminencias que acabamos de describir, *asta de Ammón*, *cuerpo franjeado* y *cuerpo abollonado*, es necesario practicar en las mismas un corte vérticotransversal, perpendicu-

lar a su dirección. Este corte, representado en la adjunta figura 842, enseña: 1.°, que el asta de Ammón, formada por substancia blanca *(alveus)* en su superficie libre o ventricular, está constituída en su parte central por substancia gris; 2.°, que el cuerpo franjeado no es más que una dependencia de la capa blanca del asta de Ammón; 3.°, que el cuerpo abollonado, a su vez, no es más que una dependencia de la substancia gris de esta misma asta de Ammón; 4.°, que la circunvolución del hipocampo está tapizada, en su parte superior, por una tenue capa de substancia blanca *(cubiculum)*, que va adelgazándose gradualmente de dentro a fuera y acaba por desaparecer en la capa gris del asta de Ammón; 5.°, que el surco del hipocampo, situado entre la circunvolución del hipocampo y el cuerpo abollonado, se prolonga hasta el interior de la substancia gris del asta de Ammón; 6.°, que la capa blanca del asta de Ammón y del cuerpo franjeado se continúa con la substancia blanca del centro oval; 7.°, que la substancia gris del cuerpo abollonado, del asta de Ammón y de la circunvolución del hipocampo forma una sola y misma capa que se conexiona indudablemente con la substancia gris de la corteza cerebral.

Al propio tiempo aparece la significación morfológica de la formación ammoniana y de la disposición en apariencia tan compleja de esta región. Debemos admitir aquí, con Matías Duval, dos circunvoluciones distintas: una inferior, la *circunvolución del hipocampo;* otra superior, la *circunvolución abollonada*, completamente rudimentaria esta última, tanto en su parte media como en sus dos extremidades. Un surco profundo, *surco del hipocampo,* separa aquí como allí las dos circunvoluciones vecinas, y éste es el surco que, según hemos dicho anteriormente, al empujar la pared cerebral hacia la cavidad ventricular produce la eminencia ammoniana.

Las formaciones ammoniana y abollonada se refieren ambas al tipo de las circunvoluciones de la corteza, y si en esta región la disposición anatómica parece irregular y por lo mismo de difícil interpretación, hay que buscar la causa de estas particularidades en la situación especialísima de la circunvolución del hipocampo y de la circunvolución abollonada, las cuales forman, en la cara interna del hemisferio, el límite extremo de la corteza y deben forzosamente resentirse de la proximidad del hilio y del pedúnculo que en él se introduce. En este punto la corteza cerebral parece hallarse privada de su libre expansión: de ahí la reflexión hacia atrás de la circunvolución del hipocampo y la formación de su gancho; de ahí también las dimensiones rudimentarias de la circunvolución abollonada, y de ahí, finalmente, la estrechez y la obliteración aparente del surco que separa una de otra ambas circunvoluciones.

Una última conclusión se desprende de las precedentes descripciones, y es que la *gran circunvolución límbica* de Broca (circunvolución del cuerpo calloso y circunvolución del hipocampo reunidas, véase antes) no circunscribe directamente el hilio del hemisferio. Incluída en esta circunvolución se encuentra una circunvolución nueva, menos desarrollada, sin duda, pero igualmente semianular: es la *circunvolución abollonada,* muy visible por debajo del cuerpo calloso y representada por encima de este órgano por los tractos longitudinales de Lancisi *(indúsium griseum)*, que continúan por delante los *pedúnculos del cuerpo calloso* y la *cintilla diagonal.* Por muy rudimentaria que sea, esta última circunvolución forma realmente el contorno del hilio del hemisferio, y ella es la que, según mi opinión, debería denominarse *circunvolución límbica,* con preferencia a las dos circunvoluciones antedichas. La veremos de nuevo detalladamente al tratar de las vías olfativas.

b) **Estructura del asta de Ammón.** — El asta de Ammón, según hemos dicho anteriormente, no es más que una porción de la pared cerebral, que ha sido empujada hacia el interior de la cavidad ventricular por el surco del hipocampo. Debemos, por consiguiente, encontrar en esta formación los mismos elementos que en la pared cerebral. En efecto, la eminencia que forma el asta de Ammón presenta dos partes: una parte superior, de color blanco, relativamente delgada, que representa la substancia blanca subcortical y se denomina *alveus;* una parte inferior, mucho más gruesa, que representa la *corteza.* Examinémoslas separadamente, y en primer lugar la corteza.

α) *Corteza.* — La corteza del cuerno de Ammón debe ser referida a la corteza que caracteriza el alocórtex (véase pág. 998).

β) *Alveus.* — En cuanto al álveus, delgada capa blanca interpuesta a la capa de los elementos polimorfos y a la membrana ependimaria, representa, como hemos visto ya al principio de nuestra descripción, la substancia blanca que está inmediatamente subyacente a la corteza.

Está constituído por fibras de mielina, unas finas y otras de grueso calibre, que provienen en su mayoría de las células piramidales y de algunas células polimorfas del cuerno de Ammón.

c) **Estructura del cuerpo abollonado.** — Este cuerpo, circunvolución rudimentaria, pertenece por este hecho a la formación gris cortical. Veremos en detalle la significación de todas estas formaciones y sus conexiones al estudiar las vías olfatorias.

§ 5. — Ventrículo medio

El ventrículo medio o tercer ventrículo es una cavidad impar y media, muy aplanada, situada entre los dos tálamos ópticos, que forman en gran parte sus

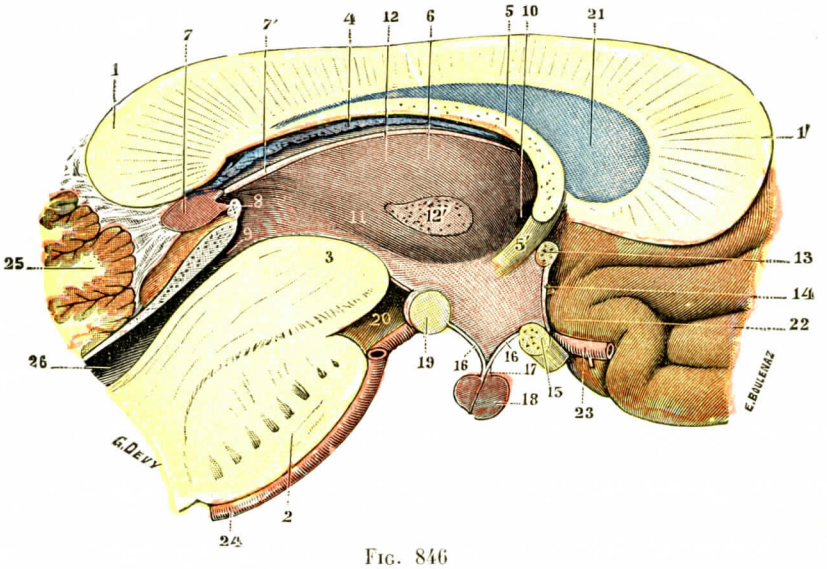

Fig. 846

Ventrículo medio visto en un corte sagital (lado izquierdo del corte).

1, cuerpo calloso (rodete), con 1', su rodilla. — 2, protuberancia. — 3, pedúnculo cerebral. — 4, tela coroidea. — 5, trígono cerebral, con 5', sus pilares anteriores. — 6, ventrículo medio. — 7, glándula pineal, con 7', sus habenas. — 8, comisura blanca posterior. — 9, acueducto de Silvio. — 10, agujero de Monro. — 11, surco de Monro. — 12, tálamo óptico, con 12', comisura gris. — 13, comisura blanca anterior. — 14, lámina supraóptica. — 15, quiasma óptico. — 16, 16, túber cinéreum. — 17, tallo pituitario. — 18, cuerpo pituitario. — 19, tubérculos mamilares. — 20, espacio perforado posterior. — 21, séptum lúcidum. — 22, entrecruzamiento olfatorio. — 23, arteria cerebral anterior. — 24, tronco basilar. — 25, cerebelo. — 26, cuarto ventrículo.

paredes laterales, por debajo del trígono y de la tela coroidea superior, que la separan de los ventrículos laterales. Desde el punto de vista embriológico representa la cavidad central de la primera vesícula encefálica, que se ha estrechado por desarrollarse, en sus partes laterales, los dos tálamos ópticos. El tercer ventrículo comunica (fig. 846) con el cuarto por medio del acueducto de Silvio, y está enlazado, por otra parte, con los dos ventrículos laterales por los agujeros de Monro, derivándose de ahí el nombre de *cavidad común a los ventrículos* que le había dado Vesalio. Considerado desde el punto de vista puramente descriptivo, el ventrículo medio afecta la forma de un embudo cuya base estuviese dirigida hacia arriba y cuyos lados hubiesen sido aplastados en sentido transversal. Podemos, pues, considerar en él: 1.°, dos *paredes laterales*, derecha e izquierda; 2.°, dos *bordes*, anterior y posterior; 3.°, una *base*, situada hacia arriba; 4.°, un *vértice*, dirigido hacia abajo. Junto con el ventrículo medio describiremos la *comisura gris*, que, en plena cavidad ventricular, se extiende de un tálamo óptico al otro.

1.° Paredes laterales. — Las paredes laterales del ventrículo medio (figuras 846 y 847), una derecha y otra izquierda, son verticales y de forma triangular. Un surco ánteroposterior, el *surco de Monro* (11), extendido desde el agujero de Monro al acueducto de Silvio, divide cada una de estas paredes en dos partes, o mejor dos planos: uno superior, *talámico*, y otro inferior, *infundíbulotubárico* (figura 847).

El *plano superior* ofrece casi las dimensiones y forma de una almendra. Su eje mayor ánterosuperior está constituído por los dos tercios anteriores de la cara interna del tálamo óptico. Su borde inferior corresponde al surco de Monro; su

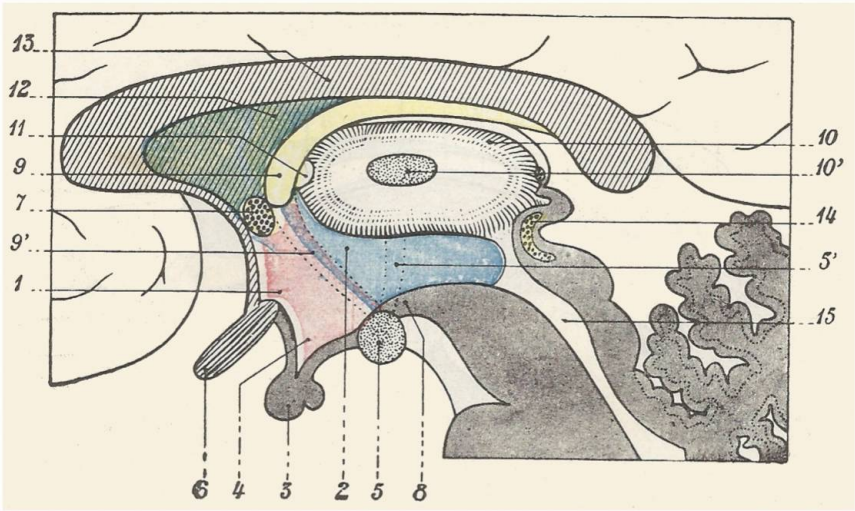

FIG. 847

Corte externo sagital que muestra la pared del ventrículo medio, la región infundíbulotubárica y la región infraóptica *(esquemática)*.

1, región infundíbulotubárica. — 2, región infraóptica. — 3, hipófisis. — 4, infundíbulo. — 5, tubérculo mamilar. — 5', fascículo de Vicq-d'Azyr. — 6, cintilla óptica. — 7, comisura anterior. — 8, espacio perforado posterior. — 9, 9', pilar anterior del trígono. — 10, tálamo. — 10', comisura gris. — 11, agujero de Monro. — 12, séptum lúcidum. — 13, cuerpo calloso. — 14, comisura posterior. — 15, acueducto de Silvio.

borde superior, a la formación habenular, es decir, a los *pedúnculos anteriores* o habenas de la epífisis.

El *plano inferior*, de 15 milímetros de altura aproximadamente, tiene la forma de un embudo, cuya base, dirigida hacia arriba, corresponde naturalmente al surco de Monro: está constituída por esa vasta masa de substancia gris que hemos ya encontrado en la base del cerebro, entre el pico del cuerpo calloso y la protuberancia, y que se designa indistintamente con los diversos nombres de *túber cinéreum, substancia gris de la base, comisura gris de la base, substancia gris del tercer ventrículo*. Volveremos a encontrar muy pronto esta substancia gris en los bordes anterior y posterior, a cuya constitución contribuye en gran parte.

2.° Borde posterior, comisura blanca posterior. — El borde posterior del ventrículo medio (fig. 848) se dirige oblicuamente hacia abajo y adelante; su inclinación sobre el horizonte es de 40 a 45°. Presenta sucesivamente, partiendo de arriba abajo:

1.° La base de la glándula pineal, que describiremos más adelante, al tratar de este órgano (véase *Glándula pineal)*.

2.° Por debajo y algo por delante de la glándula pineal, una especie de cordón blanco, dirigido transversalmente y que desaparece a derecha e izquierda en los tálamos ópticos: es la *comisura blanca posterior*. Volveremos a ocuparnos en ella dentro de poco.

3.° Inmediatamente por debajo de la comisura blanca posterior, una depresión o foseta circular, el *ano* (fig. 848, 10), en cuyo fondo se abre el acueducto de Silvio.

4.° Debajo del ano, una parte blanca, inclinada hacia abajo y adelante (figura 848, 3), perteneciente al pedúnculo cerebral.

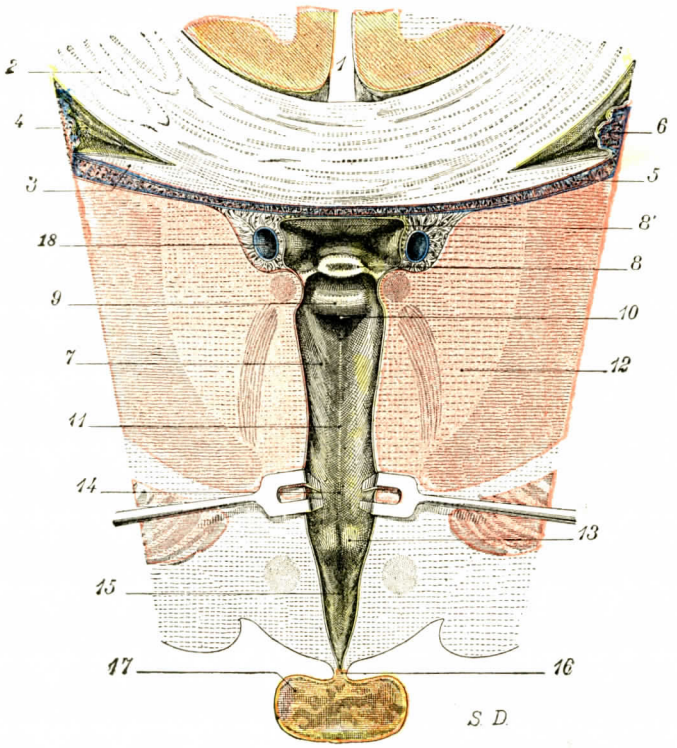

FIG. 848

Borde posterior del ventrículo medio visto anteriormente en un corte frontal oblicuo que pasa a la vez un poco por delante de la comisura blanca posterior y por la mitad del cuerpo pituitario.

1, cisura interhemisférica. — 2, cuerpo calloso. — 3, trígono. — 4, ventrículo lateral. — 5, tela coroidea. — 6, plexo coroideo. — 7, ventrículo medio. — 8, glándula pineal, con 8', prolongación por encima de ella del ventrículo medio. — 9, comisura blanca posterior. — 10, ano. — 11, pedúnculos cerebrales. — 12, tálamo óptico. — 13, eminencia de los tubérculos mamilares. — 14, lámina gris correspondiente al espacio interpeduncular. — 15, otra lámina correspondiente al túber cinéreum. — 16, tallo del cuerpo pituitario. — 17, cuerpo pituitario. — 18, venas de Galeno.

5.° Más abajo, una lámina gris, que no es más que la substancia gris del espacio perforado posterior.

6.° La parte superior de los dos tubérculos mamilares (fig. 848, 13), unidos en la línea media.

7.° Finalmente, una nueva lámina gris, continuación de la precedente y que pertenece al túber cinéreum, ya descrito (pág. 942) al tratar de la base del cerebro; esta lámina gris nos conduce hasta el vértice del ventrículo medio.

Comisura blanca posterior. — La comisura blanca posterior forma (fig. 856, 13) una cinta transversal, situada entre la base de la epífisis y el tubérculo cuadrigé-

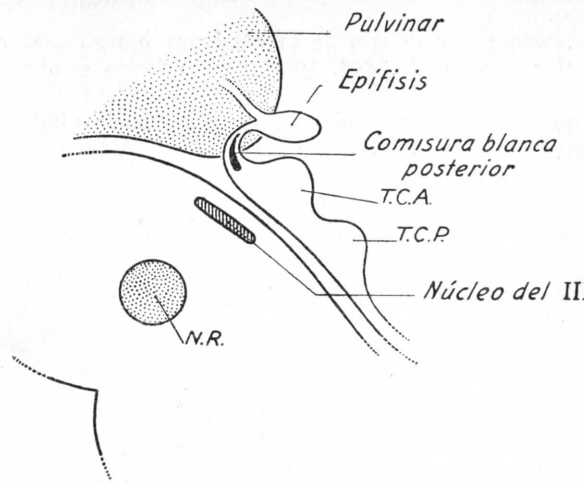

FIG. 849

Comisura blanca posterior; sus relaciones.

mino anterior. Está encima del abocamiento del acueducto de Silvio, en el tercer ventrículo, y se extiende así de uno a otro tálamo óptico.

La estructura de esta comisura es bastante compleja. Está constituída por un conjunto de fibras, entre las que es posible distinguir:

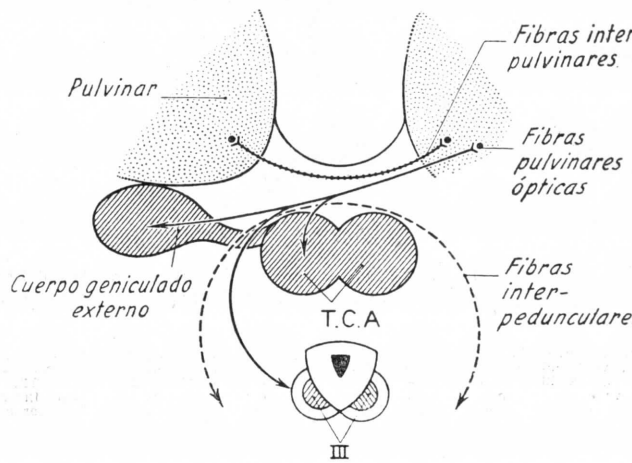

FIG. 850

Comisura blanca posterior; su constitución.

1.° Fibras que asocian entre sí los dos pulvinares, *fibras interpulvinares.*

2.° Fibras que reúnen el pulvinar de un lado con las formaciones ópticas del lado opuesto, es decir, con los tubérculos cuadrigéminos anteriores, los cuerpos

geniculados externos, los núcleos próximos de la cintilla longitudinal posterior y los núcleos de los nervios motores oculares comunes, *fibras optopulvinares.*

3.° Fibras que proceden de la calota del pedúnculo de un lado y que se ponen en relación con el tálamo óptico del lado opuesto, *fibras optopedunculares*, o con las formaciones grises de la calota peduncular opuesta, *fibras interpedunculares.* Por ellas pasarían, para ir al tálamo óptico, fibras procedentes del locus níger y que constituyen el pedúnculo externo del locus níger, y fibras procedentes de la cápsula del núcleo rojo y del núcleo de Darkschewitch.

Todas estas fibras se organizan en dos planos: uno *dorsal* o *superior*, formado por las fibras interpulvinares, y el otro *ventral* o *inferior*, cuyas fibras rodean el acueducto de Silvio para llegar a la calota peduncular de la región infraóptica.

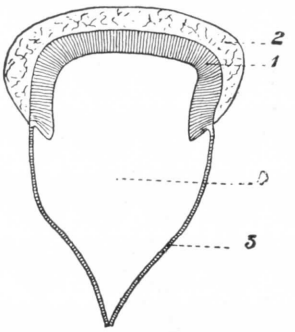

FIG. 851

Corte frontal esquemático del órgano infracomisural (según KRABBE).

1, epéndimo del órgano infracomisural. — 2, hipéndimo. — 3, epéndimo ventricular ordinario. — 4, acueducto de Silvio.

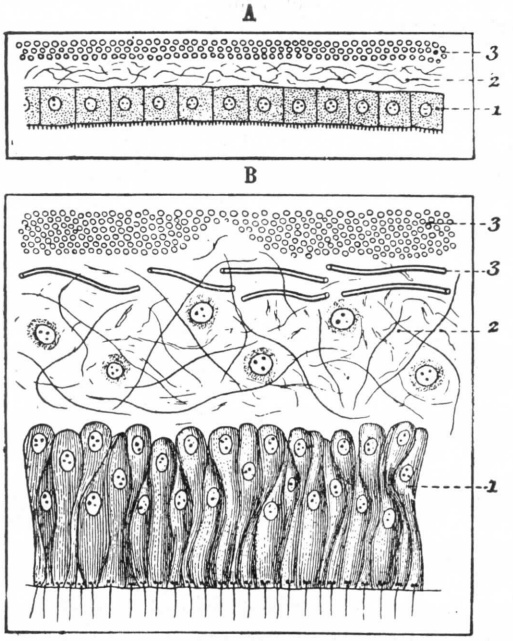

FIG. 852

A, esquema del epéndimo ventricular ordinario (según KRABBE).

1, células ependimarias. — 2, fibras neuróglicas. — 3, fibras mielínicas.

B, esquema del epéndimo y del hipéndimo del órgano subcomisural.

1, epéndimo. — 2, hipéndimo. — 3, 3, fibras mielínicas.

Se añade a la comisura posterior un pequeño núcleo, el *núcleo de la comisura posterior* o *núcleo de Darkschewitch*, que está situado algo por encima y por fuera de la parte anterior del núcleo del óculomotor común.

Organo subcomisural del cerebro. — Con este nombre se describen desde DENY y NICOLLS (1910) particularidades estructurales del epéndimo que cubren la superficie inferior de la comisura posterior (fig. 851). Estas particularidades no existen en el hombre adulto, pero sí en el embrión, en el feto y en el niño de menos de un año. En cambio, está bien desarrollado y es constante en ciertos mamíferos, como el buey, los ungulados y los carnívoros. Este órgano, denominado así a falta de otro nombre mejor, se caracteriza por el tipo fundamental siguiente: está constituído por células prismáticas uniformes, situadas en disposición radiada en varias filas. La superficie de la célula que mira al tercer ventrículo y al acueducto de Silvio está provista de un cilio vibrátil grande y fuerte. Bajo este epéndimo cilíndrico y pluriestratificado existe un tejido espongiofibrilar que no es más que una va-

riedad del tejido neuróglico. Se da a esta capa el nombre de *hipéndimo* (fig. 852). Este tejido es muy vascularizado.

Desde el punto de vista topográfico, el órgano infracomisural forma una hoja curva que se amolda a la cara inferior de la comisura posterior (fig. 853). Se extiende del borde posterior de la inserción de la glándula pineal hasta algunos milímetros por detrás de la comisura posterior. Este órgano tiene ordinariamente en ambos lados crestas longitudinales. Existe casi siempre en la parte posterior del órgano un recessus, *recessus mesocelíaco*, y a veces en su parte media un recessus menor, el *recessus intermedio*. Señalemos que en este órgano se expansiona una fibra, la *fibra de Reissner*, que pasa a través del líquido céfalorraquídeo y cuyo extremo posterior se encuentra en el ventrículo terminal.

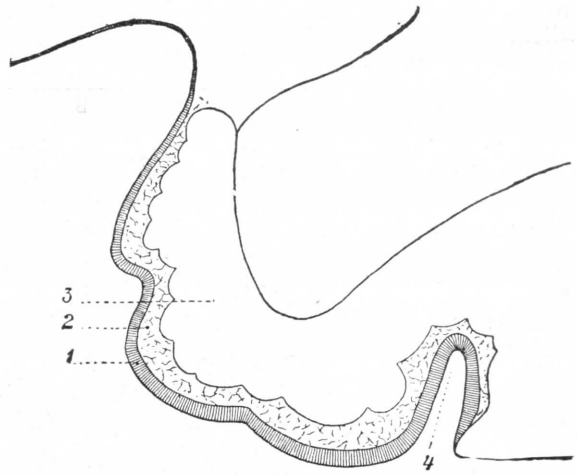

FIG. 853

Corte sagital del órgano infracomisural o acueducto de Silvio.

1, epéndimo del órgano subcomisural. — 2, hipéndimo. — 3, zona de fibras mielínicas. — 4, recessus mesocélico.

Papel del órgano subcomisural. — La función de este órgano queda enigmática. Algunos le atribuyen un papel regulador de la presión del líquido céfalorraquídeo (MARBURG); otros le conceden una función secretoria, aunque las células que lo constituyen no poseen ningún carácter que permita emitir esta hipótesis. Algunos le atribuyen un papel nervioso perceptivo. Finalmente, lo que parece más probable, se le atribuye una función motora (KRABBE); produciría una circulación más intensa del líquido céfalorraquídeo. Pero esto no es más que una hipótesis, justificada únicamente por la situación del órgano en el acueducto de Silvio y sus células provistas de un flagelo poderoso.

(Véase para más detalles: *L'Organe sous-commissural du cerveau chez les mammifères*, por Knud KRABBE, Copenhague, 1925.)

3.° Borde anterior, comisura blanca anterior. — El borde anterior del ventrículo (fig. 854) se dirige igualmente hacia abajo y adelante, pero acercándose sensiblemente a la vertical. Es mucho más irregular que el precedente, como puede verse en la figura 854, que representa un corte vertical y medio de este ventrículo.

Si lo examinamos de arriba abajo, mirándolo de frente (fig. 854), veremos que está formado, en primer lugar, por los pilares anteriores del trígono, que se separan el uno del otro formando un espacio angular cuyo seno está dirigido hacia abajo. Por delante de estos pilares, y un poco por debajo del punto en que comienzan a separarse, se ve un cordón blanco dirigido transversalmente de uno a otro lado: es la *comisura blanca anterior*. Volveremos luego a hablar de la misma.

La comisura blanca anterior y los dos pilares del trígono circunscriben, en la línea media, una pequeña fosita triangular, denominada *vulva:* es muy visible (figura 854, 8) cuando se mira de frente el borde anterior del ventrículo. Los antiguos anatomistas creían que en el fondo de esta fosita se abría el presunto canal encargado de hacer comunicar la cavidad central del séptum lúcidum con el

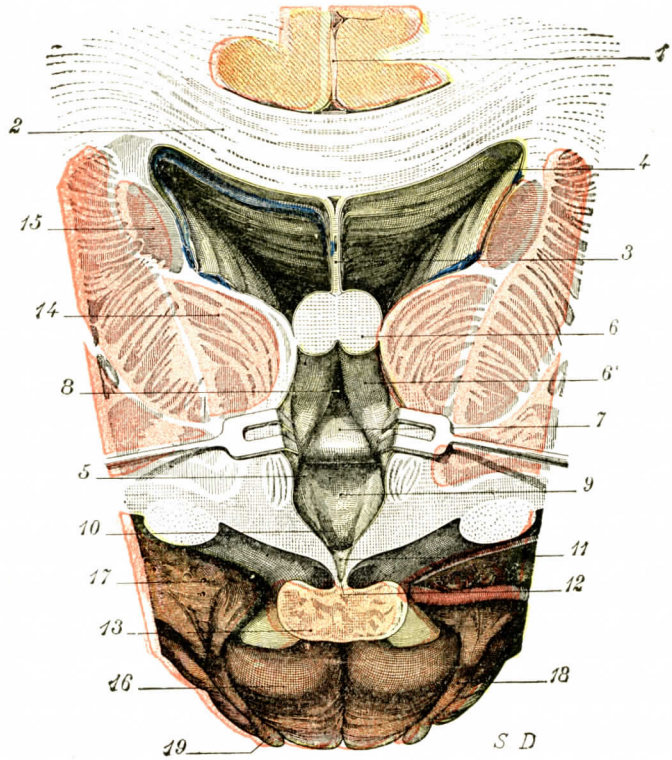

FIG. 854

Borde anterior del ventrículo medio visto de frente en un corte frontal que pasa a la vez por el vértice del trígono y por medio del cuerpo pituitario.

1, cisura interhemisférica. — 2, cuerpo calloso. — 3, séptum lúcidum. — 4, ventrículo lateral. — 5, ventrículo medio. — 6, trígono, con 6', sus pilares anteriores. — 7, comisura blanca anterior. — 8, vulva. — 9, laminilla supraóptica. — 10, recessus ópticus. — 11, quiasma óptico. — 12, vértice del infundibulum correspondiente al túber cinereum y al tallo del cuerpo pituitario. — 13, cuerpo pituitario. — 14, tálamo óptico. — 15, núcleo caudado. — 16, cara inferior del hemisferio. — 17, espacio perforado anterior con (en el lado derecho) la arteria silviana. — 18, cinta olfatoria. — 19, bulbo olfatorio.

ventrículo medio. Ya hemos dicho (pág. 1040), fundándonos en los datos de la embriología, que este canal, no sólo no existía, sino que no podía existir.

Debajo de la vulva, el borde anterior del ventrículo está sucesivamente constituído: en primer lugar, por la *lámina supraóptica* (fig. 854, 9); en segundo lugar, por el *quiasma de los nervios ópticos*, que forma con la lámina precedente un pequeño fondo de saco abierto por arriba, el *recessus ópticus;* y, por último, debajo del quiasma, por la substancia gris de la parte anterior del túber cinéreum. Todas estas formaciones son ya conocidas: todas son, en efecto, exteriores a la vez que interiores, y por este motivo son visibles en la base del cerebro.

Comisura blanca anterior. — De todos los elementos que nos ha ido ofreciendo sucesivamente el borde anterior del ventrículo medio, la comisura blanca anterior

es el único que no hemos encontrado todavía en ninguna otra parte, y es necesario, antes de ir más lejos, indicar su forma, dimensiones, relaciones y significación anatómica.

Constituye un cordón blanco, redondeado, transversal, que se percibe después de separar los hemisferios, debajo del pico del cuerpo calloso, detrás de los pilares

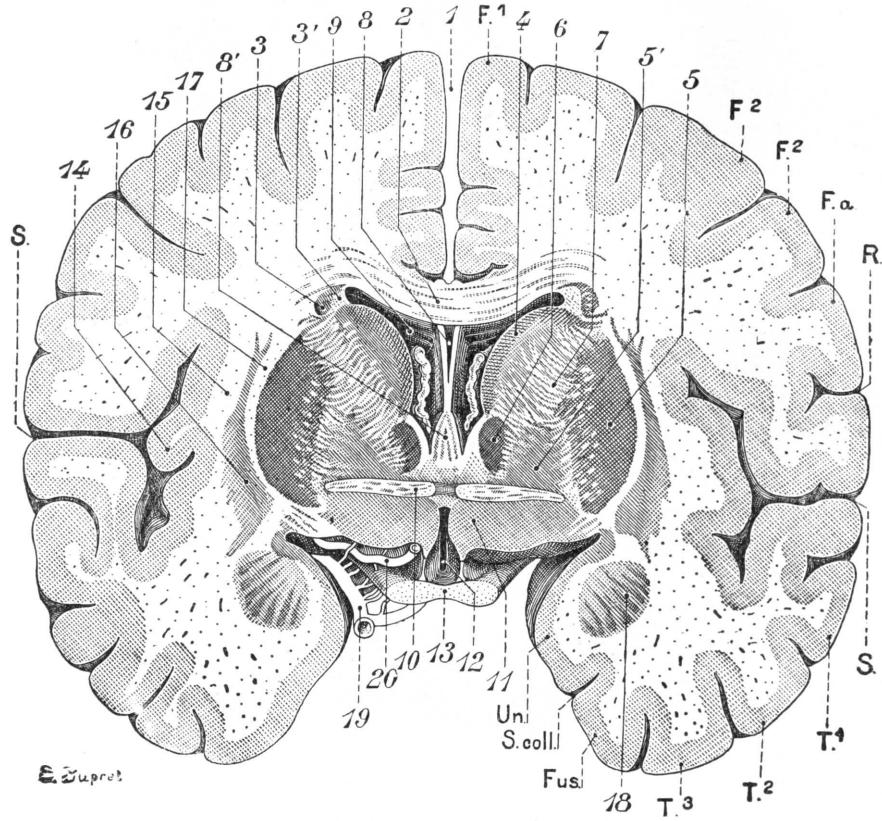

FIG. 855

Corte frontal de los hemisferios que pasa por la comisura blanca anterior.

F^1, F^2, primera y segunda frontales. — F.a., frontal ascendente. — R., cisura de Rolando. — S.S., cisura de Silvio. — T^1, T^2, T^3, primera, segunda y tercera temporales. — Fus., lóbulo fusiforme. — S.col., surco colateral. — Un., uncus o gancho del hipocampo.

1, cisura interhemisférica. — 2, cuerpo calloso. — 3, fascículo occipitofrontal. — 3', substancia gris subependimaria. — 4, núcleo caudado. — 5, núcleo lenticular (putamen). — 5', globus pállidus. — 6, tálamus. — 7, brazo anterior de la cápsula interna. — 8, séptum lúcidum. — 8', trígono cerebral. — 9, prolongación frontal del ventrículo lateral. — 10, comisura blanca anterior. — 11, substancia perforada anterior y región del túber. — 12, parte inferior del ventrículo medio. — 13, quiasma óptico. — 14, lóbulo de la ínsula. — 15, cápsula extrema. — 16, antemuro. — 17, cápsula externa. — 18, núcleo amigdalino. — 19, arteria comunicante posterior. — 20, arteria coroidea anterior.

Obsérvense las principales partes constitutivas del cerebro: los hemisferios derecho e izquierdo, la cisura interhemisférica (1), el cuerpo calloso (2), los ventrículos (9, 12), el trígono (8), los núcleos grises centrales.

anteriores del trígono (fig. 856, 7). Hemos visto que determina con éstos una fosita triangular, denominada *vulva*. Su corte no es exactamente circular, sino elíptico; mide, por término medio, 4 milímetros en sentido vertical y 3 milímetros en sentido ánteroposterior. Un corte horizontal bien hecho puede descubrir todo su trayecto. Transversal en la región interhemisférica, se flexiona gradualmente hacia atrás

y abajo en el interior de los hemisferios. Cruza la cabeza del núcleo caudado, o mejor la substancia gris y yuxtaventricular, penetra en seguida debajo del núcleo lenticular y se excava en la cara inferior de esta formación, y en particular del

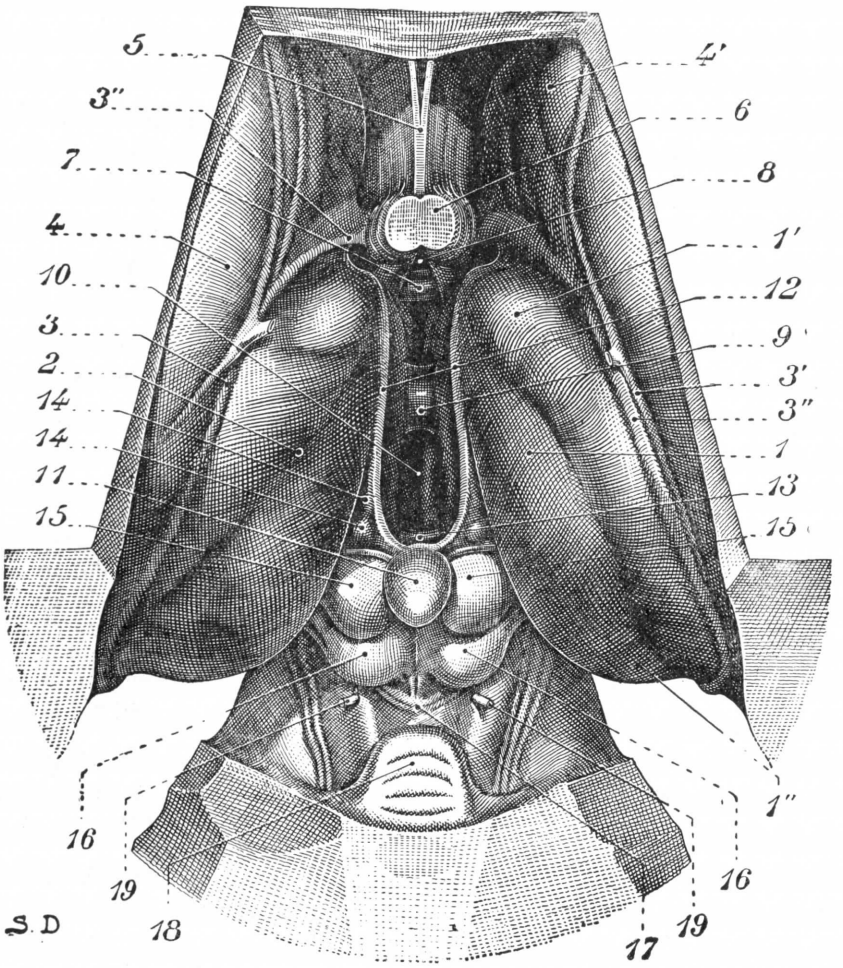

FIG. 856

Tálamos ópticos y ventrículo medio vistos por arriba después de la ablación del trígono y la tela coroidea.

1, tálamo óptico, con 1', su tubérculo anterior; 1'', su tubérculo posterior o *pulvinar*. — 2, surco de los plexos coroides. — 3, surco optoestriado. — 3', vena optoestriada. — 3'', tænia semicircularis. — 4, cabeza del núcleo caudado. — 4', cuerpo del núcleo caudado. — 5, séptum lúcidum y su cavidad central. — 6, pilar anterior del trígono. — 7, comisura blanca anterior. — 8, vulva. — 9, comisura gris. — 10, ventrículo medio. — 11, epífisis. — 12, habénula. — 13, comisura blanca posterior. — 14, triángulo de la habénula. — 14', ganglio de la habénula. — 15, tubérculos cuadrigéminos anteriores. — 16, tubérculos cuadrigéminos posteriores. — 17, válvula de Vieussens y su freno. — 18, vermis superior. — 19, 19, nervios patéticos.

globus pállidus, un canal más o menos profundo, el *conducto de la comisura anterior de Gratiolet* (fig. 855). En este punto cruza la cara dorsal y externa del núcleo amigdalino, luego desciende al lóbulo temporal, en el que termina.

Esta comisura asocia entre sí los dos lóbulos temporales. Recibe, además, fibras del núcleo amigdalino, ora directamente, ora por medio de la tenia semi-

circularis. Veremos que este pequeño fascículo pone en relación el núcleo amigdalino con el área olfativa profunda y el espacio perforado anterior. Además de estas fibras comisurales transversales, MEYNERT ha descrito un fascículo anterior que constituye entre los dos bulbos olfativos una comisura en herradura. Está formado por los cilindroejes de las células de borlitas descritas por CAJAL en el bulbo olfativo. La comisura anterior aparece así, según hace observar EDINGER, como la *comisura del rinencéfalo* o cerebro olfativo (véase *Vías olfativas*).

4.° Vértice. — El vértice del tercer ventrículo, denominado también *infundíbulum*, se halla situado en el punto de unión de los dos bordes anterior y posterior. Dicho *infundíbulo* se dirige hacia abajo y adelante y termina, por un extremo más o menos afilado, en la mitad superior del tallo pituitario (fig. 847, 4), formando el *divertículo del infundíbulo*. Solamente en casos muy raros se le ve ocupar toda la altura de este tallo y descender hasta la glándula pituitaria.

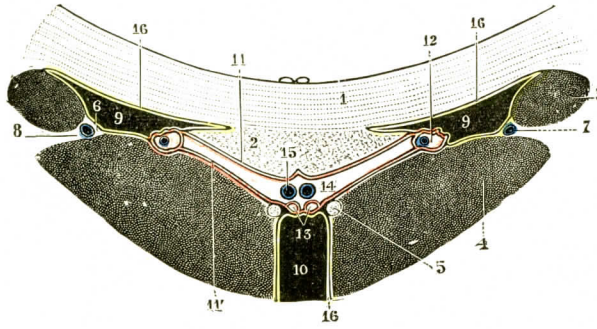

FIG. 857

Corte frontal de los ventrículos medios y laterales *(esquemática)*.

1, cuerpo calloso. — 2, trígono. — 3, núcleo caudado. — 4, talamo óptico. — 5, pedúnculos anteriores de la glándula pineal. — 6, lámina córnea. — 7, vena del cuerpo estriado. — 8, tenia semicircular. — 9, 9, ventrículos laterales. —10, ventrículo medio. — 11, hojilla superior de la tela coroidea. — 11', su hojilla inferior. — 12, plexos coroideos de los ventrículos laterales. — 13, plexos coroideos del ventrículo medio. — 14, espacio subaracnoideo. — 15, venas de Galeno. — 16, epéndimo *(amarillo)*.

5.° Base.—La base del ventrículo medio, muy alargada en sentido ánteroposterior, está circunscrita (figura 856): 1.°, *por delante*, por el ángulo anterior del trígono cerebral; 2.°, *por detrás*, por la glándula pineal; 3.°, *por los lados*, por los pedúnculos anteriores de esta glándula o habena, los cuales se ve como avanzan sobre el tálamo óptico siguiendo la línea de unión de su cara superior con su cara interna.

En la mayor parte de los tratados clásicos se lee que la tela coroidea superior *cierra* el ventrículo por su base. Semejante descripción no es rigurosamente exacta. En realidad, la bóveda del ventrículo medio está constituída (fig. 857) por la membrana ependimaria, que se extiende horizontalmente de un tálamo óptico al otro. Esta parte del epéndimo homóloga de la *membrana tectoria del tercer ventrículo*, y que llamaremos *membrana obturadora*, está reducida, en la mayor parte de su extensión, a su capa epitelial y, por otra parte, se halla íntimamente unida con la cara inferior de la tela coroidea.

La figura 857 nos muestra claramente, en un corte frontal del cerebro, que la membrana tectoria (color amarillo), verdadero techo del ventrículo medio, está reforzada por las tres formaciones siguientes, que se extienden por debajo de ella por este orden: en un primer plano, la tela coroidea superior; en un segundo plano, el trígono; en un tercer plano, el cuerpo calloso.

6.° Prolongaciones. — Estas se encuentran en cada una de las dos porciones. En la *porción talámica* existe un *cuerno anterior*, entre los dos agujeros de Monro; por detrás, se percibe un *cuerno posterior*, el *recessus suprapineal;* está encima del orificio del acueducto de Silvio.

En la porción *infundíbulotubárica*, una prolongación o *cuerno ánteroinferior* es subdividido por la comisura óptica en dos recessus: *recessus óptico*, delante, y *recessus infundibular*, detrás.

7.° Comisura gris. — Con este nombre se designa una lámina nerviosa, de color grisáceo, que se extiende, en plena cavidad ventricular, desde la cara interna

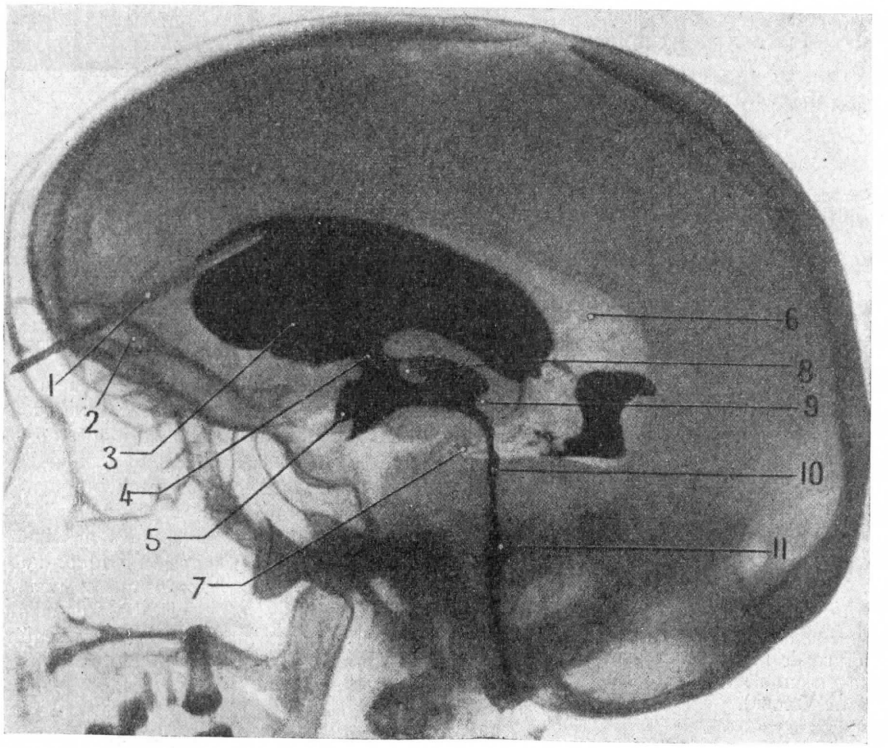

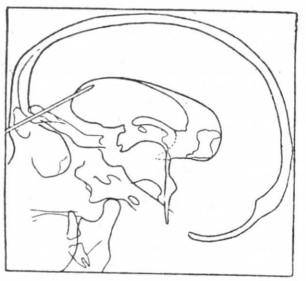

FIG. 858

Inyección de lipiodol en los ventrículos en el cadáver. Vía transbóveda orbitaria de Dogliotti (CLAVEL y M. LATARJET).

1, aguja que punciona el cuerno frontal. — 2, seno frontal. — 3, ventrículo lateral. — 4, agujero de Monro. — 5, recessus quiasmático e infundibular del tercer ventrículo. — 6, parte posterior del ventrículo lateral, no lleno de lipiodol. — 7, cuerno témporoesfenoidal del ventrículo lateral. — 8, comisura gris. — 9, recessus pineal del tercer ventrículo. — 10, acueducto de Silvio. — 11, cuarto ventrículo.

de un tálamo óptico a la cara análoga del tálamo óptico del lado opuesto (figura 856, 9).

a) *Dimensiones y forma.* — Su diámetro transversal mide aproximadamente 5 ó 6 milímetros; su diámetro ánteroposterior, 8 a 10 milímetros, y su espesor, 3 ó 4 milímetros solamente; por lo general es cuadrilátera y ofrece una cara superior casi plana, una cara inferior más o menos convexa, dos extremos laterales fusionados con el tálamo óptico y dos bordes, uno anterior y otro posterior, ambos ligeramente cóncavos.

b) *Variedades.* — La comisura gris presenta, en su configuración y hasta en su existencia, variaciones individuales muy numerosas: puede ser laminar, prismática triangular, cilindroide, etc. No es extremadamente raro verla doble, y, por otra parte, deja de existir por completo en una proporción de 15 a 20 por 100.

TENCHINI (*Ateneo médico-parmense*, 1877), que ha estudiado asiduamente la comisura gris en 100 individuos, 50 hombres y 50 mujeres, llegó a los resultados siguientes:

		EN EL HOMBRE	EN LA MUJER
1.°	Peso medio del encéfalo. . . .	1.365 g.	1.223 g.
2.°	Carencia de la comisura gris. .	15 veces	7 veces
	Peso medio del encéfalo. . . .	1.390 g.	1.295 g.
3.°	Duplicidad de la comisura gris. .	8 veces	11 veces
	Peso medio del encéfalo. . . .	1.282 g.	1.104 g.

Se ve, por estas diferentes cifras, que la comisura gris falta con más frecuencia en el hombre que en la mujer, y que, por el contrario, su duplicación se observa preferentemente en el sexo femenino. Se ve también, y en esto estriba que las investigaciones de TENCHINI sean interesantes, que, en uno y otro sexo, la falta de comisura gris coincide con una masa encefálica muy superior a la media, mientras que la existencia de una comisura doble corresponde a una disminución del peso medio del encéfalo.

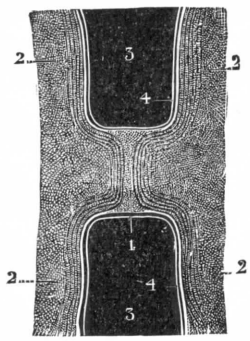

FIG. 859

Estructura de la comisura gris vista en un corte horizontal (según VILLER).

1, comisura gris. — 2, tálamo óptico. — 3, ventrículo medio.—4, epéndimo.

MACEDO (1887), que ha examinado en la Escuela de medicina de Lisboa 215 cerebros humanos, ha podido comprobar en 43 casos la carencia de comisura gris, o sea en una proporción de 20 por 100. Del mismo modo que TENCHINI, ha visto que la anomalía era más frecuente en el hombre (22,4 por 100) que en la mujer (13,5 por 100 solamente). Pero lo que es curioso en las observaciones de MACEDO es que «la característica dominante de los individuos faltos de comisura es la de revelar en sus actos psíquicos una precipitación singular, acompañada de cierta discordancia entre las impresiones internas y externas». Se trataría, según este autor, de *desequilibrados*, de *discordantes*, psíquicamente hablando.

c) *Constitución anatómica.* — Considerada desde el punto de vista de su estructura, la comisura gris contiene en su masa dos grupos de elementos: *células* y *fibras*. Las células pertenecen todas a la neuroglia. En lo que concierne a las fibras, parecen ser, a primera vista, de naturaleza nerviosa; pero, según las investigaciones de VILLER (*Tesis de Nancy*, 1887), estas fibras no se extienden de un tálamo óptico a otro como se ha dicho hasta aquí y como lo hace presumir, por lo demás, el nombre de comisura que se ha dado al órgano de que tratamos. Al salir de un tálamo óptico, las fibras en cuestión se dirigen transversalmente hacia la línea media; se encorvan luego sobre sí mismas, formando asa, y después de retroceder, penetran nuevamente en el tálamo óptico. Siendo igual esta disposición en ambos lados, se ve que las fibras de la comisura representan, en su conjunto, dos **U** tendidas que se mirasen por su parte media (⊃ ⊂) (fig. 859).

La comisura gris posee además numerosos vasos y está tapizada, en toda su extensión, por una capa epitelial dependiente del epéndimo ventricular.

§ 6. — EPÉNDIMO Y LÍQUIDO VENTRICULAR

Los ventrículos cerebrales, del mismo modo que el cuarto ventrículo y el conducto central de la medula, están tapizados por una membrana sumamente

delgada y delicada, que se denomina *epéndimo*. Su cavidad contiene constantemente un líquido seroso y transparente, el *líquido ventricular*.

1.° Epéndimo. — Se denomina epéndimo (de επενδυω, revestir), la membrana que tapiza las paredes de las cavidades ventriculares. Es la *membrana ventricular* de ciertos autores.

Siguiendo esta membrana de arriba abajo, del cerebro hacia la medula, se observa que tapiza ante todo las tres porciones o prolongaciones de los ventrículos laterales, penetra luego por el agujero de Monro y, una vez llegada al ventrículo medio, reviste las diferentes paredes del mismo. Introdúcese, por fin, en el acueducto de Silvio, para confundirse, más allá de este conducto, con la membrana similar que tapiza el cuarto ventrículo y, más allá de este ventrículo, con el conducto central de la medula.

La membrana ependimaria presenta, pues, dos superficies: una superficie adherente, que descansa sobre los elementos nerviosos, y otra libre, que corresponde a la cavidad del ventrículo. Esta última es lisa y húmeda, y está en contacto con el líquido intraventricular.

El epéndimo, considerado en conjunto, forma un revestimiento continuo, de modo que la cavidad central del centro nervioso está cerrada por todas partes. Está compuesto de una capa de células epiteliales que descansan sobre una capa neuróglica.

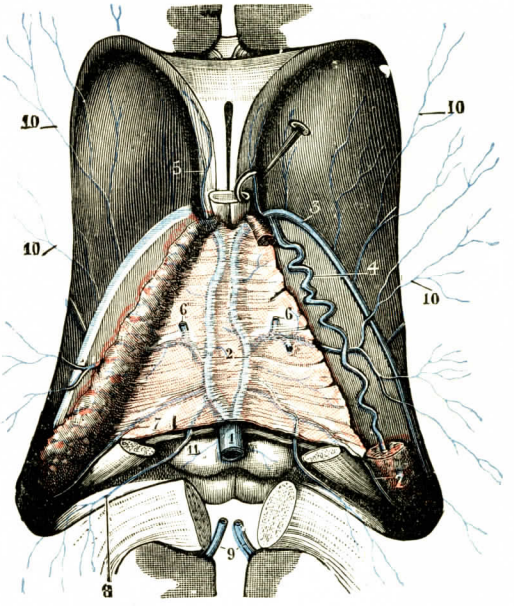

FIG. 860

La tela coroidea y los plexos coroideos del ventrículo lateral vistos por encima.

1, tronco común o ampolla de las venas de Galeno. — 2, venas de Galeno. — 3, vena del cuerpo estriado. — 4, venas de los plexos coroideos. — 5, vena del séptum. — 6, vena del tálamo óptico y del trígono. — 7, venas del asta de Ammón. — 8, venas del espolón de Morand. — 9, venas cúneolímbicas. — 10, venas del centro oval. — 11, venas de los tubérculos cuadrigéminos.

2.° Líquido ventrícular.— Las cavidades ventriculares están llenas de líquido ventricular. Pero, en estado normal, la cantidad de este líquido es siempre muy pequeña. Aumenta en ciertos estados patológicos y se la ve, en la hidrocefalía, alcanzar proporciones considerables. El líquido ventricular se confunde, tanto por su composición química como por sus caracteres exteriores, con el líquido céfalorraquídeo, que estudiaremos más adelante al ocuparnos en las meninges.

§ 7. — FORMACIONES COROIDEAS

La piamadre se insinúa en el interior o, mejor dicho, en el espesor del cerebro, formando tres prolongaciones: dos prolongaciones pares y laterales, dispuestas en forma de cordones, que son los *plexos coroideos*, y una prolongación impar y situada en la línea media, que afecta la forma de membrana: es la *tela coroidea superior*. Los plexos coroideos y la tela coroidea, cuyo conjunto constituye lo que

pudiera llamarse *formaciones coroideas (piamadre interna* de algunos autores), completan el estudio de las cavidades ventriculares. Por lo demás, son conexas y mucho más en el embrión que en el adulto, y tendremos ocasión de citarlas en nuestra descripción (fig. 862).

1.° Plexos coroideos. — Los plexos coroideos (fig. 861) son dos cordones rojizos y granulosos en forma de J, que ocupan sucesivamente las dos porciones esfenoidal y frontal de los ventrículos laterales.

A. Situación y trayecto. — Salidos del extremo anterior de la hendidura cerebral de Bichat, donde se continúan con la piamadre externa, penetran en la

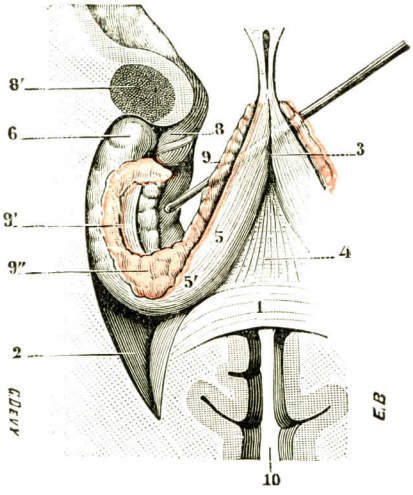

Fig. 861

Vista de conjunto de los plexos coroideos de los ventrículos laterales.

1, rodete del cuerpo calloso. — 2, ventrículo lateral. — 3, trígono levantado por medio de una sonda acanalada. — 4, lira. — 5, pilar posterior, con 5', su rama externa. — 6, asta de Ammón. — 7, cuerpo franjeado o fimbria, en cuyo interior se ve el cuerpo abollonado. — 8, gancho del hipocampo, con 8', núcleo amigdalino. — 9, plexo coroideo de los ventrículos laterales (porción superior), con 9', su porción inferior; 9'', gloma coroideo. — 10, cisura interhemisférica.

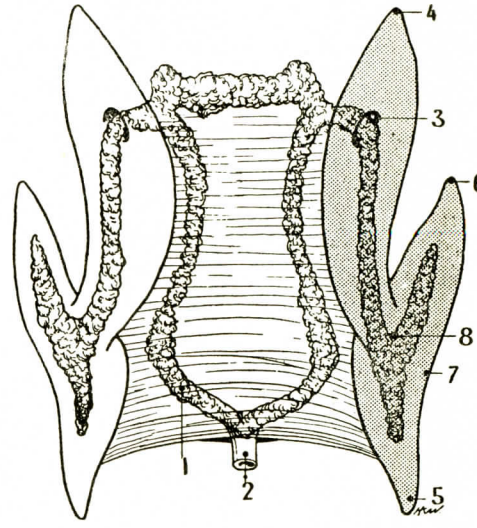

Fig. 862

Esquema que representa la disposición de los plexos coroideos de los ventrículos laterales y de la tela coroidea del tercer ventrículo. *El tercer ventrículo, cuyas dimensiones se han exagerado voluntariamente, está representado en punteado.*

1, tercer ventrículo, tela coroidea. — 2, vena de Galeno. — 3, agujero de Monro. — 4, cuerno frontal del ventrículo lateral. — 5, cuerno occipital. — 6, cuerno temporal. — 7, encrucijada. — 8, plexos coroideos del ventrículo lateral.

porción correspondiente del ventrículo lateral, siguen de delante atrás sobre la cara superior del asta de Ammón, que cubren en gran parte, y llegan así a la región de la encrucijada.

En este punto forman, en la mayoría de casos, una dilatación de forma y dimensiones variables, el *gloma coroideo (glomus choroideus* de los anatomistas alemanes), que puede llegar a tener cinco milímetros de espesor y avanza más o menos por la prolongación occipital del ventrículo.

Continuando luego su trayecto, los plexos coroideos rodean de abajo arriba la extremidad posterior del tálamo óptico, siguen de atrás a delante los bordes laterales del trígono y llegan hasta la parte superior del agujero de Monro. Encorvándose entonces hacia dentro, se introducen por debajo del trígono y se continúan con la tela coroidea superior y sus plexos.

B. FORMA. — Los plexos coroideos afectan, pues, en su conjunto (fig. 861, 9) la forma de una herradura, cuya parte media abraza por su lado cóncavo la extremidad superior del tálamo óptico y cuyas dos ramas están situadas: la inferior, en la porción esfenoidal del ventrículo lateral; la superior, en la porción frontal de este mismo ventrículo (fig. 860). Generalmente son muchos más voluminosos en su origen que en su terminación.

C. RELACIONES CON EL EPÉNDIMO. — Es importante hacer notar que la cara libre de los plexos coroideos, o sea la que mira hacia la cavidad ventricular, está revestida de una capa continua de células epiteliales que dependen del epéndimo. De esto resulta que, en realidad, los plexos no están contenidos en el interior de los ventrículos, sino que caminan constantemente por fuera de los mismos. Por consiguiente, la expresión de que nos hemos valido anteriormente al decir que los plexos *penetran en el ventrículo lateral*, expresión que se encuentra por lo demás en todos los tratados didácticos, es impropia y sancionaría un error si se tomase al pie de la letra. Por la misma razón, tampoco es exacto decir que los plexos coroideos *pasan por los agujeros de Monro;* pasan por encima, puesto que los separa de estos orificios el epitelio ependimario. Por lo demás, la embriología, al darnos a conocer el desarrollo de los plexos coroideos, nos enseña que la piamadre empuja delante de sí el epéndimo, pero sin perforar nunca esta membrana y manteniéndose siempre, por consiguiente, fuera de la cavidad ventricular.

CONSTITUCIÓN. — Considerados desde el punto de vista de su estructura, los plexos coroideos están principalmente constituídos por arteriolas, venillas y redes capilares de diferentes calibres, irregularmente apelotonadas sobre sí mismas. Su estroma se compone de algunas fibras de tejido conjuntivo y de una substancia homogénea interpuesta, que separa los capilares por espacios iguales a una o dos veces su diámetro (POUCHET y TOURNEUX). Recordemos que en la superficie libre de los plexos coroideos se dispone una capa de células epiteliales que no son otra cosa que las células ependimarias.

D. VASOS. — Las *arterias* de los plexos coroideos de los ventrículos laterales proceden de dos orígenes: por su parte inferior, de la arteria coroidea anterior, rama de la carótida interna; por su parte superior, de la coroidea posterior lateral, rama de la cerebral posterior. Las *venas* van en su mayoría a una vena especial, la vena de los plexos coroideos, que, por su parte, desemboca en la vena de Galeno.

Significación de los plexos coroideos. — Desde 1854, FAIVRE afirma que los plexos coroideos «tienen una relación íntima con la secreción del líquido céfalorraquídeo». Esta opinión ha sido sucesivamente aceptada por LUSCHKA (1855), KINGSBURY (1897), FINDLAY (1897), GALEOTTI (1897), STUDNICKA (1900). Más recientemente, PETIT y GIRARD (1902), después de un minucioso estudio, a la vez histológico y fisiológico, de los plexos coroideos de los vertebrados, se han inclinado a aceptar esta opinión. Según ellos, las células epiteliales que revisten estas formaciones vasculares serían células secretorias, encargadas de la producción del líquido cerebroespinal (líquido ventricular o líquido céfalorraquídeo); histológicamente han observado en estas células algunos caracteres que recuerdan los de las células glandulares; experimentalmente han podido hacer variar su actividad administrando substancias dotadas de propiedades hipersecretorias. Los plexos coroideos serían, pues, aparatos glandulares de un tipo especial, intermedio entre la glándula de secreción externa y la glándula de secreción interna: por este hecho podrían considerarse como «glándulas de secreción externa, pero cuyo destino sería interno».

Desde el punto de vista químico, MESTRÉZAT admite que el líquido céfalorraquídeo no es un producto de secreción, sino más bien el resultado de una diálisis. El epitelio coroideo constituiría entonces, no un epitelio glandular verdadero, sino un *epitelio dializador*.

Recientemente, GRYNFELT y EUZIÈRE (*C. R. Assoc. Anatomistes*, 1913), a continuación de numerosas investigaciones sobre las células coroideas de los hombres y de los animales

han llegado también a atribuir a estas células una acción real sobre la producción del líquido céfalorraquídeo, sin concederles, sin embargo, la significación de verdaderos elementos glandulares. Según ellos, lo que se ha descrito como gránulos de secreción por GALEOTTI, ENGEL, HWOROSTUCHIN, no constituyen en realidad sino condriosomas deformados, y he aquí cómo explican la producción del líquido céfalorraquídeo. Al principio del trabajo secretorio (fig. 864) el condrioma (1) está representado por filamentos (condriocontos) que se fragmentan en series de granos, al principio dispuestos en rosario (condromitas), luego independientes unos de los otros (mitocondrias). Estos granos aumentan al mismo tiempo que su centro se aclara; se transforman en vesículas (2), que también aumentan, adelgazándose su pared, que acaban por perder. Así se forman gotitas (3 y 4), que representan verosímilmente el líquido céfalorraquídeo. Poco a poco estas gotitas se dirigen hacia el borde libre de la célula, lo levantan, lo rompen y caen entonces en la cavidad ventricular.

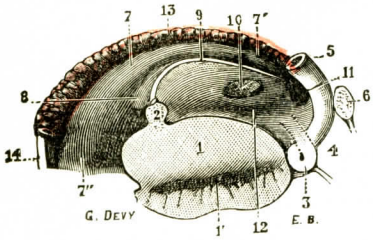

FIG. 863

Plexos coroideos vistos por su lado interno.

1, pedúnculo cerebral, con 1', locus niger. — 2, comisura blanca posterior. — 3, tubérculo mamilar. — 4, infundíbulum. — 5, pilar anterior del trígono. — 6, comisura blanca anterior. — 7, tálamo óptico, con 7', su tubérculo anterior; 7'', región del pulvinar. — 8, triángulo de la habénula. — 9, pedúnculo anterior de la glándula pineal (*habena*). — 10, comisura gris. — 11, agujero de Monro. — 12, surco de Monro. — 13, plexo coroideo. — 14, tenia semicircular.

Las células de los plexos parecen poseer también un poder de resorción y fijación de los lipoides contenidos en el líquido céfalorraquídeo.

2.° Tela coroidea superior. — La tela coroidea superior (fig. 860), así llamada para distinguirla de la tela coroidea inferior, que se extiende por encima del cuarto ventrículo, está situada inmediatamente por debajo del trígono, separándolo del tálamo óptico y del ventrículo medio.

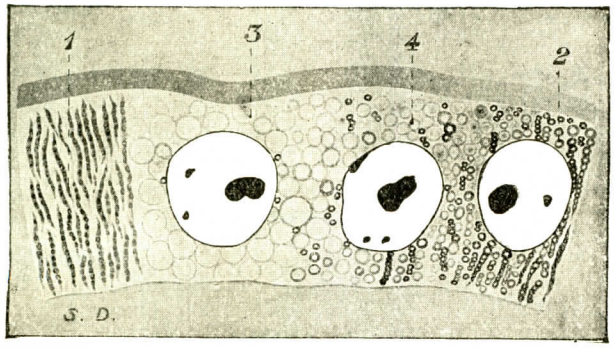

FIG. 864

Plexos coroideos del caballo (según GRYNFELT y EUZIÈRE).

En 1 se ve una célula cuyo citoplasma está recorrido por largos condriocontos ondulosos, no anastomizados. — En 2, los condriocontos se han fragmentado en mitocondrias que pronto se hinchan, se aclaran en su centro y se hacen pequeñas vesículas de paredes lipoides, colorables por los reactivos mitocondriales. Estas vesículas aumentan de tamaño, su pared se adelgaza, luego desaparece, y se observa entonces que las gotitas, al aumentar de número, acaban por ocupar la casi totalidad del cuerpo celular, el cual aparece (3 y 4) como vacuolizado en los cortes. Estas gotitas son las que penetran en el ribete en cepillo de la célula para caer en la cavidad ventricular.

A. CONFORMACIÓN EXTERIOR Y RELACIONES. — La tela coroidea superior se nos presenta, después de haber separado el cuerpo calloso y el trígono, bajo la forma de una membrana delgada y transparente, que se extiende horizontalmente de un tálamo óptico al otro. Tiene, como el trígono, la forma de un triángulo de base posterior y ofrece, por consiguiente: 1.°, dos *caras*, una superior y otra inferior; 2.°, dos *bordes laterales;* 3.°, una *base;* 4.°, un *vértice*.

a) *Cara superior.* — La cara superior, convexa de delante atrás, cóncava transversalmente, corresponde al trígono cerebral, al que está unida por algunos delgados tractos conjuntivos y algunos vasos.

b) *Cara inferior.* — La cara inferior descansa, por sus partes laterales, sobre la cara superior de los tálamos ópticos. Por su parte media cubre el tercer ventrículo,

del cual está separada, sin embargo, por la membrana ependimaria, a la que está completamente adherida y que se halla reducida en este punto a su capa epitelial. Por consiguiente, la tela coroidea, del mismo modo que los plexos coroideos, se halla situada por fuera de las cavidades ventriculares. En esta cara inferior se observan dos hileras longituginales de granulaciones rojizas, que son los *plexos coroideos del ventrículo medio* (fig. 857, 13). Estos plexos se dirigen de atrás a delante pasando por la línea media. Al llegar al vértice de la tela coroidea se desvían hacia fuera y se confunden, a nivel de los agujeros de Monro, con los plexos coroideos de los ventrículos laterales. Los dos plexos coroideos del ventrículo medio se fusionan a menudo en la línea media formando un solo cordón.

c) *Bordes laterales.* — Los bordes laterales de la tela coroidea se confunden con los plexos de los ventrículos laterales (fig. 860), los cuales le forman así un ribete saliente y, aparte de esto, no son más que una dependencia de la tela, como lo demuestra su desarrollo.

d. *Base.* — La base ocupa la parte media de la hendidura cerebral de Bichat. En este punto se continúa, entre el rodete del cuerpo y los tubérculos cuadrigéminos, con la piamadre externa.

e) *Vértice.* — El vértice corresponde al ángulo anterior del trígono y sobre todo al punto donde se bifurcan sus pilares anteriores. En este punto, la tela se bifurca en dos mitades laterales: cada una de estas divisiones es redondeada y encaja exactamente dentro de la curva que forman, al unirse entre sí, el plexo coroides del ventrículo lateral y el plexo coroides correspondiente del ventrículo medio.

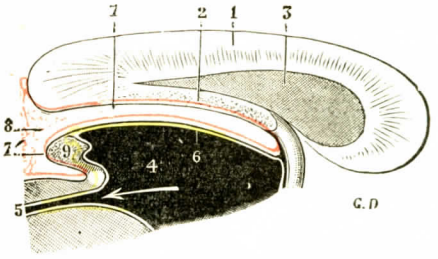

FIG. 865

Corte sagital del cerebro, para demostrar la manera de constituirse la tela coroidea.

1, cuerpo calloso. — 2, trígono. — 3, séptum lúcidum. — 4, ventrículo medio. — 5, acueducto de Silvio. — 6, epéndimo *(amarillo)*. — 7, hoja superior de la tela coroidea *(rojo)*. — 7', su hoja inferior *(rojo)*. — 8, espacios subaracnoideos. — 9, glándula pineal.

B. CONSTITUCIÓN ANATÓMICA. — Lo mismo que la tela coroidea del cuarto ventrículo, la tela coroidea del ventrículo medio se compone de dos hojas superpuestas (fig. 865): una *hoja superior* (7), que tapiza el trígono, y una *hoja inferior* (7'), que cubre la lámina epitelial que constituye el verdadero techo del ventrículo medio. Estas dos hojas se fusionan en su extremidad anterior; se separan, por el contrario, en su extremidad posterior, para continuarse, la hoja superior con la piamadre cerebral, la hoja inferior con la piamadre del istmo, y, por esta última, con la piamadre cerebelosa. Entre las dos hojas de la tela coroidea se insinúa, como lo demuestra la figura 865, el tejido conjuntivo de los espacios subaracnoideos, en cuyo seno circulan numerosos vasos arteriales y venosos.

Siendo la tela coroidea una simple invaginación de la piamadre, ofrece la misma estructura que esta última membrana (véase *Piamadre*).

C. VASOS. — Las *arterias* de la tela coroidea superior, siempre muy pequeñas y sumamente tortuosas, proceden de tres orígenes: de las cerebelosas superiores, de las cerebrales posteriores y de las arterias coroideas. Casi todas ellas tienen una dirección anteroposterior (véase *Cerebro*). Las *venas* (fig. 860), mucho más importantes, se resumen en dos troncos principales, uno derecho y otro izquierdo, que son las *venas de Galeno*. Estas venas, a las que van a parar numerosos afluentes, serán descritas más adelante (véase *Circulación del cerebro*).

§ 8. — Glándula pineal o epífisis

La glándula pineal, *conarium* de los autores antiguos, es un cuerpo grisáceo, impar y central, que se desarrolla a expensas de una evaginación de la bóveda del ventrículo medio. Se denomina también *epífisis* (de επι, encima, φυω, crecer), o *excrecencia superior*, en contraposición a la hipófisis, *excrecencia inferior*, que hemos descrito ya en la base del cerebro, denominación que se usa especialmente en anatomía comparada.

1.° Situación. — La glándula pineal está situada por debajo del rodete del cuerpo calloso (fig. 865, 9), entre los dos tubérculos cuadrigéminos anteriores, que le forman una especie de canal, denominado *lecho de la glándula pineal*. Se mantiene en su posición, en primer lugar, por medio de algunas adherencias con la piamadre, y en segundo lugar, por cierto número de prolongaciones que, partiendo de su base, van a terminar en varios órganos próximos. Debajo de la epífisis se ve el abocamiento del acueducto de Silvio en el tercer ventrículo. Hay que recordar esta proximidad del acueducto, cuya compresión por tumores próximos puede ocasionar la hidrocefalía.

2.° Dimensiones y peso. Color. — Considerada desde el punto de vista de sus dimensiones, la glándula pineal es del tamaño de un guisante ordinario. Mide, por término medio, 7 u 8 milímetros de longitud por 4 a 6 milímetros de anchura. Pesa ordinariamente de 20 a 25 centigramos. Su peso específico es, según Engel, de 1,047 a 1,050. Su color es gris rojizo.

3.° Conformación exterior y relaciones. — La glándula pineal ha sido comparada sucesivamente a una piña, a un cono con la base dirigida hacia delante: de ahí los diversos nombres de *glándula pineal*, de *cuerpo pineal*, de *conarium*, con los cuales se la ha designado. Se consideran en ella una parte media o *cuerpo*, un extremo anterior o *base* y un extremo posterior o *vértice* (fig. 866).

a) *Cuerpo.* — El cuerpo, algo aplanado de arriba abajo, es liso o ligeramente granuloso. Está en relación, por arriba, con las venas de Galeno y el rodete del cuerpo calloso; por abajo, con el surco longitudinal que separa los dos tubérculos cuadrigéminos anteriores; por los lados, con los plexos coroideos del ventrículo medio, a los cuales está unido por numerosos tractos conjuntivos o vasculares.

b) *Base.* — La base, dirigida hacia delante, se desdobla en dos laminillas transversales, una superior y otra inferior. Ambas laminillas están separadas entre sí por un surco más o menos profundo, que se denomina *fondo de saco pineal*. El fondo de saco pineal, según nos demuestra la figura 867, no es más que un simple divertículum del ventrículo medio.

c) *Vértice.* — El vértice de la glándula pineal, dirigido hacia atrás y abajo, unas veces es puntiagudo, otras veces redondeado y romo. Dicho vértice flota libremente, por encima de los tubérculos cuadrigéminos, en los espacios subaracnoideos.

4.° Relaciones con la tela coroidea. — Algunos autores sitúan la glándula pineal entre las dos hojas de la tela coroidea superior. Esta descripción es inexacta: la glándula pineal corresponde exclusivamente a la hoja inferior de la tela y no tiene ninguna relación inmediata con la hoja superior.

Si, en un corte sagital (fig. 867), seguimos de delante atrás la hoja inferior de la tela coroidea, vemos que se inserta en la cara superior de la glándula, tapiza

luego sus partes laterales, su vértice y su cara inferior y, por fin, se refleja hacia atrás para extenderse por encima de los tubérculos cuadrigéminos.

Hay que observar que la inserción de la tela coroidea en la cara superior de la glándula pineal se verifica, no en toda la extensión de esta cara, sino en su

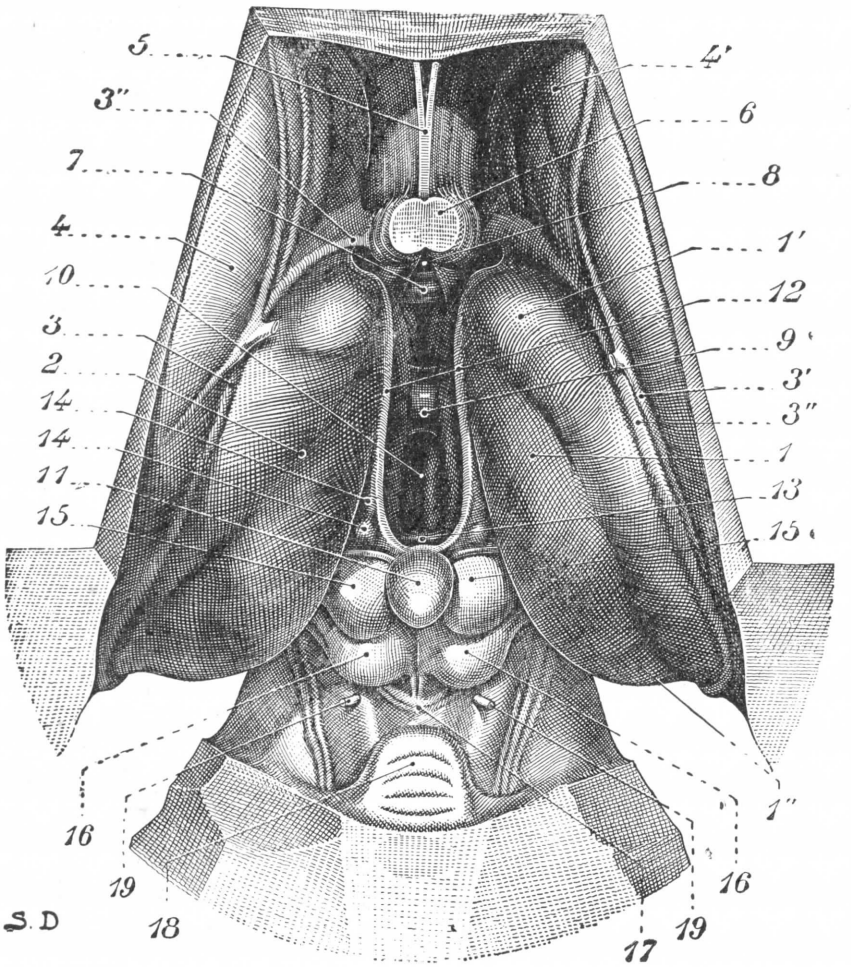

FIG. 866

Tálamos ópticos y ventrículo medio vistos por arriba después de la ablación del trígono y de la tela coroidea.

1, tálamo óptico, con 1', su tubérculo anterior; 1'', su tubérculo posterior o *pulvinar*. — 2, surco de los plexos coroideos. — 3, surco optoestriado. — 3', vena optoestriada. — 3'', tænia semicircular. — 4, cabeza del núcleo caudado. — 4', cuerpo del núcleo caudado. — 5, séptum lúcidum y su cavidad central. — 6, pilar anterior del trígono. — 7, comisura blanca anterior. — 8, vulva. — 9, comisura gris. — 10, ventrículo medio. — 11, epífisis. — 12, habénula. — 13, comisura blanca posterior. — 14, triángulo de la habénula. — 14', ganglio de la habénula. — 15, tubérculos cuadrigéminos anteriores. — 16, tubérculos cuadrigéminos posteriores. — 17, válvula de Vieussens y su freno. — 18, vermis superior. — 19, 19, nervios patéticos.

tercio medio o en su tercio posterior (fig. 867, 3). De ello resulta que por encima de la glándula pineal, entre su base y la tela coroidea, existe un nuevo divertículum del ventrículo medio, que afecta asimismo la forma de un fondo de saco; es

el *fondo de saco suprapineal* (7). Este fondo de saco se halla tapizado, como es muy natural, por el epitelio ependimario.

5.° Conexiones: pedúnculos de la glándula pineal. — La glándula pineal está unida al cerebro por un conjunto de fascículos nerviosos que nacen de su base. Estos fascículos, denominados *pedúnculos de la glándula pineal*, son en número de seis, tres a cada lado. Se distinguen en *anteriores*, *medios* e *inferiores*.

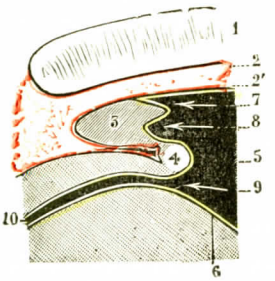

FIG. 867

Corte sagital de la glándula pineal, para demostrar sus relaciones con la tela coroidea y con el epéndimo.

1, cuerpo calloso. — 2, 2', hojas superior e inferior de la tela coroidea *(rojo)*. — 3, glándula pineal. — 4, comisura blanca posterior. — 5, ventrículo medio. — 6, epéndimo *(amarillo)*. — 7, fondo de saco suprapineal. — 8, fondo de saco pineal. — 9, ano. — 10, acueducto de Silvio.

a) *Pedúnculos anteriores.* — Los pedúnculos anteriores (fig. 866, 12), denominados también *riendas* o *habenæ* o *tæniæ thalami* de la glándula pineal, parten de la laminilla superior de la base. Empiezan por dirigirse hacia fuera hasta la parte interna de una pequeña región triangular, que describiremos más adelante, al ocuparnos en el tálamo óptico, con el numbre de *triángulo de la habénula*.

Desviándose luego hacia delante, siguen el tálamo óptico, donde se les puede seguir fácilmente merced al relieve que forman y también a su color blanco y brillante. En los tálamos ópticos, los pedúnculos anteriores de la glándula pineal ocupan exactamente el ángulo que forman sus dos caras superior e interna y, por consiguiente, limitan en este punto la cavidad ventricular.

Llegados a la extremidad anterior del tálamo óptico, se mezclan con los capilares anteriores del trígono y descienden con ellos hasta la substancia gris de la base del cerebro.

El valor anatómico de los pedúnculos anteriores es todavía sumamente obscuro. Se admite hoy que estos fascículos no tienen relación alguna con la epífisis.

b) *Pedúnculos medios.* — Los pedúnculos medios (fig. 868, 8) nacen, como los anteriores, de la laminilla superior de la base. Están poco desarrollados y son a menudo poco visibles. Dirigiéndose directamente hacia fuera, siguen el borde superior de la comisura blanca posterior, y después de un trayecto muy corto desaparecen en el espesor del tálamo óptico.

c) *Pedúnculos inferiores.* — Los pedúnculos inferiores (fig. 868, 9), generalmente delgadísimos, se desprenden de la laminilla inferior. Descienden primero por delante de la comisura blanca posterior, se desvían luego hacia fuera y penetran, como los precedentes, en el tálamo óptico, donde terminan.

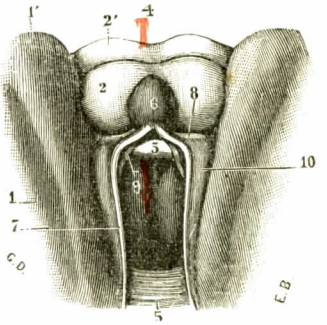

FIG. 868

La glándula pineal y sus pedúnculos vistos por la parte anterior y superior.

1, tálamo óptico, con 1', el pulvinar. — 2, tubérculos cuadrigéminos anteriores. — 2' tubérculos cuadrigéminos posteriores. — 3, comisura blanca posterior. — 4, acueducto de Silvio. — 5, comisura gris. — 6, glándula pineal, con 7, sus pedúnculos anteriores o habenæ; 8, sus pedúnculos medios; 9, sus pedúnculos inferiores. — 10, triángulo de la habénula.

6.° Estructura y significación morfológica. — La epífisis parece pertenecer al tipo de las glándulas neurocrinas. Su desarrollo glandular alcanza su máximo al término de la vida fetal y durante los primeros meses que siguen al nacimiento. Desde la edad de dieciocho meses experimenta una variación progresiva, caracterizada por el desarrollo de tejido fibroso y depósitos de sal calcárea.

Durante su fase activa, la epífisis parece desempeñar un papel de detención del crecimiento; se opondría al estímulo de éste, que estaría bajo la dependencia de la hipófisis. Los tumores de la epífisis que destruyen esta glándula provocan un síndrome denominado *síndrome de macrogenitosomía precoz*, caracterizado por el desarrollo prematuro del cuerpo y de los órganos genitales. Por el contrario, su hiperactividad determina adiposidad excesiva y retarda el comienzo de la pubertad. Este órgano interviene, pues, en la regulación del crecimiento, en el desarrollo de la talla y del peso, en el del aparato sexual y del sistema piloso.

KRABBE piensa que la epífisis desempeña también un papel en el curso del líquido céfalorraquídeo. Esta acción es hipotética; pero, a ejemplo de MAGENDIE, hay que extrañar la situación de este órgano, que está encima del acueducto de Silvio, como si fuera el regulador del tránsito del líquido céfalorraquídeo entre el ventrículo medio y el cuarto ventrículo.

§ 9. — NÚCLEOS GRISES CENTRALES. CUERPOS OPTOESTRIADOS

Los núcleos grises centrales, denominados también núcleos grises de la base o cuerpos optoestriados, son masas grises situadas en la profundidad del cerebro, es decir, en la región de la base. Constituyen tres masas principales que se denominan: el *tálamo óptico*, el *núcleo caudado* y el *núcleo lenticular*. Con el nombre de *cuerpo estriado* se reúnen estos dos últimos núcleos. Aunque constituyen formaciones primordiales en la constitución general del encéfalo y constantes en la serie de los vertebrados, en los que adquieren hasta una importancia preponderante en las clases inferiores, nuestros conocimientos precisos de los mismos desde el punto de vista anatómico y fisiológico son recientes. La anatomoclínica, en auxilio de la anatomía e histología normales y de la fisiología, es la que ha permitido reconocer mejor las conexiones de estas masas voluminosas. Entre los neuropatólogos que se han interesado en esta cuestión, debemos señalar los nombres de DÉJERINE y de sus discípulos, de FOIX y NICOLESCO, de LHERMITTE, de C. y O. VOGT, de WILSON, de Ramsay HUNT, y estos últimos observadores han añadido la investigación experimental al estudio anatomopatológico. Persisten aún muchas incertidumbres; sin embargo, nuestros conocimientos actuales se han hecho suficientes para sospechar el papel primordial de estos órganos, cuya constancia filogénica es la garantía de la importancia funcional.

A este estudio propiamente dicho de los núcleos optoestriados, añadiremos en un párrafo especial el estudio de las regiones que les son subyacentes: éstas están indisolublemente ligadas con ellos. De significación hasta ahora incierta, también comienzan a revelar los secretos de sus conexiones y de su acción.

Comenzaremos, pues, a estudiar los núcleos optoestriados. Expondremos, sucesivamente: 1.°, las consideraciones generales topográficas; 2.°, el tálamo óptimo; 3.°, el cuerpo estriado.

A. — CONSIDERACIONES GENERALES TOPOGRÁFICAS

Para conocer los núcleos grises centrales no basta examinarlos por su parte superior, es decir, quitar la tela coroidea y el techo del ventrículo lateral, maniobra que hemos adoptado para estudiar el ventrículo lateral (fig. 866). Esta técnica nos muestra sólo una parte del núcleo caudado y del tálamo óptico. Es necesario practicar tres cortes orientados de modo diferente: el primero parasagital, el segundo horizontal y el tercero frontal, que nos permitirán adquirir una vista de conjunto de la forma y de las relaciones generales de estos núcleos.

1.° Corte parasagital (fig. 869). — Este corte debe pasar por las prolongaciones frontal y occipital del ventrículo lateral. Percibimos el núcleo caudado, curvilíneo, que dibuja una coma de extremo grueso anterior cuya punta se dirige hacia delante para adaptarse a la curva que dibujan las porciones frontal y temporal del ventrículo lateral. Debajo de él y por dentro, percibimos el tálamo óptico, cuya parte superior contribuye a formar el suelo del ventrículo lateral; está separado del núcleo caudado por un surco, el *surco optoestriado* (pág. 1045).

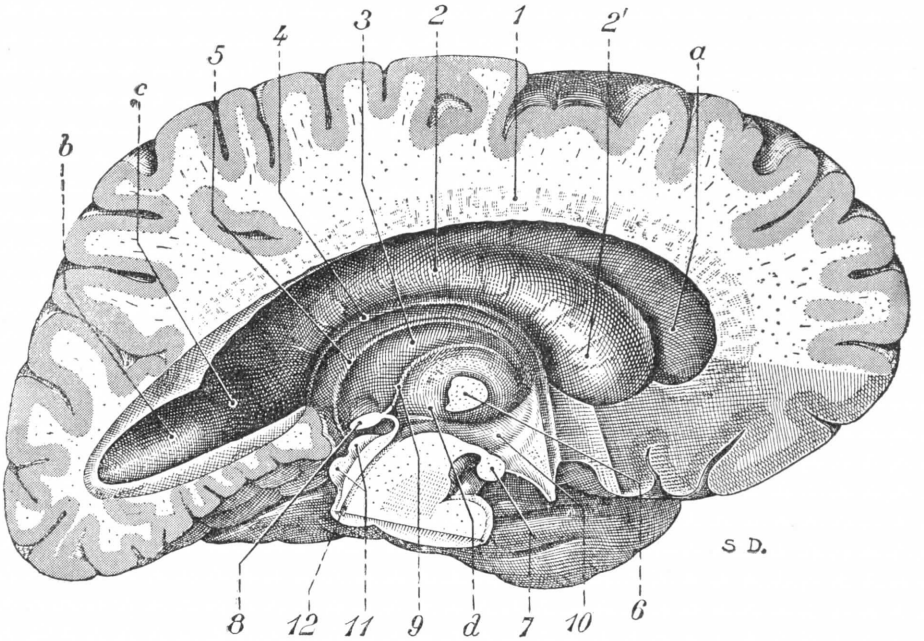

FIG. 869

El ventrículo lateral izquierdo.
(Preparación por cortes sagitales y parasagitales en diferentes planos.)

a, prolongación frontal. — *b*, prolongación occipital. — *c*, encrucijada del ventrículo lateral. — *d*, ventrículo medio.

1, cuerpo calloso. — 2, cuerpo del núcleo caudado. — 2', su cabeza. — 3, tálamo óptico. — 4, surco optoestriado. — 5, surco coroideo. — 6, corte de la comisura gris. — 7, corte del tubérculo mamilar. — 8, epífisis. — 9, tænia thalami. — 10, región infraóptica del ventrículo medio. — 11, tubérculo cuadrigémino. — 12, acueducto de Silvio.

2.° Corte horizontal (fig. 870). — Este corte, que pasa por la rodilla y el rodete del cuerpo calloso, nos muestra que los núcleos grises centrales son en número de tres: ánterointerno, pósterointerno y externo; están separados unos de otros por una hoja de substancia blanca que dibuja un ángulo obtuso abierto hacia fuera, la *cápsula interna*.

α) *Núcleo caudado.* — Constituye una masa gris ánterointerna que dibuja el corte de un semicilindro o de un óvalo, cuya parte convexa abomba en la prolongación frontal del ventrículo lateral: la parte seccionada corresponde a la región anterior, es decir, a la cabeza. Por detrás, en contacto con la prolongación esfenoidal, encontramos la cola de este núcleo.

β) *Tálamo óptico.* — La masa gris pósterointerna dibuja un óvalo de extremo grueso posterior. Su cara interna, abombada, sobresale en la cavidad del ventrículo medio.

γ) *Núcleo lenticular.* — El núcleo externo o núcleo lenticular dibuja un triángulo de vértice interno; la base, externa, está separada de la corteza de la ínsula por tres hojas: una gris, el *antemuro*, aislada entre dos hojas blancas, la *cápsula externa* y la *cápsula extrema*.

3.° Corte frontal (fig. 871).— El corte frontal pasa aproximadamente por el centro del tálamo óptico. Encontramos tres formaciones grises: dos son internas, el núcleo caudado y el tálamo óptico; la otra es externa, el núcleo lenticular. El núcleo caudado ofrece una sección de forma redondeada; esta sección pasa por el cuerpo y forma la parte externa del suelo del cuerno frontal del ventrículo lateral.

El tálamo óptico, de corte oval, es más interno. Su cara superior forma la parte interna del suelo del ventrículo lateral; la vertiente interna forma la pared externa del ventrículo medio. Aparece dividida en varios núcleos.

El núcleo lenticular, situado por fuera de los otros dos, dibuja también un triángulo de vértice interno. Está aislado de la ínsula por las mismas formaciones señaladas antes. Por último, está separado de los dos núcleos precedentes por la hoja de substancia blanca que hemos denominado cápsula interna; ésta se dirige oblicuamente de arriba abajo y de fuera a dentro.

Si examinamos la parte inferior del corte, percibimos una pequeña masa gris que se asienta encima de la prolongación esfenoidal del ventrículo lateral; es la *cola del núcleo caudado* (fig. 871, 7'). La hoja de substancia blanca entre la base del núcleo lenticular y la cola del núcleo caudado se llama *segmento sublenticular de la cápsula interna.*

Siempre en este mismo corte comprobamos: la penetración del pedúnculo cerebral en el cerebro; luego, por fuera de él o mejor entre él y la cara inferior del tálamo óptico, una región de aspecto variado que se denomina *región infraóptica* o *subtalámica* (fig. 811, 17).

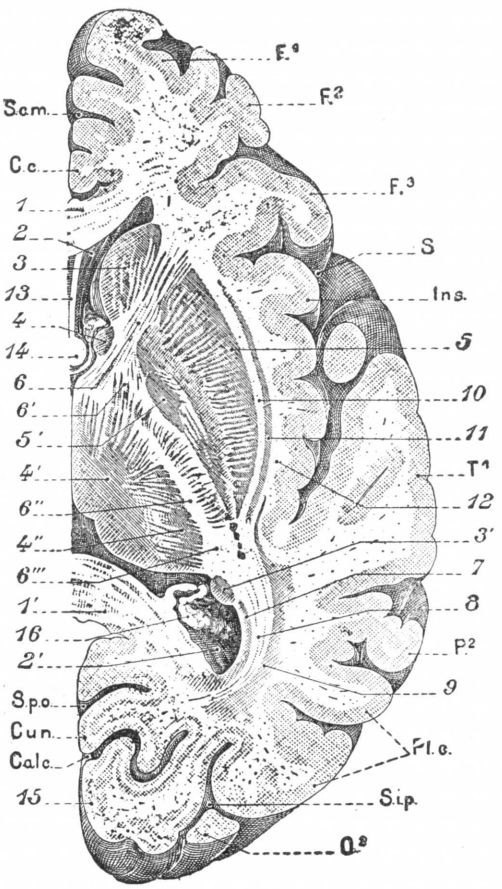

FIG. 870

Corte horizontal del hemisferio derecho que pasa por el lóbulo de la ínsula, a 55 milímetros por debajo del borde superior del hemisferio, y por la rodilla y el rodete del cuerpo calloso.

F¹, F², F³, primera, segunda y tercera circunvoluciones frontales. — S, cisura de Silvio. — Ins., lóbulo de la ínsula. — T¹, primera circunvolución temporal. — P², segunda parietal. — Pl.c., pliegue curvo. — O², segunda occipital. — S.i.p., surco interparietal.—Calc., cisura calcarina.—Cun., cúneus.—S.p.o., cisura parietooccipital. — C.c., circunvolución del cuerpo calloso. — S.c.m., surco callosomarginal.

1, rodilla del cuerpo calloso. — 1', rodete del cuerpo calloso. — 2, 2', prolongación frontal y esfenoidal del ventrículo lateral. — 3, núcleo caudado. — 3', cola del núcleo caudado. — 4, núcleo anterior del tálamo óptico. — 4', su núcleo interno. 4'', su núcleo externo. — 5, putamen. — 5', pallidum. — 6, brazo anterior de la cápsula interna. — 6', rodilla de la cápsula interna.—6'', brazo posterior de la cápsula interna.—6''', porción retrolenticular de la cápsula interna. — 7, tapétum. — 8, radiaciones ópticas. — 9, fascículo longitudinal inferior. — 10, cápsula externa. — 11, antemuro. — 12, cápsula extrema. — 13, séptum lúcidum. — 14, trígono cerebral. — 15, cinta de Vicq-d'Azyr. — 16, plexo coroides.

El estudio de estos tres cuerpos podría hacer pensar que existen tres núcleos grises centrales perfectamente aislados unos de otros. En realidad, el núcleo caudado y el núcleo lenticular están íntimamente ligados entre sí. Están reunidos en dos puntos: 1.°, en la parte inferior de su extremo anterior; 2.°, también en su parte posterior e inferior. Finalmente, numerosos puentes de substancia gris los

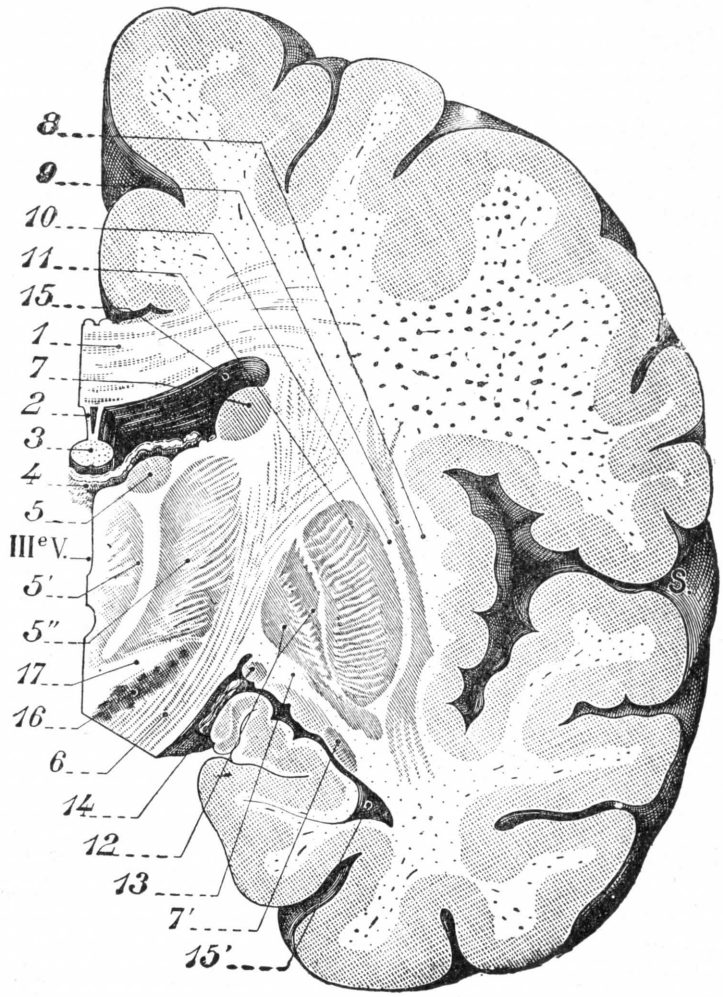

FIG. 871

Corte frontal del hemisferio derecho.

1, cuerpo calloso. — 2, séptum lúcidum. — 3, trígono cerebral. — 4, tela coroidea. — 5, *núcleo superior* del tálamo óptico. — 5', su núcleo interno. — 5'', su núcleo externo. — 6, cápsula interna. — 7, cabeza del núcleo caudado. — 7', cola del núcleo caudado. — 8, cápsula extrema. — 9, antemuro. — 10, cápsula externa. — 11, putamen. — 12, pállidum. — 13, región sublenticular. — 14, cintilla óptica. — 15, prolongación frontal del ventrículo lateral. — 15', su prolongación esfenoidal. — 16, locus níger. — 17, región infratalámica.

reúnen, atravesando la cápsula interna que se intercala entre ellos; pero éstos son delgados, inconstantes en número y volumen.

El tálamo, por el contrario, forma un núcleo aislado. La anatomía nos demuestra que es necesario, en efecto, distinguir en los núcleos grises centrales dos

partes bien diferentes: el tálamo óptico por un lado y el cuerpo estriado por otro, formado por el núcleo caudado y el núcleo lenticular.

4.° **Recuerdo embriológico.** — La embriología confirma este hecho y nos demuestra la dualidad de las dos formaciones. El tálamo óptico proviene, en efecto, del cerebro intermedio o *diencéfalo*, es decir, de la porción posterior de la vesícula anterior primitiva. Mientras que las paredes superior e inferior del diencéfalo se

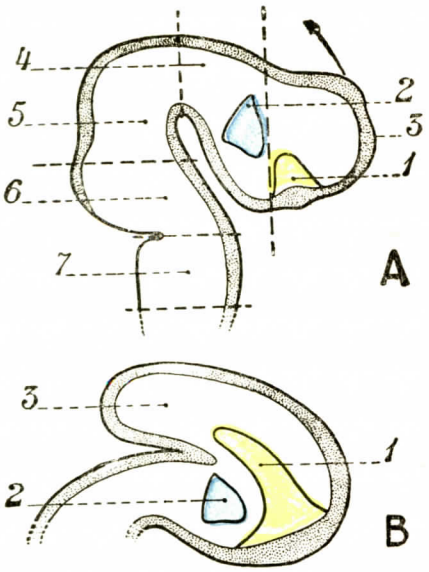

FIG. 872

Desarrollo de los cuerpos estriados.

A, corte sagital del encéfalo de un embrión humano antes del desarrollo de los hemisferios.

1, eminencia ganglionar, bosquejo del cuerpo estriado. — 2, tálamo óptico. — 3, cerebro anterior. — 4, cerebro intermedio. — 5, cerebro medio. — 6, cerebro posterior. — 7, trascerebro.

B, estadio embrionario más avanzado. Se comprueba en esta figura el arrollamiento del núcleo estriado alrededor del tálamo óptico en el curso del desarrollo de los hemisferios cerebrales.

(Igual leyenda que en A.)

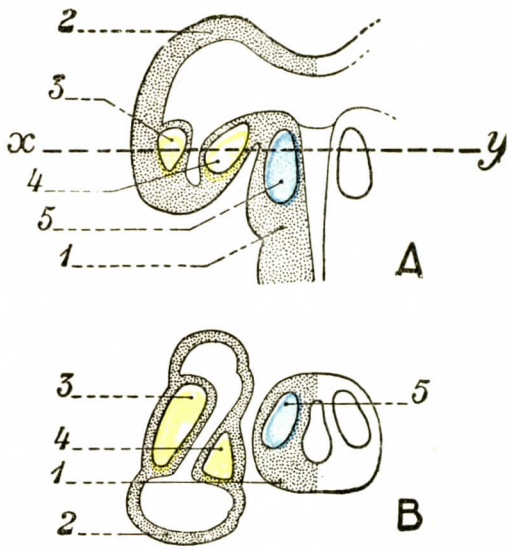

FIG. 873

Desarrollo de los núcleos estriados.

El cerebro medio encaja en el cerebro anterior. Así se comprenden las relaciones del tálamo óptico y el cuerpo estriado.

A, corte frontal paralelo al eje mayor del tubo neural.

1, cerebro intermedio. — 2, cerebro anterior. — 3, striatum. — 4, pállidum. — 5, tálamo.

B, corte perpendicular al precedente pasando por la línea *x y*.

(Igual leyenda que en A.)

adelgazan, sus paredes laterales se engruesan para dar origen al tálamo en su parte superior y a la región subtalámica en su parte inferior.

El cuerpo estriado, por el contrario, como los hemisferios cerebrales, el cuerpo calloso y el trígono, nace de la corteza del telencéfalo, de la que constituye en cierto modo una especie de excrecencia inferior. Por lo demás, conserva en el adulto el recuerdo de este origen, a menudo expresado por la adherencia que se comprueba entre la cabeza del núcleo caudado y la substancia perforada anterior. En el curso de la evolución embriológica el cerebro anterior absorbe en cierto modo, por su desarrollo considerable, el cerebro intermedio. Según la palabra simbólica de VIALLETON, el diencéfalo parece *telescopar el cerebro anterior*, fenómeno que ocasiona el adosamiento de la cara externa de éste con la cara interna de aquél (figs. 872 y 873).

El cuerpo estriado, emanación de la porción axil del cerebro anterior, forma, pues, un engrosamiento del suelo: el *ganglio basal*. Este ganglio dibuja una emi-

nencia que sobresale en el interior de la cavidad de cada hemisferio cerebral. Esta masa, satélite arrastrado por el arrollamiento de las vesículas hemisféricas, se eleva y se acoda por detrás, limitando y estrechando el agujero de Monro primitivo. Figura así un anillo casi cerrado; su parte media se eleva por encima del tálamo óptico; su parte interna se suelda al tálamo óptico, mientras que su parte posterior o cola, ahora inferior, se afila por encima del techo de la prolongación esfenoidal. En esa masa se diferencian el núcleo caudado y la porción externa del núcleo lenticular o *putamen*. La parte interna del núcleo, el *pallidum*, proviene, en efecto, así como la lámina córnea, de otra región de la pared interna del cerebro anterior. Esta dualidad embrionaria del núcleo lenticular se encuentra también desde el doble punto de vista estructural y funcional.

Mientras se realiza esta diferenciación ganglionar, un importante contingente de fibras nerviosas desciende del manto cerebral para llegar a través del cuerpo estriado a las formaciones subyacentes. Por este hecho el núcleo lenticular se encuentra llevado hacia fuera, mientras que el núcleo caudado queda en relación con la cavidad cerebral primitiva, es decir, con el ventrículo lateral.

Este breve recuerdo embriológico nos permitirá comprender mejor ahora las relaciones y constitución de los núcleos optoestriados

B. — Tálamo óptico

Los tálamos ópticos son los núcleos grises de la base más voluminosos. Tienen la forma de ovoides simétricos, de extremo grueso posterior, que se ven en la cara interna del cerebro cuando se separan uno del otro los dos hemisferios.

Tienen una coloración blanca grisácea que recuerda bastante bien el tinte de café con leche

1.° Situación y dimensiones. — Los tálamos ópticos están situados: por fuera del ventrículo medio, que limitan lateralmente; por delante y por fuera de los tubérculos cuadrigéminos; por detrás y por dentro del núcleo caudado en el trayecto de los pedúnculos cerebrales, cuyos lados superior e interno ocupan. Tienen las dimensiones siguientes: su longitud mide 35 a 40 milímetros; su anchura, 18 a 22 milímetros, y su altura, de 20 a 25 milímetros.

2.° Conformación exterior y relaciones. — El eje mayor de estos ovoides, cuyo extremo grueso mira atrás y afuera, está dirigido de atrás a delante y de fuera a dentro, formando con la línea media un ángulo de 30° aproximadamente. Por esto los dos tálamos, alejados por detrás, se aproximan por su extremo anterior. Los tubérculos cuadrigéminos se intercalan en el ángulo de separación posterior. Los extremos anteriores no están separados sino por los pilares anteriores del trígono.

Es posible describir en el tálamo óptico cuatro caras y dos extremos.

A. Caras. — Las cuatro caras se distinguen, según su situación, en superior, interna, inferior y externa. Las caras superior e interna son libres; las caras inferior y externa son adherentes a la cápsula interna, a la región infraóptica y al pedúnculo cerebral sobre el que cabalgan los tálamos ópticos.

a) *Cara superior.* — Convexa en todos los sentidos, esta cara es libre en su casi totalidad; está cubierta de una delgada capa de substancia blanca, a la que se da el nombre de *estrato zonal*. Esta zona le da un tinte de café con leche que la distingue del núcleo caudado próximo. El borde externo de esta cara está formado por el surco optoestriado, que la separa del núcleo caudado y que siguen

la *lámina córnea* y la *tenia semicircularis*, que hemos descrito en la página 1046. La parte libre de esta cara está surcada por una formación que la recorre oblicuamente del agujero de Monro al ángulo posterior y externo: es el *surco coroideo*, que siguen los plexos coroides de los ventrículos laterales. Así quedan limitadas

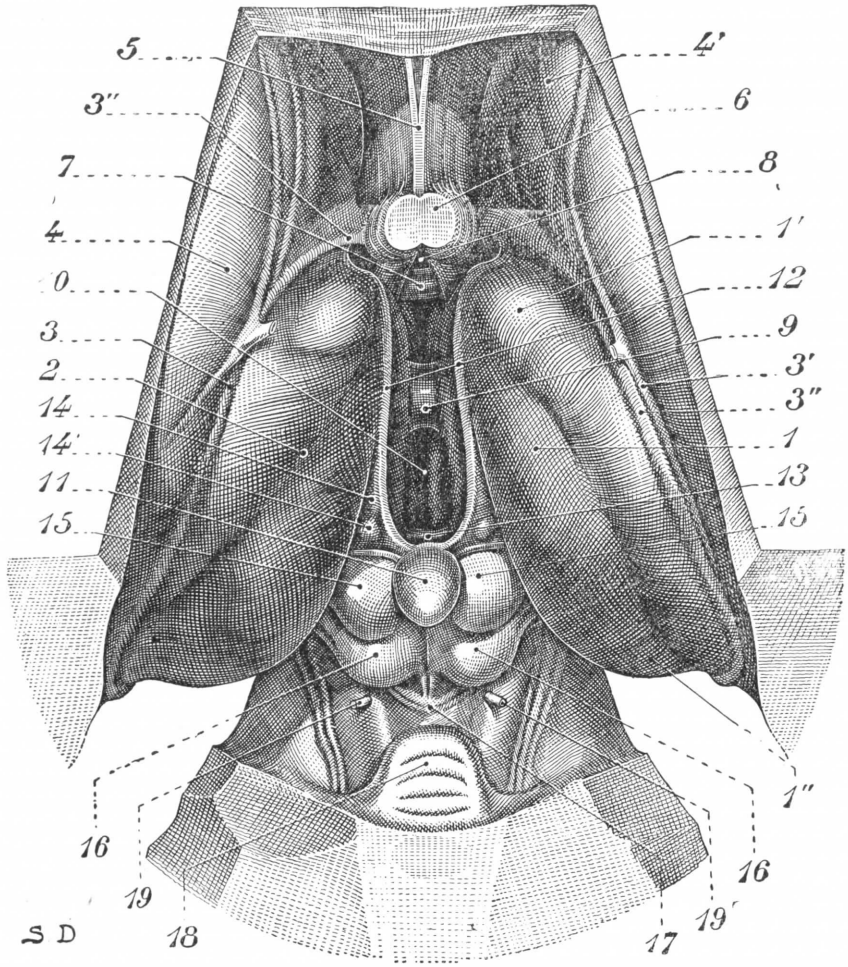

FIG. 874

Tálamos ópticos y ventrículo medio vistos por arriba después de la ablación del trígono y de la tela coroidea.

1, tálamo óptico, con 1', su tubérculo anterior, y 1'', su tubérculo posterior o *pulvinar*. — 2, surco de los plexos coroideos. — 3, surco optoestriado. — 3', vena optoestriada. — 3'', tænia semicircularis. — 4, cabeza del núcleo caudado. — 4', cuerpo del núcleo caudado. — 5, septum lúcidum y su cavidad central. — 6, pilar anterior del trígono. — 7, comisura blanca anterior. — 8, vulva. — 9, comisura gris. — 10, ventrículo medio. — 11, epífisis. — 12, habénula. — 13, comisura blanca posterior. — 14, triángulo de la habénula. — 14', ganglio de la habénula. — 15, tubérculos cuadrigéminos anteriores. — 16, tubérculos cuadrigéminos posteriores. — 17, válvula de Vieussens y su freno. — 18, vermis superior. — 19, 19, nervios patéticos.

dos alas: 1.ª, el *ala externa* triangular, cuya cara anterior, cubierta por el epéndimo, constituye el suelo del ventrículo lateral. Por delante, cerca del agujero de Monro, se hincha en una eminencia granulosa, el *tubérculo anterior (corpus album subrotundum* de Vieussens) (fig. 874. 1'), que corresponde a un núcleo, el *núcleo*

anterior; 2.ª, el *ala interna*, de forma triangular de base posterior, cubierta por la cara superior, se prolonga en la tela coroidea que la separa del trígono cerebral. Por detrás y por dentro se ve una eminencia voluminosa, el *tubérculo posterior* o *pulvinar* (fig. 874, 1'').

En la parte posterior e interna de esta cara, a cada lado del extremo posterior del ventrículo medio, se ve una pequeña región (fig. 874, 14), situada inferiormente, que tiene la forma de un triángulo alargado en el sentido ánteroposterior: es el *triángulo de la habénula*. Mide, por término medio, de 7 a 10 milímetros de lon-

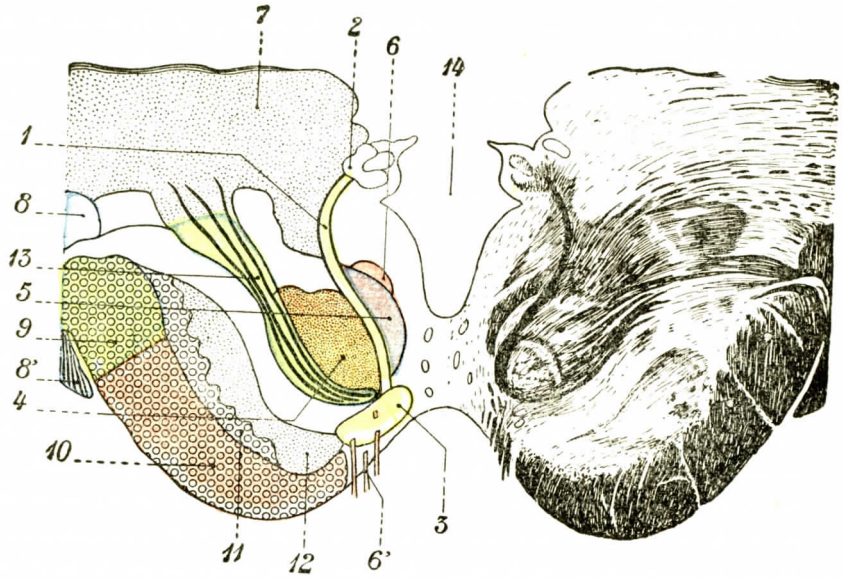

FIG. 875

Ganglio de la habénula y fascículo de Meynert.

El corte frontal pasa por el fascículo de Meynert e interesa la región interpeduncular y la parte posterior del III ventrículo (a la derecha, según DEJERINE; a la izquierda, esquema).

1, fascículo de Meynert. — 2, ganglio de la habénula. — 3, ganglio interpeduncular. — 4, núcleo rojo. — 5, cintilla longitudinal posterior. — 6, núcleo del motor ocular común. — 6', raíces cortadas oblicuamente en su emergencia. — 7, tálamo óptico. — 8, cuerpo geniculado externo. — 8', cintilla óptica. — 9, fascículo de Turck. — 10, fascículo piramidal. — 11, estrato intermedio. — 12, locus níger. — 13, cápsula del núcleo rojo y radiaciones de la calota. — 14, ventrículo medio.

gitud por 3 ó 4 milímetros de anchura. Su *borde posterior* o *base*, situado detrás, está representado por un pequeño surco transversal que separa el triángulo en cuestión del tubérculo cuadrigémino anterior correspondiente. Su *borde interno*, dirigido de atrás a delante, corresponde al pedúnculo anterior o *habena* de la glándula pineal (de ahí su nombre de *triángulo de la habénula*). Su *borde externo*, oblicuo hacia delante y adentro, está constituído por la parte correspondiente del tálamo óptico, que en este punto forma un plano vertical que cae a pico sobre la superficie del triángulo. Su *vértice*, muy afilado, corresponde a la parte media del tercer ventrículo y a veces llega hasta su tercio anterior.

La parte posterior del triángulo de la habénula se eleva en una especie de eminencia mamelonada, unas veces esférica, otras ovoide, de eje mayor ánteroposterior, que denominaremos el *tubérculo de la habénula*. Debajo de él se encuentra un pequeño núcleo de substancia gris, el *ganglio de la habénula*.

El *ganglio de la habénula*, visto en cortes frontales, tiene la forma de un triángulo (figura 875, 2). Está constituído por un *núcleo interno* de pequeñas células y un *núcleo externo* de células mayores. Se halla entre el pulvinar, situado detrás, y el núcleo interno del tálamo óptico, situado delante. De este núcleo parten fibras que constituyen el *fascículo retrorreflejo de Meynert* (fig. 875, 1). Este fascículo desciende a lo largo de la cara interna del tálamo óptico, pasa al lado interno del núcleo rojo de la calota y termina en una pequeña acumulación celular situada en el espacio perforado anterior, el *ganglio interpeduncular*, reducido en el hombre a una pequeña masa celular agrupada alrededor del foramen cœcum.

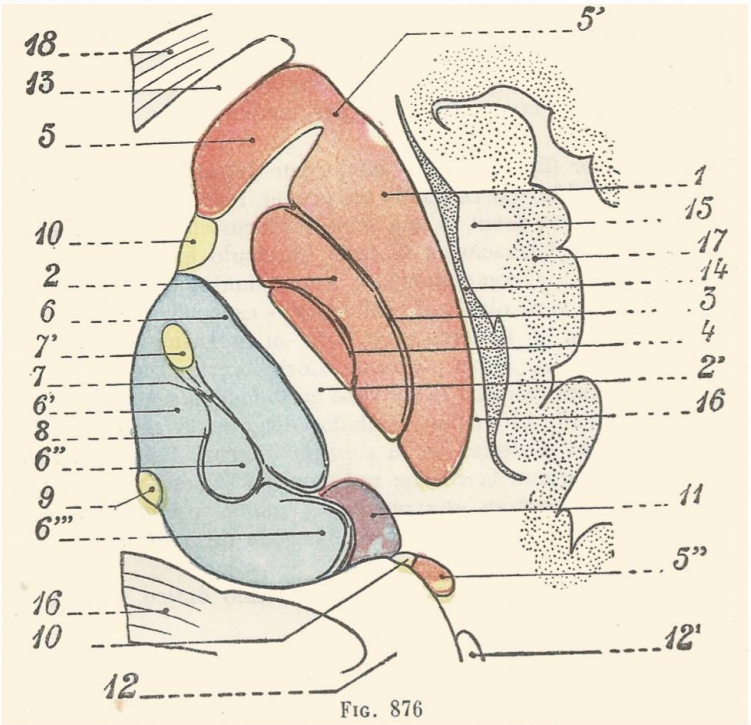

FIG. 876

Corte horizontal de los núcleos optoestriados.
en la región en que el globus pállidus alcanza su mayor desarrollo.

En azul, el tálamo óptico; *en anaranjado*, el cuerpo estriado.

1, putamen. — 2, pállidum. — 2', cápsula interna. — 3, lámina medular externa. — 4, lámina medular interna. — 5, núcleo caudado. — 5', punto de unión entre el núcleo caudado y el putamen. — 5'', cola del núcleo caudado. — 6, núcleo externo del tálamo. — 6', su núcleo interno. — 6'', centro mediano de Luys. — 6''', pulvinar. — 7, su lámina medular interna. — 7', fascículo de Vicq-d'Azyr. — 8, su lámina medular externa. — 9, ganglio de la habénula. — 10, lámina córnea. — 11, campo de Wernicke. — 12, prolongación esfenoidal. — 12', tapétum. — 13, prolongación frontal. — 14, antemuro. — 15, cápsula extrema. — 16, cápsula externa. — 17, ínsula. — 18, cuerpo calloso.

Los dos ganglios de la habénula están reunidos por fibras que constituyen la *comisura interhabenular*. Estas fibras proceden, no solamente de los ganglios de la habénula, sino también de las fibras que vienen de la tænia thalami, del fascículo retrorreflejo de Meynert, del tálamo y del estrato zonal (véase más adelante). Este sistema habenular debe ser referido a la función olfativa. La tænia thalami, que termina en el área olfativa (espacio perforado anterior y tubérculo olfativo) de otras fibras que llegan al séptum lúcidum por el fascículo septitalámico, forma a la habénula un pedículo anterior olfativo, mientras que el fascículo la pone en relación con la substancia gris interpeduncular.

El borde interno de esta cara está formado por el pedúnculo anterior de la glándula pineal, estría blanca brillante, la tænia thalami.

b) *Cara interna.* — La cara interna del tálamo óptico es diferente según se la considere en sus dos tercios anteriores o en su tercio posterior (fig. 846).

En sus dos tercios anteriores forma la pared externa del tercer ventrículo. En este punto se desprende la *comisura gris*, que reúne los dos tálamos ópticos. El borde inferior de esta porción corresponde al surco de Monro, que la separa de la región infraóptica e infundibular: hemos visto que el pedúnculo anterior de la glándula pineal forma su límite superior. Esta cara se halla tapizada por el epéndimo, cubierto en este lugar por una delgada capa de substancia gris, la *substancia gris intraventricular.*

En su tercio posterior la cara interna corresponde al mesencéfalo y al tubérculo cuadrigémino anterior, al cual está unida por medio de un puente de substancia nerviosa.

c) La *cara inferior* (fig. 871), más ancha por detrás que por delante, es adherente en toda su extensión. Corresponde en primer lugar a las partes constitutivas de la región infraóptica, es decir, a una serie de formaciones grises (núcleos rojos, cuerpo de Luys, etc.) y formaciones blancas (fascículo lenticular, etc.), que estudiaremos más adelante, y completamente por delante a la región infundíbulo-tuberiana, que también será objeto de un estudio especial.

d) La *cara externa* es adherente en toda su extensión a la cápsula interna y más particularmente a su brazo posterior. Cortes verticales y horizontales (figuras 870 y 871) nos demuestran que es convexa en todos los sentidos: de arriba abajo corresponde sucesivamente al núcleo caudado, del que la separa la cintilla semicircular; luego, el brazo posterior de la cápsula interna. Esta cara recibe un *contingente* de fibras que forman la corona radiante del tálamo. En la superficie de la cara externa, las fibras forman una red cuyas mallas están llenas de substancia gris, red a la que se da el nombre de *zona enrejada* de Arnold.

B. Extremos. — De los dos extremos del tálamo óptico, uno sólo está libre, el extremo posterior.

a) *Extremo anterior.* — Este extremo se dirige algo hacia dentro. De forma redondeada encaja en gran parte en la concavidad de la cabeza del núcleo caudado. Unicamente el grosor de los pilares del trígono lo separa de su homólogo del lado opuesto. Recordemos que éstos lo rodean de arriba abajo y que limitan con él el agujero de Monro. Percibimos por dentro de estos pilares, descansando en el extremo anterior, los pelotones del plexo coroideo que cuelgan en el orificio interventricular. Pero, más abajo, el extremo anterior es cruzado transversalmente por la comisura blanca anterior. Digamos desde ahora que en este extremo es donde termina el pedúnculo inferointerno del tálamo.

b. *Extremo posterior.* — Este extremo posterior, denominado *pulvinar* (figura 877, 5), mira atrás y afuera. Es más voluminoso que el anterior y sobresale parcialmente en la luz del ventrículo lateral. Los pelotones de los plexos coroideos de los ventrículos laterales y los pilares posteriores del trígono lo cruzan oblicuamente. Debajo del relieve abombado que forma el pulvinar, en el punto en que este relieve se curva para continuarse con la cara inferior, se perciben, tallados en semirrelieve en la substancia óptica, los dos *cuerpos geniculados*, de los cuales uno es interno y otro externo. El *cuerpo geniculado interno*, más pequeño que el otro, se pega a la parte superior y lateral del pedúnculo cerebral. De color grisáceo, tiene forma oval, de eje mayor transversal. Mide 7 milímetros de anchura por 4 milímetros de altura. Su lado anterior da origen a la raíz interna de la cintilla óptica o comisura de Gudden. De su lado posterior se desprende un cordón blanco que lo enlaza al tubérculo cuadrigémino posterior Es el brazo posterior del tubérculo cuadrigémino o *brazo conjuntival posterior* (véase *Tubérculos cuadrigéminos*, pág. 913). El *cuerpo geniculado externo* está situado por

fuera y por dentro del precedente, inmediatamente por debajo del pulvinar, que lo excede por detrás y está encima de él. Difiere del cuerpo geniculado interno por su forma de corazón de naipe francés con base superior, por su volumen más considerable y por su coloración más blanca. Como él, da una prolongación anterior, la raíz externa de la cintilla óptica, y una prolongación posterior que lo une al tubérculo cuadrigémino anterior: el brazo anterior de los tubérculos cuadrigéminos o *brazo conjuntival anterior* (véase *Tubérculos cuadrigéminos*). Rauber ha descrito entre los cuerpos geniculados externo e interno un fascículo blanco que los une, fascículo más visible en el feto, el *fascículo intergeniculado*.

3.° Constitución anatómica. — Los tálamos ópticos están constituídos en gran parte por substancia gris que parece formar, a primera vista, una masa compacta y homogénea. En realidad no hay nada de esto.

Luys dividía esta masa en cuatro núcleos o centros: 1.°, un *centro olfativo anterior* que recibe por la tænia semicircularis las fibras del nervio olfativo; 2.°, un *centro medio* u *óptico* en relación con la percepción de las impresiones visuales; 3.°, un *centro posterior* o *auditivo* en relación con las impresiones auditivas; 4.°, un *centro medio sensitivo* situado por fuera del centro medio, en el que vendrían a terminar todas las impresiones relativas a la sensibilidad general Esta sistematización es hipotética, tanto desde el punto de vista anatómico como fisiológico. En realidad, un examen algo minucioso muestra los detalles siguientes: 1.°, el tálamo óptico está separado de la pared ventricular en sus caras posterior y superior por una capa de *substancia gris subependimaria* (en relación con los núcleos periventriculares) y por una delgada capa de substancia blanca, el *estrato zonal*, que da al tálamo, masa de substancia gris, una coloración más blanca que la del núcleo caudado; 2.°, los cortes de esta masa gris demuestran que está hecha pedazos por hojas de substancia blanca que limitan entre sí una serie de núcleos.

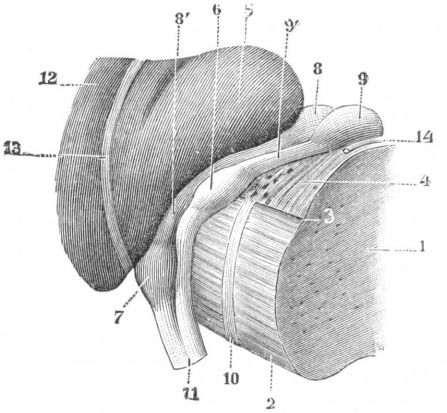

Fig. 877

Tálamo óptico del lado izquierdo visto por su parte posterior.

1, tálamo del istmo. — 2, pedúnculo cerebral. — 3, surco lateral del istmo. — 4, cinta de Reil. — 5, pulvinar. — 6, cuerpo geniculado interno. — 7, cuerpo geniculado externo. — 8, tubérculo cuadrigémino anterior, con 8', su brazo conjuntival. — 9, tubérculo cuadrigémino posterior, con 9', su brazo conjuntival. — 10, tractus peduncularis transversus. — 11, cintilla óptica. — 12, núcleo caudado. — 13, surco optoestriado. — 14, nervio patético.

A. Láminas. — Se distinguen cuatro láminas, de ellas dos principales: una *externa*, la otra *interna*, y dos secundarias, *anterior* y *media*.

a) *Lámina medular externa*. — La lámina medular externa, próxima al borde externo del tálamo, se halla en relación con la cápsula interna, de la que está separada por una delgada lámina discontinua de substancia gris: la *zona reticulada* o *enrejada de Arnold*, de la que hemos hablado. Esta lámina está reforzada en la región del pulvinar por fibras blancas que proceden de una encrucijada, el *campo de Wernicke*, del que volveremos a hablar a propósito de la estructura mielínica.

b) *Lámina medular interna*. — Sólo aparece en los dos tercios anteriores del tálamo; no se ve, pues, en la región del pulvinar. Se eleva oblicuamente de la cara inferior a la cara superior, flexionándose dos veces a la manera de una *S* itálica. Esta doble flexión se produce en el sentido vertical y en el plano sagital: la lámina

medular externa se dirige, en efecto, de atrás a delante y de dentro a fuera. Cuando se flexiona para llegar a la superficie superior del tálamo, se bifurca en Y, es decir, que de su lado interno se desprende una lámina secundaria, la *lámina medular anterior*. Esta, oblicua arriba y adentro, llega a la cara superior del tálamo, limitando así con la lámina medular interna un nuevo núcleo. Su cara externa emite por su parte otra laminilla: la *laminilla medular media*.

B. NÚCLEOS DEL TÁLAMO ÓPTICO. — Las láminas blancas que acabamos de describir limitan entre sí departamentos de substancia gris, dividiendo el tálamo en cierto número de núcleos. Se cuentan cuatro principales: anterior, interno, externo, posterior.

a) *Núcleo anterior*. — Este núcleo, el mejor limitado de todos, perfectamente visible en cortes frontales y horizontales, está comprendido entre la lámina medular interna propiamente dicha y la lámina medular anterior. Corresponde al tubérculo anterior del tálamo óptico. Recibe el fascículo de Vicq-d'Azyr, que hemos visto partir del tubérculo mamilar (véase *Trígono)* y que encontramos de nuevo en la región infundíbulotuberal.

b) *Núcleo interno*. — Este núcleo está comprendido entre la lámina medular interna y la pared del tercer ventrículo. En su parte inferoexterna se distingue una zona más gris, de estructura diferente, a la que se da el nombre de *centro medio de Luys* (fig. 876, 6''). Este, irregularmente esférico, situado delante del pulvinar, está en relación por arriba y por fuera con el núcleo externo; por abajo y afuera, con el núcleo semilunar de Flechsig (véase más adelante). La lámina medular interna le forma por fuera una frontera bien manifiesta.

En el mismo núcleo interno, una zona más gris tiene el nombre de *núcleo redondeado*.

c) *Núcleo externo*. — Este núcleo ocupa los tres cuartos anteriores del tálamo. Aprisionado entre las láminas medulares externa e interna, es voluminoso, de coloración pálida, presentando una estriación de fibras blancas que le dan aspecto característico. Se le puede referir el *núcleo semilunar* de Flechsig (fig. 878, 2'). Este núcleo, que aísla la lámina medular media, está en efecto aplicado a la cara ventral del núcleo externo. Rodea como una hoz el centro medio de Luys, del que está separado por la lámina medular interna.

d) *Núcleo posterior*. — Corresponde al pulvinar (figs. 877, 6''', y 878, 3), es decir, a la parte posterior del tálamo óptico. Es voluminoso, pero menos bien limitado que los otros; se continúa parcialmente con el núcleo externo.

Cortes diferentes permiten examinar los núcleos bajo diferentes aspectos.

Un corte vérticofrontal (fig. 878) que interese los núcleos rojos del pedúnculo cerebral muestra la descripción esquemática que acabamos de bosquejar.

Un corte posterior al precedente (fig. 879) interesaría el pulvinar y debajo de él la región subóptica con sus dos departamentos, que comprenden: por fuera, la zona incerta, y por dentro, el campo de Forel, adonde llega el fascículo de Vicq-d'Azyr, que hemos visto iba a reforzar la lámina medular interna

Un corte horizontal que pase por el ganglio de la habénula (fig. 877) muestra el mismo núcleo y nos deja percibir en el estrato zonal el refuerzo de la *tænia thalami*.

Por último, un corte sagital que pase por el núcleo interno y el cuerpo mamilar (fig. 725) muestra que el núcleo interno está separado del núcleo anterior por la lámina medular anterior, reforzada con el fascículo de Vicq-d'Azyr, que viene a terminar en este núcleo.

4.° Estructura microscópica. — El tálamo óptico, como todos los centros grises, contiene células y fibras nerviosas.

A. Estructura celular. Citoarquitectonía. — La estructura celular varía según los diferentes núcleos.

a) El *núcleo externo*, de estructura homogénea, por lo menos en apariencia, está constituído principalmente por células multipolares, de las cuales unas, voluminosas (60 μ), ocupan el segmento posterior, inferior y externo, y por células medias. Las células grandes, que recuerdan por su volumen las células motoras, están sobrecargadas de pigmento amarillo desde la edad adulta. Se agrupan en

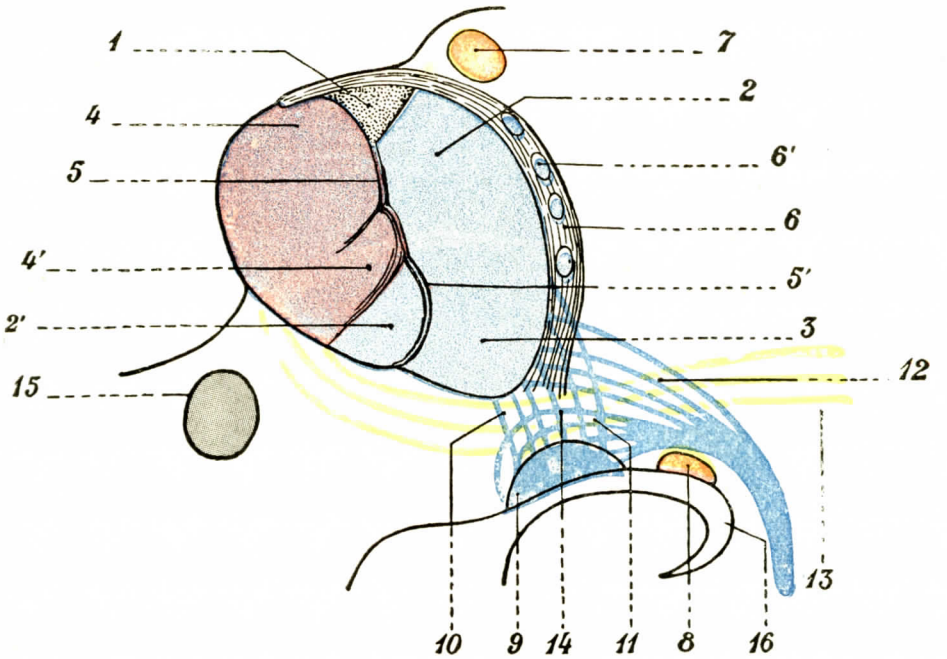

Fig. 878

Las láminas medulares del tálamo y el campo de Wernicke en un corte frontal *(esquemática)*.

1, núcleo anterior del tálamo. — 2, núcleo externo. — 2', núcleo semilunar de Flechsig. — 3, pulvinar. — 4, núcleo interno. — 4', centro medio de Luys. — 5, 5', lámina medular interna. — 6, lámina medular externa. — 6', zona enrejada. — 7, cabeza del núcleo caudado. — 8, cola del núcleo caudado. — 9, cuerpo geniculado externo. — 10, fibras que unen el cuerpo geniculado al pulvinar. — 11, fibras que van del cuerpo geniculado al córtex. — 12, radiaciones ópticas o fibras tálamocorticales. — 13, fascículo témporotalámico de Arnold. — 14, campo de Wernicke. — 15, núcleo rojo. — 16, ventrículo esfenoidal.

islotes en medio de células pequeñas de dendritas cortas y dispuestas, en ciertos puntos, en series o, mejor, en columnas.

b) El *núcleo interno* es de estructura más compleja. Un corte frontal anterior nos muestra el núcleo redondeado rodeado por células hipercrómicas. El centro medio de Luys contiene pequeñas células muy pigmentadas; recuerda por su estructura la de la zona incerta de la región subtalámica.

c) El *pulvinar*, como el núcleo anterior y como el núcleo externo, comprende células bastante voluminosas dispuestas en columnas.

d) *Formaciones accesorias*. — Fuera de las formaciones precitadas, señalemos también el *ganglio de la habénula*, del que hemos ya hablado, y la *substancia gris yuxtaventricular*, especie de núcleo difuso, cuya constitución recuerda la del núcleo interno por sus células hipercrómicas. Su situación, como su textura, permiten referirla a las formaciones nerviosas del sistema vegetativo, tan numerosas

en esta región. Se encuentran igualmente pequeños núcleos de substancia gris en el estrato zonal.

B. Estructura mielínica. — Principalmente en el estrato zonal y, como se comprende, en las láminas blancas es donde las fibras son abundantes.

Se puede decir que el tálamo está envuelto por una verdadera *cápsula* de fibras nerviosas. Esta cápsula es continua, salvo en la base. Por arriba, por dentro y por detrás de la cara ventricular del tálamo óptico está constituída por fibras del estrato zonal, de procedencia o de destino cortical. Por fuera y por delante, esta cápsula está constituída por la *lámina medular externa*, formada también de fibras corticales que forman parte de la corona radiante del tálamo óptico. Contiene también fibras estriotalámicas, es decir, que van o vienen del cuerpo estriado. El pedúnculo anterior del tálamo y la tænia semicircularis vienen a reforzar por delante la lámina medular externa. Esta lámina medular está también reforzada y atravesada en su parte inferior y posterior por fibras cuyo entrecruzamiento constituye el *campo de Wernicke* (fig. 878, 14). Examinado en cortes frontales y sagitales, este campo tiene la forma de un cuerno de la abundancia, que cubre y envaina el cuerpo geniculado externo para afilarse en el estrato zonal. En cortes horizontales se amolda a la convexidad posterior y a la cara externa del pulvinar. Esta encrucijada de fibras blancas comprende: 1.°, *fibras horizontales* que pertenecen a las radiaciones ópticas, es decir, a fibras que van del pulvinar al lóbulo occipital y que pertenecen a un fascículo, el fascículo témporotalámico de Arnold, que más adelante encontraremos; 2.°, *fibras verticales*, que van al cuerpo geniculado y al pulvinar.

En la parte inferior del tálamo óptico, la cápsula no existe. Aquí sólo hay fibras que van al tálamo o que parten de él.

La *lámina medular interna* está menos bien individuada que la lámina externa. Hemos visto que el fascículo de Vicq-d'Azyr seguía su trayecto para llegar al núcleo anterior.

Además de estas fibras, señalemos la importancia de los fascículos radiados que emanan del núcleo externo y del pulvinar, fascículos que volveremos a encontrar al tratar de las conexiones, pues corresponden a los pedúnculos del tálamo óptico.

5.° Conexiones. — Las conexiones del tálamo óptico son múltiples y complejas. Son de grandísimo interés, pues el tálamo representa una estación muy importante, estación intermedia al tronco encefálico, que parece terminar en ella, y al cerebro anterior, que la precede.

El tálamo, en efecto, está en relaciones con las regiones supra e infrayacentes. Las consideraremos sucesivamente con: 1.°, el eje encefálico; 2.°, la corteza cerebral; 3.°, la cintilla óptica; 4.°, el cuerpo estriado; 5.°, la región infundíbulo-infraóptica; 6.°, el rinencéfalo; 7.°, las comisuras. Este plan, seguido por Foix y Nicolesco en su notable obra, permite que seamos completos y deja comprender el papel tan importante de este centro nervioso.

A. Conexiones con el eje encefálico. — Estas conexiones se establecen por tres fascículos, que ya conocemos por haberlos encontrado precedentemente. Son: la cinta de Reil, la vía cerebelotalámica y la vía tálamoolivar.

a) *Cinta de Reil media* (fig. 879, 14). — Las fibras de esta cinta, que hemos visto agrupadas en la región mediana de la calota peduncular (véase pág. 906), se inclinan hacia fuera y *se expansionan en la parte posteroinferior del núcleo externo*, pasando por detrás de la región subtalámica. Constituyen, pues, un plano muy posterior que pasa exactamente por delante del pulvinar. El cuerpo medio de Luys recibe las fibras más internas de esta gran vía sensitiva.

b) *Vía cerebelorrubrotalámica.* — Hemos visto que las fibras de esta vía, fibras que constituyen las radiaciones de la calota del pedúnculo, vienen del cerebelo por el pedúnculo cerebeloso superior para constituir la cápsula del núcleo rojo. De aquí continúan su trayecto, pasan por delante de la cinta de Reil mediana y se expansionan en la parte posterior e inferior del núcleo externo, así como en el núcleo semilunar de Flechsig. Esta vía es ascendente (fig. 879, 15). La vía descendente tálamorrúbrica no está demostrada.

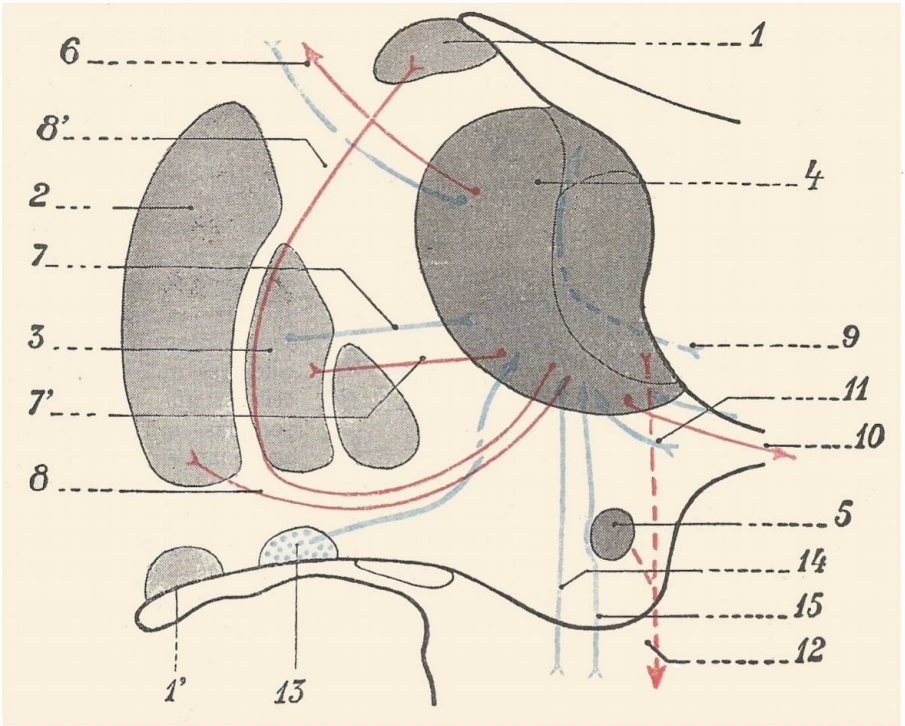

FIG. 879

Esquema de las conexiones del tálamo óptico.

Corte vérticotransversal. — *En azul*, fibras aferentes. — *En rojo*, fibras eferentes.

1, cabeza del núcleo caudado. — 1', cola del núcleo caudado. — 2, putamen. — 3, pállidum. — 4, tálamo óptico. — 5, núcleo rojo. — 6, fibra tálamocortical. — 7, fibra pálidotalámica. — 7', fibra tálamopalidal. — 8, fibra tálamoestriada. — 8', fibra talamocaudada. — 9, fascículo de Vicq-d'Azyr. — 10, fibra tálamocomisural. — 11, fibra subtalámica (campo de Forel). — 12, vía tálamoolivar; fasciculo central de la calota. — 13, fasciculo témporotalámico de Arnold. — 14, cinta de Reil mediana. — 15, radiaciones de la calota.

c) *Vía tálamoolivar* (fig. 879, 12). — Conocemos también esta vía. Hemos visto que constituye una parte importante del fascículo central de la calota; éste, lo hemos dicho ya en párrafos anteriores, va a la oliva bulbar, mientras que cierto número de sus fibras van con toda probabilidad directamente a la medula, formando el fascículo de Helweg.

B. CONEXIONES CON LA CORTEZA CEREBRAL. — Estas conexiones forman un sistema de fibras extremadamente abundante. Del tálamo óptico parte, en efecto, un inmenso abanico de fibras que se expansionan en el centro oval, contribuyendo a formar lo que se denomina la *corona radiante*. Esta comprende fibras que parten

del tálamo óptico, fibras talamófugas. y otras que llegan a él, fibras talamópetas Es clásico repartir estas fibras, algo artificialmente por lo demás, en cuatro pedúnculos: anterior, posterior, superior e inferointerno, que se estudiarán en dos cortes esquemáticos, sagital y horizontal (figuras 880 y 881).

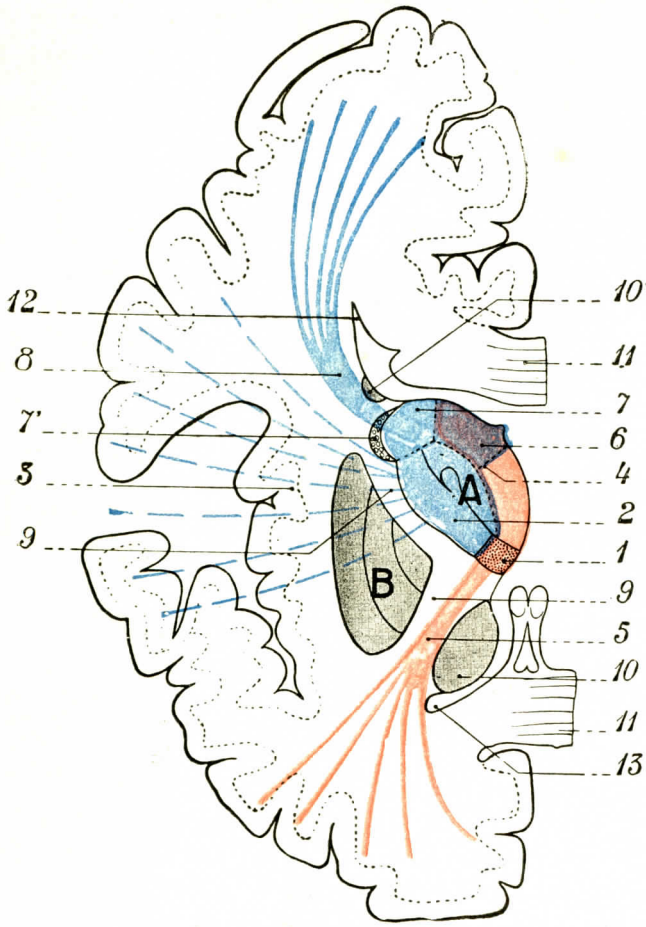

FIG. 880

Sistematización del tálamo óptico y de sus pedúnculos presentada en un corte horizontal *(esquemática)*.

A, tálamo óptico. — B, núcleo lenticular.

1, núcleo anterior del tálamo. — 2, su núcleo externo. — 3, pedúnculo superior. — 4, núcleo interno. — 5, pedúnculo anterior. — 6, pedúnculo inferointerno *(en rojo)*. — 7, pulvinar *(en azul)*; 7', campo de Wernicke. — 8, radiaciones ópticas de Gratiolet. — 9, brazo anterior de la cápsula interna. — 9', su brazo posterior. — 10, cabeza del núcleo caudado. — 10', cola del núcleo caudado. — 11, cuerpo calloso. — 12, prolongación esfenoidal del ventrículo lateral. — 13, su prolongación frontal.

a) *Pedúnculo anterior* (figuras 880, 5, y 881, 5). — Las fibras de este pedúnculo proceden del lóbulo frontal y del opérculo rolándico. Alcanzan el brazo anterior de la cápsula y llegan al tálamo por su polo anterior. En este punto las fibras se dispersan; las fibras internas siguen la vía del estrato zonal para ir al núcleo interno; las fibras medias penetran en la lámina medular superior, mientras que las fibras externas, que por lo demás son las más numerosas, terminan en la parte anterior de los núcleos interno y externo.

b) *Pedúnculo posterior* (figs. 880, 8, y 881, 8). —Este pedúnculo comprende fibras que proceden del pulvinar. Constituyen las *radiaciones ópticas de Gratiolet*, que atraviesan el campo de Wernicke y terminan en la esfera visual, es decir, en la región calcarina del lóbulo occipital.

c) *Pedúnculo superior* o *medio* (fig. 881, 3). — Este pedúnculo se separa de la parte media del tálamo, en particular de su núcleo externo, y va a terminar principalmente en el lóbulo parietal, pasando al brazo posterior de la cápsula interna. Algunas de sus fibras pasan, sin embargo, por delante del surco de Rolando. Las fibras de este pedúnculo pertenecen casi todas a la vía sensitiva y a la vía cerebelosa.

d) *Pedúnculo inferointerno* (fig. 881, 6). — Comprende dos fascículos:

α) El *fascículo témporotalámico de Arnold* que reúne la corteza témporo-occipital a la parte pósteroinferior del pulvinar, después de haber atravesado el

segmento retrolenticular de la cápsula interna y el triángulo de Wernicke (véase más adelante). Está constituído por fibras que nacen del extremo anterior al lóbulo temporal, cerca del cuerno esfenoidal, para llegar parte al cuerpo geniculado y parte al pulvinar (fig. 881, 9).

β) El *pedúnculo íntero-interno* propiamente dicho (fig. 881, 6) procede de la parte anterior del lóbulo temporal y de la ínsula. Llega a la región inferior e interna del tálamo después de haber atravesado la región sublenticular.

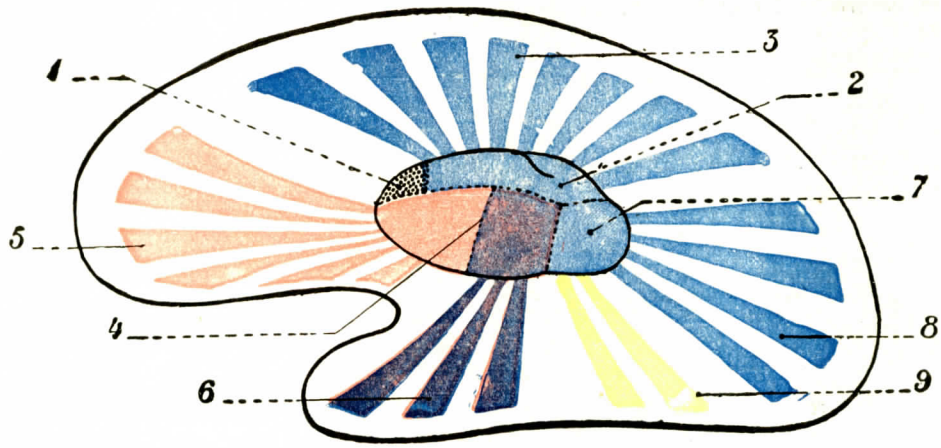

FIG. 881

Sistematización del tálamo óptico y de sus pedúnculos presentada en un corte sagital *(esquemática)*.

1, núcleo anterior. — 2, núcleo externo. — 3, pedúnculo superior (nacido del núcleo externo). — 4, núcleo interno, con 5, el pedúnculo anterior. — 6, pedúnculo inferointerno. — 7, pulvinar. — 8, pedúnculo posterior (radiaciones ópticas de Gratiolet). — 9, fascículo témporotalámico de Arnold.

Se ve que todo el conjunto de la corteza (fig. 881) está representado en el tálamo óptico y también que cada núcleo de éste tiene representación cortical bastante fácil de delimitar.

C. CONEXIONES CON LA CINTILLA ÓPTICA. — Las fibras de la rama externa de la cintilla óptica no se detienen todas en el tubérculo cuadrigémino anterior; algunas se detienen en el cuerpo geniculado externo y en el pulvinar.

D. CONEXIONES CON EL CUERPO ESTRIADO. — Estas conexiones se establecen por fibras que se pueden dividir en tres grupos: 1.°, *fibras tálamolenticulares*, que atraviesan el brazo posterior de la cápsula externa y que proceden de la mitad inferior del tálamo; 2.°, *fibras tálamocaudadas*, que salen del polo anterior del tálamo y llegan a la parte anterior del núcleo caudado, pasando a la cara profunda del brazo anterior de la cápsula interna; 3.°, *fibras estriotalámicas*, es decir, cuyo influjo nervioso está dirigido en sentido inverso de las precedentes, que provienen en particular del núcleo lenticular. Toman el camino del asa y del fascículo lenticular (véase más adelante) para penetrar en la parte ventral del núcleo interno.

E. CONEXIONES CON LA REGIÓN INFUNDÍBULOSUBÓPTICA. — Las conexiones con esta región son numerosas. Comprenden: 1.°, el *fascículo de Vicq-d'Azyr*, que hemos visto ya y que volveremos a encontrar (pág. 1117); 2.°, el *fascículo lenticular*,

del que acabamos de hablar; 3.°, el *fascículo rubrotalámico*, cuyo origen y trayecto conocemos (pág. 905); 4.°, el *fascículo talámico de Forel*, que procede de la región infraóptica, pasa por delante del núcleo rojo y llega al tálamo óptico por su cara inferior; 5.°, el *fascículo del túber*, que procede de la región infundibular (página 1118).

F. Conexiones con el rinencéfalo. — Las conexiones que unen el gran centro sensitivo, que es el tálamo óptico, con la corteza del cerebro olfativo se ordenan en cuatro fascículos bien individuados. Son:

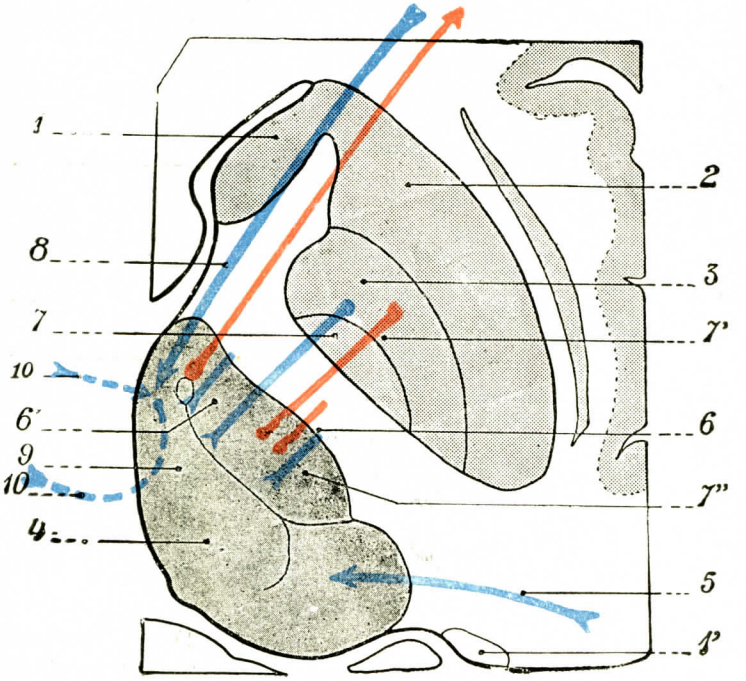

Fig. 882

Esquema de las conexiones del tálamo óptico.

Corte horizontal. — *En azul*, fibras aferentes. — *En rojo*, fibras eferentes.

1, cabeza del núcleo caudado. — 1', cola del núcleo caudado. — 2, putamen. — 3, pálidum. — 4, tálamo óptico. — 5, radiaciones ópticas que terminan en el pulvinar. — 6, fibra tálamocortical que pasa por la capsula interna. — 6', fibra córticotalámica. — 7, fibra pálidotalámica. — 7', fibra tálamopalidal. — 8, pedúnculo anterior del tálamo. — 9, fascículo de Vicq-d'Azyr. — 10, fascículo tubárico.

a) El *fascículo de Vicq-d'Azyr*. Hemos visto (véase *Trígono*) que nace en las células del núcleo interno de los tubérculos mamilares, en compañía del fascículo de la calota de Gudden. Atraviesa la región subtalámica, sigue la lámina anterior del tálamo óptico y se expansiona en el núcleo anterior (véase pág. 1117).

b) El *fascículo retrorreflejo de Meynert*, que hemos visto ya a propósito del ganglio de la habénula. Recordemos que une este ganglio al ganglio interpeduncular y a la substancia gris del espacio perforado posterior. No corresponde al tálamo óptico sino en lo que se quiera referir a éste el ganglio de la habénula (figura 876).

c) La *tænia semicircularis* une el núcleo amigdalino, situado, como sabemos, en el extremo anterior de la circunvolución del hipocampo, con la substancia gris del

espacio perforado anterior y con la substancia gris del séptum lúcidum. Este fascículo de asociación olfativo dejaría fibras en la parte posterior de la cara externa del tálamo (DÉJERINE).

d) La *tænia thalami* y el *fascículo septotalámico* abandonan también fibras al tálamo.

e) *Vías comisurales.* — Además de la comisura interhabenular ya estudiada (véase pág. 1085) y de la comisura subóptica de Forel, que más adelante veremos, el

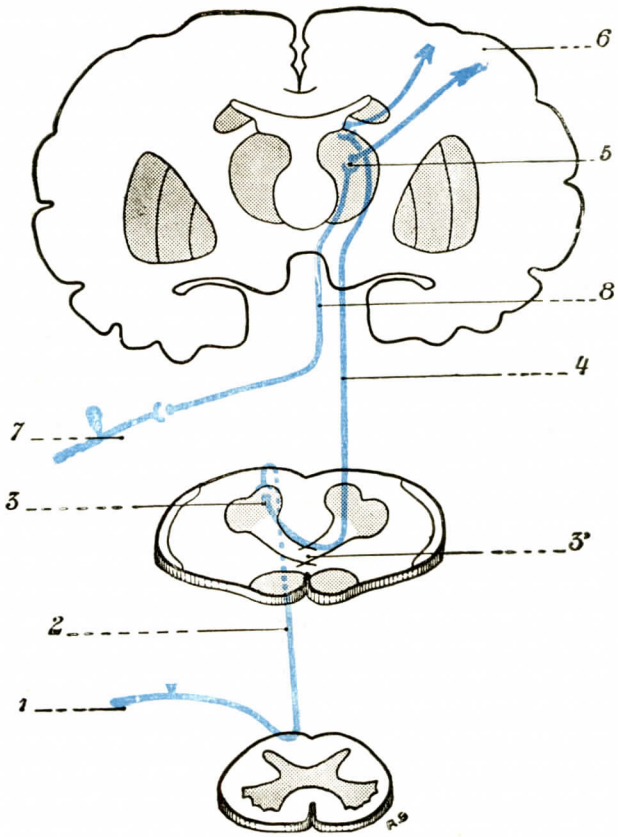

FIG. 883

Vía principal de la sensibilidad (vía bulbotálamocortical; cinta de Reil media).

1, raíz posterior y su ganglio. — 2, fibras del cordón posterior (1.ª neurona). — 3, núcleo de Goll y de Burdach (estación bulbar). — 3', decusación piniforme. — 4, cinta de Reil media (2.ª neurona). — 5, estación talámica (3.ª neurona). — 6, zona cortical sensitiva. — 7, nervio sensitivo craneal. — 8, vía sensitiva secundaria de este nervio.

tálamo óptico de un lado entra en relación con el encéfalo opuesto por dos comisuras, la comisura gris y la comisura blanca posterior, que hemos ya estudiado a propósito del ventrículo medio (pág. 1060). Recordemos que la comisura blanca posterior es una verdadera comisura que asocia los dos pulvinares, las formaciones infraópticas de ambos lados y por último el tálamo óptico de un lado con la calota del pedúnculo del lado opuesto.

G. Resumen fisiológico de estas conexiones. — Si hacemos la síntesis de las conexiones que acabamos de estudiar, podemos actualmente admitir que el tálamo es una estación sensitiva y sensorial de primer orden, extremadamente importante, correspondiente a las diferentes vías de la sensibilidad. Se le puede considerar, pues, como un centro *sensitivo, óptico* y *olfativo.*

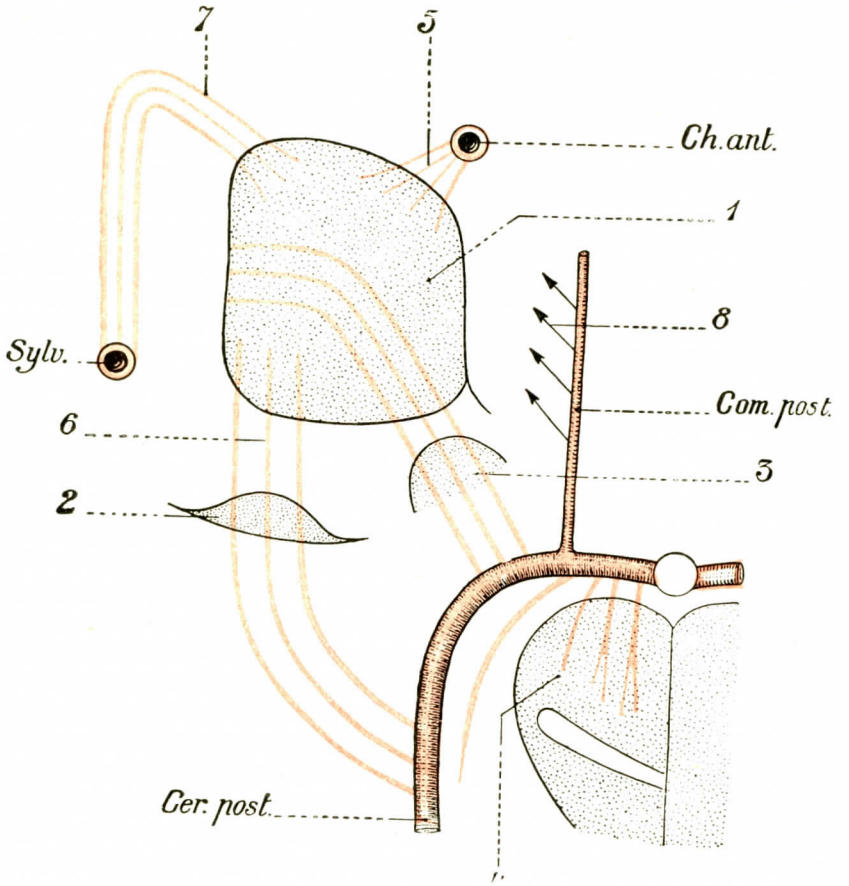

Fig. 884

Esquema que muestra los cinco pedículos que llegan al tálamo óptico (Hillemand).

Sylv., arteria silviana. — Ch. ant., coroidea anterior. — Cer. post., cerebral posterior. — Com. post., comunicante posterior. — 1, tálamo óptico. — 2, cuerpo geniculado. — 3, núcleo rojo. — 4, pedúnculo. — 5, pedículo tálamoperforado. — 6, pedículo tálamogeniculado. — 7, pedículo lenticuloóptico. — 8, pedículo premamilar.

a) *Centro sensitivo.* — El tálamo óptico es la estación más importante situada en el trayecto de la gran vía sensitiva (fig. 883). La cinta de Reil media se detiene en ella, mientras que se desprende la última neurona o neurona tálamocortical. El tálamo óptico desempeña evidentemente un papel fundamental en las funciones sensitivas. Sus lesiones se caracterizan por lo demás por trastornos de la sensibilidad superficial (táctil, térmica y dolorosa), por trastornos de la sensibilidad profunda, por la alteración del centro estereognóstico y por sensaciones dolorosas (síndrome talámico de Déjerine y Roussy).

b) *Estación óptica.* — El tálamo óptico está situado, como hemos visto, entre la cintilla óptica y la vía óptica central. En el pulvinar y cuerpo geniculado externo asientan los centros de la estación (véase *Vías ópticas).*

c) *Estación olfativa.* — Esta estación, establecida por diferentes fascículos (véase pág. 1094), se localiza en el núcleo anterior y en el ganglio de la habénula.

d) *Centro emocional.* — El tálamo óptico es también un centro reflejo importante en relación con el cuerpo estriado. Los más importantes de estos reflejos se refieren a la expresión emocional. BECHTEREW ha demostrado el papel importante de este centro en la traducción, por los movimientos de la cara, de las sensaciones de placer o de dolor.

e) *Centro vegetativo.* — Por último, excitaciones del tálamo óptico provocan trastornos de las funciones de la vida vegetativa, comparables a los que son consecuencia de las emociones (modificación del ritmo cardíaco, contracción intestinal y vesical, secreción lagrimal, etc.)

6.° Vascularización del tálamo óptico. — El tálamo óptico está irrigado por cinco pedículos (HILLEMAND) (fig. 884). Dos penetran por el rombo optopeduncular, son los *pedículos pre y retromamilares;* uno por la cara inferoexterna, entre los dos cuerpos geniculados, el *pedículo tálamogeniculado;* otro por la cara ventricular, el *pedículo coroideo,* y otro, finalmente, por el polo pósteroexterno del tálamo, el *pedículo lentículotalámico.* Estos pedículos tienen origen diferente. El *pedículo premamilar* o *tálamotubárico* nace de la comunicante posterior y de la cerebral posterior. Comprende una decena de arteriolas que penetran en la región lateral del túber y se distribuyen por la parte ánteroinferior del tálamo. El *pedículo retromamilar,* que abandona algunos ramos al pedúnculo, envía cuatro o cinco arteriolas a través de los orificios del espacio perforado *(pedículo tálamoperforado)* y se distribuye por la parte inferior del núcleo interno y por la región del núcleo rojo, es decir, por el sistema cerebeloso. El *pedículo tálamogeniculado* proviene de la cerebral posterior y se distribuye por la parte posterior y externa del tálamo, por la parte interna del cuerpo geniculado externo, por la parte externa del cuerpo geniculado interno y por la parte anterior del pulvinar. Este pedículo tiene bajo su dependencia el síndrome talámico, pues irriga el núcleo sensitivo del tálamo óptico y, en cierta medida, el sistema cerebeloso adyacente. El *pedículo interno* o *coroideo* nace de las dos arterias coroideas anterior y posterior, ramas una de la silviana y la otra de la cerebral posterior. Sus ramos, en dientes de peine, penetran en la cara superior del tálamo óptico. Accesoriamente la coroidea anterior da algunos ramos a la parte posterior. El *pedículo lentículoóptico,* nacido de la silviana, bien descrito por DURET, atraviesa el putamen y la cápsula interna para llegar a la parte dorsoexterna del tálamo. Este pedículo es poco importante para el tálamo óptico.

Recordemos que las estaciones sensitivas y cerebelosas, tan importantes en el tálamo óptico, dependen de la cerebral posterior, y que la obliteración de esta arteria determina los síndromes talámico y subtalámico, bastante bien conocidos hoy.

C — CUERPO ESTRIADO

El cuerpo estriado constituye la porción externa de los núcleos grises centrales. En su conjunto tiene la forma de una masa ovoide, cuyo extremo grueso, situado delante, penetra en el espesor del lóbulo frontal y roza casi su superficie en un punto que corresponde al espacio perforado anterior. Su cara superior abomba en el suelo de la porción frontal del ventrículo lateral; su cara inferior descansa, salvo por delante, donde confina con la substancia gris del espacio perforado anterior, en la substancia blanca de los lóbulos frontal y temporal. Uno de los

segmentos (cola del núcleo caudado) se encorva para constituir en parte el techo de la prolongación esfenoidal del ventrículo lateral (fig. 840). La cara externa corresponde a la porción media del fondo del valle de Silvio, es decir, al lóbulo de la ínsula, que por otra parte se denomina a veces *lóbulo del cuerpo estriado*, al antemuro y a las cápsulas extrema y externa (fig. 887). La cara interna se adosa al tálamo óptico y a la substancia gris subependimaria del ventrículo lateral y, por delante, a las radiaciones de la rodilla y del pico del cuerpo calloso.

El nombre de cuerpo estriado proviene del hecho de que esta masa gris no tiene coloración ni textura homogénea. La cápsula interna, en efecto, lo atraviesa

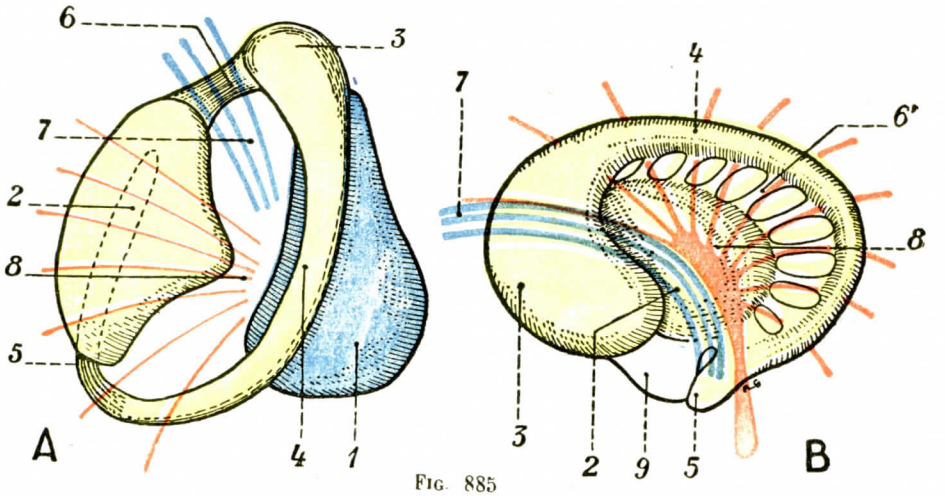

FIG. 885

Esquema de los núcleos optoestriados y de la cápsula interna.

A. Los núcleos optoestriados del lado izquierdo vistos desde arriba.

B. Vista lateral interna de los núcleos optoestriados (vista de perfil).

1, tálamo. — 2, núcleo lenticular. — 3, cabeza del núcleo caudado. — 4, cuerpo del núcleo caudado. — 5, cola del nucleo caudado. — 6 y 6', puentes de unión entre el núcleo lenticular y la cabeza del núcleo caudado. — 7, brazo anterior de la cápsula interna. — 8, brazo posterior de la cápsula interna. — 9, núcleo amigdalino.

(figura 885) y envía a su interior hojas blanquecinas que lo estrían; de ahí su nombre. Las fibras blancas de la cápsula interna son, por lo demás, tan importantes en un punto, que la masa gris del cuerpo estriado se encuentra dividida por ellas en dos partes: una superior e interna, el *núcleo caudado* o *núcleo intraventricular* del cuerpo estriado; la otra inferior y externa, el *núcleo lenticular* o *núcleo extraventricular* del cuerpo estriado.

El núcleo caudado, como hemos visto en varias ocasiones (véase *Ventrículo lateral*), sobresale en el ventrículo inmediatamente por fuera del tálamo óptico, del que está separado por el surco optoestriado; luego se afila y curva de atrás a delante para terminar en el extremo de la prolongación esfenoidal del ventrículo lateral.

El núcleo lenticular está situado en plena substancia blanca. En realidad, estos dos núcleos sólo forman uno (fig. 885). Hemos visto ya que estaban fusionados en la parte inferior de su extremo anterior, debajo del brazo anterior de la cápsula interna. Fuera de este punto, los dos núcleos divergen, separados sucesivamente por los dos brazos de la cápsula interna. Constituyen, pues, en su conjunto, una especie de herradura cuya concavidad mira abajo y atrás. La rama externa de la herradura es horizontal; está formada por el núcleo lenticular; la rama interna,

subyacente a la precedente, es el núcleo caudado. La cápsula interna ocupa el espacio libre. Sin embargo, la comparación no es del todo exacta, pues las dos ramas de la herradura se unen también en su parte anterior e inferior, estando, en efecto, la cola del núcleo caudado reunida al núcleo amigdalino y al antemuro, y por este medio a una prolongación del núcleo lenticular.

Describiremos sucesivamente: 1.°, el núcleo caudado; 2.°, el núcleo lenticular; 3.°, la estructura de estos dos núcleos; 4.°, sus conexiones.

1.° *Núcleo caudado*

1.° Situación y caracteres generales. — Los caracteres generales nos son ya conocidos. Hemos visto que se descubre su cara posterior por el corte de Vieus-

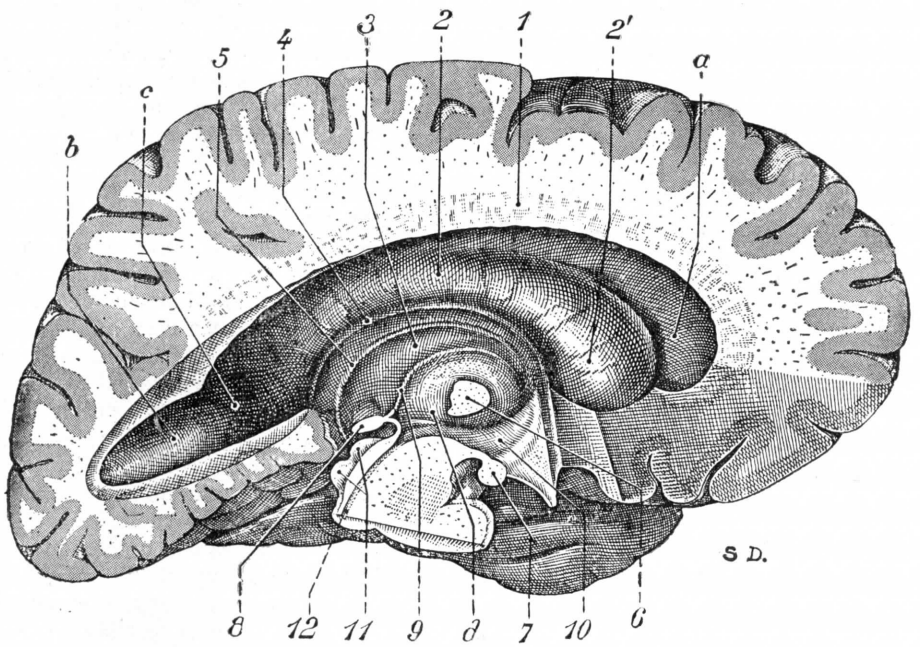

FIG. 886

Ventrículo lateral izquierdo.
(Preparación por cortes sagitales y parasagitales en planos diferentes.)

a, prolongación frontal. — b, prolongación occipital. — c, encrucijada del ventrículo lateral. — d, ventrículo medio.

1, cuerpo calloso. — 2, cuerpo del núcleo caudado. — 2', su cabeza. — 3, tálamo óptico. — 4, surco opto-estriado. — 5, surco coroideo. — 6, corte de la comisura gris. — 7, corte del tubérculo mamilar. — 8, epífisis. — 9, tænia thalami. — 10, región infraóptica del ventrículo medio. — 11, tubérculos cuadrigéminos. — 12, acueducto de Silvio.

sens y por la ablación del cuerpo calloso, y que es posible verlo en casi toda su extensión por un corte parasagital (fig. 886). Se arrolla alrededor del ventrículo lateral, formando una parte del suelo de la prolongación frontal y la bóveda del cuerno esfenoidal. Su coloración gris rojiza destaca sobre la coloración más pálida del tálamo óptico. Dibuja una gruesa coma cuya cabeza es anterior. Se le puede comparar también a un gancho o a un anzuelo curvilíneo cuya curva abraza el hilio del hemisferio. Su longitud es de 70 milímetros; su anchura, de 20 milímetros por delante, disminuye gradualmente y no excede de 3 a 4 milímetros en su porción caudal. Está ligeramente aplastado de arriba abajo.

2.° Conformación exterior y relaciones. — Es posible distinguir dos extremos, la cabeza y la cola, reunidos por una porción intermedia, el cuerpo o el tronco.

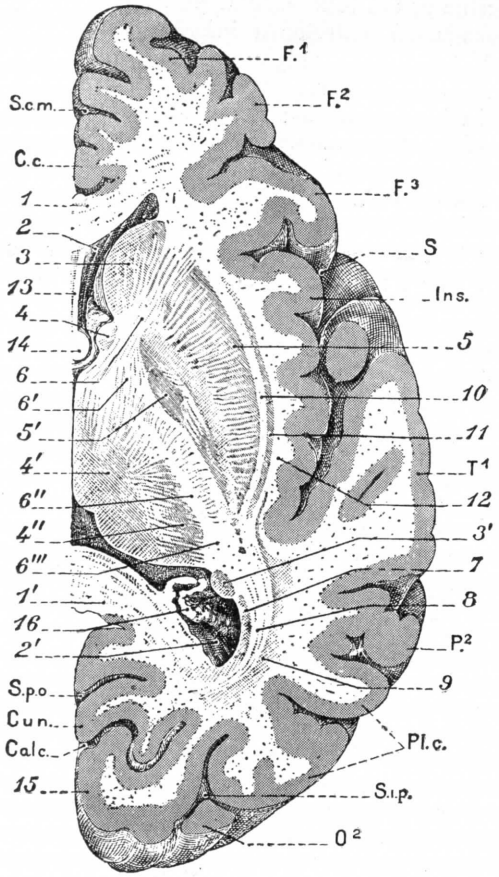

FIG. 887

Corte horizontal del hemisferio derecho que pasa por el lóbulo de la ínsula a 55 milímetros por debajo del borde superior del hemisferio y por la rodilla y el rodete del cuerpo calloso.

F^1, F^2, F^3, primera, segunda y tercera circunvoluciones frontales. — S, cisura de Silvio. — Ins., lóbulo de la ínsula. — T^1, primera circunvolución temporal. — P^2, segunda parietal. — Pl.c., pliegue curvo. — O^2, segunda occipital. — S.l.p., surco interparietal.—Calc., cisura calcarina.—Cun., cúneus.—S.p.o., cisura parietooccipital. — C.c., circunvolución del cuerpo calloso. — S.c.m., surco callosomarginal.

1, rodilla del cuerpo calloso. — 1', rodete del cuerpo calloso. —2, 2', prolongaciones frontal y esfenoidal del ventrículo lateral. — 3, núcleo caudado. — 3', cola del núcleo caudado. — 4, núcleo anterior del tálamo óptico. — 4', su núcleo interno. — 4'', su núcleo externo. — 5, putamen. — 5', pállidum. — 6, brazo anterior de la cápsula interna. — 6', rodilla de la cápsula interna.—6'', brazo posterior de la cápsula interna.—6''', porción retrolenticular de la cápsula interna. — 7, tapétum. — 8, radiaciones ópticas. — 9, fascículo longitudinal inferior. — 10, cápsula externa. — 11, antemuro. — 12, cápsula extrema. — 13, séptum lúcidum. — 14, trígono cerebral. — 15, cinta de Vicq-d'Azyr. — 16, plexo coroides.

A. CABEZA. — La cabeza o extremo superior ocupa por su parte superior la prolongación frontal del ventrículo lateral. Su límite posterior, completamente convencional, corresponde a un plano vertical que pasa por el agujero de Monro. Regularmente redondeada, excede por delante el tálamo óptico y descansa por su parte declive en el espacio perforado anterior *(colliculus del núcleo caudado)*. Inclinada ligeramente hacia dentro, se acerca a la línea media, de la que la separan el séptum lúcidum y la delgada capa de substancia gris subyacente a la misma. Por delante y arriba está rodeada por la rodilla del cuerpo calloso. La cara superior o ventricular está libre. En la mitad anterior de su cara inferior la cabeza esta unida al núcleo lenticular por un ancho puente de substancia gris. Este puente corresponde a la parte posterior del lóbulo frontal. Esta unión de los dos núcleos da al corte vérticofrontal que pasa por ella la forma de una U, cuya abertura, vuelta hacia arriba y afuera, está ocupada, lo repetimos, por la cápsula interna. Encima de esta unión hay, atravesando la cápsula interna, estrías de substancia gris que van de un núcleo al otro y que dibujan en cada uno de los núcleos recortaduras en forma de espinas muy características.

B. TRONCO.—Limitado por delante por la vertical que pasa por el agujero de Monro, el tronco o cuerpo del núcleo caudado, se extiende por detrás hasta el extremo posterior del tálamo óptico. Aplanado de arriba abajo, presenta dos caras y dos bordes.

a) *Cara superior.* — Esta cara es ventricular. Se yuxtapone al tálamo óptico y forma el suelo del cuerpo frontal del ventrículo lateral. Está surcada de venas que terminan en la vena del cuerpo estriado (fig. 886).

b) *Cara inferior.* — Es ligeramente convexa y adherente por todas partes. Corresponde a la cápsula interna y de ahí su nombre de cara capsular.

c) *Borde externo.* — Es convexo, ligeramente festoneado, y corresponde a la unión de la bóveda callosa con el suelo ventricular. Fuera de esta reunión corresponde al centro oval, donde se expansiona la corona radiante.

d) *Borde interno.* — Cóncavo y situado más abajo que el precedente, comprende en su curva el tálamo óptico, del que está separado por el surco optoestriado que contiene la lámina córnea, la vena del cuerpo estriado y la tænia semicircularis (pág. 1046). De este borde parten hileras grises irregulares de importancia variable, que a través del brazo anterior de la cápsula interna unen el caudado al núcleo lenticular.

C. Cola del núcleo caudado. — Sucede sin línea de demarcación alguna al cuerpo del núcleo caudado. Rodea lateralmente el extremo posterior del tálamo óptico, así como el segmento retrolenticular de la cápsula interna, y se sitúa, delgada y afilada, en la bóveda del cuerpo esfenoidal del ventrículo lateral. En este punto es seguida por fuera por el tapétum (véase *Cuerpo calloso)*, y por dentro, por la tænia semicircularis. Su cara superior está separada del núcleo lenticular por una capa de substancia blanca, el *segmento sublenticular de la cápsula interna.* Su cara inferior es unas veces saliente debajo del epéndimo ventricular, otras veces oculta por una delgada capa blanca. Por delante, es decir, en su terminación, la cola del núcleo caudado, delgada como una cinta, entra en contacto con el núcleo amigdalino: hay contigüidad, pero no contigüidad histológica. En este punto de terminación existe, por lo demás, una especie de *confluente gris de la base*, constituído por los dos núcleos precedentes y por el putamen, parte externa del núcleo lenticular, del que una prolongación inferior se une a la porción terminal del núcleo caudado. Así pues, los dos núcleos estriados se unen en sus dos extremos. Las fibras de los pedúnculos cerebrales, las que vienen de ellos o las que van a los mismos, no podrán, pues, pasar sino por el desfiladero comprendido entre el contorno del asa gris cerrada, es decir, en lo que será la cápsula interna.

2.° *Núcleo lenticular*

El núcleo lenticular o extraventricular del cuerpo estriado está completamente rodeado por substancia blanca. Se encuentra comprendido entre la cápsula interna y la cápsula externa. Debe su nombre a que, visto en un corte sagital del hemisferio que pasa por su eje mayor, tiene la forma de una lente biconvexa.

1.° Situación y dimensiones. — Está situado debajo y por fuera del núcleo caudado; por lo tanto, completamente excluído de la cavidad del ventrículo lateral.

Para ponerlo al descubierto, se practica en primer lugar la misma preparación que para el cuerpo calloso, es decir, el corte de Vieussens, y se separan el cuerpo calloso y el trígono. Después, por medio de una espátula o de una hoja de escalpelo, se separa poco a poco, por raspado, la substancia blanca situada en el lado externo del núcleo caudado; entre este núcleo caudado y el lóbulo de la ínsula se ve aparecer en seguida la substancia gris: ésta pertenece al núcleo lenticular. Entonces, siguiendo la operación, se debe desprender esta substancia gris de toda la masa blanca que la cubre por delante y atrás: es éste un trabajo largo y delicado, pero relativamente fácil en cerebros que son bastante blandos, es decir, que sólo han permanecido tres o cuatro días en los líquidos fijadores.

Una vez terminada la separación, tenemos a la vista (fig. 888) la parte superior del núcleo lenticular, pero únicamente dicha parte.

El núcleo lenticular es un núcleo de grandes dimensiones que mide por término medio 4,5 centímetros de longitud, o sea 2 centímetros menos que el núcleo caudado. Lo excede a la vez por delante y por detrás. Alargado en el sentido ánteroposterior, corresponde bastante exactamente por su situación y dimensiones a la fosa silviana y al lóbulo de la ínsula que la llena (fig. 888). Topográficamente está incluído en el cuadrilátero o zona lenticular de Pedro Marie.

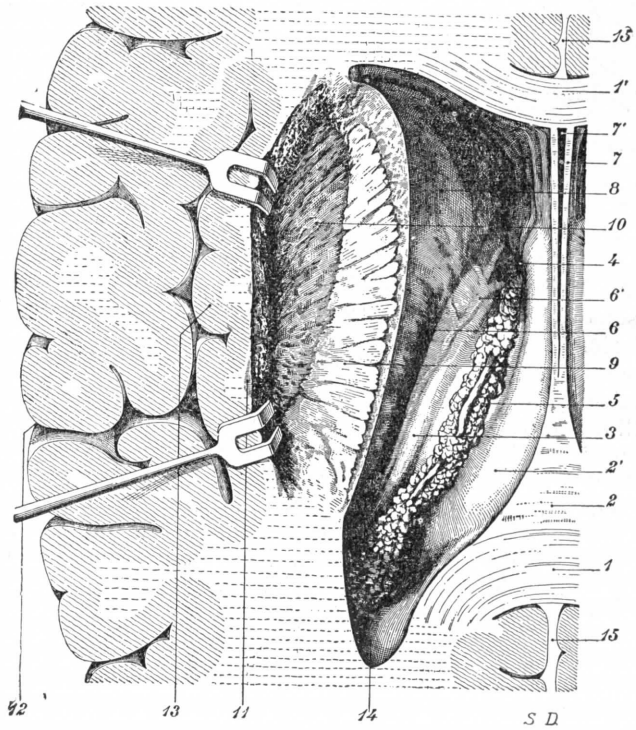

FIG. 888

El núcleo lenticular visto en su lugar (en el lado ínferoexterno del núcleo caudado) después de haber quitado por raspado con el escalpelo la porción del centro oval que lo cubre.

1, rodete del cuerpo calloso. — 1', su rodilla. — 2, trígono cerebral, visto por arriba, con 2', sus pilares anteriores. — 3, tálamo óptico. — 4, agujero de Monro. — 5, plexo coroides del ventrículo lateral. — 6, surco optoestriado, con 6', vena del cuerpo estriado. — 7, séptum lúcidum, con 7', cavidad del séptum. — 8, núcleo caudado. — 9, cápsula interna. — 10, núcleo lenticular. — 11, antemuro. — 12, cisura de Silvio. — 13, lóbulo de la ínsula. — 14, prolongación occipital del ventrículo lateral. — 15, gran cisura interhemisférica.

2.° Conformación exterior y relaciones. Estudio en cortes. — La preparación precedente no basta para darnos a conocer la forma exacta, las relaciones del núcleo lenticular. Es preciso completar estas nociones con el estudio de cortes frontal, sagital y horizontal.

a) *Corte sagital.* — En un corte sagital que pasa por su eje mayor, el núcleo dibuja la forma de una lente biconvexa aplanada de arriba abajo. Se perciben en semejante corte los dos extremos y los bordes del núcleo. El extremo anterior, que pertenece al putamen (véase más adelante), se suelda al extremo correspondiente del núcleo caudado; el extremo posterior con su prolongación representa el putamen que se une a la cola del núcleo caudado.

b) *Corte vérticofrontal que pasa por la parte media del núcleo caudado (corte de Charcot).* — En este corte (fig. 889) el núcleo lenticular tiene la forma de un triángulo cuya base es externa y el vértice interno.

La *base* o *lado externo del triángulo* está en relación con la cápsula externa que la separa del antemuro. Por fuera de ella se levanta el antemuro, lámina gris

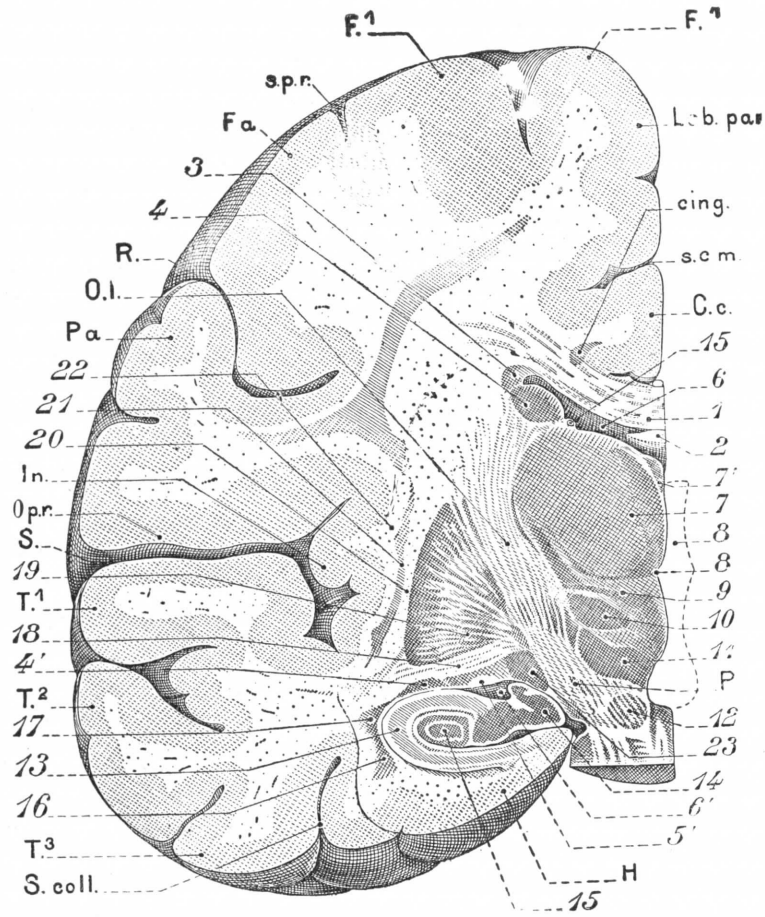

FIG. 889

Corte vérticofrontal que pasa por la parte media del núcleo caudado.

F¹, primera circunvolución frontal. — s.p.r., surco prerrolándico. — Fa., frontal ascendente. — R, cisura de Rolando. — P.a., parietal ascendente. — S., cisura de Silvio. — Op.r., opérculo rolándico. — In., ínsula. — T¹, T², T³, primera, segunda y tercera circunvoluciones temporales. — C.I., cápsula interna (brazo posterior). — P., pie del pedúnculo cerebral. — C.c., circunvolución del cuerpo calloso. — cin., cíngulo. — s.c.m., cisura calosomarginal. — Lob.par., lóbulo paracentral.

1, cuerpo calloso. — 2, trígono cerebral. — 3, substancia gris subependimaria. — 4, 4', cabeza y cola del núcleo caudado. — 5, 5', lámina córnea y tænia semicircularis. — 6, 6', prolongaciones frontal y esfenoidal del ventrículo lateral. — 7, tálamo óptico. — 7', tænia thalami. — 8, ventrículo medio. — 8, surco de Monro. — 9, campo de Forel. — 10, cuerpo de Luys. — 11, locus níger. — 12, núcleo rojo. — 13, cuerno de Ammón. — 14, cuerpo franjeado. — 15, cuerpo abollonado. — 16, tapétum y radiaciones ópticas. — 17, fascículo longitudinal inferior. — 18, fascículo de Turck o córticoprotuberancial. — 19, núcleo lenticular. — 20, cápsula externa. — 21, antemuro. — 22, cápsula extrema.

dependiente del lóbulo de la ínsula. Por último, más hacia afuera encontramos la cápsula extrema, delgada lámina blanca situada por dentro de las circunvoluciones insulares. Ningún lazo anatómico une la cápsula externa y el núcleo lenticular;

se trata, pues, de una simple relación de contigüidad. Numerosos vasos de dirección vertical y trayecto paralelo serpentean en esta zona; en el caso de reblandecimiento cerebral en este punto, la sangre puede derramarse como si existiera un verdadero plano de deshojamiento que permitiera desprender el núcleo lenticular de la cápsula externa.

El *lado inferior del triángulo* corresponde al segmento sublenticular de la cápsula interna. Si el corte es más anterior, vemos que la cara inferior del núcleo lenticular se fusiona con la porción horizontal del antemuro y se relaciona con la substancia gris del espacio perforado anterior. Sin embargo, está separado de ésta por la substancia gris innominada de Reichert (véase más adelante) y el asa peduncular de Gratiolet.

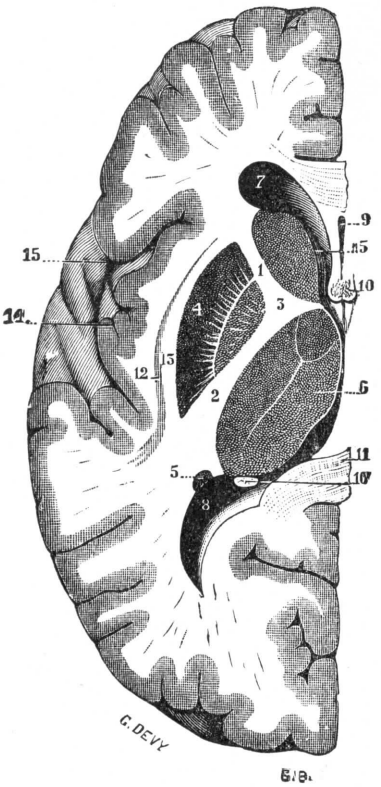

FIG. 890

Corte horizontal de Flechsig (hemisferio izquierdo).

1, segmento anterior de la cápsula interna.—2, su segmento posterior.—3, su rodilla.—4, núcleo lenticular. — 5, 5, núcleo caudado. — 6, tálamo óptico. — 7, prolongación anterior del ventrículo lateral. — 8, su prolongación posterior u occipital. — 9, séptum lúcidum y su cavidad central. — 10, pilares anteriores, y 10', pilares posteriores del trígono. — 11, cuerpo calloso. — 12, antemuro. — 13, cápsula externa.—14, lóbulo de la ínsula. — 15, cisura de Silvio.

En otro plano, esta cara inferior está cruzada oblicuamente por la comisura blanca anterior que a su contacto excava un canal más o menos profundo: el *conducto de la comisura blanca* (fig. 855). Aquí mismo esta cara está en relación con el segmento sublenticular de la cápsula interna y el fascículo de Turck, que la separa de la cola del núcleo caudado (figura 889).

El *lado interno*, o mejor *súperointerno*, se relaciona en toda su extensión con la cápsula interna, que lo separa del núcleo caudado y del tálamo óptico.

c) *Corte horizontal* (fig. 890). — Este corte viene a completar los otros dos y nos permite dar al núcleo lenticular la forma de una pirámide de base externa y vértice interno. Encontramos el mismo lado externo que corresponde a la base, mientras que los dos lados internos corresponden, en realidad, al borde interno del núcleo que dibuja en su parte media un ángulo obtuso que mira hacia fuera. Este borde acodado es el que da a la cápsula interna su aspecto angular y determina sus dos brazos; el vértice del núcleo lenticular corresponde así a la *rodilla de la cápsula interna*, punto de enlace del brazo anterior o lentículoestriado y el brazo posterior o lentículoóptico. Hemos visto ya que en el brazo anterior pasan radiaciones talámicas; veremos más adelante que la vía motora y la vía sensitiva pasan al brazo posterior (véase *Cápsula interna*).

3.° Estructura macroscópica. — Un examen algo atento de los cortes que acabamos de examinar demuestra que la substancia del núcleo lenticular dista de ser homogénea, como la del núcleo caudado. En el corte frontal que pasa por

la parte media del núcleo lenticular se comprueba, en efecto, en el interior del núcleo, la presencia de dos láminas verticales de substancia blanca extendidas de la cara inferior a la cara súperointerna. Estas dos láminas, ligeramente encorvadas hacia abajo y adentro, constituyen las *láminas medulares interna* y *externa*.

El núcleo lenticular se encuentra dividido así en tres segmentos: uno externo, de igual coloración que el núcleo caudado y al que se da el nombre de *putamen;* otro interno, el *globus pallidus* o *pallidum*, de coloración, en efecto, más clara y que la lámina interna divide en dos núcleos. Se da el nombre de *globus medialis* (BRISSAUD) al segmento medio. Estas diferencias de coloración dependen de la presencia de fibras blancas procedentes de la cápsula interna que se agotan progresivamente de dentro a fuera.

3.° *Estructura microscópica del cuerpo estriado*

La ontogenia y la filogenia nos enseñan que el núcleus pállidus aparece el primero en el individuo y en la serie: de ahí el nombre *paleostriátum*, es decir, estriado antiguo, que se le da. El putamen y el núcleo caudado, de igual origen, de aparición más reciente y todavía soldados en el adulto, constituyen el *neostriátum*. La misma dualidad se observa desde el punto de vista histológico.

1.° Células nerviosas. Citoarquitectonía. — a) *Neostriátum.* — Las células del neostriátum comprenden células de pequeñas y grandes dimensiones. Las *pequeñas células* son muy numerosas, apretadas en un semillero denso, que da al estriátum su aspecto característico. De forma poligonal o triangular, con un pequeño núcleo, están constituídas por un protoplasma sin granos cromáticos: son células de Golgi tipo II de cilindroeje corto. En este semillero de pequeñas células se encuentran, en la proporción de 1 a 20, células de gran tamaño, semejantes a las células de Golgi tipo I. De un diámetro de 40 a 50 μ, son poligonales, provistas de numerosas dendritas. La edad hace aparecer en el protoplasma un pigmento lipocromo sudanófilo. La presencia de estas dos especies de células ha dado el nombre de *porción alomorfa* del cuerpo estriado al neostriátum.

El aparato neuróglico es abundante en células gliales y escaso en fibras.

b) *Paleostriátum (globus pallidus).* — La estructura es aquí muy diferente. Sólo se comprueba un tipo único de células. Estas son grandes y de diversas formas, de tipo triangular o piriforme. Su protoplasma posee numerosos granos de Nissl (tipo esticocromo). Las dendritas, al contrario de las propias de las células del putamen y del núcleo caudado, son fáciles de seguir en un trayecto bastante largo. Su cilindroeje es muy largo, por lo tanto difícil de seguir. La parte interna del pállidum contiene también células más voluminosas que las del globus medialis. Esta única variedad de células ha hecho dar al pállidum el nombre de *porción isomorfa* del cuerpo estriado.

La neuroglia de este segmento es particularmente abundante en elementos fibrilares.

2.° Mieloarquitectonía. — En los cortes teñidos por el método de Weigert, la diferencia de estructura del núcleo caudado y del núcleo lenticular es también sorprendente.

a) *Fibras del núcleo caudado.* — Su estructura mielínica es simple. Aparece surcado de fascículos cuyo volumen aumenta de la cara ventricular a la cara capsular. Estos fascículos comprenden fibras externas, medias e internas. Las fibras más externas, como se ve en los cortes que pasan por el cuerpo del núcleo caudado, pasan por encima del putamen y penetran en la lámina medular externa; las fibras medias llegan a la lámina medular interna, ora directamente, ora después de haber

seguido un corto trayecto a través del globus pállidus; en cuanto a las fibras más internas, siguen este último núcleo y se unen a las fibras que salen por su vértice. Las fibras de estas láminas medulares atraviesan el pállidum, constituyendo las fibras radiadas, o bien van al asa lenticular.

El núcleo caudado está también unido directamente a la región infraóptica y al tálamo por fibras que pasan a las vías que van al núcleo lenticular o que proceden de él.

b) *Fibras del núcleo lenticular.* — Las consideraremos en el putamen, en las láminas medulares y en el pállidum.

α) En el *putamen* las fibras siguen una dirección de fuera a dentro. Atraviesan las dos láminas medulares sin cambiar de dirección, pero bajan de 1 a 2 milímetros en cada una de ellas. Terminan en el asa lenticular o bien quedan en el pállidum, donde se mezclan con las fibras radiadas.

β) Las dos láminas medulares principales, que están constituídas, como hemos visto, por fibras emanadas del núcleo caudado y del putamen, ven aumentar su número por láminas secundarias o láminas accesorias de estructura análoga.

γ) El *pállidum* parece diferente del putamen. Es abundante en fibras nerviosas. Estas fibras tienen dirección radiada y salen por el vértice del núcleo o bien se unen a las láminas para llegar al asa lenticular.

Hay que notar que las impregnaciones argénticas revelan en el putamen más fibras amielínicas que fibras mielínicas, como se ve en los centros simpáticos.

4.° *Conexiones del cuerpo estriado*

Las conexiones del cuerpo estriado son complejas y no todas perfectamente conocidas. Existen ciertamente vías que ignoramos. Para poner un poco de orden en los hechos que las investigaciones modernas han revelado, describiremos en primer lugar, sin ocuparnos en su significación, los fascículos que terminan o parten del cuerpo estriado. Estos fascículos reúnen el núcleo lentículocaudado: 1.°, al tálamo óptico; 2.°, a la región infraóptica; 3.°, a la región tubárica; 4.° al mesencéfalo. Luego estableceremos las conexiones del cuerpo estriado con la corteza cerebral. Por último, ensayaremos de definir el sentido de conducción de los fascículos que previamente hayamos descrito.

1.° Fascículos del cuerpo estriado. — Comprenden: 1.°, el asa lenticular; 2.°, el fascículo lenticular de Forel; 3.°, las fibras estríotalámicas; 4.°, las fibras estríoluisianas; 5.°, el fascículo palidal de la punta; 6.°, el fascículo talámico de Forel; 7.°, las fibras comisurales.

a) *Asa lenticular* (figs. 891 y 892). — Este fascículo está formado por fibras de las láminas medulares principales y accesorias del núcleo lenticular. Después de haber atravesado este núcleo, las láminas se concentran en un fascículo único que se asienta a lo largo de la cara inferior del globus pállidus. Esta asa se dirige de fuera a dentro y de atrás a delante. El asa llega así cerca de la región subtalámica e infundíbulotubérica. Aquí el brazo anterior de la cápsula interna no existe ya; el brazo posterior está por detrás y por dentro. El asa se acoda al cruzar la rodilla de la cápsula. Llegada a los confines de la región subóptica y del pedúnculo cerebral, se hace parcialmente aparente al exterior, constituyendo el *asa peduncular de Gratiolet*. Se dirige por último hacia atrás y se esparce en abanico: las *fibras anteriores* llegan a la región infundibuliforme; las *fibras medias* llegan al tálamo óptico; las *fibras posteriores*, las más numerosas, van a la parte interna del tálamo óptico, a la región infraóptica, al cuerpo de Luys, al núcleo rojo, a la formación reticular del mesencéfalo (fig. 892).

b) *Fascículo lenticular de Foral* (fig. 899, 14). — Este fascículo, que no debe confundirse con la comisura de Forel, está constituído principalmente por las fibras radiadas del globus pállidus, pero comprende también cierto número de fibras de la región dorsal del asa lenticular. Examinado en un corte frontal, forma un fascículo compacto, describiendo un arco de concavidad inferior que atraviesa la cápsula interna para venir a colocarse encima del cuerpo de Luys. Lo separa de la zona incerta. Contribuye en su conjunto a formar lo que se denomina la cápsula del cuerpo de Luys. Hasta algunas fibras parecen partir del polo interno del cuerpo de Luys, atraviesan la línea media a través de la comisura infraóptica posterior de Forel y

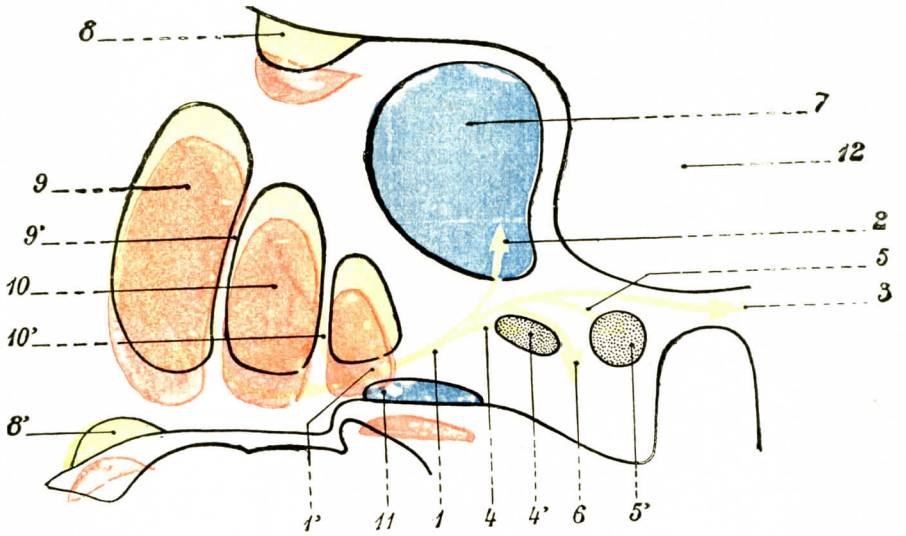

FIG. 891

El asa lenticular en un corte frontal *(esquemática)*.

(Hemisferio izquierdo. *En azul*, tálamo óptico. — *En anaranjado*, cuerpo estriado.)

1, asa lenticular. — 1', asa peduncular de Gratiolet. — 2, fibras talámicas. — 3, fibras comisurales (comisura posterior). — 4, fibras luisianas. — 4', cuerpo de Luys. — 5, fibras del núcleo rojo. — 5', núcleo rojo. — 6, fibras mesencefálicas. — 7, tálamo. — 8, cabeza del núcleo caudado. — 8', cola del núcleo caudado. — 9, putamen. — 9', lámina medular externa. — 10, pallidum. — 10', lámina medular interna. — 11, cintilla óptica. — 12, ventrículo medio.

vienen a terminar en la cápsula periluisiana del lado opuesto. Accesoriamente, el fascículo lenticular de Forel abandona algunas fibras al tálamo.

c) *Fibras estriotalámicas.* — Estas fibras son de dos órdenes: unas, *lentículo-ópticas*, se extienden directamente del núcleo lenticular a la parte inferoexterna del tálamo (fig. 893). Atraviesan la cápsula interna, contribuyendo a formar esta zona enrejada que hemos descrito. Las otras, *caudotalámicas*, han sido descritas precedentemente (véase pág. 1093).

d) *Fibras estriolusianas.* — Estas fibras proceden casi en totalidad de las fibras radiadas del pállidum. Siguen un trayecto idéntico a las precedentes, es decir, atraviesan la cápsula interna transversalmente. Llegan al cuerpo de Luys por su parte externa y contribuyen a formar su cápsula. Estas fibras se ven claramente en los casos de degeneración de la cápsula interna. Se puede afirmar que tienen origen palidal, pues quedan intactas en los casos de destrucción del putamen.

e) *Fascículo palidal de la punta.* — Este fascículo no es muy visible sino en el feto. Más tarde se mezcla con las otras fibras. Se escapa, como su nombre indica, del vértice del pállidum, se dirige hacia abajo y adentro y llega al polo

superior del locus níger y la región del estrato intermedio (véase *Pedúnculos*). Contiene la mayoría de las fibras que unen el locus níger con el cuerpo estriado, es decir, las *fibras estrionígricas*.

f) *Fascículo talámico de Forel.* — Este fascículo nace en el campo de Forel (véase pág. 1123), cerca de la línea media en el ángulo formado por el fascículo de Vicq-d'Azyr y el fascículo lenticular. Se dirige de abajo arriba y afuera hacia

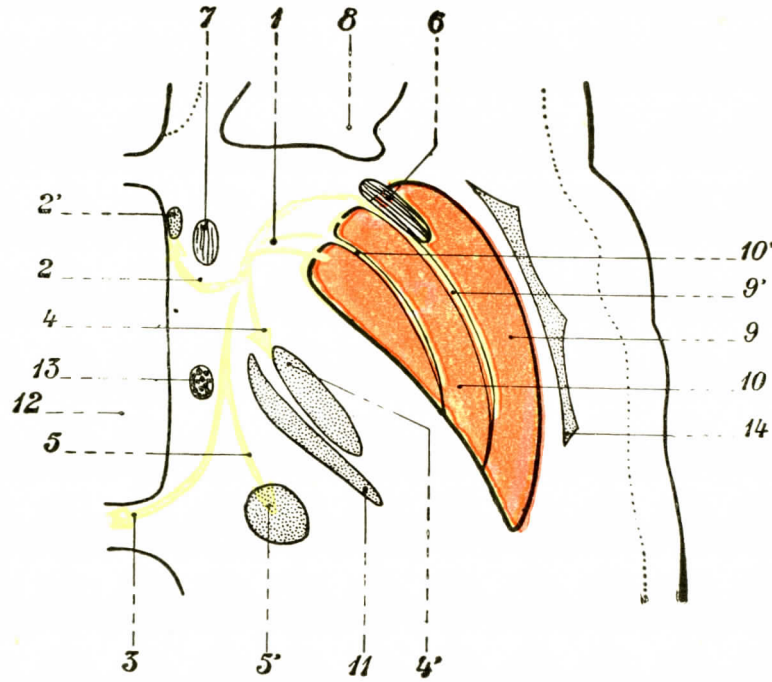

FIG. 892

El asa lenticular en un corte horizontal *(esquemática)*.

(Hemisferio derecho.)

1, asa lenticular. — 2, sus fibras tubéricas. — 2', núcleo del túber. — 3, fibras comisurales que van a la comisura posterior. — 4, fibras luisianas. — 4', cuerpo de Luys. — 5, fibras rúbricas. — 5', núcleo rojo. — 6, comisura anterior. — 7, fibras anteriores del trígono. — 8, cabeza del núcleo caudado. — 9, putamen. — 9', lámina medular externa. — 10, pállidum. — 10', lámina medular interna. — 11, zona incerta. — 12, ventrículo medio. — 13, fascículo de Vicq-d'Azyr. — 14, antemuro.

la cápsula interna, formando un abanico infratalámico. Sus fibras terminan en el tálamo, pero algunas de ellas terminarían en el núcleo estriado.

g) *Fibras comisurales.* — El grupo más importante de estas fibras pasa a la *comisura de Meynert*, que se extiende de la cara inferior del globus pállidus de un lado al globus pállidus del lado opuesto (fig. 893, 13).

Esta comisura sigue el trayecto de la cintura óptica para penetrar en el hemisferio del lado opuesto. Asegura no solamente una asociación interestriada, puesto que une entre sí los dos núcleos lenticulares, sino que recibe también fibras de substancia innominada de Reichet (véase *Región infralenticular*) y se pone accesoriamente en relación con el túber y la región mamilar.

h) *Fibras órticoestriadas.* — Hace algunos años CAJAL, MARINESCO y DÉJERINE admitían conexiones córticoestriadas establecidas por colaterales de fibras de origen cortical. DÉJERINE sólo admitía relaciones directas entre la corteza y el globus pállidus. Es cierto que existen relaciones entre la corteza cerebral y el cuerpo es-

triado, pero estas relaciones son indirectas. En efecto, investigaciones anatómicas recientes (WILSON, BIELCHOWKY) parecen confirmar la ausencia de fibras córtico-estriadas directas.

2.° **Sentido de conducción de las conexiones estriadas.** — Se concibe la importancia de conocer el sentido de conducción de los fascículos que acabamos de describir para definir el papel del cuerpo estriado. Los trabajos de los neurólogos modernos permiten establecer el esquema siguiente.

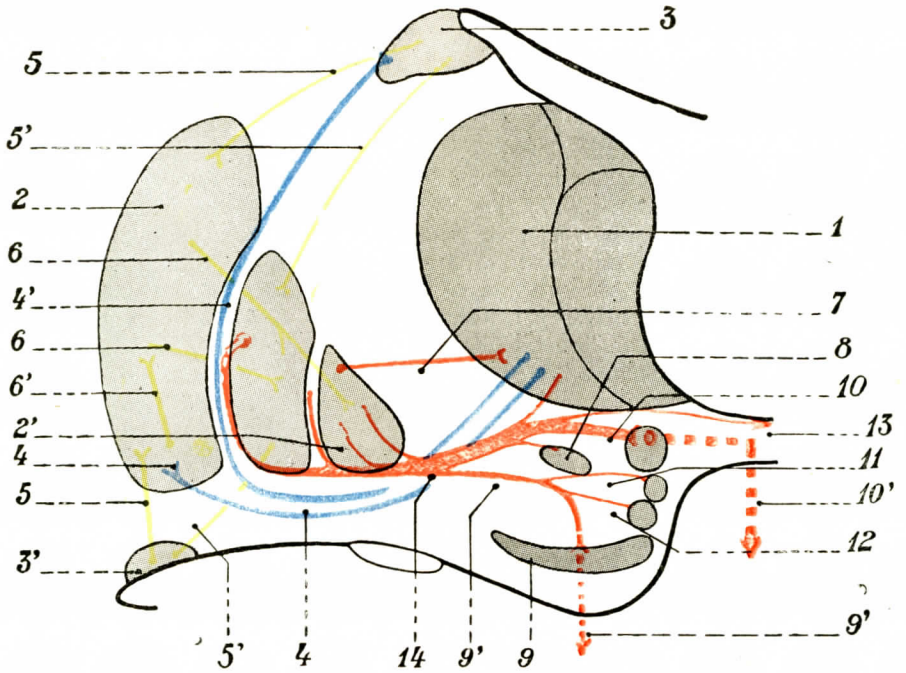

FIG. 893

Conexiones de los núcleos estriados.

Corte horizontal esquemático. *En azul*, vías aferentes; *en amarillo*, las vías de asociación; *en rojo*, las vías eferentes.

1, tálamo óptico. — 2, putamen. — 2', pállidum. — 3, cabeza del núcleo caudado. — 3', cola del núcleo caudado. — 4, fibra tálamoestriada. — 4', fibra tálamocaudada. — 5, fibra caudoputaminal. — 5', fibra caudopalidal. — 6, fibra estriopalidal. — 6', fibra de asociación estriada. — 7, fibra pálidotalámica. — 8, cuerpo de Luys y fibra pálidoluisiana. — 9, locus niger. — 9', fibra pálidonígrica. — 9'', fibra descendente del locus niger. — 10, fibra pálidorrúbrica. — 10', vía rubroespinal cruzada. — 11, fibra que va del pállidum al núcleo de Darkschewitsch. — 12, fibra que va del pállidum a la comisura posterior. — 13, comisural de la comisura de Meynert. — 14, asa lenticular.

La textura del neostriátum ha demostrado, no es inútil recordarlo, que estaba constituído por células pequeñas que debemos relacionar con las neuronas de asociación del córtex cerebral. Las neuronas de pequeñas células constituyen las vías cortas que reúnen las diversas partes del cuerpo estriado.

En cambio, las grandes células que hemos observado únicamente en el neostriátum, es decir, en el globus pállidus, son ciertamente el punto de partida de fibras de proyección de gran trayecto. Entre estas últimas podemos describir: 1.°, vías aferentes; 2.°, conexiones intraestriadas; 3.°, vías eferentes.

a) *Vías aferentes. Fibras estriopétalas* (VOGT). — Las degeneraciones observadas en el cuerpo estriado después de lesión del tálamo óptico muestran que las

fibras aferentes proceden únicamente del tálamo y sólo de la región interna de éste. Estas fibras talámicas terminan en el putamen y el núcleo caudado, por lo tanto en el estriátum propiamente dicho, y de ahí el nombre de fibras o *sistema tálamoestriado* que se les da.

Este sistema sigue el asa del núcleo lenticular y el fascículo lenticular de Forel, que encontraremos por lo demás ahora mismo a propósito de las fibras eferentes o estriófugas. Para llegar al putamen penetran directamente en la substancia gris o bien toman la vía de la lámina medular externa. Esta permite por lo demás a algunas de ellas alcanzar el núcleo caudado. Estas fibras terminan alrededor de las pequeñas células que hemos descrito en el neostriátum.

Hemos dicho preferentemente que los núcleos estriados no tienen conexiones directas con el córtex cerebral o el cerebelo. Pero pueden establecerse conexiones indirectas, como se ve, por medio del tálamo óptico.

b) *Conexiones intrínsecas. Vías intraestriadas.* — Como acabamos de ver, el globus pállidus no posee fibras aferentes extrínsecas. Pero las pequeñas células que hemos descrito en el neostriátum, adonde vienen a terminar las fibras tálamoestriadas, envían a su vez sus cilindroejes al pállidum. Partiendo del núcleo caudado, del que salen, desde la cabeza hasta la cola de este núcleo, estas fibras convergen a la manera de radios de una rueda y atraviesan la cápsula interna, fraguándose un camino a través de las fibras tálamocorticales contenidas en el brazo anterior y a través de las fibras sensitivas y motoras contenidas en el brazo posterior. Terminan en el globus pállidus, ora directamente, ora tomando la vía de las láminas medulares. Las fibras nacidas del putamen forman las fibras radiales que terminan en la punta del pállidum directamente o tomando la vuelta de las láminas medulares. Todas estas fibras que proceden del núcleo caudado y del putamen vienen a arborizarse alrededor de las grandes células que hemos descrito en el pállidum. Desde ahora concebimos que ninguna fibra de proyección vendrá del neostriátum para terminar en el tálamo o en la región subtalámica. El pállidum es, pues, el que va a emitir las grandes vías eferentes del sistema estriado.

c) *Vías eferentes o vías palidófugas* (fig. 893). — Las vías eferentes o vías de proyección del cuerpo estriado están, en efecto, constituídas por los cilindroejes de las grandes células del pállidum. Toman las vías de las fibras radiales o de los fascículos que pasan por las láminas medulares y se hacen horizontales en la cara inferior del pállidum. Estas fibras ponen en relación el cuerpo estriado con el cerebro intermedio y el cerebro medio. Son las homólogas del *fascículo basal del cerebro anterior de los vertebrados* (Edinger). Entre estas vías, distinguiremos: vías talámicas, subtalámicas e infundíbulotubéricas.

α) *Vía pálidotalámica* (fig. 893, 7). — Las fibras de esta vía emergen del pállidum, algo por debajo de su vértice (fibras estríotalámicas de Foix). Atraviesan horizontalmente el brazo posterior de la cápsula interna, donde cruzan las fibras motrices y sensitivas que contiene. Terminan en la mitad inferior del tálamo óptico.

β) *Vías pálidosubtalámicas.* — Estas vías son con mucho las más numerosas. Se las ve salir del vértice del globus pállidus siguiendo su cara inferior. Forman aquí tres grupos de fibras bastante mal limitadas en su punto de partida, pero distintas más lejos, grupos que hemos descrito con el nombre de: 1.°, fascículo lenticular de Forel (plano dorsal); 2.°, radiaciones estríoluisianas (plano medio); 3.°, asa del núcleo lenticular (plano ventral). Sabemos que llegan a la región subtalámica. Entre las fibras que contienen distinguiremos: 1.°, *fibras pálidonígricas* (fig. 893, 10), que van al locus níger formando el *fascículo palidal de la punta;* 2.°, *fibras pálidoluisianas* o *fibras estríoluisianas* de Foix, cuyo destino conocemos (véase pág. 1107); 3.°, *fibras pálidorrúbricas,* que terminan en el núcleo rojo de la calota (véase fig. 727); 4.°, *fibras pálidotegmentarias.* Estas fibras se denominan así porque van al techo, es decir, a la región dorsal del cerebro medio.

Según los trabajos de VOGT, algunas fibras del asa lenticular se pondrían en relación, en efecto, con el núcleo de Darkschewitsch y de la comisura posterior, núcleo que sabemos pertenece al sistema de la cintilla longitudinal posterior; 5.°, *fibras pálidoinfundíbulotubéricas*, que siguen el fascículo talámico. FOIX insiste en la riqueza de las conexiones entre los núcleos grises y los núcleos tubéricos y periventriculares, cuyo sentido se ignora por lo demás; 6.°, *fibras comisurales interestriadas* que forman la comisura de Meynert.

5.° *Vascularización*

La dualidad observada, tanto en el desarrollo como en la anatomía estructural del cuerpo estriado, se revela también en su vascularización. La estudiaremos detalladamente más tarde a propósito de la vascularización del cerebro. Desde ahora, señalemos que el tronco del núcleo caudado no es regado por las arterias estriadas posteriores, ramas de la silviana. La parte ánteroinferior de la cabeza depende de la arteria cerebral anterior. La cola del núcleo caudado recibe vasos de la silviana y de la coroidea anterior. El putamen es irrigado también por la silviana, mientras que la *parte interna del globus pállidus recibe sus vasos de la arteria coroidea anterior.*

Las venas estriadas superiores se echan en la vena del cuerpo estriado para terminar en las venas de Galeno.

Las venas estriadas inferiores pasan a través del espacio perforado anterior y desembocan en la vena silviana profunda, afluente de la vena basilar.

6.° *Resumen anatomofisiológico*

Los datos actuales, que hemos expuesto, demuestran los siguientes hechos: 1.°, las diferentes porciones del cuerpo estriado están unidas por *conexiones intrínsecas* representadas por fibras que unen, por una parte, el núcleo caudado al pállidum, y por otra, el putamen al pállidum; 2.°, las conexiones intrínsecas comprenden dos vías: aferente y eferente. *a)* La *vía aferente* parte del tálamo óptico y termina en el estriátum, es decir, en el putamen y en el núcleo caudado. *b)* Las *vías eferentes* parten del pállidum y tal vez también del estriátum. Pero las vías eferentes del estriátum quedan hipotéticas, mientras que las vías eferentes palidales, absolutamente demostradas, terminan: en el tálamo óptico, en los núcleos de la región subtalámica, es decir, en el cuerpo de Luys, en el núcleo rojo, en el locus níger y probablemente en el núcleo de la comisura blanca posterior y en el núcleo de Darkschewitsch.

Por estos núcleos subtalámicos, el cuerpo estriado es referido a la vía motora extrapiramidal, es decir, al fascículo rubroespinal que procede del núcleo rojo y que después de haberse entrecruzado con su homólogo del lado opuesto, por la decusación de Forel, desciende al bulbo y a la medula espinal (fig. 894).

No se conoce hoy ninguna conexión directa entre el cuerpo estriado, la corteza cerebral, la vía motora voluntaria, el cerebelo y la cinta de Reil. Es evidente que el cerebelo y la cinta de Reil pueden actuar sobre el cuerpo estriado, pero indirectamente, por medio del tálamo óptico.

Las conexiones que acabamos de establecer dejan prever los resultados obtenidos por la experimentación y la anatomoclínica. En la actualidad se admite que el cuerpo estriado es una formación gris, *cuyo papel es esencialmente motor*. Con Ramsay HUNT se puede concebir que la movilidad depende de dos funciones componentes que tienen cada una su sistema propio. Una de estas funciones se revela por

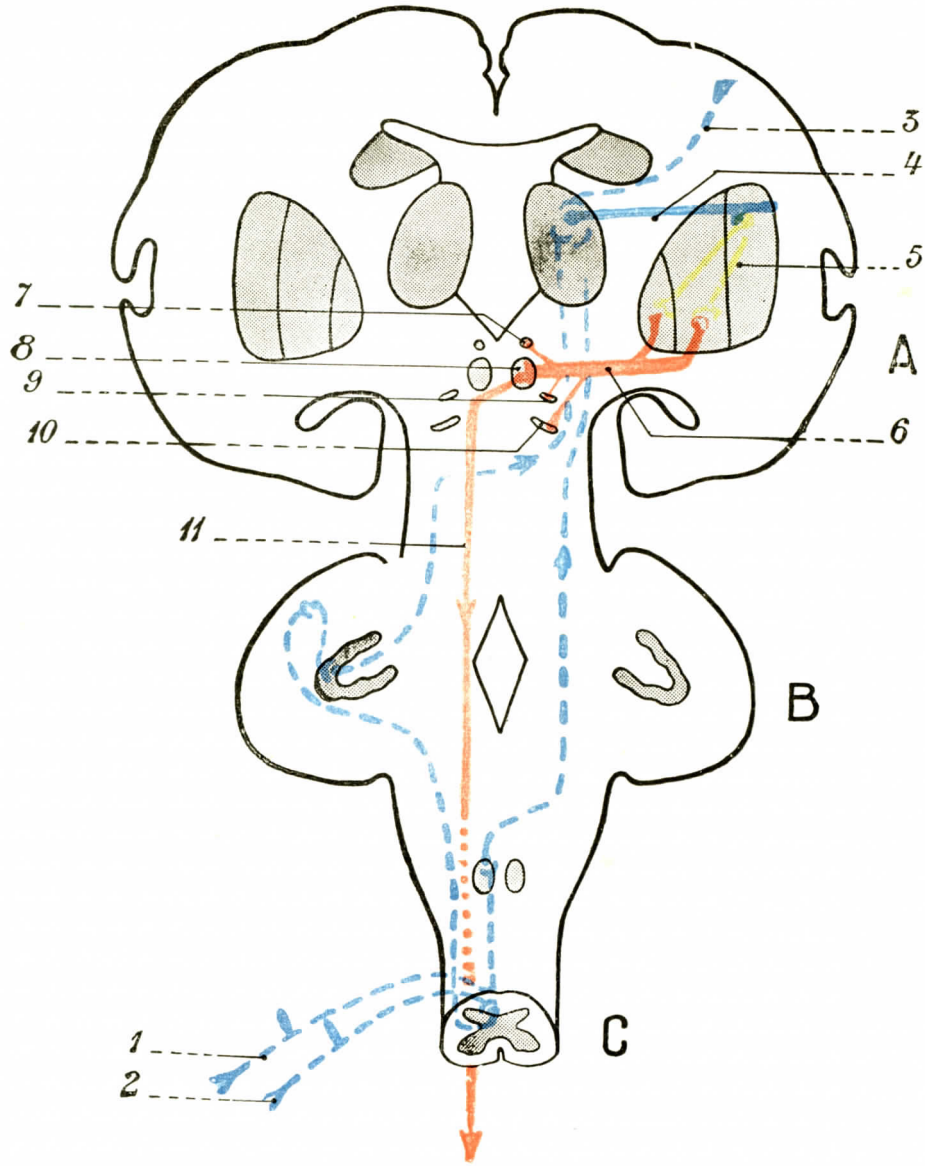

FIG. 894

Vía estrioespinal (vía motriz extrapiramidal).

En línea de puntos azul, las fibras aferentes del tálamo. — *En línea azul llena*, las fibras tálamoestriadas. *En amarillo*, las fibras estriopalidales. — *En rojo*, las fibras palidófugas.

1, vía de la sensibilidad directa. — 2, vía de la sensibilidad cerebelosa indirecta. — 3, fibra córtictalámica. — 4, fibra tálamoestriada. — 5, fibra estriopalidal. — 6, asa lenticular. — 7, núcleo de Darkschewitsch. — 8, núcleo rojo. — 9, cuerpo de Luys. — 10, locus níger. — 11, vía rubroespinal entrecruzada en la comisura de Forel.

el *movimiento:* la contractilidad determina un desplazamiento en el espacio. La otra función es otro aspecto de la contractilidad: la fibra muscular, en lugar de ser el origen de un desplazamiento, se fija en una actitud, la *postura*. La primera función

está asegurada por el *sistema cinético*, la segunda por el *sistema estático*. Este último sistema tiene por centro el cerebelo. El primer sistema, el sistema cinético, tiene dos centros: 1.°, el *cuerpo estriado* o *páleoencéfalo*, es decir, la parte motora más antigua del encéfalo. Es el centro de los movimientos más antiguos y los más inferiores en la jerarquía de la actividad motora, es decir, movimientos automáticos asociados. Obra por la vía extrapiramidal; 2.°, la *corteza cerebral rolándica*, que es el centro neocinético de los movimientos más recientes y más elevados en la jerarquía de la actividad motora. Obra por la vía piramidal.

Ahora bien, cuando se produce un movimiento hay forzosamente postura, dice Ramsay HUNT; «todo movimiento, del más diestro al más grosero, del más consciente al más automático, exige para su ejecución la intervención de un mecanismo estático y un mecanismo cinético». Todo movimiento comprende, pues, dos componentes (cinético y estático), y será regido, según la calidad de su jerarquía en la actividad motora, si es de *orden inferior*, por el cuerpo estriado para su componente cinético y por el vermis para su componente estático; si es de *orden superior*, por el córtex rolándico para su componente cinético y por los hemisferios cerebelosos para su componente estático.

El cuerpo estriado aparece, pues, como el productor esencial de la movilidad automática y asociada (MATTEI y REBOUL-LACHAUD).

Desempeña también un papel evidente en la regulación de ciertas variedades de tono muscular. Así es que el cuerpo estriado interviene en la regulación del tono muscular adaptada a la ejecución normal de la movilidad automática. Asegura finalmente el mantenimiento de un estado muscular exento de movimientos parásitos (temblores, corea, atetosis). Sus conexiones con las grandes funciones motoras hacen entrever también que el cuerpo estriado puede desempeñar un papel desde el punto de vista psíquico, en tanto la actividad motora esté al servicio de la expresión del pensamiento.

Organo muy antiguo, precede en la organización del cerebro de los vertebrados al sistema motor voluntario. Este parece desarrollarse cuando el animal pasa de la vida acuática a la vida terrestre. Pero el cuerpo estriado persiste, para asegurar un automatismo siempre indispensable y asumir funciones posturales que son el complemento indispensable de la actividad motora del cerebro.

§ 10. — REGIONES SUBOPTOESTRIADAS

Los núcleos optoestriados que acabamos de describir no están en contacto inmediato macroscópicamente con las porciones del mesencéfalo que les preceden, es decir, con los pedúnculos cerebrales y los tubérculos cuadrigéminos. Están separados por una zona compleja, sin homogeneidad aparente, verdadera encrucijada sin individualidad distinta, en que las formaciones blancas diversas se encuentran en medio de masas celulares de desigual importancia. Esta zona, largo tiempo descuidada por los anatomistas, ha adquirido hoy, gracias a la anatomoclínica, una importancia fisiológica considerable (síndrome de la encrucijada subtalámica; síndrome infundíbulotubérico). Daremos a esta zona el nuevo nombre de *región suboptoestriada* con objeto de demostrar que no solamente corresponde a uno de los núcleos, sino que se extiende debajo de ellos, en particular debajo del tálamo y del núcleo lenticular.

Para mayor comodidad de la descripción, la subdividiremos en tres regiones, cada una de las cuales, por otra parte, parece ofrecer una unidad anatomofisiológica: 1.°, la *región infundíbulotubérica;* 2.°, la *región subóptica;* 3.°, la *región sublenticular*. Estas tres regiones aparecen en dos cortes frontales de los dos hemisferios.

La primera (figs. 871 y 896), que pasa por detrás de los dos tubérculos mamilares, muestra por arriba el tálamo óptico, por abajo el suelo del tercer ventrículo, constituído por la substancia perforada posterior o lámina interpeduncular. La zona subyacente a la cara inferior del tálamo es la *región subóptica*. Un corte sagital (figura 895) nos permite también localizar esta región.

Un segundo corte frontal (fig. 896), que pasa por los tubérculos mamilares, descubre la *región infundíbulotubérica*, que corresponde, en el plano inferior del tercer ventrículo, al túber y al infundíbulo.

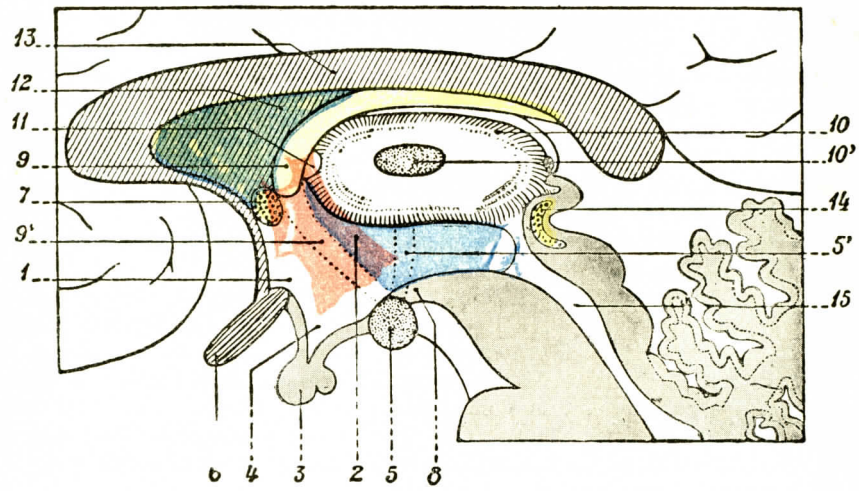

FIG. 895

Corte externo sagital, que muestra la pared del ventrículo medio, la región infundíbulotubérica y la región subóptica *(esquemática)*.

1, región infundíbulotubérica. — 2, región subóptica. — 3, hipófisis. — 4, infundíbulum. — 5, tubérculo mamilar. — 5', fascículo de Vicq-d'Azyr. — 6, cintilla óptica. — 7, comisura anterior. — 8, espacio perforado posterior. — 9, 9', pilar anterior del trígono. — 10, tálamo. — 10', comisura gris. — 11, agujero de Monro. — 12, séptum lúcidum. — 13, cuerpo calloso. — 14, comisura posterior. — 15, acueducto de Silvio.

Por último, comprobamos en uno y otro de los dos cortes precedentes que el núcleo lenticular está separado de la cara inferior del cerebro por un espacio, la *región sublenticular*, cuya constitución difiere, por lo demás, delante y detrás (figura 896).

A. — Región infundíbulotubérica o hipotálamo

Esta región corresponde al plano inferior del ventrículo medio y forma su suelo.

1.° Aspecto exterior. — La región infundíbulotubérica corresponde al *rombo optopeduncular*, estando éste limitado por delante por las cintillas ópticas y por detrás por los pedúnculos cerebrales (fig. 757). Se distinguen dos partes: una anterior, *premamilar*, otra posterior, *retromamilar*.

2.° Examen de la región infundíbulotubérica en cortes. — Dos cortes, uno frontal (fig. 896), otro sagital y medio (fig. 895), son necesarios para comprender la región. Estos cortes muestran que los límites anterior, posterior y laterales son convencionales. Por delante, esta región se extiende hasta un plano que pasa por

el quiasma óptico y la comisura anterior (fig. 895, 7); por detrás, hasta un plano vérticofrontal que pasa por detrás de los tubérculos mamilares (fig. 895, 5). El corte frontal (fig. 896) muestra que la pared del túber es gruesa; es atravesada en su parte superior por el pilar anterior del trígono (fig. 896, 2'). El corte sagital (fig. 895) nos hace encontrar los detalles que hemos descrito al tratar del ventrículo medio. Recordemos que el borde anterior de éste presenta la sección del quiasma óptico, con los dos pilares del trígono, por encima de él, la vulva que limitan, la co-

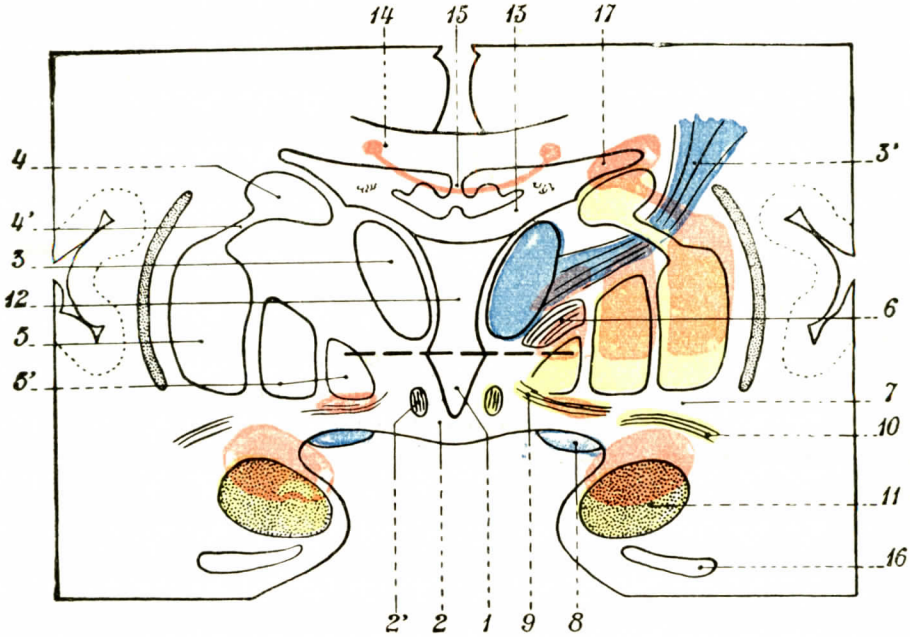

FIG. 896

Corte frontal que pasa por el túber y muestra el plano óptico del ventrículo medio y la región infundíbulotubérica. La línea de trazos separa los dos planos.

1, infundíbulo. — 2, túber. — 2', pilar anterior del trígono. — 3, tálamo óptico. — 3', su pedúnculo anterior que ocupa el brazo anterior de la cápsula interna. — 4, núcleo caudado. — 4', puente de unión. — 5, núcleo lenticular. — 5', pállidum. — 6, rodilla de la cápsula interna. — 7, región sublenticular. — 8, cintilla óptica. — 9, asa lenticular. — 10, comisura anterior. — 11, núcleo amigdalino. — 12, tercer ventrículo. — 13, techo del tercer ventrículo y membrana coroidea. — 14, cuerpo calloso. — 15, séptum lúcidum. — 16, prolongación esfenoidal del ventrículo lateral. — 17, su prolongación frontal.

misura anterior, la laminilla infraóptica con el recessus infraóptico (fig. 854). Debajo del quiasma se extiende la substancia gris del túber. El borde posterior, irregular, es marcado por la eminencia de los cuerpos mamilares. El *vértice*, o *punto declive* del embudo, presenta el recessus hipofisario o infundíbulo. En el corte sagital nos damos cuenta que la substancia gris del túber se adelgaza a medida que se aproxima al tallo pituitario.

3.° Estructura del sistema infundíbulotubérico. — Las paredes infundíbulotubéricas son abundantes en cuerpos celulares y escasas en fibras blancas. En cambio las fibras amielínicas forman un tupido entrecruzamiento.

a) *Formaciones blancas.* — Comprenden cinco fascículos, de los cuales, *uno solo es propio de la región:* el *fascículo del túber cinéreum.*

α) *Fascículo del túber cinéreum.* — En los cortes aparece como un fascículo dirigido de delante atrás, paralelo al surco de Monro. Parece seguir el acueducto

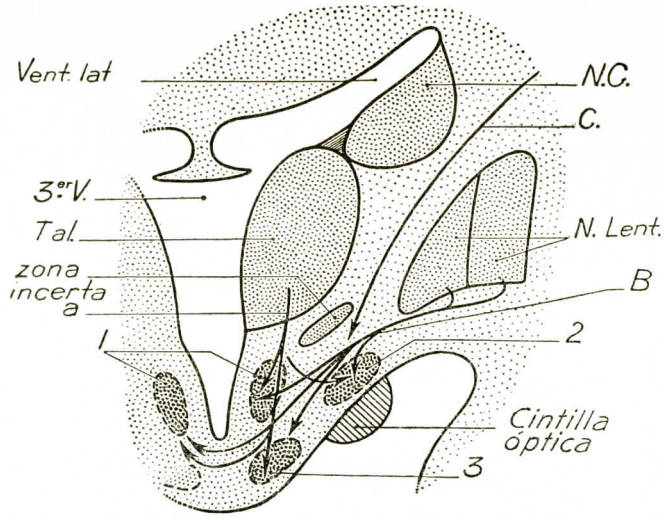

FIG. 897

Las fibras aferentes de los núcleos del túber vistas en un corte vérticofrontal.

a, tálamotubéricas. — *B*, estriotubéricas. — *C*, córticotubéricas.

Núcleos vegetativos del túber.

1, núcleo paraventricular. — 2, núcleo supraóptico. — 3, núcleo propio del túber.

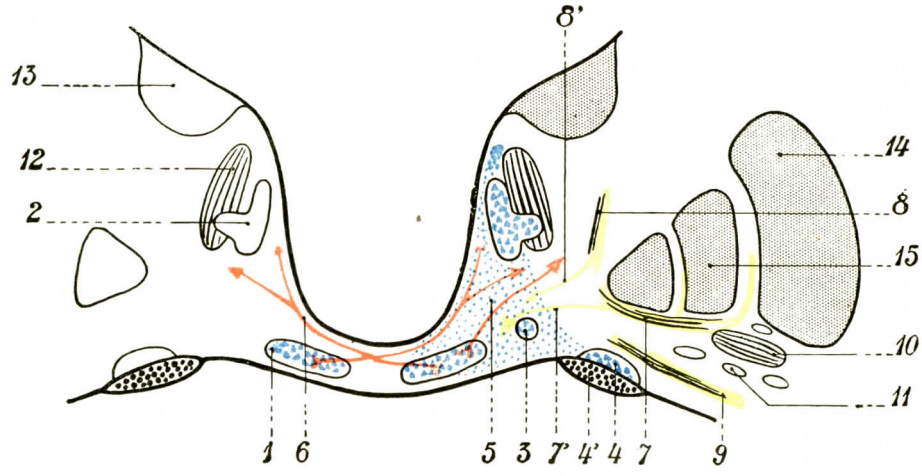

FIG. 898

Corte frontal destinado a mostrar la región infundíbulotubérica.

1, núcleo ventral del túber. — 2, núcleo periventricular yuxtatrigonal. — 3, núcleo accesorio infraóptico. — 4, núcleo de la cintilla óptica (4'). — 5, núcleo difuso parvocelular. — 6, fascículo del túber. — 7, asa lenticular, con 7', fibras del túber. — 8, fascículo talámico, con 8', fibras del túber. — 9, pedúnculo inferointerno del tálamo. — 10, comisura anterior. — 11, substancia nerviosa de Reichert. — 12, pilar anterior del trigono. — 13, núcleo caudado. — 14, putamen. — 15, pállidum.

de Silvio y terminar en los núcleos vegetativos de los pedúnculos cerebrales, de la protuberancia y del bulbo. Algunas de sus fibras son comisurales (túberotuberales). El fascículo del túber parece nacer en los núcleos anteriores (véase más adelante).

β) *Pilar anterior del trígono.* — Conocemos su trayecto (pág. 1034); sabemos que, después de haber cruzado la comisura anterior y limitado el agujero de Monro, viene a agotarse en el cuerpo mamilar, teniendo alrededor de él masas celulares: el *ganglio del pilar anterior del trígono* (véase más adelante).

γ) El *asa lenticular* (fig. 898, 7, 7') sólo aparece en el momento en que se curva hacia el tálamo óptico o hacia la región infraóptica. Sin embargo, un fascículo de sus fibras viene a terminar en el túber.

δ) El *fascículo de Vic-d'Azyr* o *mamilotalámico* se desprende del núcleo interno del cuerpo mamilar y se dirige hacia el núcleo anterior del tálamo óptico. Está

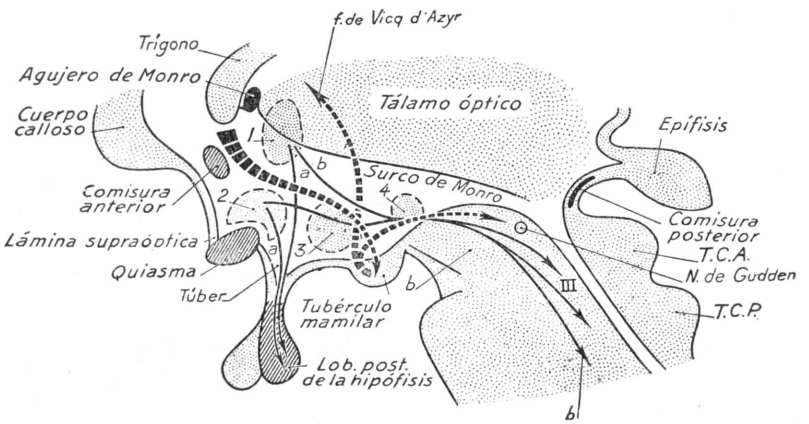

FIG. 899

Núcleos del hipotálamo y fibras eferentes vistas en un corte sagital paramedio.

1.° *Núcleos:* 1, núcleo paraventricular yuxtatrigonal. — 2, núcleos supraóptico y supraóptico accesorio. — 3, núcleo propio del túber. — 4, núcleo magnocelular retromamilar.
2.° *Fibras eferentes: a*, hacia el lóbulo posterior de la hipófisis. — *b*, hacia los núcleos vegetativos del tronco encefálico.

Nota. — Las fibras reproducidas en puntos gruesos no forman parte del sistema infundíbulotubérico vegetativo, sino que pertenecen a las conexiones rinencefálicas.

situado en el límite posterior del túber y continúa el pilar anterior de trígono (véase más adelante, *Cuerpos mamilares*).

ε) La *comisura de Meynert* no hace más que atravesar la parte anterior del túber.

b) *Formaciones grises. Núcleos de la región tubérica.* — La substancia gris del túber está constituída por un semillero de pequeñas células. Se da a esta capa el nombre de *núcleo difuso parvocelular del túber.* Se han descrito en esta capa masas celulares en número de cinco principales. GREVING no describe menos de catorce.

Núcleo paraventricular yuxtatrigonal. — Hemos visto que rodeaba el pilar anterior del trígono a modo de manguito (fig. 899, 1). Disminuye de importancia de delante a atrás.

Núcleo de la cintilla óptica (supraóptica de Cajal). — Se encuentra situado en la parte posterior y lateral de la cintilla (fig. 899, 2). Las células son hipercromáticas.

Núcleo supraóptico accesorio. — Es un núcleo situado por dentro del precedente. Su vascularización es particularmente abundante.

Núcleo ventral del túber o núcleos láterobasales (fig. 899, 3). — Está situado en la parte inferior de la región por dentro de la cintilla óptica. Aumenta de importancia de delante a atrás. Algunas hileras celulares lo relacionan por detrás con el *núcleo magnocelular retromamilar.*

Núcleo magnocelular retromamilar. — Como el precedente, está formado de células de gran talla; aunque en contacto con el cuerpo mamilar, hay que referirlo funcionalmente al túber.

NOTA. — Desde el punto de vista filogénico, el *grupo superior* (núcleo yuxtahorizontal y núcleo de la cintilla óptica) es una formación antigua (aves, reptiles, anfibios); el *grupo inferior* (núcleo ventral del túber y núcleo retromamilar) es característico del hombre.

ROUSSY y MOSINGER distinguen, desde los puntos de vista filogénico, histológico y fisiológico, dos regiones: una anterior, o hipotálamo hipofisario, y otra posterior, o hipotálamo mamilar.

Histológicamente, estos núcleos están constituídos por células de tipo vegetativo: células bipolares de tipo alargado, dispuestas en «bancos de peces» en una corriente de fibrillas amielínicas o puramente mielinizadas; o dispuestas en masas globulosas, rodeadas de una corona de fibrillas (cuerpo mamilar y núcleo ventral del túber) (LARUELLE).

4.° Conexiones de la región infundíbulotubérica. — El *hipotálamo constituye el centro vegetativo cerebral más importante.* Entre sus conexiones sólo algunas son conocidas.

a) *Conexiones internucleares.* — Son fibras que unen los núcleos de un mismo lado entre sí o con los del lado opuesto (fibras túberotuberales). Algunas de estas fibras comisurales toman las comisuras de Meynert y de Forel.

b) *Conexiones con el cuerpo estriado: fibras estríotubéricas.* — Se establecen cerca de las fibras que se desprenden del asa lenticular y del fascículo lenticular de Forel. Salen principalmente del núcleo de la cintilla óptica, formando un fascículo alrededor del cual se agrupan células vegetativas (núcleo pálidoinfundibular de Greving).

c) *Conexiones con el tálamo óptico: fibras tálamotubéricas.* — Estas fibras siguen el pedículo inferointerno del tálamo óptico.

d) *Conexiones con la región infratalámica y los núcleos vegetativos del tronco cerebral.* — Estas conexiones se efectúan por el fascículo del túber, que hemos ya descrito. Procedente principalmente del núcleo ventral del túber, sigue al acueducto de Silvio (fig. 896, 6) formando el *sistema tangencial periventricular* o *fascículo de Schutz.* Desciende más abajo con la cintilla longitudinal posterior y acaba en los centros vegetativos bulboprotuberanciales y espinales.

e) *Conexiones con la corteza cerebral.* — Se establecen por fibras que unen el túber al área olfativa, y probablemente al área gustativa. Otras fibras (fascículo frontotuberal de Greving) unirían el túber al área prefrontal.

Conexiones con la hipófisis. — Estas conexiones son particularmente importantes con los lóbulos *posterior* e *intermedio* de la glándula. Las fibras que vienen principalmente del *núcleo de la cintilla óptica* constituyen el *fascículo supraóptico hipofisario de Greving.* Otras provienen del *núcleo paraventricular* (fascículo paraventrículohipofisario de Iacony) y, por último, del *núcleo ventral del túber* (ROUSSY y MOSINGER). Todos estos fascículos pasan por el tallo hipofisario.

5.° Significación de la región infundíbulotubérica. — Las investigaciones anatómicas, fisiológicas y los datos anatomoclínicos conceden al hipotálamo el valor de un centro vegetativo extremadamente importante. Su actividad se manifiesta sobre el metabolismo hídrico, sobre el de los hidratos de carbono, de los lípidos y de los albuminoides. Desempeña un papel en la regulación del sueño y de la temperatura, en la regulación de las funciones sexuales, en el mecanismo del hambre y de la sed, y hasta de las funciones psíquicas (véase LHERMITTE, MASQUIN y TULLES: *Précis d'An. physiol. du S. N. central*, 2.ª edición, Doint et Cie., edit.).

6.° Cuerpos mamilares. — La región posterior del espacio optopeduncular comprende los cuerpos mamilares y la substancia perforada posterior. Hemos estudiado la substancia perforada con los ventrículos. Nos falta estudiar los cuerpos mamilares.

Sabemos que su morfología exterior les hace aparecer en forma de dos mamelones, y de ahí su nombre, situados a una y otra parte de la línea media, por detrás del infundíbulo, y por delante de la substancia perforada posterior.

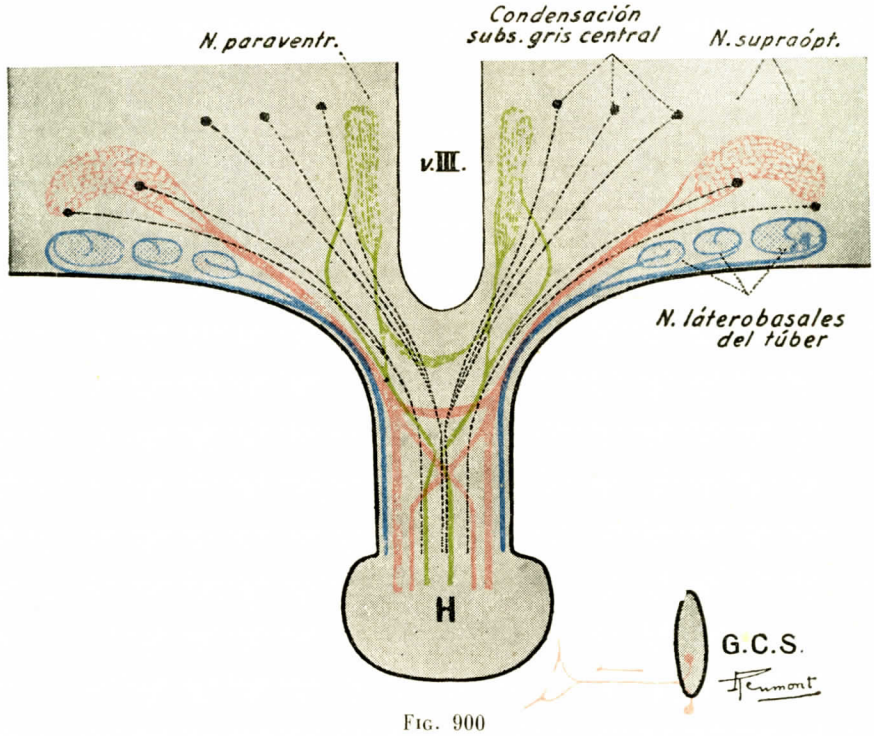

FIG. 900

Inervación de la hipófisis (LARUELLE).

Rojo, vías directas y cruzadas que reúnen los núcleos supraópticos a la hipófisis; lóbulo posterior, *pars intermedia*, lóbulo anterior. — *Verde*, vías directas o cruzadas que reúnen los núcleos paraventriculares a la hipófisis. — *Azul*, vías directas que reúnen los núcleos láterobasales del túber a la hipófisis. — *Negro*, trayectos fibrilares que reúnen a la hipófisis ciertas condensaciones celulares de la substancia gris fundamental del hipotálamo.

Muy a menudo se comprueba, al lado del tubérculo mamilar principal, un tubérculo accesorio (pág. 944). Este tubérculo es histológicamente constante y se ve perfectamente en cortes frontales (fig. 901, 2).

ESTRUCTURA. — El tubérculo mamilar principal comprende dos núcleos: el *núcleo magnocelular* y los *núcleos parvocelulares* externo e interno. Hay que añadir un pequeño núcleo lateral, el *núcleo intercalado*. Hemos visto que el núcleo magnocelular debe ser referido a las formaciones infundíbulotubéricas.

CONEXIONES (fig. 901). — El cuerpo mamilar principal recibe, como hemos visto *(trígono cerebral)*, el pilar anterior del trígono. Este va particularmente al núcleo externo. Constituye una vía aferente.

El *fascículo de Vicq-d'Azyr* y el *fascículo de la calota de Gudden* (fig. 901, 13 y 14) constituyen, por el contrario, vías eferentes. Se desprenden por un tronco común del núcleo interno del tubérculo mamilar principal. Luego se separan uno del otro. El fascículo de Vicq-d'Azyr o mamilotalámico llega a la región subóptica y se inclina hacia fuera para penetrar en el núcleo anterior del tálamo óptico: constituye, como hemos dicho, una vía olfativa.

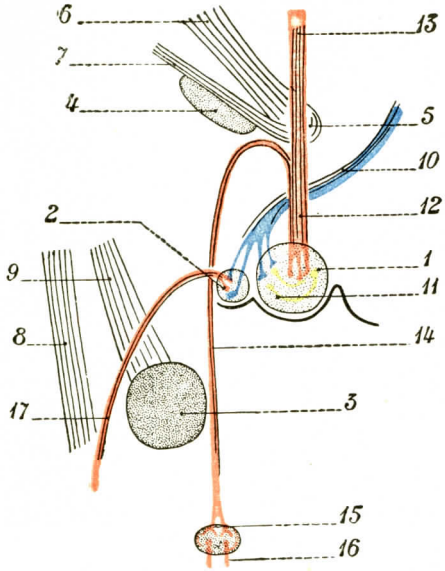

FIG. 901

Tubérculos mamilares. Conexiones y relaciones (según FOIX y NICOLESCO).

En azul, fibras aferentes; *en rojo*, fibras eferentes; *en amarillo*, fibras de asociación.

1, tubérculo mamilar principal. — 2, tubérculo mamilar accesorio. — 3, núcleo rojo. — 4, cuerpo de Luys. — 5, campo de Forel. — 6, fascículo talámico. — 7, fascículo lenticular. — 8, cinta de Reil media. — 9, radiaciones de la calota. — 10, pilar anterior del trígono. — 11, fibras de asociación. — 12, fascículo mamilar principal que forma el tronco común de 13, fascículo de Vicq-d'Azyr. — 14, fascículo de la calota de Gudden. — 15, núcleo de Gudden. — 16, fascículo longitudinal dorsal de la calota. — 17, pedículo del tubérculo mamilar lateral.

El fascículo de la calota de Gudden pasa a la región infraóptica cerca del campo de Forel (véase pág. 1123) y luego desciende al pedúnculo en la parte dorsal del núcleo rojo. Llega a la parte superior de la protuberancia y termina en el núcleo de la calota de Gudden (fig. 901, 15).

El cuerpo mamilar accesorio parece ser el punto de partida de un fascículo al que se da el nombre de *pedúnculo del cuerpo mamilar lateral*. Este llega al pedúnculo pasando por el espacio interpeduncular y se sitúa entre el núcleo rojo, situado por detrás, y la parte interna del locus níger, situada por delante. Se ignora su destino. Según DÉJERINE, llegaría por una parte al núcleo de Gudden, y por otra, al núcleo dorsal de la calota.

SIGNIFICACIÓN. — Los cuerpos mamilares parecen ser: 1.°, una estación interpuesta entre los *centros olfativos primarios* y *secundarios* (véase *Vías olfativas*) y las vías sensitivas centrales (pedúnculo mamilar); 2.°, una estación de estos mismos centros olfativos con el sistema neurovegetativo y el sistema motor extrapiramidal.

B. — REGIÓN SUBÓPTICA O SUBTALÁMICA

En el corte frontal que pasa por la mitad posterior del cuerpo mamilar (figura 902) se percibe que el tálamo está separado del pie del pedúnculo y del locus níger por una región cuadrilátera, la *región subóptica* o *subtalámica*.

1.° Límites y descripción. — En nuestro corte frontal los límites son bastante claros. Por arriba, la cara inferior del tálamo óptico; por abajo, el locus níger; por dentro, la pared ventricular del ventrículo medio y el cuerpo mamilar, y por fuera, la cápsula interna, definen este cuadrilátero. La limitación es más difícil en un corte sagital y paramedio, pues la región subóptica ha seguido en el curso del desarrollo la acodadura de los hemisferios cerebrales en relación al cerebro medio. Por este hecho, la región subtalámica es vertical en su mitad posterior y acostada horizontalmente en su mitad anterior (fig. 903).

El límite inferior, neto por delante, en que la región descansa sobre el locus níger, es mucho menos claro por detrás, en que se continúa directamente con la calota del pedúnculo. Se admite, juntamente con Forel, que la separación está

aquí representada por un plano que pasa por el fascículo reflejo de Meynert. Esta separación es artificial, pero tiene el mérito de demostrar que el núcleo rojo, que hemos descrito a propósito del pedúnculo, cabalga en las dos regiones peduncular y subtalámica (Foix y Nicolesco).

La forma de la región ha sido comparada por Foix a una pirámide cuadrangular cuyo vértice truncado se dirige adelante y cuya base es pósteroinferior, siendo las cuatro caras superior, externa, interna e inferior. Los cortes sagital y frontal son necesarios para comprender esta descripción (fig. 902 y 903).

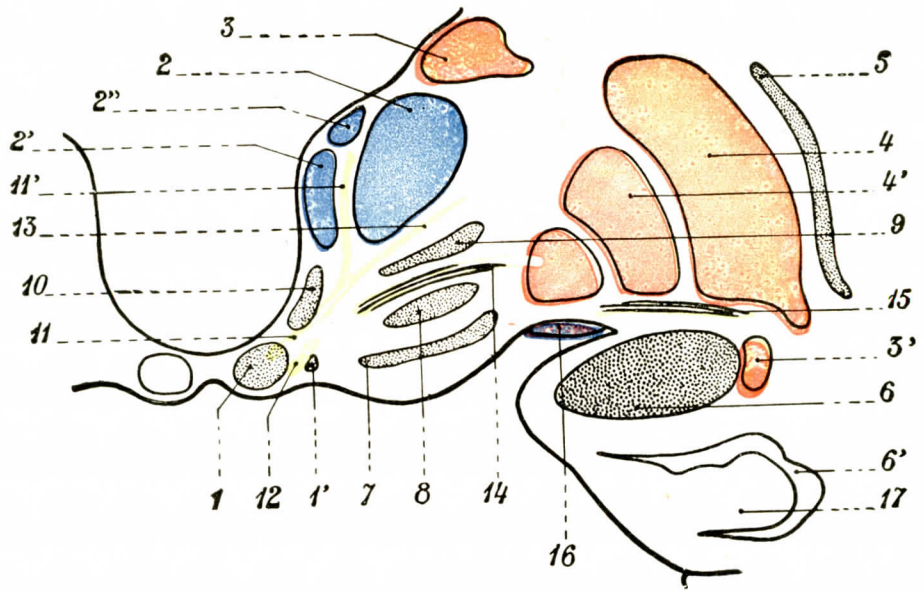

Fig. 902

Corte frontal que pasa por el tubérculo mamilar para mostrar la región subóptica y la región sublenticular posterior (hemisferio derecho).

1, tubérculo mamilar principal. — 1', su núcleo accesorio. — 2, núcleo externo del tálamo. — 2', el núcleo interno. — 2'', el núcleo anterior. — 3, núcleo caudado. — 3', cola del núcleo caudado. — 4, putamen. — 4', pallidum. — 5, antemuro. — 6, núcleo amigdalino. — 6', prolongación esfenoidal del ventrículo lateral. — 7, locus niger. — 8, cuerpo de Luys. — 9, zona incerta. — 10, substancia gris yuxtalenticular. — 11, tronco común del fascículo de Vicq-d'Azyr y del fascículo de Gudden, 11'. — 12, pilar anterior del trígono. — 13, fascículo talámico. — 14, fascículo lenticular de Forel cortado oblicuamente. — 15, fascículo de Turck cortado oblicuamente. — 16, cintilla óptica. — 17, cuerno de Ammón.

La *cara superior* está constituída por la cara inferior del tálamo óptico.

La *base* corresponde a la calota peduncular.

La *cara inferior*, que continúa en cierto modo la base, corresponde al pie del pedúnculo y descansa por su parte interna en el espacio perforado posterior.

La *cara externa* está formada por la cápsula interna. Es, pues, oblicua hacia abajo y adentro en un corte frontal, oblicua hacia delante y adentro en un corte horizontal.

La *cara interna* está constituída por la pared del tercer ventrículo, situada debajo del surco de Monro y detrás de la región del túber.

El *vértice truncado*, rechazado hacia dentro, corresponde a un plano vertical que pasa por el tubérculo mamilar. En realidad, la región subóptica, muy adelgazada entre la cara inferior del cerebro y la pared ventricular, se continúa insensiblemente con la región infundíbulotubérica.

2.° Estructura de la región subóptica. — Aquí también describiremos formaciones blancas y formaciones grises (figs. 903 y 905).

A. Formaciones blancas. — Entre éstas, unas son particularmente importantes, mientras que otras no hacen más que atravesar la región o son accesorias. Conocemos la mayoría de estas formaciones y debemos insistir más bién en sus agrupaciones y en el modo como se disponen en la región.

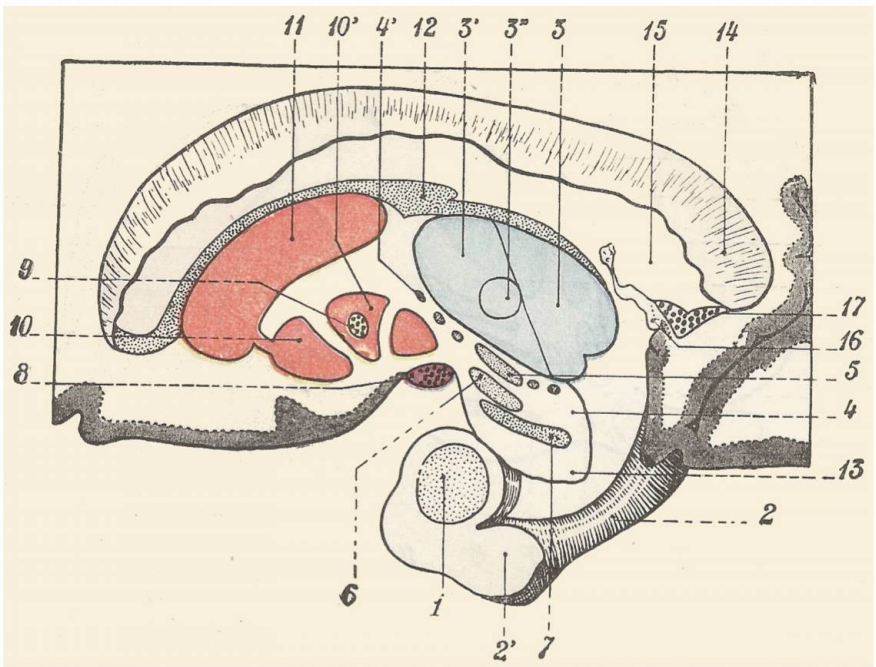

Fig. 905

Corte sagital paramedio destinado a mostrar la región subóptica.

1, núcleo amigdalino. — 2, circunvolución del hipocampo. — 2', su gancho. — 3, pulvinar. — 3', núcleo externo del tálamo óptico. — 3'', núcleo medio de Luys. — 4, región subóptica. — 4', zona enrejada. — 5, zona incerta. — 6, cuerpo de Luys. — 7, locus níger. — 8, cintilla óptica. — 9, comisura anterior. — 10, putamen. — 10', pálidum. — 11, núcleo caudado. — 12, substancia gris yuxtaventricular. — 13, pedúnculo cerebral. — 14, cuerpo calloso. — 15, ventrículo lateral. — 16, pilar posterior del trígono. — 17, cíngulo.

Entre los *fascículos que pertenecen particularmente a la región subóptica* distinguiremos:

a) *Comisura subtalámica de Forel.* — Este fascículo forma una banda transversal tendida entre los dos cuerpos de Luys (véase más adelante) y contenida en el espesor de la substancia perforada posterior. Recibe fibras de los fascículos talámico y lenticular y además fibras de Luys y algunas fibras intermamilares. Esta comisura no es, pues, solamente interluisiana, sino que une el cuerpo de Luys al cuerpo estriado.

b) *Radiaciones de la calota.* — Estas fibras proceden de la cápsula del núcleo rojo y atraviesan la región subtalámica en su parte posterior para llegar al núcleo externo del tálamo óptico.

c) El *fascículo de Vicq-d'Azyr*, ya descrito (pág. 1117), atraviesa verticalmente la región del cuerpo mamilar al núcleo anterior en la parte ventral del núcleo anterior del tálamo.

d) El *fascículo de la calota de Gudden* tiene el mismo origen que el fascículo precedente y llega por detrás a la calota protuberancial, donde termina en el núcleo dorsal.

e) La *terminación del fascículo lenticular de Forel*, constituída por las fibras radiadas del globus pállidus, viene a situarse en la parte superior del tálamo óptico, abandonando sus fibras a la cápsula del cuerpo de Luys y algunas a la comisura de Forel.

f) *Fascículo talámico de Forel.* — Este nace del campo de Forel (véase más adelante) y llega al tálamo, dispersándose en abanico de abajo arriba y de dentro a fuera.

Además de estos fascículos, existen otros que no hacen más que atravesar el tálamo óptico. Son: la parte terminal del asa lenticular; el pedúnculo inferointerno del tálamo; el pilar anterior del trígono, que forma el límite anterior de la región; el fascículo retrorreflejo de Meynert, que constituye su límite inferior; la cinta de Reil, próxima a la parte posterior de la región subtalámica.

Disposición de las formaciones blancas. Campo de Forel. — En la región subtalámica las formaciones blancas, principalmente representadas por los fascículos lenticular y talámico (véase antes), confluyen en una especie de encrucijada o nudo situado en la parte inferointerna de la región subóptica, a la que se da el nombre de *campo de Forel* (fig. 904, 5). Este campo se prolonga por delante en las fibras anteriores del fascículo lenticular, y por detrás, con la parte anterior de la cápsula del núcleo rojo. En un corte vérticofrontal los fascículos del tálamo óptico que convergen en este campo forman, según la expresión de Foix y Nicolesco, dos ramilletes: uno pósteroexterno y el otro súperointerno. El *ramillete pósteroexterno* apenas pertenece a la región subóptica. Está formado por la porción terminal de la cinta de Reil y las radiaciones de la calota (fig. 904). El *ramillete súperointerno* está formado por cuatro fascículos: los fascículos de Vicq-d'Azyr, lenticular y talámico, visibles en cortes frontales, y el de la calota de Gudden, visible solamente en cortes sagitales. Algo por debajo de este ramillete, las fibras de estos fascículos se entrecruzan formando un nudo en apariencia inextricable, el *campo de Forel* propiamente dicho.

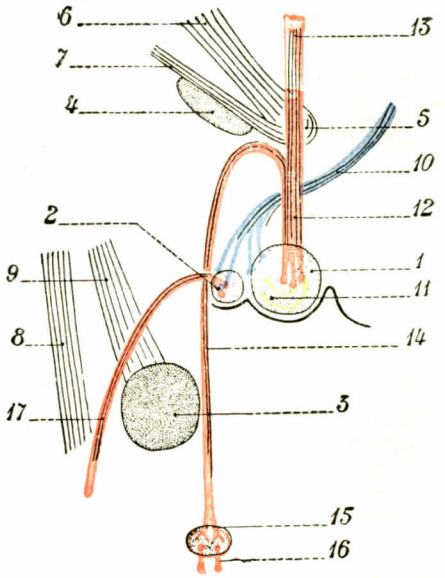

Fig. 904

Tubérculos mamilares. Conexiones y relaciones (según Foix y Nicolesco).

En azul, fibras aferentes; *en rojo*, fibras eferentes; *en amarillo*, fibras de asociación.

1, tubérculo mamilar principal. — 2, tubérculo mamilar accesorio. — 3, núcleo rojo. — 4, cuerpo de Luys. — 5, campo de Forel. — 6, fascículo talámico. — 7, fascículo lenticular. — 8, cinta de Reil media. — 9, radiaciones de la calota. — 10, pilar anterior del trígono. — 11, fibras de asociación. — 12, fascículo mamilar principal que forma el tronco comun de 13, fascículo de Vicq-d'Azyr. — 14, fascículo de la calota de Gudden. — 15, núcleo de Gudden. — 16, fascículo longitudinal de la calota. — 17, pedículo del tubérculo mamilar lateral.

B. Formaciones grises. — Entre las formaciones grises encontradas en la región subtalámica, se han descrito ya algunas. Son: el núcleo rojo y el locus níger, cuyas partes anteriores pertenecen a la región subóptica (véase *Pedúnculos*). Otros núcleos son especiales de la región. El más importante es el cuerpo de Luys.

Al lado de él señalemos: la *zona incerta*, el *núcleo de la cápsula interna*, los *núcleos del campo de Forel* y, por último, la *formación gris yuxtaventricular*.

a) *Cuerpo de Luys* (fig. 905, 8). — El cuerpo de Luys tiene la forma de una lenteja de eje mayor ánteroposterior, dirigido atrás, adelante, de arriba abajo y de fuera a dentro. Su abundante vascularización le da un tinte rosado.

En cortes frontales se ve que se asienta en la parte media del tálamo óptico, encima del locus níger, debajo del fascículo lenticular que lo separa de la zona incerta.

En cortes sagitales se le percibe encima del núcleo rojo, delante del fascículo de Meynert, detrás del fascículo de Vicq-d'Azyr. En cortes horizontales conserva

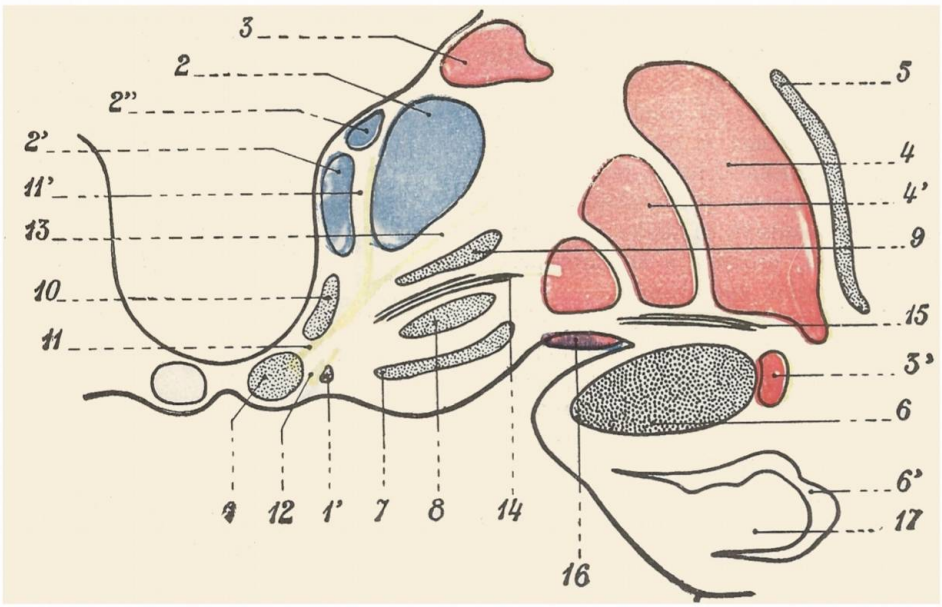

FIG. 905

Corte frontal que pasa por el tubérculo mamilar para mostrar la región subóptica y la región sublenticular posterior (hemisferio derecho).

1, tubérculo mamilar principal. — 1', su núcleo accesorio. — 2, núcleo externo del tálamo. — 2', el núcleo interno. — 2'', el núcleo anterior. — 3, núcleo caudado. — 3', cola del núcleo caudado. — 4, putamen. — 4', pallidum. — 5, antemuro. — 6, núcleo amigdalino. — 6', prolongación esfenoidal del ventrículo lateral. — 7, locus niger. — 8, cuerpo de Luys. — 9, zona incerta. — 10, substancia gris yuxtalenticular. — 11, tronco común del fascículo de Vicq-d'Azyr y del fascículo de Gudden, 11'. — 12, pilar anterior del trígono. — 13, fascículo talámico. — 14, fascículo lenticular de Forel cortado oblicuamente. — 15, fascículo de Turck cortado oblicuamente. — 16, cintilla óptica. — 17, cuerno de Ammón.

el aspecto lenticular y aparece situado por detrás y por dentro de la cápsula interna y paralelo a la misma.

α) *Estructura.* — Está constituído por numerosas células muy apretadas, de talla media y forma multipolar. Se halla rodeado de una cápsula muy gruesa formada por delante y arriba por el fascículo lenticular, y por fuera, por fibras estrío-pálidonígricas (véase pág. 1110).

β *Conexiones del cuerpo de Luys. Su significación.* — Las fibras que constituyen la cápsula del cuerpo de Luys indican sus relaciones. Vienen del cuerpo estriado (fibras radiadas del pállidum o pálidoluisianas) por las fibras pálidoluisianas, por el fascículo lenticular de Forel y por el fascículo palidal de la punta. Este último, como sabemos, va también al globus níger.

Existen también vías descendentes, cuya terminación conocemos mal, pero que probablemente pasan al estrato intermedio (véase *Pedúnculos)*, entrecruzándose con las del lado opuesto, para terminar en las formaciones grises de los centros nerviosos inferiores. Este pedúnculo eferente parece partir del lado externo del cuerpo de Luys.

Por último, del lado interno salen *fibras comisurales* que toman la vía de la comisura subtalámica de Forel (véase antes) y que van al cuerpo de Luys del lado opuesto, al núcleo rojo y al cuerpo estriado.

El cuerpo de Luys parece, pues, que deba referirse a las vías motoras extrapiramidales y tener el valor, como el conjunto del cuerpo estriado, de un órgano motor reflejo. Es una estación situada en el trayecto de las vías de origen estriado.

Algunos autores lo refieren a los centros vegetativos, tan numerosos en esta región del diencéfalo.

b) *Zona incerta* (fig. 905, 9). — La zona incerta es una hoja de substancia gris extendida de delante atrás a lo largo de la cara inferior del tálamo, del que la separa el fascículo talámico. Su cara inferior está en relación con el cuerpo de Luys, del que la separa el fascículo lenticuar. Por fuera entra en relación con la formación enrejada del tálamo óptico, y por dentro, con la substancia gris periventricular.

Justifica su nombre; sus conexiones son, en efecto, muy mal conocidas.

c) *Núcleos de la cápsula interna.* — Se da este nombre a pequeñas masas celulares situadas en el lado externo de la cápsula interna, en la proximidad de la formación enrejada del tálamo óptico, de la que no parecen ser más que grupos desprendidos o aberrantes.

d) *Núcleos del campo de Forel.* — Aquí también encontramos masas de células situadas en la periferia del campo de Forel, unidas entre sí por hileras de células. Estos grupos están diseminados en el espesor de los fascículos blancos que constituyen los ramilletes que hemos descrito. Se hallan en relación, por delante, con la región infundibular tubérica; por detrás, con los grupos celulares del mesencéfalo; por debajo, con el cuerpo mamilar; por arriba, con la substancia gris yuxtaventricular. Estos núcleos parecen estar unidos a cuerpo estriado y al tálamo por medio de los fascículos lenticular y talámico.

e) *Substancia gris yuxtaventricular o substancia gris central.* — Se da este nombre a capas difusas de substancia gris que forman la pared ventricular y se continúan desde la región subtalámica hasta los ventrículos laterales por los agujeros de Monro. En algunos puntos se distinguen ciertas masas más distintas; por ejemplo, en la parte inferior y basal del infundíbulo, en los ángulos ventriculares, en el interior mismo del trígono (Laruelle). Los caracteres celulares, células bipolares, alargadas con corrientes célulofibrilares, en banco de peces, permiten referir esta substancia gris a los centros órganovegetativos del diencéfalo.

C. — Región sublenticular

Este departamento de la región suboptoestriada está situado en la cara inferior del núcleo lenticular. Es una zona de substancia blanca aplanada que aísla el núcleo lenticular de las formaciones subyacentes, es decir, de la corteza de las circunvoluciones orbitarias por delante y del techo del extremo anterior del cuerno esfenoidal del ventrículo lateral por detrás. Los límites anterior y posterior son los del núcleo lenticular. Por fuera y por dentro, los límites no son tan netos; por dentro, la región sublenticular se continúa con las regiones infundíbulotubérica y subóptica. Por fuera, con la substancia blanca del lóbulo temporal.

En esta región se pueden definir dos segmentos: uno anterior y otro posterior. Un plano vertical que pasa por la unión del tercio anterior con los dos tercios

posteriores del núcleo lenticular, es decir, que corresponde a un corte hecho algo por detrás del quiasma óptico, separa artificialmente estos dos segmentos. Los describiremos sucesivamente

1.° Región sublenticular anterior. — Un corte frontal de esta región muestra que comprende tres zonas o capas: una superior, de coloración blanca, formada

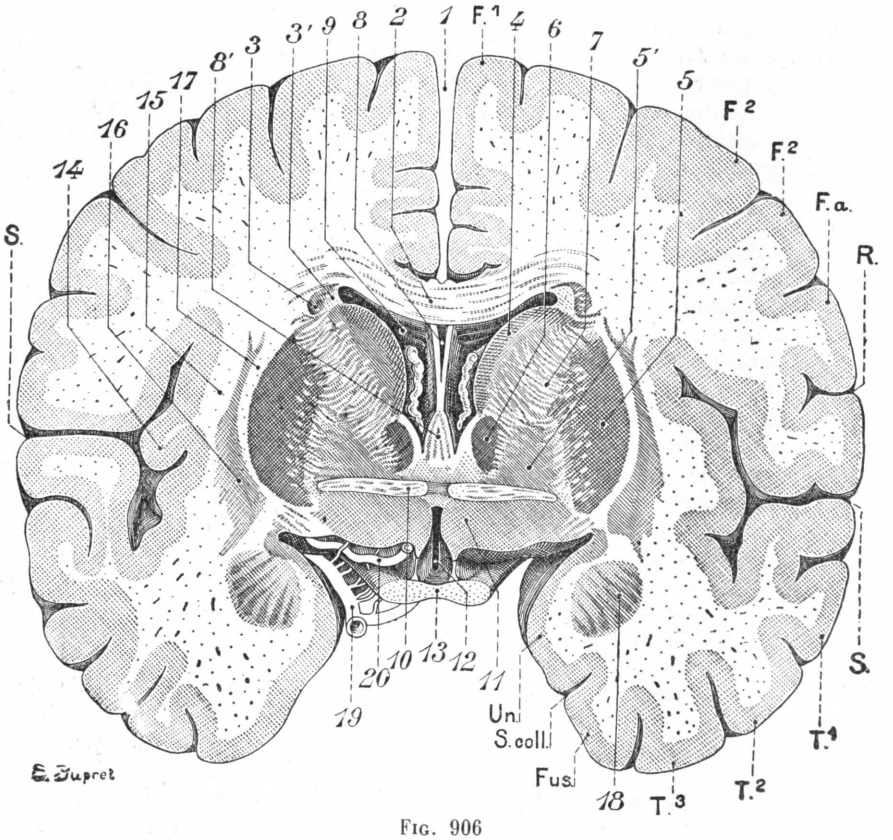

FIG. 906

Corte frontal de los dos hemisferios que pasa por la comisura anterior.

F^1, F^2, primera y segunda frontales. — F.a., frontal ascendente. — R., cisura de Rolando. — S. S., cisura de Silvio. — T^1, T^2, T^3, primera, segunda y tercera temporales. — Fus., lóbulo fusiforme. — S. Coll., surco colateral. — Un., uncus o gancho de hipocampo.

1, cisura interhemisférica. — 2, cuerpo calloso. — 3, fascículo occípitofrontal. — 3', substancia gris subependimaria. — 4, núcleo caudado. — 5, núcleo lenticular (putamen). — 5', pállidus. — 6, tálamo. — 7, brazo anterior de la cápsula interna. — 8, séptum lúcidum. — 8', trígono cerebral. — 9, prolongación frontal del ventrículo lateral. — 10, comisura blanca anterior. — 11, substancia perforada anterior y región del túber. — 12, parte inferior del ventrículo medio. — 13, quiasma óptico. — 14, lóbulo de la ínsula. — 15, cápsula extrema. — 16, antemuro. — 17, cápsula externa. — 18, núcleo amigdalino. — 19, arteria comunicante posterior. — 20, arteria coroidea anterior.

Obsérvense las principales partes constitutivas del cerebro: los hemisferios derecho e izquierdo, la cisura interhemisférica (1), el cuerpo calloso (2), los ventrículos (9, 12), el trígono (8'), los núcleos centrales, etc.

por el *asa lenticular* (véase *Núcleo lenticular)*; una zona media constituída por la substancia gris, la *substancia innominada de Reichert;* por último, una capa inferior, blanca, que comprende el *pedúnculo inferointerno del tálamo* (fig. 881, 6). Vamos a considerar las formaciones grises y blancas que en ella encontraremos.

a) *Formaciones grises.* — La substancia gris está representada por lo que hemos denominado la *substancia innominada de Reichert* (fig. 898, 11). Esta forma

una hoja gris discontinua, poco gruesa, de extensión aproximadamente de dos centímetros en el sentido transversal y en el sentido ánteroposterior. Por delante, llega a la substancia gris del espacio perforado anterior, sobre la que descansa; por detrás, corresponde al núcleo amigdalino del hipocampo, situado debajo de ella. Esta substancia está en relación íntima con la comisura blanca anterior, que centra en cierto modo la zona sublenticular anterior (Foix y Nicolesco) (fig. 907, 1).

La substancia innominada tiene conexiones poco conocidas. Representa sin duda, como el tálamo óptico, un derivado del cerebro intermedio, derivado que contrae relaciones con la parte basal del cerebro anterior (Kappers). Además, está

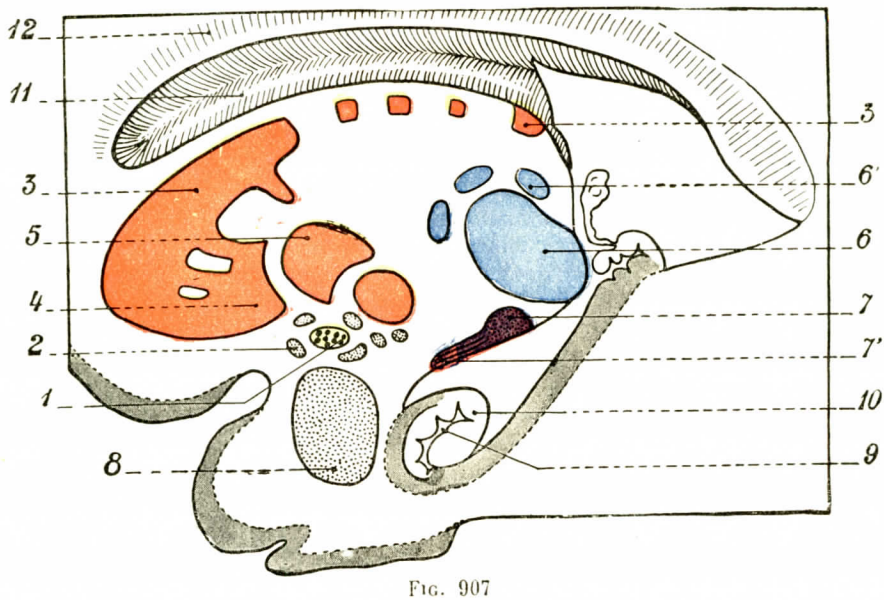

Fig. 907

Corte sagital paramedio que muestra la región sublenticular anterior.

1, comisura blanca anterior. — 2, substancia gris de Reichert. — 3, 3, núcleo caudado. — 4, putamen. — 5, pállidum. — 6, tálamo (pulvinar). — 7, cuerpo geniculado externo. — 7', cintilla óptica. — 8, núcleo amigdalino. — 9, prolongación esfenoidal del ventrículo lateral. — 10, cuerno de Ammón. — 11, prolongación frontal del ventrículo lateral. — 12, cuerpo calloso.

unida de modo íntimo con el túber cinéreum por un puente de substancia gris encima de la cintilla óptica. Su estructura en islotes diseminados, constituídos por células bastante voluminosas, y sus relaciones anatómicas la refieren al centro gris de la región infundíbulotubérica y del pállidum.

b) *Formaciones blancas.* — Las formaciones blancas comprenden: la comisura blanca anterior (fig. 906), el asa lenticular, el pedúnculo ínferointerno del tálamo y la comisura de Meynert.

Hemos estudiado ya la *comisura blanca anterior* a propósito del ventrículo medio; no insistiremos más. Recordemos que ella reúne los dos lóbulos temporales. Hemos descrito igualmente el asa lenticular (pág. 1106). Debemos recordar que contiene fibras estriófugas y estriópetas procedentes de las láminas del núcleo lenticular y que pasa a la parte inferior del globus pállidus para llegar a la región subtalámica. El *pedúnculo ínferointerno* del tálamo lo conocemos igualmente, lo hemos estudiado en detalle con el tálamo óptico. Pasa a esta región por encima de la substancia innominada. En cuanto a la *comisura de Meynert*, sabemos que está constituída por fibras que proceden de la cara inferior del núcleo lenticular

y que llegan al núcleo lenticular del lado opuesto después de haber seguido la parte interna del tálamo óptico.

2.° Región sublenticular posterior. — La región sublenticular posterior corresponde al segmento sublenticular de la cápsula interna (fig. 908). En esta región, el putamen envía una prolongación de substancia gris que se fusiona con la cola del núcleo caudado. A este nivel los dos núcleos grises entran en contacto con el núcleo amigdalino del hipocampo, formando así el confluente gris de la región sublenticular (Foix y Nicolesco) en relación con el techo del extremo esfenoidal del ventrículo lateral. Digamos desde luego que la fusión del cuerpo estriado con el núcleo amigdalino sólo es aparente, hay solamente contigüidad: el núcleo amigdalino que ocupa la punta del lóbulo temporal debe ser referido al rinencéfalo, y por lo tanto a los centros olfativos. Sin embargo, tal vez existirían algunas relaciones entre este núcleo y el cuerpo estriado.

Si no hay formaciones grises propiamente dichas en esta zona posterior, existen dos fascículos blancos que debemos mencionar. Son:

a) *El fascículo de Turck* (fig. 908, 8). — Nace de las circunvoluciones del lóbulo temporal (segunda y tercera circunvoluciones); penetra en el segmento sublenticular de la cápsula interna, detrás del brazo posterior. Se curva entonces inmediatamente por delante del campo de Wernicke (véase *Cápsula interna)* y desciende al pedúnculo cerebral con el fascículo piramidal. Hemos visto que ocupa el quinto externo del pie del pedúnculo y se distribuía a los núcleos del puente (véase *Pedúnculo cerebral).*

b) *El fascículo témporotalámico de Arnold* (fig. 908, 9). — Este fascículo témporotalámico nace en la parte anterior de las circunvoluciones occípitotemporales. Un trayecto ánteroposterior lo lleva hacia el fascículo de Turck, encima del cual se sitúa. Se extiende sobre la bóveda del cuerno esfenoidal; luego, volviendo hacia dentro y atrás, termina en el pulvinar, después de haber abandonado algunas fibras al cuerpo geniculado externo.

3.° Vascularización. — La vascularización sublenticular está constituída por las ramas perforantes de la silvina. La parte posterior recibe algunos finos ramos de la cerebral posterior, y la parte interna, situada debajo del vértice del pállidus, depende de la coroidea anterior.

§ 11. — Cápsula interna

A. — Definición y relaciones

1.° Definición. — Hemos visto ya en párrafos precedentes que el núcleo lenticular estaba envuelto en sus caras externa e interna por una sola capa de substancia blanca. Reil comparaba esta capa a una cápsula de dos valvas, una externa, la cápsula externa, y otra interna, la cápsula interna. Por su parte, Vicq-d'Azyr refería esta cápsula interna al cuerpo estriado que denominaba también los cuerpos acanalados; según él, constituía su parte media. Definiremos, pues, la cápsula interna, la hoja de substancia blanca comprendida entre el núcleo lenticular por una parte, el núcleo caudado y el tálamo óptico por otra parte. La mayoría de las fibras de proyección que unen el córtex cerebral a los planos nerviosos inferiores son las que le dan su individualidad. En efecto, en los peces, en los que el manto está reducido a una simple hoja epitelial, y en los reptiles, en los que la corteza cerebral es únicamente olfativa, no hay cápsula interna. En el sentido vertical se interpone entre la substancia blanca del pedúnculo cerebral y las fibras del centro oval

que constituyen la corona radiante de Reil. Gruesa de 5 a 10 milímetros, FOVILLE la comparaba a un tallo cuyos frutos estuviesen representados por los núcleos grises; la acodadura de dos de sus porciones, visibles en una sección horizontal del hemisferio, la hacía comparable, según GRATIOLET, a un cornete abierto hacia fuera que comprendiera el núcleo lenticular.

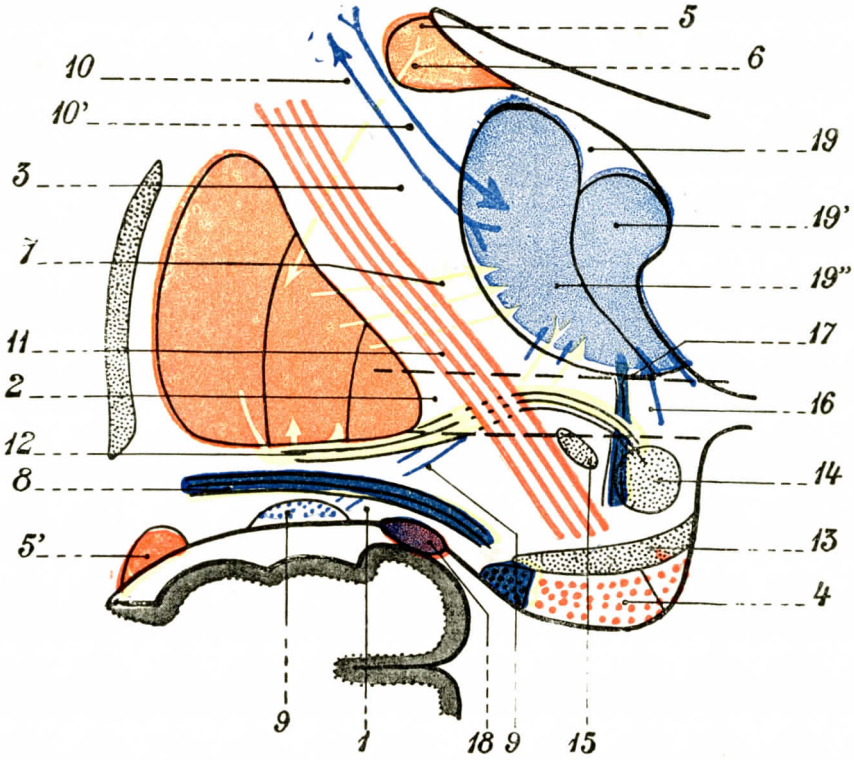

FIG. 908

Región sublenticular y sistematización de la cápsula interna en un corte frontal.

1, región sublenticular de la cápsula interna. — 2, región subtalámica de la cápsula interna. — 3, segmento talámico del brazo posterior de la cápsula interna. — 4, pie del pedúnculo cerebral. — 5, núcleo caudado. — 5', cola del núcleo caudado. — 6, fibras estriopálidas *(en amarillo)*. — 7, fibras pálidotalámicas *(en amarillo)*. — 8, fascículo de Turck *(en verde)*. — 9, fascículo témporotalámico de Arnold. — 10, fibras talamocorticales del pedúnculo superior del tálamo óptico *(en azul)*. — 10', fibras córticotalámicas del mismo pedúnculo *(en azul)*. — 11, fibras córticomedulares de la vía piramidal *(en rojo)*. — 12, asa lenticular. — 13, fibras pálidonígricas y locus níger. — 14, núcleo rojo. — 15, cuerpo de Luys. — 16, cinta de Reil media. — 17, radiaciones de la calota. — 18, cintilla óptica. — 19, 19', 19'', núcleos anterior, interno y externo del tálamo óptico.

Para comprender perfectamente la topografía de la cápsula y estudiar sus conexiones, es necesario, al igual que se hace para los núcleos grises examinarla en una serie de cortes.

2.° Estudio de la cápsula interna considerada en cortes. — *A*. CÁPSULA INTERNA EN UN CORTE FRONTAL (fig. 909). — Si practicamos un corte vertical frontal que pase por el tubérculo mamilar o por el pie del pedúnculo, vemos en la parte superior del corte que las fibras de la corona radiante de Reil dispuestas en abanico convergen hacia el estrecho conducto comprendido entre los núcleos grises. La cápsula interna que ocupa este conducto constituye la lámina blanca

tal como la hemos definido, es decir, una lámina oblicua hacia abajo y adentro, comprendida entre el núcleo lenticular por fuera y el núcleo caudado por dentro. Su extremo superior constituye el pie de la corona radiante y su extremo inferior se continúa con el pie del pedúnculo cerebral.

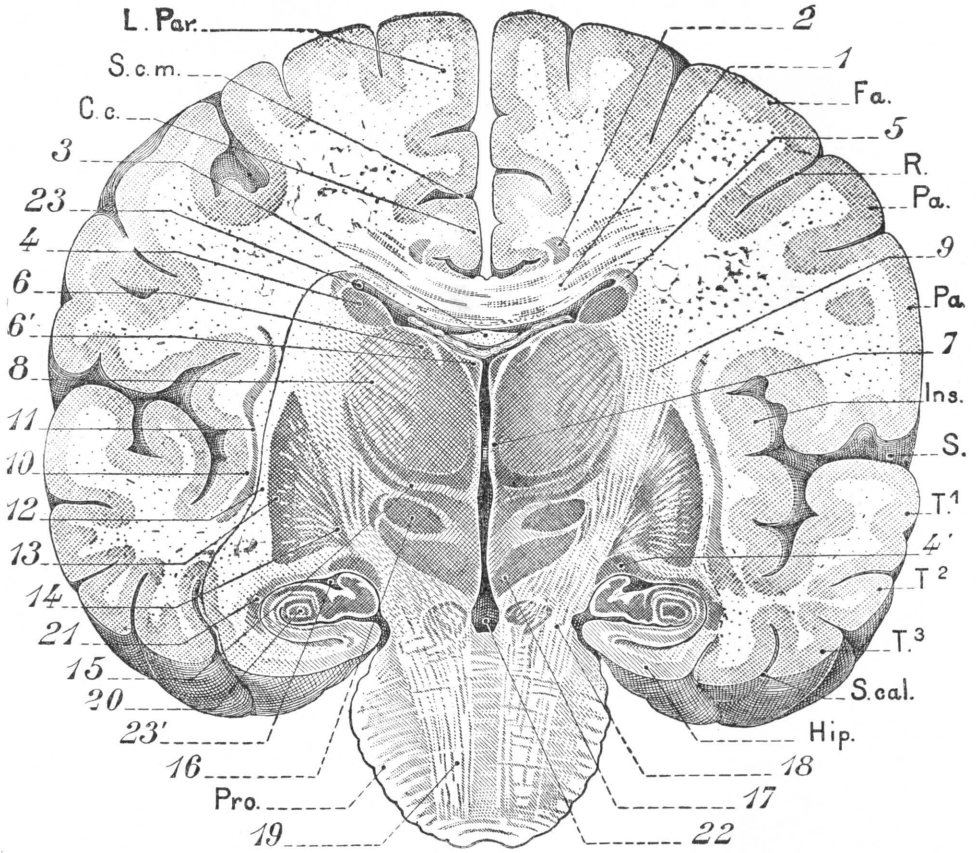

FIG. 909

Corte frontal de los dos hemisferios que muestra el paso de la cápsula interna a los pedúnculos cerebrales y la protuberancia (aproximadamente 80 milímetros por detrás del polo frontal).

S.c.m., surco callosomarginal. — C.c., circunvolución del cuerpo calloso. — S., cisura de Silvio. — Ins., ínsula. — Pa., parietal ascendente. — R., cisura de Rolando. — Fa., frontal ascendente. — L. par., lóbulo paracentral. — T^1, T^2, T^3, primera, segunda y tercera circunvoluciones temporales. — S.col., surco colateral. — Hip., hipocampo. — Pro., protuberancia.

1, cuerpo calloso. — 2, cingulum. — 3, trígono. — 4, cabeza del núcleo caudado. — 5, substancia gris ependimaria. — 6, núcleo anterior del tálamo óptico. — 6', tænia thalami. — 7, su núcleo interno. — 8, su núcleo externo. — 9, brazo posterior de la cápsula interna. — 10, cápsula extrema. — 11, antemuro. — 12, cápsula externa. — 13, putamen, y 14, pállidum, que forman el núcleo lenticular. — 15, campo de Forel. — 16, cuerpo de Luys. — 17, locus níger. — 18, pie del pedúnculo cerebral. — 19, fasciculo piramidal. — 20, cuerpo abollonado. — 21, cuerno de Ammón. — 22, ventrículo medio. — 23, prolongación frontal y esfenoidal del ventrículo lateral.

Obsérvense las partes principales constitutivas del cerebro: los dos hemisferios, el cuerpo calloso; en el fondo de la cisura interhemisférica, los núcleos grises centrales.

En realidad, la cápsula interna, llegada a la parte inferior de los núcleos, parece extenderse por debajo de los mismos, es decir, en la región subtalámica del lado interno y en la región sublenticular del lado externo.

B. La cápsula interna vista en cortes horizontales.—a.) *Corte de Flechsig.* — Si ahora examinamos la cápsula interna en un corte horizontal del hemisferio que pase algo por encima de la cisura de Silvio [corte de Flechsig (1), fig. 911, 1, 2 y 3] e interese por consiguiente la *región talámica*, comprobamos en primer lugar que la lámina blanca en cuestión, en lugar de extenderse en un plano único, como se podría creer por la sola inspección de los cortes frontales, se flexiona sobre sí misma, de modo que se desarrolla según dos planos y forma así en su conjunto un ángulo diedro abierto hacia fuera. Este espacio angular está ocupado por el núcleo lenticular, que, como hemos visto, avanza hacia la cápsula a manera de una cuña; apenas es necesario decir que la forma antes indicada de la cápsula interna es determinada por la forma misma del núcleo lenticular, que, por su parte media saliente, rechaza la parte media de la cápsula hacia dentro.

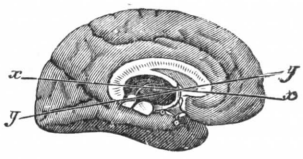

Fig. 910

Cara interna del hemisferio izquierdo.

xx, corte de Flechsig. — *yy*, corte de Brissaud.

Así dispuesta, la cápsula interna ofrece: 1.°, dos segmentos principales, uno *anterior* y otro *posterior*, y 2.°, una porción intermedia, denominada *rodilla* de la cápsula, que corresponde al vértice del ángulo.

α) *Brazo anterior o segmento anterior.* — El segmento anterior, de 2 centímetros aproximadamente de longitud, más corto que el segmento posterior, es interrumpido abajo y adelante por el puente de substancia gris que reúne el putamen al núcleo caudado. Su color es blanco nacarado, indicio de que sus fibras horizontales han sido seccionadas paralelamente a su trayecto. Este brazo se dirige oblicuamente de atrás a delante y de dentro a fuera, apretado entre el núcleo caudado y el núcleo lenticular, y de ahí su nombre de *segmento lentículocaudado.*

β) *Brazo o segmento posterior.* — El segmento posterior, más largo que el anterior, se dirige oblicuamente de delante atrás y de dentro a fuera. Se encuentra comprendido entre el núcleo lenticular, que está por fuera, y el tálamo óptico, que está por dentro; por este hecho ha recibido el nombre de *segmento lentículoóptico.* Su longitud mide de 3 a 4 centímetros. Como muestra la figura 911, este segmento posterior excede por detrás de 10 a 12 milímetros el extremo posterior del núcleo lenticular, y de aquí procede el nombre de *porción retrolenticular* de la cápsula interna dado por Déjerine a esta porción más posterior de la cápsula. Como se ve, esta porción retrolenticular, limitada *por dentro* por el tálamo óptico y por la cola del núcleo caudado, se confunde *por fuera* y *por detrás* con la substancia blanca del centro oval.

γ) *Rodilla.* — La rodilla, porción intermedia de la cápsula interna, se encuentra en la unión del segmento anterior y el segmento posterior. Estos dos últimos segmentos (fig. 910), ambos oblicuos, pero en sentido inverso, se encuentran y se confunden en un punto que corresponde al vértice del ángulo diedro formado por el tálamo óptico y el núcleo caudado. A esta porción media de la cápsula, sumamente saliente por dentro, se da el nombre de *rodilla.* Topográficamente, la rodilla corresponde en el corte de Flechsig (fig. 911, 3), por una parte, al vértice lenticu-

(1) Brissaud modificó *ligeramente* el corte de Flechsig. Así como este último corte es horizontal y se practica de la cara externa del hemisferio hacia su cara interna, Brissaud propone que se dirija directamente el cuchillo sobre la cara interna, siguiendo un plano oblicuo hacia abajo y atrás, que pase a la vez por el centro de la cabeza del núcleo caudado y por el punto de unión del tercio superior del tálamo óptico con sus dos tercios inferiores. Existiendo la posibilidad de que la sección del cerebro modifique las relaciones que existen normalmente entre la cisura de Silvio y los núcleos optoestriados, con el procedimiento de Flechsig, especialmente cuando se trata de encéfalos reblandecidos, se corre el riesgo de hacer pasar el corte por encima o por debajo del punto más favorable para estudiar las lesiones de la cápsula interna. Con el procedimiento de Brissaud, que interesa inmediatamente el tálamo óptico y el cuerpo estriado, se tiene siempre la seguridad de caer sobre el punto arriba indicado, sobre lo que podría denominarse la *región útil.*

lar, y por otra, al espacio angular precitado que separa el tálamo óptico del núcleo caudado. Este ángulo, amoldándose a la forma del núcleo caudado es tanto menos abierto cuanto más bajos son los cortes horizontales.

b) *Corte horizontal subyacente.* — En un corte horizontal que pasa por la región subtalámica, la reunión anterior del núcleo caudado y el putamen ha hecho desaparecer el brazo anterior de la cápsula interna; sólo quedan en la región subtalámica el brazo posterior y el segmento retrolenticular de la cápsula.

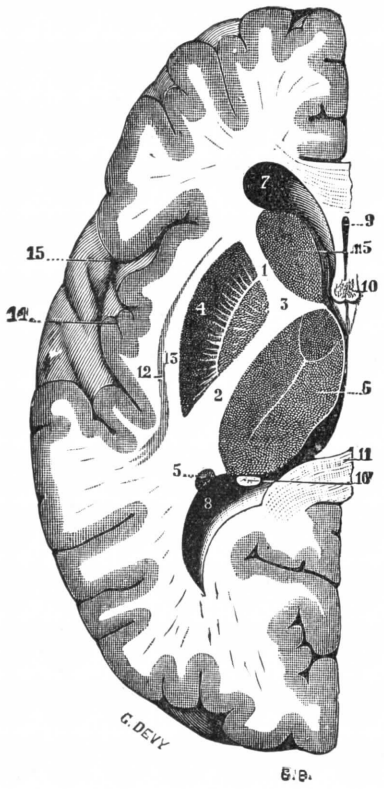

FIG. 911

Corte horizontal de Flechsig (hemisferio izquierdo).

1, segmento anterior de la cápsula interna. — 2, su segmento posterior. — 3, su rodilla.—4, núcleo lenticular. — 5, 5, núcleo caudado. — 6, tálamo óptico. — 7, prolongación anterior del ventrículo lateral. — 8, su prolongación posterior u occipital. — 9, séptum lúcidum y su cavidad central. — 10, pilares anteriores, y 10', pilares posteriores del trígono. — 11, cuerpo calloso. — 12, antemuro. — 13, cápsula externa. — 14, lóbulo de la ínsula. — 15, cisura de Silvio.

c) *Resumen.* — Las relaciones respectivas de los cuatro segmentos: brazo anterior, rodilla, brazo posterior, segmento retrolenticular, son fáciles de comprender si se examinan comparativamente, por una parte, una serie de cortes frontales, y por otra parte, una serie de cortes horizontales (véanse figuras 913 y 914).

α) *Cortes frontales* (fig. 914). — Estos, en número de cuatro, espaciados de delante atrás, muestran que, en la parte anterior, únicamente es visible el brazo anterior; en la parte media, la substancia blanca dibuja una Y cuya rama vertical está formada por el pie del pedúnculo y los dos bordes por el brazo posterior y el segmento sublenticular. Por detrás percibimos las dos regiones retrosubtalámica y sublenticular, con la parte retrolenticular del brazo posterior.

β) *Cortes horizontales* (fig. 913). — Son los que hemos debido practicar precedentemente para estudiar las variaciones de la rodilla y de los segmentos anterior y posterior.

También nos podemos dar cuenta de la situación en el espacio de las fibras de la cápsula interna disecándolas. En un cerebro endurecido se quitan las circunvoluciones de la ínsula y luego el núcleo lenticular. Después de ablación de éste, aparecen las fibras de la cápsula interna: forman un fascículo condensado que surge del pie del pedúnculo para desplegarse en abanico a lo largo del borde superior del núcleo lenticular y radiar en el centro oval, donde forman la corona radiante o gran sol de Reil. El esquema adjunto es la constitución en el espacio de la cápsula interna (fig. 912).

Este estudio topográfico o situación de la cápsula interna permite estudiar ahora la constitución de sus diferentes segmentos.

3.° Constitución de los segmentos de la cápsula interna. — Acabamos de ver que la cápsula interna comprende cinco segmentos: 1.°, el segmento anterior o lentículocaudado; 2.°, la rodilla; 3.°, el segmento posterior o lentículoóptico; 4.°, el segmento retrolenticular, y 5.°, el segmento sublenticular.

A. Brazo anterior o segmento lentículocaudado. — Este segmento está formado principalmente de fibras horizontales que pasan entre el núcleo caudado y el núcleo lenticular y convergen hacia el extremo anterior del tálamo óptico, en el que se irradian: las fibras medias se dirigen horizontalmente hacia atrás y adentro; las fibras superiores, adentro y arriba; las fibras inferiores, adentro y abajo. Recordemos que la fusión ánteroinferior del núcleo caudado y del putamen explica que el brazo anterior de la cápsula no pertenezca a la región talámica y que únicamente sus fibras más inferiores pueden aparecer en la región subtalámica.

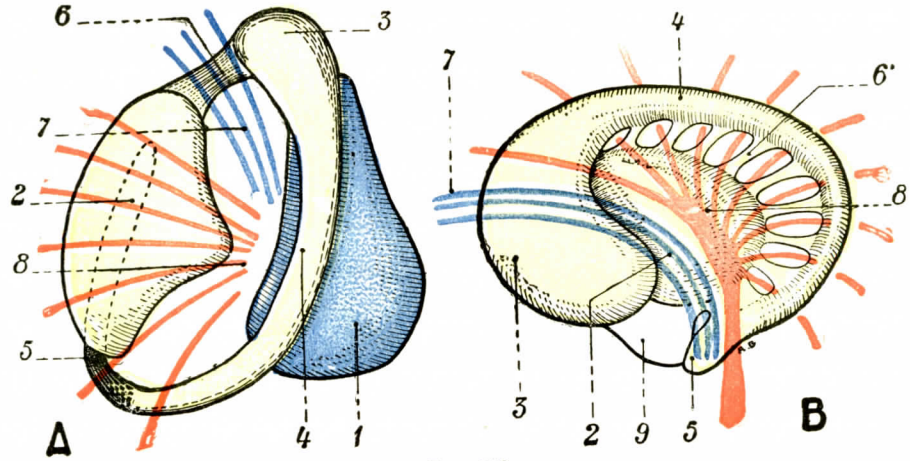

Fig. 912

Esquema de los núcleos optoestriados y de la cápsula interna.

A. Los núcleos optoestriados del lado izquierdo vistos desde arriba.

B. Vista lateral interna de los núcleos optoestriados (vista de perfil).

1, tálamo. — 2, núcleo lenticular. — 3, cabeza del núcleo caudado. — 4, cuerpo del núcleo caudado. — 5, cola del núcleo caudado. — 6 y 6', puentes de unión entre el núcleo lenticular y la cabeza del núcleo caudado. — 7, brazo anterior de la cápsula interna. — 8, brazo posterior de la cápsula interna. — 9, núcleo amigdalino.

Los fascículos del brazo anterior, que se continúan por delante con la corona del lóbulo frontal, no suelen exceder, por detrás, el nivel de la comisura anterior; no tienen, pues, conexión alguna con el segmento posterior de la cápsula. Estas fibras cruzan, pues, de delante atrás el puente de unión entre el núcleo caudado y el putamen y la parte media de la comisura anterior situada debajo de la parte basal del núcleo caudado. Estas fibras, por lo demás, están disociadas frecuentemente por puentes de substancia gris internucleares echados entre la cabeza del núcleo caudado y el putamen. Por último, entre el núcleo caudado y el pállidum, las fibras del brazo anterior están cruzadas por fibras lentículocaudadas *(radiaciones estriadas de Déjerine)* que, como hemos visto antes, van de la cabeza del núcleo caudado al pállidum y a sus láminas medulares. Estas fibras lentículocaudadas son principalmente numerosas en la proximidad de la parte anterior de la rodilla.

B. Rodilla de la cápsula interna. — Esta rodilla sólo es visible, como hemos visto ya, en cortes horizontales. Su aspecto y constitución varían también según la altura de estos cortes (véase fig. 913).

a) En los cortes más elevados que interesan la parte superior del tálamo óptico, los brazos anterior y posterior de la cápsula se unen en ángulo ampliamente

abierto; la cápsula dibuja un arco; la rodilla no existe. Este corte corresponde al pie de la corona radiante.

b) En un corte horizontal que pasa más abajo, es decir, por el tercio medio del tálamo, la rodilla, bien dibujada, está formada por fibras horizontales que proceden del segmento anterior e invaden ligeramente el brazo posterior, cuyas fibras

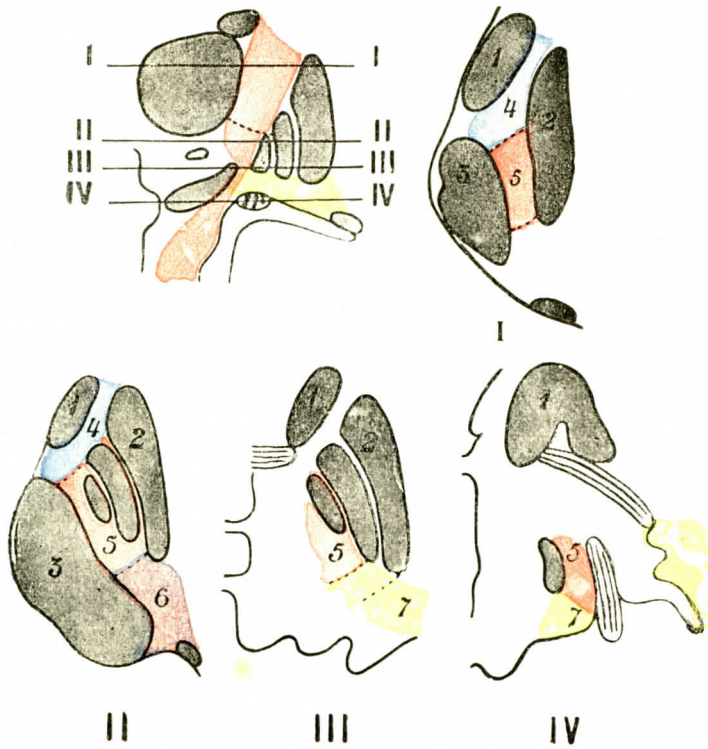

FIG. 913

Esquema de la cápsula interna. Cortes horizontales seriados de delante atrás (según DÉJERINE).

El primer corte es vertical.

Indica las alturas de los cuatro cortes horizontales de arriba abajo (I-II-III-IV).

1, núcleo caudado. — 2, núcleo lenticular. — 3, tálamo óptico. — 4, brazo anterior de la cápsula interna *(en azul)*. — 5, brazo posterior *(en rojo)*. — 6, segmento retrolenticular *(en violado)*. — 7, segmento sublenticular *(en amarillo)*.

longitudinales ocultan. Estas fibras penetran en el extremo anterior del tálamo óptico, constituyendo las fibras radiadas.

c) En el corte horizontal aun más inferior, es decir, que pasa por el tercio inferior del tálamo, se descubre el extremo anterior del brazo posterior. El segmento anterior está dividido en dos fascículos: uno, formado de fibras horizontales densas, va a contribuir a la formación del pedículo ánterointerno del tálamo, en el cual se irradia; el otro, formado de fascículos entrecruzados venidos de la corteza cerebral, se dirige atrás y abajo y se aloja en una depresión que le ofrece el vértice del segmento interno del globus pállidus. Se adosa así al extremo anterior del brazo posterior, formando la verdadera rodilla de la cápsula interna.

Unicamente, pues, en la región talámica inferior existe un verdadero *fascículo geniculado.*

d) Un corte frontal que pasa por el extremo anterior del tálamo óptico muestra que el fascículo geniculado está en relación íntima con el núcleo palidal y que alcanza por su parte inferior el asa lenticular, encima de la cual camina.

El estudio sistemático de las degeneraciones secundarias nos enseña que el fascículo geniculado degenera después de las lesiones del opérculo rolándico y de

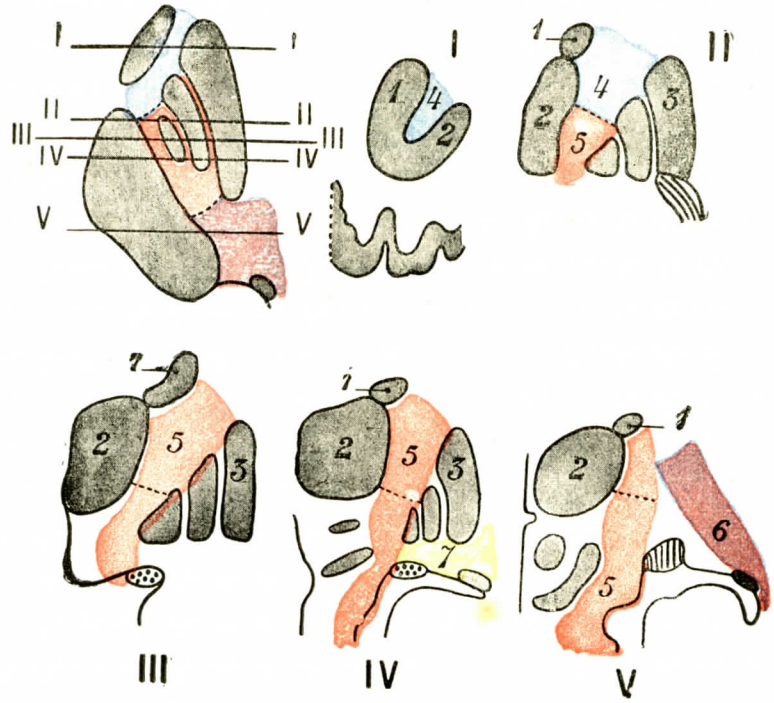

FIG. 914

Esquema de la cápsula interna. Cortes frontales seriados de delante atrás (según DÉJERINE).

El primero es un corte horizontal que indica las alturas de los cuatro cortes verticales que se suceden de delante atrás.

(La misma leyenda que en la figura 913.)

la parte adyacente del opérculo frontal. Esto permite seguir su trayecto. Se ve que ocupa sucesivamente la parte posterior del brazo anterior, luego la rodilla y, finalmente, el quinto anterior del brazo posterior de la cápsula en la región supraóptica, de donde llega al pedúnculo cuyo quinto interno ocupa.

Añadamos que este fascículo estaría reforzado en la región talámica inferior por fibras que procederían de la cara orbitaria del lóbulo frontal y que después de haber seguido el fascículo geniculado se detendrían en el locus níger, formando así un *contingente córticonígrico* (DÉJERINE).

C. BRAZO POSTERIOR O SEGMENTO LENTÍCULOÓPTICO. — Las fibras de este segmento son generalmente oblicuas hacia abajo y adentro. Convergen hacia el pie

del pedúnculo cerebral: las fibras más anteriores son oblicuas hacia abajo, adentro y atrás; las medias, directamente abajo y adelante.

Consideraremos su situación en la región talámica y en la región subtalámica.

a) *En la región talámica* (fig. 917, 3) pasan entre el cuerpo del núcleo caudado y el borde superior del putamen y descienden entre la cara externa del tálamo óptico y la cara interna de los tres segmentos del núcleo lenticular. El límite anterior corresponde a la rodilla, que contiene aquí las fibras horizontales

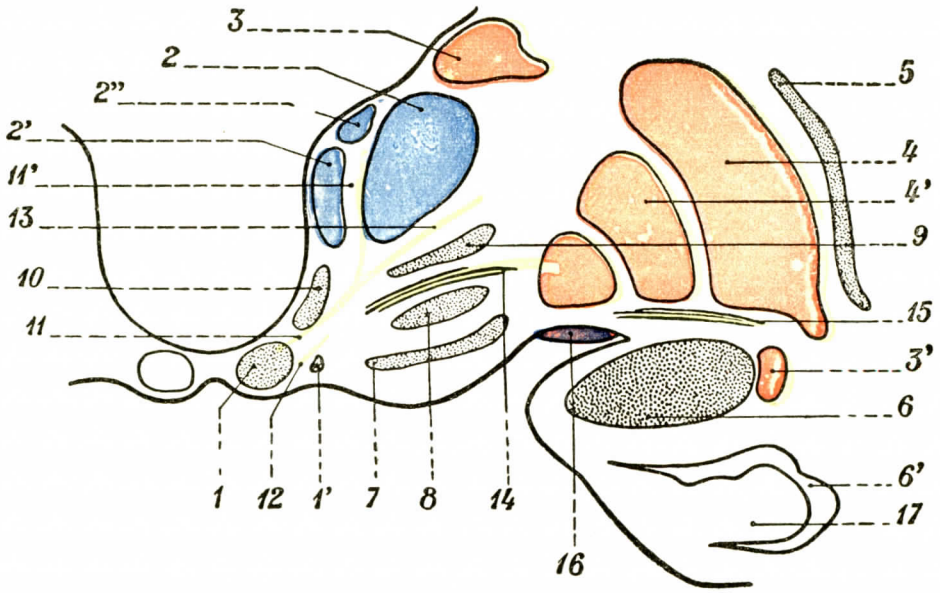

FIG. 915

Corte frontal que pasa por el tubérculo mamilar para mostrar la región subóptica y la región sublenticular posterior (hemisferio derecho).

1, tubérculo mamilar principal. — 1', su núcleo accesorio. — 2, núcleo externo del tálamo. — 2', el núcleo interno. — 2'', el núcleo anterior. — 3, núcleo caudado. — 3', cola del núcleo caudado. — 4, putamen. — 4', pallidum. — 5, antemuro. — 6, núcleo amigdalino. — 6', prolongación esfenoidal del ventrículo lateral. — 7, locus niger. — 8, cuerpo de Luys. — 9, zona incerta. — 10, substancia gris yuxtalenticular. — 11, tronco común del fascículo de Vicq-d'Azyr y del fascículo de Gudden, 11'. — 12, pilar anterior del trígono. — 13, fascículo talámico. 14, fascículo lenticular de Forel cortado oblicuamente. — 15, fascículo de Turck cortado oblicuamente. — 16, cintilla óptica. — 17, cuerno de Ammón.

del brazo anterior irradiadas al tálamo. El límite posterior está formado por fibras horizontales de la porción retrolenticular, fibras que se irradian a la cara externa del pulvinar.

b) *En la región subtalámica* (figs. 915 y 917, 2), el segmento posterior está limitado por delante por las fibras del asa lenticular, y por detrás, por el cuerpo geniculado externo y una delgada capa gris que pertenece a la zona reticulada del tálamo. Por dentro se halla en relación, de arriba abajo: 1.°, con la *zona incerta*, que lo separa del fascículo talámico de Forel y de la cara inferior del tálamo; 2.°, con el fascículo lenticular de Forel; 3.°, con el cuerpo de Luys.

Un corte que pasa por la parte media de la región subtalámica muestra que el fascículo lenticular corresponde al tercio anterior del brazo posterior, el cuerpo de Luys a su tercio medio y la zona incerta a su tercio posterior. En la parte inferior de la región subtalámica el fascículo lenticular ha desaparecido, mientras que el cuerpo de Luys cubre los dos tercios internos del segmento posterior. Por

fuera. este brazo posterior está cubierto por los dos núcleos externo e interno del globus pállidus. Recibe en su parte más posterior las fibras del segmento sublenticular. Estas fibras, que llegan al segmento posterior en toda la altura de la región, se reconocen fácilmente en cortes horizontales. En efecto, en éstos, las fibras verticales del segmento posterior aparecen cortadas perpendicularmente como un punteado, mientras que las fibras sublenticulares están seccionadas muy oblicuamente. Estas fibras, cuya dirección es casi horizontal, están constituídas por un

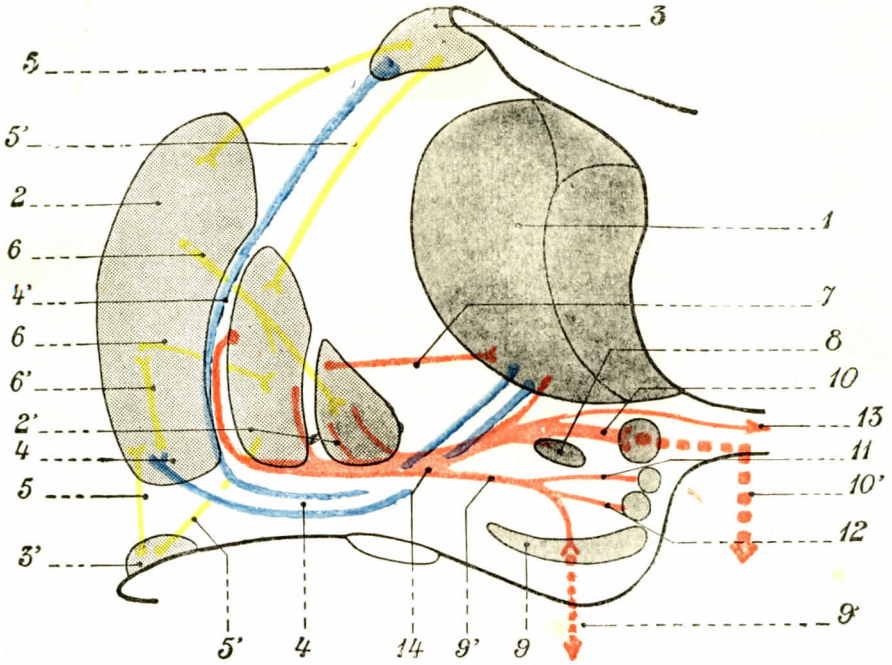

FIG. 916

Conexiones de los núcleos estriados. Cápsula interna.

Corte horizontal esquemático. *En azul*, las vías aferentes; *en amarillo*, las vías de asociación; *en rojo*, las vías eferentes.

1, tálamo óptico. — 2, putamen. — 2', pállidum. — 3, cabeza del núcleo caudado. — 3', cola del núcleo caudado. — 4, fibra tálamoestriada. — 4', fibra tálamocaudada. — 5, fibra caudoputaminal. — 5', fibra caudopalidal. — 6, fibra estriopalidal. — 6', fibras de asociación estriada. — 7, fibra pálidotalámica. — 8, cuerpo de Luys y fibra pálidoluisiana. — 9, locus níger. — 9', fibra pálidonígrica. — 9'', fibra descendente del locus níger. — 10, fibra pálidorrúbrica. — 10', vía rubroespinal cruzada. — 11, fibra que va del pállidum al núcleo de Darkschewitch. — 12, fibra que va del pállidum a la comisura posterior. — 13, fibra comisural de la comisura de Meynert. — 14, asa lenticular.

contingente importante que describiremos ulteriormente con el nombre de fascículo de Turck, del que ya hemos hablado. Sabemos que procede de la corteza del lóbulo temporal.

Por último, las fibras verticales del segmento posterior son cruzadas casi en ángulo recto por las fibras horizontales que unen el tálamo al cuerpo estriado. Conocemos ya estas fibras que se extienden del tálamo óptico al globus pállidus. En la región subtalámica, las fibras de origen estriado se reúnen en fascículos: unas, las *fibras estrioluisianas*, se irradian al cuerpo de Luys, y las otras constituyen el *asa del núcleo lenticular* o el *fascículo de Forel*.

Gran número de fibras de proyección cortical del segmento posterior de la cápsula se detienen en el tálamo; son las fibras córticotalámicas. Ciertos autores

admiten que algunas fibras llegarían hasta el núcleo rojo (fibras córticorrúbricas); otras al cuerpo de Luys; pero estas fibras son poco numerosas en comparación con el contingente enorme que va al pedúnculo cerebral formando la vía peduncular.

D. Segmento retrolenticular. — El segmento retrolenticular (fig. 913, 6) de la cápsula interna está constituído por fascículos entrecruzados, que se dirigen

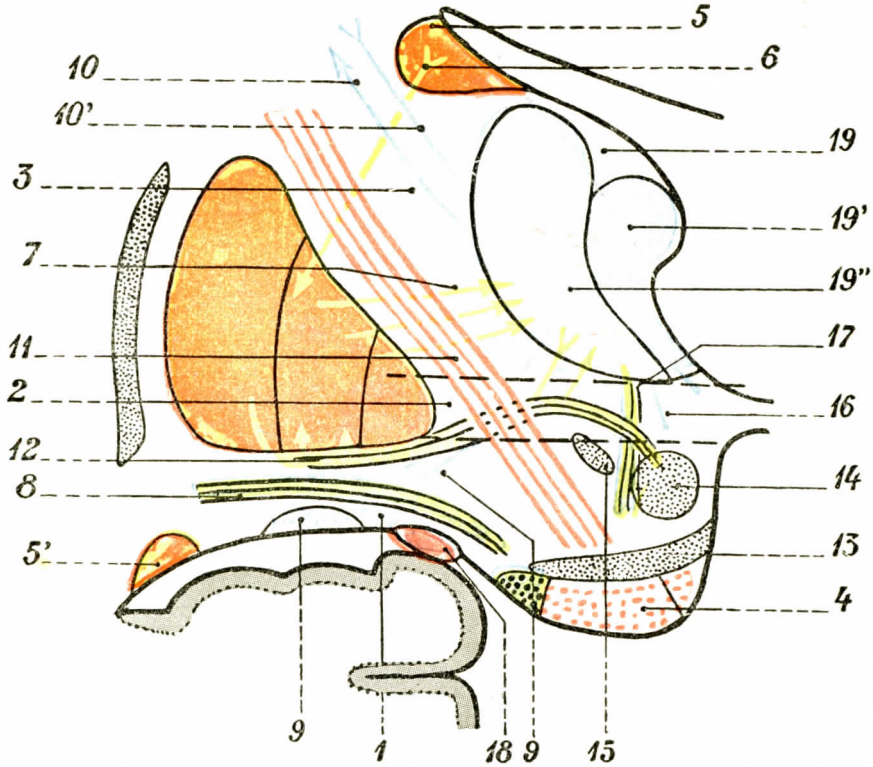

Fig. 917

Región sublenticular y sistematización de la cápsula interna en un corte frontal.

1, región sublenticular de la cápsula interna. — 2, región subtalámica de la cápsula interna. — 3, segmento talámico del brazo posterior de la cápsula interna. — 4, pie del pedúnculo cerebral. — 5, núcleo caudado. — 5', cola del núcleo caudado. — 6, fibras estriopálidas *(en amarillo)*. — 7, fibras pálidotalámicas *(en amarillo)*. — 8, fascículo de Turck *(en verde)*. — 9, fascículo temporotalámico de Arnold. — 10, fibras talamocorticales del pedúnculo superior del tálamo óptico *(en azul)*. — 10', fibras córticotalámicas del mismo pedúnculo *(en azul)*. — 11, fibras corticomedulares de la vía piramidal *(en rojo)*. — 12, asa lenticular. — 13, fibras pontinígeas y locus níger. — 14, núcleo rojo. — 15, cuerpo de Luys. — 16, cinta de Reil media. — 17, radiaciones de la calota. — 18, cintilla óptica. — 19, 19', 19'', núcleos anterior, interno y externo del tálamo óptico.

horizontalmente de fuera a dentro, entre la cola del núcleo caudado y el borde posterior del putamen, para llegar al pulvinar por su cara externa. Representan sobre todo las radiaciones ópticas de Gratiolet. Estas fibras están, por lo demás, algo disociadas por los puentes internucleares que unen el borde posterior del putamen a la cola del núcleo caudado.

En un corte vérticofrontal que pasa por el borde posterior del putamen (figura 914, IV) se puede observar, gracias a la disposición en abanico de las fibras de la cápsula, la formación de los tres últimos segmentos de la cápsula interna. La parte superior del corte muestra el brazo posterior de la cápsula interna con

sus fibras oblicuas hacia abajo y adentro; la parte media corresponde al segmento retrolenticular con sus fibras horizontales y transversales; la parte inferior revela el segmento sublenticular, cuyas fibras son oblicuas hacia arriba y adentro.

En un corte más posterior, que interesa en su pleno desarrollo el segmento retrolenticular, el brazo posterior de la cápsula ha desaparecido. El pulvinar forma en este punto una eminencia importante, pues su lámina medular externa está engrosada por el campo de Wernicke. Este, que hemos ya encontrado al describir el tálamo, tiene la forma de un cuerno de la abundancia que cubre el cuerpo geniculado externo. Representa una encrucijada de fibras, de las cuales unas son horizontales y otras verticales. Entre las fibras horizontales unas pertenecen al fascículo témporotalámico de Arnold que termina en el pulvinar, pero la mayoría constituyen las *radiaciones ópticas* que van a la corteza occipital. Las fibras verticales unen el cuerpo geniculado externo al pulvinar o van a la lámina externa del tálamo. En este corte, el segmento retrolenticular es rechazado hacia fuera del campo de Wernicke; se presenta entonces como una banda oblicua hacia abajo y afuera.

En los cortes horizontales se ve también al campo de Wernicke cubrir la cara externa del pulvinar, al que está pegado y cuyo espesor aumenta a medida que baja el nivel de los cortes. Por este hecho, el rectángulo del segmento retrolenticular que se encuentra primero en la prolongación del brazo posterior, próximo a la encrucijada ventricular, de la que le separa la cola del núcleo caudado, se encuentra frecuentemente rechazado hacia fuera en los cortes inferiores. Por lo demás, se reconoce siempre este segmento por la dirección de sus fibras.

Este segmento retrolenticular no envía fibras al pedúnculo cerebral: es tributario en particular del pulvinar, del cuerpo geniculado externo y del *tubérculo cuadrigémino* anterior por una parte y del cúneus por otra. Todas estas fibras, es decir, las *radiaciones ópticas de Gratiolet*, pertenecen al fascículo visual cortical.

E. SEGMENTO SUBLENTICULAR (fig. 917). — Este segmento es continuación del precedente, debajo y delante del cual está situado. Está contenido en la región sublenticular, que hemos descrito antes (pág. 1125). Recordemos que esta zona forma una hoja triangular que contribuye a formar la bóveda del cuerno esfenoidal del ventrículo lateral, cuyo vértice anterior confina con el núcleo amigdalino y cuya base corresponde a la parte inferior del segmento retrolenticular. Percibimos debajo de ella la tenia semicircular y la cola del núcleo caudado; encima se disponen la substancia innominada de Reichert y el núcleo lenticular. Ahora bien, el lado interno de esta hoja triangular está formado de atrás a delante por el brazo posterior de la cápsula interna por la tenia semicircular y por el pedúnculo del putamen. La cápsula está, pues, por dentro de la zona, mientras que al borde externo llegan dos fascículos que pertenecen a la corona radiante: el fascículo de Turck y el fascículo témporotalámico de Arnold. Por lo demás, conocemos estos dos fascículos. El *fascículo de Turck* ocupa la parte posterior de la zona lenticular; atraviesa este espacio para llegar de la corteza temporal, de donde procede, al brazo posterior de la cápsula interna, donde se flexionará para llegar al quinto externo del pie del pedúnculo.

El *fascículo témporotalámico de Arnold* está situado debajo del fascículo de Turck, que forma el plano inferior del segmento sublenticular de la cápsula. Sabemos que este fascículo termina en el cuerpo geniculado externo y en la parte posterior del pulvinar.

B. — SISTEMATIZACIÓN DE LA CÁPSULA INTERNA

Después de esta enumeración de las fibras que pasan a cada uno de los segmentos de la cápsula interna, nos parece interesante agruparlas según sus conexiones. Esta síntesis nos permitirá apreciar la importancia funcional de la región que

nos ocupa. Describiremos sucesivamente: 1.°, las fibras que atraviesan la cápsula interna y unen entre sí los núcleos de la base (fibras interestriadas y optoestriadas); 2.°, las fibras que nacen de los núcleos optoestriados y que se dirigen ora a la corteza cerebral, ora a los centros nerviosos subyacentes; 3.°, las fibras que nacen de los segmentos inferiores del neuroeje y que pasan a la cápsula interna para ir a los núcleos optoestriados o directamente a la corteza cerebral; 4.°, las fibras que vienen de la corteza cerebral y que toman el trayecto de la cápsula interna para ir a los núcleos optoestriados o a los centros subyacentes. Después del estudio de estas fibras, estableceremos la disposición topográfica de las vías motoras y de las vías sensitivas en la cápsula interna.

1.° Fibras que unen entre sí los núcleos estriados. — Estas fibras las conocemos bien. Sabemos que comprenden fibras interestriadas, fibras estríotalámicas y fibras tálamoestriadas.

a) *Fibras interestriadas o estríopálidas.* — Estas fibras unen el núcleo caudado con el pállidum. Atraviesan la cápsula interna y convergen en radios de rueda hacia los núcleos del globus pállidus. Las que proceden de la cabeza del núcleo caudado pasan al brazo anterior de la cápsula; las que provienen del tronco pasan al segmento posterior; las de la cola, a los segmentos retro y sublenticulares.

b) *Fibras estríotalámicas o pálidotalámicas.* — Atraviesan horizontalmente el brazo posterior de la cápsula interna, mezcladas con las fibras motoras, a las que cruzan intrincándose con ellas.

c) *Fibras tálamoestriadas.* — Siguen el trayecto del asa peduncular y atraviesan la parte anterior del segmento posterior de la cápsula interna.

2.° Fibras nacidas de los núcleos optoestriados. — De estas fibras, unas van al córtex y las otras a los centros nerviosos subyacentes.

a) *Fibras que van al córtex.* — Hemos visto que el cuerpo estriado propiamente dicho no envía al córtex ninguna fibra directa. El tálamo óptico, por el contrario, las envía numerosas. Siguen los pedúnculos que ya hemos descrito (figura 881): 1.°, el *pedúnculo anterior*, que pasa por el brazo anterior de la cápsula interna y va al córtex del lóbulo frontal y del opérculo rolándico; 2.°, el *pedúnculo posterior*, que sale del pulvinar y pasa por la región retrolenticular de la cápsula interna y el campo de Wernicke para ir al lóbulo occipital (radiaciones ópticas); 3.°, el *pedúnculo superior*, que procede del núcleo externo y se expansiona en el lóbulo parietal (vías sensitivas generales): pasa al segmento posterior de la cápsula interna; 4.°, el *pedúnculo inferointerno*, que pasa por el segmento sublenticular de la cápsula interna para llegar a la corteza temporal de la ínsula.

b) *Fibras que van a los centros nerviosos subyacentes.* — Entre estas fibras, unas nacen del tálamo óptico o subóptico y las otras del cuerpo estriado. Entre las primeras señalemos el fascículo talámico de Forel, que pasa al segmento talámico del brazo posterior de la cápsula interna, y el fascículo tálamoolivar, que sólo tiene relaciones inmediatas con la cápsula. Entre los fascículos nacidos del cuerpo estriado, el fascículo lenticular de Forel, el asa lenticular, las radiaciones estríoluisianas, etc., que hemos estudiado ya largamente, están en relación con la región subtalámica del segmento posterior de la cápsula interna.

3.° Fibras que proceden de los segmentos inferiores del neuroeje y atraviesan la cápsula interna. — Estas fibras ascendentes pertenecen a las vías sensitivas. Comprenden la importante cinta de Reil (vías sensitivas) y las radiaciones de la calota o fascículo rubrotalámico, que pertenece a las vías cerebelosas. La cinta de Reil pasa bastante lejos de la cápsula interna, mientras que las radiaciones de la calota, que contribuyen a formar la cápsula del núcleo rojo, se hallan próximas a la cápsula interna, en la región subtalámica. Se admitía antes la exis-

tencia de fibras directas al córtex, es decir, que subían directamente a través de la cápsula sin interrumpirse en el tálamo óptico. No se admiten ya en la actualidad. Se describían antes con el nombre de fascículo sensitivo cortical directo.

4.° Fibras nacidas del córtex cerebral y que pasan a la cápsula interna. — Entre estas fibras, unas se detienen en el tálamo óptico y otras recorren la cápsula por completo para ir a los centros subyacentes (fig. 919).

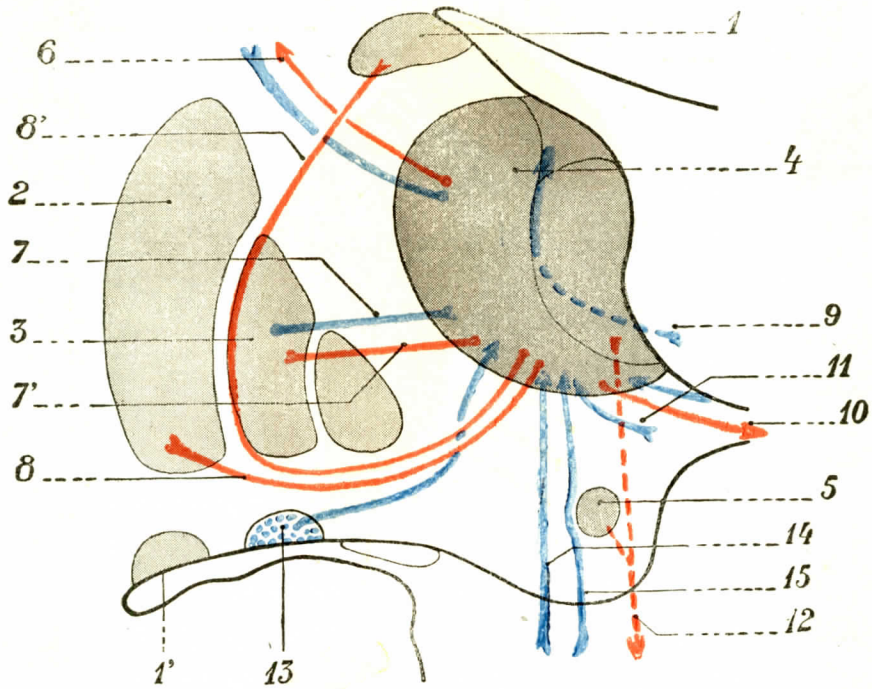

FIG. 918

Esquema de las conexiones del tálamo óptico.

Corte vérticotransversal. — *En azul*, fibras aferentes. — *En rojo*, fibras eferentes.

1, cabeza del núcleo caudado. — 1', cola del núcleo caudado. — 2, putamen. — 3, pállidum. — 4, tálamo óptico. — 5, núcleo rojo. — 6, fibra tálamocortical. — 7, fibra pálidotalámica. — 7', fibra tálamopalidal. — 8, fibra talamoestriada. — 8', fibra tálamocaudada. — 9, fascículo de Vicq-d'Azyr. — 10, fibra tálamocomisural. — 11, fibra subtalámica (campo de Forel). — 12, vía tálamoolivar; fascículo central de la calota. — 13, fascículo temporotalámico de Arnold. — 14, cinta de Reil mediana. — 15, radiación de la calota.

a) *Fibras córticotalámicas.* — Son numerosas, y los autores admiten hoy que existen en los pedúnculos del tálamo, de que acabamos de hablar, tantas fibras córticotalámicas, fibras descendentes, como fibras tálamocorticales, es decir, ascendentes.

b) *Fibras que van a los centros subyacentes.* — Estas fibras comprenden: las fibras córticonígricas, el fascículo de Turck y la vía motora piramidal.

α) *Contingente córticonígrico.* — Este contingente, que hemos señalado ya, provendría de la región rolándica o del lóbulo orbitario y seguiría el segmento posterior de la cápsula interna para terminar en el estrato intermedio del pie del pedúnculo. Se han descrito igualmente fibras córticorrúbricas y córticoluisianas que pasarían a la misma región.

β) El *fascículo de Turck*, fascículo motor nacido de las primera y segunda circunvoluciones temporales, toma el segmento retrolentincular de la cápsula interna para llegar al quinto externo del pie del pedúnculo y terminar más lejos, en los núcleos del puente.

La *vía motora voluntaria* o *vía motora piramidal* constituye la mayoría de las fibras que transitan por la cápsula interna en toda la extensión de su brazo posterior. Esta vía motora voluntaria, que hemos encontrado a menudo en el curso

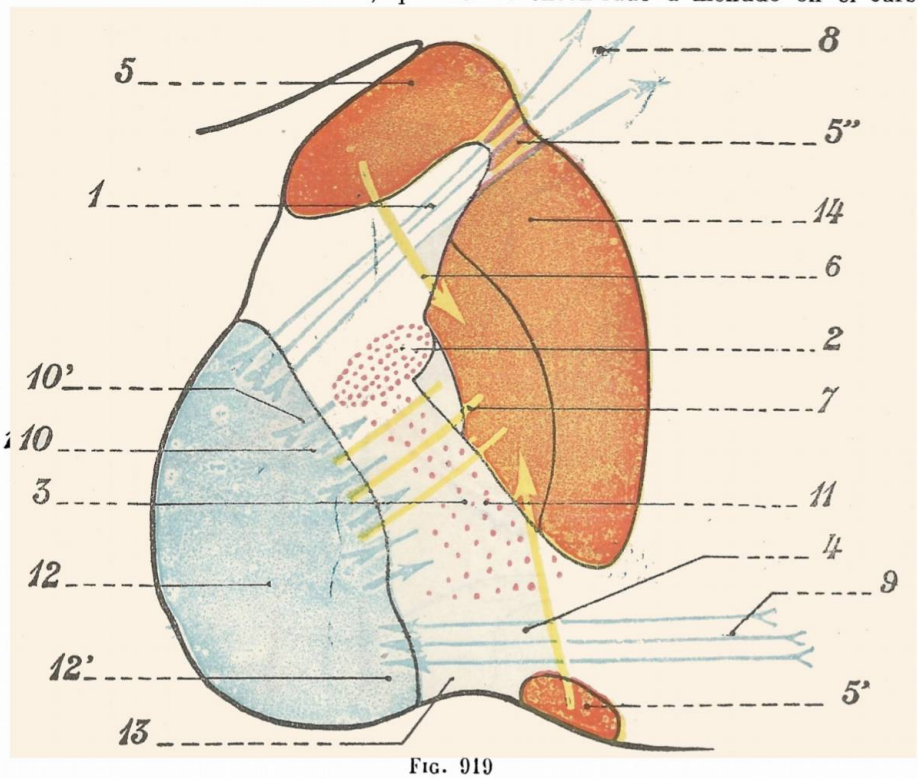

FIG. 919

Sistematización de la cápsula interna vista en un corte horizontal.

En azul, el tálamo óptico; *en anaranjado*, el cuerpo estriado.

1, brazo anterior de la cápsula interna. — 2, su rodilla. — 3, su brazo posterior. — 4, su segmento retrolenticular. — 5, núcleo caudado. — 5', cola del núcleo caudado. — 5'', puente de unión entre el núcleo caudado y el putamen. — 6, fibras estriopalidales. — 7, fibras palidotalámicas. — 8, fibras talamocorticales que forman el pedúnculo anterior del tálamo óptico. — 9, radiaciones ópticas de Gratiolet que forman el pedúnculo posterior del tálamo óptico. — 10, fibras talamocorticales que forman el pedúnculo superior del tálamo óptico. — 10', fibras córticotalámicas. — 11, fibras córticomedulares (vía piramidal). — 11', fascículo geniculado. — 12, tálamo óptico. — 12', pulvinar. — 13, campo de Wernicke. — 14, núcleo lenticular.

de la descripción, tiene tanta importancia desde el punto de vista funcional y patológico, que será objeto de un párrafo especial para describir su situación y la de la vía sensitiva en la cápsula interna.

5.° Topografía de las vías motoras en la cápsula interna. — Entre las vías motoras se distinguen: 1.°, la vía motora estrioespinal; 2.°, la vía cerebelosa secundaria; 3.°, la vía córticopóntica; 4.°, la vía motora voluntaria (fig. 920).

a) La *vía estrioespinal* la conocemos bien. Los fascículos eferentes del pálidum (asa lenticular, radiaciones estrioluisianas) tienen relaciones con la cápsula interna en la región subtalámica; sólo pasan por ella un corto instante.

b) La *vía motora cerebelosa secundaria* se relaciona con la cápsula interna en la región subtalámica por su penúltima neurona, olivorrúbrica, y su neurona última, rubroespinal.

c) El *fascículo de Turck* o *fascículo córticoprotuberancial de Meynert* ocupa, como ya hemos visto, la parte posterior del segmento sublenticular de la cápsula y el segmento posterior subtalámico para llegar al pie del pedúnculo.

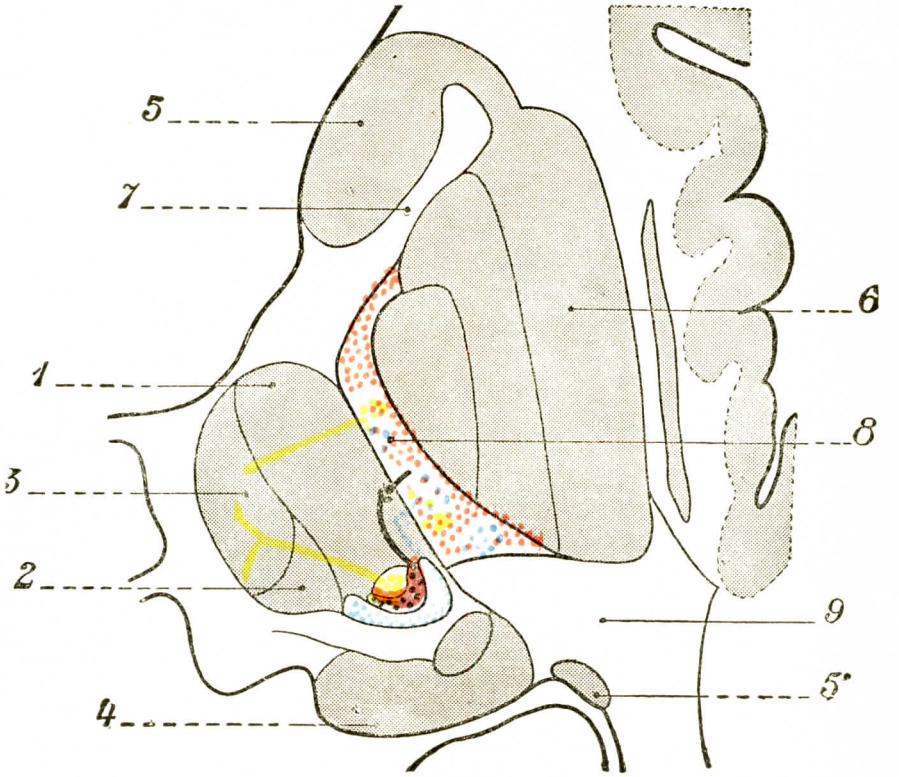

FIG. 920

Sistematización de las vías de la movilidad y de la sensibilidad en la cápsula interna y en el tálamo óptico. Corte horizontal (hemisferio derecho).

En rojo, las fibras de la vía piramidal; *en azul*, las fibras de la sensibilidad profunda consciente y del tacto; *en violado*, la vía central sensitiva de los nervios craneales; *en amarillo*, las fibras de la sensibilidad térmica y dolorosa.

1, núcleo externo del tálamo óptico. — 2, su núcleo medio. — 3, su núcleo interno. — 4, pulvinar. — 5, núcleo caudado. — 5', cola del núcleo caudado. — 6, núcleo lenticular. — 7, brazo anterior de la cápsula interna. — 8, brazo posterior. — 9, región retrolenticular.

d) La *vía motora voluntaria* constituye la mayor parte del segmento posterior de la cápsula interna. Las fibras que la constituyen nacen, como sabemos ya, de la zona motriz del cerebro (véase fig. 920). Ocupan la región media de la corona radiante y se sitúan desde el primer momento en el segmento posterior de la cápsula interna desde la rodilla hasta la región retrolenticular inclusive. Estas fibras motoras, hecho muy interesante, no están diseminadas sin orden. Los fascículos que corresponden a tal o cual zona motora ocupan en ella un lugar determinado. Estas localizaciones en la cápsula interna han sido demostradas desde hace

mucho tiempo por la fisiología (Beevor y Horsley) y el estudio anatomopatológico de las hemiplejías parciales. Es posible distinguir:

1.° *El fascículo geniculado o contingente córticonuclear.* — Está destinado a los nervios craneales y a la cabeza. Sabemos que ocupa la rodilla de la cápsula, y de ahí su nombre de fascículo geniculado, y la parte adyacente del segmento posterior. Está aplicado junto a la cara interna del núcleo lenticular, la que sigue has-

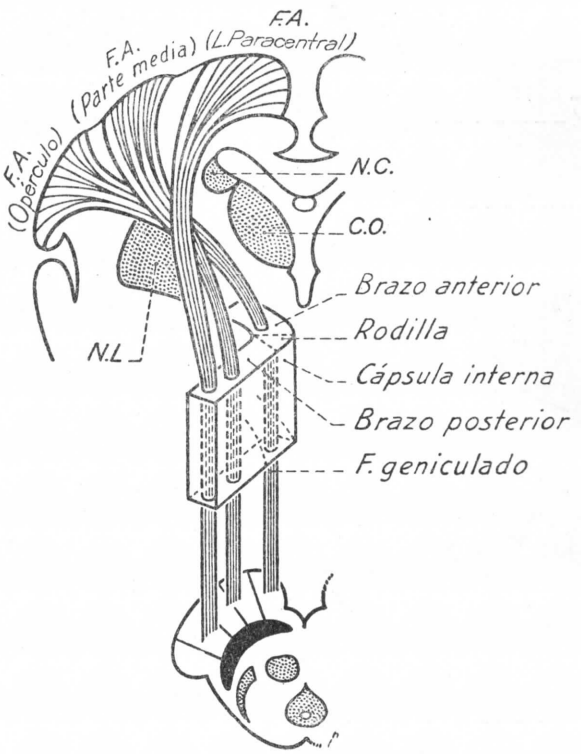

Fig. 921

Trayecto del fascículo piramidal en el centro oval, la cápsula interna y el pie del pedúnculo cerebral (Lhermitte).

Nótese la torsión de los diferentes segmentos piramidales en el centro oval.

ta la parte inferior de la cápsula antes de pasar al pie del pedúnculo, cuyo quinto interno ocupa. Recordemos que en la rodilla el fascículo geniculado no es el único y que está próximo al pedúnculo anterior del tálamo y a las fibras optoestriadas que lo cruzan.

2.° *El fascículo piramidal o contingente córticomedular.* — Se asienta en la parte restante del brazo posterior y se extiende hasta el segmento retrolenticular. Las fibras que lo constituyen ocupan en la cápsula interna una situación tanto más anterior cuanto más inferiores son los segmentos de la circunvolución frontal ascendente de que proceden. Encontramos, pues, las fibras destinadas a los músculos de la cabeza en el fascículo geniculado, las destinadas a los miembros superiores en la porción media del brazo posterior y las fibras destinadas a los miembros inferiores en la parte más posterior de este brazo.

Estas localizaciones nos explican que las lesiones de la cápsula interna determinen una hemiplejía, la hemiplejía capsular, que se acompaña de parálisis de medio cuerpo sin síntomas coreicos ni atetósicos, pero con trastornos sensitivos.

6.° Topografía de las vías sensitivas y sensoriales en la cápsula interna. — La localización de las vías sensitivas y sensoriales en la cápsula interna está menos bien fijada. Antiguamente, después de las observaciones de TURCK y de CHARCOT, se decía que el fascículo piramidal ocupaba los dos tercios anteriores del segmento posterior de la cápsula interna, mientras que la parte posterior de este segmento y la región retrolenticular estaban ocupadas por los diferentes fascículos de la sensibilidad general y especial. La región retrolenticular estaba, pues, ocupada por una *encrucijada sensitiva*, cuya lesión provocaba una hemianestesia que recaía en la sensibilidad general y los órganos de los sentidos.

Observaciones ulteriores hicieron abandonar esta interpretación. Como más tarde veremos detalladamente, y como hemos señalado ya en el curso de la descripción, la vía visual central ocupa el segmento retrolenticular de la cápsula y su alteración provoca una supresión de la mitad del campo visual del mismo lado (hemianopsia homónima lateral). Por otra parte, es indiscutible que hemiplejías capsulares van acompañadas de trastornos de la sensibilidad. ¿Debemos admitir también la encrucijada sensitiva o, por lo menos, el paso a la región retrolenticular de fibras de la sensibilidad general que van directamente al córtex?

Sin entrar en discusiones, que no serían oportunas en un tratado de Anatomía, digamos, sin embargo, que en la actualidad se admite que el tálamo es una estación obligatoria para todas las fibras de sensibilidad general que pasan por la cinta de Reil media, pero cuyas relaciones son demasiado lejanas para ser interesadas en la hemiplejía capsular normal. Recordemos que del núcleo externo del tálamo parten las terceras y últimas neuronas de la sensibilidad general. Estas fibras tálamocorticales, que toman la vía del pedúnculo superior del tálamo óptico, siguen, como hemos visto, el segmento posterior de la cápsula interna, pero están íntimamente mezcladas con las fibras que pasan por él, en particular con las vías motoras. No es posible en la actualidad aportar mayor precisión a la sistematización de las fibras destinadas a cada especie de sensibilidad (dolor, calor, etc.).

La vascularización de la cápsula interna será estudiada en el artículo dedicado a la circulación cerebral.

§ 12. — SUBSTANCIA BLANCA DE LOS HEMISFERIOS O CENTRO OVAL

El centro oval es la masa de substancia blanca que forma el centro de los hemisferios cerebrales y que separa los núcleos optoestriados de las circunvoluciones. El centro oval está desprovisto de células nerviosas. Está esencialmente constituído por fibras de mielina sin vaina de Schwann; pero estas fibras, aunque idénticas por su estructura, difieren unas de otras por su origen, su terminación y su valor anatómico.

VALOR ANATÓMICO Y DISPOSICIÓN DE LAS FIBRAS DEL CENTRO OVAL

La substancia blanca subyacente a cualquier parte de la corteza cerebral, comprende cuatro clases de fibras: 1.ª, *fibras de asociación*, que unen en un hemisferio territorios de la corteza más o menos distantes; 2.ª, *fibras comisurales*, que unen entre sí los hemisferios; 3.ª, *fibras de proyección*, que forman la corona radiante y ponen en relación la corteza cerebral con los planos inferiores del neuroeje (núcleos grises, pedúnculos, etc.); 4.ª, *fibras centrípetas* o *terminales*, que vienen a terminar en la corteza gris.

1.° Caracteres generales de estas fibras. — Las fibras de proyección y las comisurales nacen de preferencia en la región culminante o cresta de las circunvoluciones, mientras que las fibras de asociación parten de sus paredes laterales. Se puede hacer esta comprobación separando delicadamente la corteza de un cerebro endurecido. La cresta ofrece entonces el aspecto de pelos de cepillo, debido a las fibras de proyección, cuyo trayecto es perpendicular al eje mayor de la circunvolución. El fondo del surco es, por el contrario, liso y está formado por laminillas paralelas de fibras de asociación. Entre éstas, las fibras de asociación más cortas son las más superficiales, las fibras largas las más profundas. Estas fibras de asociación, extendidas en sábanas, paralelas a la corteza, cruzan la dirección de las fibras comisurales, que son más profundas y están dispuestas en fascículos, así como las fibras de proyección, reunidas en manojos voluminosos. Las fibras callosas y las fibras de proyección forman la *corona radiante* o *gran sol de Reil*, por la dirección en abanico de sus fibras que convergen hacia el borde externo del núcleo caudado y el ángulo externo del ventrículo lateral.

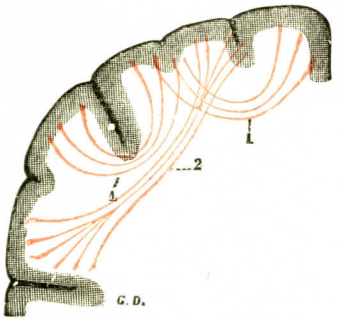

FIG. 922

Esquema de las fibras arqueadas o arciformes.

1, 1, fibras arciformes cortas que van de una circunvolución a la circunvolución inmediata. — 2, fibras arciformes largas, que van de una circunvolución a otra más distante.

2.° Orígenes y terminaciones.—Los métodos histológicos y experimentales han permitido resolver la cuestión de estos orígenes. Los conocemos, por otra parte, en su mayoría.

Las *fibras de asociación* nacen de las células piramidales pequeñas y medias y de las células polimorfas.

Las *fibras callosas* (véase *Cuerpo calloso)* nacen de las grandes células piramidales y cada fibra emite colaterales cuyo conjunto constituye un sistema de asociación interhemisférica.

Las *fibras de proyección* nacen principalmente de las grandes células piramidales. Hemos visto su trayecto en la cápsula interna.

Las *fibras centrípetas* o *terminales* pueden proceder de numerosos orígenes, ora de la misma corteza (fibras de asociación, colaterales de las fibras de proyección), ora de regiones distintas de la del manto cerebral (fibras sensitivas y sensoriales). Terminan por arborizaciones libres en la corteza donde forman el entrecruzamiento de las fibras tangenciales de la segunda, tercera y cuarta capas.

Estudiaremos ahora estas tres variedades de fibras.

3.° Fibras de asociación. — Estas fibras, que ponen en relación en el mismo hemisferio dos regiones más o menos lejanas, comprenden fibras de asociación cortas y fascículos largos de asociación.

A. FIBRAS CORTAS DE ASOCIACIÓN. — Estas fibras, denominadas también *fibras arqueadas de Arnold, fibras en* **U** *de Meynert, fibras propias de las circunvoluciones*, nacen, como hemos visto, en el vértice o en el lado de una circunvolución y terminan en el vértice o en el lado de la circunvolución próxima, después de haber rodeado la cisura intermedia Cada una de ellas tiene la forma de una **U**, cuya parte media comprende en su concavidad el fondo de la cisura y cuyas ramas se elevan en las circunvoluciones contiguas. Son éstas las fibras arciformes más cortas, pero no es raro ver (fig. 922, 2) que estas fibras arciformes saltan una, dos y hasta mayor número de cisuras y unen dos circunvoluciones, que en este caso

pueden estar alejadas una de la otra. La dirección de las fibras en **U** es perpendicular al eje mayor del surco que atraviesan. No tienen nombre especial en cada región: se las encuentra en toda la extensión de la corteza. Según DÉJERINE, sólo se mielinizan cuando la educación y el ejercicio han incitado a los dos territorios corticales

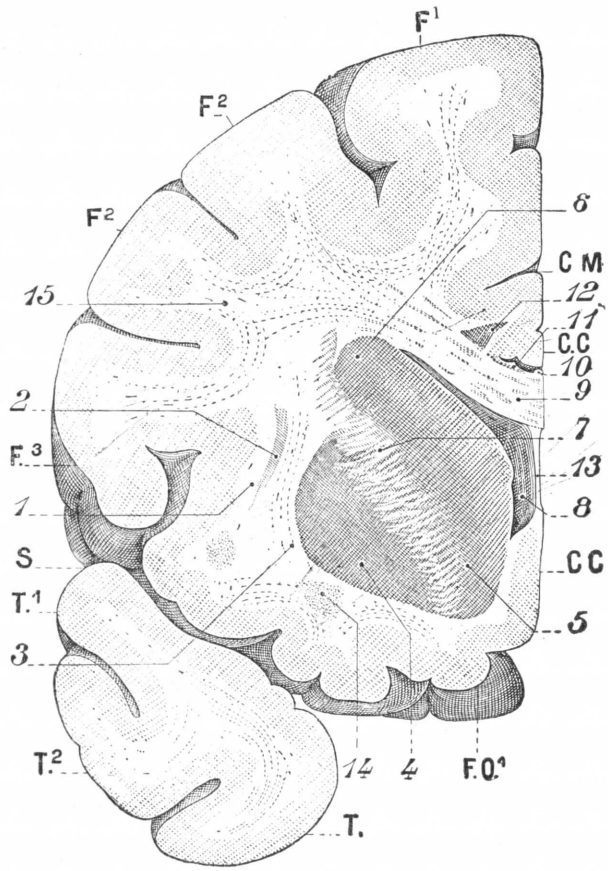

FIG. 923

Corte frontal del hemisferio izquierdo que pasa por el eje de la tercera circunvolución frontal.

F^1, F^2, F^3, primera, segunda y tercera circunvoluciones frontales. — T^1, T^2, primera y segunda circunvoluciones temporales. — F.O.^{1}, parte orbitaria de la primera circunvolución frontal. — C.M., cisura callosomarginal. — C.C., circunvolución del cuerpo calloso.

1, cápsula extrema. — 2, antemuro. — 3, cápsula externa. — 4, núcleo lenticular. — 5, tálamo óptico. — 6, núcleo caudado. — 7, brazo anterior de la cápsula interna. — 8, ventrículo lateral. — 9, cuerpo calloso. — 10, estría de Lancisi. — 11, estría gris. — 12, cíngulum. — 13, séptum lúcidum. — 14, fascículo unciforme. — 15, fascículo arciforme.

que unen a funcionar al unísono. Siguiendo su vía es como se generalizaría el ataque de epilepsia jacksoniana.

B. FASCÍCULOS LARGOS DE ASOCIACIÓN. — Son en número de cinco: el primero, el *cíngulo*, pertenece al rinencéfalo. Los otros cuatro enlazan las otras porciones del córtex. Son: el *fascículo longitudinal superior*, el *fascículo longitudinal inferior*, el *fascículo unciforme* y el *fascículo occípitofrontal*.

a) *Cíngulo o fascículo del rodete* (fig. 923, 12). — Une la primera circunvolución límbica a la segunda y reúne además el lóbulo límbico a los otros lóbulos.

Ocupa la parte blanca de la gran circunvolución límbica, es decir, de esta circunvolución semianular que rodea el umbral del hemisferio y que está formada, recordémoslo, por las dos circunvoluciones del cuerpo calloso y del hipocampo. Este fascículo contiene, en medio de gran número de fibras arciformes, fibras de largo recorrido que van del lóbulo frontal a la parte anterior del lóbulo témporooccipital (figura 924). En el momento en que rodea el rodete del cuerpo calloso, el cíngulo recibe un fascículo de refuerzo, procedente del lóbulo occipital. La significación de este fascículo es todavía enigmática; sus funciones permanecen obscuras, pero están ciertamente en relación con la función olfativa.

b) *Fascículo longitudinal superior.* — Este fascículo, notable por su volumen, une el lóbulo frontal a los lóbulos parietal y temporal. Nacido de la corteza

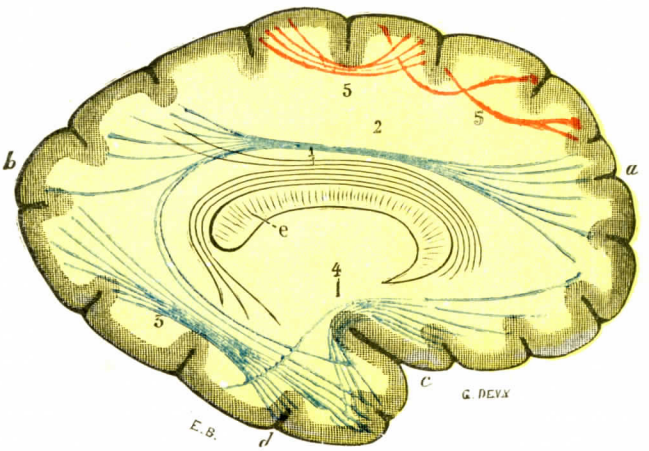

FIG. 924

Esquema de las fibras de asociación (según MEYNERT).

a, extremidad anterior del hemisferio izquierdo. — *b*, su extremidad posterior. — *c*, cisura de Silvio. — *d*, lóbulo temporal. — *e*, rodete del cuerpo calloso.

1, fascículo longitudinal de la circunvolución límbica *(cingulum)*. — 2, fascículo longitudinal superior *(fasciculus arcuatus)*. — 3, fascículo longitudinal inferior. — 4, fascículo unciforme. — 5, 5, fibras arqueadas o arciformes.

del lóbulo frontal, se dirige atrás, ocupando la base de las circunvoluciones del opérculo silviano, por lo tanto casi a la altura de cuerpo calloso. Superficialmente está constituído por fibras cortas, y profundamente, por fibras largas. Para terminar en los lóbulos temporal y parietal describe una curva abierta hacia abajo y adelante (fig. 924, 2).

c) *Fascículo longitudinal inferior* (fig. 927, 5). — De dirección ánteroposterior, este fascículo se extiende del lóbulo occipital a la punta del lóbulo temporal (figura 924, 3). En el lóbulo occipital dicho fascículo tiene la forma de un anillo, separado de la cavidad ventricular por las fibras del tapétum y las radiaciones ópticas. Es atravesado en el polo occipital por las fibras de proyección de este último. En el polo frontal se entrecruzan con el fascículo de Turck y también el fascículo témporotalámico.

Está constituído por fibras largas de asociación, pero también contiene fibras cortas.

Funcionalmente, FLECHSIG creía que dependía de las radiaciones ópticas de Gratiolet. PROBST (1901) hace de él un fascículo de proyección tálamocortical y córticotalámico. DÉJERINE admite también que contiene fibras que van en los dos sentidos, pero que comprende dos partes: una inferior, fascículo de asociación; la

otra superior, fascículo de proyección, que reuniría la corteza cerebral al tálamo óptico y al cuerpo geniculado externo.

d) *Fascículo unciforme.* — Reúne el polo temporal con el polo frontal (figs. 924, 4, y 923, 14). Nacido de la porción orbitaria de la segunda y tercera circunvoluciones frontales, se dirige al principio hacia atrás, hacia el polo de la ínsula, luego se curva hacia abajo y adelante, atraviesa la parte inferior del antemuro y viene a terminar en la punta del lóbulo temporal, en la proximidad del núcleo amigdalino. Se extiende así transversalmente de la cápsula extrema a la substancia perforada anterior.

e) *Fascículo occípitofrontal.*—Pone en relación los tres lóbulos frontal, temporal y occipital (figs. 925, 4, y 926, 6).

Forel y Onufrowicz, que fueron los primeros en describir este fascículo, lo identificaron erróneamente con el fascículo longitudinal superior. Déjerine hizo observar con razón que el fascículo occípitofrontal, siguiendo el borde externo del núcleo caudado, pasa por dentro de la corona radiante, mientras que el fascículo longitudinal superior, más superficial, pasa por fuera. Se les puede considerar, pues, independientes uno del otro. Con este autor debemos considerarlo como un fascículo de asociación de dirección sagital, separado del cuerpo calloso por el cíngulo y del fascículo longitudinal por el pie de la corona radiante. Describe una curva abierta abajo y adelante (figura 926). Sigue la parte externa del ventrículo lateral, encima del núcleo caudado. Llegado a nivel de la encrucijada ventricular, se curva hacia abajo y adelante y sus fibras se expansionan en abanico en la pared ínferoexterna del cuerno esfenoidal, formando la mayor parte del fascículo denominado *tapétum*, del que hemos hablado a propósito del cuerpo calloso, fascículo situado entre el epéndimo ventricular y las radiaciones ópticas. Naciendo por delante en la corteza del lóbulo frontal, se extiende por detrás en las circunvoluciones de

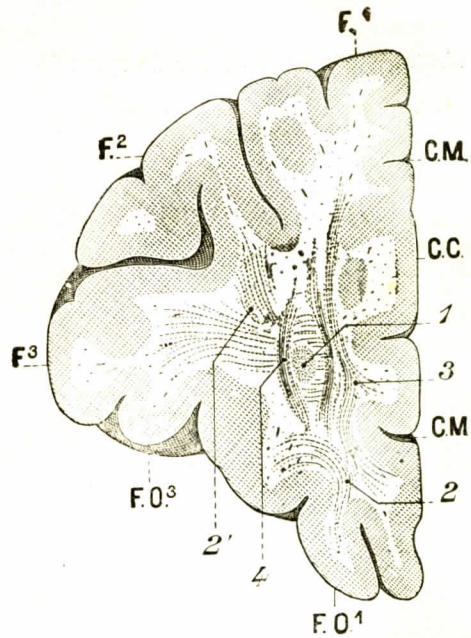

Fig. 925

Corte frontal del lóbulo frontal que pasa por la parte anterior de la tercera frontal.

F¹, F², F³, primera, segunda y tercera circunvoluciones frontales. — F.O¹, F.O³, porción orbitaria de las primera y tercera circunvoluciones frontales. — C.M., surco calloso-marginal. — C.C., circunvolución del cuerpo calloso.

1, substancia gris subependimaria. — 2, pie de la corona radiante. — 2', radiaciones de la corona radiante. — 3, cíngulo. — 4, fascículo occípitofrontal.

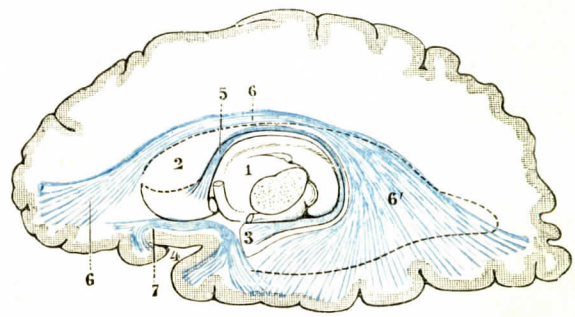

Fig. 926

Fascículo occípitofrontal visto por su cara interna. (esquema de una figura de Déjerine).

1, tálamo óptico. — 2, núcleo caudado. — 3, núcleo amigdalino. — 4, cisura de Silvio. — 5, tænia semicircularis. — 6, 6, fascículo occípitofrontal, con 6', su parte correspondiente al tapétum. — 7, fascículo unciforme.

la cara externa y del borde inferior externo de los lóbulos occipital y témporo-occipital.

Desde el punto de vista funcional es independiente del cuerpo calloso: en efecto, existe en los casos de agenesia del cuerpo calloso; no degenera a consecuen-

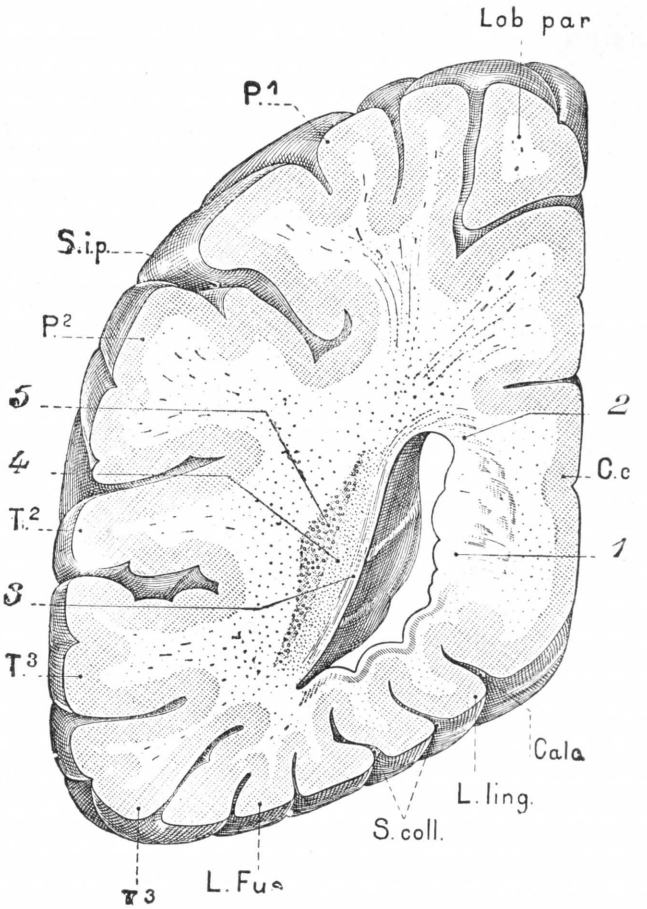

FIG. 927

Corte frontal del hemisferio izquierdo que pasa por la parte frontal de la prolongación occipital del ventrículo lateral.

Lob. par., lóbulo paracentral. — P^1, primera circunvolución parietal. — P^2, segunda circunvolución parietal. — S.i.p., surco interparietal. — C.c., circunvolución del cuerpo calloso. — T^2, segunda circunvolución temporal. — T^3, tercera circunvolución temporal. — Calc., cisura calcarina. — S.col., surco colateral. — L.ling., lóbulo lingual. — Fus., lóbulo fusiforme.

1, radiaciones del cuerpo calloso. — 2, fórceps mayor. — 3, tapétum. — 4, radiaciones ópticas. — 5, fascículo longitudinal inferior.

cia de sus lesiones patológicas o experimentales. Degenera, por el contrario, a consecuencia de lesiones de la corteza motora o de las circunvoluciones frontal y occipital (DÉJERINE y MURATOW). Es, pues, un largo fascículo de asociación formado de fibras de longitudes desiguales que van del lóbulo frontal al lóbulo occipital.

Notemos que, a la inversa de los fascículos precedentes, está situado por dentro y no por fuera de las fibras de proyección.

f) *Fibras de asociación propias del lóbulo occipital* (fig. 928). — Se agrupan en cuatro fascículos:

α) El *estrato calcarino* (fig. 928, 7). — Este fascículo es una gruesa capa de fibras que reúnen el labio superior de la cisura calcarina al labio inferior. Las

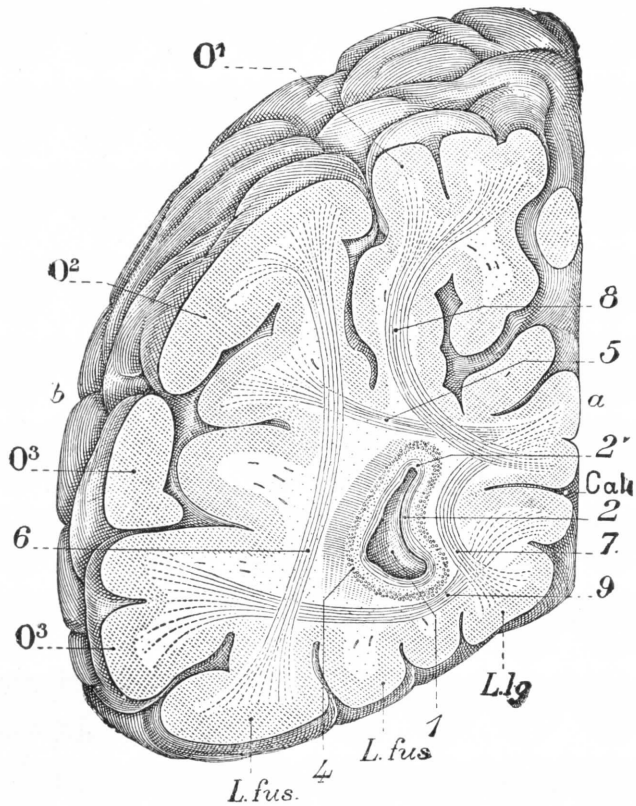

FIG. 928

Corte frontal del lóbulo occipital del hemisferio izquierdo. Segmento anterior del corte.

a, cara interna del hemisferio. — *b*, cara externa del hemisferio. — Calc., cisura calcarina. — L.lg., lóbulo lingual. — L.fus., lóbulo fusiforme. — O¹, O², O³, primera, segunda y tercera circunvoluciones occipitales externas.

1, prolongación occipital del ventrículo lateral. — 2, tapétum, con 2', fórceps mayor. — 3, radiaciones ópticas. — 4, fascículo longitudinal anterior. — 5, fascículo transverso del cúneus de Sachs. — 6, fascículo occipital vertical. — 7, stratum calcarinum. — 8, stratum proprium cunei de Sachs. — 9, fascículo occipital transverso del lóbulo lingual de Vialet.

fibras más largas se extienden incluso del polo occipital al istmo límbico, formando la unión de estos dos lóbulos en la rama común a las cisuras calcarina y parieto-occipital.

β) *Fascículo occipitovertical.* — Este fascículo, denominado también *fascículo occipital perpendicular de Wernicke*, une el borde superior del lóbulo occipital a su cara inferior (fig. 928, 6). Forma una especie de tabique vertical tendido de la punta del cúneus a la terminación de la cisura. Esta cortina es forzosamente atravesada por los fascículos longitudinales, que ya hemos visto, y por los fascículos transversos.

γ) *Fascículo occipital transverso del cúneus.* — Une el labio superior de la cisura calcarina a la conxevidad del lóbulo occipital y a su borde ínferoexterno (fig. 928, 5).

δ) *Fascículo occipital transverso del lóbulo lingual de Vialet.* — Nace también en el lado inferior de la cisura calcarina, pero se dirige transversalmente hacia fuera, cubre el fascículo longitudinal inferior y termina en la corteza de la convexidad del lóbulo occipital (fig. 928, 9).

ε) A estos cuatro fascículos, SACHS añade un quinto grupo de fibras verticales que van del labio superior de la calcarina al borde superior del hemisferio; le da el *nombre de stratum proprium cunei* (fig. 928, 8).

4.° Fibras comisurales interhemisféricas. — Hemos visto precedentemente los caracteres generales y los orígenes de estas fibras. Tienen como caracteres comunes atravesar la línea media y terminar en regiones homólogas de la corteza de los dos hemisferios. Tres formaciones pertenecen a este sistema comisural. Las hemos estudiado antes y no insistiremos en ello. Son: 1.°, el *cuerpo calloso*, que comprende fibras comisurales, es decir, que unen regiones simétricas del cerebro, y fibras de asociación interhemisféricas que aseguran las conexiones de territorios asimétricos; 2.°, la *comisura anterior*, que une entre sí los dos lóbulos temporales y, por otra parte, se pone en comunicación con la vía olfativa; 3.°, el *salterio* o *fibras de la lira de David*, sistema comisural del trígono cerebral que pone en relación los dos cuernos de Ammón, y de ahí el nombre de *comisura ammoniana* que se le da a veces.

Además de estas comisuras que unen entre sí territorios diferentes de la corteza cerebral, existen vías comisurales tendidas entre las formaciones grises. Estas se asientan en la base del cerebro y constituyen la *comisura gris*, la *comisura blanca posterior*, que hemos ya estudiado desde hace mucho tiempo (véase pág. 1058). Otras comisuras, situadas más inferiormente aún, se asientan en la proximidad del surco del cuarto ventrículo; de ahí el nombre de *comisuras del suelo* dado por FOIX y NICOLESCO a su conjunto. Comprenden: la *comisura de Gudden* (véase *Vías ópticas)*, la *comisura de Meynert* y la *comisura subóptica posterior de Forel*, cuyas significación y estructura hemos visto, la primera con el globus pállidus y la segunda con la región subóptica.

Estas comisuras de la base del cerebro no pueden ser consideradas como simples vías de paso para fibras de asociación; son más bien vías seguidas por fibras de proyección, que se extienden de uno o varios centros de un hemisferio a uno o varios centros del hemisferio opuesto. No es posible, pues, homologarlas a las fibras de asociación corticales.

5.° Fibras de proyección de la corteza cerebral. — Se da este nombre al conjunto de fibras que se originan en las células de la corteza y reúnen éstas a los otros segmentos del neuroeje. Así como hemos dividido la corteza en dos grandes regiones, el *rinencéfalo* y el *manto cerebral* propiamente dicho, asimismo las fibras de proyección comprenden dos grandes sistemas: el del rinencéfalo y el de la corteza cerebral.

A. FIBRAS DE PROYECCIÓN DEL RINENCÉFALO. — Se reúnen con el nombre de rinencéfalo el lóbulo olfativo, el séptum lúcidum, la circunvolución abollonada y las circunvoluciones límbicas (circunvolución del cuerpo calloso, circunvolución del hipocampo). Las fibras de proyección de estos centros son diversas:

a) Las fibras de proyección del lóbulo olfativo y del séptum lúcidum constituyen las raíces o radiaciones olfativas, el fascículo septotalámico (véase *Séptum*), la tænia semicircularis.

b) El sistema de proyección de la circunvolución del hipocampo, del cuerno de Ammón y de la circunvolución abollonada forma el sistema de fibras longitunales del trígono cerebral.

c) En cuanto a la circunvolución límbica, que constituye una transición entre el rinencéfalo y el manto cerebral típico, envía fibras de proyección en parte al trígono, en parte a la cápsula interna. Insistiremos en estas fibras al tratar de las vías olfativas.

B. Fibras de proyección del manto cerebral. Corona radiante o gran sol de Reil. — Este sistema envía sus fibras a la corteza cerebral. Representa en su

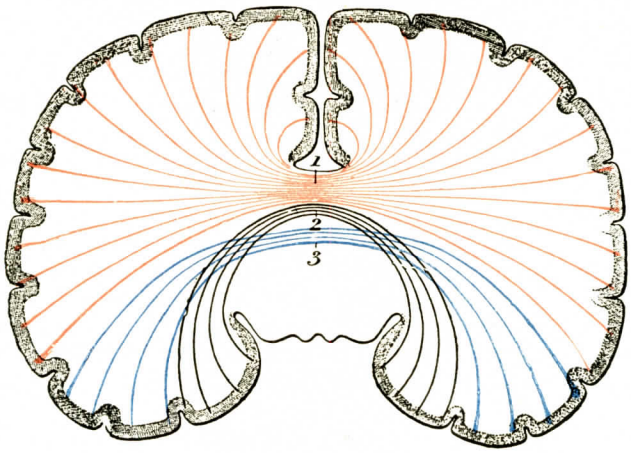

Fig. 929

Esquema que demuestra, en un corte frontal del cerebro, el trayecto y terminación de los tres grupos de fibras interhemisféricas.

1, cuerpo calloso. — 2, trígono cerebral. — 3, comisura blanca anterior. — Se ve perfectamente que las fibras del trígono *(en negro)* terminan en la región del asta de Ammón, que las fibras de la comisura anterior *(en azul)* terminan en las circunvoluciones temporales, y finalmente, que las fibras del cuerpo calloso *(en rojo)* terminan en todas las demas regiones de la corteza.

conjunto un vasto cono cuya base corresponde al córtex y el vértice al extremo inferior de la medula espinal. Hemos estudiado el trayecto de estas fibras en todos los segmentos del neuroeje hasta la parte superior de la cápsula interna. Conocemos su origen en el manto cerebral. Nos falta describir la parte comprendida entre la cápsula interna y la corteza.

Estas fibras, desde su origen, se entrecruzan en un vasto entrecruzamiento con las demas fibras. Concurren con éstas a formar el *centro oval de Vieussens*. En la parte interna del centro las fibras se concentran en un fascículo que se denomina el *fascículo compacto de la corona radiante*. Este fascículo, después de disociación de un cerebro endurecido, se despliega a modo de abanico, cuyos radios convergen hacia la gran circunferencia o circunferencia superior del núcleo lenticular. Esta corona radiante o gran sol de Reil ofrece cuatro segmentos: anterior, medio o superior, posterior, inferior. Por su cara interna se hallan en relación con las fibras callosas y el fascículo longitudinal inferior que los separan del ventrículo, mientras que su cara externa está en contacto con la substancia blanca muy diferenciada próxima a la corteza.

a) *Segmento anterior de la corona.* — Las fibras de este segmento son tributarias del lóbulo frontal. Es fácil concebir que las fibras inferiores son oblicuas hacia arriba y atrás, las medias horizontales y las siguientes cada vez más verticales.

Se disponen en dos capas paralelas, una interna y otra externa, que se fusionan por detrás para penetrar en el brazo anterior del segmento lentículocaudado de la cápsula interna.

b) *Segmento superior.* — Este segmento es tributario de la parte media del hemisferio, es decir, de las circunvoluciones rolándicas, del lóbulo paracentral, de la circunvolución límbica y de las partes próximas. Se dirige, como el precedente, hacia el ángulo externo del ventrículo, formando un plano sensiblemente vertical; luego penetra en el brazo posterior o segmento lentículoóptico de la cápsula interna.

c) *Segmento posterior.* — Sus fibras, de dirección vertical, provienen de las circunvoluciones del lóbulo occipital, del pliegue curvo y de las primeras temporales. Este contingente de fibras sigue la pared externa de la cavidad ventricular, de la que lo separa el tapétum. Se dispone en dos capas sagitales, una externa, que forma parte del fascículo longitudinal inferior, pero que también contiene fibras de proyección, y otra interna, formada únicamente por fibras de proyección. Todo este sistema termina en el segmento retrolenticular de la cápsula interna, entre el putamen y el núcleo caudado.

d) *Segmento inferior.* — Este segmento comprende fibras de las tres primeras temporales, del lóbulo fusiforme, de la circunvolución del hipocampo y hasta del lóbulo occipital. El conjunto de estas fibras dibuja un canal que rodea el suelo y la pared externa del cuerpo esfenoidal. Más lejos se acodan para dirigirse arriba y adentro y van a ocupar el segmento sublenticular de la cápsula interna.

Así, acabamos de ver que a cada segmento de la cápsula interna corresponde un segmento de la corona radiante: al brazo anterior, el segmento anterior; al brazo posterior, el segmento superior; a la región retrolenticular, el segmento posterior, y a la región sublenticular, el segmento inferior.

6.° Sistematización de la corona radiante. — Se concibe que la convergencia creciente de las fibras de la corona radiante no permita a la experimentación o a la anatomoclínica establecer en esta corona localizaciones tan netas como en la corteza. Sin embargo, es racional pensar que la subdivisión en centros motores distintos de la corteza cerebral se prosigue en el fascículo voluntario del centro oval. PITRES, en su tesis (1877), declara que «las lesiones aisladas de los diferentes fascículos de las fibras medulares que entran en la región frontoparietal del cerebro parecen ocasionar trastornos variables según el asiento que ocupan», y podemos considerar como muy probable «que las alteraciones destructivas limitadas de estos fascículos determinarían síntomas idénticos a los que provocan las lesiones destructivas de las partes correspondientes de las circunvoluciones». No haremos más que recordar lo que se ha dicho ya para los diferentes segmentos de la cápsula interna. Añadiremos simplemente que encontramos en la capa radiante fibras que pertenecen a tres grandes grupos: 1.°, fibras córticotalámicas; 2.°, fibras córticopedunculares o motoras; 3.°, fibras sensitivas y sensoriales.

A. FIBRAS CÓRTICOTALÁMICAS. — Entre ellas se distinguen: *a)* las que pasan por el segmento anterior de la corona radiante y de la cápsula interna para llegar al núcleo anterior del tálamo; *b)* las que pasan por el segmento posterior de la corona y terminan en el pulvinar (radiaciones ópticas); *c)* las que pasan por la parte inferior externa y forman el fascículo témporotalámico de Arnold (fig 930).

B. FIBRAS MOTORAS O CÓRTICOPEDUNCULARES. — Pertenecen a diferentes categorías y las conocemos todas. Se distinguen:

a) Las *fibras córticoprotuberanciales* o *fascículo de Turck*, que pasan al segmento inferior de la corona para llegar al segmento sublenticular de la cápsula interna.

b) Las *fibras córticonucleares* o *fascículo geniculado*, que pasan a la parte media de la corona y la rodilla de la cápsula.

c) Las *fibras córticocedulares*, que toman el segmento medio o superior de la corona radiante para llegar al brazo posterior de la cápsula interna.

C. Fibras sensitivas y sensoriales. — Estas fibras llegan a la corteza; tienen, pues, dirección inversa de las fibras de proyección, pero caminan, sin embargo, con ellas.

En otro tiempo se admitía (Tesis de Gilbert-Ballet) que las fibras sensitivas se conducían como las fibras motoras, es decir, que tenían los mismos orígenes y el mismo trayecto. Sabemos hoy que se detienen todas en el tálamo y que de este

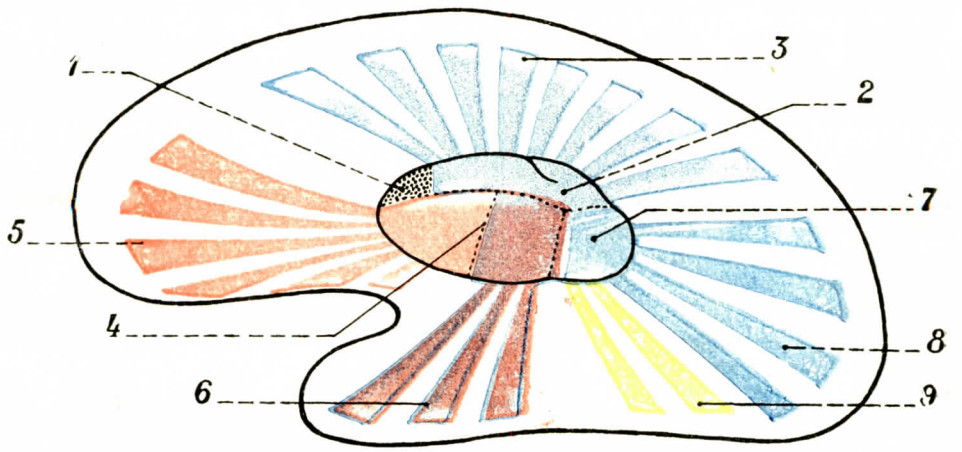

Fig. 930

Sistematización del tálamo óptico y de sus pedúnculos en un corte sagital *(esquemática)*.

1, núcleo anterior. — 2, núcleo externo. — 3, pedúnculo superior (nacido del núcleo externo). — 4, núcleo interno, con 5, pedúnculo anterior. — 6, pedúnculo inferointerno. — 7, pulvinar. — 8, pedúnculo posterior (radiaciones ópticas de Gratiolet). — 9, fascículo témporotalámico de Arnold.

núcleo parte la última neurona sensitiva. Esta toma el segmento posterior de la cápsula para llegar al córtex y sube a la corona radiante mezclada con las fibras motoras.

En cuanto a las fibras sensoriales, nuestros conocimientos respecto a las mismas son algo menos precisos.

a) Las fibras visuales pasan por el segmento posterior de la corona radiante y el segmento retrolenticular de la cápsula.

b) Las fibras auditivas, que han terminado por la cinta de Reil lateral en el tubérculo cuadrigémino posterior y en el cuerpo geniculado interno, vuelven a partir de estos núcleos para llegar a la corteza del *lóbulo temporal* (véase pág. 1018). Su trayecto es bastante mal conocido. En cuanto a las fibras vestibulares, no terminarían en la corteza cerebral (Van Gehuchten). El sentido del equilibrio, en efecto, no es consciente; no tendría localización cortical.

c) Las fibras olfativas pertenecen, como las fibras gustativas, al sistema de proyección del rinencéfalo y no a la corona radiante.

ARTICULO V

ESTUDIO SINTETICO DE LAS VIAS DE CONDUCCION MOTORA Y SENSITIVA DEL NEUROEJE

En las páginas que preceden hemos seguido metódicamente de abajo arriba los diferentes fascículos de fibras nerviosas que de la medula, del bulbo, del cerebelo y del istmo suben hacia la corteza cerebral. Como estos fascículos son continuos, habríamos debido, al parecer, respetar esta continuidad y acompañarlos directamente desde su extremo inferior hasta su extremo superior. Las exigencias de las descripciones clásicas no nos lo han permitido; ha sido preciso dividirlos como al mismo neuroeje y estudiar aisladamente cada uno de sus segmentos, segmentos completamente artificiales, a medida que han aparecido ante nosotros en la medula, en el bulbo, en el cerebelo, en la protuberancia, en el pedúnculo cerebral, en los núcleos grises centrales, en la cápsula interna y en el centro oval. Creemos ser útiles al lector relacionando aquí todas las descripciones esparcidas y estudiando los más importantes de estos fascículos de un modo sintético, es decir, siguiéndolos sin interrupción de un extremo al otro. Para hacer más provechoso este estudio, seguiremos ahora los conductores nerviosos en el sentido fisiológico, es decir, en el sentido que siguen las incitaciones nerviosas mismas: los fascículos sensitivos de abajo arriba (vías ascendentes), los fascículos motores de arriba abajo (vías descendentes). En un párrafo especial resumiremos las vías cerebelosas. Por último, añadiremos a este capítulo importante las vías sensoriales. Estas, en efecto, forman parte integrante del encéfalo y con este órgano debemos lógicamente describirlas. Estudiaremos, pues, sucesivamente:

1.° Las *vías sensitivas;*
2.° Las *vías motoras;*
3.° Las *vías cerebelosas.*

Estudiaremos en un capítulo separado:

Las *vías sensoriales.*

§ 1. — Vías ascendentes o sensitivas

Las diversas impresiones recogidas en la superficie de los tegumentos o en la profundidad de los órganos por los nervios sensitivos (neuronas sensitivas periféricas) son transmitidas por estos últimos a las células sensitivas del neuroeje (neuronas sensitivas de los centros). Estas células, como sabemos, ocupan las columnas grises centrales de la medula y del bulbo, en las que unas veces están esparcidas y otras reunidas en grupos.

Sea cual fuere su disposición, constituyen para los nervios precitados verdaderos *núcleos de terminación.* Estos núcleos terminales, a los que llegan los cilindroejes de las neuronas periféricas, emiten a su vez otros cilindroejes que suben hacia el cerebro y transportan hasta la corteza las impresiones recibidas por las células de que emanan. Estos cilindroejes ascendentes no terminan directamente en la corteza. Existen, pues, entre el punto de entrada de la excitación y el córtex cerebral, estaciones sucesivas. Estas estaciones son las que vamos a seguir.

Como hemos dicho ya, todas las vías sensitiva comienzan por una primera neurona, cuyo origen está representado por la célula del ganglio raquídeo. Su prolongación periférica pertenece al nervio raquídeo; su cilindroeje sigue la raíz posterior de este nervio, para entrar en la medula. Esta axona o *prolongación central de la primera neurona* se bifurca; es la rama ascendente de bifurcación

que se pone en relación con la *segunda neurona sensitiva*. Según la situación o el destino de la segunda neurona, se diferenciarán dos grandes categorías de vías sensitivas:

1.ª Las primeras o *vías sensitivas principales* están constituídas por neuronas escalonadas que pasan de la medula al bulbo, luego directamente a la protuberancia y al pedúnculo y llegan así sin desviación al cerebro.

2.ª Las otras, las *vías sensitivas cerebelosas* o *indirectas*, abandonan el bulbo para penetrar en el cerebro, de donde pueden ir secundariamente al cerebro.

Pero, hecho fundamental, unas y otras terminan en el tálamo óptico, última estación de la que parten finalmente la neurona terminal, la *neurona tálamocortical*, que termina finalmente en el área sensitiva de la corteza. Contrariamente a lo que se enseñaba antes, admitimos, pues, con la mayoría de los autores actuales, que todas las vías sensitivas se interrumpen en el tálamo antes de llegar a la corteza.

Expuesto este esquema general, vamos a seguir rápidamente en su trayecto ascendente: 1.°, las vías sensitivas principales; 2.°, las vías sensitivas cerebelosas; 3.°, estudiaremos, para terminar, la sistematización de los diversos modos de sensibilidad en estas vías.

A. — Vías sensitivas principales o espinobulbotálamocorticales

Hemos visto al estudiar la medula que las ramas ascendentes de las fibras radiculares posteriores podían ser cortas, medianas o largas. Cada una de estas categorías de fibras se articula con una segunda neurona que llega al plano superior. Así se edifica la parte inicial de las vías sensitivas principales. Pero las estaciones y los trayectos de las diferentes fibras pueden ser variados, y de ahí la distinción de tres vías diferentes:

a) *Vías de los cordones posteriores y de la cinta de Reil mediana* (fig. 931). — Esta vía es la más sencilla. Comprende en primer lugar las ramas ascendentes largas de las raíces posteriores, que por el cordón de Burdach, luego por el de Goll, llegan a los núcleos de Goll y de Burdach situados en el bulbo. De estos núcleos parte la segunda neurona. Esta sufre decusación piniforme, es decir, pasa al lado opuesto de su origen y constituye entonces la mayor parte de la cinta de Reil. Esta segunda neurona incorporada a esta cinta atraviesa en seguida todo el tronco cerebral y termina en la parte inferior del núcleo externo del tálamo óptico. De este núcleo parte finalmente la tercera neurona, la neurona tálamocortical, que pasa al brazo posterior de la cápsula interna. Las fibras de la vía sensitiva principal no constituyen aquí, como ya hemos visto, un fascículo individuado, sino que están íntimamente mezcladas a la vía motora piramidal. Estas fibras penetran en seguida en la corona radiante y en el centro oval, donde hemos visto que terminaban en la corteza cerebral de la parietal ascendente, de la mayor parte de las circunvoluciones parietales y en el fondo de la cisura de Rolando, donde invaden la zona motora.

Esta vía era la única admitida por la mayoría de los autores. En la actualidad admitimos con Déjerine que existen dos vías más, que se podrían denominar accesorias.

b) *Vía espinorreticular anterior.* — Esta vía comprende, en primer lugar, las ramas ascendentes de longitud media de la raíz posterior. Estas ramas penetran en la substancia gris de la medula y terminan en ella. De aquí parte una segunda neurona que pasa al lado opuesto y penetra en la parte anterior del fascículo ánterolateral de la medula. De aquí, estas fibras terminan, ora de nuevo en la medula espinal (fibras espinoespinales) cuando son cortas (y de aquí partirá una tercera

neurona, etc.), ora, si son más largas o están situadas más arriba, en la substancia reticulada del bulbo, de la calota protuberancial o del pedúnculo. Ocupan la porción anterior de la substancia reticulada situada entre las dos olivas, por detrás y en contacto de la cinta de Reil media. Ninguna de estas fibras alcanza directa-

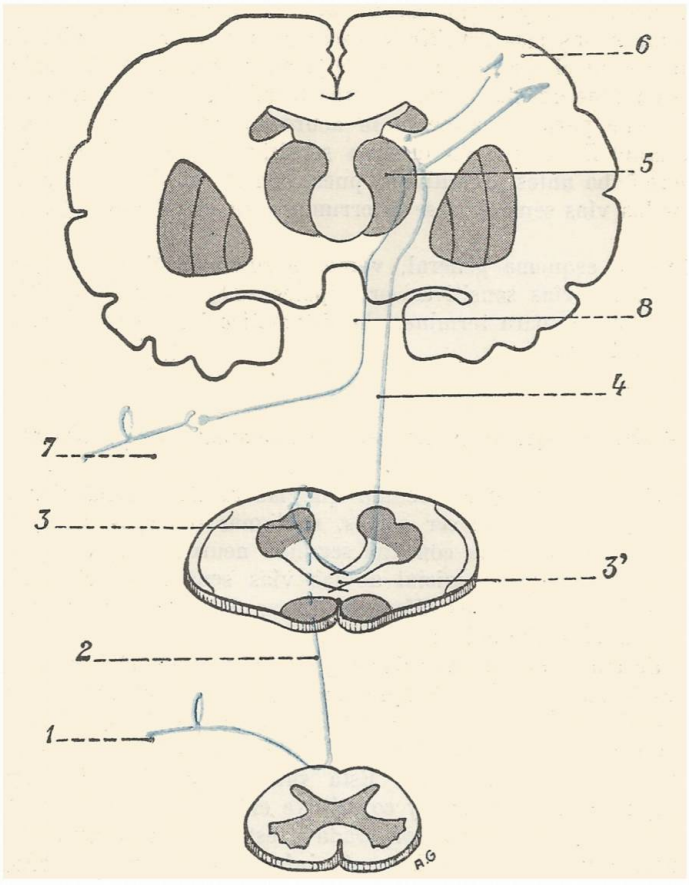

FIG. 931

Vía principal de la sensibilidad (vía bulbotálamocortical; cinta de Reil media).

1, raíz posterior y su ganglio. — 2, fibra del cordón posterior (1.ª neurona). — 3, núcleo de Goll y de Burdach (estación bulbar). — 3', decusación piniforme. — 4, cinta de Reil media (2.ª neurona). — 5, estación talámica (3.ª neurona). — 6, zona cortical sensitiva. — 7, nervio sensitivo craneal. — 8, vía sensitiva secundaria de este nervio.

mente el tálamo. En cambio, de los núcleos de la substancia reticulada parten fibras que terminarán en el tálamo óptico.

c) *Vía espinorreticular posterior.* — El primer segmento de esta vía está constituído por fibras ascendentes cortas de las raíces posteriores. Penetran en la substancia gris de la medula. La segunda neurona sale de la substancia gris del lado opuesto a su origen y sube al segmento posterior del fascículo ánterolateral. De estas fibras, unas, como las de la vía precedente, se interrumpen también en la medula espinal (fibras espinoespinales) y otras llegan a la substancia reticular bulbar, protuberancial y peduncular, situándose en el bulbo en la zona retroolivar de la substancia reticulada. Finalmente, una última neurona parte de la substancia

reticular para llegar al tálamo. Al contrario de la vía interolivar, existirían fibras espinotalámicas directas (DÉJERINE y LONG). Esta vía envía igualmente fibras a los tubérculos cuadrigéminos.

Como vemos, mientras la vía principal directa no comprende más que tres neuronas, espinobulbar, bulbotalámica y tálamocortical, las dos vías interolivar y retroolivar comprenden un número variable, pero siempre elevado, de neuronas superpuestas y escalonadas desde la medula espinal hasta el tálamo: neuronas espinoespinal (puede haber varias), espinorreticular, retículorreticular, retículotalámica y, por último tálamocortical.

d) *Vías sensitivas de los nervios craneales.* — Las fibras radiculares de los ganglios anexos a cada nervio craneal terminan en columnas de substancia gris particulares para cada uno de ellos: substancia gelatinosa de Rolando para el nervio trigémino, fascículo solitario para el intermediario de Wrisberg, el glosofaríngeo y el neumogástrico. Las vías secundarias sensitivas de estos nervios son bastante mal conocidas. Hemos visto, al estudiar el bulbo y la protuberancia, que para el trigémino existían ciertamente dos vías secundarias: una *ventral* y *directa*, que sigue la cinta de Reil media, y la otro *dorsal* y *cruzada*. Estas vías terminan, como se comprende, en el tálamo. Las vías del fascículo solitario son aún demasiado mal conocidas para que las describamos.

B. — VÍAS SENSITIVAS CEREBELOSAS O INDIRECTAS

Estas vías tienen un trayecto más complejo. Antes de ir a la corteza cerebral se desvían primero hacia el cerebelo.

La primera parte de estas vías está constituída por fibras de las raíces posteriores, de las que unas se continúan por el fascículo cerebeloso directo, y las otras por el fascículo de Gowers (véase *Medula espinal*).

a) *Vía seguida por el fascículo cerebeloso directo.* — Recordemos que este fascículo tiene sus células de origen en la columna de Clarke y que sus fibras llegan al cerebelo por el pedúnculo cerebeloso inferior. Estas fibras terminan en la corteza del vermis y cada una envía una colateral a la corteza del hemisferio homolateral.

De la corteza cerebelosa parte una segunda neurona de proyección que une la corteza del hemisferio al núcleo dentado u oliva cerebelosa. De este núcleo dentado parte una tercera neurona que va al tálamo óptico por el pedúnculo cerebeloso superior, y es por lo tanto cruzada, en la que la vía indirecta se reunirá con la vía sensitiva directa. Una cuarta neurona, tálamocortical, conducirá a la corteza cerebral las impresiones que han seguido esta vía desviada.

Señalemos que algunas fibras de los cordones posteriores de la medula espinal, por lo tanto fibras largas de las raíces posteriores, terminan en el núcleo de Monakow situado en el bulbo, del que parte una segunda neurona, neurona bulbocerebelosa, que termina en la corteza del cerebelo, de la que vuelven a partir fibras análogas a las que hemos descrito antes.

b) *Vía seguida por el fascículo de Gowers.* — Este fascículo, que es continuación de las fibras cortas de las raíces posteriores, penetran en el cerebelo después de haber atravesado el bulbo, la protuberancia, rodeado el pedúnculo cerebeloso superior y alcanzado la válvula de Vieussens. Termina en la corteza del vermis superior. Recordemos que algunas de sus fibras se detendrían en el núcleo lateral del bulbo, de donde saldría una segunda neurona destinada al cerebelo igualmente. Del vermis vuelven a partir fibras idénticas a las que hemos visto sucedían a las del fascículo cerebeloso directo, es decir, que van de la corteza cerebelosa a los núcleos dentado y del techo, y luego de aquí al tálamo.

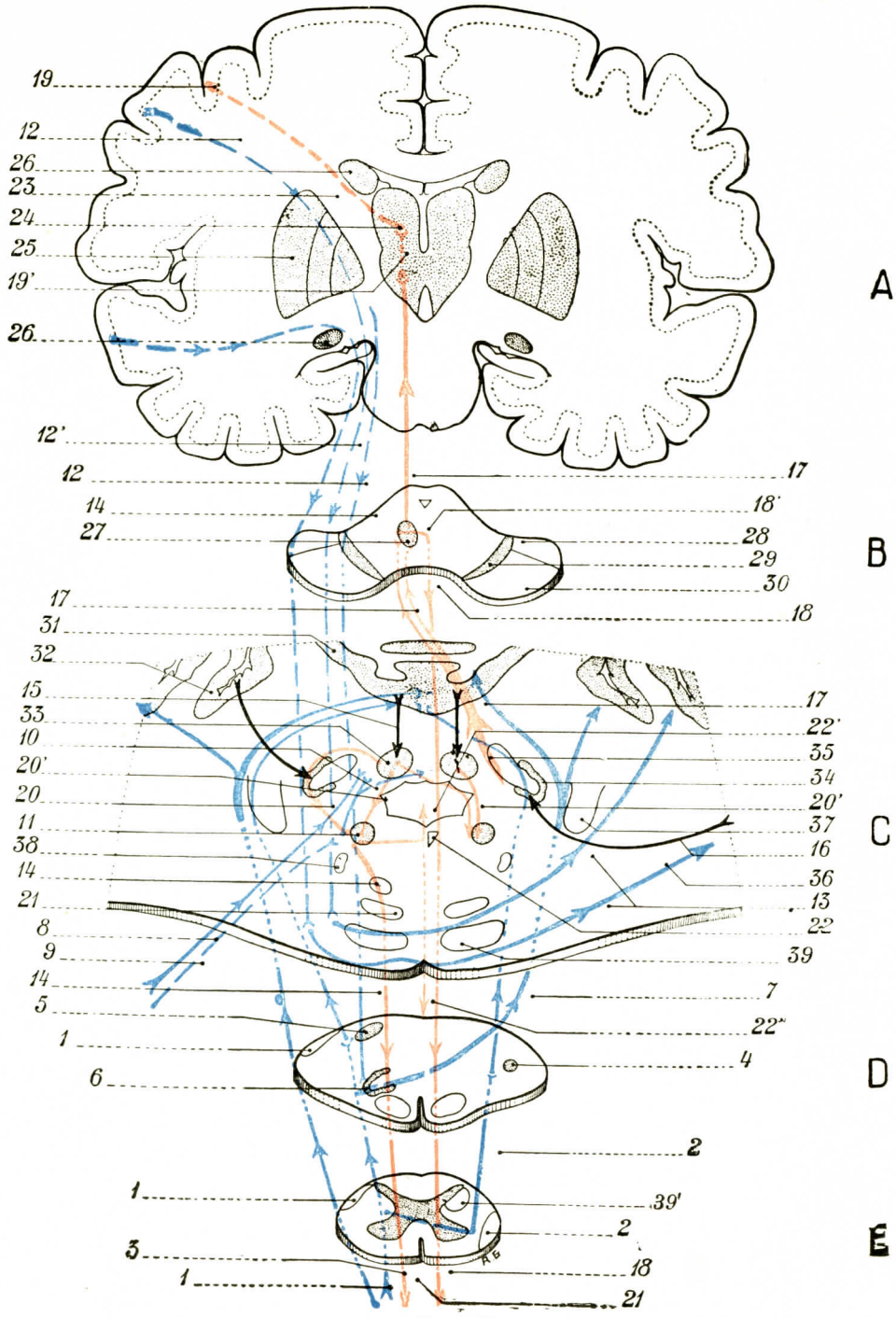

FIG. 932

Conexiones cerebelosas.

A, corte vertical que pasa por los núcleos optoestriados y el pie del pedúnculo. — B, corte horizontal de los pedúnculos cerebrales que pasa por el núcleo rojo. — C, corte horizontal del tronco cerebral, que interesa el IV ven-

C. — Sistematización de las vías sensitivas. Interpretación funcional

Este estudio sintético de las vías de la sensibilidad hace resaltar cierto número de puntos importantes desde el punto de vista funcional o anatomoclínico. Son, en particular, las consecuencias que se pueden derivar del entrecruzamiento de las vías sensitivas y de los estudios de los diversos modos de localización de la sensibilidad en estas vías.

1.° Entrecruzamiento de las vías sensitivas. — Hemos visto que todas las vías de la sensibilidad terminaban en el neuroeje por las raíces posteriores, que no son más que las prolongaciones centrales de las células de los ganglios raquídeos.

Hemos visto igualmente que todas las vías de la sensibilidad, sea cual fuere su trayecto intermediario directo o indirecto (por el cerebelo), terminaban en el tálamo óptico y finalmente en la corteza cerebral del lado opuesto. Aparte algunas fibras raras homolaterales, las vías de la sensibilidad son, pues, cruzadas. Pero este entrecruzamiento ocurre en alturas diferentes. Las neuronas que suceden a las fibras cortas y a las fibras medias de las raíces posteriores se entrecruzan en la medula espinal (a excepción del fascículo cerebeloso directo). Las neuronas que suceden a las fibras largas se entrecruzan en el bulbo en la decusación piniforme. Las fibras sensitivas de los nervios craneales se entrecruzan en pisos planos más elevados. Como se ve, todas las hemianestesias de origen central, como las hemiplejías, son, pues, cruzadas. Pero como los entrecruzamientos se efectúan a diferentes alturas y las vías tienen conducciones funcionales sistematizadas, se pueden deducir de estas particularidades informaciones topográficas sobre las lesiones nerviosas centrales que se acompañan de trastornos de la conducción.

2.° Modos de conducción de la sensibilidad. — Entre la entrada en el neuroeje y el tálamo. ¿cuáles vías siguen los diferentes modos de la sensibilidad general? ¿Hay una sistematización funcional en cada vía? El problema es importante. Parece actualmente bien solucionado a pesar de algunas incertidumbres.

Para exponer esta cuestión con alguna claridad, sigamos las corrientes sensibles desde la periferia hasta los centros superiores.

a) *Nervios periféricos.* — Cada nervio mixto contiene tres clases de fibras conductoras de la sensibilidad: fibras simpáticas, fibras de la sensibilidad superficial, fibras de la sensibilidad profunda, es decir, conductores relativos a aparatos de recepción particular. Recordemos los principales modos de sensibilidad: dolor, temperatura, tacto y percepción estereognóstica. Sin tratar aquí de conocer cuáles serían las fibras del nervio encargadas de transmitir estos diferentes modos de la sensibilidad (simpáticas o somáticas, superficiales o profundas), todas las impresiones periféricas llegan a la medula por las raíces posteriores sin que sea posible reconocer en éstas una sistematización.

---

trículo, la protuberancia, los núcleos centrales del cerebelo y sus pedúnculos. — D, corte horizontal del bulbo por la oliva y el núcleo de Monakow. — E, corte de la medula.

En azul, las vías aferentes; *en rojo*, las vías eferentes.

1, fascículo cerebeloso directo. — 2, fascículo de Gowers. — 3, fibras del cordón posterior. — 4, núcleo lateral del bulbo. — 5, núcleo de Monakow. — 6, oliva bulbar. — 7, fascículo olivocerebeloso. — 8, fibras vestibulocerebelosas (fascículo de Edinger). — 9, fibras vestibulares que van a los núcleos vestibulares. — 10, fibra del núcleo de Deiters que va al núcleo del techo. — 11, núcleo de Deiters. — 12, vía córticopontocerebelosa, con 12', fascículo de Turck. — 13, fibras pontocerebelosas. — 14, fascículo central de la calota. — 15, vía de proyección del vermis en el núcleo del techo. — 16, vía de proyección de la corteza del hemisferio sobre el núcleo dentado. — 17, vía cerebelorrúbrica, con 17', fibra cerebelotalámica. — 18, vía rubroespinal, con 18', comisura de Forel. — 19, fascículo tálamocortical. — 19', estación talámica. — 20, fibra semicircular externa. — 20', fibra semicircular interna. — 21, fascículo vestíbuloespinal. — 22, fibra que va del núcleo de Deiters a la cintilla longitudinal posterior, con 22', su rama ascendente, y 22'', su rama descendente. — 23, cápsula interna. — 24, tálamo. — 25, núcleo lenticular. — 26, núcleo caudado. — 27, núcleo rojo. — 28, fascículo de Turck. — 29, locus niger. — 30, fascículo piramidal. — 31, vermis. — 32, corteza del lóbulo lateral. — 33, núcleo del techo. — 34, núcleo dentado. — 35, pedúnculo cerebeloso superior. — 36, pedúnculo cerebeloso medio. — 37, pedúnculo cerebeloso inferior. — 38, raíz descendente sensitiva del trigémino. — 39, pirámide anterior. — 39', fascículo piramidal cruzado.

b) *Medula.* — En la medula las diferentes impresiones experimentan agrupaciones particulares (fig. 933).

α) *Impresiones dolorosas y térmicas.* — Estas siguen las fibras cortas. La segunda neurona continuación de ellas, aparte algunos elementos homolaterales, se entrecruza rápidamente en el plano de penetración y va a ocupar el segmento posterior del fascículo ánterolateral ascendente. La ausencia de colaterales

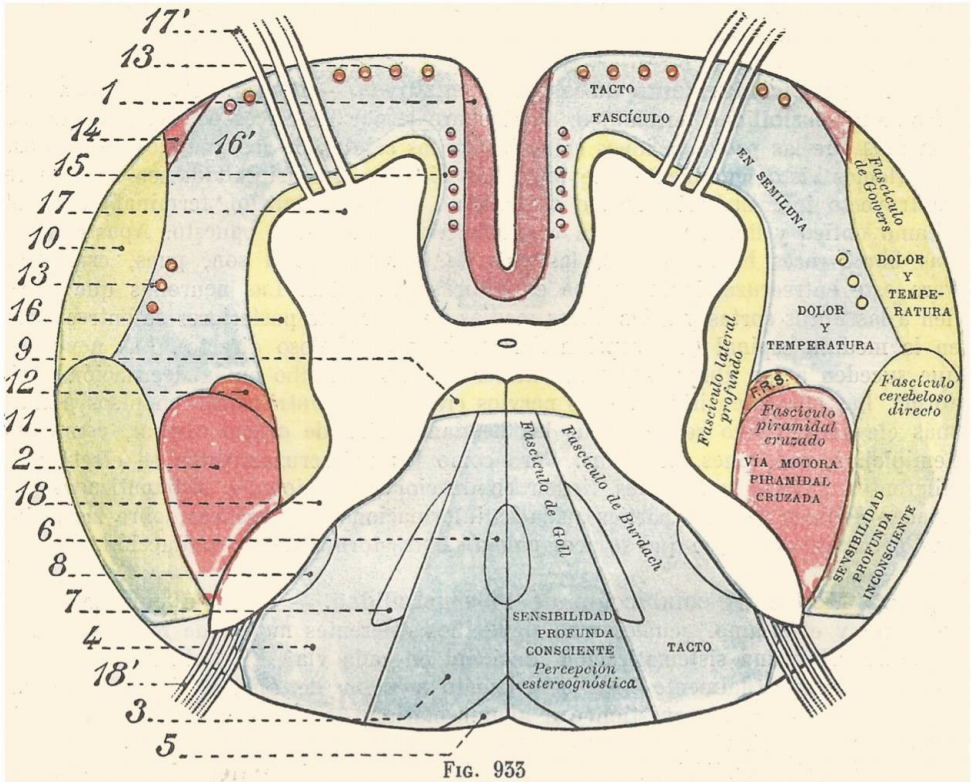

FIG. 933

A, vía motora piramidal *(en rojo)*: 1, fascículo piramidal directo. — 2, fascículo piramidal cruzado.

B, vía sensitiva *(en azul)*: 3, cordón de Goll. — 4, cordón de Burdach. — 5, triángulo de Gombault y Philippe. — 6, centro oval de Flechsig. — 7, fascículo en vírgula de Schultze. — 8, zona cornurradicular. — 9, zona cornucomisural.

C, vía cerebelosa *(en verde)*: 10, fascículo de Gowers. — 11, fascículo cerebeloso directo.

D, vía motora extrapiramidal *(en anaranjado)*: 12, fascículo rubroespinal. — 13, fascículo vestibuloespinal. — 14, fascículo triangular de Hellweg. — 15, fascículo tectoespinal. — 16, fascículo profundo del cordón ánterolateral. — 16', fascículo en semiluna. — 17, cuerno anterior. — 17', raíces anteriores. — 18, cuerno posterior. — 18', raíces posteriores que atraviesan la zona de Lissauer.

procedentes de las fibras cortas nos explica que las lesiones medulares ocasionen, aunque sean poco extensas, trastornos de la sensibilidad térmica y dolorosa (disociación siringomiélica de la sensibilidad).

β) *Impresiones táctiles superficiales (toque ligero).* — Pasan sobre todo por las fibras radiculares medias, que se articulan con neuronas que se entrecruzan en la substancia gris a una altura de tres a cuatro segmentos por encima del plano de penetración, antes de ir a situarse en el segmento anterior del fascículo ánterolateral ascendente.

Estas impresiones pasan también por las fibras largas del fascículo de Burdach.

Dados la longitud de las fibras medias, la altura del entrecruzamiento de las segundas neuronas y el número de las colaterales que se articulan con neuronas de

asociación numerosas, será, pues, necesaria una lesión muy extensa de la medula, tanto más cuanto que la vía es doble, para ocasionar trastornos de la sensibilidad táctil superficial.

γ) *Percepción estereognóstica. Sensaciones cinestésicas.* — Las vías de la sensibilidad profunda consciente, recogida en los huesos, músculos, articulaciones, siguen los fascículos de Goll y de Burdach hasta sus núcleos en el bulbo.

δ) *Sensibilidad profunda inconsciente.* — Sigue el fascículo cerebeloso directo y también, según DÉJERINE, ROBINEAU y SICARD, el fascículo de Gowers.

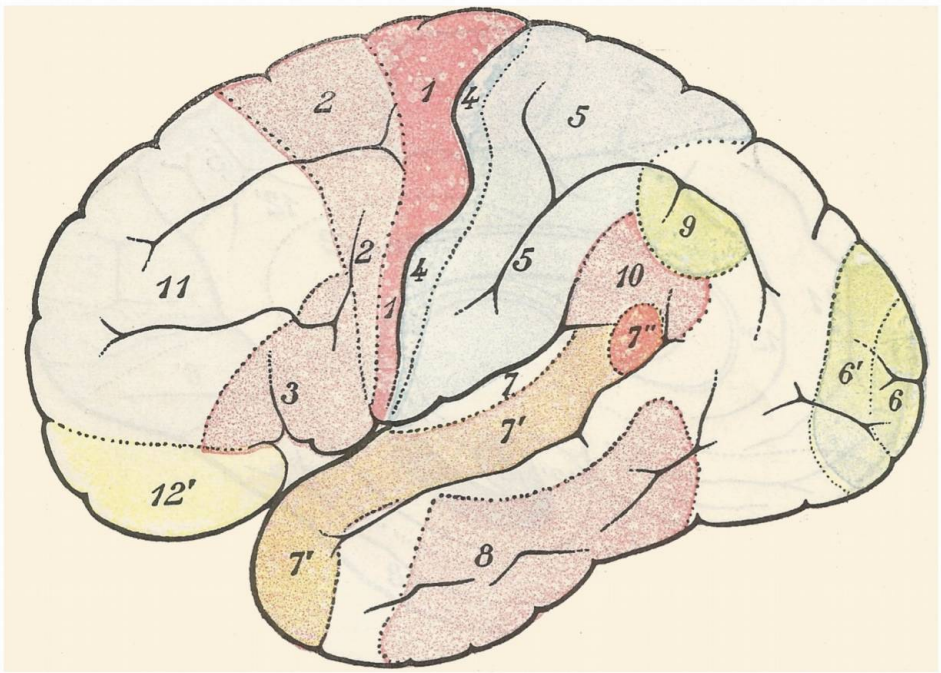

FIG. 934

Localizaciones funcionales de la corteza cerebral. Cara externa del hemisferio izquierdo.

1, 1, zona electromotora (centros motores voluntarios) *(rojo obscuro)*. — 2, 2, zona psicomotora *(rojo claro)*. — 3, campo de Broca (centro del lenguaje articulado) *(rojo claro)*. — 4, 4, área postcentral sensitiva *(azul obscuro)*. — 5, 5, área parietal (percepciones, reconocimientos táctiles). — 6, 6', área visual *(verde)*. — 7, centro de la audición. — 7', área auditivopsíquica. — 7'', sordera verbal. — 8, origen de las fibras del fascículo témporoprotuberancial. — 9, zona posterior del pliegue curvo (movimientos de lateralidad de los ojos). — 10, región del gyrus sigmoide (sentido muscular, apraxia, ceguera verbal). — 11, áreas frontal prefrontal (atención, coordinación, actividad reaccional). — 12, zona olfativa.

Esta sistematización medular nos explica: 1.°, por qué una *lesión del cuerno posterior* da una anestesia homolateral de topografía radicular cuyo límite superior está constituído por el segmento medular lesionado; esta anestesia sólo interesa las sensaciones dolorosas y térmicas; 2.°, por qué una *lesión del segmento posterior del cordón ánterolateral* produce una anestesia cruzada al dolor y a la temperatura, anestesia cuyo límite superior se halla a un nivel que corresponde a dos, tres o cuatro segmentos medulares por debajo de la lesión; 3.°, por qué una *hemisección* medular ocasiona: una pérdida del sentido de las actitudes, una pérdida del sentido de la sensibilidad ósea con integridad del tacto en el lado de la lesión (sección del cordón posterior) y en el lado opuesto, y una anestesia a la temperatura y al dolor por lesión del cordón anterior lateral. Si se añade a estos fenómenos sensitivos la parálisis del miembro del lado de la lesión, se tiene lo que se ha denominado sín-

drome de Brown-Séquard por hemisección medular con hemiplejía y anestesia cruzadas; 4.°, por qué los trastornos de la sensibilidad táctil por lesión de la medula exigen lesiones extensas en altura (tabes) o en profundidad (sección completa o lesión bilateral)

c) *Tronco encefálico.* — Las vías son tanto más próximas cuanto más nos acercamos al tálamo.

α) *Impresiones dolorosas y térmicas.* — Pasan a la formación reticulada lateral gris de la calota; pueden, pues, dañarse aisladamente.

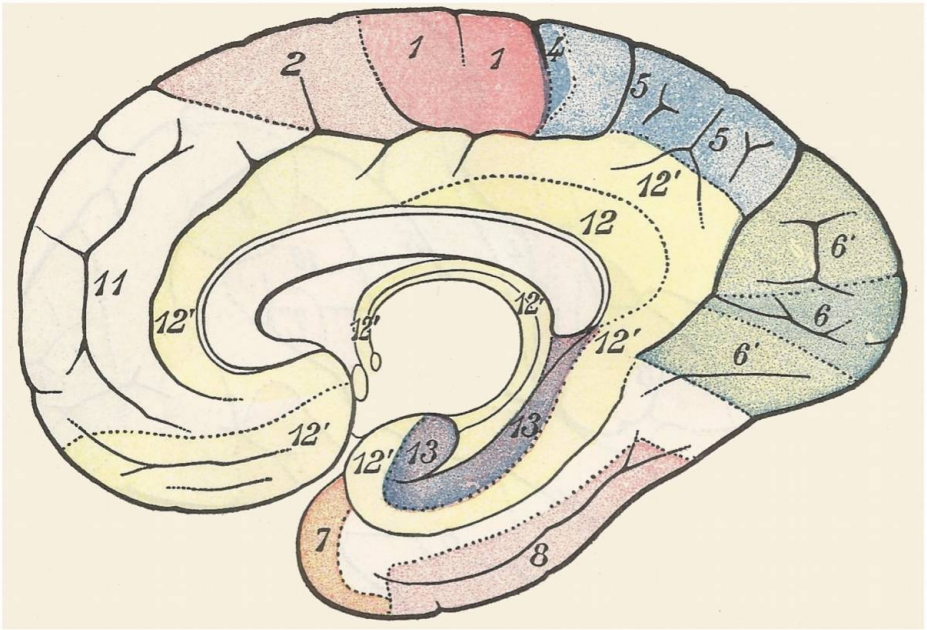

FIG. 935

Localizaciones funcionales de la cara interna del cerebro.

1, 1, 2, 5, 5, 7, 8, igual leyenda que en la figura 934. — 6, centro de la visión. — 6', 6', área visuopsíquica. — 12, centro primario de la olfación. — 12', 12', etc., centros secundarios de la olfación. — 13, área gustativa.

β) *Impresiones táctiles.* — Pasan a la substancia reticulada blanca y a la parte más externa de la cinta de Reil media.

γ) *Sentido estereognóstico y actitudes segmentarias.* — Están localizados en la parte interna de la cinta de Reil media. Existen, pues, en este tronco encefálico dos vías principales: la *vía de formación reticulada gris*, destinada a transmitir las sensibilidades dolorosa y térmica, y la *vía de formación reticulada blanca*, que transmite con la cinta de Reil media, su parte principal, la sensibilidad táctil superficial y profunda. Se puede concebir que lesiones localizadas provoquen trastornos disociados de la sensibilidad, pues estos trastornos se acompañan en general de una hemiplejía por lesión de las vías motoras y de las raíces de uno o varios nervios craneales (parálisis alterna).

d) *Tálamo.* — ¿Qué acontece en esta estación obligatoria con la sistematización de las vías de la sensibilidad? Se admite hoy en general que las vías destinadas al dolor, al calor, al tacto, se detienen en ella. Las otras, destinadas al sentido estereognóstico, se articulan con una tercera neurona sensitiva que sube hasta la cor-

teza cerebral. Así se explica el síndrome talámico de Déjerine y Roussy: hemiplejía pasajera y ligera por lesión de la proximidad de la cápsula interna; movimientos coreoatetósicos por lesión de los núcleos grises; hemianestesia persistente con dolor violento del lado paralizado. Este síndrome señala una lesión del núcleo externo del tálamo óptico, núcleo que constituye, como hemos dicho, la última estación sensitiva.

Según HEAD, existen dos modalidades fundamentales de la sensación. Una, la elemental y grosera, llamada *protopática*, comprueba las grandes diferencias de temperatura y el dolor, por ejemplo; la otra, *epicrítica*, es, por el contrario, fina y graduada, y comprueba las temperaturas próximas unas a otras, los ligeros contactos, el cambio de las actitudes, etc. Las vías de conducción de la primera serían las fibras simpáticas del nervio periférico; las de la segunda, las fibras somáticas. Estos dos modos de sensibilidad no serían distintos en la medula y en el bulbo. Por el contrario, en el tálamo, las fibras conductoras de la sensibilidad protopática se detendrían, mientras que las de la sensibilidad epicrítica llegarían a la corteza cerebral. El tálamo sería, pues, el asiento de las sensaciones denominadas groseras, y el córtex el asiento de las sensaciones más finas (discriminación táctil, sentido de las actitudes, de los movimientos, etc.). Pero el tálamo óptico sería también, según HEAD, no solamente un centro terminal de la sensibilidad protopática, sino también un verdadero centro elaborador, es decir, que suministra a las impresiones de sensibilidad los elementos afectivos. Por el tálamo óptico la sensación adquiere un carácter agradable o desagradable. Pero HEAD piensa que este centro está bajo la dirección del córtex cerebral y que una lesión talámica produce, no la destrucción, sino la liberación del centro cortical: el tálamo funciona entonces sin freno, y exagera la tonalidad afectiva de las sensaciones, y de ahí los dolores tan violentos del síndrome talámico.

Relacionemos la hipótesis seductora de HEAD con la opinión de ROUSSY y de LHERMITTE, quienes admiten que el tálamo óptico es un *filtro selectivo*, un analizador de las corrientes de la sensibilidad general: detiene o deja pasar algunas de ellas hacia la corteza. Si se destruye, va entonces hacia la zona sensible del córtex el torrente de todas las impresiones desusadas o groseras que normalmente no llegan a él.

Las dificultades experimentales no nos permiten hoy todavía sino hipótesis, justificadas por lo demás por el análisis clínico, pero a las cuales les falta, para llegar a ser verdaderas, la consagración de hechos numerosos.

Al terminar esta sistematización de la sensibilidad en el tálamo óptico, no olvidemos señalar, como hemos visto ya al estudiar este núcleo, las conexiones importantes que contrae con el cuerpo estriado. Funciona acoplado con éste, y de este acoplamiento del órgano receptor de la sensibilidad y del cuerpo estriado, centro de movimientos automáticos, nace la mímica expresiva inconsciente que se manifiesta en cada segundo de nuestra vida y que vemos abolida en las lesiones de estos núcleos, comprobadas, por ejemplo, en la enfermedad de Parkinson. Cuando las conexiones del tálamo con el córtex están rotas, esta mímica automática no tiene ya freno, se libera y se exagera, como se ve en la risa y en el llanto espasmódicos. El tálamo, por las vías sensitivas intermedias, interviene así en la expresión emocional y en particular en la mímica.

e) *Cápsula interna.* — Hemos visto ya que las fibras de la sensibilidad general son las únicas que pasan al brazo posterior de la cápsula interna, íntimamente mezcladas con las fibras motoras. La lesión de la cápsula interna dará, pues, una hemiplejía y hemianestesia cruzadas. Esta última afecta todas las modalidades, pero es pasajera y sólo duradera si está lesionado el tálamo.

f) *Corteza cerebral.* — Hemos visto al tratar de la corteza cerebral y de los centros cerebrales, que existe una zona sensitivomotora en las circunvoluciones

rolándicas, pero que la zona motora estaba especialmente localizada delante del surco, mientras que la zona sensitiva cubría gran parte de la zona parietal. Se discute aún sobre la naturaleza de las fibras que llegan al córtex.

Según DÉJERINE, las fibras destinadas a la conducción del sentido de las actitudes, del sentido estereognóstico, de las localizaciones, etc., llegarían solas con algunas fibras de las vías térmicas, táctiles y dolorosas. Su lesión motivaría un síndrome particular, el *síndrome sensitivo cortical de Déjerine-Verger*.

Hemos visto precedentemente las ideas de HEAD, quien pretende que únicamente las fibras de la sensibilidad epicrítica llegan al córtex. En realidad, como para el tálamo, es difícil precisar la sistematización de las vías. Es muy probable que todas las vías de la sensibilidad general interrumpidas en el tálamo terminen en la corteza cerebral. Esto nos parece demostrado por el estudio histológico de la corteza cerebral (véanse página 991 y siguientes) y por los estudios clínicos y experimentales. Se puede distinguir, con TILNEY y RILEY: 1.°, una *zona* o *área somestetosensorial* (campos 1, 2 y 3 de BRODMANN), en que todas las vías de la sensibilidad general tienen su terminación; 2.°, una *zona somestetopsíquica*, próxima a la precedente y cuya destrucción ocasiona principalmente la pérdida, no ya de las sensaciones experimentales, sino de las percepciones (apreciación de la forma, volumen y peso de los objetos, discriminación táctil, etc.). «No se trata, pues, aquí de sensaciones elementales, sino de una identificación de estas sensaciones, de su integración» (LHERMITTE). Por último, fuera de esta zona existe una tercera área, el área parietal o tactognóstica (campos 7 y 10 de BRODMANN; véanse figuras 798 y 799), cuya destrucción anula el poder de reconocer los objetos por el tacto. El enfermo ha conservado la función del tacto, pero ha perdido el poder de reconocer los objetos, es decir, de comprender su significación por el tacto.

§ 2. — VÍAS MOTORAS

En el curso de nuestras descripciones de las diferentes partes del neuroeje, hemos comprobado que existían tres grandes corrientes motoras: 1.ª, la vía motora voluntaria, denominada también vía directa o mejor vía piramidal; 2.ª, la vía motora cerebelosa o indirecta; 3.ª, la vía motora estríoespinal. Vamos a resumir sucesivamente el trayecto de estas vías.

A. — VÍA MOTORA VOLUNTARIA O PIRAMIDAL

Esta vía se halla constituída por una primera neurona motora, denominada sistema piramidal, constituída por el cilindroeje de las grandes células piramidales de la corteza cerebral o células de Betz, que se asienta, como hemos visto, en la zona motora cortical (véase pág. 997). Termina en los núcleos de los nervios craneales o en los grupos celulares motores de los cuernos anteriores de la medula. Este sistema, que nace en la corteza, pasa al pedúnculo y termina en los núcleos de los nervios craneales y en la medula, tiene a veces el nombre de *sistema córtico-núcleomedular de la vía peduncular*.

Considerada en su conjunto, la vía motora comprende, pues, dos neuronas superpuestas: una central, que va de la corteza cerebral al núcleo motor; la otra periférica, extendida del núcleo motor al músculo estriado.

Topográficamente hemos visto que se distinguían en esta vía motora, homogénea desde el punto de vista estructural, dos fascículos: 1.°, el fascículo geniculado, destinado a los núcleos de los nervios craneales; 2.°, el fascículo piramidal propiamente dicho, destinado a los núcleos motores de los nervios raquídeos.

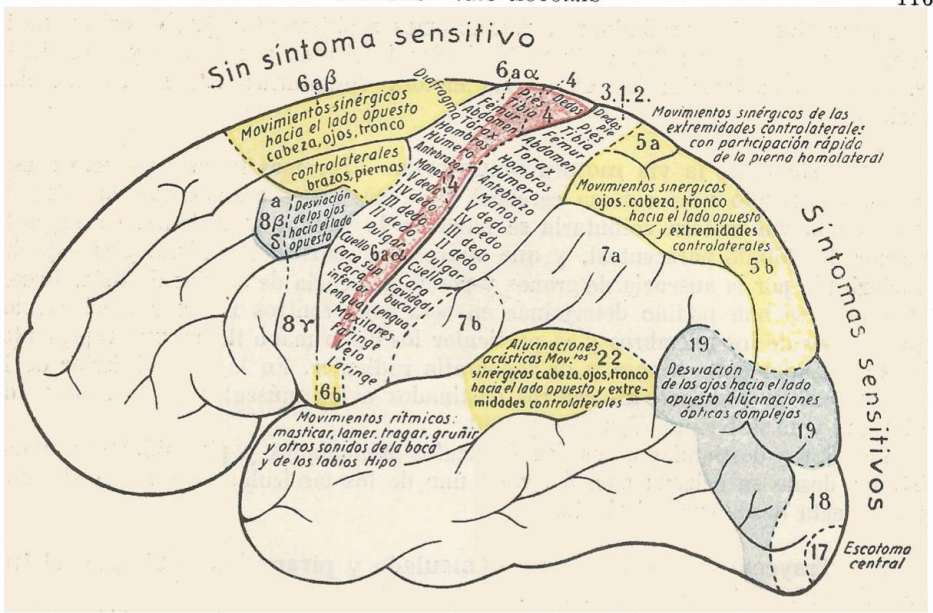

Fig. 936

Localizaciones cerebrales (Purves-Stewart).

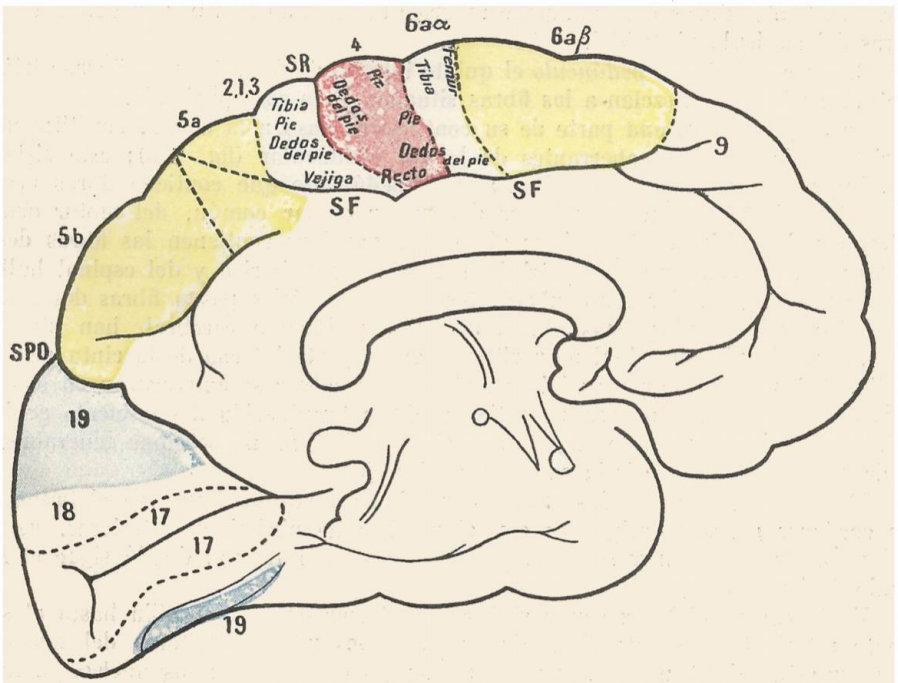

Fig. 937

Localizaciones cerebrales (Purves-Stewart).

Propuestos estos preliminares, resumiremos rápidamente: 1.°, el origen de la vía motora voluntaria; 2.°, el trayecto de los fascículos geniculado y piramidal; 3.°, el modo de terminación de la vía motora voluntaria; 4.°, su significación funcional.

1.° Origen de la vía motora voluntaria. — Seremos breves respecto a este asunto, remitiendo a la corteza cerebral (pág. 994). Recordemos que la zona de origen de la vía motora voluntaria se halla en la frontal ascendente, en la parte anterior del lóbulo paracentral, y que ofrece una constitución histológica especial caracterizada por la ausencia de granos y por la presencia de células de Betz. Recordemos que se han podido determinar en esta zona centros motores precisos: los movimientos de los miembros y en particular los de la mano tienen una representación extremadamente extensa y de topografía radicular. En la parte inferior de la zona motora se disponen los centros destinados a los músculos de la cabeza, de la laringe y de la faringe (figs. 934 y 936).

Las fibras destinadas a los dos fascículos geniculados y piramidal son, pues, distintas desde su origen; además, cada uno de los fascículos ofrece una sistematización neta desde su nacimiento.

2.° Trayecto de los fascículos geniculado y piramidal. — Sigamos el trayecto de cada uno de ellos (fig. 938).

a) *Fascículo geniculado.* — Este fascículo, que se denomina también el contingente del sistema córticonuclear de la vía motora voluntaria, nace de la parte inferior de la zona motora de la corteza cerebral. Sus fibras pasan a la parte inferior del segmento medio de la corona radiante y entran en la cápsula interna, cuya rodilla ocupa, y de ahí el nombre de geniculado. Por delante de él se encuentran fibras córticotalámicas del pedúnculo anterior del tálamo óptico, por detrás de las fibras del fascículo piramidal.

Ocupa en el *pie del pedúnculo* el quinto interno de éste. Algunas fibras córticoprotuberanciales se mezclan a las fibras situadas en la cara profunda.

En el pedúnculo, una parte de su contingente pasa a la calota, constituyendo el sistema de las fibras aberrantes de la vía peduncular (fig. 939); este sistema constituye el *pes lemniscus* profundo en el pedúnculo que contiene fibras óculocefalógiras destinadas a los núcleos del motor ocular común, del motor ocular externo y del espinal. Otras fibras aberrantes pontinas contienen las fibras destinadas a los núcleos motores del trigémino, del neumogástrico y del espinal bulbar y del hipogloso. Por las fibras aberrantes protuberanciales pasan fibras destinadas al núcleo facial. Todas estas fibras, desde el pedúnculo cerebral, han abandonado, pues, la vía piramidal para situarse en la parte interna de la cinta de Reil media. Antes de llegar a los núcleos motores respectivos se entrecruzan en su mayoría en el rafe. Esta topografía particular de la terminación del fascículo geniculado nos explica por qué la lesión de la cinta de Reil media ocasiona generalmente la desviación conjugada de la cabeza y de los ojos.

b) *Fascículo piramidal.* — Se le denomina así porque forma en el bulbo los dos cordones gruesos designados con el nombre de pirámides anteriores. Es inútil recordar su origen y su situación en la corona radiante, donde sigue el fascículo geniculado.

En la *cápsula interna* ocupa el brazo posterior desde la rodilla hasta el segmento retrolenticular. Las fibras destinadas a los núcleos motores del miembro superior están situadas detrás de la rodilla; las destinadas a los núcleos motores del miembro inferior circulan por el segmento más posterior del brazo posterior.

No olvidemos que las fibras tálamocorticales de la sensibilidad y que las fibras córticoprotuberanciales de la vía cerebelocerebelosa se encuentran íntima-

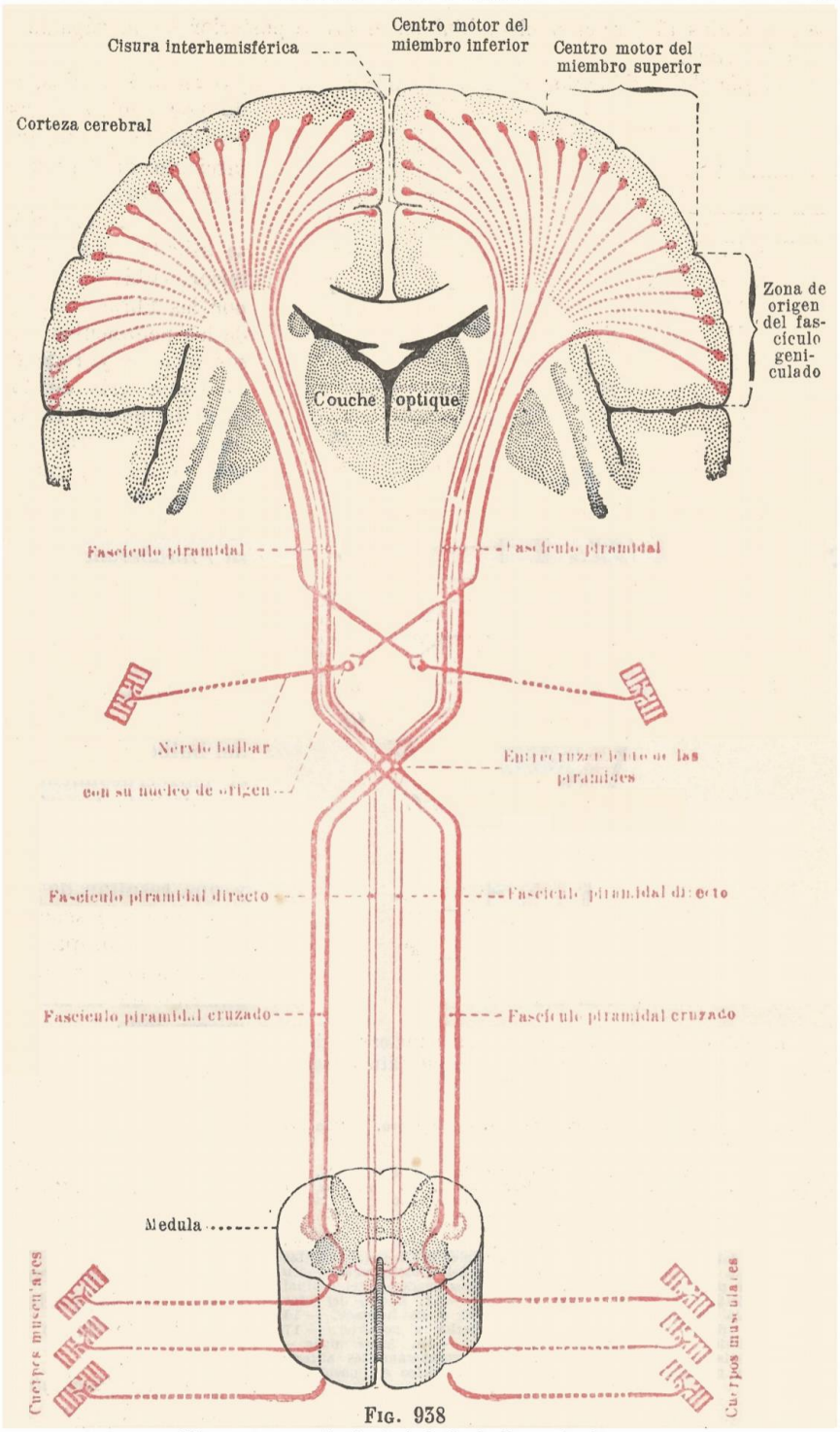

FIG. 938

Vía motora principal *(córticobulboespinal).*

(Las fibras homolaterales no se han representado.)

mente mezcladas al fascículo piramidal en el brazo posterior de la cápsula (véase *Cápsula interna*).

En el *pie del pedúnculo*, el fascículo piramidal ocupa los 3/5 medios, teniendo por dentro el fascículo geniculado y por fuera el fascículo de Turck (véase *Pedúnculos*).

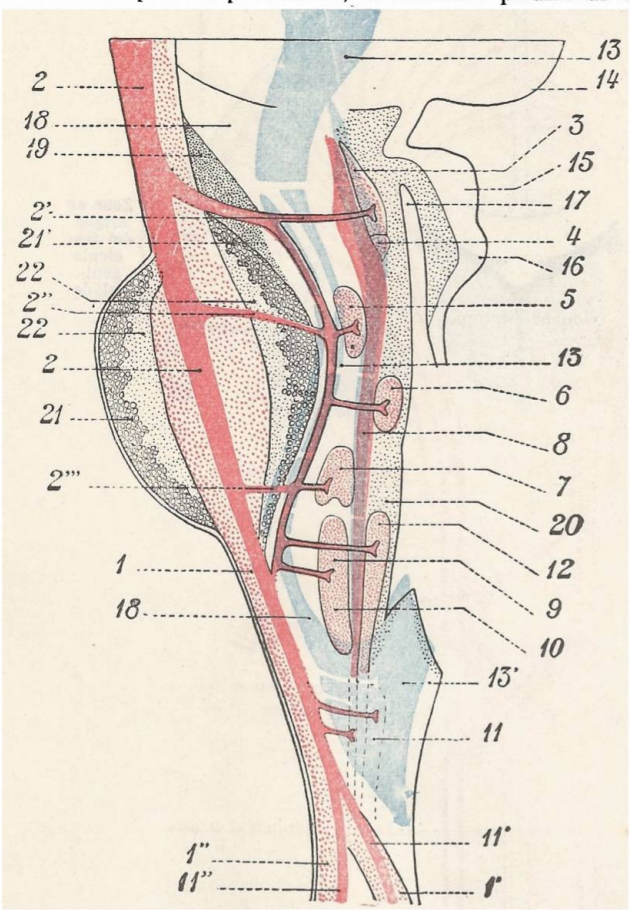

FIG. 939

Los contingentes córticomedulares y córticonucleares de la vía peduncular en un corte sagital esquemático (según DÉJERINE).

En rojo, vía motora. — *En azul*, vía sensitiva. — *En negro*, cintilla longitudinal posterior.

1, vía córticomedular, con 1', fascículo piramidal cruzado, y 1'', fascículo piramidal directo.—2, vía córticonuclear, con 2', *pes lemniscus* profundo o fibras aberrantes de la vía peduncular, fibras aberrantes pedunculares propiamente dichas. — 2'', fibras aberrantes pontinas. — 2''', fibras aberrantes bulboprotuberanciales. — 3, núcleo del motor ocular común y fibras córticonucleares. — 4, núcleo del patético. — 5, núcleo motor del trigémino. — 6, núcleo del motor ocular externo. — 7, núcleo del facial. — 8, fascículo longitudinal posterior. — 9, núcleo motor del glosofaríngeo. — 10, núcleo motor del neumogástrico. — 11, núcleo motor medular del espinal. — 11', fibras córticonucleares cervicales cruzadas. — 12, núcleo del hipogloso. — 13, cinta de Reil. — 13', núcleos de Goll y de Burdach. — 14, pulvinar. — 15, 16, tubérculos cuadrigéminos anterior y posterior. — 17, acueducto de Silvio. — 18, substancia reticulada. — 19, locus níger. — 20, substancia gris periventricular. — 21, fibras protuberanciales anteriores, y 21', fibras protuberanciales posteriores. — 22, núcleo del puente.

En la *protuberancia* se asienta en su parte anterior, cubierto y disociado por las fibras transversales de los pedúnculos cerebelosos medios y rodeado por la vaina gris de los núcleos del puente. Está, pues, disociado en fascículos que, por lo demás, no tardan en condensarse de nuevo en un fascículo compacto (véase *Protuberancia*).

En el *bulbo*, el fascículo piramidal se hace muy superficial y forma la pirámide anterior. Esta situación anterior y superficial se extiende hasta el cuello del bulbo, donde se efectúa el entrecruzamiento o decusación de las pirámides. Recordemos que este entrecruzamiento es incompleto y que resultan de él:

α) Un *fascículo piramidal directo*, que continúa su camino por el cordón anterior de la medula del mismo lado.

β) Un *fascículo piramidal cruzado*, mucho más voluminoso y más extendido que el precedente. Cada uno de ellos se entrecruza en la línea media y luego se dirige afuera y atrás, decapitando los cuernos anteriores para venir a situarse en la parte posterior del fascículo piramidal directo.

γ) Un *fascículo homolateral* (DÉJERINE, THOMAS y MURATOW), con mucho el menos importante de los tres y que se halla en el cordón ánterolateral del mismo lado.

Variaciones volumétricas de los fascículos piramidal directo y piramidal cruzado. Hemos indicado ya, al tratar del bulbo, las variaciones de volumen que pueden ofrecer, según los sujetos, el fascículo piramidal directo y el fascículo piramidal cruzado.

Importancia comparativa del fascículo destinado al miembro superior y del fascículo destinado al miembro inferior. — Blocq y Ozanoff (*Caz. des. Hôp.*, 1892) han logrado, por un método que sería demasiado largo exponer aquí, calcular comparativamente el número de las fibras nerviosas que contienen el fascículo piramidal cruzado y el fascículo piramidal directo en los dos puntos siguientes de la medula espinal: 1.°, por encima del engrosamiento cervical; 2.°, por debajo de este mismo engrosamiento cervical. En el primer punto, el número de fibras que contienen, para una mitad de la medula, los dos fascículos piramidales directo y cruzado, es de 79.131. En el segundo punto, debajo del engrosamiento cervical, este número no es más que de 30.554.

Estas 30.554 fibras están destinadas naturalmente a los músculos del tronco y del miembro inferior. Para saber cuál es el número de fibras piramidales que recibe el miembro superior, no hay más que restar de la cifra 79.131 (que representa el conjunto de las fibras destinadas al tronco y a los dos miembros) la cifra 30.554 (que representa el número de fibras destinado al tronco y al miembro inferior); ahora bien, este número (79.131 — 30.554) es de 48.577.

En resumen, los dos miembros superior e inferior están unidos a la zona motora de la corteza, el primero por 48.577 fibras, el segundo por 30.554.

Como se ve, el número de fibras piramidales que van al miembro superior es mucho mayor (18.023) que el destinado al tronco y al miembro inferior. Blocq y Ozanoff encuentran una explicación de esta diferencia en el papel diferente que está asignado, en la locomoción en el hombre, a los miembros torácicos y a los pélvicos; los primeros, es sabido, se utilizan principalmente para los movimientos inteligentes y conscientes, que necesitan una gran intervención cerebral; los segundos son principalmente empleados para los actos automáticos de la marcha, que requieren una intervención cerebral mucho menor. Es, pues, natural que las fibras que ponen en relación los músculos de los miembros con la zona motora sean más numerosas en el miembro torácico que en el pélvico.

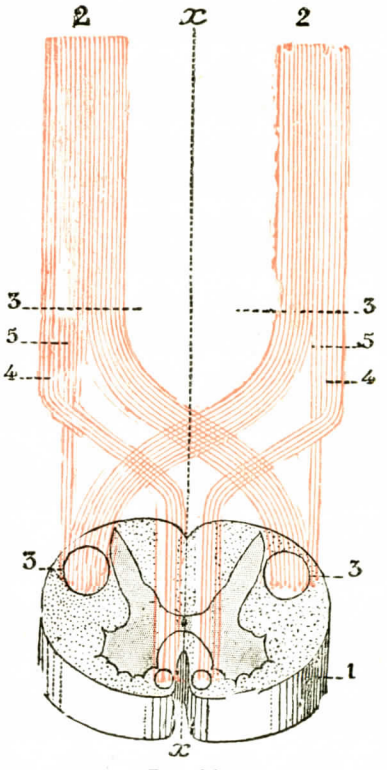

Fig. 940

Esquema que demuestra el modo como se conduce el fascículo piramidal al pasar del bulbo a la medula.

1, disco de medula cervical, vista anterior. — 2, 2, fascículo piramidal derecho y fascículo piramidal izquierdo. — 3, 3, fascículo piramidal cruzado. — 4, 4, fascículo piramidal directo. — 5, 5, fascículo de fibras homolaterales que van, sin cambiar de lado, al fascículo piramidal cruzado.

***Fibras* homolaterales del fascículo piramidal cruzado.** — Si, como hemos dicho antes, el fascículo piramidal cruzado o lateral de la medula espinal no es más que el conjunto de las fibras piramidales que en el cuello del bulbo han franqueado la línea media, la destrucción del fascículo piramidal en un punto cualquiera de su trayecto encefálico debe determinar una degeneración total del fascículo piramidal cruzado del lado opuesto a la lesión y, por otra parte, dejar intacto el fascículo piramidal cruzado del lado correspondiente.

Ahora bien, desde hace mucho tiempo (1881-1884), Pitres señaló la existencia en la medula de los antiguos hemipléjicos de una degeneración que atacaba a la vez, aunque de modo muy desigual, los dos fascículos piramidales cruzados: la lesión era naturalmente mucho más importante en el fascículo del lado opuesto a la lesión. Esta doble degeneración, sin

embargo, no era constante; sólo existía aproximadamente en un cuarto de los casos. Como conclusión, PITRES estimaba que, en numerosos sujetos, el fascículo piramidal, en el cuello del bulbo, aun enviando la mayoría de sus fibras al cordón lateral del lado opuesto, enviaba cierto número al cordón lateral del lado correspondiente.

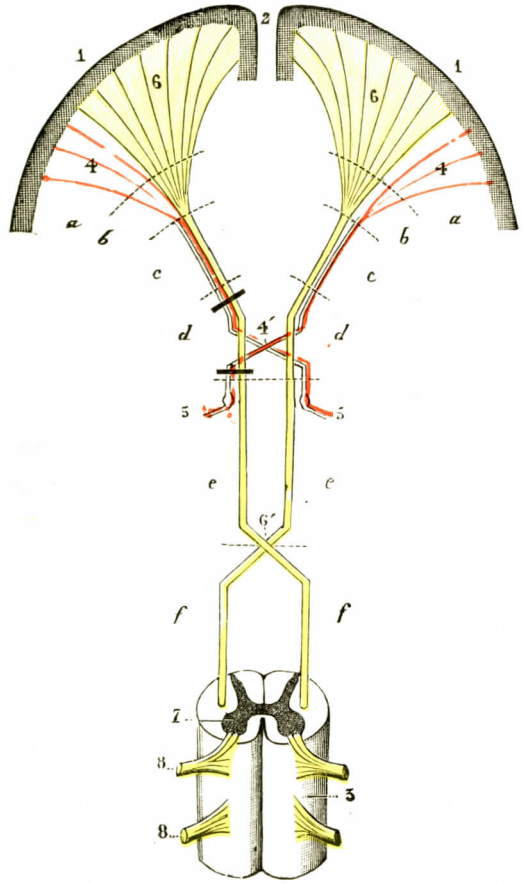

FIG. 941

Trayecto comparado de las fibras motoras bulboprotuberanciales (fascículo geniculado) y las fibras motoras raquídeas (fascículo piramidal).

1, corteza cerebral (zona motriz). — 2, gran hendidura interhemisférica. — 3, un segmento de medula espinal visto por su cara anterior. — 4, fibras motoras bulbares. — 4', su entrecruzamiento en la parte inferior de la protuberancia. — 5, un núcleo bulbar, con el nervio que nace del mismo. — 6, fibras motoras raquídeas que constituyen el fascículo piramidal. — 6', entrecruzamiento en la parte inferior del bulbo (decusación de las pirámides). — 7, astas anteriores de la medula. — 8, 8, dos nervios raquídeos. — *a*, centro oval. — *b*, cápsula interna. — *c*, pedúnculo cerebral. — *d*, protuberancia. — *e*, bulbo. — *f*, medula espinal.

En el lado derecho (lado izquierdo de la figura) las dos líneas negras transversales representan dos lesiones destructivas: 1.°, la lesión más elevada, *interesando el fascículo bulbar y el fascículo raquídeo antes de su entrecruzamiento*, determina una hemiplejía cruzada; 2.°, la lesión inferior, *interesando el fascículo raquídeo antes de su entrecruzamiento y el fascículo bulbar después de su entrecruzamiento*, produce una parálisis directa para la cara y cruzada para el resto del cuerpo (*parálisis alterna*).

La experimentación, en manos de FRANCK y PITRES, SHERRINGTON, LOWENTHAL, SANDMEYER, MURATOW, MOTT, etcétera, ha confirmado plenamente sobre este punto, en el perro y en el mono por lo menos, las enseñanzas de la anatomía patológica. La destrucción del centro cortical de los movimientos de los miembros, practicada en un solo hemisferio, determina en el perro una degeneración descendente en los dos fascículos piramidales de la medula. Se sabe que el perro, como los otros animales, no posee el fascículo de Turck. WERTHEIMER y LEPAGE, por otro método, han llegado a los mismos resultados: estos dos experimentadores, después de haber practicado en el perro una hemisección transversal de la medula cervical izquierda, excitan las circunvoluciones sigmoideas derechas, y el animal, en respuesta de esta excitación, mueve sus miembros derechos. Es necesario, pues, que algunas fibras del fascículo piramidal derecho vayan directamente, es decir, sin entrecruzamiento en el bulbo, a la mitad derecha de la medula.

En otro trabajo (1896), ROTHMANN admite también, por haberlo observado en sus experimentos, que la extirpación unilateral de los centros corticales motores produce en la medula una doble degeneración: una en el fascículo piramidal del lado opuesto, la otra en el fascículo piramidal del lado correspondiente. Pero la explicación que da de ello es completamente distinta de la formulada por los autores precedentes. Las dos degeneraciones, dice, distan mucho de conducirse del mismo modo; una, la del lado opuesto a la lesión cortical, es permanente, definitiva; la otra, la del lado correspondiente a la lesión, sólo es transitoria y desaparece más o menos completamente al cabo de algunos meses, lo que depende de que las dos degeneraciones derivan de un proceso muy diferente, y he aquí lo que se produciría, según ROTHMANN: las fibras de la pirámide degenerada al entrecruzarse en el bulbo con las fibras de la pirámide sana, comprimen a es-

tas últimas, y esta compresión es la que determina en ellas trastornos nutritivos que terminan de un modo más o menos rápido en la degeneración anatómica y funcional. El mismo hecho, añade ROTHMANN, debe producirse igualmente en el hombre, y si en él la degeneración en cuestión no desaparece como en el animal sobre el que se experimenta, habría que buscar la explicación en las alteraciones que presenta en la mayoría de los hemipléjicos el sistema vascular del neuroeje, que tienen por consecuencia una nutrición defectuosa y poco favorable a la reparación de las lesiones.

Como se ve, la opinión emitida por ROTHMANN es la negación absoluta de las fibras directas antes mencionadas, que, de la pirámide bulbar, descienden al fascículo piramidal lateral del mismo lado. Pero esta opinión es enteramente hipotética y, por esto, debe ceder el paso a los hechos de observación directa. Ahora bien, DÉJERINE y THOMAS (1896), en dos casos de destrucción unilateral del fascículo piramidal, el primero en un niño a consecuencia de una lesión cortical y el segundo en un adulto después de una lesión capsular, han comprobado que la pirámide en el cuello del bulbo suministra, además de los dos fascículos piramidal directo y piramidal cruzado, un tercer paquete de fibras que van al fascículo piramidal lateral del mismo lado. Estas fibras son las *fibras homolaterales del fascículo piramidal cruzado.*

Se halla, pues, establecido que en ciertos sujetos por lo menos (tal vez en la mayoría de los individuos, tal vez en todos, las observaciones no son todavía lo suficientemente numerosas para estar seguros de ello), cada pirámide anterior del bulbo se divide en la parte inferior de este órgano en tres fascículos, a saber (fig. 940): 1.°, el *fascículo piramidal directo* o *anterior* (fascículo de Turck), que, sin cambiar de lado, viene a ocupar en la medula la parte interna del cordón anterior; 2.°, el *fascículo piramidal cruzado* o *lateral*, que, después de entrecruzamiento en la línea media, se dirige a la parte posterior del cordón lateral del lado opuesto; 3.°, el *fascículo de fibras homolaterales*, que viene a engrosar el fascículo piramidal lateral del mismo lado. Este fascículo piramidal lateral contiene fibras cruzadas y, mezcladas con estas últimas, algunas fibras directas u homolaterales. La existencia de estas fibras homolaterales nos explica por qué la destrucción del fascículo piramidal en su trayecto encefálico determina no solamente una hemiplejía del lado opuesto, sino también del lado correspondiente a la lesión, cierta debilidad muscular y una exageración de los reflejos.

3.° Terminación de la vía motora voluntaria. — Hemos indicado a propósito de cada segmento del neuroeje que las fibras del sistema piramidal se cruzan todas antes de terminar en las células motoras. No insistiremos, pues. Recordemos también que los cilindroejes de este sistema piramidal terminan por arborizaciones que entran en relación por una sinapsis con las dendritas de las células motoras de los nervios craneales y de los nervios raquídeos.

4.° Significación fisiológica de la vía motora voluntaria. — Seremos breves en este asunto, remitiendo para más detalles a los *Tratados de Fisiología.*

Recordemos que el área motora, donde nace la vía piramidal, ha sido reconocida particularmente excitable por la electricidad desde 1870 (FRITSH e HITZIG), y que esta particularidad tan preciosa para la fisiología se realiza actualmente en el vivo por los cirujanos para determinar el acto quirúrgico correspondiente al diagnóstico. Esta excitación provoca movimientos coordinados en los segmentos del cuerpo, pues los centros están escalonados y dispuestos en planos de modo preciso (véase *Corteza cerebral).* Algunos autores (FORSTER) admiten que es posible hoy disociar el área excitable en territorios aun más pequeños, cada uno de los cuales correspondería a la inervación de los músculos aislados. La fisiología y la anatomía nos enseñan también que esta zona motora está en íntima relación con zonas sensitivas, sensoriales y psíquicas. Por este hecho, el fascículo piramidal aparece como la vía descendente de asociación «tendida entre esta región cortical, donde convergen las incitaciones de los movimientos, y los efectores: los núcleos motores de los nervios craneales y las raíces espinales» (LHERMITTE).

Además, la excitación de esta zona no solamente provoca la contracción muscular, sino también la relajación de los músculos antagonistas de los movimientos

(SHERRINGTON y HERING). Los efectos positivos van, pues, acompañados de efectos inhibidores, necesidad funcional absoluta para que un movimiento sea adaptado y coordinado.

La destrucción de esta zona ocasiona una parálisis motora del lado opuesto del cuerpo, más o menos amplia según la extensión de la misma lesión. Pero esta parálisis tiene caracteres particulares: va acompañada de exageración de los reflejos y de fenómenos espasmódicos, mientras que la sección de la neurona periférica motora ocasiona una parálisis fláccida. Además, la movilidad no está definitivamente comprometida; reaparece progresivamente y, hecho interesante, los movimientos más simples, los más groseros, son los que aparecen primero, mientras que los movimientos que necesitan, podría decirse, más inteligencia, más habilidad, más educación, aparecen los últimos o están abolidos para siempre, como los movimientos tan complejos de la mano. Con LHERMITTE, podemos pensar que esta zona motora «tiene bajo su dirección las actividades motoras automáticas y reflejas y contiene por otra parte los aparatos motores más diferenciados y más frágiles, porque son los más recientemente desarrollados».

La concepción de una vía piramidal cuya función sería la de un conductor motor aparece tal vez demasiado simplista. La hemos denominado, fieles a la terminología clásica, la vía motora voluntaria. Tal vez la apelación *psicomotora* sería preferible. Así se indicaría que en su origen la vía piramidal recibe las incitaciones de la vía sensitiva general, que termina en la esfera parietal, y las incitaciones de toda esta región frontal aun obscura, pero cuyo papel importante conocemos en la adaptación, la síntesis de los movimientos elementales y en su coordinación. Interesa recordar, como lo han hecho ver SPILMEYER y BIELSCHOWSKY, que la supresión de las conexiones «del fascículo piramidal con las otras capas de la corteza determina, a pesar de la integridad anatómica completa de estos fascículos, una parálisis tan acentuada como la que resulta de la destrucción piramidal» (LHERMITTE).

El estudio anatómico del trayecto de los diferentes fascículos geniculado, piramidal directo y piramidal cruzado, y sus relaciones en los diferentes planos del neuroeje, es absolutamente necesario para determinar la topografía de la lesión que provoca trastornos motores. Se sabe que estas relaciones son las que determinan las diferentes variedades de hemiplejía (capsular, peduncular, protuberancial, bulbar, etc.). El escalonamiento de los núcleos motores de los nervios craneales y la decusación en planos de las fibras del fascículo geniculado que van a ellos, permiten establecer una notable precisión en el diagnóstico de las hemiplejías provocadas por lesiones del eje encefálico (hemiplejías alternas). Por otra parte, las relaciones de la vía piramidal con las vías sensitivas y cerebelosas y estríoespinales explican la variedad de los síndromes (hemianestesia) observados desde la región subtalámica hasta la medula.

B — VÍA MOTORA CEREBELOSA O INDIRECTA

La vía motora cerebelosa o indirecta parte del córtex cerebral y llega al cerebelo, del que fibras de proyección llevarán el influjo motor a la neurona periférica. Este trayecto desviado comprende cinco neuronas antes de terminar en la neurona periférica.

1.° Origen. — Las fibras nacen en la primera circunvolución temporal, cuya corteza es de tipo sensitivo, y se condensan en un fascículo, el fascículo de Turck, que pasa por el segmento sublenticular de la cápsula interna antes de penetrar en el pie del pedúnculo, cuyo quinto externo ocupa. Otras fibras nacen de otras

regiones de la corteza cerebral (área parietal), pasando a la cápsula interna y al pie del pedúnculo íntimamente mezcladas con las fibras piramidales.

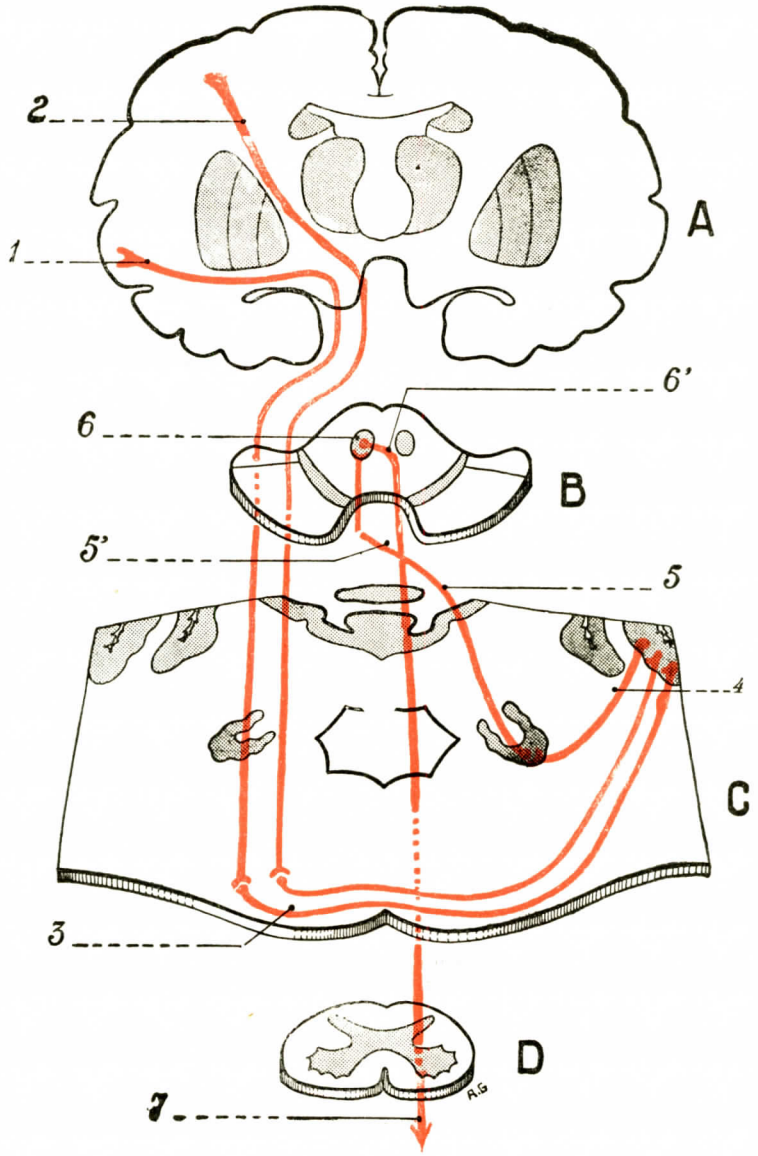

FIG. 942

Vía motora cerebelosa (vía motora indirecta).

A, cerebro. — B, pedúnculo. — C, cerebelo. — D, medula. — 1, fascículo de Turck (1.ª neurona). — 2, fibra corticopóntica. — 3, fibra pontocerebelosa (2.ª neurona). — 4, fibras de proyección de la corteza cerebelosa en la oliva cerebelosa (3.ª neurona). — 5, fibra olivorrúbrica (4.ª neurona). — 5', entrecruzamiento de Wernekinck. — 6, fibra rubroespinal. — 6', comisura de Forel. — 7, vía rubroespinal.

Estas fibras, así como las del fascículo de Turck, constituyen las fibras córtico-protuberanciales; terminan, en efecto, en los núcleos del puente del mismo lado.

2.° Fibras pontocerebelosas. — Estas constituyen la segunda neurona. Nacen del núcleo del puente, atraviesan la línea media y llegan por el pedúnculo cerebeloso medio a la corteza del hemisferio, cerebeloso del lado opuesto.

3.° Fibras cerebelocerebelosas. — La tercera neurona se extiende del hemisferio cerebeloso al núcleo dentado, denominado oliva cerebelosa, del mismo lado.

4.° Fibras olivorrúbricas. — De la oliva cerebelosa parte la cuarta neurona que llega al pedúnculo cerebeloso superior, se entrecruza con él en la comisura de Wernekinck y termina en el núcleo rojo del lado opuesto.

5.° Fibras rubroespinales. — Estas fibras rubroespinales constituyen la quinta neurona. Esta, por el entrecruzamiento de la calota de Forel, desciende a la medula espinal situándose por delante del fascículo piramidal cruzado y termina alrededor de las células motoras de los cuernos anteriores. Como se ve, el entrecruzamiento de Forel vuelve esta última neurona al mismo lado que el hemisferio cerebeloso de donde ha partido la neurona precedente, fenómeno en verdad sorprendente y excepcional en la anatomía del sistema nervioso y que oculta probablemente un error de interpretación en el trayecto o en la significación de estas vías.

Según ciertos autores, algunas fibras que suceden a la neurona córticopóntica, terminarían en el vermis. De este vermis una neurona llegaría a los núcleos del techo. De esta estación llegarían fibras al núcleo de Deiters por el fascículo en gancho de Russell y terminarían definitivamente, ora en la medula únicamente por el fascículo vestíbuloespinal, ora en la medula y en los núcleos motores craneales y especialmente en los motores del ojo por la cintilla longitudinal posterior. El cerebelo tendría, pues, dos vías de emisión: una cerebelorrúbrica y la otra cerebelodeitersiana. Esta asociaría el cerebelo y el aparato vestibular con los núcleos de los nervios craneales y la medula espinal.

Como acabamos de ver, la vía motora cerebelosa es cruzada. Recibe incitaciones de la corteza cerebral y las transforma sin duda o las deriva a fin de asegurar la coordinación de los movimientos voluntarios de los miembros y del tronco o la de los movimientos que rigen el equilibrio.

C. — Vía motora estríoespinal

En el estudio que hemos hecho, el cuerpo estriado aparece como un centro cuyas funciones motoras no son discutibles. Hemos visto que no está en relación directa con el córtex, sino indirecta por medio del tálamo. Sabemos también que las fibras eferentes parten únicamente del globus pállidus y que éstas son las que constituyen la vía estríoespinal.

1.° Trayecto. — Emanada del globus pállidus, la vía estríoespinal toma varios fascículos para llegar a los planos subyacentes. Es decir, que no ofrece la unidad que hemos observado en la vía piramidal y todavía suficientemente perceptible, aunque ya muy comprometida, en la vía cerebelosa. Estos fascículos *son:*

α) El *fascículo lenticular de Forel,* que se dirige a la parte inferior de la región subtalámica y abandona fibras al núcleo rojo y al cuerpo de Luys, perdiéndose en seguida en el campo de Forel.

Este fascículo contiene también fibras aferentes, por lo tanto estriópetas, junto con fibras estriófugas.

β) Las *radiaciones estríoluisianas,* que se extienden del pállidum al cuerpo de Luys.

γ) El *asa lenticular*, que de la parte ventral del globus pállidus envía fibras al núcleo rojo.

δ) *Fibras estrionígricas*, que parten del vértice del pállidum y terminan por el fascículo palidal de la punta en el polo superior externo del locus níger.

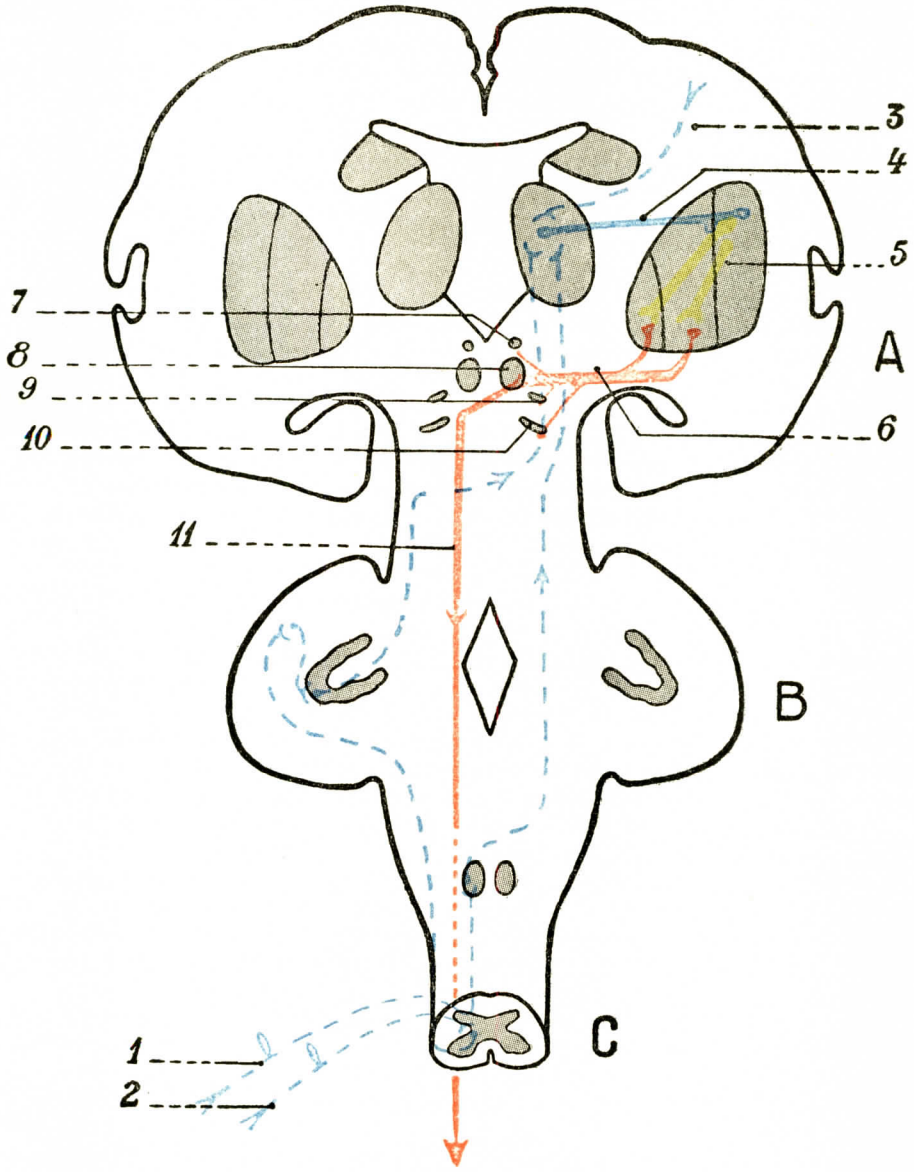

FIG. 943

Vía estrioespinal (vía motora extrapiramidal).

En línea de puntos azul, las fibras aferentes al tálamo. — *En línea azul llena*, las fibras tálamoestriadas. *En amarillo*, las fibras estriopalidales. — *En rojo*, las fibras palidófugas.

1, vía de la sensibilidad directa. — 2, vía de la sensibilidad cerebelosa indirecta. — 3, fibra córticotalámica. — 4, fibra tálamoestriada. — 5, fibra estriopalidal. — 6, asa lenticular. — 7, núcleo de Darkschewitch. — 8, núcleo rojo. — 9, cuerpo de Luys. — 10, locus níger. — 11, vía rubroespinal (entrecruzada en la comisura de Forel).

ε) En fin, fibras que terminan en el núcleo de Darkschewitsch, anexo, como sabemos, a la cintilla longitudinal posterior.

Así pues, existen en esta vía motora de origen estriado los contingentes pálido-luisiano, pálidonígrico, pálidotectal y pálidorrúbrico.

Se conocen las relaciones de los dos últimos contingentes con la vía motora.

El contingente pálidotectal entra en relación con la cintilla longitudinal posterior, fascículo de asociación entre los nervios motores craneales.

El contingente pálidorrúbrico entra en relación con la vía rubroespinal, que continúa, como hemos visto precedentemente, la vía motora cerebelosa.

2.° Significación de la vía estrioespinal. — Como hemos dicho a propósito del estudio de las conexiones de los núcleos estriados, es admirable la similitud que existe entre el acoplamiento de las zonas sensitivas y motoras de la corteza cerebral y el del tálamo, estación sensitiva, y el cuerpo estriado, centro particularmente motor.

El cuerpo estriado recibe las incitaciones procedentes de la corteza cerebral por medio del contingente córticotalámico, luego tálamoestriado; las recibe del cerebelo por los fascículos cerebelotalámicos y las recibe del mismo tálamo. Por sus fibras eferentes toma parte en la ejecución de los movimintos, ora voluntarios, ora necesarios al equilibrio, y tal vez y sobre todo a la estática, es decir, a la función postural. Así se puede considerar el sistema optoestriado como el vértice o el coronamiento subcortical de un arco reflejo complicado que interviene: 1.°, en la producción de los movimientos automáticos y asociados elementales; 2.°, en la adaptación de ciertas variedades del tono muscular; 3.°, en la función estática del músculo.

D. — Vías extrapiramidales

¿Qué se entiende bajo esta denominación? Algunos autores designan así el conjunto de los núcleos y de las fibras que, además de la vía voluntaria piramidal, contribuyen a la movilidad, a la coordinación de los movimientos, al sostenimiento del equilibrio, etc. Así entendidas, estas vías comprenderían: el cerebelo, el cuerpo estriado, todos los núcleos del pedúnculo, de la región subtalámica, etc., núcleos motores, y las fibras de proyección de todos estos núcleos en la medula espinal.

Otros restringen el término extrapiramidal y lo aplican a la vía estriada, tal como la hemos descrito precedentemente.

Otros, finalmente, reservan este término, de un modo muy arbitrario por lo demás, a las fibras que nacen de los núcleos rojos (vía rubroespinal) y del núcleo de Deiters (vía vestíbuloespinal). Estas vías están situadas en la medula en la proximidad del fascículo piramidal cruzado, delante de él, pero sin incorporarse al mismo.

En nuestra opinión, este término debe ser excluído de la nomenclatura. Sólo puede originar confusiones.

§ 3. — Vías cerebelosas

Parece superfluo hablar de nuevo de las vías cerebelosas que hemos ya descrito varias veces con el cerebelo, o con las vías sensitivas, o con las vías motoras. Queremos simplemente indicar aquí cómo debemos comprender funcionalmente la sistematización de estas vías que conocemos desde el punto de vista anatómico.

1.° Cerebelo. — Situado en derivación en los otros segmentos del neuroeje, es decir, medula, tronco encefálico, núcleos optoestriados y cerebro, el cerebelo in-

terviene, como ha demostrado la fisiología, en la regulación y coordinación de los movimientos voluntarios y de los movimientos destinados a asegurar el equilibrio y la estática y, sin duda también, en la regulación del tono muscular. Este centro debe poseer, pues, para cumplir estas funciones: 1.°, vías aferentes que le aporten las diversas incitaciones, y que se pueden denominar, puesto que son aferentes, vías sensitivas, y 2.°, vías eferentes que desempeñan el papel de las vías motoras.

a) *Vías aferentes* o *sensitivas*. — Conducen al cerebelo las incitaciones que provienen:

Del *cerebro*, ora de la zona sensitivomotora por fibras córticoprotuberanciales, ora de la zona temporal por el fascículo de Turck, fibras que toman la vía del pedúnculo cerebeloso medio para llegar al cerebelo.

De la *región talámica* y de los *núcleos optoestriados* por el fascículo central de la calota y las fibras bulbocerebelosas emanadas de la oliva.

De los *núcleos vestibulares*, ligados, como hemos dicho, a los núcleos del techo.

De la misma *periferia* por medio de los fascículos cerebelosos directo y de Gowers.

Como se ve, estas fibras aferentes ponen el cerebelo en relación con los centros motores, los centros de la audición y del equilibrio en el cerebro; con órganos importantes desde el punto de vista de la automaticidad de los movimientos, es decir, los núcleos optoestriados; finalmente, con el vestíbulo del oído interno y con los nervios que aportan las impresiones sensitivas profundas recogidas en los músculos, articulaciones, etc.

b) *Vías eferentes motoras*. — El cerebelo proyecta su acción sobre cada uno de los sistemas que intervienen en la ejecución de los movimientos voluntarios, movimientos automáticos, sostenimiento del equilibrio, etc.

Las vías eferentes destinadas al cerebro, que aseguran la ejecución de los movimientos voluntarios, pasan por el pedúnculo cerebeloso superior y forman las vías cerebelotalámica y tálamocortical.

Las vías eferentes destinadas a los núcleos estriados siguen la misma vía cerebelotalámica.

Las vías eferentes destinadas al aparato de equilibración van de los núcleos del techo al núcleo de Deiters.

Las vías eferentes para la medula parten del núcleo rojo formando la vía olivorrúbrica, y del núcleo de Deiters formando la vía vestíbuloespinal.

Es posible de este modo figurarse el cerebelo como un órgano derivado al que le son suministrados los datos por cada porción del neuroeje y de los órganos periféricos y que responde por una acción coordinadora de la motricidad.

2.° Sistematización funcional de las vías y de los centros cerebelosos. — En estos últimos años se ha intentado establecer en el cerebelo una sistematización funcional y anatómica. Las vías cerebelosas comprenderían dos grandes sistemas: uno espinocerebeloso y el otro cerebrocerebeloso. Esta concepción, muy seductora, puede formularse así:

El *vermis* recibe sus incitaciones de la medula, del bulbo y del mesencéfalo por los pedúnculos cerebelosos inferiores. Luego se proyecta en los núcleos del techo, que están en relación con los núcleos vestibulares. Sabemos que la vía vestíbuloespinal parte de estos núcleos y que envía igualmente fibras a la cintilla longitudinal posterior, fascículo de asociación para los nervios craneales.

Los *lóbulos laterales* reciben particularmente, pero no de modo exclusivo, incitaciones que provienen de los centros superiores cerebrales, por medio de los pedúnculos cerebelosos medios. Estos hemisferios se proyectan en el núcleo dentado u oliva cerebelosa, que a su vez transmite su influencia al núcleo rojo, o al núcleo optoestriado, o a la corteza motora cerebral.

Existen, pues, como decíamos ahora mismo, dos sistemas cerebelosos, que tienen entre sí múltiples conexiones, pero que son, sin embargo, suficientemente distintos uno del otro para que no sea posible dar a cada uno de ellos su individualidad.

La filogénesis ha demostrado igualmente que existe: 1.°, un cerebelo antiguo, el *páleocerebelo*, es decir, el vermis, que, desde el punto de vista funcional, constituye el cerebelo estático, regulador de los movimientos automáticos; 2.°, un cerebelo de fecha reciente, el *neocerebelo*, representado por los hemisferios, que es el cerebelo cinético, es decir, regulador de los movimientos voluntarios. Cada parte del cuerpo poseería así una doble representación cerebelosa, una vermiana, la otra hemisférica, que permitiría la sinergia de los movimientos necesarios para la ejecución normal de los actos voluntarios automáticos y para el sostenimiento de la estática y del equilibrio (para más detalles, véase el artículo *Cerebelo*).

ARTICULO VI

VIAS SENSORIALES DEL NEUROEJE

Las vías sensoriales se describen en general con los orígenes de los nervios sensoriales. La embriología demuestra que la vesícula óptica, la vesícula olfativa, la vesícula auditiva, son emanaciones directas del neuroeje, en particular del cerebro. Por otra parte, las vías nerviosas de estos órganos de los sentidos tienen en la estructura del encéfalo tanta importancia anatómica que es ilógico no describirlas con el encéfalo mismo. Finalmente, por la misma razón que las vías sensitivas habituales, se relacionan con las vías motoras particulares que permiten la ejecución de los movimientos voluntarios y automáticos desencadenados por una impresión sensorial. Todas estas razones justifican, en nuestra opinión, la descripción de las vías sensoriales inmediatamente a continuación de las otras vías que acabamos de estudiar.

Consideraremos sucesivamente:

1.° Las *vías olfativas;*
2.° Las *vías ópticas;*
3.° Las *vías acústicas;*
4.° Las *vías vestibulares;*
5.° Las *vías gustativas.*

§ 1. — Rinencéfalo y vías olfativas

El nervio olfativo, como el nervio óptico, representa una verdadera emanación del cerebro anterior primitivo. Las vías olfativas forman, pues, parte integrante del sistema nervioso central, del mismo cerebro. Es preciso estudialas, pues, con este último.

Consideraremos sucesivamente: primero el aspecto macroscópico de todas las formaciones cerebrales relativas a la olfación, cuyo conjunto constituye el *rinencéfalo;* luego las vías olfativas propiamente dichas, es decir, las conexiones que unen entre sí y con otras regiones del neuroeje las formaciones que habremos estudiado.

SECCION PRIMERA. — Rinencéfalo

Con el nombre de *rinencéfalo*, Turner ha reunido las diversas formaciones de la corteza cerebral en relación con la función olfativa. Estas formaciones habían sido magistralmente estudiadas por Broca, primero, y luego por Schuwalbe y Zuckerkandl.

El rinencéfalo forma la casi totalidad del cerebro de los vertebrados inferiores, en los cuales el sentido de la olfación desempeña un papel primordial. A medida que se sigue la serie de vertebrados, aparecen y se desarrollan, al lado de esta función olfativa, otras funciones sensoriales. Aparecen, pues, y se desarrollan nuevos territorios de la corteza cerebral en relación con las nuevas funciones. Estos territorios de nueva adquisición rechazan las formaciones más antiguas del rinencéfalo a la cara interna de los hemisferios, alrededor del hilio del cerebro, y hasta las comprimen.

El rinencéfalo queda entonces para siempre separado de esta nueva corteza cerebral, que hemos denominado el *neopalio* por oposición a la corteza del rinencéfalo o *arquipalio* (pág. 997), por una cisura profunda conocida con el nombre de *cisura límbica* o *rínica*. Gracias a esta cisura aparece como un sistema anatómico bien individuado, tanto en el cerebro de los animales llamados *macrosmáticos*, es decir, de olfato bien desarrollado, como en el de los carnívoros, en los que estas diferentes partes están bien desarrolladas, como en el de los animales denominados *microsmáticos*, cual los primates y el hombre, en los que el sentido del olfato desempeña un papel secundario y en los que la atrofia de algunas regiones, la aparición de numerosos pliegues de paso, le hacen perder a primera vista el aspecto de su unidad morfológica.

Aunque hayamos descrito a propósito del cerebro ciertas regiones del rinencéfalo, reanudaremos aquí las descripciones ya vistas; añadiremos otras nuevas para presentar en una vista de conjunto todas las formaciones que constituyen el cerebro olfativo.

El rinencéfalo comprende: 1.°, *por delante*, el lóbulo olfativo, dividido a su vez por un surco, el surco paraolfativo posterior, en un lóbulo anterior y un lóbulo posterior; 2.°, *por detrás*, el arquipálium. Este comprende el gran lóbulo límbico y un limbo cortical secundario. Adoptaremos el plan seguido por MUTEL en su notable obra *(Estudio morfológico sobre el rinencéfalo del hombre y de los mamíferos*, Nancy, 1923), es decir, describiremos sucesivamente el lóbulo olfativo anterior, el lóbulo olfativo posterior, el gran lóbulo límbico y el limbo cortical secundario.

A. — LÓBULO OLFATIVO ANTERIOR

El lóbulo olfativo anterior comprende una serie de formaciones cerebrales rudimentarias, a saber: el bulbo olfativo, la cintilla olfativa o circunvolución olfativa común, el trígono olfativo y las circunvoluciones olfativas con las estrías olfativas.

1.° Bulbo olfativo. — El bulbo olfativo es una pequeña masa nerviosa ovoidea de 12 milímetros de longitud y 5 milímetros de anchura, echada en el canal olfativo encima de la lámina cribosa del etmoides, a la que está unido por los *filetes olfativos* que se desprenden de su cara inferior para penetrar en seguida en las fosas nasales. Está separado de la cintilla olfativa, que lo continúa, por un surco denominado *surco límite*. El eje del bulbo es oblicuo en relación al de la cintilla, de suerte que los ejes del bulbo y de la cintilla describen un ángulo obtuso abierto hacia fuera, de 165° aproximadamente. El borde interno del bulbo es convexo, el borde externo regularmente rectilíneo.

a) *Relaciones.* — Corresponde por su *cara superior* a las dos circunvoluciones olfativas, de las que está separado por una doble prolongación de la aracnoides (fig. 944, 2). Su *cara inferior* está cruzada por el filete etmoidal del nervio basal, que, del conducto orbitario interno, llega al agujero etmoidal. El *extre-*

mo anterior, redondeado y romo, se insinúa debajo de un pequeño pliegue de la duramadre, la *tienda olfativa de Trolard*. El *extremo posterior* corresponde al *surco límite*, del que se ven partir estrías, las estrías olfativas, que volveremos a encontrar al tratar de la cintilla y de las circunvoluciones olfativas.

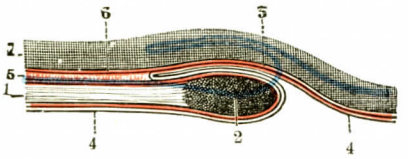

FIG. 944

La cintilla olfatoria y el bulbo olfatorio vistos en un corte sagital.

1, cintilla olfatoria. — 2, bulbo olfatorio. — 3, piamadre *(en rojo)*. — 4, aracnoides *(en azul)*. — 5, espacio subaracnoideo. — 6, fondo del surco olfatorio. — 7, substancia cerebral.

b) *Estructura*. — El bulbo olfativo, muy desarrollado en los animales osmáticos, ofrece una cavidad central, divertículo de la cavidad cerebral primitiva. En el hombre, esta cavidad central está obliterada. Por otra parte, las diferentes capas de substancia nerviosa que constituyen el bulbo sólo están bien desarrolladas en su mitad inferior o ventral. Unicamente se hallan representadas en su cara superior por una delgada capa.

Histológicamente, se distinguen tres capas: una capa superficial, una capa media y una capa profunda.

1.ª Capa superficial. — De coloración grisácea, la capa superficial o fibrilar está formada por fascículos de fibras que provienen de los nervios olfativos. Siguen, primero, una dirección tangencial, flexionándose en seguida para penetrar en la capa siguiente.

2.ª Capa media. — Esta comprende tres zonas: una *zona externa* o glomerular, una *zona interna* o *zona de las células mitrales* y una *zona intermedia*.

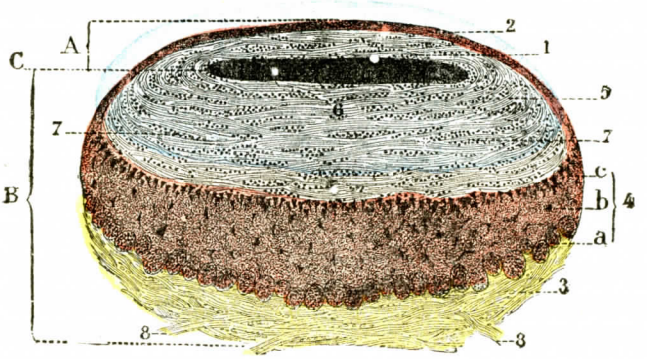

FIG. 945

Corte transversal del bulbo olfatorio (*semiesquemática*, imitación de SCHWALBE).

A, mitad superior o dorsal. — B, mitad inferior o ventral. — C, substancia gelatinosa que separa las dos mitades y corresponde a la cavidad central primitiva.

1, substancia blanca de la parte dorsal, con 2, su envoltura cortical. — 3, capa superficial o fibrilar. — 4, capa media, con *a*, zona glomerular; *b*, zona intermedia; *c*, zona de las células mitrales. — 5, capa profunda o medular, con 6, substancia blanca ventral; 7, 7, granos. — 8, fibras nerviosas olfatorias procedentes de la pituitaria y que van a la capa fibrilar.

α) La *zona glomerular* se denomina así porque contiene como elementos característicos una o dos filas regulares de pequeñas masas esfenoidales, los glomérulos olfativos. Cada uno de los glomérulos es la resultante (fig. 946, 9) de dos arborizaciones nerviosas: una *arborización ascendente, cilindroaxil*, que representa la terminación de una fibra olfativa, y una *arborización descendente, protoplasmática*, procedente de una célula mitral.

β) La *zona interna* está formada de células gruesas que se han comparado a una mitra, y de ahí su nombre de *células mitrales* (fig. 946, 6). Por su vértice, estas células dan

origen a un cilindroeje que pasa a la capa profunda. Lateralmente emiten prolongaciones que se entrelazan con las prolongaciones similares de las células próximas. Por su base, finalmente, emiten una prolongación más voluminosa y siempre única: es la prolongación basal de la célula mitral. Esta prolongación desciende a la zona intermedia, penetrando en un glomérulo, donde entra en contacto con la arborización terminal de las fibras olfativas (fig. 946). En el glomérulo, pues, se efectúa la articulación de la neurona periférica con la neurona central.

γ) La *zona intermedia*, comprendida entre los glomérulos y las células mitrales, comprende células nerviosas de pequeñas dimensiones, que tienen la misma significación que las células mitrales.

3.ª Capa profunda.—Esta capa, denominada también capa medular a causa de su coloración blanca, ofrece, junto a células ependimarias y fibras nerviosas, células pequeñas denominadas granos, cuya significación es mal conocida (células neuróglicas o espongioblastos); se encuentran también pequeñas células estrelladas en relación con las células mitrales.

2.º Cintilla olfativa. — La cintilla olfativa (pedúnculo olfativo, cintilla olfativa) es continuación del bulbo. Representa una verdadera circunvolución, y de ahí el nombre de *circunvolución olfativa común* que le ha dado RETZIUS.

Aparece, en general, con el aspecto de una lengüeta de 30 milímetros de longitud por término medio, más ancha por delante (5 milímetros), más estrecha por detrás (2 milímetros). Su espesor aumenta por detrás, y aquí el corte de la cintilla es de forma triangular con tres aristas: interna, externa y superior. Las estrías o tractos blancos procedentes del bulbo descienden de los bordes laterales, quedando separadas una de otra por un surco vascular. Las estrías olfativas son en número de dos y lo más a menudo de volumen igual. Siguen la cintilla hasta el trígono olfativo, donde volveremos a encontrarlas. Digamos que están constituídas por fibras blancas que proceden del bulbo: unas, internas, emanan de la parte dorsal del surco límite; otras, externas, provienen de la parte ventral.

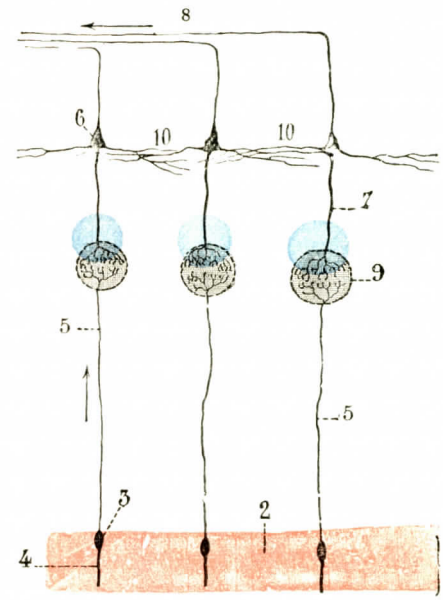

FIG. 946

Esquema de las relaciones de la neurona periférica con la neurona central.

1, mucosa olfatoria. — 2, células epiteliales. — 3, célula olfatoria periférica, con 4, su prolongación periférica; 5, su prolongación central. — 6, célula mitral, con 7, su prolongación protoplasmática; 8, su prolongación cilindroaxil. — 9, glomérulo olfatorio, en el cual entran en relación la arborización cilindroaxil de la neurona periférica y la arborización protoplasmática de la neurona central. — 10, prolongaciones transversales de las células mitrales.

(Las flechas indican la dirección que siguen las impresiones olfatorias.)

Histológicamente, la cintilla olfativa ofrece la estructura de una circunvolución atrofiada: 1.º, una *substancia gelatinosa central*, vestigio de la antigua cavidad central que comunica en el embrión la cavidad del bulbo olfativo con el ventrículo lateral correspondiente; 2.º, *células nerviosas* que forman hileras de substancia gris en la periferia de la cintilla y que se continúan, por detrás, con las del trígono olfativo (fig. 947); 3.º, *fibras nerviosas* que caminan paralelamente al eje de la cintilla, la mayoría de las cuales proceden de las grandes células mitrales y de las pequeñas células de la zona intermedia. Son fibras ascendentes o centrípetas, a las que se mezclan algunas fibras descendentes.

3.º Trígono olfativo. — Llegada a la parte posterior del lóbulo orbitario, la cintilla olfativa se ensancha y se engruesa en una especie de pirámide triangular.

de coloración grisácea, que se denomina trígono olfativo. Se le da también el nombre de tubérculo olfativo. Veremos que es preciso reservar este término para una masa gris del espacio perforado anterior.

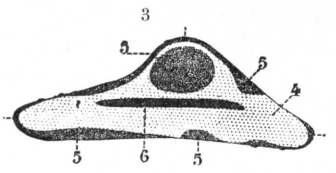

FIG. 947

Corte transversal de la cintilla olfatoria (esquematizado según una figura de SCHWALBE).

1, borde externo. — 2, borde interno. — 3, arista dorsal.—4, substancia blanca.—5, substancia gris cortical. — 6, substancia gelatinosa, correspondiente al conducto central embrionario.

El vértice del trígono se continúa con la cintilla olfativa. Su base se continúa con el espacio perforado anterior. Los dos ángulos posteriores del trígono, uno interno y otro externo, se relacionan por dos puentes de substancia nerviosa. Estas formaciones, con los tractos blancos que hemos descrito a propósito de la cintilla, fueron descritas antes con el nombre de *raíces olfativas* (CRUVEILHIER, SAPPEY, BROCA), nombre que les dábamos todavía en la última edición. La embriología y la anatomía comparada han demostrado que estas raíces eran en realidad verdaderas circunvoluciones cerebrales denominadas olfativas por RETZIUS, VAN GEHUCHTEN y DÉJERINE. Suprimiremos, pues, el nombre de raíces, designando con el nombre de estrías olfativas los tractos blancos que hemos descrito en la cintilla y que van a seguir las circunvoluciones olfativas.

El trígono olfativo está constituído por elementos de la corteza cerebral, de la que sólo es una porción rudimentaria y atrofiada. Las células piramidales que se encuentran en él se agrupan en pequeñas acumulaciones que se designan con el nombre de *islotes olfativos*.

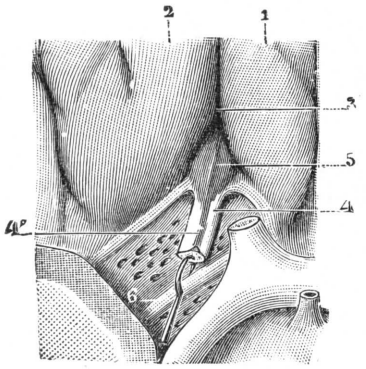

FIG. 948

Trígono olfatorio.

1, circunvolución olfatoria interna. — 2, circunvolución olfatoria externa. — 3, surco olfatorio. — 4, cintilla olfatoria vuelta hacia atrás, con 4', su arista superior o dorsal formada por substancia gris. — 5, trígono olfatorio, visto por su parte superior o dorsal. — 6, cintilla diagonal.

4.° Circunvoluciones olfativas. — Las circunvoluciones olfativas propiamente dichas son dos: externa e interna. Son visibles en el cerebro del feto en forma de dos brazos, de los cuales uno, el externo, la circunvolución externa, se dirige atrás, hacia el extremo de la circunvolución del hipocampo, a la que se suelda, y el otro, el interno, la circunvolución olfativa interna, termina en el extremo anterior de la circunvolución del cuerpo calloso.

a) *Circunvolución olfativa externa.*—Esta, rectilínea en los mamíferos, excepto en el hombre y en los primates, se acoda en estos últimos en la cisura de Silvio. No se diferencia bien del resto de las circunvoluciones en el hombre sino hacia el quinto mes de la vida intrauterina. Situada por delante y por fuera del espacio perforado posterior, está dividida en esta época por un surco sagital, el *surco semianular*, en dos circunvoluciones secundarias: una interna, la *circunvolución lunar;* la otra externa, la *circunvolución ambiente*. En el adulto, esta circunvolución está borrada, pero bien visible (fig. 949). Su *parte anterior* corresponde al *pliegue de paso frontoinsular;* se extiende, pues, hasta el umbral de la ínsula. Su *parte interna* está separada del espacio perforado por un surco, el surco paraolfativo posterior, surco que separa primitivamente el lóbulo olfativo anterior del lóbulo olfativo posterior.

b) *Circunvolución olfativa interna.* — Esta circunvolución representa la encrucijada olfativa de Broca. Sólo está bien desarrollada en el feto, y aparece en-

tonces en forma de una pequeña circunvolución extendida del ángulo posterior e interno del trígono al extremo anterior afilado de la circunvolución del cuerpo calloso. A este punto, recordémoslo, o *encrucijada olfativa* (fig. 950), convergen la circunvolución frontal interna, la del cuerpo calloso y la circunvolución olfativa

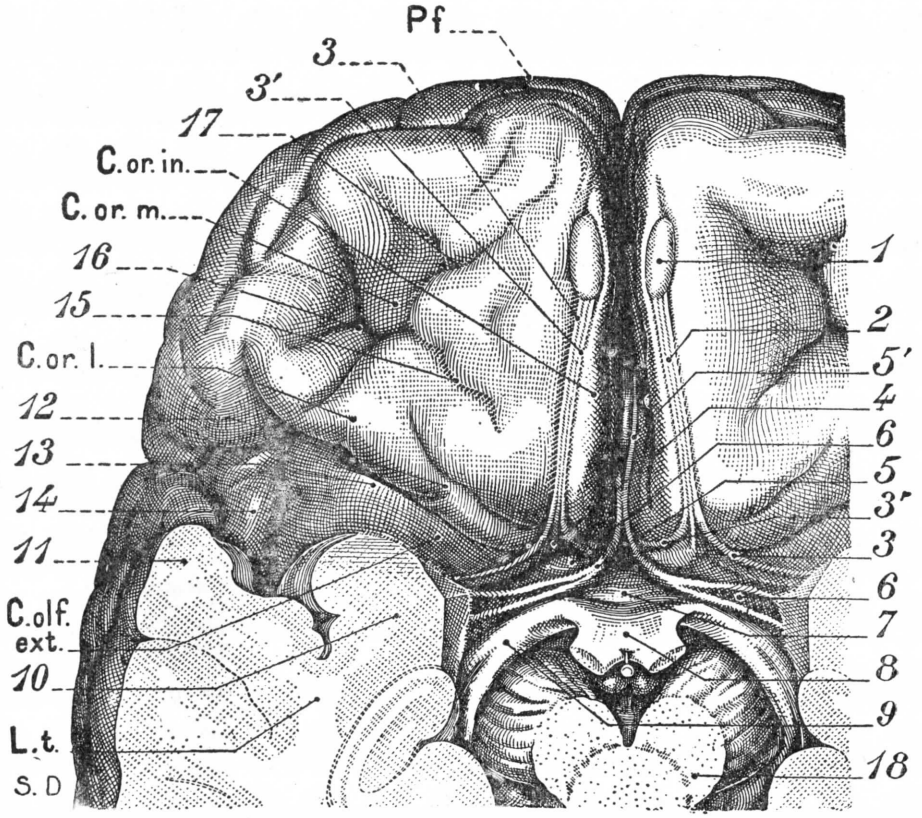

FIG. 949

Las circunvoluciones orbitarias y olfativas. Extremo anterior del cuerpo calloso.

P.f., polo frontal. — L.t., lóbulo temporal. — C.or.m., circunvolución orbitaria media. — C.or.in., circunvolución orbitaria interna. — C.or.l., circunvolución orbitaria lateral. — C.olf.ext., circunvolución olfativa externa. — 1, bulbo olfativo. — 2, cintilla olfativa. — 3, 3', estrías olfativas externa e interna. — 4, trígono olfativo. — 5, cintilla diagonal. — 5', pico del cuerpo calloso con los pedúnculos del cuerpo calloso. — 6, espacio perforado anterior. — 7, laminilla supraóptica. — 8, quiasma óptico. — 9, cintilla óptica. — 10, corte de la circunvolución del hipocampo. — 11, corte de la tercera circunvolución temporal. — 12, surco paraolfativo anterior. — 13, surco paraolfativo posterior. — 14, lóbulo de la ínsula. — 15, surco orbitario posterior. — 16, surco orbitario transverso (surco cruciforme). — 17, surco orbitario anterior. — 18, corte de los pedúnculos cerebrales.

interna. En el adulto existe en este punto una superficie plana de la que se desprende el origen de la cisura callosomarginal y de los surcos supraorbitarios.

5.° Estrías olfativas (fig. 952). — Las estrías olfativas o tractos olfativos provienen del bulbo olfativo, siguen la cintilla y divergen una de la otra a partir del trígono. Igual que las circunvoluciones, son en número de dos y siguen a cada una de ellas. Se distinguen, pues, una estría olfativa externa y una estría olfativa interna. Estas estrías son las que se describían antes con el nombre de raíces.

a) *Estría olfativa externa.* — La estría olfativa externa, más importante que la interna es siempre muy visible. Es continuación del tracto externo de la cintilla

olfativa. Larga de 2 centímetros, recorre la circunvolución olfativa externa hasta la cabeza del hipocampo, donde desaparece después de haber cruzado la cisura de Silvio.

b) *Estría olfativa interna.* — La estría olfativa interna, más corta, menos constante, parte de la porción interna de la cintilla olfativa, formando un tracto blanquecino delgado, de 6 milímetros aproximadamente de longitud, y llega a la parte interna del hemisferio para desaparecer en la encrucijada de Broca.

Mutel, el cual ha llevado a cabo un estudio profundo de las variaciones de estas estrías, admite la existencia posible de cuatro estrías olfativas, dos para cada circunvolución olfativa: una principal, otra accesoria. Las estrías *principales* caminan por la superficie de cada circun-

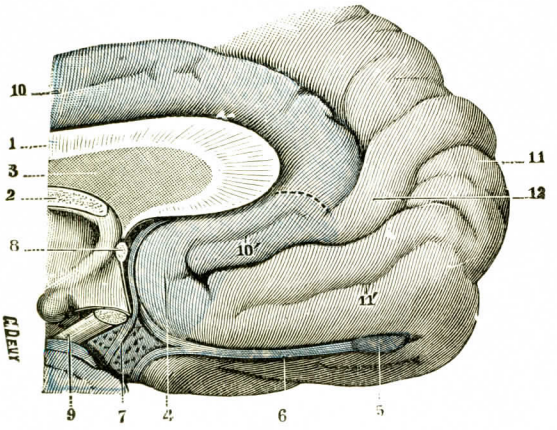

Fig. 950

Entrecruzamiento olfatorio en el hombre.

1, cuerpo calloso. — 2, trígono cerebral. — 3, séptum lúcidum. —4, entrecruzamiento olfatorio.—5, bulbo olfatorio.—6, cintilla olfatoria. — 7, cintilla diagonal. — 8, comisura blanca anterior. — 9, cintilla óptica. — 10, circunvolución del cuerpo calloso, con 10', cisura intralímbica. — 11, primera circunvolución frontal, con 11', surco supraorbitario. — 12, repliegue frontolímbico anterior.

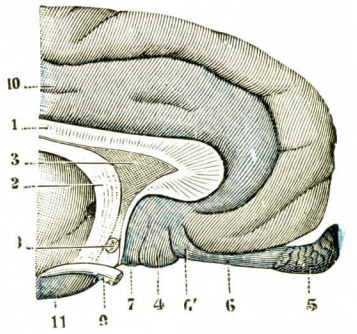

Fig. 951

Entrecruzamiento olfatorio en el asno (según Broca).

1, cuerpo calloso. — 2, trígono. — 3, séptum lúcidum. — 4, entrecruzamiento olfatorio. — 5, lóbulo olfatorio. — 6, pedúnculo olfatorio, con 6', su raíz blanca interna. — 7, cintilla diagonal. — 8, comisura blanca anterior. — 9, cintilla óptica. — 10, lóbulo del cuerpo calloso. — 11, lóbulo del hipocampo.

volución paralelamente a su dirección. Las estrías *accesorias* son internas en relación al eje de la cintilla, que siguen como las estrías principales. Ofrecen variedades numerosas en su trayecto más allá del trígono, variedades que se pueden referir, según Mutel, a dos tipos principales (fig. 952, A y B): 1.°, o bien pueden descender directamente hacia el espacio perforado anterior, fusionarse y constituir entonces lo que describíamos antes con el nombre de *raíz media* (tipo I de Mutel, figura 952. A); 2.°, o bien la estría accesoria interna pasa por fuera sobre la circunvolución olfativa externa, formando un tracto único que acompaña a la estría principal externa (tipo II de Mutel, fig. 952, B).

B. — Lóbulo olfativo posterior o espacio perforado anterior

El lóbulo olfativo posterior se denomina habitualmente, en el hombre, a causa de su aspecto, *espacio perforado anterior.* Estudiado brevemente con la configuración general del cerebro, completamos aquí su estudio.

Tiene la forma de un cuadrilátero alargado transversalmente, cuyo borde anterior está formado por las circunvoluciones olfativas, el borde posterior por la

cintilla óptica y el lado externo por el lóbulo inferior e interno del hemisferio cerebral. Su diámetro transversal es el mayor, llegando a 2 centímetros aproximadamente; el diámetro ánteroposterior, medido por el lado externo, no excede de medio centímetro; el diámetro ánteroposterior, medido por el lado interno, llega a 8 milímetros.

El espacio perforado anterior está atravesado por la cintilla de Broca, que lo divide en dos partes: una ánteroexterna, la *substancia perforada* o *substancia gris de Sœmmering;* la otra pósterointerna, que se fusiona con la del lado opuesto en la línea media para formar en la base del cerebro una región impar, la *región innominada.* Examinemos sucesivamente la cintilla diagonal de Broca, la substancia perforada y la región innominada.

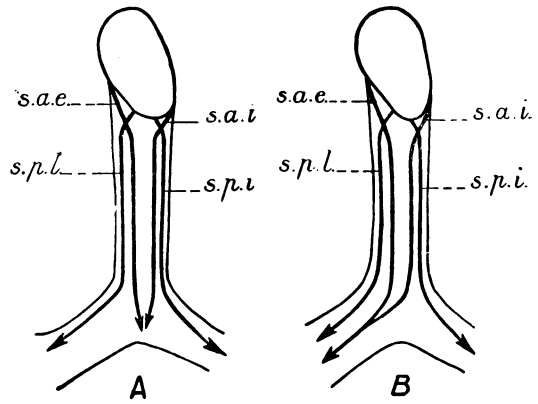

FIG. 952

Las estrías olfativas (según MUTEL).

s.p.i., estría principal interna. — *s.p.e.*, estría principal externa. — *s.a.i.*, estría accesoria interna. — *s.a.e.*, estría accesoria externa.

1.° Cintilla diagonal.—La cintilla diagonal, bien diferenciada en muchos mamíferos, es a menudo difícil de ver en el hombre. Continúa, cuando existe, los pedúnculos del cuerpo calloso, extendiéndose del ángulo ánterointerno del espacio cuadrilátero a su ángulo pósteroexterno. Su presencia es descubierta por el color menos obscuro de la substancia gris del espacio. Muy raramente aparece en forma de un reborde saliente. Ciertos autores la refieren igualmente al séptum lúcidum. RETZIUS la consideraba como una circunvolución atrofiada, continuación del indúsium gris del cuerpo calloso, y le daba el nombre de *circunvolución diagonal del rinencéfalo.*

2.° Substancia perforada. — Esta substancia perforada, situada delante de la cintilla diagonal, invade por dentro la superficie interna del cerebro, en esta región, que se halla situada delante de las comisuras cerebrales, denominada *área precomisural* por Elliot SMITH. Por delante, la substancia perforada está separada de las circunvoluciones olfativas por el surco situado entre el lóbulo olfativo anterior y el lóbulo olfativo posterior y que se conoce con el nombre de *surco paraolfativo* (fig. 949).

Se distinguen en el espacio perforado los agujeros vasculares, un tubérculo y estrías.

a) Los *agujeros vasculares*, regularmente alineados a lo largo de líneas paralelas al borde anterior del espacio cuadrilátero, son tanto más anchos cuanto más próximos están al ángulo externo.

b) *Tubérculo olfativo.* — La substancia gris del espacio perforado presenta en su parte anterior una pequeña eminencia relativamente constante, que se denomina *tubérculo olfativo* y que no debe confundirse con el trígono olfativo. Este tubérculo forma una pequeña eminencia ovoidea grisácea de 6 a 8 milímetros de longitud por 4, menos perforada que el resto del espacio. Está situado algo por dentro de la circunvolución olfativa interna, extendido transversalmente con un polo interno más saliente que el externo. Corresponde en la profundidad a la parte

saliente del núcleo caudado que roza la corteza olfativa, parte que hemos denominado al *colliculus* (pág. 1100).

c) *Estrías.* — Son las estrías olfativas estudiadas antes (pág. 1185).

C. — Circunvolución límbica o gyrus fornicatus

Hemos ya señalado, al tratar de las circunvoluciones, cuál era la constitución del gran lóbulo límbico. Deberemos estudiarlo aquí algo más especialmente. Existe en la cara ínferointerna del hemisferio cerebral una circunvolución en forma de

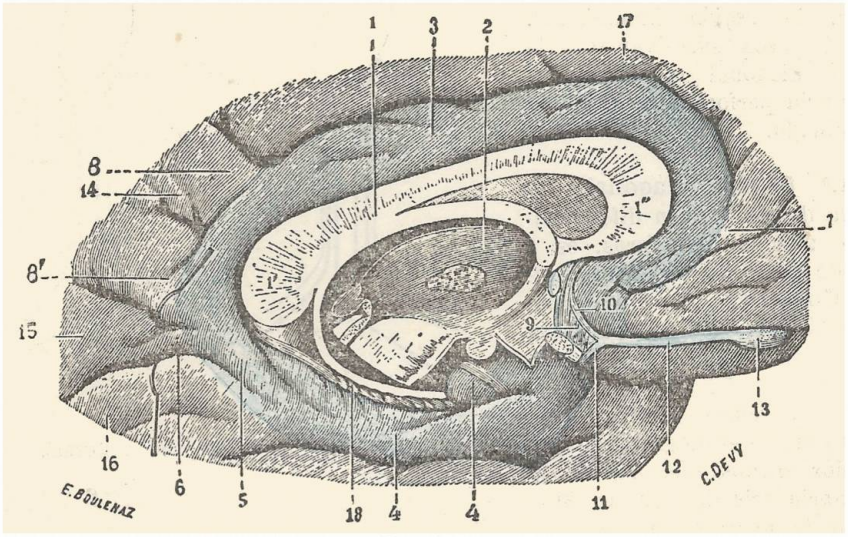

Fig. 953

Circunvolución límbica mayor en el hombre vista por su lado interno.

1, cuerpo calloso, con 1', su rodete; 1'', su rodilla. — 2, tálamo óptico. — 3, circunvolución del cuerpo calloso. — 4, circunvolución del hipocampo, con 4', su gancho. — 5, pliegue de paso témporolímbico. — 6, pliegue de paso cúneolímbico. — 7, pliegue de paso frontolímbico anterior. — 8, 8', pliegues de paso parietolímbicos. — 9, espacio perforado anterior. — 10, raíz olfatoria interna. — 11, raíz olfatoria externa. — 12, cintilla olfatoria. — 13, bulbo olfativo. — 14, lobulillo cuadrilátero. — 15, cúneus. — 16, lobulillo lingual o parte posterior de la segunda circunvolución témporooccipital. — 17, circunvolución frontal interna. — 18, cuerpo abollonado.

arco que rodea el cuerpo calloso y el pedúnculo cerebral, circunvolución a la que Broca dió el nombre de *circunvolución límbica.*

En un animal macrosmático, perro, zorra, nutria (fig. 954), el lóbulo límbico tiene la forma de una raqueta cuyo mango es el lóbulo olfativo, mientras que la circunvolución límbica dibuja el óvalo que rodea el hilio del hemisferio. Este lóbulo está limitado por fuera en toda su extensión por una cisura ininterrumpida, la cisura callosomarginal y la cisura del hipocampo. La circunvolución límbica se continúa por sus dos extremos anteriores, sin interrupción, con las circunvoluciones olfativas interna y externa. En estos animales el hipocampo se une a la circunvolución olfativa externa por dos circunvoluciones bien desarrolladas: las circunvoluciones ambiente y semilunar, que sólo existen en estado de vestigio en el hombre.

En los animales microsmáticos el lóbulo límbico está igualmente bien individuado durante los primeros meses de la vida intrauterina hasta el quinto mes, en particular en el feto humano. Ulteriormente el desarrollo de la cisura de Silvio rompe y borra la circunvolución olfativa externa; el desarrollo de los lóbulos orbitarios, frontales y temporales comprime el arquipálium, mientras que pliegues de

paso que unen el neopálium y la circunvolución límbica interrumpen en múltiples puntos la continuidad de la cisura límbica. De ello resulta que en el hombre el lóbulo límbico pierde mucho de su individualidad.

Primitivamente, la circunvolución límbica está separada del resto del encéfalo por la profunda cisura límbica, a expensas de la cual se forman más tarde: la cisura arqueada o surco transverso de Eberstaller, la cisura subfrontal, la cisura subparietal, el segmento rínico de la cisura calcarina, el segmento rínico de la cisura colateral y la cisura rínica. Por dentro de este arco discontinuo se desarrollan las dos grandes subdivisiones de la circunvolución límbica, es decir, la circunvolución del cuerpo calloso y la circunvolución del hipocampo.

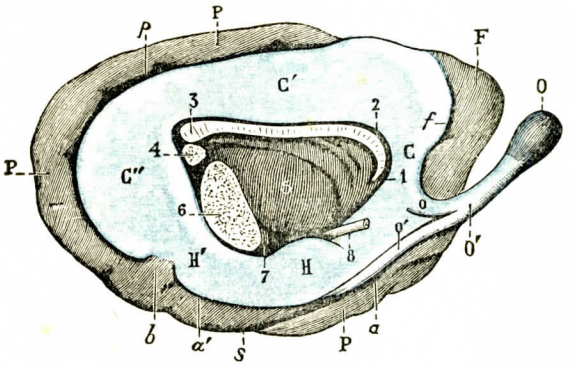

FIG. 954

Esquema que representa la cara inferointerna del hemisferio izquierdo de la nutria (según BROCA).

1, pico del cuerpo calloso. — 2, su rodilla. — 3, su rodete. — 4, pilar posterior del trígono. — 5, cara interna del tálamo óptico. — 6, corte del pedúnculo cerebral, separado del lóbulo límbico mayor por la gran hendidura de Bichat. — 7, 8, cintilla óptica.

O, lóbulo olfatorio. — O', su pedúnculo, con *o*, *o'*, sus raíces interna y externa. — C, C', C'', lóbulo del cuerpo calloso. — H, H', lóbulo del hipocampo. — F, lóbulo frontal. — P, P, lóbulo parietal. — f, surco subfrontal. — p, surco subparietal. — *a*, *a'*, arco inferior de la cisura. — *b*, pliegue de paso retrolímbico. — *s*, cisura de Silvio.

a) *Circunvolución del cuerpo calloso.* — Más ancha en el hombre por detrás que por delante, al contrario de lo que ocurre en los otros mamíferos, limitada por arriba por la cisura callosomarginal (cisura subfrontal y cisura subparietal), está ligada al resto del cerebro por una serie de pliegues de paso: *frontolímbico* delante del cuerpo calloso, *parietolímbico anterior* por delante de la cisura subparietal, *parietolímbico posterior* por detrás de la cisura subparietal, *cuneolímbico* en esta porción estrecha; el istmo límbico, donde convergen el cúneus, el hipocampo y la circunvolución del cuerpo calloso.

b) *Circunvolución del hipocampo.* — Esta circunvolución, como la del cuerpo calloso, es generalmente lisa, salvo en su parte anterior, donde la corteza está sembrada de pequeñas papilas, comparables a verrugas. Su parte anterior se hincha para formar el *lóbulo del hipocampo*, luego se curva hacia atrás alrededor del extremo anterior del surco del hipocampo, para formar el *gancho*. Este gancho o *uncus* está cruzado por una cintilla, la cintilla de Giacomini. Por *dentro*, la circunvolución del hipocampo limita el surco del hipocampo, separándolo de la formación que vamos pronto a estudiar. Por *fuera* está separada del lóbulo témporooccipital por la cisura colateral, la cisura rínica y la porción anterior de la cisura calcarina.

En los animales anosmáticos, y por lo tanto en el hombre, el lóbulo del hipocampo está unido al lóbulo temporal por pliegues de paso que le quitan este carácter especial que adquiere en los animales osmáticos, en los que está perfectamente aislado del resto del cerebro.

D. — LIMBO CORTICAL SECUNDARIO

La circunvolución límbica había sido así denominada por BROCA porque creía que formaba la parte más interna del cerebro, el *limbo de la corteza cerebral*.

Otros autores, a continuación, Duval, Giacomini, Trolard, Elliot Smith, etc., han demostrado que esta interpretación no era exacta y que existía por dentro de la circunvolución y concéntricamente, una banda de substancia nerviosa atrofiada. Mutel, en el trabajo que hemos ya citado, oponiéndolo a la gran circunvolución límbica de Broca, le dió muy justamente el nombre de *limbo cortical secundario*. Este comprende las formaciones de la corteza cerebral atrofiada, situadas por dentro de la circunvolución límbica, es decir, por dentro del surco del hipocampo y del seno del cuerpo calloso (fig. 953).

Este limbo se describe generalmente como una formación única continua que tiene los nombres siguientes, según su altura: cintilla de Giacomini, cuerpo abo-

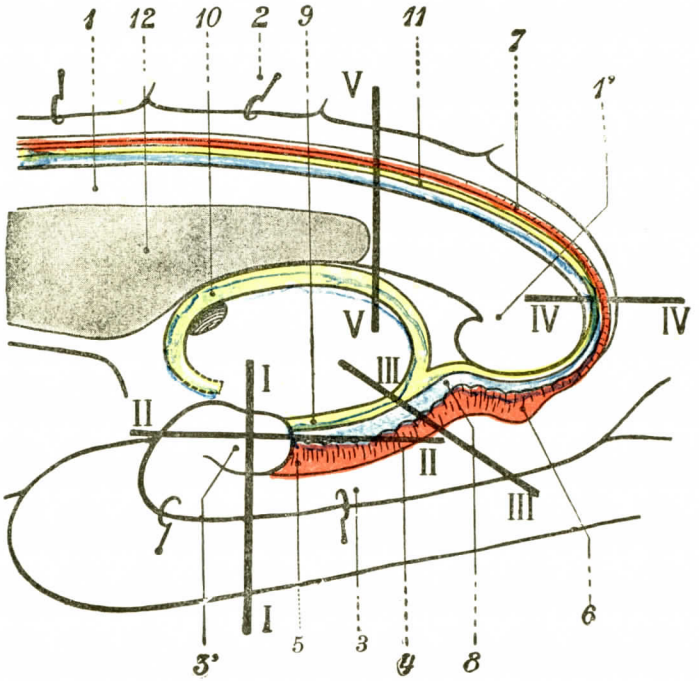

Fig. 955

El limbo cortical secundario o formaciones periespleniales (en parte según Mutel).

1, cuerpo calloso. — 1', rodete del cuerpo calloso. — 2, circunvolución del cuerpo calloso. — 3, circunvoluciones del hipocampo. — 3', gancho del hipocampo. — 4, surco del hipocampo. — 5, cuerpo abollonado. — 6, circunvoluciones subcallosas. — 7, estría externa de Lancisi. — 8, fasciola cinérea. — 9, fimbria. — 10, trígono (*fornix longus*). — 11, estría interna de Lancisi. — 12, séptum lúcidum.

I, I, II, II, III, III, etc., cortes de las figuras 956 y 956 *bis*.

llonado, fasciola cinérea, nervio de Lancisi. En realidad, la constitución del limbo así presentada es incompleta e inexacta. Cortes frontales y la histología macroscópica han podido demostrar que las formaciones que constituyen el limbo son más numerosas. Así es que es posible distinguir:

1.° En la parte anterior del lóbulo: la *cintilla de Giacomini*, las *circunvoluciones digitales*, el *vértice del uncus* o *circunvolución intralímbica*.

2.° En la parte media: el *cuerpo abollonado*.

3.° Debajo del rodete del cuerpo calloso: la *fasciola cinérea*, el *cuerpo abollonado* y las *circunvoluciones subcallosas*.

4.° En la cara superior del cuerpo calloso: las *estrías de Lancisi*, el *indusium griseum*.

Estas diferencias morfológicas son más aparentes que reales: las investigaciones de RETZIUS, LÉVY, MUTEL, demuestran que, a pesar de este polimorfismo, el limbo cortical secundario ofrece en toda su extensión una unidad estructural rigurosa, como podemos comprobar por el examen de cortes anatomomicroscópicos que interesan estas diferentes regiones. Vamos a estudiar sucesivamente las cuatro regiones del limbo, y comenzaremos por la región media, que es la más sencilla.

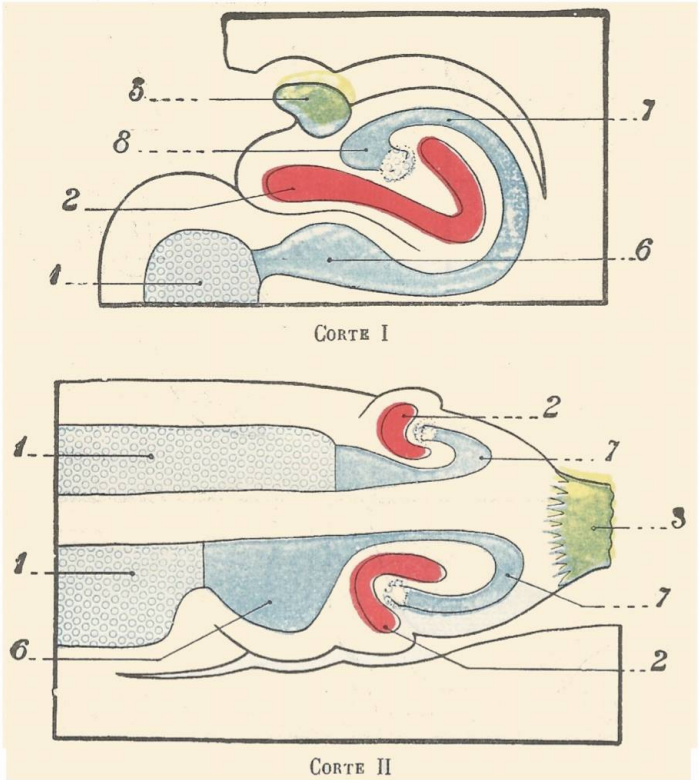

FIG. 956, cortes I y II

Limbo cortical secundario (según MUTEL).

Los cortes I, III, IV, V, son cortes frontales practicados según las líneas de la figura 955. El corte II es un corte horizontal que pasa por el gancho del hipocampo.

Corte I, cuerno de Ammón. — Corte III, región subesplenial. — Corte IV, región retroesplenial. — Corte V, región supracallosa.

Leyenda común a todas estas figuras.

1, circunvolución límbica. — 2, cuerpo abollonado formando con su capa de núcleos: *a*) el cuerpo abollonado en I, III, IV; *b*) la cintilla de Giacomini (corte II), y *c*) una parte de la estría interna de Lancisi (corte V). — 3, fimbria. — 4, fórnix longus (trígono) que se continúa en parte en la estría interna de Lancisi. — 5, cuerpo calloso. — 6, primera lámina que forma: las prolongaciones papilares (corte I); las circunvoluciones digitales (corte II); las circunvoluciones subcallosas (corte III); la estría externa de Lancisi (corte V). — 7, segunda lámina del hipocampo o hipocampo invertido que forma el cuerno de Ammón (corte I); la circunvolución intralímbica (corte II); la fasciola cinérea (cortes III, IV); la parte del indusium griseum intermedia a las dos estrías de Lancisi (corte V). — 8, tercera lámina del hipocampo o núcleo abollonado (corte I). — 9, indusium verum (corte V).

1.° Región media. Cuerpo abollonado. Cuerno de Ammón o hipocampo. Prolongaciones papilares. — El limbo cortical secundario comprende el cuerpo abollonado y el cuerno de Ammón o hipocampo (figs. 955 y 965, corte I).

El *cuerno de Ammón* o *hipocampo* (que no debe confundirse con la circunvolución del hipocampo) está constituído por una capa celular media comprendida entre una capa molecular superficial y una capa fibrilar profunda de color blanco,

denominada *alveus*. En esta capa celular del hipocampo se describen tres láminas o tres regiones (KÖLLIKER):

a) *Primera lámina.* — Esta es continuación de la capa celular de la circunvolución del hipocampo. Es paralela a la cisura del hipocampo y ofrece en el

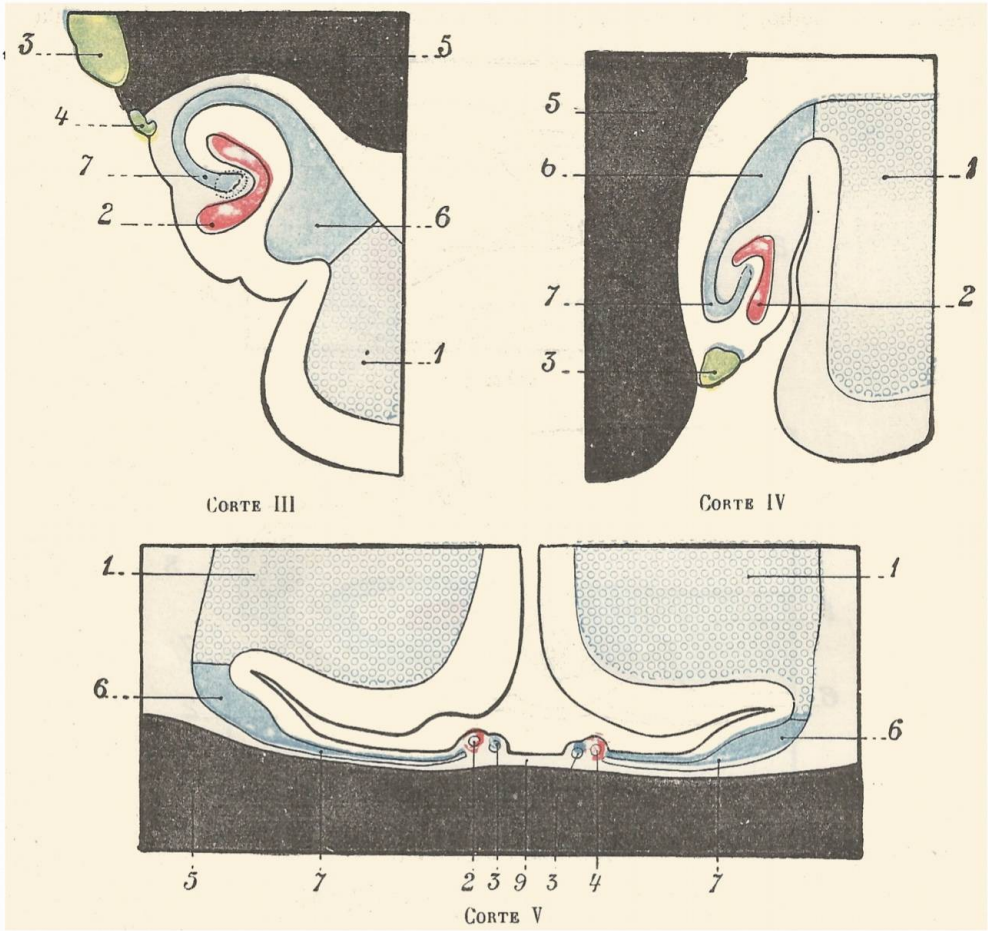

FIG. 956 *bis*, cortes III, IV y V

Limbo cortical secundario (según MUTEL).

Véase la leyenda en la página anterior.

fondo de ésta una serie de engrosamientos situados unos al lado de los otros, a los que se da el nombre de *prolongaciones papilares*.

b) *Segunda lámina.* — Continúa sin interrupción alguna a la precedente. Está en relación por dentro, en la mayor parte de su trayecto, con la cavidad ventricular, de la que se halla separada por la capa blanca que hemos denominado el alveus (fig. 956). La porción extraventricular de esta lámina está cubierta solamente por la fimbria. A esta porción extraventricular es a la que Elliot SMITH ha dado el nombre de *hipocampo invertido*. En efecto, si la fimbria se alejara del cuerpo abollonado, esta lámina se desarrollaría y se haría superficial. La orientación de estos elementos sería inversa de la disposición habitual, haciéndose superficiales

las capas profundas. Según RETZIUS, este hipocampo invertido existe en algunos cerebros humanos en el fondo del surco comprendido entre el cuerpo abollonado y la fimbria en forma de un pequeño cordón blanquecino tendido de la fasciola cinérea, por detrás, a la circunvolución intralímbica por delante.

c) *Tercera lámina terminal.* — Forma, en la misma concavidad de la capa del cuerpo abollonado, lo que se ha denominado el núcleo del cuerpo abollonado.

El *cuerpo abollonado*, que es asimismo una circunvolución atrofiada, está constituído por dos capas de substancia blanca, que comprenden entre sí una capa celular, denominada capa de los granos, dispuesta en forma de un arco del que sólo uno de los extremos roza la superficie.

2.° Región anterior. Cintilla de Giacomini. Circunvolución intralímbica. Circunvoluciones digitales. — Un corte sagital del gancho del hipocampo muestra:

a) La *cinta de Giacomini* que posee una capa celular con la forma y la estructura de los granos del cuerpo abollonado. Representa, pues, su parte anterior.

b) El *hipocampo* o *cuerno de Ammón*, cuyos engrosamientos de la primera lámina van a formar en el surco del uncus prolongaciones, denominadas *circunvoluciones digitales*, análogas a las prolongaciones papilares.

c) La *fimbria*, que se inserta en el vértice del uncus. Separándose de la cintilla de Giacomini, descubre en parte la segunda lámina del cuerno de Ammón o hipocampo invertido que constituye la circunvolución intralímbica.

3.° Región subesplenial. Cuerpo abollonado. Fasciola cinérea. Circunvoluciones subcallosas. — El limbo cortical secundario cambia de aspecto en el momento en que rodea la parte inferior del cuerpo calloso o esplenio. Un corte en este punto nos muestra los hechos siguientes (fig. 956, corte III):

a) El *esplenio* se interpone entre la fimbria y el limbo cortical secundario. Algunas fibras de la fimbria rodean, sin embargo, el cuerpo calloso para formar en la cara superior del mismo el fórnix largo (vía de asociación longitudinal subcomisural del rinencéfalo).

b) El *cuerpo abollonado* comienza a atrofiarse, pero conserva su estructura característica.

c) *Por dentro de él*, la *fimbria* descubre la segunda lámina del hipocampo o hipocampo invertido, que constituye la fasciola cinérea.

d) *Por fuera* del cuerpo abollonado, engrosamientos de la primera lámina del hipocampo van a formar las circunvoluciones subcallosas.

4.° Región supracallosa. Indusium griseum y estrías de Lancisi. — Las diferentes formaciones del limpo cortical secundario se extienden y desarrollan en la cara superior del cuerpo calloso formando el indusium griseum con sus estrías. Esta capa de substancia gris, que hemos estudiado, se engruesa, en efecto, en dos cintas: la estría externa y la estría interna (fig. 956, cortes IV y V).

a) La *estría externa* o *gris*, la más gruesa, situada en el fondo del seno del cuerpo calloso, representa la primera lámina del hipocampo que hemos descrito con el nombre de tænia tuta.

b) La *estría interna* está constituída por las fibras del fórnix largo y por algunos granos que representan la prolongación subcallosa del cuerpo abollonado y de su núcleo. La hemos denominado, al describir el cuerpo calloso, *estría de Lancisi.*

c) El *indusium griseum*, comprendido entre las dos estrías, está constituído por la segunda lámina del hipocampo, que, en este punto, no está invertido.

Las dos estrías internas de Lancisi representan el borde real de la corteza cerebral. Entre las dos estrías, la cara superior del cuerpo calloso no está ya cubierta sino por una delgada laminilla nerviosa: el *indusium verum* de Elliot SMITH,

es decir, la lámina terminal del cerebro anterior en cuyo espesor se han desarrollado las comisuras cerebrales.

Las formaciones del limbo cortical secundario, como acabamos de ver, comprimidas por el desarrollo del neopalio, se han arrollado y enterrado, en su segmento inferior, en el fondo de la cisura del cuerpo de Ammón o cisura del hipocampo; en su segmento superior, por el contrario, se han desarrollado en la cara superior del cuerpo calloso.

5.° Resumen. — Si hacemos la síntesis de las consideraciones precedentes, vemos que el hipocampo o cuerno de Ammón da las formaciones siguientes:

a) La primera lámina del hipocampo suministra sucesivamente: 1.°, las circunvoluciones digitales (región del gancho); 2.°, las prolongaciones papilares (región del cuerpo de Ammón); 3.°, las circunvoluciones subcallosas (región subesplenial); 4.°, el indusium griseum y sus teniæ tectæ (región supracallosa).

b) La segunda lámina del hipocampo suministra sucesivamente: 1.°, el hipocampo invertido o circunvolución intralímbica (región del gancho); 2.°, el hipocampo *intraventricular* del cuerno de Ammón (región del cuerno de Ammón); 3.°, la fasciola cinérea (región subesplenial); 4.°, la región del indusium griseum intermedia a las dos estrías de Lancisi.

c) El cuerpo abollonado y su núcleo forman: 1.°, la cintilla de Giacomini (región del gancho); 2.°, el cuerpo abollonado (región del cuerno de Ammón y región subesplenial); 3.°, la estría blanca de Lancisi (región supracallosa).

Como se ve, el limbo cortical secundario, a pesar de sus variaciones morfológicas regionales, ofrece en toda su extensión una rigurosa unidad estructural. Gracias al estudio que acabamos de hacer, hemos podido dar a cada una de las formaciones diversas que la constituyen su verdadera significación. No es posible actualmente estudiar de modo provechoso las vías olfativas propiamente dichas.

SECCION II. — Vías olfativas propiamente dichas
Fibras de proyección y conexiones

Considerada en su conjunto, la vía olfativa comprende por lo menos tres neuronas. La primera, neurona periférica, que se extiende de la mucosa olfativa al glomérulo olfativo contenido en el bulbo olfativo; la segunda se extiende desde el bulbo para llegar a los centros olfativos denominados primarios, de los que parte la tercera neurona, que llega a los centros olfativos secundarios. Por último, existen fibras comisurales que unen los centros entre sí.

1.° Neurona periférica. — Las neuronas olfativas periféricas (véase Organos de los sentidos) tienen sus células en el mismo espesor de la mucosa pituitaria (fig. 957, A), células bipolares con sus dos órdenes de prolongaciones: una prolongación protoplasmática y muy corta, que se dirige hacia la superficie libre de la mucosa, y uno prolongación cilindroaxil, mucho más larga, que se dirige a los centros. Estas últimas prolongaciones constituyen en su conjunto los filetes olfativos de la anatomía descriptiva. Homológicamente, las células olfativas de la pituitaria forman una especie de *ganglio extendido en superficie*, ganglio que es para el nervio olfativo lo que es el ganglio espinal para la raíz sensitiva de un nervio raquídeo.

Seguidos desde sus células de origen hacia los centros, los filetes olfativos atraviesan la lámina cribosa que constituye la bóveda de las fosas nasales y terminan en las células piramidales y la zona intermedia que hemos descrito en el bulbo.

2.° Segunda neurona, que va del bulbo olfativo a los centros primarios y a los centros corticales. — Los cilindroejes de las células mitrales del bulbo

pasan a la substancia blanca y a las estrías olfativas para llegar a los centros olfativos primarios. Entre estas fibras, unas son cortas y se detienen en la substancia gris de la cintilla olfativa; otras, medianas, terminan en la substancia gris del trígono olfativo y del espacio perforado anterior. Por último, las más largas terminan en la substancia gris del espacio perforado anterior y en la substancia gris del séptum lúcidum por la estría olfativa externa, o tal vez directamente en el núcleo amigdalino situado en el hipocampo.

Los *centros olfativos primarios corticales* comprenden, pues, la substancia gris de la cintilla olfativa, el trígono olfativo, el espacio perforado anterior y el séptum lúcidum. Como hemos visto, toda estas formaciones, muy desarrolladas en los animales macrosmáticos, son rudimentarias en el hombre. Sin embargo, sabemos que no es dudoso que estas regiones representen circunvoluciones cerebrales atrofiadas.

3.° Tercera neurona, que va de los centros olfativos primarios a los centros olfativos secundarios. — Los centros olfativos primarios, como todos los centros corticales que hemos visto al tratar del cerebro, están unidos a otras regiones de la corteza cerebral que constituyen centros de segundo orden.

Además, los centros corticales están en relación entre sí por vías comisurales. Ahora bien, el rinencéfalo tiene sus vías comisurales particulares, que hemos estudiado ya en el cerebro. Por último, hay vías que unen los centros olfativos, como los otros centros del córtex, a los otros planos del neuroeje y en particular aquí al cerebro medio. Estas diferentes vías son las que vamos a estudiar.

El conjunto de estas neuronas que unen los centros primarios con los centros secundarios constituye, desde el punto de vista morfológico, dos grupos de fibras distintos, a los que se da el nombre de *radiaciones olfativas profundas* y de *tænia semicircularis*. Además, algunos toman la estría olfativa, que ya conocemos.

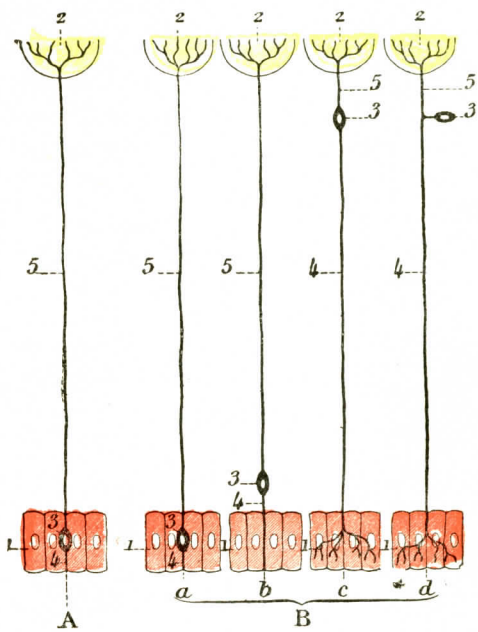

FIG. 957

Homología de la neurona sensitiva periférica y la neurona olfativa.

A. NEURONA OLFATIVA. — 1, mucosa olfativa. — 2, bulbo olfativo. — 3, cuerpo celular de la neurona, con 4, su prolongación protoplasmática; 5, su prolongación cilindroaxil.

B. NEURONA SENSITIVA: *a*, en la lombriz de tierra; *b*, en los moluscos; *c*, en los peces; *d*, en los mamíferos. — 1, tegumento externo. — 2, centro nervioso. — 3, cuerpo celular de la neurona, con 4, su prolongación periférica o protoplasmática; 5, su prolongación central o cilindroaxil.

a) *Radiaciones olfativas profundas.* — Se da el nombre de radiaciones olfativas profundas al conjunto de fibras blancas de la cintilla olfativa y del espacio perforado anterior. Se hunden en la profundidad de cada hemisferio en la base, pasando por debajo del segmento anterior de la cápsula interna y por debajo de la comisura anterior. A este nivel, una parte de las radiaciones profundas se dirigen hacia la comisura anterior, cuya parte olfativa forman. Otro grupo de fibras se dirige atrás para incorporarse a las fibras de la tænia semicircularis y más lejos a la tænia thalami; por último, un tercer grupo de estas radiaciones llega a la región del

túber y al tubérculo mamilar. Como vemos, estas radiaciones profundas, neuronas de tercer orden, tienen destinos varios. Examinemos sucesivamente sus terminaciones (fig. 958).

Terminan: 1.° En los *centros olfativos corticales secundarios.* Estos comprenden al gran lóbulo límbico y el limbo cortical secundario. Entre estos centros, dos son importantes: el *gancho del hipocampo* y la *circunvolución límbica.* Las fibras

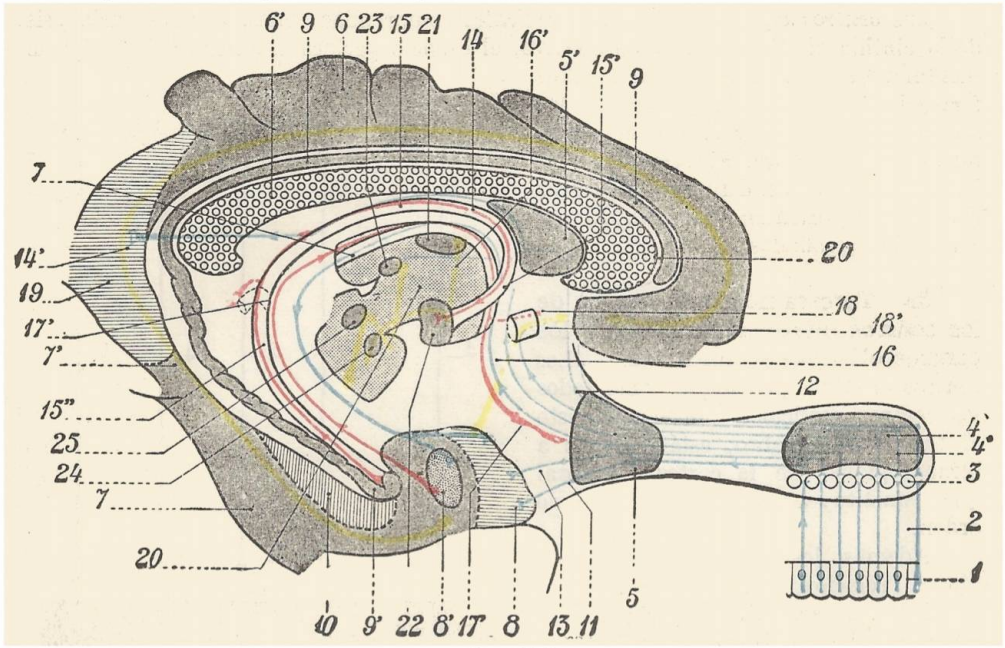

FIG. 958

Esquema de las vías olfativas.

En azul, las vías aferentes; *en amarillo*, las vías de asociación; *en rojo*, las vías de proyección. En estrías horizontales, los centros olfativos; en estrías verticales, los centros gustativos.

1, mucosa olfativa. — 2, neurona olfativa periférica (nervio olfativo). — 3, glomérulo olfativo. — 4, célula mitral del lóbulo olfativo. — 4', bulbo olfativo (lóbulo olfativo anterior). — 5, esquema que engloba diferentes formaciones: espacio perforado anterior, parte anterior del trígono que forma con el séptum lúcidum, 5', los centros olfativos primarios. — 6, circunvolución del cuerpo calloso. — 6', cuerpo calloso. — 7, circunvolución del hipocampo. — 7', istmo del hipocampo. — 8, circunvolución del gancho. — 8', núcleo amigdalino. — 9, 9, limbo cortical secundario. — 9', cuerpo abollonado. — 10, centro gustativo primario (según Economo). — 11, estría olfativa externa. — 12, radiaciones olfativas superficiales internas. — 13, radiación olfativa profunda. — 14, pedúnculo olfativo del trígono. — 15, trígono cerebral. — 15', pilar anterior. — 15'', pilar posterior del trígono. — 16, fascículo talámico que se continúa con 16', tænia thalami. — 17, tænia semicircularis (fibra aferente). — 17', tænia semicircularis (fibra eferente). — 18, comisura blanca anterior. — 18', fibra olfativa de la comisura blanca. — 19, cíngulum. — 20, corte del tronco cerebral y de los núcleos grises de la base. — 21, núcleo anterior del tálamo. — 22, tubérculo mamilar. — 23, ganglio de la habénula. — 24, ganglio interpeduncular. — 25, ganglio dorsal de la calota de Gudden.

que van al gancho del hipocampo siguen la vía de la estría olfativa externa; las que van a la circunvolución límbica pasan por una vía más larga que comprende la estría olfativa interna, que se continúa con la estría de Lancisi, y por medio de las fibras del pedúnculo del séptum lúcidum entran en la constitución del fascículo olfativo del trígono que termina en la circunvolución límbica.

2.° *En el cerebro intermedio.* — Las fibras que terminan en el cerebro intermedio siguen la base del cerebro para terminar en la región del túber cinéreum, en el tubérculo mamilar y en la comisura subtalámica posterior de Forel.

Otras fibras más numerosas terminan en el cerebro intermedio por el *fascículo septotalámico.* Recordemos que éste parte del séptum lúcidum y se dirige, concu-

rriendo a formar la tænia thalami, de delante atrás para arborizarse en la parte media del tálamo óptico y en el ganglio de la habénula.

Desde este ganglio, la corriente sensorial llega a la substancia gris o al ganglio interpeduncular por el fascículo reflejo de Meynert. De este ganglio parte una nueva neurona que termina en el núcleo de Gudden situado en la calota peduncular y en la cintilla longitudinal posterior. Así se establece un enlace entre los centros olfativos primarios y los núcleos de los nervios craneales.

b) *Tœnia semicircularis.* — En su primera parte está constituída por ramificaciones olfativas profundas que emergen de la substancia perforada, exteriorizándose en una cinta, cuyo trayecto hemos indicado al estudiar el ventrículo lateral

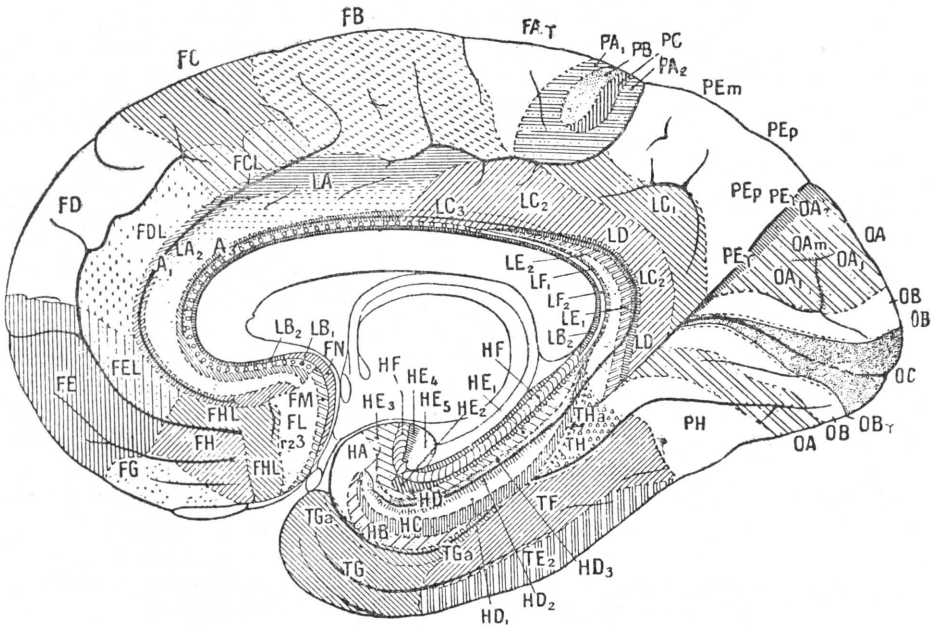

FIG. 959

Mapa de los campos arquitecturales de la cara interna del hemisferio (según ECONOMO).

En la cara interna, el surco del hipocampo y el surco calloso se han separado con el fin de exponer los campos ocultos en su profundidad.

(véase pág. 1046). Recordemos que sigue el surco optoestriado, describe una asa en el curso de la cual recibe fibras del séptum lúcidum, cruza la cincitilla óptica y vuelve adelante para penetrar en el núcleo amigdalino. Como se ve, esta tænia semicircularis reúne el área olfativa formada por los centros del espacio perforado anterior y del séptum lúcidum al núcleo amigdalino. Señalemos asimismo que algunas colaterales de la tænia semicircularis terminarían en el tálamo. Constituída por neuronas del tercer orden, es decir, por fibras de asociación que unen un centro de primer orden a un centro de segundo orden, contiene también fibras de dirección inversa.

c) *Fibras comisurales que reúnen los centros olfativos primarios.* — Los centros olfativos primarios están reunidos entre sí por la *vía olfativa de la comisura anterior* (fig. 961, 6). Las fibras pasan del área olfativa primaria al área olfativa del lado opuesto, verdaderas fibras en asa o héterolaterales. Recordemos que en esta

comisura existen fibras que parten del lóbulo olfativo para llegar al núcleo amigdalino del lado opuesto. Estas fibras entrecruzadas no constituyen verdaderamente un quiasma anatómico semejante al del nervio óptico.

4.° Relaciones de los centros olfativos corticales secundarios. — Hemos visto al estudiar el rinencéfalo que estos centros corticales secundarios comprenden: el gran lóbulo límbico y el limbo cortical secundario. ¿Hay motivo para atribuir a la olfacción toda esta vasta región del hemisferio cerebral? La cuestión no se ha solucionado. Pero, en nuestra opinión, debe extrañar la desproporción sorprendente que existe entre el aspecto regresivo y rudimentario de los filetes olfativos y los centros primarios por una parte, y, por otra, la extensión del gran lóbulo límbico y la abundancia de conexiones de estos centros llamados olfativos. ECONOMO, sorprendido también de esta discordancia, hace observar que desde el punto de vista estructural la gran circunvolución límbica dista de presentar en toda su extensión una estructura sensorial. Como hemos visto, el tipo granular es retroesplenial (fig. 959, campos LE y LF). Fuera de estos campos, el gran lóbulo límbico ofrece una estructura bien diferente. Estamos persuadidos que ulteriores investigaciones anatómicas, anatomoclínicas y fisiológicas disociarán funcionalmente el gran lóbulo límbico en áreas funcionales de valores diversos. Mal se concibe que una función tan rudimentaria como es la olfacción en el hombre, tenga una representación cortical tan extensa. Sea lo que fuere, debemos atenernos a las descripciones clásicas admitidas actualmente y admitir como centros corticales secundarios las zonas que hemos descrito precedentemente.

Estos centros están unidos a otras regiones del neuroeje por vías eferentes o vías de proyección que se pueden clasificar del modo siguiente: 1.°, fibras de proyección de los centros corticales secundarios sobre los centros primarios y el bulbo olfativo; 2 °, fibras de proyección de los centros corticales sobre los centros subyacentes; por último, 3.°, estos centros están unidos entre sí por fibras de asociación.

a) *Fibras de proyección de los centros corticales sobre los centros primarios y el bulbo olfativo.* — Estas fibras de proyección pasan por una parte a la tænia semicircularis, que contendría algunas fibras que van, como hemos dicho, en sentido inverso, es decir, del núcleo amigdalino al área olfativa, y por otra parte a la comisura anterior, algunas de cuyas fibras se extienden del gancho a los centros primarios del lado opuesto.

Histológicamente, CAJAL ha descrito fibras descendentes o centrífugas que, del cerebro, van al bulbo olfativo. Encontraremos fibras análogas a éstas en la vía óptica y la vía acústica. Su significación no está todavía dilucidada.

b) *Vías de proyección de los centros corticales sobre los centros nerviosos subyacentes. Vías reflejas. — La principal vía de proyección está constituída por el trígono cerebral.* Hemos visto, al estudiar éste y el limbo cortical secundario (página 1036), que contiene fibras que se extienden del cuerno de Ammón, donde nacen, hasta el tubérculo mamilar. Del cuerno de Ammón pasan a la fimbria, luego a los pilares posteriores del trígono, llegan al pilar anterior y se detienen en el tubérculo mamilar. Del tubérculo mamilar parte un nuevo fascículo, el fascículo mamilar principal, cuyas dos ramas de bifurcación constituyen: una el fascículo de Vicq-d'Azyr y la otra el fascículo de la calota de Gudden. El primero termina en el núcleo anterior del tálamo óptico; el segundo, en la calota pedúnculoprotuberancial (fig. 884). Por estas vías los centros olfativos corticales están en relación con el tálamo óptico y con el tronco encefálico y los núcleos de los nervios craneales motores y vegetativos. Todos sabemos que los olores, al penetrar en las fosas nasales, pueden determinar por vías reflejas, en los músculos motores de la nariz o de la cabeza, movimientos diversos: aspiración y estornudo.

c) *Vías de asociación de los centros corticales entre sí.* — Los centros corticales secundarios están asociados entre sí por el cíngulum, el trígono cerebral y la comisura anterior.

El *cíngulum* (fig. 960, 12) reúne entre sí las dos circunvoluciones del *gyrus fornicatus*, es decir, la circunvolución del cuerpo calloso y la del hipocampo.

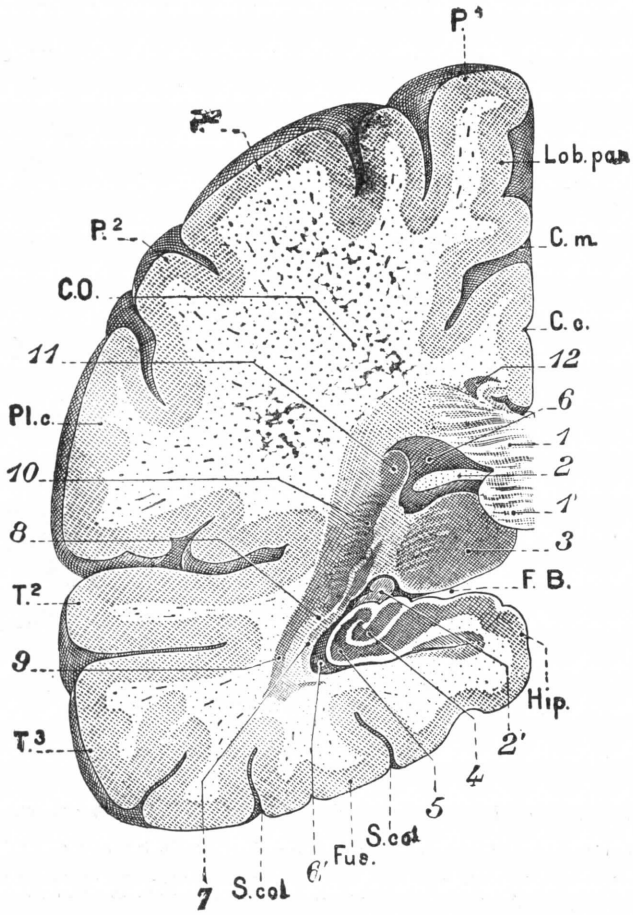

FIG. 960

Corte que pasa por la parte anterior del rodete del cuerpo calloso.

F.a., frontal ascendente. — R, cisura de Rolando. — P.a., parietal ascendente. — P^2, segunda parietal. — Pl.c., pliegue curvo. — T^2, segunda temporal. — T^3, tercera temporal. — Fus., lóbulo fusiforme. — S.col., surco colateral. — Hip., hipocampo. — F. B., hendidura cerebral de Bichat. — C.c., circunvolución del cuerpo calloso. — C. m., surco callosomarginal. — Lob.par., lóbulo paracentral. — C.O., centro oval.

1, cuerpo calloso. — 1', rodete del cuerpo calloso o esplenio. — 2, trígono. — 2', pilar posterior del trígono. — 3, pulvinar. — 4, cuerpo abollonado. — 5, cuerno de Ammón. — 6, 6', prolongaciones frontal y esfenoidal del ventrículo lateral. — 7, tapétum. — 8, radiaciones ópticas. — 9, fascículo longitudinal inferior. — 10, segmento retrolenticular de la cápsula interna. — 11, núcleo caudado. — 12, cíngulo.

El *trígono cerebral* contiene fibras comisurales que unen entre sí los dos cuernos de Ammón. Estas fibras forman la parte transversal del trígono que hemos denominado salterio.

Existe también un fascículo de asociación que reúne la región olfativa del cuerno de Ammón al centro hipocámpico: es el *fascículo olfativo del cuerno de Ammón* de ZUCKERKANDL. Este fascículo, seguido a partir del cuerno de Ammón, pasa al cuerno franjeado, rodea con el trígono las caras posterior y superior del tálamo óptico, desciende al pilar anterior del trígono, sale del cerebro por el pico del cuerpo calloso, se reúne al pedúnculo del cuerpo calloso y finalmente (figura 827, 7''), por la cintilla diagonal, termina en el extremo anterior de la circunvolución del hipocampo

La *comisura cerebral anterior* contiene igualmente fibras que unen el centro hipocámpico de un lado con el centro hipocámpico del lado opuesto.

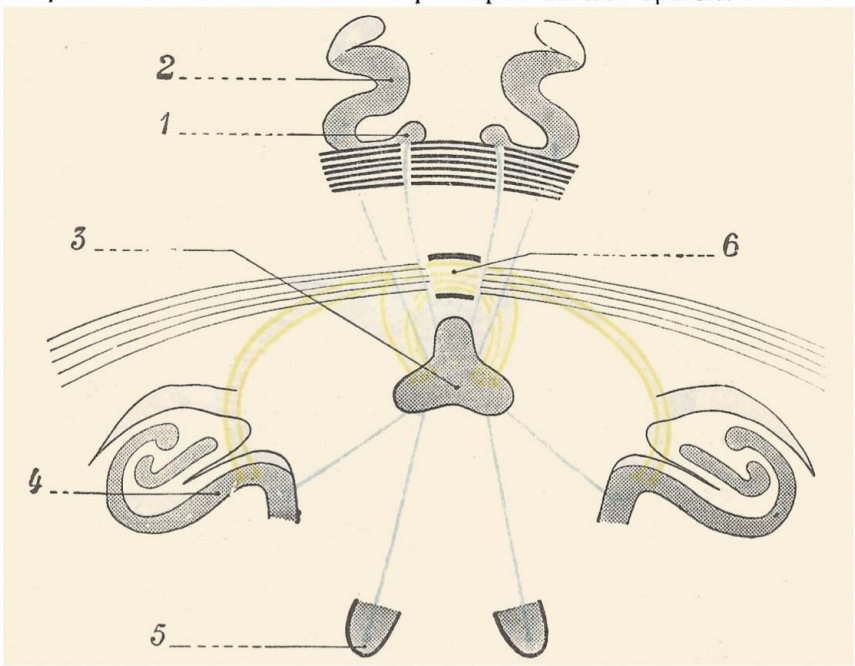

FIG. 961

Esquema de las conexiones de los centros olfativos entre sí.

En azul, fibras aferentes de los centros olfativos. — *En amarillo*, las fibras de asociación.

1, centro cortical secundario. — 2, circunvolución del cuerpo calloso. — 3, lóbulo olfativo posterior. — 4, circunvoluciones del hipocampo y cuerno de Ammón. — 5, bulbo olfativo. — 6, comisura anterior.

d) *Vías de asociación de los centros corticales con las otras regiones de la corteza cerebral.* — Los centros olfativos corticales están unidos finalmente a las diferentes regiones del pállidum por fibras de asociación cortas y largas. Así es que están unidos con el lóbulo fusiforme, con el lóbulo lingual, el cúneus, las circunvoluciones occípitotemporales, por el *fascículo longitudinal inferior*. El *fascículo uncinatus* une estos centros olfativos al lóbulo temporal y a la cara orbitaria del lóbulo frontal.

5.° Resumen de las conexiones de las vías olfativas. — Se pueden sintetizar las diferentes estaciones de las vías olfativas del modo siguiente:

a) La *neurona periférica*, cuya célula se encuentra en la mucosa olfativa, termina en el bulbo olfativo.

b) El *bulbo olfativo* contiene la primera estación ganglionar (segunda neurona) que, con las radiaciones superficiales, llega a los centros primarios corticales.

c) Los *centros primarios corticales* (cintilla, trígono, espacio perforado anterior, séptum lúcidum) contienen la segunda estación ganglionar. Están unidos:

α) *Entre sí*, por la parte olfativa de la comisura anterior.

β) *Al cerebro medio*, por el sistema habenular que comprende: el fascículo septotalámico, la tænia thalami, el ganglio de la habénula, el fascículo retrorreflejo de Meynert. Estas fibras contienen la corta vía refleja olfativa central.

γ) *A los centros corticales secundarios*, por las radiaciones olfativas, por la tænia semicircular y el trígono cerebral.

d) Los *centros corticales secundarios* comprenden: 1.°, todo o parte de la *circunvolución límbica* y de la *circunvolución del hipocampo;* 2.°, *limbo cortical secundario.* Señalemos que algunos autores piensan que el único amigdalino representa en el rinencéfalo una formación análoga a los núcleos centrales grises (Foix y Nicolesco).

Estos centros están unidos:

α) *Entre sí*, por la parte interhemisférica de la comisura anterior y por el salterio del trígono cerebral.

β) *Al tálamo óptico* y *a la calota pedúnculoprotuberancial*, por el sistema del tubérculo mamilar que comprende: el trígono, el pilar anterior del tubérculo mamilar, el fascículo mamilar principal, el fascículo de Vicq-d'Azyr, el fascículo de la calota de Gudden, la cintilla longitudinal posterior. Esta vía refleja es más larga que la precedente, descrita antes, puesto que pasa por la corteza cerebral.

γ) *Con otros puntos de la corteza cerebral* que solidarizan así los centros corticales olfativos con los otros centros sensoriales o con las zonas sensitivomotoras.

§ 2. — Vías ópticas

El cordón nervioso que se designa en anatomía descriptiva con el nombre de nervio óptico difiere morfológicamente de los nervios ordinarios. Los estudios embriológicos nos enseñan que no es más, lo mismo que la propia retina, que una prolongación del cerebro anterior primitivo; son, en realidad, formaciones cerebrales evaginadas.

La vía de conducción óptica está, sin embargo, dispuesta según el mismo tipo que la vía de conducción sensitiva y nos ofrece, como esta última, una neurona periférica y una o dos neuronas centrales. La neurona periférica está representada aquí por células, llamadas *bipolares*, que ocupan la parte media de la retina. Estas células bipolares poseen cada una dos prolongaciones dirigidas en sentido inverso: 1.ª, una prolongación periférica de algunas décimas de milímetro de largo solamente, que recoge las impresiones luminosas que llevan los conos y los bastoncillos; 2.ª, una prolongación central, que se dirige hacia las gruesas células ganglionares de la retina y termina alrededor de estas células por arborizaciones libres. Las células bipolares de la retina se convierten de este modo en homólogas de las células (a su vez primitivamente bipolares) que constituyen el ganglio espinal, y, por su parte, las gruesas células ganglionares a las cuales van a parar, adquieren la significación de un núcleo terminal de los centros: es el *núcleo terminal de las fibras ópticas*, como el asta posterior es el núcleo terminal de una raíz raquídea, como el ala gris del bulbo es el núcleo terminal de las fibras sensitivas del neumogástrico y del glosofaríngeo. De estas células ganglionares de la retina es de donde parten, como veremos más adelante, las fibras constitutivas del nervio óptico o *fibras ópticas*. Puede, por lo tanto, establecerse la homo-

logía entre la neurona sensitiva periférica y la neurona periférica de la vía óptica, del modo siguiente:

NEURONA PERIFÉRICA	VÍA SENSITIVA	VÍA ÓPTICA
1.° *Su célula.* . . .	Célula del ganglio espinal.	Célula bipolar de la retina.
2.° *Su prolongación periférica.* . .	Fibra nerviosa muy larga, que va del ganglio espinal a la piel o a una superficie sensible cualquiera.	Fibra nerviosa muy corta, que va desde la célula bipolar de la retina a la capa plexiforme externa.
3.° *Su prolongación central*	Fibra nerviosa que va del ganglio espinal al asta posterior de la medula espinal.	Fibra nerviosa que va desde la célula bipolar a las células ganglionares de la retina.
4.° *Su núcleo terminal.*	Células del asta posterior de la medula.	Células ganglionares de la retina.

Bien establecido de este modo el valor morfológico de las fibras constitutivas del nervio óptico, podemos ahora seguirlas en sus diferentes etapas desde su origen retiniano hasta su terminación. Partiendo de las células ganglionares de la retina, salen del globo ocular algo por dentro del polo posterior, recorren la porción retroocular de la órbita y penetran en el cráneo por el agujero óptico. Dirigiéndose entonces hacia atrás, alcanzan la parte pósteroexterna del tálamo óptico y allí desaparecen en el cuerpo geniculado externo, el pulvinar y los tubérculos cuadrigéminos anteriores, que se convierten así en sus *centros ganglionares*. Pero estas masas grises, situadas en la parte más superficial del neuroeje, no son para las fibras ópticas términos definitivos, sino simples puntos de parada. En realidad, estas fibras, por lo menos en su gran mayoría, van más lejos: pasan al centro oval y se prolongan hasta la capa o cubierta del hemisferio.

Las fibras ópticas, consideradas desde el punto de vista de su curso, ofrecen, pues, a nuestro estudio: 1.°, su *trayecto extracerebral* o *subcerebral;* 2.°, su *entrada en el neuroeje;* 3.°, sus *conexiones con sus centros ganglionares;* 4.°, su *trayecto intracerebral;* 5.°, sus *relaciones con la corteza cerebral*. Examinaremos sucesivamente estos diferentes puntos y terminaremos la descripción recordando sumariamente, por una parte, las principales *conexiones del centro cortical* de la visión y, por otra, las *fibras descendentes de la vía óptica*.

1.° Trayecto extracerebral o subcerebral de los nervios ópticos. — Poco después de su entrada en la cavidad craneal, las fibras constitutivas del nervio óptico se dirigen primeramente al quiasma, al cual llegan por su ángulo ántero-externo. De allí pasan a la cintilla óptica, que se separa del quiasma a nivel de su ángulo pósteroexterno y va por un trayecto curvilíneo a la parte posterior del tálamo óptico. He aquí lo que nos enseña la disección o, por mejor decir, la simple inspección de un cerebro despojado de sus cubiertas. La anatomía pura es insuficiente para proporcionarnos, acerca del trayecto de las fibras ópticas, otra cosa que estos datos, naturalmente insuficientes. La anatomía patológica y la fisiología experimental vienen afortunadamente en nuestra ayuda; las degeneraciones secundarias, tanto si son provocadas experimentalmente como si sobrevienen a consecuencia de una lesión patológica cualquiera, ilustran claramente sobre el trayecto y relaciones recíprocas de los conductores ópticos en la base del encéfalo. Estudiaremos este curso y estas relaciones: 1.°, en el *nervio óptico;* 2.°, en el *quiasma;* 3.°, en la *cintilla óptica*.

a) *En el nervio óptico.* — En el nervio óptico, las fibras corren paralelamente entre sí formando en su conjunto un cordón cilíndrico compacto enteramente homogéneo.

A pesar de su aparente homogeneidad, el nervio óptico contiene dos órdenes de fibras y, por consiguiente, dos fascículos, que se designan con los nombres de *fascículo cruzado* y *fascículo directo*. Estos dos fascículos deben su nombre, el primero, el fascículo cruzado, a que va a entrecruzarse inmediatamente en el quiasma, mientras que el segundo, el fascículo directo, queda en el lado en que tiene su origen y conserva esta situación, podemos decirlo desde ahora, hasta su terminación.

Ahora bien, estos dos fascículos no nacen, en la retina, de un modo cualquiera. La observación anatomoclínica nos demuestra: 1.°, que las fibras que forman el fascículo directo proceden de la parte externa o temporal de la retina; 2.°, que las que constituyen el fascículo cruzado proceden, por el contrario, de su parte interna o nasal. Diferentes por su origen, los dos fascículos directo y cruzado son también desiguales por su volumen: *el fascículo cruzado, el mayor de los dos, corresponde aproximadamente* (fig. 962, *n*) *a los dos tercios internos de la retina; el fascículo directo* (fig. 962, *t*) *corresponde tan sólo a su tercio externo*. La línea de separación de las dos zonas retinales que dan origen, una al fascículo directo y la otra al fascículo cruzado, se halla situada en un plano vertical que pasa, no por el punctum cæcum, sino más bien por la fóvea central (véase *Retina*). Si hemos de atenernos a las observaciones de KRAUSE y de SALZER, que cuentan en el nervio óptico del hombre cerca de medio millón de fibras, podemos decir que el fascículo directo contiene aproximadamente 150.000 y el fascículo cruzado 250.000.

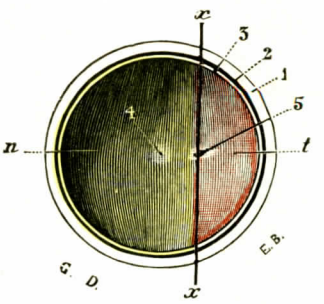

FIG. 962

Extensión relativa de las dos zonas retinianas inervadas por el fascículo directo y por el fascículo cruzado del nervio óptico *(ojo izquierdo)*.

n, zona nasal, inervada por el fascículo cruzado. — *t*, zona temporal, inervada por el fascículo directo. — *xx*, línea que separa las dos zonas antedichas.

1, esclerótica. — 2, coroides. — 3, retina. — 4, papila. — 5, fóvea centralis (mancha amarilla).

Finalmente, entre los citados fascículos existe un tercer fascículo, llamado *fascículo macular*. Este fascículo, como indica su nombre, contiene las fibras que tienen su origen en la mácula lútea, región que ocupa el centro de la retina y posee, como sabemos, una agudeza visual completamente especial. El fascículo macular, ya entrevisto por LEBER en 1869, ha sido demostrado anatómicamente por SAMELSHON en 1882, y después de él por numerosos oftalmólogos, entre los cuales citaremos a VOSSIUS, BUNGE, UHTHOFF y THOMSEN.

El nervio óptico tiene, por lo tanto, tres fascículos: el fascículo directo, el fascículo cruzado y el fascículo macular. Debemos indicar ahora cuál es la situación respectiva de estos diferentes fascículos. Esta situación varía según los puntos del nervio de que se trate.

α) *Si echamos una ojeada* (fig. 963) *sobre un corte transversal del nervio óptico que pase por el punto de contacto de este nervio con el globo ocular* (corte A), observamos que el fascículo cruzado (FC) ocupa su parte interna, mientras que el fascículo directo (FD) se halla situado en la parte externa del precedente. Si embargo, este último fascículo se encuentra dividido en dos paquetes, uno superior y otro inferior: los dos paquetes, como nos lo demuestra claramente la adjunta figura, están separados entre sí por el fascículo macular (FM), que, a este nivel, ocupa la parte más externa del cordón nervioso.

β) *Si examinamos ahora un corte practicado, no en el extremo anterior del nervio, sino en el punto medio de su porción orbitaria* (corte B), vemos que el fascículo macular, habiéndose desligado de fuera a dentro, se ha aproximado mucho al centro y sólo ocupa ya en la parte externa del nervio una pequeña ex-

tensión. Resulta de esto que los dos paquetes superior e inferior del fascículo directo se han aproximado entre sí y no están ahora separados sino por un pequeñísimo intervalo. En cuanto al fascículo cruzado, no ha variado: ocupa, como poco antes, la parte interna del cordón nervioso.

γ) *En un corte más posterior todavía, que pasa por el agujero óptico* (corte C), el fascículo macular, habiendo acentuado su movimiento de traslación de fuera a dentro, se halla situado ahora en el propio centro del cordón nervioso. En su consecuencia, los dos citados paquetes de fibras directas han llegado a ponerse en contacto y se han fusionado, formando un solo fascículo, que costea la parte externa del nervio óptico. El fascículo cruzado no ha cambiado de sitio: ocupa, como en los dos cortes precedentes, la parte interna del nervio.

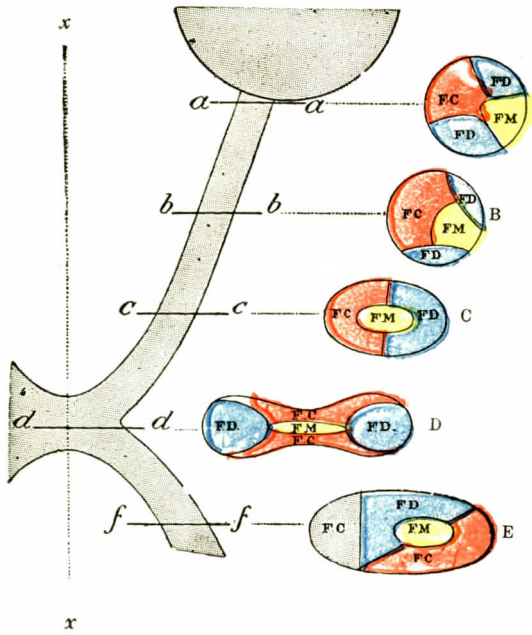

FIG. 963

Figura que indica esquemáticamente, según las investigaciones de HENSEN y VIALET, cuál es la situación respectiva de los diferentes fascículos ópticos en el nervio óptico, en el quiasma y en la cintilla óptica.

En la parte izquierda de la figura se halla representado el aparato óptico extracerebral. En la parte derecha se ven cinco cortes transversales A, B, C, D, E, practicados siguiendo los ejes *aa*, *bb*, *cc*, *dd*, *ff*, indicados en el aparato óptico. Cada una de estas cinco figuras representa el segmento anterior del corte visto por detrás.

FD, fascículo directo *(azul)*. — FC, fascículo cruzado *(rojo)*. — FM, fascículo macular *(amarillo)*. — FG, comisura de Gudden *(gris)*.

xx, línea media.

(Rectifíquese y complétese el esquema DD con la figura 964.)

Al lado de las fibras visuales, el nervio óptico tendría, según ciertos autores, fibras autónomas que formarían la vía centrípeta del influjo íridoconstrictor (KEY y RETZIUS, GUDDEN, BERNHEIMER, BACH, WILDBRAND y SAENGER). Serían más gruesas que las fibras visuales, caminarían mezcladas con éstas, principalmente alrededor del fascículo macular, y llegarían finalmente a un centro situado en una pequeña eminencia descrita por GUDDEN delante del tubérculo cuadrigémino anterior del lado opuesto. CAJAL y MAGITOT piensan que se trataría más bien de una misma fibra óptica que se bifurcaría ulteriormente hacia un centro basilar y daría así una excitación pupilomotora, al mismo tiempo que una sensación luminosa. CAJAL ha demostrado esta bifurcación en ciertas fibras del quiasma.

Más adelante veremos que esta cuestión es mucho más compleja de lo que se habían creído.

b) *En el quiasma* (fig. 964). — En este punto, la sistematización de las fibras cruzadas es la siguiente: 1.°, *en el plano horizontal:* las *fibras cruzadas superiores que vienen del cuadrante súperointerno* de la retina se flexionan a lo largo del borde anterior del quiasma, hasta el nervio óptico del lado opuesto; en éste describen una asa que en las más externas penetra aún en este nervio opuesto en un débil recorrido, luego incurvándose hacia atrás se dirigen a lo largo del borde lateral del quiasma hacia la cintilla. *Las fibras cruzadas, que vienen del cuadrante inferointerno*, descienden a lo largo del borde interno del quiasma del mismo lado;

llegadas a la entrada de la cintilla homolateral, describen una asa de concavidad posterior que las orienta, a lo largo del borde posterior del quiasma, hacia la cintilla del lado opuesto (véase fig. 964). Las fibras intermedias a estas posiciones extremas tienen una dirección cada vez más rectilínea, a medida que se aproximan al centro del quiasma, donde figuran entonces las diagonales del cuadrilátero quiasmático; 2.°, *en el plano sagital* las fibras cruzadas están dispuestas cada vez más abajo a medida que nos dirigimos de delante atrás; en suma, el borde posterior del quiasma, en su porción ventral, está casi exclusivamente compuesto de fibras

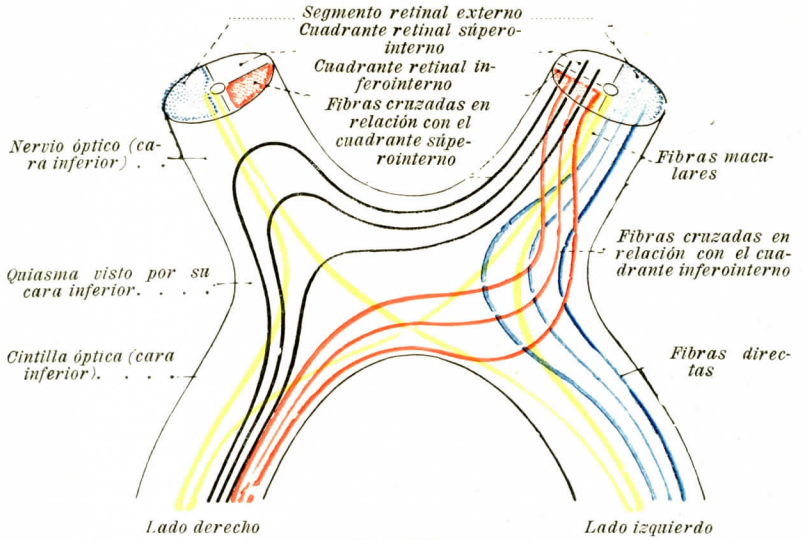

FIG. 964

Sistematización de las fibras visuales en el quiasma óptico.
Se ve el quiasma por su cara inferior (según FAVORY).

En azul, las fibras directas del segmento retinal externo. — *En rojo*, fibras cruzadas en relación con el cuadrante retinal infero-interno. — *En negro*, fibras cruzadas en relación con el cuadrante súpero-interno. — *En amarillo*, fibras maculares directas y cruzadas.

cruzadas (PARSONS, DEAN y USHER). Las investigaciones hechas en el *mono* son sin duda valederas para el hombre.

La misma observación cabe para el fascículo directo; sus fibras describen igualmente asas, sobre todo las que proceden del cuadrante súperoexterno de la retina y que están situadas por dentro de las demás; las asas son tanto más acentuadas cuanto más próximas al centro del quiasma, y algunas hasta llegan a alcanzarlo. Las que proceden del cuadrante ínferoexterno tienen una dirección más rectilínea a lo largo de los bordes laterales del quiasma. El *fascículo macular* conserva en el quiasma la posición que tenía en el nervio óptico; está situado en el lado interno del fascículo directo.

Encima y debajo de él se colocan las fibras del fascículo cruzado, pasando de uno a otro lado. Juntándose en la línea media, los dos fascículos maculares ocupan por lo mismo, en un corte frontal que pase por el centro del quiasma (fig. 963, D), la parte central del corte. Consideradas desde el punto de vista de su trayecto ulterior, las fibras constitutivas del fascículo macular se dividen en dos grupos: unas, *fibras directas*, pasan a la cintilla del lado correspondiente; las otras, *fibras cruzadas*, pasan, después de entrecruzarse en la línea media, a la cintilla del lado opuesto. En el plano sagital, estas fibras cruzadas del fascículo macular, conside-

radas de delante atrás, se aproximan al plano ventral, al que nunca llegan completamente.

El nervio óptico experimenta, pues, en el quiasma una decusación, pero una decusación parcial, una *semidecusación*. Esta disposición, que es constante en el hombre y en los primates, no es, sin embargo, una disposición general en zoología. En los peces y las aves, que tienen los ojos colocados o dirigidos hacia fuera y cuya visión es monocular, la decusación es total, es decir, que todas las fibras constitutivas del nervio óptico franquean la línea media y pasan al lado opuesto. Sólo en los vertebrados superiores, en los que los ejes superiores se aproximan entre sí y en su consecuencia una misma porción del campo visual se hace por esto accesible a la vez a los dos ojos (visión binocular), se ve que una parte de las fibras ópticas, las procedentes de la parte externa de la retina, no se entrecruzan y pasan directamente a la cintilla correspondiente. La existencia de las fibras ópticas directas parece, pues, ligada a la visión binocular, y se ha podido establecer en principio que el fascículo directo, considerado en la serie, aumenta en importancia a medida que aumenta la porción común del campo visual: en el hombre y en los monos, en los cuales la visión binocular es más perfecta, este fascículo adquiere su máximo desarrollo.

Así formulada, esta ley de morfología general sufre, sin embargo, algunas excepciones: así es como, en mamíferos que ocupan por cierto lugares muy próximos en la serie, encontramos un entrecruzamiento parcial en el conejo, el perro y el gato, y un entrecruzamiento total en el cobayo y el ratón (SINGER y MUNZER); por otra parte, vemos algunas aves (especialmente el mochuelo) gozar de la visión binocular, sin dejar de presentar un entrecruzamiento total. La fórmula precitada tiene, pues, el defecto de ser demasiado general y por este motivo es poco aceptable: son todavía necesarias algunas investigaciones para determinar de un modo preciso las condiciones morfológicas bajo cuya influencia se establece el cruzamiento *parcial* o *completo* de los conductores ópticos.

c) *En la cintilla óptica.* — Cada cintilla óptica presenta como elementos fundamentales: 1.°, el fascículo directo del ojo correspondiente; 2.°, el fascículo cruzado del ojo del lado opuesto; 3.°, un fascículo macular, formado en parte por fibras directas y en parte por fibras cruzadas.

Para ciertos autores (KELLERMANN, GOWERS), las fibras constitutivas de estos tres fascículos estarían íntimamente mezcladas en la cintilla.

Para otros, por el contrario, los tres fascículos en cuestión conservan su individualidad hasta su entrada en el espesor del tálamo óptico. He aquí cuál sería, según HENSCHEN, su situación respectiva en la parte posterior de la cintilla (figura 963, E): el fascículo macular estaría situado en el centro; el fascículo directo ocuparía la parte súperointerna; el fascículo cruzado, la parte inferoexterna.

Según MONBRUN, el segmento superior de la cintilla correspondería a los cuadrantes retinales superiores; el segmento inferior, a los cuadrantes inferiores. La mácula no es localizable.

Fascículo sobreañadido a las fibras ópticas a nivel de la cintilla y del quiasma, comisura de Gudden. — A los tres fascículos ópticos que acabamos de describir se añaden, en la región de la cintilla y del quiasma, cierto número de fibras que son completamente ajenas a la conducción de las impresiones visuales.

De estas fibras, las más importantes son las que forman la *comisura de Gudden*. Este fascículo se adosa a la parte posterior del quiasma y al lado interno de cada cintilla óptica. Las fibras que lo constituyen presentan el siguiente trayecto: partiendo del cuerpo geniculado interno de un lado, se juntan a la cintilla óptica correspondiente y siguen su parte interna hasta el quiasma. Aquí tuercen hacia dentro, cruzan la línea media siguiendo el borde posterior del quiasma, y entonces, aplicándose a la parte interna de la cintilla óptica del lado opuesto, vuelven al cuerpo geniculado interno, pero al del lado opuesto al que

les dió origen. Las fibras comisurales de Gudden van, pues, de un cuerpo geniculado interno al otro. Forman en su conjunto una especie de herradura de concavidad dirigida hacia atrás, cuyos dos extremos penetran en el tálamo óptico y cuyas dos ramas, dispuestas simétricamente a cada lado de la línea media, corresponden sucesivamente a las dos cintillas ópticas y al quiasma.

Además de la comisura de Gudden, se han notado en la región de las cintillas ópticas y del quiasma otros dos fascículos comisurales: la *comisura de Meynert* y el *fascículo del túber*

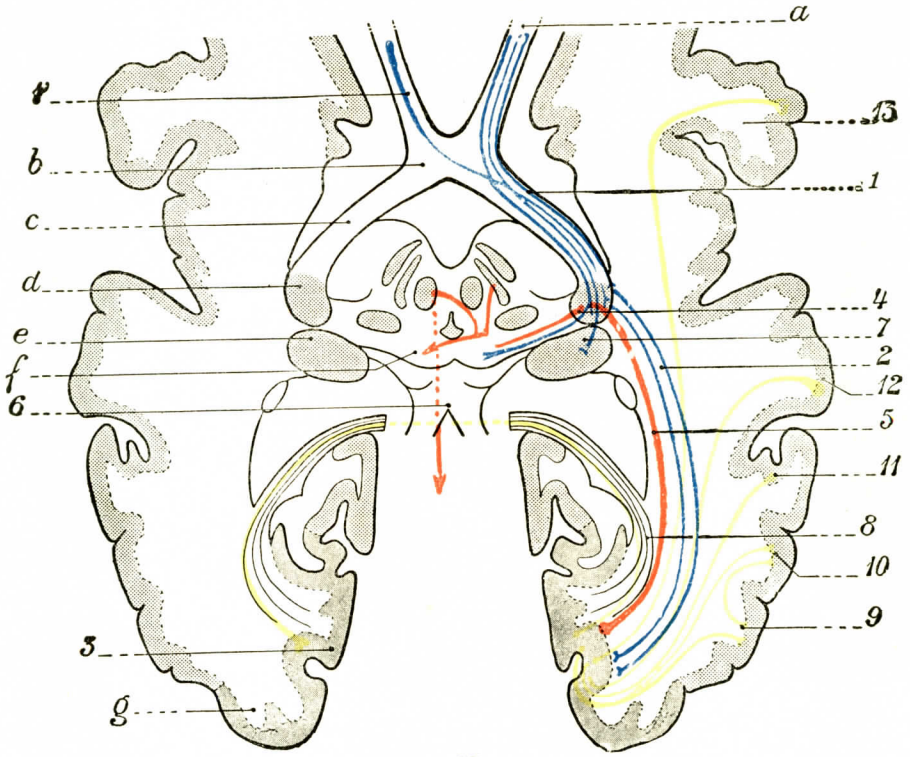

FIG. 965

Vías conductoras de la visión. Trayecto de las fibras ópticas desde el nervio óptico hasta la corteza cerebral (en parte según DÉJERINE).

El corte horizontal interesa ambos hemisferios y el tronco cerebral. Los dos hemisferios están convencionalmente separados para demostrar por delante la cintilla óptica y por detrás el pedúnculo cerebral.

(*En azul*, las vías sensoriales; *en rojo*, las vías reflejas; *en amarillo*, las vías de asociación.)

a, nervio óptico. — *b*, quiasma. — *c*, cintilla óptica. — *d*, cuerpo geniculado externo. — *e*, pulvinar. — *f*, tubérculo cuadrigémino anterior. — *g*, lóbulo occipital.

1, fibra directa que va al cuerpo geniculado externo. — 1', fibra cruzada. — 2, fibra que va del cuerpo geniculado a la corteza visual del cúneus. — 3, cúneus. — 4, fibra que va al tubérculo cuadrigémino. — 5, fibra que va de la corteza visual al tubérculo cuadrigémino anterior. — 6, fibra de asociación que va del tubérculo cuadrigémino a la cintilla longitudinal posterior. — 7, fibra que va al pulvinar. — 8, fibra de asociación entre las dos esferas corticales visuales. — 9, centro de los recuerdos visuales. — 10, centro visual de las palabras. — 11, centro de la memoria auditiva. — 12, centro del lenguaje articulado. — 13, centro cortical motor.

cinéreum. Pero estos dos fascículos, que hemos descrito ya más arriba, ninguna relación tienen con la función visual, y equivocadamente se les consideró como dependencias del aparto óptico.

2.° Entrada de la cintilla óptica en el cerebro. — La cintilla óptica, que, como acabamos de ver, contiene a la vez las fibras ópticas y las fibras comisurales

de Gudden, se dirige oblicuamente de delante atrás y de dentro a fuera. Cruza de este modo la cara inferior del pedúnculo cerebral y, rodeando a este último de abajo arriba, alcanza el lado pósteroexterno del tálamo óptico. Aquí se divide en dos ramas, de volumen desigual, que se distinguen en interna y externa (figura 966, 8 y 8'). La *rama externa (raíz blanca externa* de algunos autores), la más importante de las dos, comprende en su masa todas las fibras ópticas de la cintilla, a saber: 1.°, el fascículo directo del ojo correspondiente; 2.°, el fascículo cruzado del ojo del lado opuesto; 3.°, las fibras maculares directas, procedentes del ojo correspondiente; 4.°, las fibras maculares cruzadas, procedentes del ojo del lado opuesto. La rama externa parece terminar macroscópicamente en el cuerpo geniculado externo y, secundariamente, en el tubérculo cuadrigémino anterior por el brazo conjuntival anterior. La *rama interna (raíz blanca interna* de algunos autores), más pequeña que la externa, es la continuación de la comisura de Gudden; no encierra ninguna de las fibras ópticas propiamente dichas y, por consiguiente, no presenta ninguna relación con una u otra de las dos retinas. Esta rama desaparece en el cuerpo geniculado interno y termina secundariamente, por medio del brazo conjuntival posterior de los tubérculos cuadrigéminos, en el tubérculo cuadrigémino posterior correspondiente.

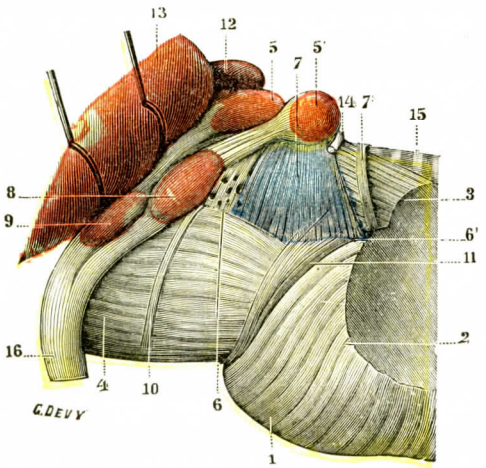

FIG. 966

Istmo del encéfalo visto por su cara lateral izquierda.

1, protuberancia anular. — 2, pedúnculo cerebeloso medio. — 3, pedúnculo cerebeloso superior. — 4, pedúnculo cerebral. — 5, 5', tubérculos cuadrigéminos anterior y posterior. — 6, 6', parte anterior y parte posterior del surco lateral del istmo. — 7, fascículo lateral del istmo, con 7', pequeño fascículo que se dirige a la válvula de Vieussens. — 8, cuerpo geniculado interno. — 9, cuerpo geniculado externo. — 10, tractus peduncularis transversus. — 11, fascículo que costea la protuberancia y se dirige al casquete. — 12, glándula pineal. — 13, pulvinar, grandemente separado hacia arriba. — 14, patético. — 15, válvula de Vieussens. — 16, cintilla óptica.

La importancia de la comisura de Gudden debe ser minorada. DÉJERINE niega su existencia en el hombre; por su parte, FOIX ha subrayado el hecho de que, en el hombre por lo menos, la rama externa de la cintilla tiene mucho mayor importancia que la interna. Según este autor, por el examen macroscópico no cabría hablar de una verdadera división de la cintilla.

3.° Conexiones íntimas de las fibras ópticas con sus centros ganglionares. Región de la encrucijada. — Hemos dicho antes que macroscópicamente la cintilla óptica parecía echarse casi en totalidad en el cuerpo geniculado externo, pero algunas fibras van también al pulvinar y al tubérculo cuadrigémino anterior. Es difícil seguir aquí estas vías, pues inmediatamente más allá se forman una intrincación de las fibras y cambios de dirección que obligan a emplear los métodos de degeneración y a investigar en cortes horizontales, sagitales y vérticofrontales las fibras interesadas

El examen macroscópico sólo revela esto: después de haber separado la circunvolución del hipocampo de un lado, se perciben tres eminencias: la más voluminosa, pósterointerna, es el pulvinar; la segunda, ánteroexterna, es el cuerpo geniculado externo; la tercera, ánterointerna, es el cuerpo geniculado interno. También se ve el brazo de conjunción del tubérculo cuadrigémino anterior, que aparece en relación de continuidad con el cuerpo geniculado externo, y para esto pasa por delante del cuerpo geniculado interno (fig. 966).

Prescindiendo deliberadamente del cuerpo geniculado interno, que no parece en relación con las vías ópticas y que, con el tubérculo cuadrigémino posterior y la comisura de Gudden, se relaciona verosímilmente con la función auditiva, entramos con las verdaderas fibras visuales en una región compleja que se designa con el nombre de *región de la encrucijada*. Esta región ofrece cuatro elementos principales:

1.° La terminación de la cintilla óptica;
2.° Los centros ópticos ganglionares primitivos;
3.° El origen de las radiaciones ópticas;
4.° El campo de Wernicke.

Estudiaremos sucesivamente cada uno de estos elementos, que, en esta región, parecen intrincados unos con otros, formando un todo cuya unidad es también confirmada por el régimen circulatorio (véase más adelante).

A. TERMINACIÓN DE LA CINTILLA ÓPTICA. — Hemos visto antes que es clásico todavía describir la cintilla como si se dividiera en este punto en cuatro fascículos: *a)* el primero va al cuerpo geniculado externo; *b)* el segundo, al pulvinar; *c)* el tercero, al tubérculo cuadrigémino anterior a través del brazo de conjunción; *d)* el cuarto, en fin, menos importante, evitaría estos centros para ir directamente a la substancia cortical. De estos fascículos los tres primeros van a los ganglios primarios y forman las *fibras cortas;* el cuarto, directamente cortical, forma las *fibras largas.*

Esta concepción no corresponde a la realidad; la totalidad de la cintilla es la que penetra en el cuerpo geniculado externo. Para los demás fascículos, su modo de progresión dista todavía de ser conocido, y como prueba, sólo citaremos las divergencias de los numerosos autores que han estudiado el asunto. El esquema clásico dista, pues, de ser exacto y la gran complejidad de la región explica la razón de ello.

B. CENTROS ÓPTICOS PRIMARIOS. — Describiremos, pues, en primer lugar, el cuerpo geniculado externo, puesto que respecto al mismo el acuerdo de los autores parece completo; investigaremos en seguida, en el estudio de los otros centros las nociones que parezcan más ciertas, sin afirmar ninguna, pues nada nos autoriza a ello.

a) *Cuerpo geniculado externo.* — Como hemos visto al estudiar el tálamo óptico, el cuerpo geniculado externo es una eminencia blanquecina, en forma de corazón, situada por fuera y algo por delante del cuerpo geniculado interno, debajo del pulvinar. Considerado desde el punto de vista de su estructura, se compone: 1.°, de una capa periférica de substancia blanca que forma su *estrato zonal;* 2.°, de una parte central que comprende a la vez la substancia blanca y substancia gris. La substancia gris central tiene la forma de una hoja plegada varias veces sobre sí misma en sentido transversal (fig. 968, 6); estos pliegues son, en general, en número de cuatro, aumentando de amplitud de delante atrás, siendo los posteriores más gruesos que los anteriores. En un corte horizontal (fig. 970) se ve con la mayor claridad que la cintilla óptica va a su parte anterior, donde forma el estrato zonal. Poco a poco sus fibras pierden mielina y forman parte integrante de la substancia gris central, en la que termina alrededor de las células nerviosas. Estas células llenan, pues, para las impresiones visuales, el papel de un núcleo receptor. Los axones que de ellas parten van a terminar en los labios de la calcaria; es el fascículo óptico de Henschen, que, con las fibras nacidas del pulvinar, va a constituir las radiaciones ópticas de Gratiolet.

Desde los trabajos de BROUWER y ZEEMAN es clásico hablar de la localización retinal en el cuerpo geniculado, y estos autores la han evidenciado por el estudio

de la degeneración en antiguos enucleados. Los diferentes cuadrantes están dispuestos como en el campo visual normal (fig. 970). Los cuadrantes superiores serían, sin embargo, más centrales, y los cuadrantes inferiores, más laterales. La región macular se proyectaría de un modo más difuso que en la retina, pero sus diversos cuadrantes se encontrarían en la misma disposición.

b) *Pulvinar.* — Se admite hoy que el pulvinar no recibe fibras visuales que sirvan a la visión consciente. Las fibras que por él pasan están destinadas a asegurar funciones reflejas y de asociación.

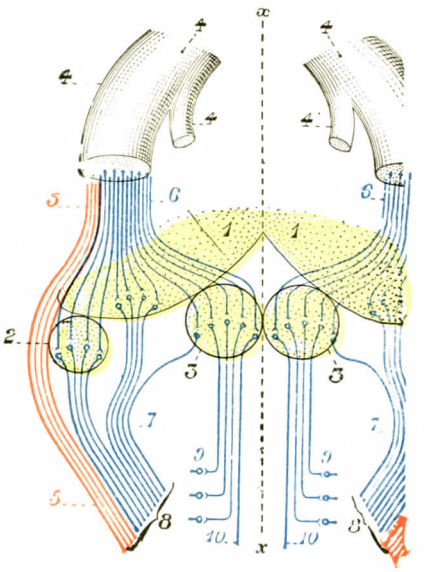

Fig. 967

Esquema clásico indicando el modo de formación del fascículo óptico intracerebral o radiaciones ópticas (lado derecho).

1, capa óptica (pulvinar). — 2, cuerpo geniculado externo. — 3, tubérculo cuadrigémino anterior. — 4, cintilla óptica, con 4', su rama de bifurcación interna; 4'', su rama de bifurcación externa. — 5, fibras ópticas directas o fibras largas *(en rojo)*, que van al fascículo óptico intracerebral. — 6, fibras ópticas que van a sus centros ganglionares (pulvinar, cuerpo geniculado externo, tubérculo cuadrigémino anterior), fibras cortas *(en azul)*. — 7, fibras eferentes de estos centros ganglionares. — 8, fascículo óptico intracerebral. — 9, 9', núcleos de los nervios motores bulboprotuberanciales, con los nervios que parten de los mismos. — 10, 10, fibras que van a estos núcleos pasando por la cintilla longitudinal posterior.

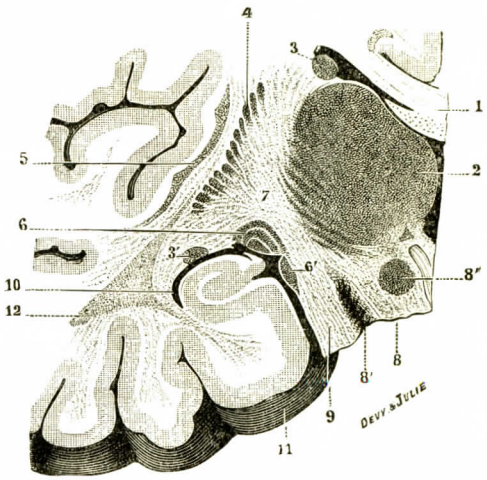

Fig. 968

Campo de Wernicke visto en un corte frontal del hemisferio que pasa por el cuerpo geniculado externo.

1, cuerpo calloso. — 2, tálamo óptico. — 3, 3', núcleo caudado. — 4, extremidad posterior del núcleo lenticular. — 5, antemuro. — 6, cuerpo geniculado externo. — 6', cuerpo geniculado interno. — 7, campo de Wernicke. — 8, pedúnculo cerebral, con 8', locus níger; 8'', núcleo rojo. — 9, fascículo de Meynert. — 10, prolongación esfenoidal del ventrículo lateral. — 11, circunvolución del hipocampo. — 12, fascículo longitudinal inferior, cortado de través.

c) *Tubérculo cuadrigémino anterior.* — Hemos dicho que fibras de la cintilla iban al tubérculo cuadrigémino anterior (véase *Tubérculos cuadrigéminos*). Estas fibras serían las que hemos descrito antes a propósito del nervio óptico con el nombre de *fibras pupilares*. Dimmer, y sobre todo Bach, las describen como procedentes de la retina y se desprenden de la cintilla antes de su llegada al cuerpo geniculado externo. Según estos autores, llegan al tubérculo cuadrigémino anterior siguiendo el brazo de conjugación asociado al cuerpo geniculado externo; aquí se ponen en conexión con una «neurona intercalar» constituída por células descritas por Held. De estas células, las fibras *descendentes* se dirigen hacia la protuberancia y el bulbo siguiendo la cintilla longitudinal posterior; aquí, después de una decusación incompleta, se ponen en relación con los núcleos del tercer par. En todo caso ninguna de ellas termina en la corteza cerebral. «El tubérculo cuadrigémino anterior debe ser considerado como el centro reflector de los movimientos del iris. Además, sus conexiones le aseguran un papel reflejo

importante. En efecto, mientras que a él llegan fibras de la corteza cerebral, emite por otra parte *fibras descendentes* para el mesencéfalo; la protuberancia, el bulbo, la medula, por los cuales se distribuyen las incitaciones iridomotorasóculocéfalogiras, etc. De este hecho, regulan el juego pupilar (reflejos acomodador y fotomotor) y protegen eventualmente la retina contra la influencia irritante de una luz demasiado viva por el estrechamiento u oclusión refleja de los párpados, por desplazamientos apropiados de la cabeza y de los ojos, etc.» (LHERMITTE.)

d) *Fascículo cortical directo.* — Este fascículo estaría formado de fibras ópticas largas que pasarían al lado de los centros ópticos para llegar a la corteza. Es negado por la mayoría de los autores: es necesaria una estación antes de la corteza SINGER y MUNZER, PERLIA, VAN GEHUCHTEN, han descrito con el nombre de *fascículo peduncular transverso* cierto número de fibras que se elevan delante del tubérculo cuadrigémino cruzando el borde posterior del pedúnculo cerebral. Su punto de terminación queda ignorado y en todo caso nada prueba que vaya a reunirse con el fascículo óptico intracerebral. Se le puede considerar como formando parte de la vía refleja óptica. Pero no sabemos cuál parte.

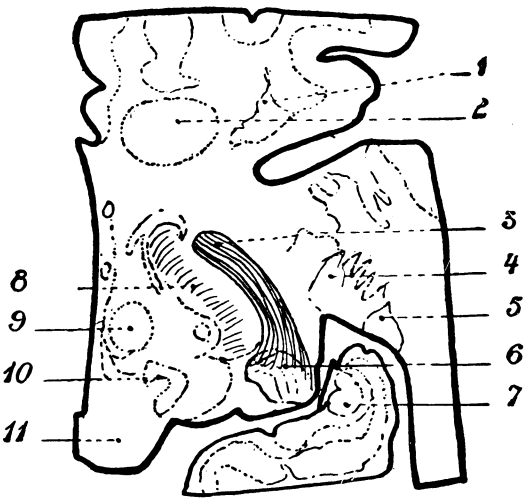

FIG. 969

Relación de la cintilla y el cuerpo geniculado externo en un corte horizontal (esquema de FOIX y NICOLESCO en SCHIFF-WERTHEIMER).

1, antemuro. — 2, colículus del núcleo caudado. — 3, cintilla óptica. — 4, putamen. — 5, núcleo caudado. — 6, cuerpo geniculado externo. — 7, cuerno de Ammón. — 8, locus níger. — 9, núcleo rojo. — 10, cinta de Reil. — 11, tubérculo cuadrigémino anterior.

e) *Origen de las radiaciones ópticas.* — Acabamos de describir en el cuerpo geniculado externo y en el pulvinar las dos formaciones que aparecen muy diferenciadas en un corte frontal de la región de la encrucijada (fig. 973). Hemos visto que formaban los centros primarios de la estación para el influjo visual. En el mismo corte y a lo largo del borde externo de estas formaciones, la región de la encrucijada ofrece al estudio los otros dos elementos que debemos describir: el origen de las radiaciones ópticas y el campo de Wernicke, pero en realidad muy intrincados uno en el otro, y sólo para comodidad de la descripción los consideraremos separadamente.

De las células de la substancia gris del cuerpo geniculado externo y de las del pulvinar sale un fascículo de fibras que se dirige inmediatamente afuera hacia la prolongación esfenoidal del ventrículo; ocupan en este punto la parte posterior de la cápsula interna, constituyendo en su mayor parte el segmento retrolenticular de los clásicos. Son las *radiaciones ópticas* de Gratiolet.

f) *Campo de Wernicke.* — Esta formación aparece en su pleno desarrollo en un corte frontal que pasa por la parte posterior del cuerpo geniculado externo (figura 973), en forma de una masa de fibras gruesas opacas, que forman una figura más o menos triangular de base inferior y vértice superior curvado hacia atrás, y que cubren como un casquete el cuerpo geniculado. Esta formación corresponde a una intrincación de fibras de difícil interpretación, a cuya comprensión FOIX y su discípula Mme. SCHIFF-WERTHEIMER se han dedicado particularmente.

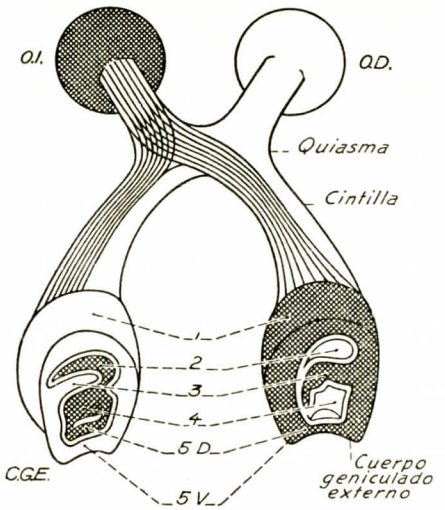

FIG. 970

Proyección de las retinas derecha e izquierda sobre los cuerpos geniculados (según BALADO; muy esquemático).

El contingente de la retina izquierda va a las capas 2 y 4 del cuerpo geniculado izquierdo y a las capas 1 y 3 del cuerpo geniculado derecho. Inversamente a la derecha. El contingente macular (no figurado en el esquema) va a la quinta capa dividida en: 5 D, parte dorsal; 5 V, parte ventral.

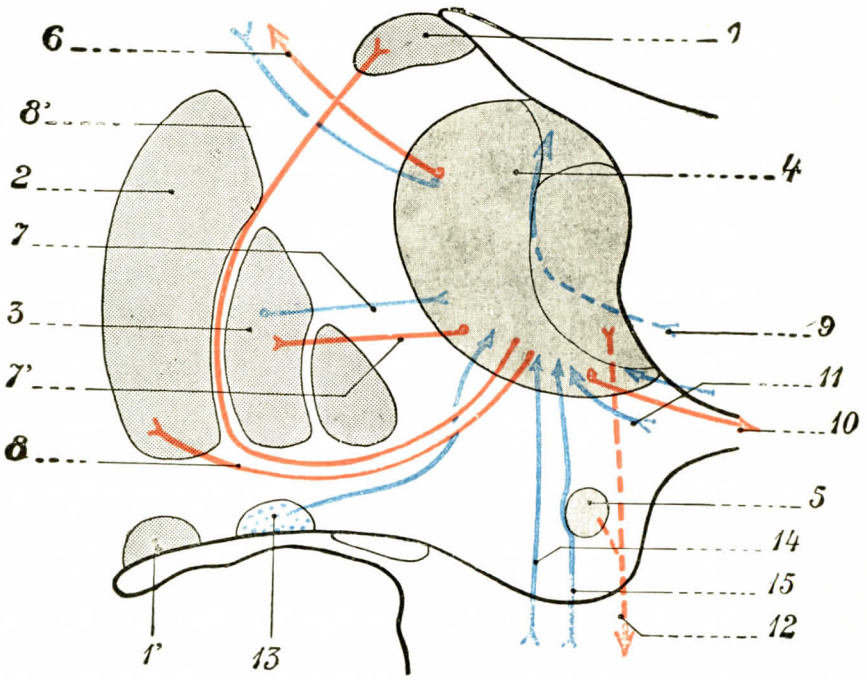

FIG. 971

Esquema de las conexiones del tálamo óptico.

Corte vérticotransversal. — *En azul*, fibras aferentes. — *En rojo*, fibras eferentes.

1, cabeza del núcleo caudado. — 1', cola del núcleo caudado. — 2, putamen. — 3, pállidum. — 4, tálamo óptico. — 5, núcleo rojo. — 6, fibra tálamocortical. — 7, fibra pálidotalámica. — 7', fibra tálamopalidal. — 8, fibra tálamoestriada. — 8', fibra tálamocaudada. — 9, fascículo de Vicq-d'Azyr. — 10, fibra tálamocomisural. — 11, fibra subtalámica (campo de Forel). — 12, vía tálamoolivar; fasciculo central de la calota. — 13, fasciculo témporotalámico de Arnold. — 14, cinta de Reil mediana. — 15, radiación de la calota.

Para comprender su composición hay que referirse primero a un corte frontal que pase por el extremo del cuerpo geniculado; vemos aquí en el borde externo del cuerpo geniculado una masa de radiaciones ópticas que en su conjunto se dirigen hacia fuera y parecen cortadas longitudinalmente; debajo de ellas otro paquete de fibras muy importante aparece cortado transversalmente: es el *fascículo témporotalámico de Arnold*, que viene de la región temporal y se dirige al tálamo (fig. 974, esquema A).

En un corte más posterior, en la parte media del cuerpo geniculado externo vemos que algunas fibras del fascículo de Arnold toman una dirección vertical;

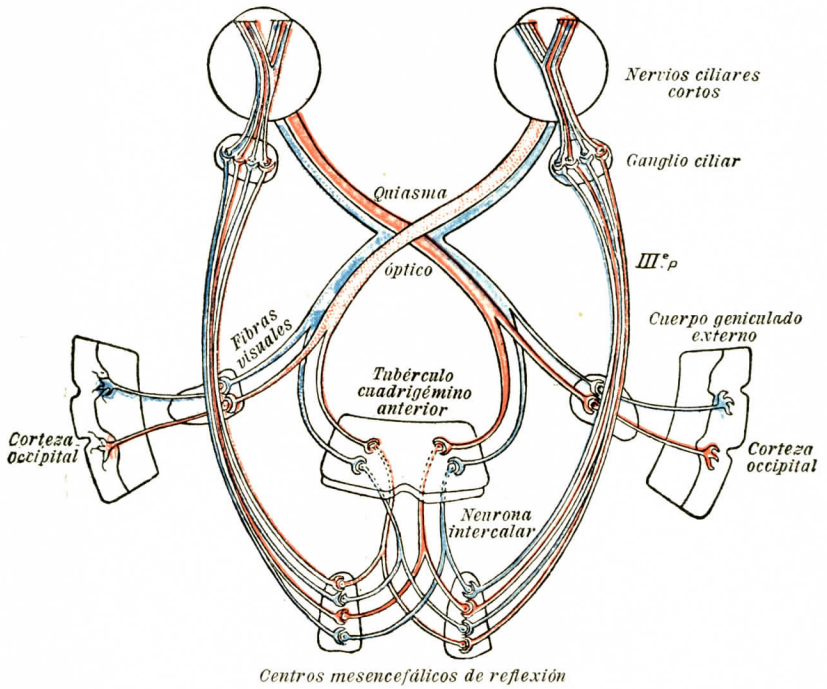

FIG. 972

Esquema de las vías reflejas pupilares (MAGITOT).

penetran en el centro de las radiaciones ópticas suprayacentes, cuyo trayecto transversal cortan. La intrincación comienza (fig. 974, esquema B). Por último, en la parte más posterior del cuerpo geniculado externo un tercer corte frontal (fig 974, esquema C) muestra que la mayoría de las fibras del fascículo de Arnold han tomado una dirección vertical; dibujan en su conjunto la forma triangular general del campo de Wernicke. Este toma entonces la disposición que decíamos antes, cubriendo el cuerpo geniculado externo por su base y su vértice siguiendo el pulvinar. Las radiaciones ópticas continúan intrincadas transversalmente con las fibras de Arnold; según ciertos autores, fibras nacidas del cuerpo geniculado externo tomarían en este punto la misma dirección que las fibras de Arnold para elevarse con ellas hacia el tálamo óptico. El campo de Wernicke está constituído por esta intrincación de fibras horizontales y verticales, la mayoría de las cuales pertenecen a las radiaciones ópticas.

4.° Trayecto intracerebral de las fibras ópticas. — De la región retrolenticular o *región de la encrucijada*, las radiaciones ópticas llegan al centro cortical dividiéndose en dos fascículos, uno dorsal y otro ventral. El *fascículo dorsal* corresponde a las mitades superiores de las dos retinas; pasa directamente hacia atrás, atraviesa la parte pósterosuperior del lóbulo temporal y termina en el *labio superior de la cisura calcarina*. El *fascículo ventral* corresponde a las mitades inferiores de ambas retinas. Sigue un camino desviado, denominado *desviación de Meyer* (fig. 975) Se dirige primero hacia delante y abajo en la región del uncus

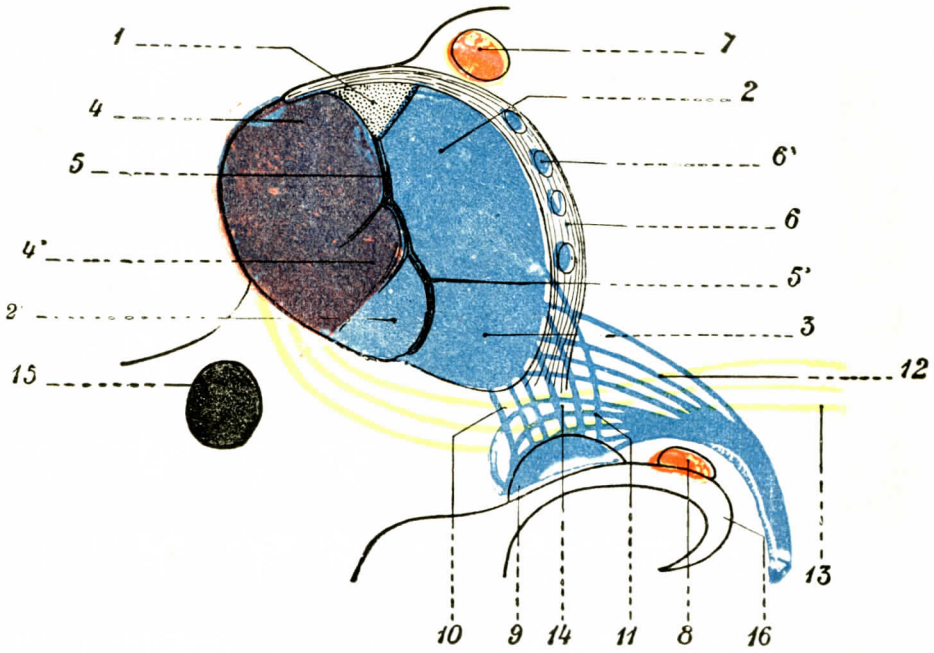

FIG. 973

Las hojas medulares del tálamo y el campo de Wernicke en un corte frontal *(esquemática)*.

1, núcleo anterior del tálamo. — 2, núcleo externo. — 2', nucleo semilunar de Flechsig. — 3, pulvinar. — 4, núcleo interno. — 4', centro mediano de Luys. — 5, 5', lámina medular interna. — 6, lámina medular externa. — 6', zona enrejada. — 7, cabeza del núcleo caudado. — 8, cola del núcleo caudado. — 9, cuerpo geniculado externo. — 10, fibras que unen el cuerpo geniculado al pulvinar. — 11, fibras que van del cuerpo geniculado al córtex. — 12, radiaciones ópticas o fibras talamocorticales. — 13, fascículo témporotalámico de Arnold. — 14, campo de Wernicke. — 15, núcleo rojo. — 16, ventrículo esfenoidal.

del lóbulo temporal; luego se extiende en abanico alrededor del extremo del cuerno esfenoidal del ventrículo lateral. Acodándose bruscamente hacia atrás, sigue la cara externa, luego inferior, del ventrículo lateral y llega por último al *labio inferior de la cisura calcarina*. En la parte preterminal de su trayecto, las radiaciones ópticas están en relación, por dentro, con el tapetum (véase *Cuerpo calloso)* y, por fuera, con el fascículo longitudinal inferior.

5.° Centro cortical de la visión. — Todos los autores concuerdan en situar en el lóbulo occipital el centro cortical de la visión; pero las divergencias comienzan cuando se trata de precisar sus límites. Hay que admitir actualmente que existen dos zonas en esta esfera: una sensoriovisual; la otra, excéntrica a la precedente, visuopsíquica. Estas dos áreas, localizadas en el cúneus, están en relación con otras regiones del cerebro.

a) *Area sensoriovisual.* — Los límites de esta área se discuten todavía. HENSCHEN la ha limitado a los labios de la cisura calcarina. MONAKOW le refería toda la corteza del lóbulo occipital. El primer modo de ver es demasiado restringido, el segundo demasiado extenso.

VIALET, discípulo de DÉJERINE, después de gran número de observaciones anatomoclínicas, asigna a la esfera visual toda la cara inferior del lóbulo occipital y toda su cara interna. Comprendería, pues, además de la cisura calcarina, las circunvoluciones situadas encima y debajo de la misma, es decir, el cúneus en toda su extensión, los lóbulos lingual y fusiforme y el polo occipital.

Desde las investigaciones de BRODMANN, se concede una importancia considerable para limitar la esfera visual a la presencia en la corteza occipital de la cinta de Vicq-d'Azyr y a la estructura granular particular de esta corteza. Según este autor, el área visual tiene como centro la cisura calcarina con la forma de un triángulo de base posterior. Después de Elliot SMITH, LANDAU, el profesor de Berna, limita así la esfera visual (fig. 977): 1.°, el tronco de la calcarina es el límite anterior del campo visual y éste nunca excede esta línea. Por detrás, un surco constante, la *sutura retrocalcarina vertical*, está siempre encajado en el córtex visual, que forma no solamente todo el lecho de la retrocalcarina, sino también los dos bordes; 2.°, la topografía posterior del campo visual es inseparable de la de la retrocalcarina; 3.°, según las variaciones individuales observadas por LANDAU, la parte posterior de la retrocalcarina no está principalmente ligada en el hombre a la cara interna del lóbulo occipital, sino que puede desplazarse en la cara externa o también en la cara inferior del lóbulo occipital. Dos surcos limitan a cada lado la porción horizontal de la cisura calcarina, limitando así el área visual o el área estriada.

Sea lo que fuere de estas interpretaciones, resulta evidente que el área estriada definida histológicamente, como hemos visto al estudiar la corteza cerebral, corresponde al área visual propiamente dicha.

Prosiguiendo más su sistematización, MONBRUN sistematiza así el centro cortical: 1.°, el cuadrante superior de la retina se proyecta en el labio superior de la cisura calcarina y la parte inferior del cúneus; 2.°, el cuadrante inferior de la retina se proyecta en el labio inferior de la calcarina y la parte adyacente del lóbulo lingual;

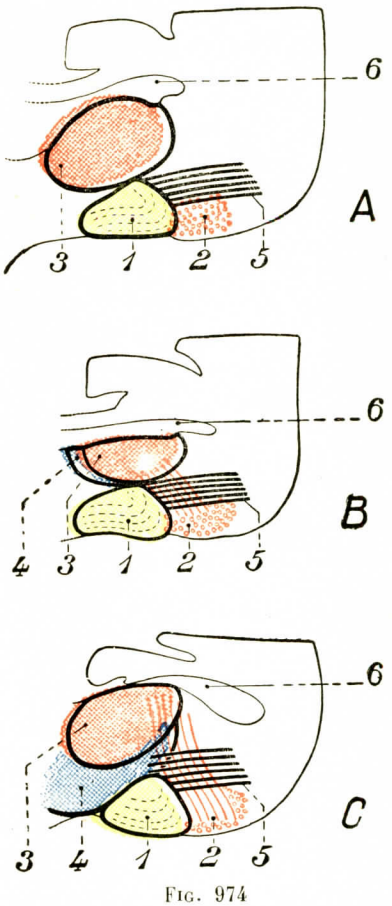

FIG. 974

Representación muy esquemática de la constitución del campo de Wernicke (SCHIFF-WERTHEIMER).

A. Corte que pasa por la parte media del cuerpo geniculado externo. No existe todavía propiamente hablando el campo de Wernicke.

B. Corte que pasa por la parte media del cuerpo geniculado externo. El campo de Wernicke está constituído por la intrincación de las fibras oblicuas con las radiaciones ópticas.

C. Corte que pasa por la parte posterior del cuerpo geniculado externo. El campo de Wernicke está formado, por lo menos en su mayor parte, por las fibras verticales y oblicuas del fascículo témporotalámico.

1, cuerpo geniculado externo *(en amarillo)*. — 2, fascículo témporotalámico de Arnold *(puntos rojos)*. — 3, tálamo *(en rojo)*. — 4, pulvinar *(en azul)*. — 5, radiaciones ópticas *(en negro)*. — 6, ventrículo lateral.

3.°, las fibras maculares corresponderían al fondo de la parte posterior de la cisura y a la punta del lóbulo occipital.

Tal vez el porvenir venga a modificar ligeramente estas localizaciones actuales en sus detalles. No es menos cierto que la calcarina, y la retrocalcarina que le

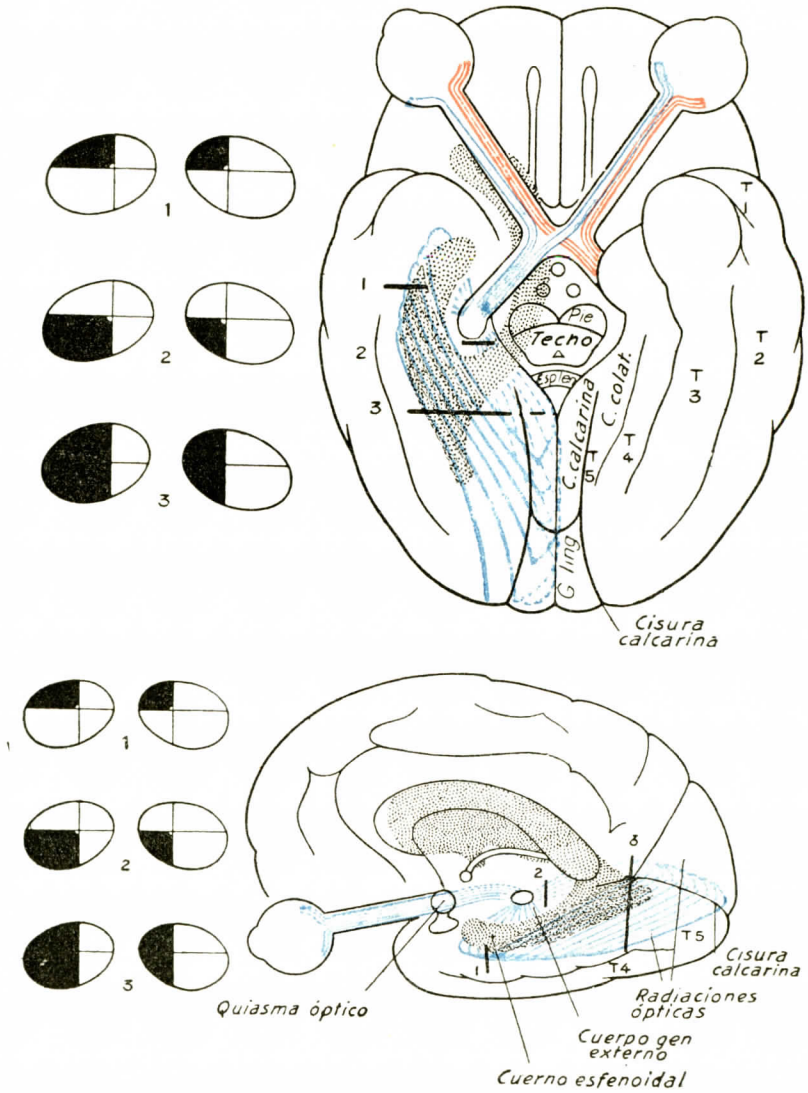

FIG. 975

Diagrama de las radiaciones ópticas y de la «desviación» de Meyer.

Una lesión en 1 provoca hemianopsia del cuadrante superior izquierdo.
Una lesión en 2 provoca hemianopsia del cuadrante inferior izquierdo.
Una lesión en 3 provoca hemianopsia homónima izquierda.

sucede, son los surcos en los cuales se agrupan las regiones de la corteza receptoras de las sensaciones primarias de la visión: color, luz y tal vez forma, desplazamientos y movimientos.

b) *Area visuopsíquica o visuognóstica.* — Esta área, que hemos definido histológicamente al estudiar la corteza cerebral, rodea el área precedente y contendría

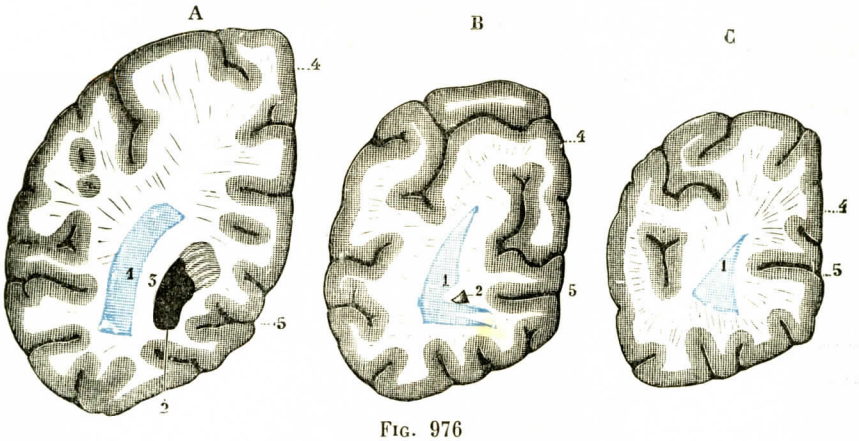

FIG. 976

Fascículo intracerebral visto en los cortes transversales del hemisferio.

(El corte A pasa algo por detrás del rodete del cuerpo calloso; el corte B, por la extremidad posterior de la prolongación occipital del ventrículo; el corte C, por detrás de la punta del ventrículo.)

1, fascículo dirigido en sentido sagital, conteniendo en su parte externa las fibras del fascículo longitudinal inferior y, en su parte interna, las fibras del fascículo óptico intracerebral. — 2, prolongación occipital del ventrículo lateral. — 3, tapétum. — 4, cara interna del hemisferio. — 5, cisura calcarina.

los centros donde se elabora la integración de las sensaciones primarias percibidas por la zona precedente. El receptor visual retinal, que sólo es, como dice

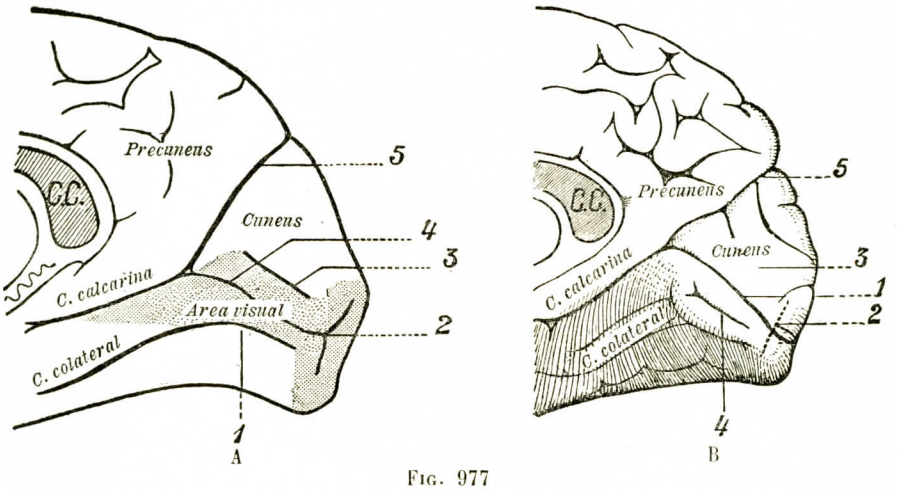

FIG. 977

El cúneus y el área visual (esquema según Elliot SMITH).

1, surco retrocalcarino anterior. — 2, surco retrocalcarino vertical. — 3, surco limitante dorsal. — 4, surco limitante ventral. — 5, cisura perpendicular interna.

El área visual es punteada.

En A, tipo normal o clásico. — En B, el surco retrocalcarino 2 está en relación en la cara externa del hemisferio. La esfera visual se extiende hasta él e invade la cara externa.

LHERMITTE, un aparato de tacto a distancia, proyecta en el área estriada las sensaciones tan diversas de cualidad que ha recogido. ¿Existen en esta esfera visual

centros o capas correspondientes al sentido de los colores, a la percepción luminosa, a la agudeza visual? Esto es posible, pero aun insuficientemente demostrado. La zona periférica o visuognóstica está sin duda alguna encargada de la identificación de los objetos. Es comparable en el orden visual a lo que es el área tactognóstica parietal en el orden táctil. El sujeto portador de una lesión de esta zona está afecto de agnosia óptica, es decir, que aun conservando las sensaciones visuales es incapaz de identificar los objetos que ve.

c) *Fibras de asociación que unen el centro visual cortical a otras regiones de la corteza.* — Diversos fascículos, pertenecientes ya al sistema de asociación, ya al sistema comisural, ponen en relación el centro cortical de la visión con otros centros corticales más o menos lejanos.

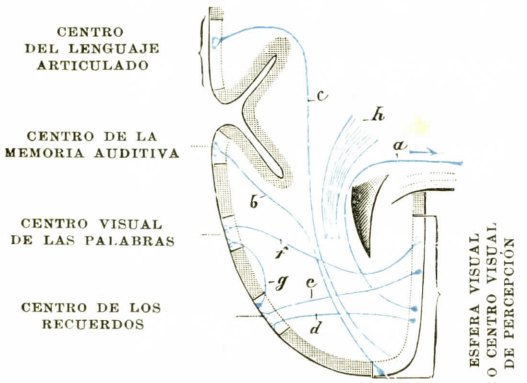

FIG. 978

Esquema que muestra, en un corte horizontal del hemisferio izquierdo, las fibras de asociación del aparato óptico.

a, fibras comisurales. — *b*, fascículo longitudinal inferior. — *c*, fibras que van de la esfera visual al centro del lenguaje. — *d*, fascículo transverso del cúneus. — *e*, fascículo transverso del lóbulo lingual. — *f*, fibras que van del centro visual de las percepciones al centro visual de las palabras. — *g*, fibras que unen el centro de los recuerdos visuales al centro de las imágenes visuales de las palabras. — *h*, fascículo óptico intracerebral.

Tenemos, en primer lugar un fascículo de fibras callosas (fig. 978, *a*), que, mezclándose con las fibras del fórceps mayor y del tapétum, llegan al rodete del cuerpo calloso, y desde allí se prolongan hasta el centro cortical homólogo del lado opuesto. Este fascículo, como se ve, es un fascículo comisural interhemisférico, que une entre sí las esferas visuales. Su degeneración ha sido observada por MONAKOW, por M. y Mme. DÉJERINE y por VIALET.

Tenemos luego el fascículo longitudinal inferior (*b*), que pone en relación la corteza occipital con la punta del lóbulo temporal, principalmente con el *centro de la memoria auditiva de las palabras* (fig. 978): la interrupción, por un proceso cualquiera, de esta última vía de asociación da lugar a la *ceguera verbal pura* (DÉJERINE y VIALET). El fascículo longitudinal inferior parece contener, además, en su parte inferior, siempre según opinión de DÉJERINE y VIALET, cierto número de fibras (*c*) destinadas a unir el centro visual cortical a la zona del lenguaje articulado.

El centro cortical de la visión da origen a dos fascículos transversales, que van a la convexidad del lóbulo occipital, y también al parecer a esta región especial que WILBRAND ha designado con el nombre de *centro de los recuerdos visuales*, representando la cara interna del hemisferio el *centro de percepción simple*. El primero de estos fascículos (*d*), descrito por SACHS con el nombre de *fascículo transverso del cúneus*, tiene el origen, como indica su nombre, en la corteza del cúneus. El segundo (*e*) parte del lóbulo lingual, y ha sido observado por VIALET, que le ha dado el nombre de *fascículo transverso del lóbulo lingual*.

Señalemos, finalmente, como pertenecientes a las fibras de asociación de la función visual: 1.°, fibras (fig. 978, *f*) de dirección más o menos transversal, que van desde la cara interna del lóbulo occipital al pliegue curvo, uniendo de este modo el centro visual de percepción al centro visual de las palabras o *centro de las imágenes gráficas;* 2.°, fibras de dirección ánteroposterior (*g*), cuya función consiste en poner en relación el *centro de los recuerdos visuales* con el *centro visual de las palabras*.

6.° Deducciones fisiopatológicas derivadas de la anatomía de las vías ópticas. — Refiriéndonos a las descripciones que hemos dado, nos podemos dar cuenta de los trastornos ocasionados por la lesión de las vías ópticas según el punto donde recae la lesión.

a) *Antes del quiasma*, la destrucción del nervio óptico ocasiona la ceguera completa del ojo correspondiente.

b) *Después del quiasma*, la lesión unilateral determina, a causa de la decusación parcial de las fibras, la anestesia sensorial de una mitad de las dos retinas. Se da a esta anestesia el nombre de *hemianopsia*, es decir, supresión de la mitad del campo visual. En este caso, la hemianopsia produce la supresión de una mitad del campo visual de los dos ojos en el lado correspondiente a la lesión: es la *hemianopsia lateral homónima*.

c) *En la cisura calcarina*, la destrucción del área calcarina motiva la anestesia de las dos mitades laterales homónimas de la retina, de las dos mitades izquierdas si se trata del área visual izquierda, de las dos mitades derechas si se trata del área visual derecha. La lesión destructiva de un labio de la cisura superior o inferior provocaría la anestesia del sector correspondiente de la retina, es decir, del sector superior o inferior *(hemianopsia en cuadrante)*.

d) La *destrucción de las dos esferas visuales* ocasiona la ceguera cortical. El ciego cortical no tiene, por lo demás, la misma ceguera que el ciego periférico. La ceguera cortical es, por inverosímil que esto parezca, a menudo ignorada del mismo sujeto. El ciego cortical está privado para siempre de todo elemento sensorial visual en el campo correspondiente a la destrucción; no tiene términos de comparación; mientras que el ciego periférico conserva indefinidamente los elementos de que está compuesta la actividad sensorial cortical primaria y, en consecuencia, vive verdaderamente en las tinieblas exteriores (LHERMITTE).

No habrá que confundir esta ceguera cortical con la *ceguera psíquica*, caracterizada por el hecho de que el enfermo ha conservado las sensaciones visuales; pero, como hemos dicho a propósito del área visuopsíquica, ha perdido la posibilidad de identificar los objetos.

7.° Fibras descendentes de las vías ópticas. — Sólo hemos hablado hasta aquí, al describir la vía óptica, de fibras centrípetas o ascendentes, procedentes de las células ganglionares de la retina y que transportan las impresiones visuales, ya a los centros ganglionares, ya al centro cortical. Con estas fibras centrípetas o ascendentes se mezclan otras, que van en sentido inverso y a las cuales se las llama, por esta razón, *fibras centrífugas* o *descendentes*.

Las fibras descendentes de la vía óptica son de dos clases: unas, *fibras córtico-ganglionares*, proceden de las células piramidales de la corteza y van a terminar, por arborizaciones libres, alrededor de las células nerviosas del cuerpo geniculado externo, del pulvinar y del tubérculo cuadrigémino anterior: las otras, que llamaremos *fibras gangliorretinales*, proceden de las células de estos centros ganglionares y se prolongan desde allí hasta la retina, en donde terminan, siempre por arborizaciones libres, en las capas profundas de esta membrana. Tal vez existen también fibras descendentes directas, que van desde la corteza a la retina; pero no poseemos sobre este último punto ningún dato bien preciso.

La existencia, en la vía óptica, de fibras descendentes o centrífugas nos explica esos casos de degeneración secundaria, de trayectos descendentes, que sobrevienen en el fascículo de los conductores ópticos a consecuencia de lesiones destructivas en el centro cortical de la visión, en sus centros ganglionares o también en el propio fascículo óptico.

La significación fisiológica de estas fibras descendentes, principalmente de las que terminan en la retina, no está todavía perfectamente dilucidada. ELINSON y

NISLAWSKY han señalado en el nervio óptico fibras descendentes, de naturaleza simpática, procedentes, sea del ganglio oftálmico, sea del ganglio cervical superior, fibras que degeneran después de la extirpación del ganglio correspondiente. Mas para las que proceden del cerebro, parecía racional admitir también en estos últimos años, según la idea de CAJAL, que obran en las articulaciones recíprocas de las diferentes neuronas de la vía óptica y regulan así la transmisión centrípeta de las impresiones retinales.

Las consideraciones anatómicas y fisiológicas y comprobaciones anatomoclínicas permiten afirmar el papel óculomotor del centro visual cortical (ROUX y ALAMAGNY). Las vías centrífugas de las radiaciones ópticas son, en realidad, vías centrífugas de una serie de arcos reflejos superpuestos. Como la región sensitiva, la zona visual tiene bajo su dependencia una zona motora en la que las sensaciones son provocadoras de movimientos.

Es posible distinguir así en las vías visuales tres vías o arcos reflejos cada vez más elevados.

La *primera vía refleja* parte de la retina, termina en el tubérculo cuadrigémino anterior y vuelve al globo del ojo. Esta vía constituye la vía de los reflejos automáticos inconscientes, como el reflejo de la pupila a la luz.

La *segunda vía* parte de la retina, llega al córtex y vuelve al tubérculo cuadrigémino anterior. Es el arco reflejo del centro cortical. Así se explica el signo de Argyll, caracterizado por la persistencia del reflejo a la acomodación con desaparición del reflejo a la luz.

La *tercera vía* está constituída por fibras de asociación que se extienden del área visual a la zona motora rolándica; así se encuentran unidas las esferas visual y la esfera motora voluntaria.

Esta manera de ver concede un papel lógico a estas fibras centrífugas, cuya significación parecía enigmática hasta estos últimos años.

8.° Irrigación de las vías ópticas. — Remitimos al lector al capítulo *Circulación arterial* para estudiar los detalles en el trayecto y distribución de los vasos. Este capítulo de las vías ópticas sería, sin embargo, incompleto si no diéramos aquí el esquema de su irrigación, cuya importancia es tan considerable en la patogenia de los trastornos visuales.

Las vías ópticas, desde el punto de vista vascular, comprenden: el quiasma, la cintilla óptica, el tubérculo cuadrigémino anterior, la encrucijada, las radiaciones ópticas y el centro cortical.

a) *Quiasma.* — Este se halla regado por algunos vasos del polígonos de Willis, polígono en relación íntima con el quiasma: las carótidas internas cruzan sus bordes laterales; las cerebrales anteriores pasan por los ángulos anteriores, es decir, por encima del origen de los nervios ópticos, y se unen delante de ellos por la comunicante anterior; por último, las comunicantes posteriores descansan sobre sus límites posteriores y laterales. Algunas veces, las comunicantes posteriores son tan voluminosas y tortuosas que se insinúan entre la pared del tercer ventrículo y el quiasma y son capaces de comprimirlo por una especie de estrangulación vascular (FAVORY).

b) *Cintilla óptica.* — La coroidea anterior, rama de la terminación carotídea, es la arteria de la cintilla óptica. La sigue, dejándole en el camino una serie de pequeños ramos escalonados de delante atrás, algunos de los cuales son perforantes. La comunicante posterior le suministra también algunos ramos.

c) *Tubérculo cuadrigémino anterior.* — Hemos visto que éste era irrigado por las arterias cuadrigéminas, ramas de la cerebral posterior.

d) *Encrucijada.* — Además de un pedículo particular suministrado al pulvinar por la cerebral posterior y de los vasos suministrados accesoriamente por

la coroidea anterior al cuerpo geniculado externo, la encrucijada está regada principalmente por ramas de la cerebral posterior que constituyen el *pedículo tálamo-geniculado* (HILLEMAND), que hemos visto ya al estudiar el tálamo óptico y que encontraremos de nuevo a propósito de la cerebral posterior. Este pedículo se compone de cuatro o cinco vasos que penetran en el cerebro pasando entre los dos cuerpos geniculados y terminan en el núcleo externo del tálamo, en el cuerpo geniculado externo y en el campo de Wernicke.

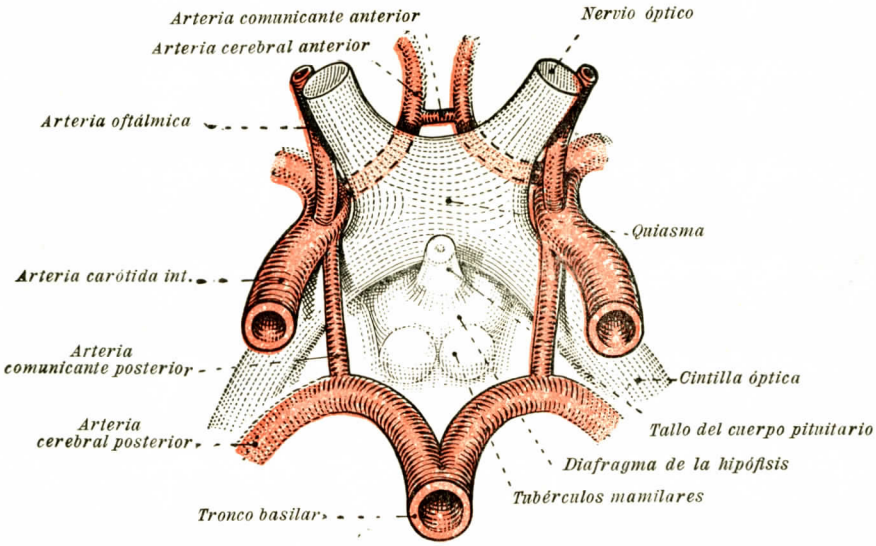

FIG. 979

Cara inferior del quiasma óptico y el hexágono de Willis (según FAVORY).

e) *Radiaciones ópticas.* — Estas atraviesan tres zonas del cerebro en su trayecto ánteroposterior.

En su origen, las radiaciones ópticas reciben algunos vasos de la coroidea anterior.

En la región, mucho más extensa, que corresponde al lóbulo parietal y en particular al pliegue curvo (campo de Wernicke que no debe confundirse con la encrucijada), las radiaciones ópticas son regadas por vasos posteriores de la arteria silviana o cerebral media. Por último, en la parte más posterior reciben vasos de la cerebral posterior.

f) *Centro cortical.* — El área visual sensorial es irrigada por la rama terminal de la cerebral posterior, que desaparece precisamente en la cisura calcarina.

§ 3. — VÍAS ACÚSTICAS CENTRALES. — TERMINACIONES REALES DEL NERVIO AUDITIVO

El nervio auditivo o nervio acústico (fig. 981) toma su origen de los diversos segmentos del oído interno: caracol, vestíbulo y conductos semicirculares.

Las fibras que proceden del caracol forman un tronco voluminoso, el *nervio coclear;* las que emanan del vestíbulo y de las ampollas de los conductos semicirculares se condensan asimismo en un solo tronco, el *nervio vestibular.* Las

primeras atraviesan el *ganglio de Corti;* las segundas, el *ganglio de Scarpa.* Estos dos ganglios, ambos constituídos por células bipolares (fig. 980, 5 y 6), tienen el valor de los ganglios espinales, y los dos nervios en cuyo trayecto se desarrollan son comparables bajo todos conceptos a las raíces posteriores o sensitivas de los nervios raquídeos.

Los dos nervios coclear y vestibular, primitivamente distintos, se reúnen en el conducto auditivo interno para formar el tronco del auditivo; éste se dirige hacia dentro, recorre el conducto auditivo interno, penetra en la cavidad craneal y, una vez llegado al plano lateral del bulbo, se divide en dos fascículos, uno anterior y otro posterior. Ahora bien, estos dos fascículos, que se denominan vulgarmente *raíces del auditivo,* no son más que las dos ramas primitivas del tronco nervioso, las cuales se han reunido simplemente durante su trayecto y se han separado de nuevo al llegar al neuroeje: la *raíz anterior* representa el nervio vestibular; la *raíz posterior* es la continuación del nervio coclear. Estas dos raíces, que denominaremos por esta razón *raíz vestibular* y *raíz coclear,* se comportan de una manera muy distinta en su trayecto intrabulbar, por lo cual conviene estudiarlas por separado.

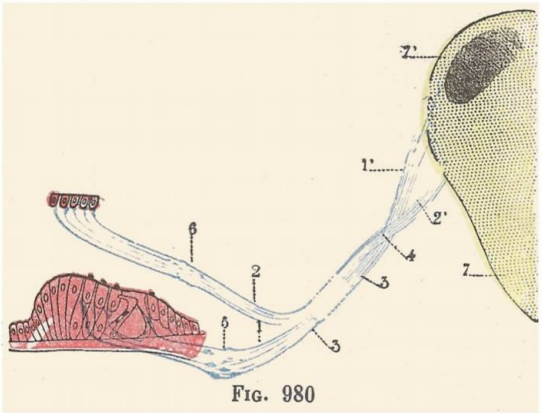

FIG. 980

Esquema que demuestra las relaciones de las dos ramas del auditivo con sus dos raíces

1, nervio coclear, procedente del caracol. — 1', raíz posterior o coclear. — 2, nervio vestibular, procedente del vestíbulo. — 2', raíz anterior o vestibular. — 3, tronco del auditivo. — 4, entrecruzamiento en X de las dos raíces. — 5, ganglio de Corti. — 6, ganglio de Scarpa. — 7, bulbo raquídeo, con 7', cuerpo restiforme.

A. — VÍAS VESTIBULARES

El *nervio vestibular,* raíz anterior o interna del nervio auditivo, toma su origen en el vestíbulo y en los conductos semicirculares membranosos (véase *Oído interno).* Hallándose situado al principio por detrás de la raíz coclear (el vestíbulo es posterior con relación al caracol), cruza esta última en X para irse a colocar por delante y por dentro de la misma.

1.° Núcleos terminales de la raíz vestibular. — Las fibras que constituyen esta raíz, prolongaciones cilindroaxiles de las células bipolares del ganglio de Scarpa, cuyas dendritas van a las manchas del utrículo y a las crestas acústicas de los conductos semicirculares, penetran en el bulbo por la fosita lateral. Se dirigen oblicuamente hacia atrás y adentro pasando por el estrecho espacio que separa el cuerpo restiforme de la raíz inferior del trigémino y, finalmente, se dividen, como las raíces posteriores de los nervios raquídeos, en dos órdenes de ramas, unas ascendentes y otras descendentes.

A. RAMAS ASCENDENTES. — La mayoría de las ramas ascendentes terminan por arborizaciones libres en los núcleos de substancia gris que se extienden por debajo del suelo del cuarto ventrículo. Estos núcleos son en número de tres. Sin embargo, algunas fibras llegarían hasta el núcleo del techo del cerebelo. Así pues, las fibras ascendentes terminan en tres núcleos: el núcleo dorsal externo, el dorsal interno y el núcleo de Bechterew:

a) *Núcleo dorsal externo.* — Es más conocido por el nombre de *núcleo de Deiters.* Se halla situado inmediatamente debajo del ángulo externo del cuarto

ventrículo. Ocupa en la calota bulboprotuberancial el ángulo formado por la raíz descendente del trigémino y el cuerpo restiforme. Está formado por pequeñas masas de substancia gris, irregularmente diseminadas en la parte pósterointerna del cuerpo restiforme y de la pirámide posterior. Las células que lo constituyen son multipolares y de grandes dimensiones; su diámetro en el hombre es de 40 a 100 μ; en el gato, de 57 a 114 μ (KÖLLIKER).

b) *Núcleo dorsal interno.* — El núcleo dorsal interno (*núcleo posterior* o *núcleo triangular* de algunos autores) está situado por dentro y algo por detrás del precedente (fig. 982, 5). Ocupa en el suelo ventricular la región denominada

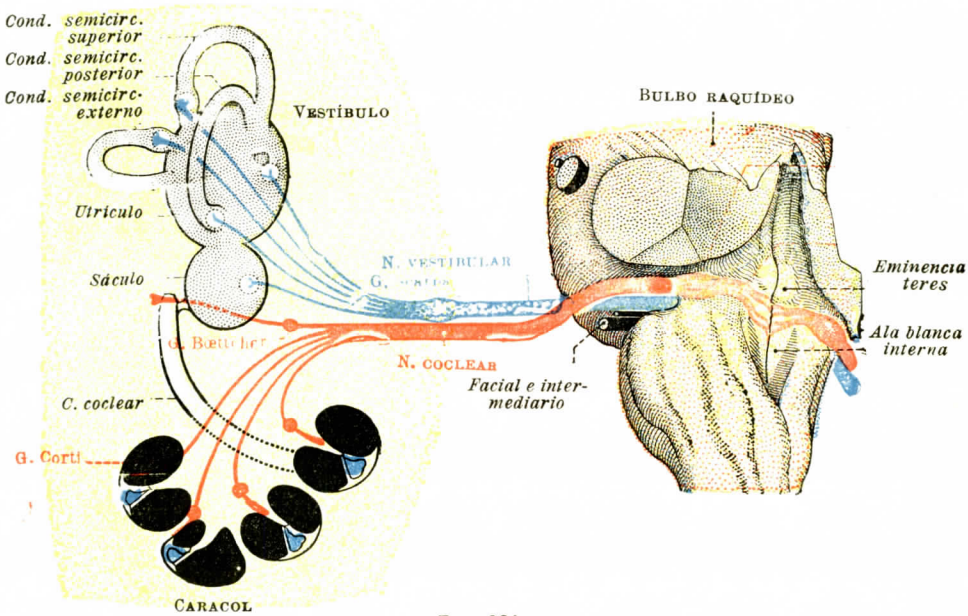

FIG. 981

Origen, trayecto y distribución del nervio acústico (PITRES y TESTUT).

ala blanca externa. Sus límites circunferenciales no son precisos: por fuera confina con el núcleo externo, del que sólo se distingue por los caracteres particulares de sus células; por dentro se extiende hasta la proximidad de la línea media. Visto en un corte horizontal del bulbo, el núcleo dorsal interno tiene la forma de un triángulo cuyo vértice mira hacia delante y cuya base se extiende por debajo del suelo ventricular. Las células que lo constituyen son de pequeñas dimensiones (20 μ por término medio), estrelladas o fusiformes.

c) *Núcleo de Bechterew.* — Se da este nombre a un pequeño grupo de células voluminosas (fig. 982, 7) que se halla por fuera y por detrás del núcleo dorsal externo. Con KŒLLIKER, puede considerarse el núcleo de Bechterew como una dependencia del núcleo dorsal externo, como la parte pósteroexterna de este núcleo.

d) *Núcleos del techo del cerebelo.* — Algunos autores admiten un fascículo vestíbulocerebeloso periférico, constituído por ciertas fibras periféricas, que van directamente al cerebelo y constituyen el *fascículo sensorial directo de Edinger.*

RAMAS DESCENDENTES. RAÍZ INFERIOR DEL ACÚSTICO. CUERPO YUXTARRESTIFORME. — Las ramas descendentes de las fibras constitutivas del nervio vestibular, una

vez llegadas al lado interno del cuerpo restiforme, se curvan hacia abajo, constituyendo lo que se llama la *raíz inferior del acústico.*

Esta raíz inferior (fig. 982, 8), descrita por ROLLER en 1880, se dirige hacia abajo como la raíz homónima del trigémino y puede seguírsela hasta la región del bulbo, donde se efectúa el entrecruzamiento sensitivo. Es la *raíz ascendente* de ROLLER, la *raíz descendente* de muchos autores. Estos dos términos se prestan a confusión, y así se comprende que los hayamos substituído por el de *raíz inferior*, que indica claramente su situación y su trayecto con relación a los otros paquetes radiculares del acústico.

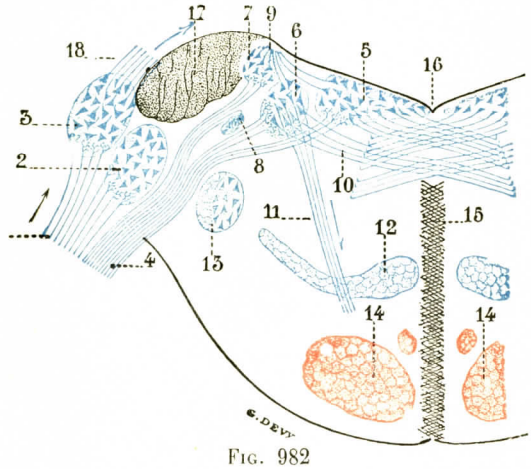

FIG. 982

Núcleos terminales de la raíz vestibular, con sus conexiones superiores *(esquemática).*

Para no complicar demasiado la figura, se han suprimido las fibras eferentes de los dos núcleos a los cuales va a parar la raíz coclear.

1, raíz posterior o coclear, con sus dos núcleos: 2, núcleo anterior del auditivo; 3, tubérculo acústico. — 4, raíz anterior o vestibular. — 5, núcleo dorsal interno. — 6, núcleo dorsal externo o de Deiters. — 7, núcleo de Bechterew. — 8, raíz inferior o descendente del auditivo. — 9, fibras ascendentes cerebelosas. — 10, fibras que se dirigen al rafe. — 11, fascículo vestíbuloespinal. — 12, cinta de Reil. — 13, raíz inferior del trigémino. — 14, fascículos piramidales. — 15, rafe. — 16, cuarto ventrículo. — 17, pedúnculo cerebeloso inferior. — 18, origen de las estrías acústicas.

La raíz inferior o descendente del nervio vestibular presenta las mayores analogías con la raíz del mismo nombre que poseen el trigémino, el glosofaríngeo y el neumogástrico. Las fibras que la constituyen terminan, siempre por extremos libres, en una columna de células nerviosas que se halla situada en su parte interna y que se fusiona, en su extremo inferior, con el núcleo de Burdach: es el núcleo ascendente de neuronas diseminadas de Gilis.

En realidad, estas fibras verticales, que prolongan por dentro el borde interno del cuerpo restiforme, forman parte de lo que se denomina el segmento interno del cuerpo restiforme o mejor el cuerpo yuxtarrestiforme. Este, en realidad, está formado por dos órdenes de fibras, a saber: las fibras descendentes de la raíz vestibular y las fibras, en cuyo estudio vamos a ocuparnos en seguida, que proceden de los núcleos centrales del cerebelo para terminar en sus núcleos vestibulares.

2.° Relaciones centrales de los núcleos terminales de la raíz vestibular. — Hemos visto que algunas fibras directas terminaban sin estación en los núcleos centrales del cerebro. Pero la mayoría de las fibras se interrumpen en los núcleos vestibulares, de los que parte una segunda neurona que une estos núcleos a otros planos del neuroeje. Las conexiones de los núcleos vestibulares comprenden: 1.°, fibras vestíbulocerebelosas; 2.°, fibras vestíbuloespinales; 3.°, fibras que van a la cintilla longitudinal posterior; 4.°, fibras cerebelovestibulares; 5.°, fibras vestíbuloencefálicas.

a) *Fibras vestíbulocerebelosas* (fig. 983). — De los tres núcleos parten fibras que terminan en los núcleos del techo del cerebelo. El conjunto de estas fibras constituye el *fascículo acústicocerebeloso de Cajal*, que se sobreañade al *pequeño fascículo sensorial directo de Edinger*. Siguen el trayecto de las fibras semicirculares internas (véase más adelante) y terminan, con entrecruzamiento o sin él, en los núcleos del techo.

b) *Fibras vestíbuloespinales.* — Fibras descendentes que parten de los tres núcleos, pero principalmente del núcleo de Deiters, se agrupan en un fascículo que, pasando por debajo y por dentro del núcleo ambiguo, llega al cordón ántero-lateral de la medula, situándose por delante y cerca del fascículo piramidal cruzado. Este fascículo vestíbuloespinal está formado de fibras homolaterales que terminan alrededor de las células de los cuernos anteriores.

c) *Fibras vestibulares de la cintilla longitudinal posterior.* — Estas fibras parten de los tres núcleos y, formando fibras arciformes dorsales, llegan a la cinti-

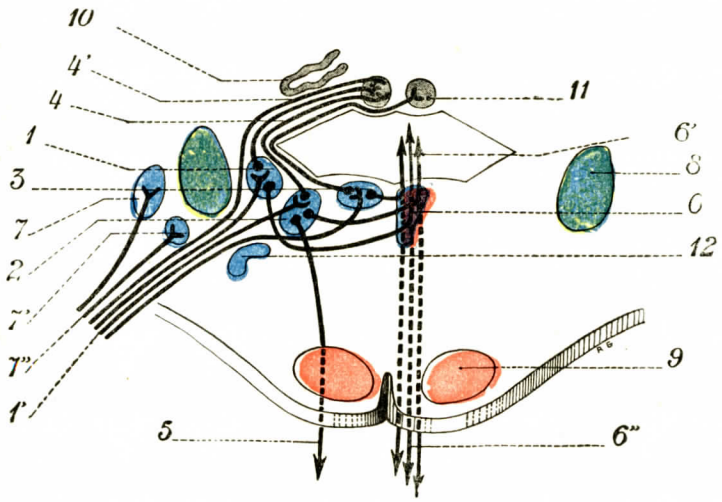

FIG. 983

Núcleos terminales y conexiones del nervio vestibular.

1, núcleo de Bechterew. — 1', nervio vestibular. — 2, núcleo de Deiters. — 3, núcleo dorsal interno. — 4, fibras semicirculares internas o vestíbulocerebelosas. — 4', fibras vestíbulocerebelosas periféricas. — 5, fibras vestíbuloespinales. — 6, cintilla longitudinal posterior, con 6', fibras vestibulares ascendentes. — 6'', fibras descendentes. — 7, tubérculo acústico. — 7', núcleo anterior del acústico. — 7'', nervio coclear. — 8, fascículo cerebeloso directo. — 9, pirámide anterior. — 10, oliva cerebelosa. — 11, núcleo del techo. — 12, raíz sensitiva del trigémino.

lla longitudinal posterior del mismo lado y sobre todo del lado opuesto. Se bifurcan en esta cintilla en dos ramas, una ascendente y otra descendente, que terminan en los núcleos de los nervios craneales. Las fibras que van a los núcleos motores del ojo son principalmente homolaterales (BECHTEREW y KÖLLIKER).

d) *Fascículo cerebelovestibular.* — Hemos visto que los núcleos vestibulares emitían fibras con destino al cerebro. Pero este órgano se las envía igualmente. Estas fibras cerebelosas aferentes emanan del núcleo del techo; unas siguen el cuarto ventrículo y forman las *fibras semicirculares internas;* otras constituyen las *fibras semicirculares externas* y pasan más por fuera, rodeando o atravesando el núcleo dentado. Las fibras más superiores de este último grupo forman un cayado en la emergencia del pedúnculo cerebeloso superior y constituyen el fascículo en gancho de Russell (consúltense las figuras 983 y 687).

Finalmente, todas estas fibras terminan en los tres núcleos vestibulares.

3.° Significación fisiológica de las conexiones vestibulares. Aparato cerebelovestibular. — Según nuestra descripción, la vía vestibular se detiene en el cerebelo. Ahora bien, se ha preguntado si las fibras de esta vía irían directamente a la corteza cerebral.

a) *Conexiones cerebrales.* — Algunos autores han admitido, en efecto, que las fibras eferentes de los núcleos vestibulares se incorporaban a la cinta de Reil media con la vía sensitiva, de cuyo destino talámico y cortical participarían. Esta hipótesis no ha sido confirmada anatómicamente.

Algunos autores han localizado las sensaciones de equilibrio y orientación en el córtex cerebral, en particular en el tercio posterior del lóbulo temporal. Estas impresiones serían transmitidas por el fascículo de Turck del córtex al vermis, para llegar de aquí a los núcleos del techo, luego a los núcleos vestibulares y de aquí al eje encefálico o a la medula. En realidad, estas conexiones probables no están demostradas y no podemos admitir en la actualidad sino un aparato cerebelovestibular bien definido.

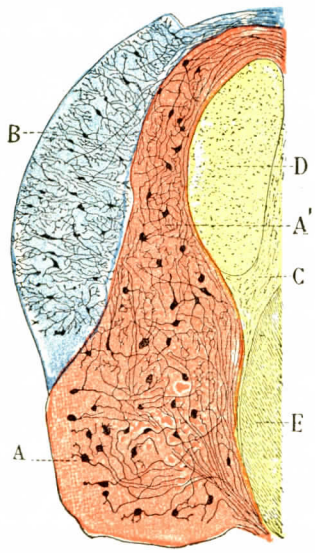

FIG. 984

El núcleo anterior y el tubérculo lateral vistos en un corte transversal del bulbo (conejo de cuatro días, según RAMÓN Y CAJAL).

A, A', núcleo accesorio. — B, tubérculo lateral.—C, bulbo raquídeo.—D, pedúnculo cerebeloso inferior.—E, raíz descendente del trigémino.

b) *Aparato cerebelovestibular.* — Los núcleos vestibulares son los centros de este aparato. Las vías aferentes comprenden: 1.°, el nervio vestibular, cuyas células de origen están en el ganglio de Scarpa; 2.°, las vías cerebelovestibulares, que aportan las impresiones recogidas por el vermis cerebeloso, impresiones procedentes de la medula o del mesencéfalo.

Las vías eferentes están constituídas por: 1.°, el fascículo vestíbuloespinal; 2.°, las fibras que pasan por la cintilla longitudinal posterior y que se articulan con los núcleos de los nervios craneales. Así se explica la asociación de los fenómenos oculares motores con los trastornos laberínticos o cerebelosos y la repercusión de las lesiones cerebelosas en las funciones vestibulares.

B. — VÍAS COCLEARES. — RAÍCES COCLEARES

El nervio coclear, raíz externa del nervio auditivo, está constituído por las prolongaciones centrales de las células del ganglio de Corti, cuyas dendritas recogen las impresiones del caracol membranoso del oído interno. En compañía de la rama vestibular llegan al bulbo. En la proximidad de éste se separan de la raíz vestibular y llegan, por un trayecto oblicuo hacia fuera y atrás, a la parte súperoexterna del cuerpo restiforme, al que parecen rodear para continuarse con las estrías acústicas. En realidad, esta raíz coclear termina en una masa de substancia gris que, aun siendo superficial enteramente, forma cuerpo con el neuroeje.

1.° Núcleos terminales de la raíz coclear. — Esta masa gris (fig. 985, 3 y 4) mide 5 milímetros de altura por 3 milímetros de anchura y 2 de grosor (KRAUSE). El nervio coclear, penetrándola de abajo arriba, la divide en dos partes, una ánterointerna y otra pósteroexterna: la primera constituye el *núcleo anterior del auditivo;* la segunda, el *tubérculo acústico lateral.*

a) *Núcleo anterior.* — El núcleo anterior o ventral *(núcleo accesorio* de algunos autores) está situado en la parte ánteroexterna del cuerpo restiforme Se halla como aprisionado (fig. 985, 3) entre la raíz vestibular, que está situada en su parte interna, y la raíz coclear, que costea su lado externo.

Las células que lo constituyen son algo diferentes en su porción interna y en su porción externa. En su porción interna, el núcleo anterior tiene células de pequeñas dimensiones (15 μ por término medio). En su porción externa son células mucho más voluminosas (35 μ por término medio), unipolares, redondeadas y envueltas en una cápsula nucleada, lo mismo que las células de los ganglios espinales.

b) *Tubérculo acústico lateral o núcleo dorsal.* — El tubérculo acústico lateral (fig. 985, 4) se encuentra en la parte posterior y externa del núcleo anterior, un poco por detrás de la raíz coclear: lo hemos visto al tratar de los recessus la-

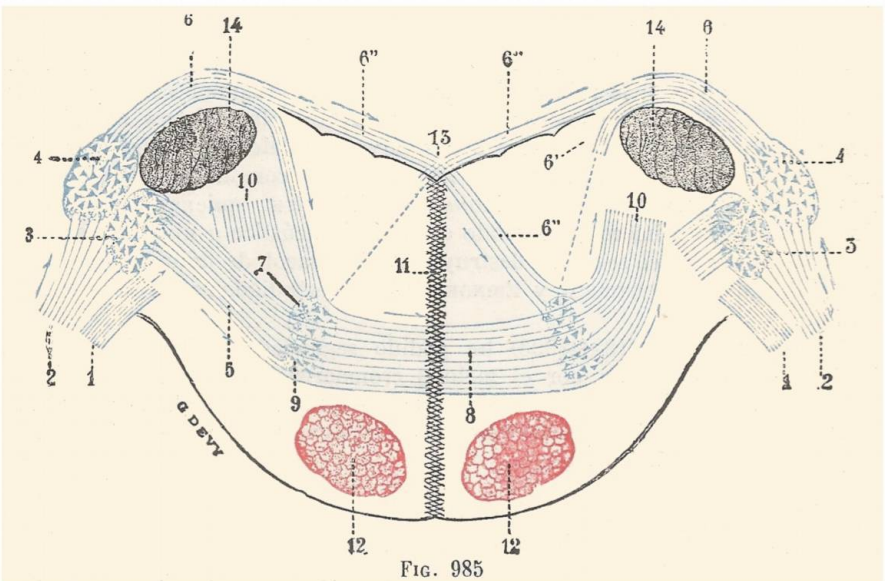

FIG. 985

Núcleos terminales del nervio coclear, con sus conexiones superiores *(esquemática)*.

La raíz vestibular, sus núcleos terminales y las fibras eferentes de estos últimos han sido suprimidos (se ven en la figura 982). Por otra parte, para no complicar el cuerpo trapezoide, las fibras eferentes de los núcleos terminales del lado derecho han sido resecadas en la mayor parte de su extensión. Por consiguiente, el cuerpo trapezoide comprende solamente una mitad de sus fibras, las que proceden de la izquierda.

1, raíz anterior o vestibular del auditivo, seccionada al entrar en el bulbo. — 2, raíz posterior o coclear. — 3, núcleo anterior del auditivo. — 4, tubérculo acústico. — 5, fibras eferentes del núcleo anterior. — 6, fibras eferentes del tubérculo acústico, constituyendo las estrías acústicas o barbas del cálamo, con 6', su fascículo directo, yendo a la oliva superior del lado correspondiente; 6'', su fascículo cruzado, yendo a la oliva superior del lado opuesto. — 7, oliva superior. — 8, cuerpo trapezoide. — 9, núcleo trapezoide. — 10, fascículo acústico central. — 11, rafe. — 12, fascículos piramidales. — 13, cuarto ventrículo. — 14, pedúnculo cerebeloso inferior.

terales del cuarto ventrículo (fig. 698, 7'') y hemos comprobado entonces, macroscópicamente, que recibía por su lado externo las barbas del cálamo, para, por su lado interno, dar origen a la raíz coclear.

Es rudimentario en el hombre, pero muy desarrollado en ciertos animales. En estos últimos, el tubérculo acústico se compone en realidad de tres capas, que difieren claramente por la forma y las dimensiones de sus células nerviosas.

α) La *capa externa* o *superficial* presenta, en medio de células neuróglicas poco abundantes, células nerviosas diseminadas, pequeñas y de forma globular.

β) La *capa media*, algo más gruesa que la anterior, está formada de células piramidales, de 10 a 12 μ de anchura por 20 a 25 μ de longitud, dispuestas con más o menos regularidad en una o dos hileras.

γ) La *capa interna* o *profunda* se compone de células nerviosas de pequeñas dimensiones (20 a 16 μ), casi siempre globulares, rara vez fusiformes, provistas de prolongaciones abun-

dantes y sumamente ramificadas (SALA). Semejante división no existe en el hombre (según la opinión de KÖLLIKER), a causa del estado atrófico en que en él se encuentra el tubérculo acústico lateral.

El núcleo anterior del auditivo y el tubérculo acústico lateral, si bien reciben la casi totalidad de las fibras de la raíz coclear, no por esto las reciben todas. Cierto número de ellas, que hemos representado por la cifra 2' en la figura 986, atraviesan la masa gris sin detenerse en ella, y rodeando el cuerpo restiforme, pasan a las estrías acústicas del cuarto ventrículo. Estas *fibras directas* constituyen vías largas que, por su disposición, recuerdan exactamente las vías largas de las raíces sensitivas raquídeas, las cuales, como se sabe, remontan directamente (sin entrar en relación con la substancia gris espinal) hasta los núcleos de Goll y de Burdach.

2.° Relaciones centrales de los núcleos terminales de la raíz coclear. — Como hemos visto en la raíz vestibular, los núcleos terminales de la raíz coclear son el punto de partida de nuevas fibras, que enlazan los núcleos antedichos con centros más o menos elevados. Estas fibras, cuyo conjunto constituirá más adelante el *fascículo acústico central*, sigue un trayecto muy complicado. Han podido seguirlas, por el método de Gudden, MONAKOW y BABINSKI, quienes han logrado hacerlas degenerar, el primero interesando el fascículo acústico a nivel de los tubérculos cuadrigéminos, y el segundo destruyendo el caracol de animales jóvenes. Por su parte, FLECHSIG, BECHTEREW y EDINGER las han estudiado en su desarrollo (mielinización).

Finalmente, HELD (1891-1893) ha podido seguirlas en sus diversas etapas, valiéndose de la coloración por el método cromoargéntico. Merced a todos estos trabajos, las fibras eferentes de los dos núcleos terminales de la raíz coclear nos son hoy bastante conocidas. Examinaremos sucesivamente las del núcleo anterior y las del tubérculo acústico lateral.

A. FIBRAS EFERENTES DEL NÚCLEO ANTERIOR: CUERPO TRAPEZOIDE Y NÚCLEO TRAPEZOIDE. — Las fibras que emanan del núcleo anterior del auditivo se dirigen transversalmente hacia dentro, atraviesan la oliva superior del lado correspondiente, se entrecruzan en la línea media, penetran en la oliva del lado opuesto y salen de ésta por su parte externa. El conjunto de estas fibras transversales, que van de un núcleo anterior del auditivo a la oliva superior correspondiente y de ésta a la oliva superior del lado opuesto, constituye una especie de cinta horizontal (fig. 985, 8), conocida con el nombre de *cuerpo trapezoide*. Hemos encontrado ya esta formación al estudiar la protuberancia anular (pág. 792). Recordaremos aquí que el cuerpo trapezoide corresponde a la parte inferior de la protuberancia y que sus fibras, cubiertas en el hombre por los fascículos protuberanciales inferiores, resultan libres y perfectamente visibles al exterior en los animales, cuya protuberancia está poco desarrollada.

La oliva superior, según hemos visto al tratar de la protuberancia, es un pequeño núcleo de substancia gris, situado en la protuberancia, a derecha e izquierda de la línea media, un poco por delante del núcleo de origen del facial. Su parte anterior o ventral, que se encuentra alojada como ella en el espesor del cuerpo trapezoide, ha sido considerada por FLECHSIG como un núcleo distinto, el denominado *núcleo del cuerpo trapezoide* (figs. 985, 9, y 987, 5), o más sencillamente, el *núcleo trapezoide*. Recordaremos de paso que el núcleo trapezoide contiene, entre otros elementos nerviosos, células unipolares especiales, que presentan en una parte de su superficie una red cilindroaxil que constituye los llámados *cálices de Held* (véase pág. 792).

Al atravesar la oliva superior o el núcleo trapezoide, los fascículos eferentes del núcleo anterior del auditivo terminan en parte en estas masas grises, al mismo tiempo que reciben de ellas un número más o menos considerable de fibras adicio-

nales. De ello resulta que, en la parte externa de la oliva, el cuerpo trapezoide contiene en realidad tres órdenes de fibras, a saber: 1.°, fibras que proceden del núcleo anterior del auditivo del lado opuesto, *fibras cruzadas;* 2.°, fibras que emanan de la oliva superior y del núcleo trapezoide del lado opuesto, también *fibras cruzadas;* 3.°, fibras que se originan de la oliva superior y del núcleo trapezoide del lado correspondiente, *fibras directas.*

Dejemos por un momento estas fibras. Volveremos a encontrarlas en seguida para seguirlas en su trayecto ulterior. Conviene antes estudiar las fibras eferentes del tubérculo acústico.

B. FIBRAS EFERENTES DEL TUBÉRCULO ACÚSTICO LATERAL, ESTRÍAS ACÚSTICAS.—Las fibras que emanan de las células del tubérculo acústico lateral, dirigiéndose hacia atrás y adentro, contornean el cuerpo restiforme y llegan al suelo del cuarto ventrículo, en cual punto forman esos pequeños fascículos divergentes de color blanquecino que caminan bajo el suelo del que hacen sobresalir el epéndimo, denominados *barbas del cálamo* o *estrías acústicas.* Estos fascículos, desde el punto de vista de sus conexiones, se dividen en dos grupos:

α) Los unos (fig. 985, 6'), poco después de llegar al suelo ventricular, se introducen de atrás a delante en la masa protuberancial y van a parar a la oliva superior del mismo lado. En este punto, con interrupción de las células nerviosas de la oliva o sin ella, se curvan hacia arriba para convertirse en fibras longitudinales ascendentes: éstas son *fibras directas.*

β) Los otros (fig. 985, 6''), los más numerosos, van hasta el rafe, se entrecruzan en él y se dirigen a la oliva superior del lado opuesto, en cual punto, lo mismo que los precedentes, se curvan hacia arriba, con interrupción de la oliva o sin ella; son *fibras cruzadas.*

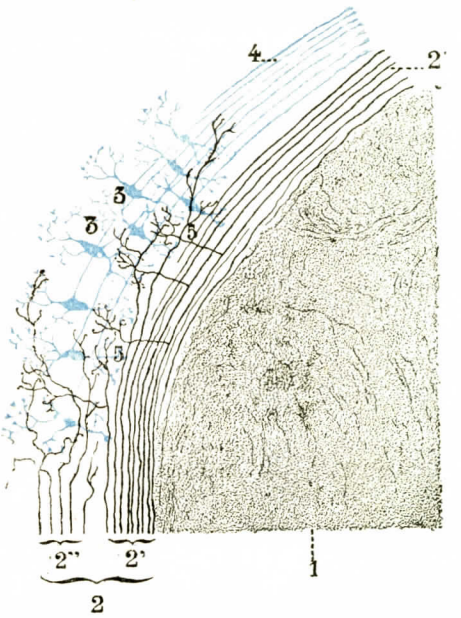

FIG. 986

Tubérculo acústico lateral visto en un corte transversal del bulbo *(esquemática).*

1, cuerpo restiforme. — 2, raíz coclear, con 2', sus fibras directas; 2'', sus fibras que terminan en el tubérculo acústico. — 3, 3, células del tubérculo acústico. — 4, cilindroejes de estas células, yendo a formar las estrías acústicas. — 5, 5, colaterales de las fibras directas.

C. FORMACIÓN DEL FASCÍCULO ACÚSTICO CENTRAL. — Las fibras eferentes de los núcleos terminales de la raíz coclear siguen, pues, dos vías diferentes: unas, las que proceden del núcleo anterior, siguen la *vía anterior* o *ventral,* constituyendo el cuerpo trapezoide; las otras, las que se originan del tubérculo acústico lateral, siguen la *vía posterior* o *dorsal,* constituyendo las estrías acústicas, y van a parar a las olivas superiores, ya a la del lado correspondiente, ya a la del lado opuesto.

Cualquiera que sea su trayecto, ya sigan la vía ventral o la vía dorsal, estas dos clases de fibras se curvan hacia arriba al salir de la oliva y, fusionándose entonces, constituyen un fascículo único, de dirección longitudinal y ascendente. Este fascículo (fig. 985, 10), formado en gran parte por fibras cruzadas, pero que

comprende también cierto número de fibras directas, es el *fascículo acústico central* o simplemente el *fascículo acústico.*

Una vez constituído, el fascículo acústico central se sitúa en la parte externa del fascículo sensitivo, que procede de la medula y del bulbo. A este ancho manto de fibras longitudinales, formado por la reunión de estos dos fascículos, se le

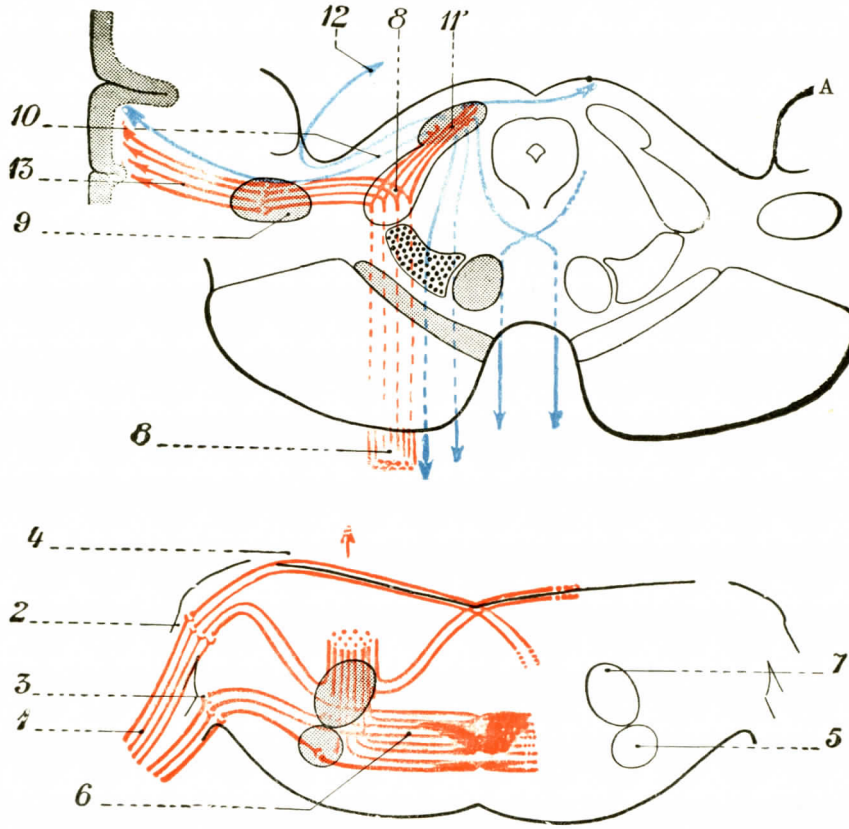

FIG. 987

Cuerpo trapezoide y vías cocleares centrales.

En rojo, las fibras sensoriales; *en azul*, las vías reflejas. — A, corte de la protuberancia. — B, corte de los pedúnculos. — C, circunvoluciones cerebrales.

1, nervio coclear. — 2, tubérculo acústico lateral. — 3, núcleo anterior. — 4, estrías acústicas. — 5, núcleo trapezoides. — 6, cuerpo trapezoides. — 7, oliva protuberancial. — 8, cinta de Reil lateral. — 9, cuerpo geniculado interno. — 10, brazo conjuntivo posterior. — 11, tubérculo cuadrigémino posterior. — 12, asa de Gudden. — 13, fibra que va del cuerpo geniculado interno a la corteza temporal (consúltese la figura que muestra las conexiones de los tubérculos cuadrigéminos posteriores).

denomina *cinta de Reil (lemniscus* o *laqueus)*, y ahora veremos por qué al fascículo acústico, por razón de su situación, le denominan algunos autores *parte externa de la cinta de Reil, porción lateral de la cinta de Reil, cinta de Reil lateral, lemnisco lateral* (véase *Cinta de Reil*, pág. 906).

Siéndonos ahora bien conocido el modo de constitución del fascículo acústico central, sigamos este importante fascículo en las diferentes etapas hasta alcanzar la corteza cerebral.

D. TRAYECTO DEL FASCÍCULO ACÚSTICO CENTRAL, NÚCLEO LATERAL. — El fascículo acústico central o cinta de Reil lateral se halla situado, en un principio, en el mismo plano transversal que la cinta de Reil media.

Más lejos se separa de esta última para dirigirse hacia fuera, sale de la protuberancia por el surco lateral del istmo, e inclinándose entonces hacia atrás, llega, tomando el nombre de *fascículo lateral del istmo* (véase pág. 908), a la parte externa del tubérculo cuadrigémino posterior.

En el curso de su trayecto, las fibras constitutivas del fascículo acústico central entran en relación con un núcleo que les pertenece en propiedad: es el *núcleo lateral de la cinta de Reil* o *núcleo del lemnisco lateral.* Este núcleo está formado por trazos irregulares de células nerviosas, que comienzan un poco por encima de la oliva superior y desde allí se extienden hacia la proximidad de los tubérculos cuadrigéminos.

Los cilindroejes de estas células son de dos clases: unos, dirigiéndose hacia dentro, atraviesan la línea media y van a terminar en el tubérculo cuadrigémino posterior del lado opuesto; los otros, con mucho los más numerosos, se unen a las fibras del fascículo acústico y se convierten en otras tantas fibras adicionales del mismo.

E. COMISURA DE GUDDEN. — Los centros cocleares derecho e izquierdo están reunidos entre sí por una comisura, la comisura de Gudden. Este fascículo se adosa al lado posterior del quiasma y al lado interno de cada cintilla óptica. Las fibras que lo constituyen presentan el trayecto siguiente: partidas del cuerpo geniculado interno de un lado, describen un arco adosado a la cintilla óptica hasta el quiasma. Aquí se flexionan hacia dentro, se aplican al lado interno de la cintilla óptica del lado opuesto y llegan así al cuerpo geniculado interno opuesto al que les ha dado origen. Las fibras comisurales de Gudden van, pues, de un cuerpo geniculado interno al otro; es la vía comisural auditiva de los centros reflejos. Hemos visto precedentemente que esta comisura faltaba a veces en el hombre.

F. TERMINACIONES DEL FASCÍCULO ACÚSTICO, CENTRO ACÚSTICO DE LA CORTEZA O ESFERA AUDITIVA. — Llegadas al lado externo del tubérculo cuadrigémino posterior, las fibras del fascículo acústico se conducen de la manera siguiente:

a) Las fibras terminan en pequeño número directamente en el tubérculo cuadrigémino posterior. Ciertos autores no admiten ya estas fibras.

b) Las fibras más numerosas terminan en el cuerpo geniculado interno alrededor de las células, cuyos cilindroejes llegan en último lugar a la corticalidad.

c) Antes de terminar en el cuerpo geniculado, estas fibras emiten colaterales que van a ramificarse en los tubérculos cuadrigéminos posteriores. Las células de estos tubérculos emiten a su vez cilindroejes descendentes que constituirán la vía tectoprotuberancial, tectobulbar y tectoespinal, vía que termina en los núcleos de los nervios motores, en particular de los nervios motores oculares craneales. Esta *vía es una vía* refleja situada entre el oído y el globo ocular (reflejo oculógiro y cefalógiro).

d) *Centro cortical de la audición, esfera auditiva.* — Los cilindroejes de las células de los cuerpos geniculados internos se reúnen para formar fascículos radiados que se dirigen hacia fuera, pasan por delante del cuerpo geniculado externo y atraviesan con el fascículo de Turck la parte posterior de la cápsula interna. Penetran en el segmento sublenticular de esta cápsula; luego, con la corona radiante, penetran en el lóbulo temporal y terminan en el área auditiva que hemos descrito en la primera temporal. Esta área auditivorreceptora, cuya alteración bilateral ocasiona la sordera cortical, está rodeada de una área auditivopsíquica, cuya lesión determina la sordera psíquica (págs. 1018 y 1022).

3.° Fibras descendentes de la vía acústica central. — El fascículo acústico central no está exclusivamente constituído por las fibras de trayecto ascendente que acabamos de describir. A estas fibras ascendentes se juntan algunas otras, de trayecto descendente (HELD, VAN GEHUCHTEN), cuyas células de origen están situadas en una de las masas grises con las que entra en relación el fascículo acús-

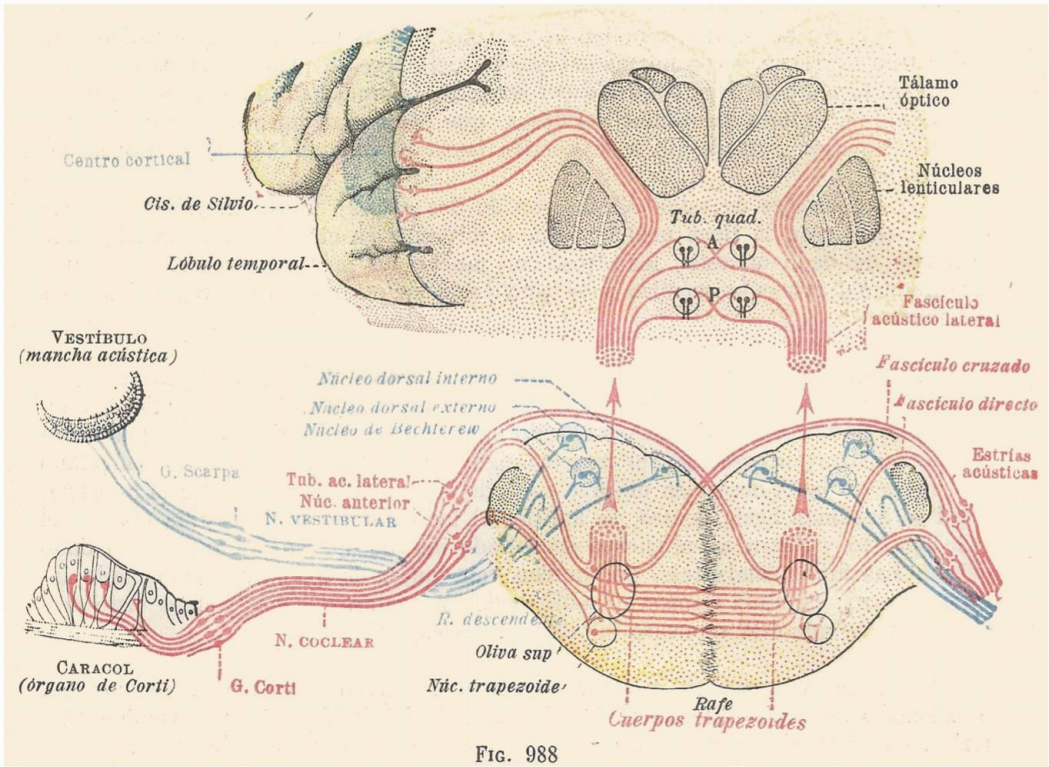

FIG. 988

Vía acústica del nervio auditivo (PITRES y TESTUT).

tico: los tubérculos cuadrigéminos anteriores y posteriores, el núcleo lateral, el núcleo trapezoides, la oliva superior.

Al salir de una cualquiera de estas masas grises, las fibras acústicas descendentes se dirigen hacia abajo, como su nombre indica, y después de un trayecto variable van a terminar por arborizaciones libres en uno de los núcleos situados debajo.

La significación de estas últimas fibras es todavía muy obscura. Se trata verosímilmente de fibras motoras. Como en la corteza visual, la corteza auditiva sería el punto culminante de arcos nerviosos que entran en juego en la ejecución de movimientos complejos, tales como movimientos de atención, de la mímica asociados a la audición, etc.

§ 4. — Vías gustativas

Las vías gustativas centrales son imperfectamente conocidas.

1.° Nervio gustativo. — Se puede concebir con Grasset un *nervio gustativo* desde el punto de vista fisiológico y que estaría constituído anatómicamente por el nervio de Wrisberg y el glosofaríngeo.

El *campo gustativo* está principalmente representado por la mucosa lingual. Esta, como veremos más tarde (véase *Organos del gusto)*, ofrece un campo anterior y un campo posterior separados por la V lingual: 1.°. Las sensaciones sápidas del campo posterior y de la V son recogidas por las fibras del nervio glosofaríngeo que forman en el bulbo el fascículo solitario. Estas fibras se ponen en relación con el *núcleo del fascículo solitario*, cuya parte superior tiene el nombre de *núcleo gustativo de Nageotte*. Este núcleo llega a ser el centro bulbar del glosofaríngeo sensorial. Aquí comienza la segunda estación. 2.° Las sensaciones del campo anterior son recogidas por las fibras del nervio lingual del trigémino, fibras que se separan de este nervio para llegar a la cuerda del tímpano y con ésta al ganglio geniculado, luego más allá al nervio intermediario de Wrisberg. Este termina, como se sabe, en la parte superior del núcleo solitario (véase tomo III, *Nervio glosofaríngeo)*.

2.° Vías gustativas centrales, centro del gusto. — El fascículo que parte del núcleo solitario atraviesa el eje encefálico por vías mal conocidas, y tampoco se conoce bien el trayecto de las fibras hasta la corteza sensorial.

Según Grasset, la circunvolución del hipocampo sería el centro cortical de la gustación. Hemos visto, al estudiar la corteza cerebral, que la estructura de la circunvolución del hipocampo es la de un coniocórtex (véase pág. 1020) y que Ecónomo consideraba esta zona como la esfera gustativa cortical. El subículum, el cuerno de Ammón, la circunvolución abollonada, serían centros eferentes a disposición del gusto y con función motora o secretoria. Algunas vías de asociación y de proyección que hemos descrito a propósito de las vías olfativas se relacionarían, pues, con las vías gustativas. Pero las dificultades de la experimentación y de la interpretación de las observaciones anatomoclínicas, y el hecho de que las dos funciones olfativa y gustativa están íntimamente asociadas, no permiten discernir actualmente con certidumbre los centros corticales de la olfacción y los de la gustación.

ARTICULO VII

TOPOGRAFIA CRANEOENCEFALICA

La topografía cráneoencefálica tiene por objeto suministrar a los clínicos, dada la traducción sintomática de una lesión del encéfalo, los puntos de referencia necesarios para marcar en los tegumentos o en el esqueleto denudado del cráneo la situación exacta de la lesión.

Estudia, pues, las relaciones que las diversas partes del encéfalo ofrecen con el cráneo y el cuero cabelludo.

Dicho estudio corresponde a los *Tratados de Anatomía topográfica.* Sin embargo, daremos aquí un resumen del mismo, creyendo ser útiles a los estudiantes y al médico.

1.° Proyección de los hemisferios cerebrales en la pared craneal. — La topografía de la cara inferior del cerebro en relación con la base del cráneo sólo tiene para el cirujano una importancia secundaria. En cambio, la topografía de la cara externa (la única en relación con el plano lateral del cráneo) es más importante; está limitada por un *borde superior* y un *borde inferior*.

El *borde superior* corresponde a la línea media y sagital trazada entre la glabela y el inion.

El *borde inferior*, irregular, se señala del modo siguiente. Por delante, en la porción que corresponde al *lóbulo frontal*, este borde parte del ángulo nasofrontal y se dirige hacia atrás y algo hacia arriba a una distancia de 6 a 15 milímetros del reborde orbitario. En la porción que corresponde al *lóbulo temporal* parte de un punto situado a 15 milímetros por detrás del borde externo de la apófisis orbitaria externa y a 2 centímetros por encima del cigoma, luego se dirige abajo y atrás rozando con el borde superior del arco cigomático, en la articulación témporomaxilar, y sube algo hacia arriba y atrás hasta el asterion. Finalmente, en la porción que corresponde al lóbulo occipital, se relaciona con la línea curva superior (fig. 989).

2.° Proyección del cerebelo. — El cerebelo se proyecta por debajo de una línea que va del *tubérculo retroorbitario* (parte media aproximadamente del borde posterior de la apófisis orbitaria externa) a un punto situado a un centímetro por encima del inion (CHIPAULT).

3.° Proyección de las cisuras cerebrales. — Se han ideado numerosos procedimientos más o menos complicados para señalar la situación de las cisuras en su relación con la superficie del cráneo. Sólo consideraremos a continuación los más prácticos.

a) *Cisura de Rolando.* — Su extremo inferior se halla en una línea perpendicular al arco cigomático que pasa por delante del trago, en la depresión preauricular, a 7 centímetros del arco cigomático (POIRIER).

Su extremo superior se obtiene tomando la mitad de la línea mediosagital que separa el surco nasofrontal de la protuberancia occipital externa y añadiendo 2 centímetros a partir del punto nasal (POIRIER). El extremo superior de la cisura está a 5 centímetros aproximadamente por detrás del punto en que un plano frontal que pasa por los dos conductos auditivos externos cruza la línea mediosagital (LUCAS CHAMPIONNIÈRE).

b) *Cisura de Silvio.* — La línea silviana comienza a 3 centímetros por detrás de la apófisis orbitaria externa; de este punto corre paralelamente al arco cigomático, a 5 centímetros por encima del mismo (CHAMPIONNIÈRE).

c) *Cisura perpendicular externa.* — Su dirección la da una línea que va del lambda al asterion (LE FORT). El lambda se encuentra a 6 ó 7 centímetros por encima de la protuberancia occipital externa; el asterion, algo por encima del borde posterior de la mastoides, en la prolongación de este borde.

Sólo indicamos los medios más simples para señalar las cisuras. Para más detalles y en particular para los procedimientos «proporcionales» de CHIPAULT y de KRÖNLEIN, véanse los *Tratados de Anatomía topográfica.*

Los puntos de referencia precedentes permiten descubrir los diversos *centros corticales.*

a) Los centros corticales del *miembro inferior* se ponen al descubierto en el tercio superior de la línea rolándica.

b) Los centros corticales del *miembro superior* se encuentran en la parte media de la cisura de Rolando, pero delante de la misma.

c) Los centros corticales de la *cara* se disponen en el tercio inferior de la línea rolándica.

d) El centro del *lenguaje* articulado de Broca se encuentra por delante de los centros precedentes que corresponden a la cara.

4.° Proyección de los núcleos optoestriados y de los ventrículos laterales (fig. 989). — a) *Núcleos optoestriados.* — Los núcleos optoestriados pueden

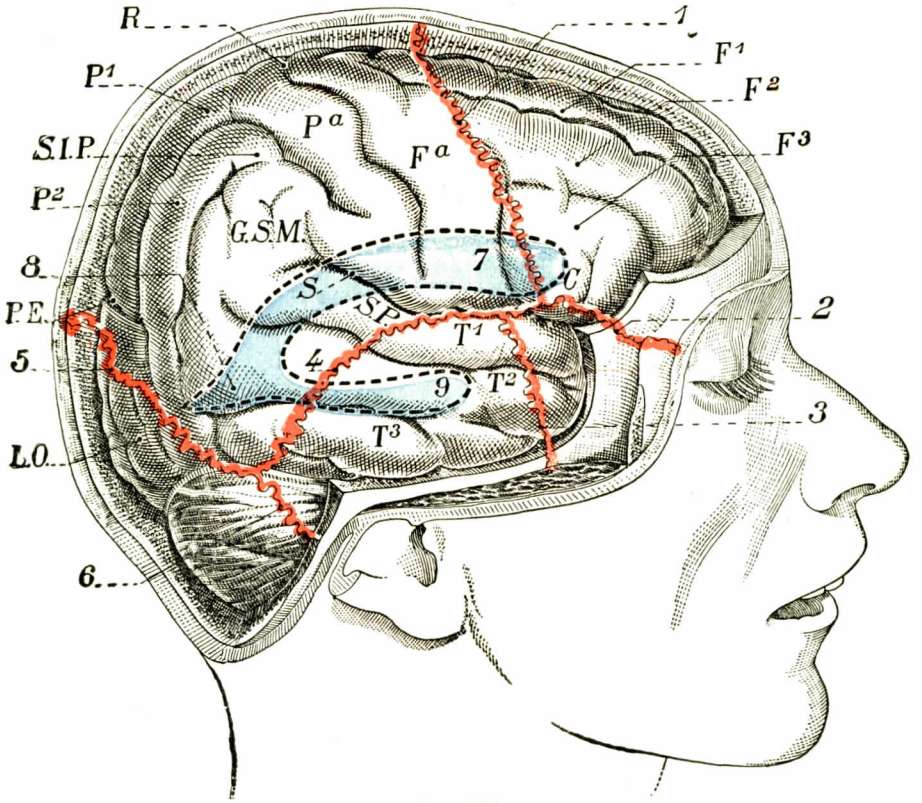

FIG. 989

Relaciones de la cara externa del hemisferio derecho con las suturas del cráneo. Proyección del ventrículo lateral en la cara externa del hemisferio.

1, sutura frontoparietal. — 2, sutura frontoesfenoidal. — 3, sutura esfenotemporal. — 4, sutura parietotemporal. — 5, sutura lambdoidea. — 6, sutura temporooccipital. — 7, prolongación frontal del ventrículo lateral. — 8, prolongación occipital. — 9, prolongación esfenoidal.

R, cisura de Rolando. — 7, cisura de Silvio. — S.I.P., surco interparietal. — S.P., surco paralelo. — P.E., cisura perpendicular externa. — F¹, F², F³, primera, segunda y tercera circunvoluciones frontales. — T¹, T², T³ primera, segunda, tercera circunvoluciones temporales. — Fa, frontal ascendente. — Pa, parietal ascendente. — P¹ P², primera y segunda circunvoluciones parietales. — G.S.M., gyrus supramarginal. — L.O., lóbulo occipital.

señalarse del modo siguiente: *por delante*, por una línea vertical que pasa a 18 milímetros por detrás de la apófisis orbitaria externa; *por detrás*, por la vertical que pasa por el extremo superior de la cisura de Rolando; *por arriba*, por una línea horizontal trazada a 45 milímetros por debajo de la convexidad del cráneo (POIRIER).

b) *Ventrículos laterales.* — Los ventrículos laterales se inscriben en el rectángulo construído con las líneas siguientes: una línea horizontal situada a 5 cen-

tímetros por encima del arco cigomático, *arriba;* una línea horizontal situada a 2 centímetros por encima del cigoma, *abajo;* una línea vertical que pasa por la unión del tercio anterior y los dos tercios posteriores de la apófisis cigomática y perpendicular a ella, *delante;* una línea vertical que pasa a 5 centímetros por detrás del vértice de la mastoides, *detrás* (TESTUT y JACOB).

5.° Relaciones del encéfalo con las comisuras del cráneo (fig. 989). — Los lóbulos cerebrales no se corresponden con los huesos homónimos. El lóbulo frontal

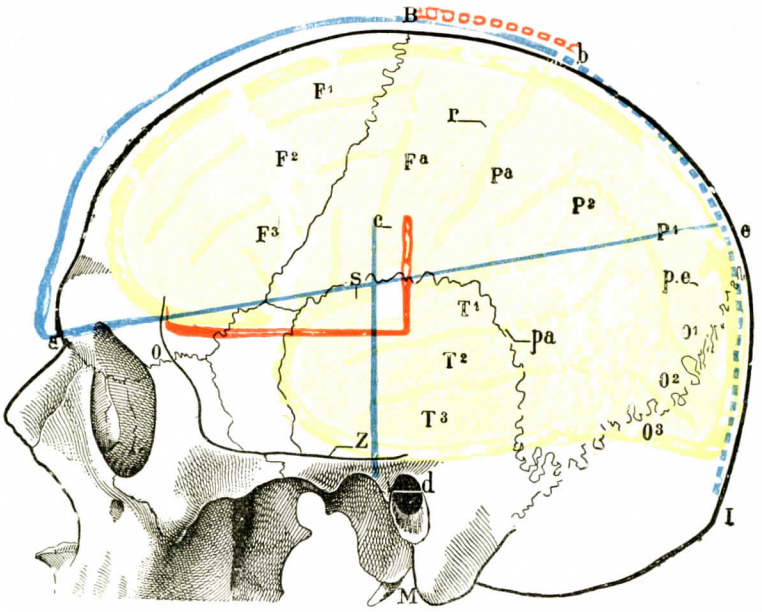

FIG. 990

Procedimientos de L. CHAMPIONNIERE y de POIRIER para señalar las cisuras de Rolando y de Silvio en el cráneo.

(Las líneas-señales de L. CHAMPIONNIERE están en *rojo;* las de POIRIER, en *azul.*)

a, ángulo nasofrontal. — *b*, extremidad superior de la cisura de Rolando. — *c*, su extremidad posterior. — *d*, depresión pretragiana. — *e*, punto situado a un centímetro por encima del lambda. — *pe*, cisura perpendicular externa. — *pa*, cisura paralela. — *r*, cisura de Rolando.

B, bregma. — I, inion. — M, punta de la apófisis mastoides. — O, apófisis orbitaria externa. — S, cisura de Silvio. — Z, cigoma. — F^1, F^2, F^3, F^a, circunvoluciones frontales. — P^a, P^1, P^2, circunvoluciones parietales. — O^1, O^2, O^3, circunvoluciones occipitales. — T^1, T^2, T^3, circunvoluciones temporales.

se extiende muy lejos hacia atrás por debajo del hueso parietal; el lóbulo parietal es menos extenso que el hueso del mismo nombre; el lóbulo temporal excede la porción escamosa del temporal por delante, debajo del esfenoides, y por detrás, debajo del parietal. El cerebelo corresponde a la porción del occipucio subyacente a la línea curva occipital superior. El lóbulo occipital corresponde a la parte más posterior del parietal y a la parte más elevada del occipucio (encima de la línea curva superior del occipucio).

6.° Topografía cráneocerebral y radiografía. — No hemos citado en nuestro estudio muy breve todos los procedimientos que permiten señalar los diferentes surcos o circunvoluciones del cerebro. Estos procedimientos son innumerables. Sin embargo, no podemos menos que mencionar los procedimientos modernos idea-

dos durante la primera Gran Guerra y debidos a las investigaciones de P. MARIE, FOIX y BERTRAND *(Revue neurologique*, 1915).

A pesar de las críticas de LANDAU, profesor de Berna, este método es interesante y ha prestado numerosos servicios. He aquí el principio del método. Estos autores han radiografiado numerosos cerebros primitivamente sacados del cráneo, luego colocados en su cuadro respectivo, después de haber señalado, por medio de hilos metálicos, por una parte las circunvoluciones cerebrales, por otra parte los huesos del cráneo (suturas y puntos óseos craniométricos habitualmente empleados). Así se ha podido establecer un esquema general topográfico que es la representación de la media de los resultados obtenidos en numerosas radiografías que constituyen una serie suficiente para evitar las variaciones demasiado grandes.

Para localizar la superficie de trepanación y la lesión subyacente—lo que está particularmente indicado en las heridas del cráneo por proyectiles de guerra—se superpone la radiografía del cráneo lesionado sobre el esquema general, de modo que coincidan los puntos de referencias óseos. Así es posible determinar en el esquema el lugar de la brecha ósea.

Según LANDAU, este método no da resultados tan buenos como los métodos habituales de Anatomía topográfica que hemos expuesto antes. Es cierto que sirviéndose de un esquema se descuida toda individualidad. Actualmente el método radiográfico debe añadirse a los otros métodos para completarlos.

Los nuevos datos que poseemos sobre la estructura y la extensión de los diferentes campos corticales. es decir, sobre el mapa del cerebro tal como lo hemos presentado, requerirán ciertamente nuevas investigaciones para precisar la topografía de los diferentes campos; éstos, como hemos visto, excepto los que se agrupan en la cisura de Rolando y la cisura calcarina, no respetan los surcos; será necesario, pues, buscar para el porvenir puntos de referencia para la topografía estructural, que completará la topografía de las cisuras.

Damos aquí algunos resultados obtenidos por el método de P. MARIE, FOIX y BERTRAND, relativos a la proyección de algunos centros importantes y del ventrículo lateral, informaciones que tomamos de su trabajo (fig. 991).

Proyecciones de algunos centros importantes. — El *centro de Broca* se proyecta unas veces sobre el parietal, otras a la vez sobre el frontal y el parietal. La mayor parte corresponde generalmente al parietal. Está muy cerca del borde inferior de este último hueso y, por consiguiente, del borde superior del esfenoides, a algo más de un centímetro por encima del ángulo de encuentro de los cuatro huesos.

El mejor punto de referencia en la cabeza es la apófisis orbitaria externa. Se encuentra por término medio a 3 ó 4 centímetros por detrás de ella y algo por encima de la línea frontolambdoidea.

Este último punto de referencia es excelente en la radiografía para dar la situación horizontal. En cuanto a la situación en el sentido ánteroposterior, se encuentra por término medio a 2 centímetros cumplidos por delante de la cisura de Rolando y a 3 ó 4 por detrás de la apófisis orbitaria externa.

El *gyrus supramarginalis* se encuentra encima de la línea frontolamdoidea. Es fácilmente determinado por la terminación de Silvio.

El *pliegue curvo* está igualmente en general encima de la línea frontolambdoidea (a 8 milímetros por término medio). Está a 3 centímetros aproximadamente, en las radios, por detrás de la terminación de Silvio, casi a igual distancia (siempre en las radios) por delante del lambda y a una altura bastante variable en relación a él.

El *lóbulo paracentral*, situado detrás de la terminación de Rolando, corresponde en general con bastante exactitud a la proyección en la cara externa del surco retrorrolándico (P. MARIE, FOIX y BERTRAND)

7.° Proyección del ventrículo lateral. — El ventrículo lateral corresponde en su mayor parte al hueso parietal. Por delante, su prolongación frontal viene a rozar la cisura frontoparietal; por detrás, su prolongación occipital queda un buen centímetro por término medio por delante de la sutura parietooccipital.

Sin embargo, la parte inferior del cuerno frontal y la parte anterior del cuerno temporal corresponden al límite del hueso temporal y pueden hasta algunas veces invadirlo algo.

Está completo encima de la línea frontooccipital, que el cuerno temporal roza y puede a veces exceder ligeramente. La línea frontolambdoidea decapita la

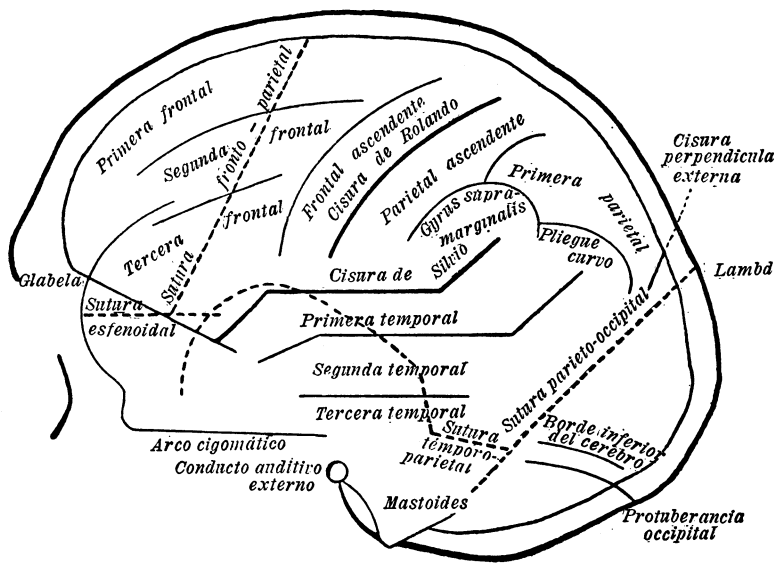

FIG. 991

Relaciones radiográficas de las diferentes cisuras del cerebro y de las circunvoluciones con las suturas del cráneo (según P. MARIE, FOIX y BERTRAND).

parte superior del cuerno frontal. Pero los 4/5 del ventrículo se hallan entre las dos líneas.

La parte posterior, la más accesible, está situada en la perpendicular trazada por la mastoides a la línea frontooccipital, casi a igual distancia de la frontooccipital y la frontolambdoidea, algo más cerca, sin embargo, de la primera.

En las radios de perfil, el ventrículo se proyecta, por delante, en la parte posterior del centro de Broca; por arriba, en el tercio inferior de las circunvoluciones rolándicas; abajo, en la primera, luego la segunda temporal; por detrás va hasta la región del pliegue curvo, debajo de él.

El cuerno frontal se proyecta en la parte anterior del valle de Silvio; el cuerno témporooccipital, en el lóbulo temporal (*Revue neurologique*, pág. 444, 1915).

Hemos comprobado estos datos en cortes congelados en serie. Corresponden a los de P. MARIE, FOIX y BERTRAND. Señalemos, sin embargo, que existen numerosas variaciones en extensión de las prolongaciones del ventrículo lateral, en particular de la prolongación posterior. La figura que damos nos muestra la situación del ventrículo lateral, tal como hemos podido fijarla después de nuestras investigaciones personales, que coinciden con las de la mayoría de los autores (fig. 989).

ARTICULO VIII

CIRCULACION CEREBRAL

La circulación arterial del cerebro tiene dos orígenes que convergen uno hacia el otro: el sistema carotídeo y el sistema vertebral.

Esta circulación ha motivado numerosos trabajos.

El mismo día del mismo año, es decir, el 7 de diciembre de 1872, un médico francés, DURET, y un médico alemán, HEUBNER, proseguían simultáneamente, y ciertamente sin saberlo uno del otro, las mismas investigaciones y publicaban sus resultados. Desde esta época otros trabajos han venido a completar los resultados logrados y muy recientemente las investigaciones de FOIX y de sus discípulos, en particular HILLEMAND, han completado los resultados tan precisos, sin embargo, de DURET. Actualmente, la inyección intraarterial de substancias opacas permite radiografiar, en el vivo, las arterias y venas del cerebro (E. MONIZ-SANTOS), estudiar sus anomalías y, sobre todo, los cambios morfológicos determinados por lesiones (hemorragias, tumores, abscesos, etc.).

Estudiaremos sucesivamente:

1.° Las *arterias;*
2.° Las *venas;*
3.° Los *linfáticos.*

§ 1. — ARTERIAS

1.° Procedencia de las arterias del cerebro. — Cuatro gruesos troncos arteriales penetran en el cráneo para distribuirse en la masa encefálica. Estos son: por delante, las dos *carótidas internas;* por detrás, las dos *vertebrales.*

Las dos arterias vertebrales van al encuentro una de otra, rodean el bulbo y se unen en la línea media, formando un tronco común, el *tronco basilar.* Este se dirige de atrás a delante por debajo de la protuberancia y, a nivel del borde anterior de este órgano, se divide en dos ramas terminales y divergentes, las *arterias cerebrales posteriores.*

Por su parte, las dos carótidas internas, después de haber suministrado la oftálmica, terminan cada una de ellas en una especie de ramillete de cuatro ramas divergentes: la cerebral anterior, la cerebral media, la coroidea anterior y la comunicante posterior. — La *cerebral anterior* se dirige hacia adelante y adentro y se une, poco después de su nacimiento, con su homónima del lado opuesto, por medio de una anastomosis transversal de 1 a 3 milímetros de longitud solamente, la *comunicante anterior.* — La *cerebral media* se dirige hacia fuera y desaparece muy pronto en el valle silviano. — La *coroidea anterior,* oblicua hacia atrás y afuera, se dirige a los plexos coroides de los ventrículos laterales. — En cuanto a la *comunicante posterior,* se dirige hacia atrás y algo adentro, para unirse a la arteria cerebral posterior y enlazar de esta manera entre sí el sistema anterior o carotídeo con el sistema posterior o vertebral (figs. 992 y 994).

2.° Polígono de Willis. — Resulta de estas diferentes anastomosis la formación, en la base del cerebro, de un circuito arterial completamente cerrado: es

el hexágono, o, más exactamente, el heptágono de Willis (de $\epsilon\pi\tau\alpha$, siete, y $\gamma\omega\nu\iota\alpha$, ángulo), pues el circuito en cuestión consta en realidad de siete lados.

Está constituído de la manera siguiente (figs. 992 y 994): por delante, por las dos cerebrales anteriores, unidas entre sí por la comunicante anterior; por detrás, por las dos cerebrales posteriores; a los lados, por las dos comunicantes posteriores o laterales. El aprovisionamiento de las redes sanguíneas del cerebro está, por lo tanto, bien asegurado. Un solo tronco, en caso necesario, bastaría; pues bien, existen cuatro, todos ellos enlazados juntos por anastomosis de corto trayecto y ordinariamente muy anchas.

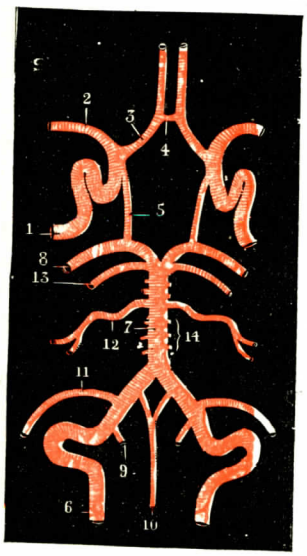

FIG. 992

Polígono arterial de Willis.

1, carótida interna. — 2, cerebral media. — 3, cerebral anterior. — 4, comunicante anterior. — 5, comunicante posterior. — 6, arteria vertebral. — 7, tronco basilar. — 8, cerebral posterior. — 9, espinal posterior. — 10, espinal anterior. — 11, cerebelosa pósteroinferior. — 12, cerebelosa ánteroinferior. — 13, cerebelosa superior. — 14, arterias protuberanciales.

Se concibe, por lo tanto, que pueda obliterarse uno de estos troncos a causa de una embolia o ser suprimido por una ligadura, sin que esta disminución en el número de las vías de aprovisionamiento ocasione siempre y por necesidad una perturbación grave en el funcionalismo del encéfalo. Y en efecto, en 241 casos de ligadura de las carótidas reunidos por LEFORT, sólo hallamos 75 que hayan sido seguidos de accidentes cerebrales.

El círculo de Willis forma una corona alrededor de la silla turca (figs. 994 y 995). Su área corresponde al rombo optopeduncular, que excede, sin embargo, por delante y por detrás. Por delante es subyacente al quiasma óptico; por detrás, las cerebrales posteriores siguen el surco pedúnculo-protuberancial.

Está contenido en el confluente subaracnoideo inferior o reservorio central. Este reservorio es profundo; tiene más de un centímetro de altura y se extiende lateralmente hasta la hendidura cerebral de Bichat. Las arterias del polígono laten, pues, en un vasto espacio de líquido que reparte los latidos.

Desde el punto de vista estructural, los vasos del hexágono se caracterizarían por la rareza del tejido elástico (TRIEPEL). La membrana elástica externa falta, como si, según TRIEPEL, estuviese condicionada por movimiento del cuerpo que, naturalmente, faltan en la cavidad craneal.

3.° Ramas eferentes del polígono. — Las diferentes ramas cerebrales que emanan del polígono de Willis constituyen dos sistemas principales destinados: el primero a las circunvoluciones, el segundo a los núcleos centrales. Observaremos desde ahora que estos dos sistemas, aunque de origen común, son completamente independientes uno del otro en su distribución y que «en la periferia de su dominio, como dice CHARCOT, no comunican ningún punto».

Describiremos, pues, primero las ramas del polígono de Willis, como hemos hecho siempre en los vasos, es decir, estudiando su trayecto, sus relaciones, sus ramas colaterales, etc. Pero tendremos cuidado de definir en cada una de las ramas el territorio superficial, es decir, el territorio de las circunvoluciones que se halla bajo su dependencia y su territorio profundo. Además, indicaremos cuáles son los caracteres generales que diferencian las terminaciones de las arterias de las circunvoluciones y de las arterias ganglionares.

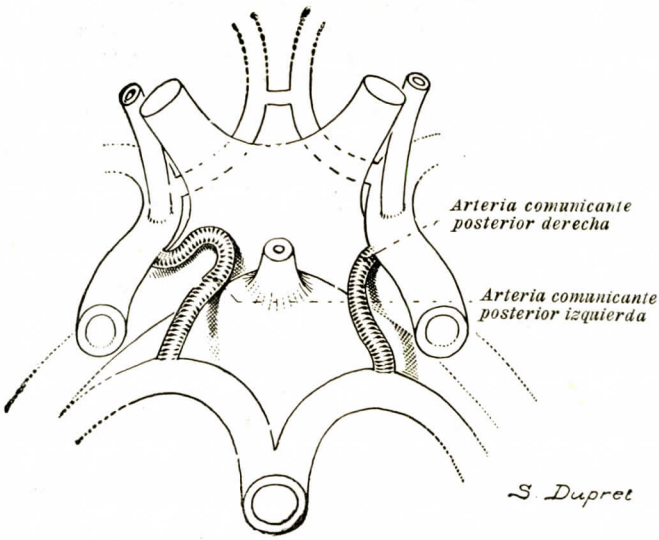

FIG. 993

Disposición anormal de la arteria comunicante posterior izquierda que forma un codo pronunciado en la cara inferior del quiasma (según FAVORY).

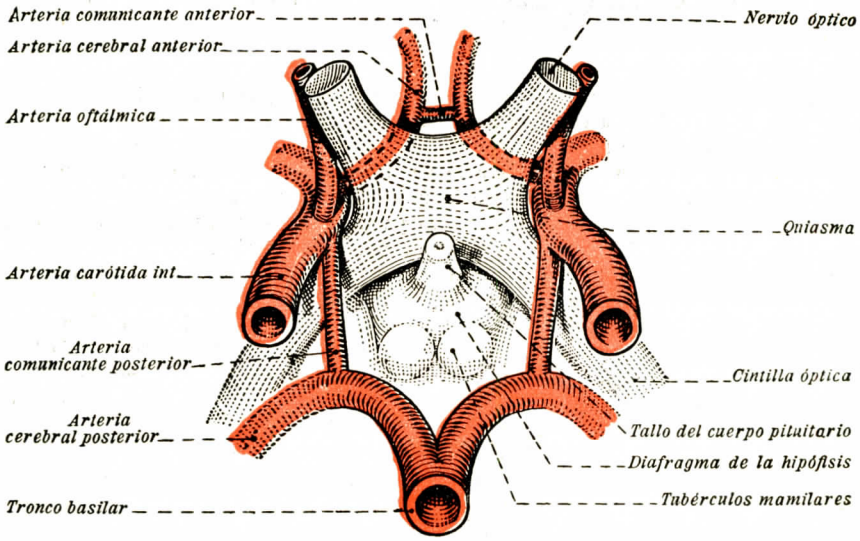

FIG. 994

Cara inferior del quiasma óptico y del hexágono de Willis (según FAVORY).

El desarrollo, sea ontogénico, sea filogénico, de las arterias encefálicas nos enseña que el polígono de Willis queda formado de la manera como hemos descrito, constituyendo la disposición típica del hombre adulto, después de una serie de transformaciones sucesivas.

Primitivamente, la carótida interna es la única arteria que conduce sangre a la masa encefálica; la vertebral no existe. La carótida interna, al desembocar en la cavidad craneal, se divide en dos ramas terminales: una, *anterior* o *craneal*, que se dirige atrás hacia la extremidad anterior del cerebro; otra, *posterior* o *caudal*, que se dirige atrás hacia la medula. La primera de estas dos ramas representa la *cerebral anterior;* muy cerca de su origen suministra hacia fuera una colateral que, al desarrollarse ulteriormente, constituirá la *cerebral media* o *silviana*. Asimismo la rama posterior abandona, cerca de su origen, una colateral análoga, que constituirá la *cerebral posterior*. Consignemos bien este hecho, claramente representado en la figura 996 (A), de que las dos arterias cerebral *media* y cerebral

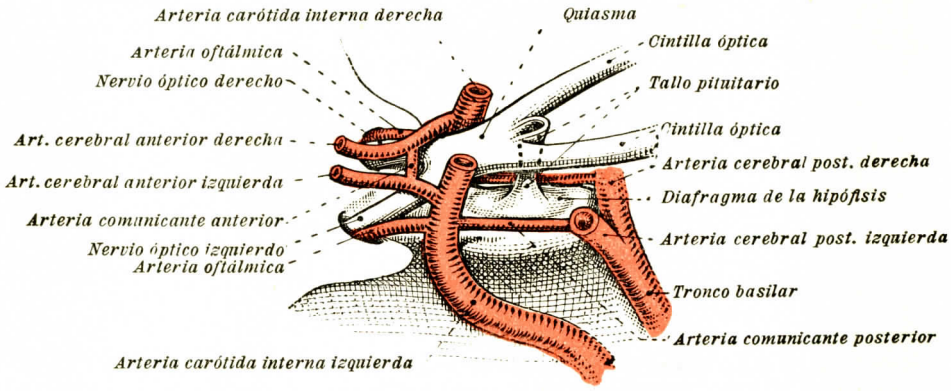

FIG. 995

Relaciones del hexágono de Willis con el quiasma óptico y la tienda de la hipófisis. *Vista perspectiva* (según FAVORY).

posterior no son, en su origen, más que simples colaterales, la una de la rama craneal, la otra de la rama caudal de la carótida interna.

En un estadio ulterior (B), las dos cerebrales anteriores, hasta entonces independientes, se unen en la línea media, ora por medio de una red intermedia, ora por medio de una simple rama que va transversalmente de la una a la otra; esta anastomosis transversal no es más que la *comunicante anterior*. Por otra parte, las dos ramas caudales de la carótida interna, algo por detrás del origen de la futura cerebral posterior, llegan a ponerse en contacto y se fusionan en un tronco único, impar y medio, que constituye el *tronco basilar* o *arteria basilar;* estos dos términos son sinónimos. En este momento vemos aparecer las dos *arterias vertebrales*, pero arterias vertebrales minúsculas, siguiendo de abajo arriba y desembocando una y otra, por su extremidad superior, en la porción preterminal de la arteria basilar, es decir, en la porción de la arteria basilar que corresponde al límite de separación de la protuberancia y el bulbo. Por este hecho, la arteria basilar se encuentra desde ahora dividida en dos partes: una superior, que corresponde a la protuberancia y es la *arteria basilar propiamente dicha*, la *arteria basilar de la descripción clásica;* una parte posterior, que surca el plano anterior del bulbo y de la medula y que no es más que el *tronco espinal anterior*, el cual, como sabemos, se anastomiza a derecha e izquierda con las *arterias segmentarias* (*ramas espinales laterales* del adulto).

Más tarde, la parte anterior de la rama caudal de la carótida interna se atrofia, disminuye de volumen, y entonces, como si la carótida no pudiera, por este conducto reducido, enviar bastante sangre a la arteria basilar, la vertebral aumenta de volumen y la suple. Al mismo tiempo, la arteria basilar, en la cual circula la sangre ahora de abajo arriba, aumenta también de volumen, y sucede lo mismo: 1.°, con sus dos ramas de bifurcación anteriores; 2.°, con las dos cerebrales posteriores que parecen continuarlas.

Mientras la parte posterior de la rama caudal adquiere de esta manera un desarrollo considerable, su parte anterior, la que precede a la emergencia de la cerebral posterior,

continúa atrofiándose y constituye esta arteria sin importancia que, en la anatomía del adulto, toma el nombre de *comunicante posterior* o *lateral*.

El tipo humano (fig. 996, C) queda constituído desde este momento.

Como vemos, la carótida interna, que primitivamente es la única arteria encefálica, pierde poco a poco, en el transcurso de su desarrollo, las partes posteriores de su dominio, que le usurpa sucesivamente una arteria de formación más reciente, la arteria vertebral.

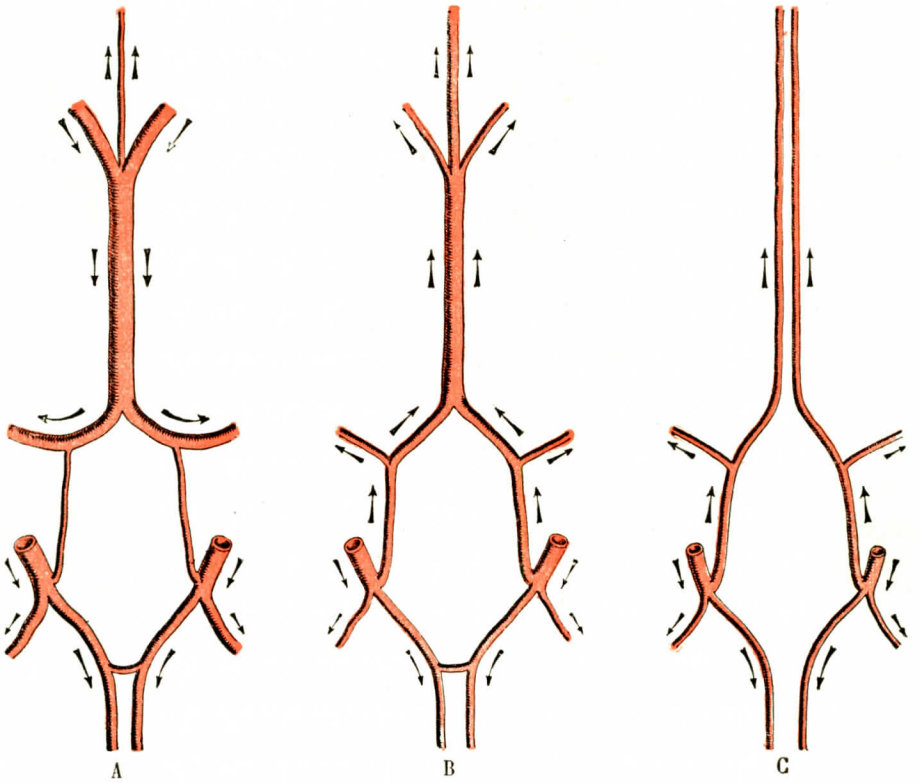

FIG. 996

Esquema que representa la evolución de las arterias encefálicas

(La leyenda se halla en el texto.)

Estas nociones de morfogénesis, que el lector hallará extensamente desarrolladas en dos excelentes memorias de BERTHA DE WRIESE (*Arch. de Biologie*, t. XXI, 1904, y *Th. de l'Université de Gand*, 1905), nos permiten interpretar justamente los diferentes elementos constitutivos del polígono de Willis.

α) La *cerebral anterior* representa la rama de bifurcación anterior o craneal de la carótida interna: la *comunicante anterior*, que une una a otra las dos cerebrales anteriores, al principio no existe: es de formación secundaria.

β) La *cerebral media*, cualquiera que sea su volumen, no tiene otra significación que la de una colateral de la cerebral anterior; la descripción clásica, que la considera una rama terminal de la carótida interna, no es exacta.

γ) El *tronco basilar*, impar y medio, que corresponde a la protuberancia y se bifurca hacia arriba para unir las dos comunicantes posteriores, resulta de la fusión en la línea media de las porciones medias de las dos ramas caudales de la carótida interna; la sangre circula por él primitivamente de delante atrás (de la carótida hacia la medula); después,

más tarde, cuando las arterias vertebrales de formación secundaria se le han unido, se han apoderado de él, entonces la sangre circula de atrás a delante (de la protuberancia hacia el cerebro).

δ) La *comunicante posterior*, en el adulto, representa la porción inicial de la rama caudal de la carótida interna; sumamente degenerada, muy reducida, constituye sólo en este momento un simple trazo de unión entre la carótida interna (que ha perdido su terreno posterior) y la vertebral (que se apodera de él).

ε) En cambio, la *cerebral posterior*, primitivamente minúscula, simple colateral de la rama caudal de la carótida interna, es ahora una arteria muy voluminosa, continuación de la rama de bifurcación correspondiente del tronco basilar. Pero a pesar de su importancia, por alimentada que esté ahora por el sistema vertebral, continúa conservando la significación anatómica de rama colateral de la carótida interna. Vemos, por otra parte, como hace notar muy justificadamente B. DE WRIESE, que la arteria cerebral posterior se origina, no en la extremidad anterior del tronco basilar y por al vía de bifurcación de éste, sino en el punto en que la comunicante posterior se continúa con la rama de bifurcación correspondiente del tronco basilar. En otros términos, la especie de cayado que, en el polígono de Willis, se extiende de la extremidad anterior del tronco basilar a la comunicante posterior, debe referirse, morfológicamente, no a la arteria cerebral posterior, sino a la arteria basilar: representa (como lo demuestra perfectamente la comparación de las dos figuras A y C), de la misma manera que la comunicante posterior y el tronco basilar, una porción de la rama caudal de la carótida interna. Acerca de este punto la descripción clásica no está en armonía con los datos de la morfogénesis y debiera modificarse.

SECCION I. — RAMAS TERMINALES DEL POLÍGONO DE WILLIS

Las ramas terminales comprenden: 1.°, la arteria cerebral anterior; 2 °, la arteria cerebral media o silviana; 3.°, la arteria cerebral posterior; 4.° la arteria coroidea anterior. No describiremos las comunicantes, que hemos visto ya con el polígono de Willis, y comenzaremos nuestra descripción por la arteria cerebral anterior.

A. — ARTERIA CEREBRAL ANTERIOR

1.° Trayecto. — Las arterias cerebrales anteriores, primeras ramas de la arteria carótida interna. pasan por encima del nervio óptico y se unen delante de éste por la comunicante anterior (fig. 997). En ciertos casos las cerebrales anteriores tienen un trayecto más posterior y se hallan en relación directa con la cara superior del quiasma (fig. 998).

Rápidamente, cada una de ellas se acoda para llegar a la cara interna del cerebro (figs. 999 y 1000). Se junta a la substancia nerviosa y camina de delante atrás describiendo una curva de concavidad posterior, que se amolda a la convexidad de la rodilla del cuerpo calloso. Sigue la cara superior de éste y, llegada a la unión de los dos tercios anteriores y el tercio posterior de este órgano, lo abadona, se endereza y llega a la cisura callosomarginal. Sigue esta cisura en un pequeño recorrido y se endereza una última vez para llegar al borde convexo del hemisferio, donde termina dando sus ramas terminales al lóbulo cuadrilátero y al lóbulo paracentral. Esta parte terminal de la cerebral anterior ha sido descrita por DURET como rama terminal; la denomina *arteria frontal interna y posterior.*

2.° Colaterales. — Desde su origen, la arteria cerebral anterior suministra algunos ramos muy delgados para el espacio perforado anterior, para la cintilla óptica, para el pico del cuerpo calloso, y algunas arteriolas inconstantes para la parte anterior del núcleo *(arterias estriadas anteriores)*. Llegada a la altura del

cuerpo calloso, emite sus ramas colaterales principales, de las cuales unas nacen de su convexidad y las otras de su concavidad (fig. 1000).

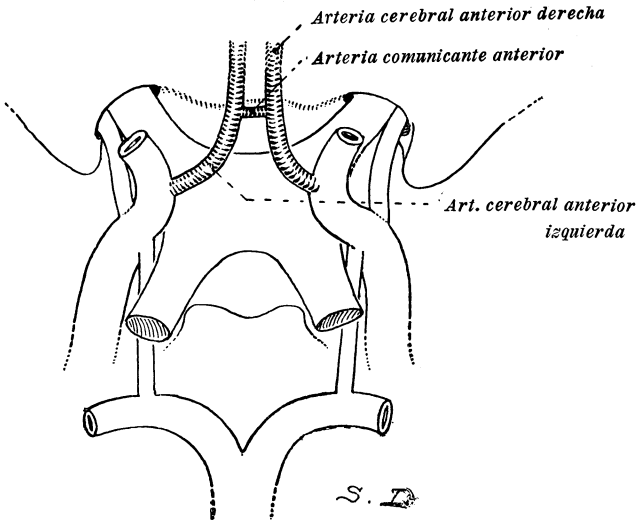

FIG. 997

Disposición clásica de las arterias cerebrales anteriores en su origen. Sobrecruzan el origen de los nervios ópticos (según FAVORY).

a. *Ramas nacidas de la convexidad.* — Son en número de tres principales: circulan por el fondo de los surcos y se dirigen todas hacia el borde convexo del

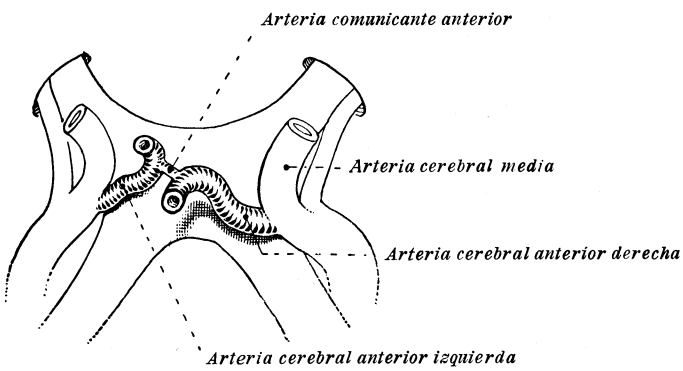

FIG. 998

Disposición anormal de las arterias cerebrales anteriores. Se asientan en la parte media del quiasma. La arteria cerebral media invade su borde externo y el origen de los nervios ópticos (según FAVORY).

hemisferio para llegar a la cara externa del lóbulo frontal y anastomizarse con ramas de la arteria silviana.

α) *Arteria orbitaria.* — Esta arteria nace en el momento en que la cerebral anterior llega a la cara interna del cerebro. Delgada y sinuosa, llega al lóbulo orbitario en su porción comprendida entre el gyrus rectus y el surco cuneiforme.

β) La segunda, la *arteria frontal interna y anterior de Duret, o arteria prefrontal,* muy a menudo doble y hasta triple, nace habitualmente algo por debajo de la rodilla del cuerpo calloso, se dirige hacia delante, sigue en un corto trayecto

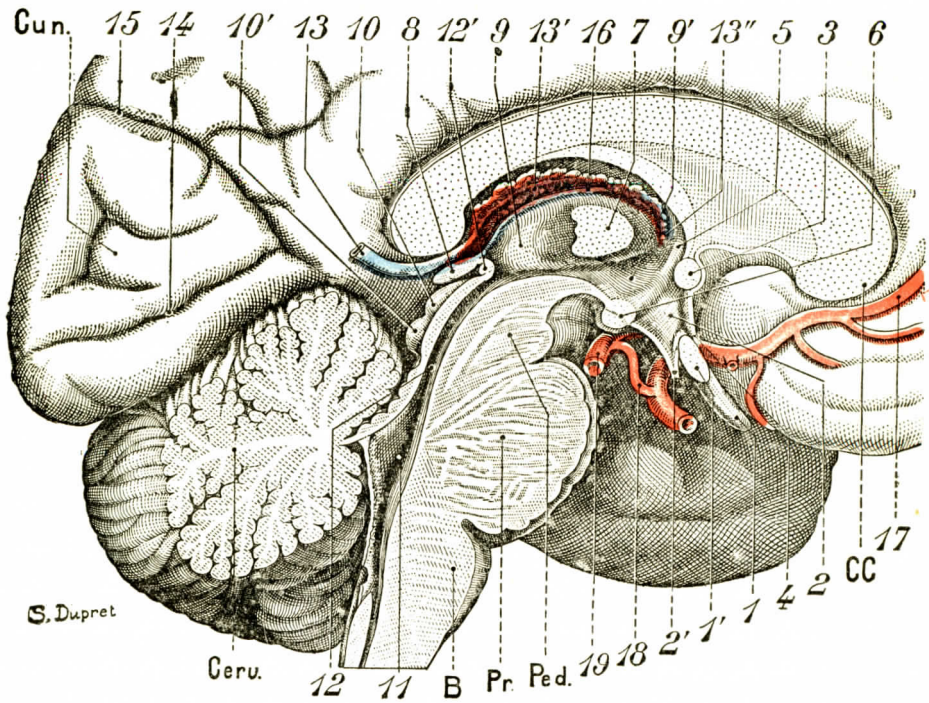

FIG. 999

Corte del eje encefálico y del ventrículo medio. Origen de la arteria cerebral anterior.

B, bulbo. — Pr., protuberancia. — Ped., pedúnculo. — Cerv., cerebelo. — CC., cuerpo calloso. — S.luc., septum lúcidum. — Cun., cúneus.

1, nervio óptico. — 1', corte del quiasma óptico. — 2, región del tüber e infundíbulum. — 2', corte del tallo pituitario. — 3, comisura blanca anterior. — 4, laminilla supraóptica. — 5, pilar anterior del trígono cerebral. — 6, tubérculo mamilar. — 7, corte de la comisura gris. — 8, epífisis. — 9, tálamo óptico. — 9', región infraóptica del ventrículo medio. — 10, 10', tubérculos cuadrigéminos anterior y posterior. — 11, cuarto ventrículo. — 12, acueducto de Silvio. — 12', comisura blanca posterior. — 13, vena de Galeno. — 13', plexo coroideo. — 13'', agujero de Monro. — 14, cisura calcarina. — 15, cisura perpendicular interna. — 16, tænia thalami. — 17, arteria cerebral anterior. — 18, comunicante posterior. — 19, arteria cerebral posterior.

la cisura callosomarginal y se distribuye por la porción anterior de la circunvolución frontal interna

γ) La tercera, la *arteria frontal interna y media de Duret,* o mejor, *arteria callosomarginal* (FOIX e HILLEMAND), es voluminosa (fig 1000, 4). Después de un codo convexo hacia delante, llega a la cisura callosomarginal, que sigue de delante atrás en una gran longitud. Luego, después de un recorrido de varios centímetros, cambia una vez más de dirección para llegar al borde convexo del hemisferio. Describe así una S itálica muy alargada. Esta arteria da dos ramas importantes que llegan al borde convexo del hemisferio. Con su rama madre pasan por la cara externa del hemisferio, donde se anastomizan con ramas de la silviana.

Además de estas colaterales voluminosas, la cerebral anterior da también algunos ramúsculos que irrigan la parte media de la circunvolución del cuerpo calloso.

b) *Ramas nacidas de la concavidad.* — Estos ramos, extremadamente delgados, penetran en el cuerpo calloso, al que irrigan. Tienen, pues, exteriormente un trayecto en gran manera corto. Se escalonan a lo largo de la cerebral anterior y de delante atrás. Cuando la arteria cerebral anterior abandona el cuerpo calloso para

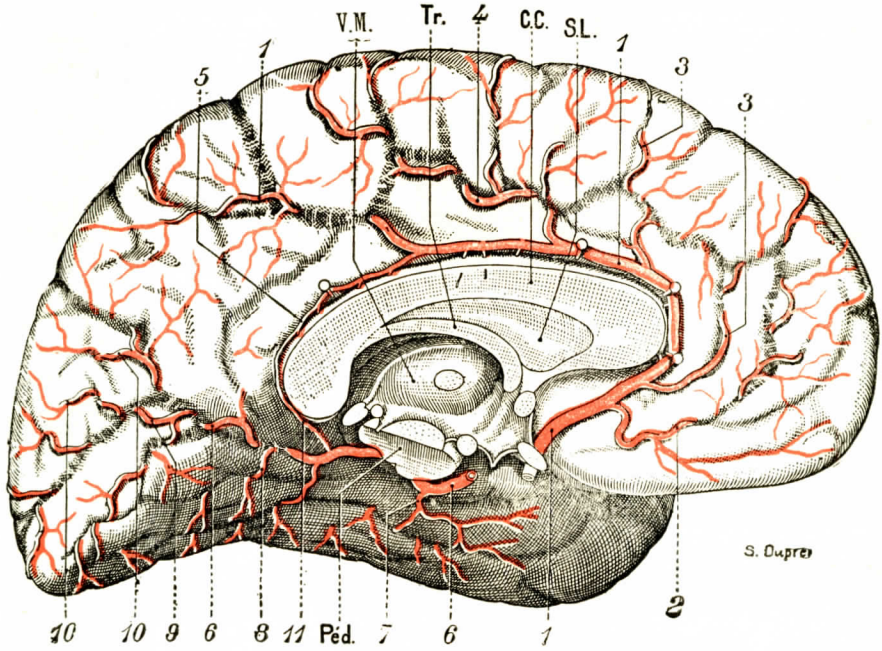

FIG. 1000

Circulación arterial del cerebro. Arterias de la cara interna del hemisferio izquierdo.

C.C., cuerpo calloso. —S.L., séptum lúcidum. — Tr., trígono. — V.M., ventrículo medio. — Ped., pedúnculo.

1, arteria cerebral anterior — 1', su ramo terminal. — 2, ramo orbitario. — 3, 3, ramos frontales anteriores. — 4, ramo frontal medio, o arteria callosomarginal. — 5, arteria pericallosa posterior. — 6, 6, arteria cerebral posterior. — 7, su ramo anterior. — 8, ramo mediano. — 9, ramo terminal o arteria calcarina. — 10, 10, ramo para el cúneus. — 11, arteriola para el rodete del cuerpo calloso.

cambiar de dirección, emite una rama fina, pero larga, que continúa la dirección del vaso primitivo. Con FOIX e HILLEMAND, la denominaremos *arteria pericallosa posterior* (fig. 1000, 5). Sigue la cara superior del cuerpo calloso, al que envía numerosos ramúsculos. Termina a la altura del rodete del cuerpo calloso, donde encuentra los ramúsculos emanados de la cerebral posterior, que irrigan este rodete.

Como se ve, el trayecto de la cerebral y de sus ramas está calcado en el trayecto de los grandes surcos. Existen, pues, dos semicírculos arteriales: 1.°, uno inferior, central, paralelo al surco del cuerpo calloso; forma el *semicírculo pericalloso;* está constituído por la cerebral anterior y la arteria pericallosa posterior; 2.°, el otro, periférico, constituye el *semicírculo callosomarginal;* está constituído sucesivamente de delante atrás por la porción inicial de la arteria prefrontal, por la parte media de la arteria callosomarginal y la parte posterior de la cerebral anterior (véase fig. 1000).

Territorio de la cerebral anterior. — El territorio de la cerebral anterior comprende un territorio superficial, un territorio profundo y un territorio calloso.

a) *Territorio superficial.* — Comprende: 1.°, en la cara inferior del hemisferio, el lóbulo orbitario y el lóbulo prefrontal; 2.°, en la cara interna, la circunvolución frontal interna, la circunvolución del cuerpo calloso, el lóbulo paracentral y el lóbulo cuadrilátero; 3.°, en la cara externa, la primera circunvolución frontal, el extremo superior de las dos circunvoluciones rolándicas y la parte de la circunvolución parietal superior próxima a la cisura interhemisférica (figs. 1009, 1010 y 1011).

Este territorio no está limitado a la corteza cerebral, antes al contrario, penetra profundamente en el centro oval hasta la proximidad del borde externo del núcleo caudado.

b) El *territorio profundo* sólo comprende la parte ánteroinferior de la cabeza del núcleo caudado

c) El *territorio calloso* comprende los 7/8 del cuerpo calloso y sus radiaciones; únicamente el rodete del cuerpo calloso está irrigado por la cerebral posterior. Podemos, pues, denominar justamente a la arteria cerebral anterior la *arteria del cuerpo calloso.*

En un corte frontal, el territorio de la arteria tiene la forma de un cuadrilátero, cuyo lado interno está formado por la cara interna del hemisferio; el lado superior por el cuarto superior aproximadamente de la cara externa del lóbulo frontal; el lado inferior por la cara del ventrículo lateral, es decir, el cuerpo calloso; el lado externo, convencional, es determinado por una línea que une la parte externa del borde superior a la parte externa del borde inferior (borde externo del núcleo caudado) (véanse figs. 1006 y 1007).

En general, las obliteraciones de la cerebral anterior determinan una hemiplejía de predominio crural, con un síndrome, cuando el cuerpo calloso está interesado, de apraxia unilateral izquierda de tipo ideomotor; esta apraxia es siempre izquierda en los casos de lesiones de la cerebral anterior, sea cual fuere la arteria interesada.

B. — Arteria cerebral media o silviana

1.° Trayecto. — Esta arteria es la más voluminosa de las arterias cerebrales; su calibre alcanza, y excede algunas veces, 4 milímetros de diámetro. Por sus dimensiones y su dirección parece ser la continuación directa de la arteria carótida interna. Desde su origen, por fuera del ángulo externo del quiasma, se dirige al espacio perforado anterior. Sigue el valle de Silvio, y después de un recorrido de 2 centímetros a 2 centímetros y medio, llega al polo de la ínsula y pasa a la cara externa del hemisferio cerebral. Describe así una curva de concavidad pósterointerna, que abraza a modo «de un dedo curvado» la parte inferior de la ínsula de Reil, o mejor dicho el pliegue de paso que une el lóbulo temporal al lóbulo frontal. Desde este punto se flexiona hacia atrás, cruza sucesivamente el surco mayor de la ínsula y llega al canal posterior, que recorre de abajo arriba. Luego rodea el pliegue de paso témporoparietal, describiendo alrededor del mismo una asa que nos ha parecido constante, y llega al extremo posterior de la cisura de Silvio. Enderezándose entonces por última vez, sale de esta cisura y termina formando la arteria del pliegue curvo. Como se ve, es semejante, desde el punto de vista de sus sinuosidades, a todas las arterias que surcan la superficie externa del cerebro, apareciendo y desapareciendo sucesivamente en el valle de Silvio y describiendo sinuosidades que triplican en longitud la distancia de su punto de origen a su punto de terminación.

2.° Colaterales. — En su largo trayecto (figs. 1002, 1003 y 1004) la arteria silviana abandona:

1.° *Arterias perforantes* destinadas a los núcleos grises centrales. Se desprenden a la altura del espacio perforado anterior.

2.° *Arteriolas corticales* destinadas al lóbulo orbitario.

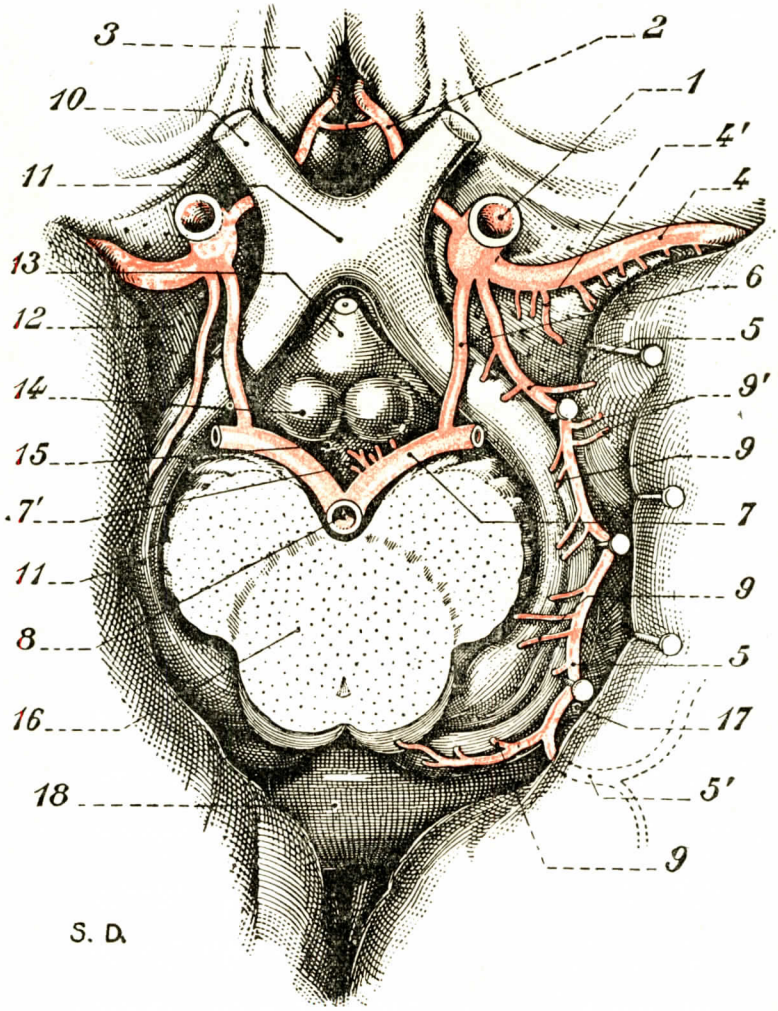

FIG. 1001

Polígono arterial de Willis. Arteria coroidea anterior.

1, arteria carótida interna. — 2, arteria cerebral anterior. — 3, arteria comunicante anterior. — 4, arteria cerebral media. — 4', vaso para el espacio perforado anterior. — 5, 5, arteria coroidea anterior, con 5', una rama ventricular. — 6, arteria comunicante posterior. — 7, arteria cerebral posterior. — 7', pedúnculo retromamilar. — 8, tronco basilar. — 9, 9, ramos de la coroidea anterior destinados a la cintilla óptica. — 9', ramos que van al gancho del hipocampo. — 10, nervio óptico. — 11, quiasma. — 11', lámina basilar. — 12, espacio perforado anterior. — 13, túber. — 14, tubérculos mamilares. — 15, espacio perforado posterior. — 16, pedúnculo cerebral. — 17, hendidura cerebral de Bichat. — 18, rodete del cuerpo calloso.

3.° Abandona sobre todo numerosas ramas colaterales destinadas a las circunvoluciones de la cara externa del cerebro. Son:

1.° *La arteria temporal anterior.* — Variable en su extensión, esta arteria, generalmente voluminosa, nace en la curva de la silviana junto al pliegue témporofrontal (fig. 1003, 6). Se ramifica en la primera circunvolución temporal y los dos tercios anteriores de la segunda. A menudo lleva adosada una arteria temporal media (fig. 1003, 7).

2.° *Las ramas ascendentes.* — Estas nacen aisladamente o, en general, por un tronco común que se desprende del borde superior de la arteria en el polo de la ínsula. Sea como quiera, hay en los casos típicos cuatro ramas ascendentes, a saber: *a)* la *arteria frontal anterior* o *inferior*, que se distribuye por la tercera frontal, circunvolución de Broca, y por la parte media de la segunda circunvolución frontal; *b)* la *arteria frontal ascendente* o *prefrontal*, que se ramifica por los tres cuartos inferiores de la circunvolución frontal ascendente, así como por el pie de la segunda circunvolución frontal; *c)* la *arteria del surco rolándico*, cuyo origen se confunde a menudo con la arteria del surco prefrontal. Se distribuye por la frontal ascendente, penetrando en la cisura de Rolando, y excede el borde superior del hemisferio; *d)* la *arteria parietal anterior* o *ascendente*, que se ramifica por la circunvolución parietal ascendente después de haber penetrado en la porción inicial del surco interparietal. Muy reducida de volumen, la silviana aun deja dos ramas, que son:

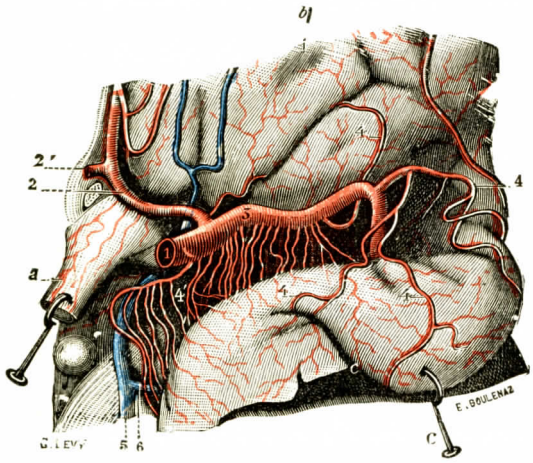

FIG. 1002

La arteria cerebral anterior y la arteria silviana vistas en la base del cerebro (inyección con sebo).

a, nervio óptico separado con erinas hacia atrás. — *b*, lóbulo orbitario. — *c*, piamadre del lóbulo témporooccipital, separada hacia atrás. — 1, carótida interna. — 2, cerebral anterior, con 2', comunicante anterior. — 3, cerebral media o silviana. — 4, 4, ramillete de arterias suministradas por esta última a las circunvoluciones vecinas y a los núcleos optoestriados: estas últimas atraviesan los agujeros del espacio perforado anterior. — 5, vena basilar, con 6, su afluente ventricular.

3.° La *arteria temporal posterior*, bastante a menudo doble, que se distribuye por la parte posterior de las dos primeras circunvoluciones temporales (figura 1003, 8).

4.° La *arteria parietal posterior*, última colateral. Riega la mayor parte del lóbulo parietal (fig. 1003, 5).

Enteramente reducida, la silviana se exterioriza de la cisura de Silvio; convertida en *arteria del pliegue curvo*, riega la región de este pliegue y envía arteriolas hasta el lóbulo occipital (fig. 1003, 9).

3.° Territorios de la Silviana. — Como se ve, la silviana tiene bajo su dependencia dos territorios desiguales, uno profundo o central, otro superficial o córticosubcortical (figs. 1006 y 1007).

a) El *territorio superficial* o *córticosubcortical*, pues excede en profundidad la substancia gris e irriga la substancia blanca correspondiente, comprende una parte de las circunvoluciones orbitarias, frontales, temporales, parietales, es decir, los centros sensitivomotores y los centros del lenguaje, así como las radiaciones ópticas de la región de Wernicke. El territorio subcortical comprende: la parte profunda del lóbulo frontal que corresponde a la parte superficial irrigada por la

silviana; se encuentra situada por delante y por encima de los núcleos grises centrales.

En la parte de los lóbulos temporal y parietal que depende de la silviana, el territorio subcortical se extiende hasta los ventrículos. Es muy profundo igualmente por fuera de las regiones ventriculares (figs. 1006 y 1007).

b) El *territorio profundo* o *central* comprende: el putamen; el globus pállidus; el núcleo caudado, salvo el extremo; la parte anterior de la cápsula interna,

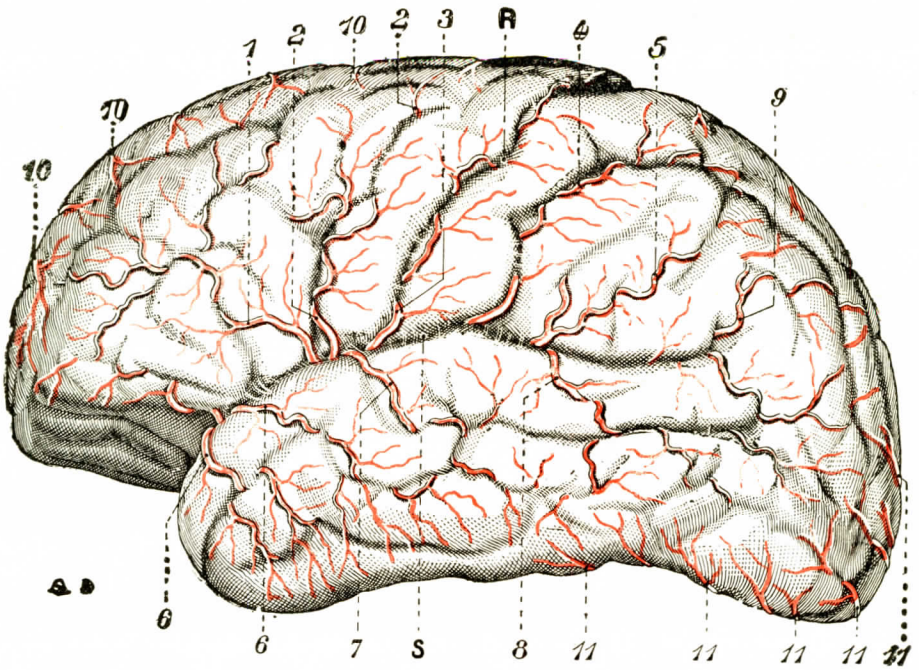

FIG. 1005

Circulación arterial del cerebro. Arterias de la cara externa del hemisferio.

R., cisura de Rolando. — S., cisura de Silvio.
La casi totalidad de la cara externa del hemisferio es regada por las ramas de la arteria silviana.

1, arteria frontal anterior. — 2, arteria prefrontal. — 3, arteria del surco rolándico. — 4, arteria parietal ascendente. — 5, arteria parietal posterior. — 6, 6, arteria temporal anterior. — 7, arteria temporal media. — 8, arteria temporal posterior. — 9, 9, terminaciones de la arteria silviana que forman la arteria del pliegue curvo. — 10, 10, ramos de la arteria cerebral anterior que exceden el borde superior del hemisferio. — 11, 11, ramos de la arteria cerebral posterior.

su rodilla y la parte alta de su porción posterior (la mayor parte del brazo posterior, la cápsula interna, es irrigada por la coroidea anterior); la cápsula externa; la parte del centro oval adyacente al núcleo caudado.

Las obliteraciones de la silviana pueden dar origen: 1.°, a un reblandecimiento silviano total; 2.°, a un reblandecimiento silviano profundo o mejor central (destrucción del putamen, de la mayor parte del núcleo caudado, de la cápsula interna anterior); 3.°, a un reblandecimiento silviano superficial, que si es muy extenso determina hemiplejía, trastornos apráxicos y hemianopsia, afasia, y si es restringido, localizado en el segmento posterior (arteria parietal posterior, arteria del pliegue curvo y temporal posterior), da origen a un síndrome hemianópsico con apraxia y afasia de Wernicke.

C. — Arteria cerebral posterior

1.° Trayecto. — Esta arteria, rama terminal del tronco basilar, está situada inmediatamente por delante de la cerebelosa superior, de la que está separada por el nervio motor ocular común. Inmediatamente después de su nacimiento se dirige hacia fuera junto al pedúnculo cerebral, del que rodea el pie y la cara externa por un círculo que conduce la arteria a la cara dorsal del eje encefálico. Llegada así al surco lateral del pedúnculo, cambia de dirección y se dirige francamente por fuera a la cara inferior del hemisferio cerebral. Antes era pedunculár, ahora se hace hemisférica. El tronco principal del vaso se continúa por detrás paralelamente al borde interno del hemisferio, surcando la cara inferior e interna de la mitad posterior del lóbulo témporo-occipital. Con el nombre de *arteria calcarina* llega a la cisura calcarina y termina en el cúneus.

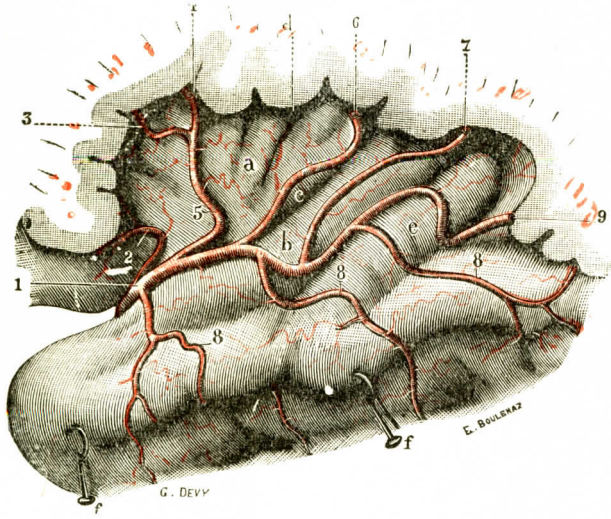

Fig. 1004

La arteria cerebral media y sus ramas en la cisura de Silvio.

1, trozo de la silviana. — 2, una arteria destinada al lóbulo orbitario. — 3, 4, arteria frontal inferior y arteria frontal ascendente, naciendo de un tronco común, 5. — 6, arteria parietal ascendente. — 7, arteria parietal inferior. — 8, 8, 8, ramas descendentes o temporales. — 9, arteria del pliegue curvo. — *a*, *b*, lóbulo anterior y lóbulo posterior de la ínsula. — *c*, gran surco de la ínsula. — *d*, surco superior. — *e*, pliegue témporoparietal. — *f*, *f*, opérculo inferior, muy separado hacia abajo por una erina.

2.° Colaterales. — a) *Pedículo retromamilar.* — Cerca de su origen da el pedículo retromamilar, del que hemos hablado a propósito del pedúnculo cerebral. Este comprende dos planos: uno peduncular, otro retromamilar o mejor tálamoperforado.

α) El *plano posterior*, que forma las arterias pedunculares, está constituído por muy pequeños ramos apretados unos contra otros que penetran en la parte interna del pie del pedúnculo.

β) El *plano anterior* está representado por las arterias del pedículo tálamo-perforado que penetran en los agujeros del espacio perforado posterior y van a irrigar la parte pósterointerna de la región subóptica. Estos vasos se distribuyen en la parte superior del núcleo rojo, la substancia yuxtaventricular adyacente y la parte inferior e interna del tálamo óptico. Penetran en este núcleo, se encorvan hacia fuera y finalmente alcanzan la cara externa del tálamo óptico, en donde terminan.

b) *Arteria cuadrigémina.* — Recordemos que esta arteria, que hemos estudiado ya anteriormente (véase pág. 926), rodea el pedúnculo e irriga los tubérculos cuadrigéminos.

c) *Coroideas posteriores.* — Después de haber dado todavía algunas ramas pequeñas para el pie del pedúnculo y algunas circunferenciales para la parte late-

ral de la protuberancia, la cerebral posterior emite dos arterias coroideas posteriores. La primera, la *arteria coroidea posterior y media* de Duret, se dirige de atrás a delante, sigue el lado de la epífisis, a la cual deja algunos ramitos, y se divide en seguida en dos ramos: uno *externo* para la tela coroidea posterior; otro *interno* para los plexos coroideos del ventrículo medio, que, como es sabido, están situados en la cara inferior de la tela coroidea.

La otra, la *coroidea posterior y lateral* de Duret, se divide de ordinario en dos ramos, que siguen el borde súperointerno del tálamo óptico: uno, *externo*, está en contacto de la coroidea anterior, rama de la silviana; el otro, *interno*, termina a veces en la cabeza del núcleo caudado.

En su trayecto ascendente, las coroideas posteriores emiten generalmente algunos pequeños ramos que penetran en el pulvinar.

La importancia de este pedículo accesorio varía con el de las arterias del pedículo tálamogeniculado, que vamos a estudiar.

d) *Pedículo tálamogeniculado (arteria óptica inferoexterna de Duret).* — En general, la arteria cerebral posterior recibe la comunicante después de haber dado la coroidea posterior. Se convierte entonces en cerebral al pasar al cuerpo geniculado. En este punto abandona un pedículo compuesto de cuatro a seis ramas, que penetra en el tercio posterior de la cara inferior del tálamo óptico, distribuyéndose en este núcleo en la parte interna del cuerpo geniculado interno, en la parte externa del cuerpo geniculado interno y en la parte anterior del pulvinar. Este pedículo no excede por arriba la parte media del tálamo, pero da algunos ramos a los confines de la parte posterior de la cápsula interna, a la parte externa del campo de Wernicke. Tiene bajo su dependencia la estación sensitiva y la estación cerebelosa. Su obliteración determina el síndrome talámico de Déjerine y Roussy (fig. 1020, 3).

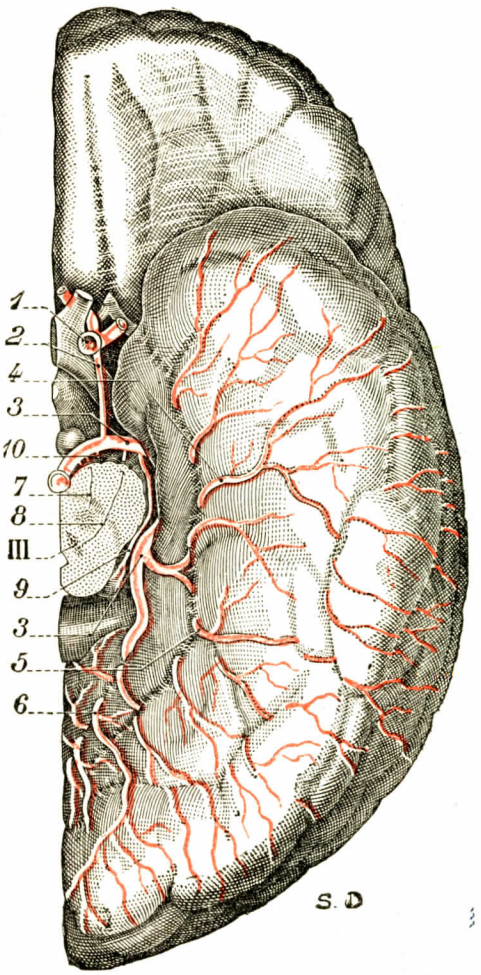

FIG. 1005

La arteria cerebral posterior en la cara inferior del cerebro.

1, arteria carótida interna. — 2, arteria comunicante posterior. — 3, 3, arteria cerebral posterior. — 4, su rama anterior o recurrente. — 5, su ramo oblicuo. — 6, su terminación o arteria calcarina. — 7, arteria para el núcleo rojo. — 8, arteria peduncular que llega al núcleo del motor ocular común. — 9, arteria cuadrigémina. — 10, pedúnculo retromamilar.

e) *Vasos del rodete del cuerpo calloso.* — La arteria cerebral posterior suministra constantemente algunas arteriolas que irrigan la parte inferior del rodete del cuerpo calloso, es decir, el esplenio y el segmento correspondiente de las radiaciones callosas.

f) *Ramas de las circunvoluciones.* — Las colaterales cerebrales de este vaso están sujetas a numerosas variaciones. Ordinariamente hay tres ramas, la *rama más interna*, que constituye la terminación de la arteria, o *arteria calcarina*, que hemos descrito. Las otras dos arterias comprenden; *a)* una *rama témporooccipital anterior*, que se dirige adelante, al lóbulo témporooccipital, excepto el extremo anterior, que es irrigado por la silviana; *b)* una *rama témporooccipital media*, que se distribuye sobre todo en la cara inferior de las circunvoluciones témporooccipitales, en la parte ensanchada que se continúa con el lóbulo occipital.

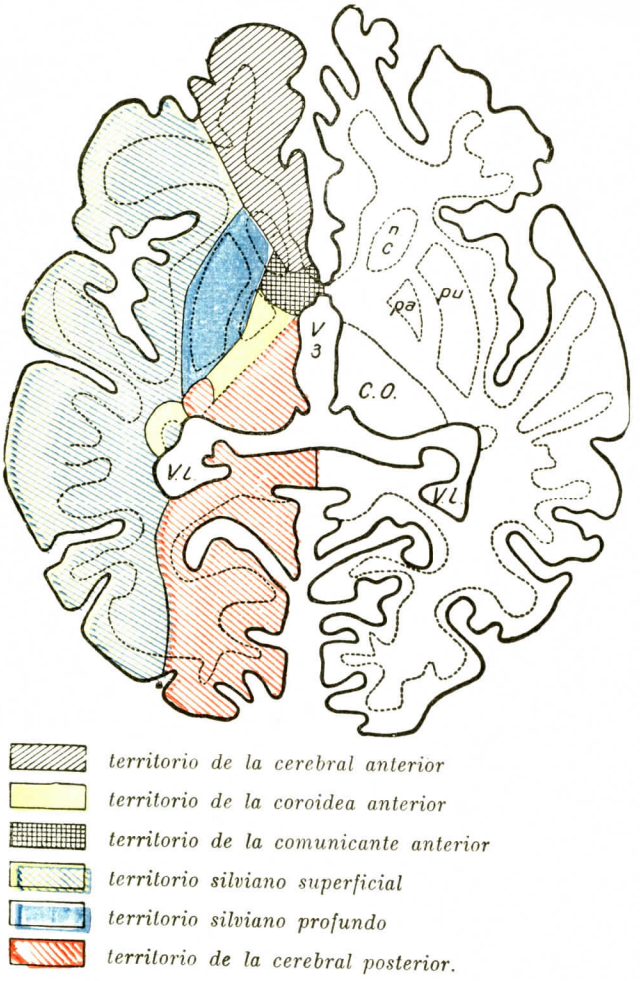

FIG. 1006

Territorios vasculares del cerebro esquematizados en un corte horizontal (SCHIFF-WERTHEIMER).

3.° Territorios. — La arteria cerebral posterior comprende un territorio cortical, un territorio central y un territorio peduncular (figuras 1006 y 1007).

a) *Territorio cortical.* — Este territorio comprende: 1.°, la cara inferior del lóbulo témporooccipital, excepto su extremo anterior que depende de la silviana; 2.°, la parte inferior de la cara interna de este lóbulo, todo el cúneus, por lo tanto la esfera visual; 3.°, excede algo la cara externa del hemisferio, mordiendo la parte inferior del lóbulo temporal y la parte inferior del lóbulo occipital.

b) *Territorio central.* — Este territorio extremadamente importante comprende: la *parte pósteroinferior del tálamo óptico*, la *parte pósterointerna de la región subóptica*, el *esplenio del cuerpo calloso*, *radiaciones callosas posteriores*.

c) *Territorio peduncular.* — Comprende: la *parte interna del pie del pedúnculo* y la *parte anterior del núcleo rojo y de la calota.*

D. — ARTERIA COROIDEA ANTERIOR

1.° Trayecto y relaciones. — Esta arteria es de calibre mínimo; no tiene más de un milímetro de diámetro. No aparece, pues, inmediatamente a la vista

cuando se examinan las ramas del círculo arterial de Willis. Nace del tronco carotídeo después del origen de la cerebral anterior y de la comunicante posterior, por lo tanto por fuera del quiasma óptico y de la cintilla óptica (fig. 1008, 5). Mientras la cerebral anterior y la comunicante posterior, que nacen delante de ella, están situadas a distancia de la substancia nerviosa, la coroidea anterior está aplicada desde el primer momento a la cara inferior del cerebro, ligeramente por fuera de la cintilla, y en cambio la comunicante posterior está más bien por dentro. Se dirige hacia atrás y afuera como la misma cintilla, se aproxima a ésta y la subcruza, situándose inmediatamente debajo de ella antes de llegar a la altura del cuerpo geniculado externo. Como hemos visto (véase *Pedúnculo cerebral)*, rodea el pedúnculo formando en su cara ántero-externa el arco vascular más elevado. Este trayecto curvilíneo la conduce a la cara dorsal del pedúnculo, donde encuentra la hendidura cerebral de Bichat, en la cual penetra. Después de haber suministrado una rama al cuerno occipital del ventrículo lateral, se curva francamente hacia delante para llegar al plexo coroides de los ventrículos laterales, donde termina en compañía de la coroidea posterior, que la ha alcanzado.

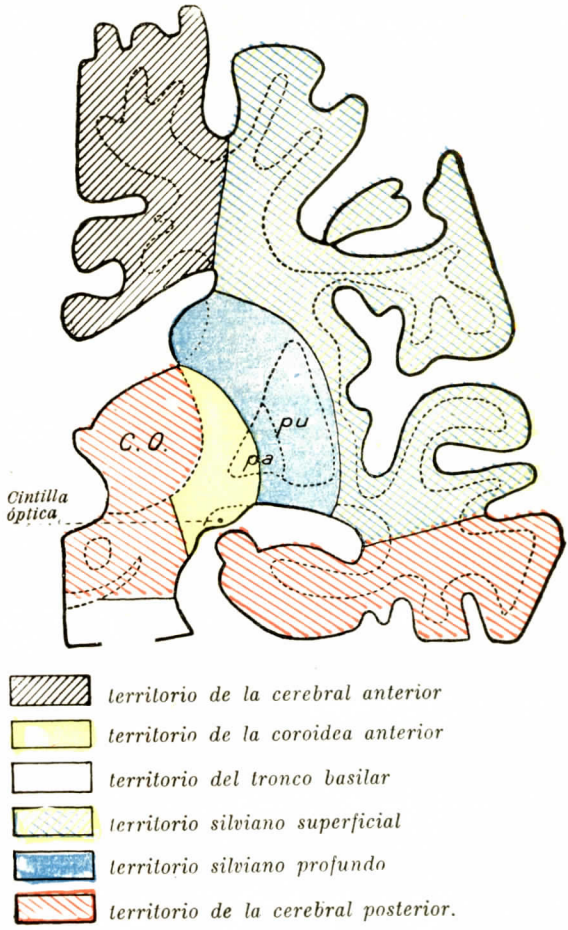

FIG. 1007

Territorios vasculares del cerebro esquematizados en un corte vertical (SCHIFF-WESTHEIMER).

2.° Colaterales.—La coroidea anterior abandona en su camino los ramos siguientes:

1.° *El pedúnculo del gancho del hipocampo.* — Está constituído por algunos ramúsculos que se distribuyen por la punta del hipocampo y el núcleo amigdalino.

2.° *Las arterias perforantes de la cintilla óptica.* — Estas arterias están escalonadas de delante atrás, son delgadas y riegan la cintilla hasta el cuerpo geniculado externo; éste recibe también algunos ramos de la cerebral posterior. Después de haber atravesado la cintilla, estas arterias perforantes penetran en el cerebro y van a irrigar el brazo posterior de la cápsula interna, con excepción: 1.°, de la rodilla y de una pequeña parte adyacente, regada por la silviana, y 2.°, de una pequeña área, completamente posterior, adyacente, el campo de Wernicke, que depende del pedículo tálamogeniculado de la cerebral posterior. Los ramitos más posteriores de

los ramos perforantes riegan la parte inicial del *segmento retrolenticular de la cápsula interna*, es decir, el origen de las radiaciones ópticas.

3.° *Ramos pedunculares.* — Son ramúsculos de poca importancia que penetran

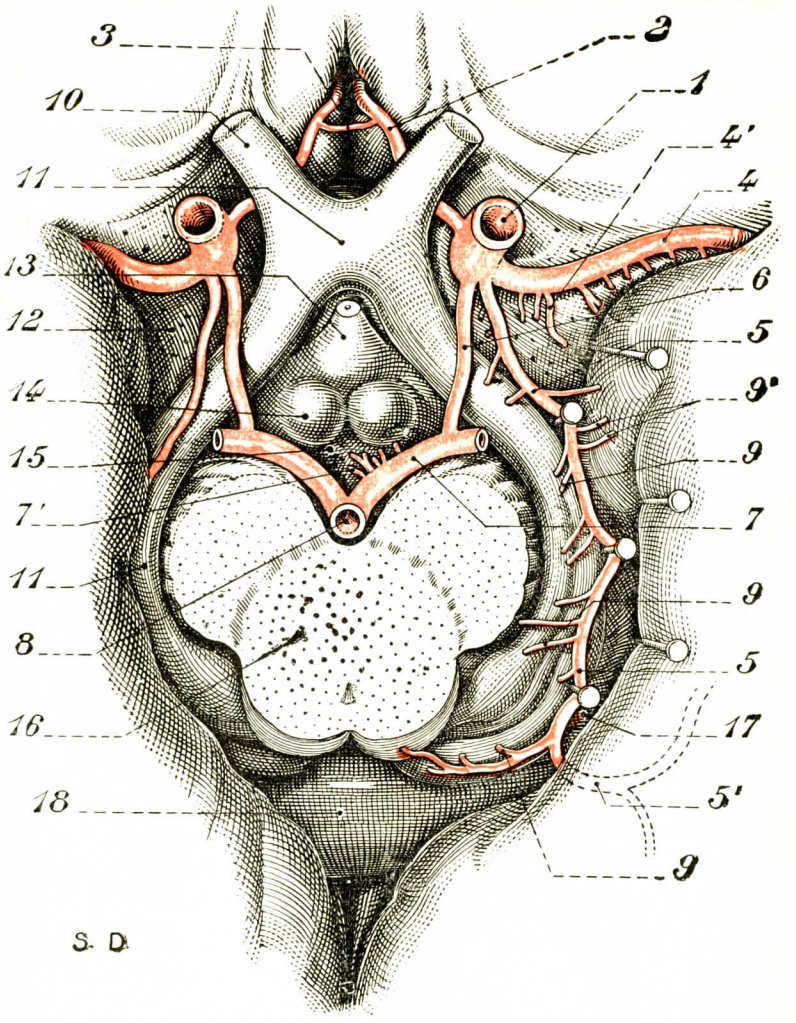

FIG. 1008

Polígono arterial de Willis. Arteria coroidea anterior.

1, arteria carótida interna. — 2, arteria cerebral anterior. — 3, arteria comunicante anterior. — 4, arteria cerebral media. — 4', vasos para el espacio perforado. — 5, 5, arteria coroidea anterior, con 5', su rama ventricular. — 6, arteria comunicante posterior. — 7, arteria cerebral posterior. — 7', pedúnculo retromamilar. — 8, tronco basilar. — 9, 9, ramas de la coroidea anterior destinadas a la cintilla óptica. — 9', ramos que van al gancho del hipocampo. — 10, nervio óptico. — 11, quiasma. — 11', lámina basilar. — 12, espacio perforado anterior. — 13, túber. — 14, tubérculos mamilares. — 15, espacio perforado posterior. — 16, pedúnculo cerebral. — 17, hendidura cerebral de Bichat. — 18, rodete del cuerpo calloso.

en la parte más elevada del pie del pedúnculo. Algunos ramos terminan en el tubérculo cuadrigémino y en el pulvinar.

Habiendo alcanzado el ventrículo lateral, donde está acompañada por ramas de la coroidea posterior, la coroidea anterior se distribuye en los plexos coroideos por

los ventrículos laterales, ramos que envían también algunas ramas a la parte interna del tálamo óptico.

3.° Variedades. — Son frecuentes, pero recaen sobre todo en el territorio anterior, donde es posible ver nacer, independientemente de las colaterales *normales*, arteriolas destinadas al hipocampo (una vez cada tres). Asimismo su porción terminal, es decir, la coroidea propiamente dicha, está sujeta a variaciones: hay en suma un equilibrio entre ella y la coroidea posterior.

4.° Territorio de la coroidea anterior. — Sea lo que fuere, la coroidea anterior, a pesar de su pequeño volumen y la frecuencia de las anomalías, tiene constantemente bajo su dependencia la mayor parte de la cintilla óptica y del brazo posterior de la cápsula interna.

Su obliteración determina una hemianopsia, una hemiplejía derecha sin afasia, una invalidez marcada del miembro inferior, una hemianestesia derecha moderada (SCHIFF-WERTHEIMER).

SECCION II. — TERRITORIOS VASCULARES DE LA CORTEZA Y CARACTERES GENERALES DE LAS ARTERIAS DE LAS CIRCUNVOLUCIONES

Como hemos podido ver, las arterias cerebrales anterior, media y posterior tienen cada una en la capa cerebral un dominio particular, un territorio. Hemos descrito éste para cada arteria. Podemos agruparlos en un resumen, que las figuras siguientes, en las que cada territorio está representado por un lugar especial (figuras 1009, 1010 y 1011), lo explicarán mejor que cualquier texto.

1.° Territorio vascular de la corteza. — a) *Territorio de la cerebral anterior* (véase figs. 1006 y 1007). — El territorio de la cerebral anterior *(representado de color azul)* ocupa: 1.°, la mitad interna del lóbulo orbitario; 2.°, toda la parte de la cara interna del hemisferio situada por delante del cúneus; 3.°, en la cara externa del hemisferio, la primera circunvolución frontal, la parte anterior de la segunda, el extremo superior de las dos circunvoluciones frontal y parietal ascendente, y, finalmente, la porción del lóbulo parietal superior más próxima a la cisura interhemisférica.

b) *Territorio de la cerebral posterior.* — El territorio de la cerebral posterior *(color amarillo)* comprende toda la superficie del lóbulo témporooccipital, a excepción de la punta. Comprende, además, el cúneus, la parte posterior de las tres circunvoluciones occipitales y la tercera temporal, o una parte solamente de esta última circunvolución.

c) *Territorio de la cerebral media.* — El territorio de la cerebral media *(color rojo)* ocupa, por último, el resto del hemisferio, es decir, la mayor parte de la segunda frontal, la tercera frontal por completo (comprendiendo también la mitad externa del lóbulo orbitario), los dos tercios o los tres cuartos inferiores de las dos circunvoluciones frontal ascendente y parietal ascendente, la parte del lóbulo parietal superior próxima al surco interparietal, el lóbulo parietal inferior completo, el pliegue curvo, la parte anterior de las circunvoluciones occipitales, las dos primeras temporales, la punta del lóbulo témporooccipital y, finalmente, las circunvoluciones de la ínsula y la región retroinsular. De los tres territorios citados, este último es con mucho el más extenso. Es asimismo el más importante, puesto que comprende en sus límites la mayor parte de esta región del manto y del hemisferio, en que la patología humana ha podido establecer y localizar cierto número de centros de inervación motriz, sensitiva o sensorial.

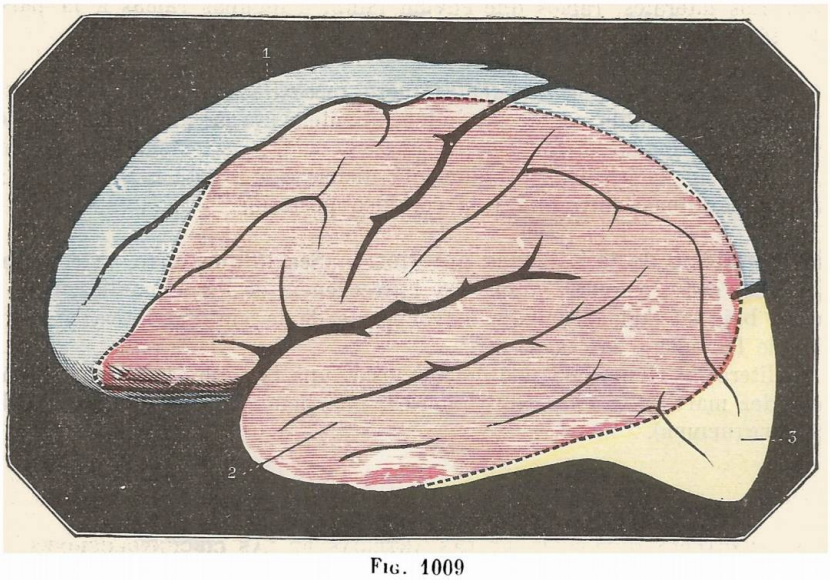

FIG. 1009

Cara externa del hemisferio izquierdo, con indicación de sus territorios vasculares.

1, territorio de la cerebral anterior *(azul)*. — 2, territorio de la silviana *(rojo)*. 3, territorio de la cerebral posterior *(amarillo)*.

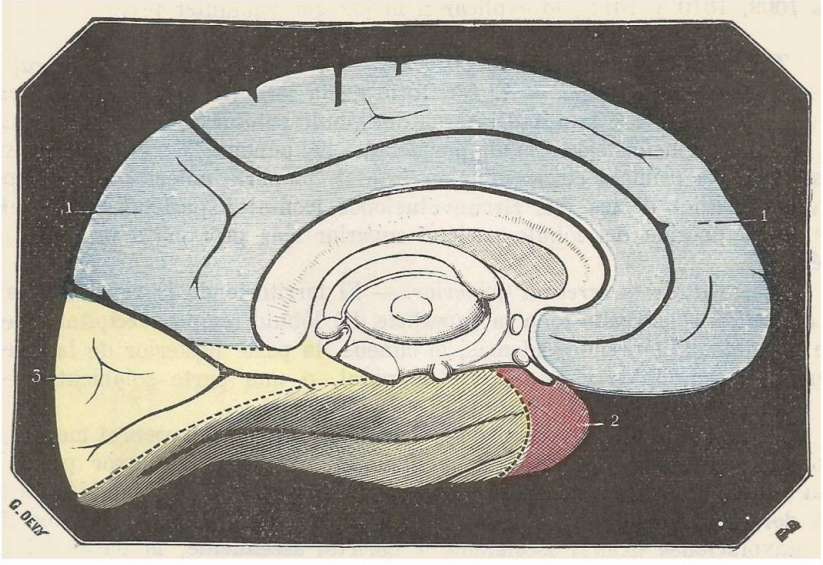

FIG. 1010

Cara interna del hemisferio izquierdo, con indicación de sus tres territorios arteriales.

1, territorio de la cerebral anterior *(azul)*. — 2, territorio de la silviana *(rojo)*. 3, territorio de la cerebral posterior *(amarillo)*.

Examinemos ahora el modo como se conducen las ramificaciones de las arterias cerebrales en la superficie del cerebro y en el espesor de las circunvoluciones.

2.° Modo de ramificación de las arterias cerebrales en la piamadre. — Como acabamos de ver, las tres arterias cerebrales anterior, cerebral y media y cerebral posterior se descomponen cada una en cierto número de ramas. Estas ramas, a su vez, se subdividen en varios ramos y ramitas, los cuales terminan por cierto número de arborizaciones. Estas arborizaciones terminales, que no solamen-

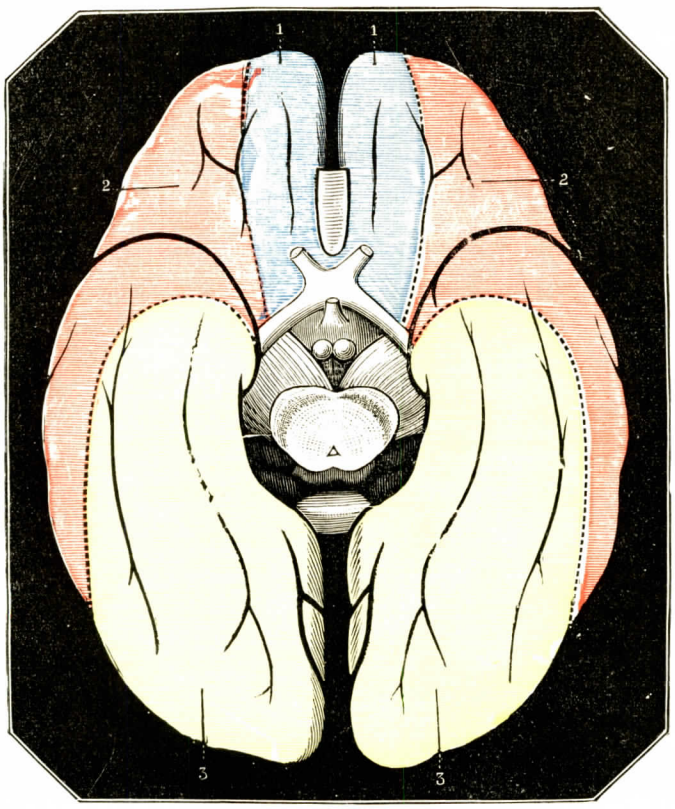

FIG. 1011

Cara inferior del cerebro, con sus territorios vasculares.

1, territorio de la cerebral anterior *(azul)*. — 2, territorio de la silviana *(rojo)*. 3, 3, territorio de la cerebral posterior *(amarillo)*.

te parten de los ramos y ramitas, sino también de las ramas y de los troncos, se observan principalmente en la superficie libre de las circunvoluciones. Las arteriolas que las constituyen presentan los más diversos trayectos (fig. 1012); rara vez rectilíneas, comúnmente flexuosas y aun onduladas, van al encuentro unas de otras, llegan a ponerse en contacto, se cruzan formando ángulos siempre variables y parecen anastomizarse entre sí para constituir una vasta red. ¿Estas anastomosis son en realidad bastante numerosas y bastante extensas para justificar esta denominación de *red*, aplicada a la circulación arterial de la piamadre cerebral? Los anatomistas no están de acuerdo sobre este punto y nos encontramos en presencia de dos opiniones absolutamente contradictorias.

Para DURET, las anastomosis entre arterias vecinas son extremadamente raras: siéndolo ya en las ramas, lo son más todavía en los ramos, y mucho más, tal vez nulas, en las arborizaciones. Estas arterias pertenecen, pues, al *tipo terminal*, en la acepción dada a esta palabra por COHNHEIM, esto es, que se resuelven o acaban en capilares, sin unirse a las arterias vecinas. Como se comprende perfectamente, resultaría de una disposición semejante que cada uno de los grandes territorios vasculares que hemos descrito anteriormente se dividiría en *territorios secundarios*, éstos en *territorios terciarios*, etc., territorios que serían tanto más independientes cuanto más pequeño fuera el vaso a que pertenecieran. Resultaría también de esto, desde el punto de vista patológico, que cuando uno de estos vasos de territorio distinto es obliterado, habría pocas probabilidades de que se estableciera una circulación supletoria, y de ahí, como consecuencia, la isquemia y el reblandecimiento del territorio en cuestión.

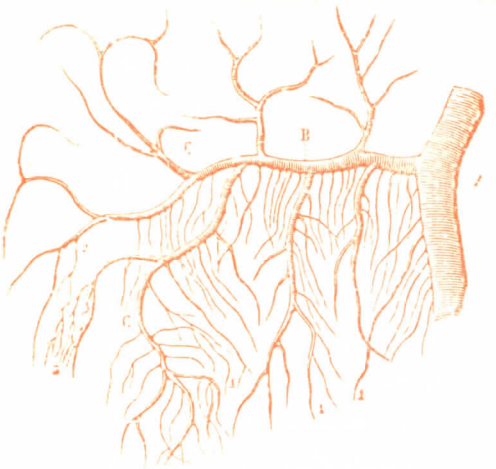

FIG. 1012

Esquema representando el modo de distribución de las arterias cerebrales (según DURET).

A, arteria principal. — B, arborización primaria. — C, C, arborizaciones secundarias. — 1, 1, 1, arterias medulares. — 2, arterias corticales. — 3, ramificaciones de las arterias corticales en la pulpa cerebral.

En contra de estas conclusiones, HEUBNER refiere el modo de distribución de las arterias en la piamadre al *tipo anastomótico*, y así describe, en el espesor de esta membrana, una doble red: 1.°, una *red superficial*, a cuya formación concurren todos los gruesos troncos que se desprenden del polígono de Willis; 2.°, una *red profunda*, formada por las ramas derivadas de la red superficial. «Estas ramas, dice, se pierden o resuelven en la piamadre en una fina red; todas las principales arterias contribuyen a la formación y riego de esta red, la cual puede ser alimentada por cada una de estas arterias, naturalmente con mayor dificultad y lentitud por las ramas lejanas que por las ramas más próximas.»

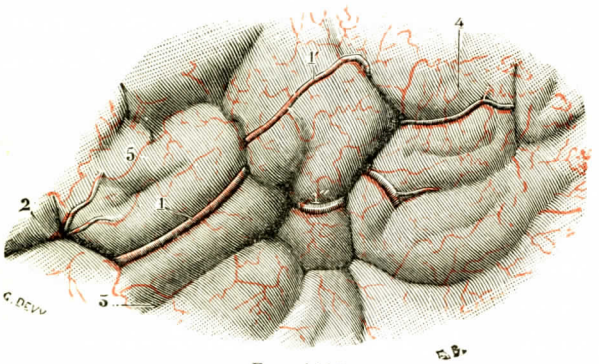

FIG. 1013

Modo de ramificarse las arterias corticales en la piamadre (región del pliegue curvo).

1, arteria del pliegue curvo, con 1', 1'', sus dos ramas de bifurcación. —2, extremidad posterior de la cisura de Silvio.—3, cisura paralela.—4, pliegue curvo. — 5, lóbulo parietal inferior.

Si nos atenemos a nuestras investigaciones, las dos opuestas opiniones emitidas por DURET y HEUBNER nos parecen igualmente exageradas. No hemos hallado jamás en el espesor de la piamadre, ni en el adulto ni en el feto, una red tan fina y tan rica como la que describe HEUBNER. Por otra parte, no podemos conceder el carácter de vaso terminal, ni a los troncos voluminosos que se desprenden del polígono de Willis, ni a las ramificaciones de estos troncos en la piamadre cerebral. Los gruesos troncos se anastomizan desde luego todos entre sí, en los confines de su territorio: siempre hemos observado, en un cerebro en el cual habíamos ligado preventivamente las tres comunicantes, que una inyección de sebo, introducida en una de las silvianas, llenaba sucesivamente los tres territorios del hemisferio correspondiente y los tres territorios

del hemisferio opuesto. Las regiones de la corteza en las cuales estas anastomosis nos han parecido ser más numerosas son las siguientes: 1.°, la cara externa de las segunda y tercera circunvoluciones temporales, en las cuales varios ramos ascendentes de la cerebral posterior (fig. 1014) se anastomizan a pleno conducto con los ramos descendentes de la silviana; 2.°, la parte interna del lóbulo orbitario, en la cual dos o tres ramos de dirección transversal u oblicua terminan, por una parte, en la cerebral anterior, y por otra, en las ramas orbitarias de la silviana; 3.°, la parte posterior del lóbulo cuadrilátero, en donde se ven varios ramos de la cerebral posterior emerger de la cisura perpendicular interna y anastomizarse a pleno conducto con las ramificaciones más posteriores de la cerebral anterior.

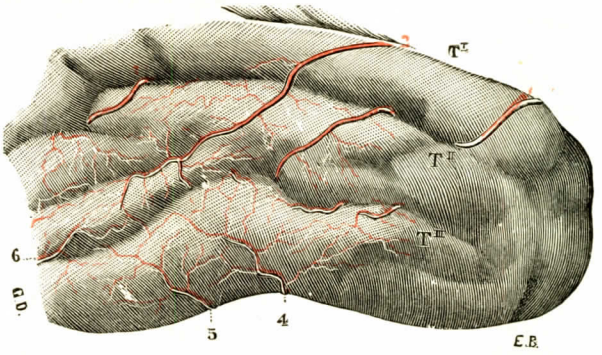

FIG. 1014

Anastomosis de la arteria silviana con la cerebral posterior en la superficie libre de la tercera temporal (lado derecho).

TI, TII, TIII, primera, segunda y tercera circunvoluciones temporales. — 1, 2, 3, ramas descendentes de la arteria silviana. — 4, 5, ramas de la cerebral posterior.

Por lo que se refiere a las ramas y a los ramos, las anastomosis son también en ellos muy numerosas y verdaderamente suficientes para llevar la sangre o una inyección fina a un territorio cualquiera cuya arteria principal haya sido previamente obliterada.

¿Quiere esto decir que la supresión brusca de una arteria, ya sea por una embolia, ya por una trombosis, sea siempre inofensiva y pase como inadvertida? No; los hechos anatomoclínicos están ahí para decirnos lo contrario. Pero de que una embolia o una trombosis determinen en ciertos casos desórdenes funcionales, y aun tal vez lesiones anatomopatológicas, es preciso guardarse de deducir la ausencia de las citadas anastomosis, anastomosis *que uno ve y cuya existencia es, por lo tanto, positiva e innegable*. Los desórdenes en cuestión encuentran frecuentemente su explicación en una alteración ya antigua de las arterias de la piamadre o bien de la pulpa cerebral subyacente; pueden también explicarse por la pequeñez de las mismas anastomosis, que no permite a la sangre llegar al territorio bruscamente atacado sino con gran lentitud y en cantidad insuficiente, lentitud e insuficiencia a las cuales se acomoda difícilmente un tejido a la vez tan activo y tan delicado como la corteza cerebral.

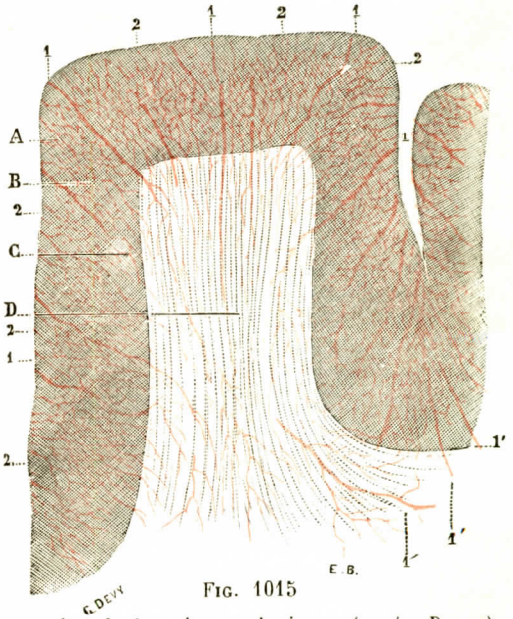

FIG. 1015

Arterias de las circunvoluciones (según DURET).

1, 1, arterias medulares. — 1', 1', grupo de arterias medulares, situado entre dos circunvoluciones próximas. — 2, 2, arterias corticales o de la substancia gris. — A, red capilar de mallas bastante anchas, situada debajo de la piamadre. — B, red de mallas poligonales más estrechas, situada en la substancia gris. — C, red de transición de mallas anchas. — D, red capilar de la substancia blanca.

3.° Terminaciones de las arterias de la piamadre en la pulpa cerebral. — Cuando se levanta la piamadre con precaución, se ve desprenderse de su cara pro-

funda una especie de lluvia de finas arteriolas, que caen perpendicularmente sobre la pulpa cerebral subyacente y penetran en ella para terminar en la misma y nutrirla. Estas arterias, llamadas *nutricias de la pulpa cerebral*, se dividen en *arterias largas* y *cortas:*

a) *Arterias largas o medulares.* — Las arterias largas o medulares atraviesan la substancia gris de la corteza y llegan a la substancia blanca subyacente, en la que terminan afectando una disposición en forma de pincel. Pueden contarse de 10 a 15 en el corte de una circunvolución de mediano volumen; 3 ó 4 solamente en la cara libre de esta circunvolución; 5 ó 6 en cada una de sus caras laterales o bien en el fondo de las cisuras correspondientes. Todas estas arterias (fig. 1015) se dirigen en línea recta al centro del hemisferio, y como no comunican entre sí sino por finos capilares, cada una de ellas constituye un pequeño sistema independiente.

Las arterias medulares descienden en el centro oval a una profundidad de 4 ó 5 centímetros; se aproximan mucho, por lo tanto, a los núcleos centrales, pero sin llegar jamás a ponerse en relación con sus arterias. No nos cansaremos de repetirlo: la red arterial de la corteza y la de los núcleos centrales son independientes una de otra. CHARCOT hace observar que existe en los confines de los dos sistemas, en pleno centro oval, una especie de terreno neutral en el que los cambios nutritivos se verifican de una manera menos enérgica y por esto se desarrollan aquí con preferencia ciertos reblandecimientos lagunales seniles.

b) *Arterias cortas o corticales.* — Las arterias cortas o corticales (fig. 1015, 2) se detienen en la substancia gris de las circunvoluciones y se resuelven en ellas rápidamente formando mallas capilares.

c) *Redes capilares de las circunvoluciones.* — Las redes capilares se presentan bajo cuatro diferentes aspectos, cada uno de los cuales corresponde a una zona distinta. Tomaremos de DURET la descripción de estas diferentes redes:

α) En la propia superficie de la capa gris existe una red capilar de mallas cuadrangulares, muy anchas y paralelas a su superficie. Esta red sólo puede observarse bien en cortes horizontales: forma anastomosis muy finas entre las diversas arterias que penetran en las circunvoluciones. Casi no ocupa más que medio milímetro de la capa gris.

β) Los dos milímetros subyacentes de la substancia cortical están ocupados por mallas capilares poligonales bastante finas. Esta red está principalmente formada por las arterias corticales, que se esparcen en toda su extensión por sus ramillos colaterales y más todavía por sus ramillos terminales. Las arterias corticales son innumerables, y en cada dos o tres mallas capilares se encuentra uno de sus ramillos.

γ) El último milímetro aproximadamente de la capa gris está ocupado por una red capilar de transición: sus mallas capilares son más anchas que las de la capa superior; pero son mucho menos prolongadas que las de la substancia blanca, en la cual se introducen un poco, hasta confundirse con ella completamente.

δ) La red capilar de la substancia blanca está constituída por mallas de paredes más finas, pero más prolongadas que las de las redes de la capa gris propiamente dichas. Su anchura es tres o cuatro veces mayor que la del diámetro de las mallas de la capa gris. Esta red está dispuesta en el sentido o dirección de los principales fascículos de fibras nerviosas, que parecen envueltos por estas mallas.

SECCION III. — ARTERIAS DE LOS NÚCLEOS GRISES CENTRALES, ARTERIAS DE LA CÁPSULA INTERNA Y DE LAS REGIONES INFUNDÍBULOTUBÁRICA, SUBTALÁMICA Y SUBLENTICULAR

En la cara ventral de los vasos del eje encefálico hemos visto nacer arteriolas que penetran generalmente con rapidez a través de la substancia blanca para regar

los núcleos y las fibras que los rodean. Lo mismo ocurre en la base del cerebro. Las ramas del polígono, ora las comunicantes, ora las ramas terminales, emiten cierta cantidad de pequeñas arteriolas que penetran directamente en el cerebro para regar el centro de éste. Nacidos en la base, se da a veces al conjunto de estos vasos el nombre de *territorio basal* (HEUBNER). Como penetran hacia el centro de los hemisferios, se les da también el nombre de *arterias centrales*. Las hemos estudiado ya al tratar de cada región del cerebro y también a propósito de cada arteria. Nos contentaremos, pues, aquí con dar los caracteres generales de las arterias centrales y recordar en un resumen bastante breve la parte que corresponde a cada una de las arterias en la irrigación de los núcleos centrales y de las regiones que les son próximas. El médico debe conocer estos vasos, que son atacados con predilección por las lesiones que ocasionan hemorragias cerebrales.

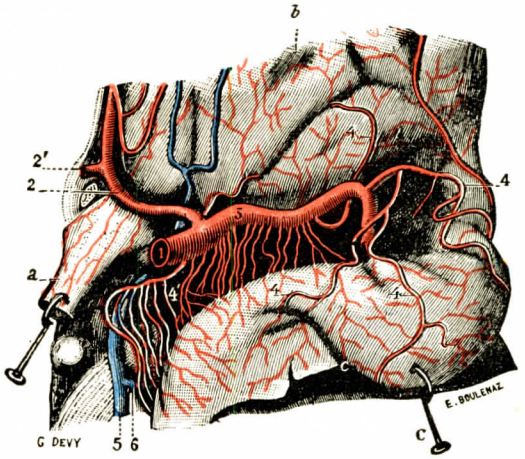

FIG. 1016

La arteria cerebral anterior y la arteria silviana vistas en la base del cerebro (inyección con sebo).

a, nervio óptico separado con erinas hacia atrás. — *b*, lóbulo orbitario. — *c*, piamadre del lóbulo témporooccipital, separada hacia atrás. — 1, carótida interna. — 2, cerebral anterior, con 2', comunicante anterior. — 3, cerebral media o silviana. — 4, 4, ramilletes de arterias suministradas por esta última a las circunvoluciones vecinas y a los núcleos optoestriados; estas últimas atraviesan los agujeros del espacio perforado anterior. — 5, vena basilar, con 6, su afluente ventricular.

1.° Caracteres generales de las arterias centrales. — Estas arterias nutricias de los núcleos optoestriados y de las regiones próximas están implantadas en ángulo recto en la cara ventral del tronco vascular de que emanan, y de aquí la necesidad de levantar los vasos gruesos y separarlos del cerebro si se las quiere ver.

Nacen aisladamente, aunque de puntos muy próximos. Groseramente paralelas, son comparadas por HEUBNER a los retoños que salen del suelo en las gruesas raíces superficiales de los árboles viejos (fig. 1016).

Por otra parte, son vasos «terminales»; en caso de obliteración de uno de ellos no hay suplencia posible. El carácter esencial los diferencia de los vasos de la corteza, que comunican, como hemos visto, por medio de la red pial.

Este origen directo de los grandes vasos de la base, la escasa subdivisión arterial que los separa de la aorta, la ausencia de anastamosis que les priva de vías de socorro en caso de sobrecarga tensional, explican la presión elevada y variable que existe entre estos vasos; netamente superior a la de los vasos del córtex, sería, según MENDEL, igual a la de las carótidas (MATTÉI y REBOUL-LACHAUD).

2.° Parte que corresponde a cada una de las arterias en la irrigación profunda del cerebro. — *A*. RAMAS SUMINISTRADAS POR LA CEREBRAL ANTERIOR. — La cerebral anterior emite cerca de su origen varios ramúsculos que atraviesan el espacio perforado anterior y vienen a perderse en la cabeza del núcleo caudado. Se da a estos vasos el nombre de arterias estriadas anteriores, de las que una, más gruesa que las otras, la *arteria de Heubner*, ha sido designada con el nombre de *arteria estriada anterior principal* por MOUCHET y ESCANDE. Esta arteria no nos ha parecido constante. Nada más variable que el volumen y el número de las estrías

anteriores; pero su territorio es constante y nunca excede la pared ánteroinferior de la cabeza del núcleo caudado.

B. Ramas centrales suministradas por la arteria silviana. — Las arterias perforantes destinadas a los núcleos grises centrales se desprenden de la silviana poco después de su origen, a la altura del espacio perforado anterior. Constituyen un grueso ramillete de arteriolas (fig. 1016) que se divide en dos grupos: las arterias estriadas internas y las arterias estriadas externas. Entre las arterias estriadas internas, algunos vasos toman su origen, no solamente de la silviana, sino también de la coroidea y hasta de la porción inicial de la cerebral anterior.

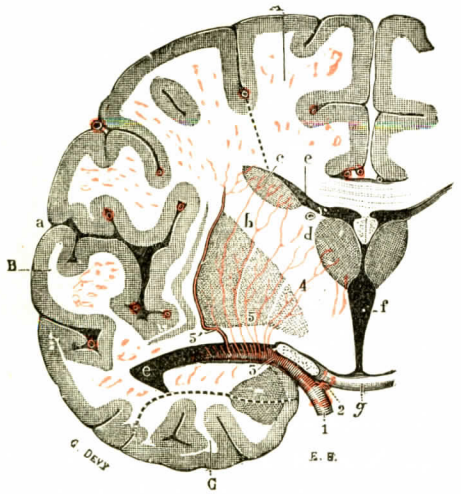

Fig. 1017

Corte frontal del hemisferio izquierdo inmediatamente por detrás del quiasma, para poner de manifiesto las ramas centrales o ganglionares de la arteria silviana.

a, cisura de Silvio. — *b*, núcleo lenticular. — *c*, núcleo caudado. — *d*, tálamo óptico. — *e*, ventrículo lateral. — *f*, ventrículo medio. — *g*, quiasma.

1, carótida interna. — 2, cerebral anterior. — 3, silviana. — 4, arterias estriadas internas. — 5, arterias estriadas externas, con 5', arteria de la hemorragia cerebral.

A, territorio de la cerebral anterior. — B, territorio de la silviana. — C, territorio de la cerebral posterior.

a) *Arterias estriadas internas* (figura 1017). — Las arterias estriadas internas (4) se dirigen principalmente a los dos segmentos internos del núcleo lenticular (globus pállidus), en el cual penetran por la base y lo atraviesan de abajo arriba, dándole de paso cierto número de ramillos. Alcanzan de este modo la cápsula interna. Siguiendo entonces su trayecto, atraviesan esta cápsula interna siguiendo una dirección oblicua hacia arriba y adentro, y van finalmente a terminar, unas en el núcleo caudado (son las *arterias lenticuloestriadas)*, las otras en la parte externa del tálamo óptico (son las *arterias lentículoópticas)*.

b) *Arterias estriadas externas*. — Las arterias estriadas externas (5), situadas por fuera de las precedentes, se dirigen hacia el segmento externo del núcleo lenticular (putamen). Alcanzan luego la cápsula interna, atravesando unas este segmento y rodeándole las otras por su cara externa, y se subdividen entonces en dos grupos secundarios, uno anterior y otro posterior: 1.°, las arterias del grupo anterior, *arterias lenticuloestriadas*, atraviesan el segmento anterior de la cápsula interna para venir a terminar, como las arterias estriadas internas, en el núcleo caudado; 2.°, las arterias del grupo posterior, *arterias lenticuloópticas*, corresponden al segmento posterior de la cápsula interna y terminan en la parte externa y anterior del tálamo. Entre las arterias del grupo anterior existe ordinariamente una más voluminosa que las otras, a la cual se ve rodear el segmento externo del núcleo lenticular (fig. 1017, 5'), penetrar luego en este segmento, atravesar la parte anterior de la cápsula y terminar en el núcleo caudado. A esta rama es a la que Charcot ha dado el nombre de *arteria de la hemorragia cerebral;* la observación clínica ha demostrado, en efecto, que en el trayecto de este vaso es donde se producen, con cierta predilección, los derrames sanguíneos de esta región.

Notemos que la arteria silviana no riega completamente ni la cabeza ni la cola del núcleo caudado, estando la cabeza regada parcialmente por la cerebral anterior y

encontrándose la cola en el límite de los territorios de las arterias silviana, cerebral posterior y coroidea anterior. El globus pállidus tampoco depende de la silviana, es irrigado por la coroidea anterior (fig. 1018). La mayor parte del brazo posterior de la cápsula interna es regada también por esta arteria.

C. Ramas centrales suministradas por la cerebral posterior.—Duret había descrito las ramas centrales de la cerebral posterior con el nombre de arterias ópticas: ópticas inferiores, ópticas posterior e interna, ópticas posterior y externa. Como hemos visto al describir la arteria cerebral posterior, adoptamos la nomenclatura de Hillemand, que describe: 1.°, un pedículo retromamilar, cuyas diferentes arterias pedunculares y tálamoperforadas riegan la parte alta del pedúnculo cerebral, una parte de la región subóptica, la parte inferior e interna del tálamo óptico y terminan en la cara externa del tálamo óptico. Este pedículo riega particularmente la parte alta del núcleo rojo y las vías cerebelosas; 2.°, el *pedículo tálamogeniculado* (arteria óptica inferoexterna de Duret). Este, formado por cuatro a seis ramas, no excede por arriba la parte media del tálamo; irriga especialmente la parte pósterolateral y pósteroinferior del tálamo óptico, es decir, el núcleo sensitivo; 3.°, la cerebral posterior abandona vasos al esplenio del cuerpo calloso y a las radiaciones callosas posteriores.

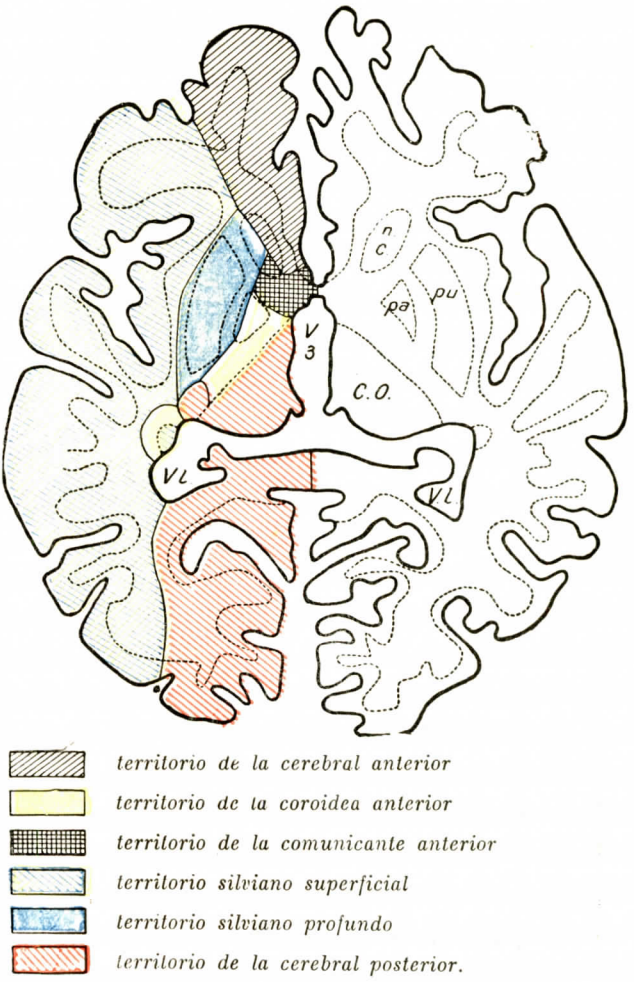

Fig. 1018

Territorios vasculares del cerebro esquematizados en un corte horizontal (Schiff-Wertheimer).

D. Ramas centrales suministradas por la coroidea anterior. — Aunque de pequeño volumen, esta arteria, como hemos visto, tiene un importante territorio. Riega, por las arterias que atraviesan la cintilla, la mayor parte del brazo posterior de la cápsula interna y su segmento sublenticular, es decir, el origen de las radiaciones ópticas. Abandona igualmente hacia su porción terminal ramos a la parte súperointerna del tálamo óptico.

E. RAMAS CENTRALES SUMINISTRADAS POR LA COMUNICANTE POSTERIOR. — La comunicante posterior abandona a lo largo de su recorrido arteriolas que forman un pedículo denominado por HILLEMAND *premamilar* o *tálamotubérico*. Está constituído por una decena de arteriolas delgadas, que nacen ora a intervalos regulares, en dientes de peine, ora de varios troncos comunes, y que penetran paralelamente a la cintilla óptica, para distribuirse por la región infundíbulotubérica y en la parte ánteroinferior del tálamo.

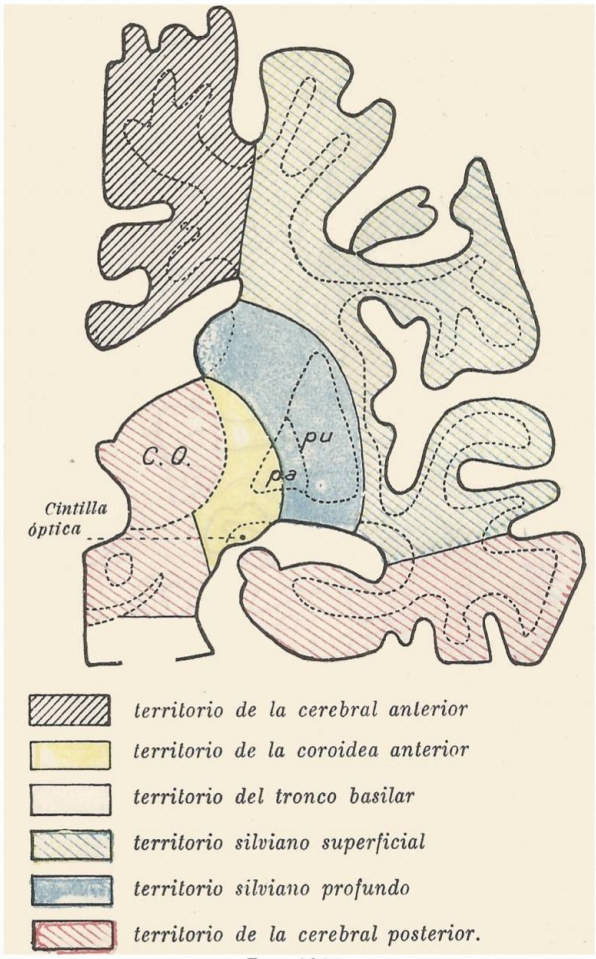

FIG. 1019

Territorios vasculares del cerebro esquematizados en un corte vertical (SCHIFF-WESTHEIMER).

3.° Resumen de la irrigación de los núcleos grises centrales y de las regiones próximas. — En resumen (figs. 1018, 1019 y 1020):

a) *Núcleo caudado.* — La cabeza es regada en parte por la silviana y la cerebral anterior; el tronco, únicamente por la arteria silviana; la cola recibe vasos de las arterias silviana, coroidea anterior y cerebral posterior.

b) El *núcleo lenticular* comprende dos partes: el putamen y la mayor parte del núcleo externo del pállidus son regados por la silviana. El núcleo interno del pállidus es regado por la arteria coroidea anterior.

c) *Tálamo óptico.* — Los dos tercios posteriores de la parte inferior del tálamo óptico dependen de la cerebral posterior o de sus ramas. Su tercio anterior es regado por la arteria comunicante posterior o directamente por el tronco carotídeo. La parte dorsointerna es regada por las coroideas, de las que la anterior viene directamente de la carótida y la posterior es una rama de la cerebral posterior. La región dorsoexterna es regada por las arterias lentículoópticas, ramas de la silviana.

d) *Región subóptica.* — Esta región es irrigada por la cerebral posterior y por algunas ramas de la coroidea anterior que vascularizan en este punto una parte del cuerpo de Luys.

e) *Región sublenticular.* — La región sublenticular es regada por las ramas perforantes de la silviana, excepto la región que corresponde al núcleo interno del pállidus, que depende de la coroidea anterior, y la parte posterior, que recibe algunas arteriolas de la arteria cerebral posterior.

f) *Cápsula interna.* — Es atravesada por las arterias estriadas que provienen de la silviana. Recibe ramos de la coroidea anterior, que se puede considerar como la arteria de su brazo posterior. La región retrolenticular depende igualmente de

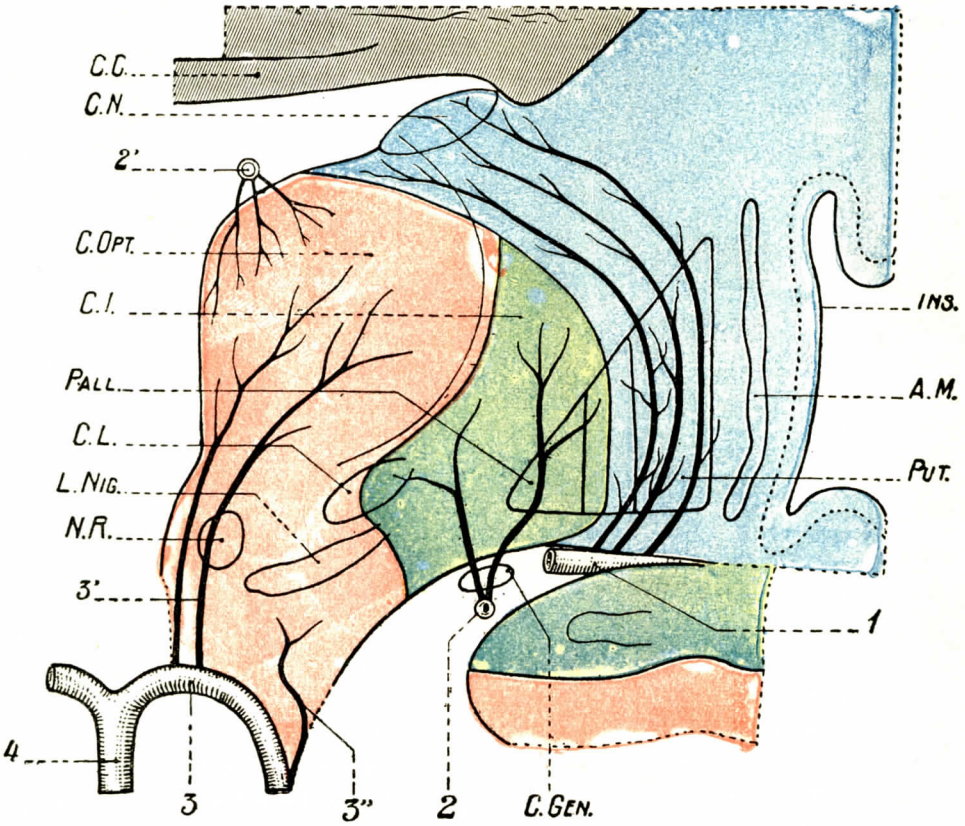

Fig. 1020

Vascularización de los núcleos grises centrales y de la cápsula interna (Foix y Nicolesco).

En rojo, territorio de la cerebral posterior. — *En verde*, territorio de la coroidea anterior. *En azul*, territorio de la silviana.

C.C., cuerpo calloso. — C.Opt., tálamo óptico. — C.I., cápsula interna. — N.C., núcleo caudado. — Put., putamen. — Pall., pállidus. — Ins., ínsula. — A.M., antemuro. — C.L., cuerpo de Luys. — N.R., núcleo rojo. — L.Nig., locus niger. — C.Gen., cuerpo geniculado.

1, arteria silviana y su pedículo lentículoóptico con sus vasos para el putamen, la cápsula extrema, la parte *superior de la* cápsula interna y el núcleo caudado. — 2 y 2', arteria coroidea anterior. — 3, arteria cerebral posterior y pedículo tálamoperforado por dentro (3') y tálamogeniculado por fuera (3''). — 4, tronco basilar.

esta arteria, mientras que su parte completamente posterior recibe algunos ramos de la cerebral posterior.

SECCION IV. — Arterias coroideas o ventriculares

Las telas coroideas, las paredes de los ventrículos y los plexos coroideos reciben numerosos vasos que desempeñan ciertamente un papel importante en la se-

creción del líquido céfalorraquídeo, al mismo tiempo que irrigan regiones o núcleos de los hemisferios. Estas arterias tienen el nombre de arterias coroideas o arterias ventriculares. Son en número de tres, la arteria coroidea anterior y las dos arterias coroideas posteriores, de las que una es posterior y lateral y la otra posterior y media.

Hemos descrito ya estas arterias. Recordemos que la arteria coroidea anterior nace de la carótida y que posee, como una gruesa arteria de la base, un

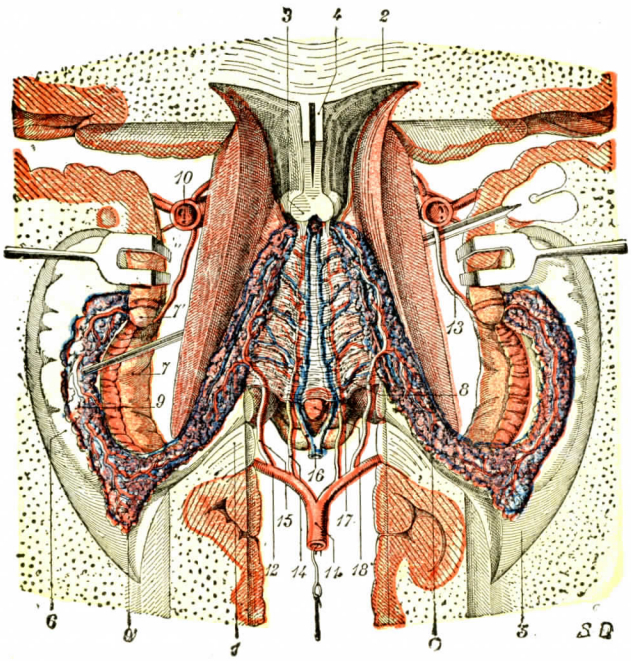

FIG. 1021

Las arterias coroideas vistas por su parte superior *(semiesquemática)*.

1, rodete del cuerpo calloso. — 2, rodilla del cuerpo calloso. — 3, pilares anteriores del trigono cerebral. — 4, séptum lúcidum, con, a cada lado, la porción frontal de los ventrículos laterales. — 5, suelo de la prolongación occipital del ventrículo lateral. — 6, suelo de la prolongación esfenoidal del ventrículo lateral con el asta de Ammón, el cuerpo franjeado y el cuerpo abollonado. — 7, circunvolución del hipocampo, con 7', su gancho. — 8, tela coroidea del ventrículo medio. — 9, 9, plexos coroideos de los ventrículos laterales, con 9', el glomus. — 10, carótida interna. — 11, tronco basilar. — 12, arteria cerebral posterior. — 13, arteria coroidea anterior. — 14, arteria coroidea pósterointerna. — 15, arteria coroidea pósteroexterna. — 16, venas de Galeno. — 17, tubérculos cuadrigéminos. — 18, glándula pineal.

territorio periférico (cintilla óptica, gancho del hipocampo, plexo coroideo) y un territorio central muy importante (véanse las páginas precedentes). Recordemos también que las arterias coroideas posteriores son ramas de la cerebral posterior, de las cuales una, la arteria coroidea posterior y lateral, tapiza en cierto modo en su trayecto coroidal la coroidea anterior, y la otra, la coroidea posterior y media, se distribuye especialmente por la tela coroidea superior.

Estas arterias comunican ampliamente entre sí en la tela coroidea. En los *plexos coroideos* las últimas ramificaciones arteriales forman un red que tiene mucha analogía con la de los procesos ciliares (DURET); se trata de largos capilares, flexuosos y paralelos, desprovistos de anastomosis transversales y que se curvan en

asas, en el vértice de cada una de las borlas del plexo, para continuarse directamente con pequeñas venillas, como ellos muy alargadas y flexuosas

§ 2. — Venas

Las venas del cerebro, comparadas con las arterias, se diferencian desde luego de estas últimas por su volumen, que es mucho más considerable. Se distinguen también por su situación: mientras que las ramas arteriales descienden y se pierden en la profundidad de las cisuras con cierta predilección, las ramas venosas, por lo menos las grandes ramas, corren preferentemente por la superficie libre de las circunvoluciones. Pero lo que caracteriza sobre todo a las venas cerebrales es lo tenue de sus paredes completamente desprovistas de fibras musculares, la multiplicidad de sus anastomosis, la ausencia de válvulas en su interior, disposición anatómica que nos explica la facilidad con que penetra una inyección practicada en su embocadura en dirección de sus ramas de origen. Consideradas desde el punto de vista descriptivo, las venas del cerebro se reparten en tres sistemas: 1.°, las *venas superficiales* o *venas de las circunvoluciones;* 2.°, las *venas profundas*, llamadas también *venas de los núcleos centrales* o *venas de Galeno;* 3.°, las *venas de la base*.

A. — Venas superficiales o venas de las circunvoluciones

De las redes capilares del centro oval y de la substancia gris de las circunvoluciones parten *venas medulares* y *venas corticales*, que se dirigen a la piamadre, siguiendo, aunque en sentido inverso, el mismo trayecto que las arterias homónimas. Estas venas son mucho más voluminosas que las arterias correspondientes, pero son también menos numerosas y, por consiguiente, más espaciadas: se cuentan únicamente de seis a ocho (Duret) en el corte de una circunvolución de mediano volumen. Al llegar a la piamadre, desembocan en ramos cada vez más voluminosos y van, finalmente, a terminar en los senos de la duramadre. Desde el punto de vista topográfico, las venas de las circunvoluciones se dividen en tres grupos, correspondientes a las tres caras de los hemisferios: 1.°, *venas cerebrales internas;* 2.°, *venas cerebrales externas;* 3.°, *venas cerebrales inferiores.*

1.° Venas cerebrales internas. — Estas venas (fig. 1022) tienen su origen en las circunvoluciones de la cara interna de los hemisferios. Las distinguiremos, según su dirección, en *ascendentes* y *descendentes.*

a) *Venas ascendentes.* — Las venas ascendentes, las más numerosas, se dirigen hacia arriba, hacia el borde superior del hemisferio. Al llegar allí se abren en el seno longitudinal superior, ora directamente, ora desembocando antes en algunos troncos venosos de la cara externa.

b) *Venas descendentes.* — Las venas descendentes nacen principalmente en la circunvolución del cuerpo calloso y en la parte próxima del lóbulo cuadrilátero y del cúneus. Se pueden dividir en tres grupos: medias, anteriores y posteriores. Las *venas medias*, es decir, aquellas que tienen su origen en la parte media de la circunvolución del cuerpo calloso, desembocan, al menos en parte, en el seno longitudinal inferior. Las *venas anteriores*, se dirigen hacia la rodilla del cuerpo calloso y allí desembocan en la vena cerebral anterior, una de las afluentes de la vena basilar. Las *venas posteriores*, es decir, las que emanan de la parte posterior de la circunvolución del cuerpo calloso, del lóbulo cuadrilátero y del cúneus, se dirigen atrás y abajo para abrirse en las venas de Galeno, ora en la vena de Galeno propiamente dicha, ora en el espacio ampollar que forman las dos venas de

Galeno, reuniéndose la una a la otra en el momento de desembocar en el seno recto. Entre estas últimas citaremos especialmente las *venas cúneolímbicas* (Testut, *Bull. Soc. anat.*, París, 1894), las que, naciendo a la vez (fig. 1022, 5) en la circunvolución del cuerpo calloso y el cúneus, se dirigen atrás y abajo para desembocar, a nivel del rodete del cuerpo calloso, en la vena de Galeno correspondiente. Las dos venas cúneolímbicas son constantes, aunque muy variables en su desarrollo. Generalmente, hacia delante, no traspasan el tercio medio del cuerpo calloso. Sin embargo, Testut las ha visto, en algunos individuos, franquear este último límite y

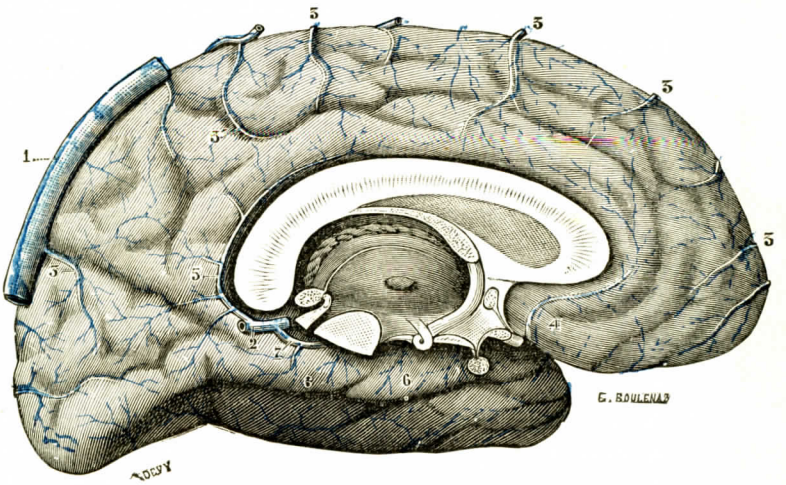

Fig. 1022

Venas de la cara interna del cerebro (hemisferio izquierdo).

1, una porción del seno longitudinal superior. — 2, ampolla de Galeno. — 3, 3, 3, venas ascendentes, dirigiéndose directamente al seno longitudinal superior. — 3', venas descendentes, abriéndose primeramente en un tronco venoso de la cara externa. — 4, vena cerebral anterior, dirigiéndose a la vena basilar. — 5, vena cúneolímbica, tributaria de la vena de Galeno. — 6, 6, 6, venas de la cara inferior del hemisferio, que van a la vena basilar. — 7, vena basilar.

prolongarse hasta la rodilla, donde se anastomizan ampliamente con los ramos de origen de la vena cerebral anterior.

2.° Venas cerebrales externas. — Las venas cerebrales externas (fig. 1023) corresponden a la convexidad del hemisferio. Se dividen también, según su dirección, en *ascendentes*, que se dirigen al seno longitudinal superior, y *descendentes*, que desembocan en los senos de la base. Existen dos más largas que las otras, que van del seno longitudinal a los senos de la base; las describiremos aparte con el nombre de *grandes venas cerebrales anastomóticas*.

a) *Venas ascendentes.* — Las venas ascendentes, mucho más importantes que las otras, son en número de ocho a doce en cada hemisferio. Como lo indica su nombre, se dirigen de abajo arriba y van a terminar en el seno longitudinal superior. Es muy frecuente ver algunas de estas venas hacerse *sinusianas* a nivel de su terminación, esto es, abandonar la superficie del cerebro antes de llegar al seno longitudinal y correr durante algún tiempo por el propio espesor de la duramadre. No todas las venas ascendentes desembocan en el seno longitudinal de igual manera. Las más anteriores, aquellas que proceden de la parte anterior del lóbulo frontal, son oblicuas hacia abajo y atrás; se abren, por lo tanto, en el seno formando un ángulo agudo abierto hacia delante. Las siguientes, casi verticales, se abren en

el seno en ángulo recto. Todas las demás, a partir de la cisura de Rolando o del surco prerrolándico hasta el extremo posterior del hemisferio, se doblan o desvían hacia delante antes de alcanzar el seno y desaguan en su interior formando un ángulo agudo abierto hacia atrás.

La corriente sanguínea, en estos últimos afluentes, está, pues, dirigida en sentido inverso de la del propio seno longitudinal. Esta particularidad morfológica ha sido diver-

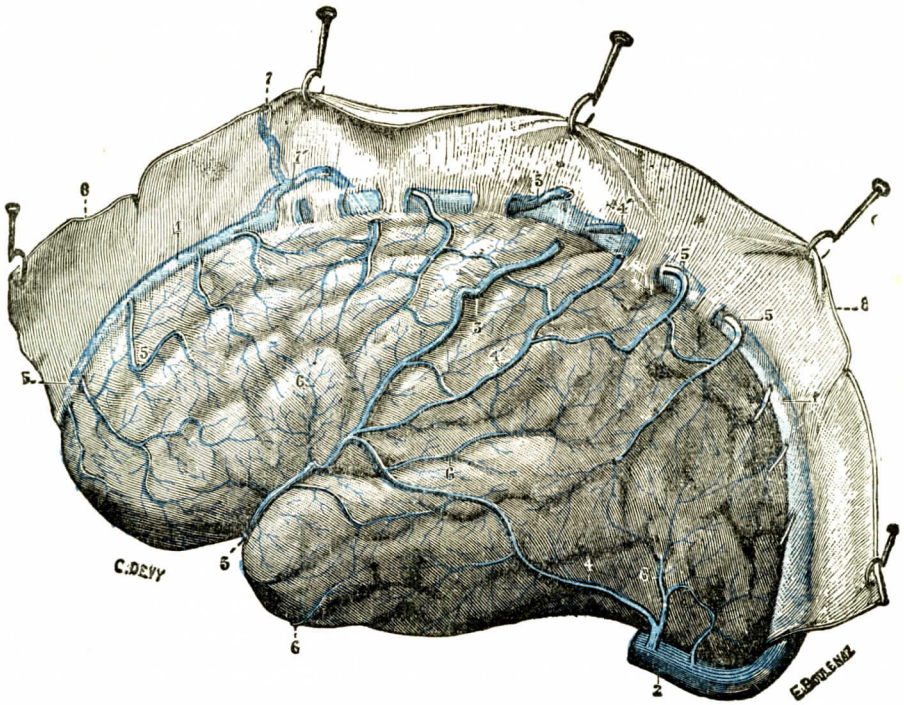

FIG. 1023

Venas de la cara externa del cerebro (hemisferio izquierdo).

(La duramadre ha sido seccionada a 4 centímetros de la línea media y su parte interna levantada para demostrar el modo cómo desembocan las venas cerebrales externas en el seno longitudinal superior.)

1, seno longitudinal superior. — 2, porción horizontal del seno lateral. — 3, gran vena anastomótica de Trolard. — 4, vena anastomótica de Labbé. — 4', conducto anastomótico entre la vena de Trolard y el seno longitudinal superior. — 5, 5, 5, venas ascendentes del hemisferio. — 6, 6, 6, venas descendentes. — 7, ramo de la meníngea media, anastomizándose en 7', con una vertebral ascendente, en la porción sinusiana de esta última. — 8, 8, duramadre.

(*Se ve en* esta figura que cierto número de venas ascendentes se introducen en el espesor de la duramadre antes de abrirse en el seno longitudinal y se convierten en sinusianas antes de su terminación.)

samente interpretada por los antiguos anatomistas, los cuales, sin excepción, bajo la influencia entonces dominante de la doctrina de las causas finales, sólo han visto en la mencionada oblicuidad, causa de la divergencia de las dos corrientes venosas, una disposición creada por la naturaleza con un objeto útil a la circulación encefálica: «El objeto de esta disposición, escribía CUVIER, parece ser impedir el reflujo de la sangre venosa que podría comprimir el cerebro.» Pero basta la simple reflexión para comprender, por el contrario, que la dirección ánteroposterior de la corriente sanguínea en el seno longitudinal posterior dificulta el libre desagüe de las venas cerebrales externas y favorece de este modo la estasis venosa en su territorio de origen, con mucho mayor facilidad que si su oblicuidad estuviese dirigida en sentido inverso, es decir, de delante atrás. Las pretendidas válvulas o disposiciones equivalentes, que han sido descritas en el punto de la desembocadura de estas venas para impedir el reflujo del seno, no existen: las venas en

cuestión se llenan, en efecto, por una inyección hecha en el seno, tanto si esta inyección se practica de delante atrás como de atrás a delante. Trolard, fundándose en el hecho anatómico de que las venas cerebrales externas comunican en gran parte con el seno petroso superior y el seno lateral, ha creído poder considerar estas venas como vías supletorias del seno longitudinal superior, encargadas de transportar el exceso de sangre de este último a los senos de la base. Siendo así, la circulación de la sangre venosa, en contra de la opinión admitida, se efectuaría en este caso de arriba abajo, y la dirección ánteroposterior de estas venas, dirección que es igual a la del seno, no podría tener por objeto y resultado sino favorecer esta circulación colateral. Esto no pasa de ser una simple hipótesis. Para darle más valor, sería preciso demostrar que, en las condiciones ordinarias, la sangre venosa corre en las venas cerebrales externas de arriba abajo, es decir, desde el seno longitudinal superior hacia los senos de la base. Ahora bien, este hecho sólo ha sido supuesto. Por el contrario, es racional admitir que la sangre venosa, en la cara externa de los hemisferios, obedece a la regla general, y que aquí, como en otras partes, circula desde los ramos a las ramas y desde las ramas a los troncos, esto es, de abajo arriba.

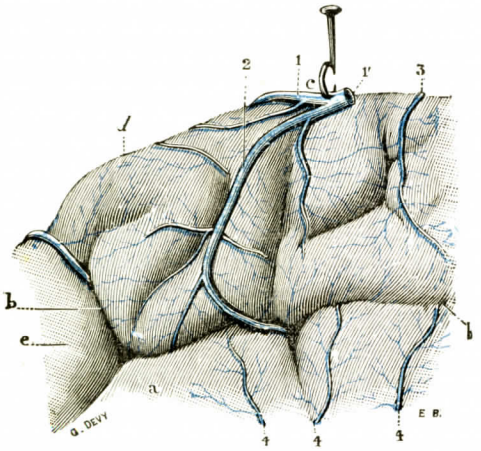

Fig. 1024

Modo de ramificarse las venas cerebrales (lóbulo paracentral).

a, circunvolución del cuerpo calloso. — *b*, cisura calloso-marginal. — *c*, extremidad superior de la cisura de Rolando. — *d*, lóbulo paracentral. — *e*, lóbulo cuadrilátero.

1, gran anastomótica de Trolard, con 1', su desembocadura en el seno longitudinal superior. — 2, una gruesa vena de la cara interna, desaguando en la cara precedente. — 3, otra vena de la cara interna terminando directamente en el seno. — 4, 4, 4, venas descendentes tributarias de la vena cúneolímbica y de la vena de Galeno.

Sería trabajo perdido pedir por más tiempo a la fisiología y a la doctrina de las causas finales la razón de ser de un disposición anatómica que no ha sido *requerida*, es decir, que no ha sido creada para satisfacer ninguna misión especial: esta disposición se explica sencillamente, como la ha establecido Hédon, por la extensión considerable que adquiere en el hombre el lóbulo frontal. Este lóbulo, desarrollado de delante atrás, rechaza hacia atrás los dos lóbulos parietal y occipital y, a la vez, todas las venas que discurren por su superficie. Pero, como estas venas están, por decirlo así, fijas por su extremidad superior, por el mero hecho de su desagüe en el seno longitudinal, resulta de esto que únicamente su parte inferior se mueve, y que, cuando el cerebro ha completado su desarrollo, su parte superior se encuentra oblicuamente dirigida hacia arriba y adelante. La explicación dada por Hédon me parece tanto más exacta cuanto que esta oblicuidad de los afluentes posteriores del seno longitudinal no se observa todavía en el embrión de tres meses y no existe tampoco en los animales, los cuales, tienen un lóbulo frontal mucho menos desarrollado que el hombre.

b) *Venas descendentes.* — Las venas descendentes de la cara externa del hemisferio son tributarias de los senos de la base.

Las que ocupan la parte posterior del hemisferio desembocan en el seno lateral.

Las que tienen su origen en el contorno de la cisura de Silvio se dirigen hacia abajo y adelante, como la propia cisura, y van a desaguar, ya en el seno petroso superior, ya en el seno cavernoso. Una de estas venas, más voluminosa que las otras, y que nosotros llamaremos *vena silviana superficial*, recorre el borde posterior del ala menor del esfenoides, adquiere rápidamente todos los caracteres de los senos *(seno esfenoparietal)* y termina en la extremidad anterior del seno cavernoso. Esta vena silviana superficial, que es preciso no confundir con la *vena silviana profunda*, que ocupa el mismo fondo de la cisura y que describiremos más tarde, constituye en ciertos casos (pero en ciertos casos solamente) la parte inferior

de la *gran vena cerebral anastomótica* de Trolard, cuando esta vena anastomótica se abre en el seno cavernoso.

c) *Grandes venas cerebrales anastomóticas.* — Entre las venas que surcan la cara externa del hemisferio, existen dos que merecen mención especial porque, dirigiéndose *hacia arriba* al seno longitudinal superior, termina *hacia abajo* en los senos que ocupan la base del cráneo, constituyendo de esta manera verdaderos conductos anastomóticos entre los senos de la bóveda y los senos de la base: éstas son las *grandes venas cerebrales anastomóticas.* Se las distingue en *anterior* y *posterior.*

α) La *vena anastomótica anterior* o *vena de Trolard* (fig. 1025, 5) se desprende del seno longitudinal superior algo por delante de su parte media. De allí se dirige hacia abajo y adelante, desciende a lo largo de la parte posterior de la parietal ascendente y alcanza de esta manera la cisura de Silvio. Entonces, inclinándose hacia delante, surca esta cisura y llega al borde posterior del ala pequeña del esfenoides. En este sitio sigue una de las dos direcciones siguientes: o bien se dirige hacia dentro para terminar en el seno cavernoso, o bien se inclina atrás, hacia la base del peñasco, introduciéndose entonces en el espesor de la duramadre para hacerse sinusiana, y finalmente va a desembocar en el seno petroso superior, por lo general en la unión de su tercio interno con sus dos tercios externos.

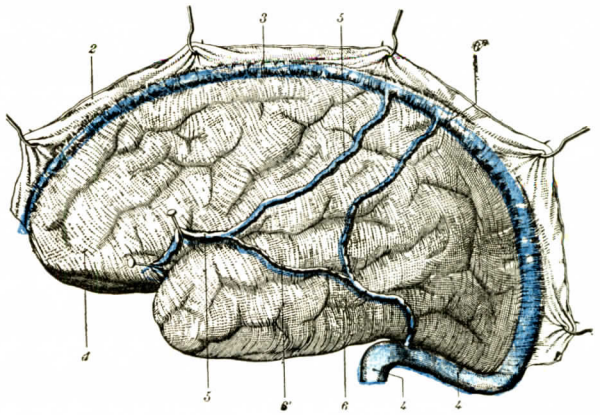

FIG. 1025

Las grandes venas cerebrales anastomóticas vistas en la cara externa del hemisferio izquierdo.

1, hemisferio izquierdo, cubierto por la piamadre. — 2, duramadre levantada hacia arriba. — 3, seno longitudinal superior. — 4, seno lateral (porción horizontal), con 4', su porción descendente. — 5, 5, gran vena anastomótica de Trolard. — 6, gran vena anastomótica de Labbé bifurcándose hacia arriba para terminar a la vez en la vena precedente por su rama 6' y en el seno longitudinal superior por su rama 6''.

β) La *vena anastomótica posterior* o *vena de Labbé* (fig 1025, 6) se desprende, hacia abajo, del seno lateral, algo por detrás de su acodadura, o lo que es lo mismo, algo por detrás de la base del peñasco. De allí se dirige oblicuamente hacia delante y arriba, alcanza la parte posterior de la cisura de Silvio, se encorva hacia arriba y atrás, cruza el lóbulo parietal y va a abrirse en el seno longitudinal superior, a 2 centímetros aproximadamente por detrás del punto donde desemboca la vena anastomótica anterior. Representa, en su conjunto, un largo arco de concavidad posterior. Pero ésta es únicamente una de sus formas, la *forma completa* de la anastomótica cerebral posterior; es, según confesión del mismo LABBÉ, «la forma más rara». En la mayoría de los casos, la vena en cuestión, al llegar a la cisura de Silvio, desemboca en la vena anastomótica anterior y, con ella, remonta hacia el seno longitudinal superior: es la *forma incompleta.* Pero trátese de la forma completa o de la incompleta, la vena de Labbé no deja de constituir una anastomosis, *directa* en el primer caso, *indirecta* en el segundo, entre el seno longitudinal superior y la parte media del seno lateral.

3.° Venas cerebrales inferiores. — Estas venas (fig. 1026) ocupan la cara inferior del hemisferio. Se dividen en *anteriores* y *posteriores:*

a) *Venas anteriores.* — Las venas anteriores o *venas orbitarias* corresponden al lóbulo orbitario. En su mayoría se dirigen hacia delante, hacia el polo frontal del hemisferio, y desembocan en el seno longitudinal superior. Las demás siguen un trayecto inverso: convergen hacia el espacio cuadrilátero perforado y

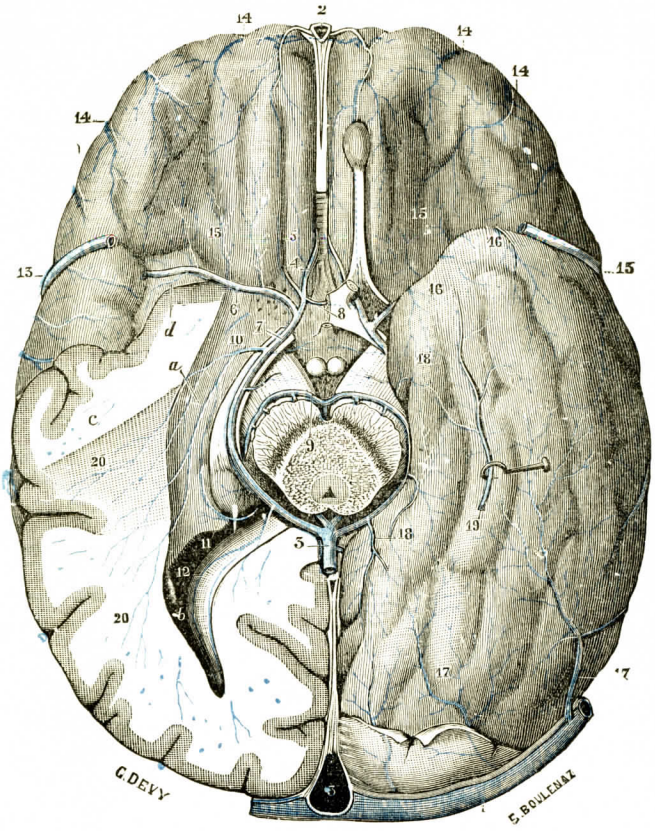

FIG. 1026

Venas de la cara inferior del cerebro.

(El hemisferio derecho ha sido seccionado siguiendo un plano horizontal para poner de manifiesto en *a* y *b* la bóveda de las dos prolongaciones esfenoidal y occipital del ventrículo lateral. El opérculo inferior de la cisura de Silvio ha sido luego resecado siguiendo un plano oblicuo *c* para dejar al descubierto la ínsula *d*.)

1, porción horizontal del seno lateral. — 2, extremidad anterior del seno longitudinal superior. — 3, ampolla de Galeno. — 4, vena cerebral anterior. — 5, vena olfatoria. — 6, vena insular, anastomizándose en el surco superior con las venas de la cara externa del hemisferio. — 7, venas basilares. — 8, comunicante anterior. — 9, comunicante posterior. — 10, coroidea anterior. — 11, venas del asta de Ammón. — 12, venas del espolón de Morand. — 13, extremidad anterior de la anastomótica magna de Trolard. — 14, venas anteriores del lóbulo orbitario. — 15, venas posteriores del lóbulo orbitario. — 16, venas anteriores del lóbulo témporoesfenoidal. — 17, venas posteriores del lóbulo témporoesfenoidal. — 18, venas internas del lóbulo témporoesfenoidal. — 19, vena que se dirige al seno petroso superior. — 20, venas del centro oval.

terminan en las venas de la base, principalmente en la vena cerebral anterior y en la vena insular (véase más adelante).

b) *Venas posteriores.* — Las venas posteriores o *venas témporooccipitales* corresponden al lóbulo de igual nombre. Ordinariamente se reúnen formando dos o tres troncos, se dirigen de delante atrás hacia la porción horizontal del seno lateral y se abren en este seno. Algunas, sin embargo, mucho menos importantes,

desembocan, ya en la vena insular, ya en la vena basilar, ya en el seno petroso superior, o ya, en fin, en el tronco común de las venas de Galeno.

B. — Venas profundas y venas de Galeno

Las venas proceden de los núcleos centrales, de las paredes ventriculares y de una gran parte del centro oval aprovechan, para llegar al sistema venoso general, las prolongaciones intercerebrales de la piamadre, es decir, los plexos coroideos y la tela coroidea superior. Estas venas se condensan sobre esta última membrana formando dos troncos voluminosos, uno derecho y otro izquierdo, conocidos con el nombre de *venas de Galeno* (fig. 1027, 2).

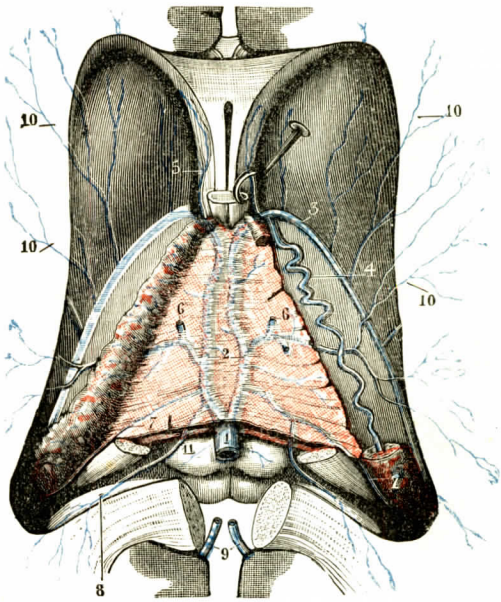

Fig. 1027

Venas de Galeno y sus afluentes.

1, tronco común o ampolla de las venas de Galeno.—2, venas de Galeno. — 3, vena del cuerpo estriado. — 4, venas de los plexos coroideos. — 5, vena del séptum. — 6, vena del tálamo óptico y del trígono. — 7, venas del asta de Ammón. — 8, venas del espolón de Morand. — 9, venas cuneolímbicas. — 10, venas del centro oval. — 11, venas de los tubérculos cuadrigéminos.

1.° Ramas de origen. — Las venas de Galeno nacen en el vértice de la tela coroidea por la unión de las tres venas siguientes: la vena del séptum lúcidum, la vena del cuerpo estriado y la vena del plexo coroideo:

α) La *vena del séptum lúcidum* (fig. 1027, 5) procede del séptum lúcidum, de la porción refleja del cuerpo calloso y del extremo anterior del ventrículo lateral.

β) La *vena del cuerpo estriado* (fig. 1027, 3) corre de atrás a delante por el surco de separación del tálamo óptico y del núcleo caudado. En su trayecto recibe sucesivamente: por su lado interno, algunos finos ramos procedentes del tálamo óptico; por su lado externo, ramos a la vez muy numerosos y voluminosos, que proceden del núcleo caudado, del núcleo lenticular, de la cápsula interna y del centro oval. Al llegar a la extremidad anterior del tálamo óptico, la vena del cuerpo estriado se dobla o inclina hacia dentro, pasa por debajo del trígono, inmediatamente por encima del agujero de Monro, y desemboca luego en el origen de la vena de Galeno.

γ) La *vena de los plexos coroideos* (fig. 1027, 4), siguiendo la misma dirección que la precedente, sigue de atrás a delante los plexos coroideos de los ventrículos laterales, ocupando tan pronto su borde externo como su borde interno.

2.° Trayecto. — Constituídas de este modo, las dos venas de Galeno (figura 1027, 2) se dirigen de delante atrás, a cada lado de la línea media, ya juntas, ya separadas una de otra por un pequeñísimo intervalo. Están exactamente situadas entre la hoja superior y la inferior de la tela coroidea.

3.° Afluentes. — Durante su curso reciben numerosos afluentes, siendo los principales: la *vena del tálamo óptico y del trígono*, la *vena del cuerno de Ammón*

y la *vena del espolón de Morand* (fig. 1028, 10 y 11), cuyos nombres indican claramente su procedencia.

4.° Modo de terminación, ampolla de Galeno. — Al llegar a la base de la tela coroidea, las dos venas de Galeno, hasta allí independientes, se unen para el extremo anterior del seno recto.

Este modo de terminación no es, sin embargo, constante; en efecto, no es raro ver las dos venas de Galeno desaguar aisladamente en el seno recto. En un caso, tal vez único, he visto estas dos venas separarse una de otra a nivel del rodete del cuerpo calloso, alcanzar luego la cara interna de los hemisferios y venir a perderse aisladamente en el seno longitudinal superior.

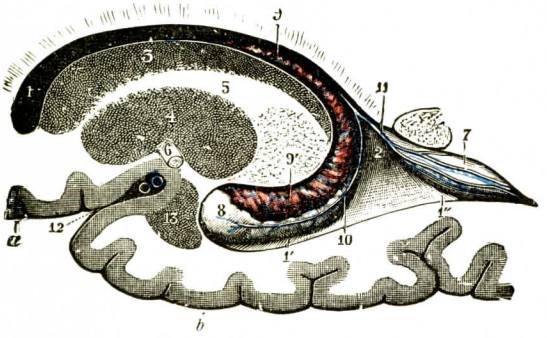

FIG. 1028

Corte vérticolateral de la parte inferior del hemisferio izquierdo, para poner de manifiesto las venas ventriculares (segmento interno del corte).

1, prolongación frontal del ventrículo lateral, con 1', su prolongación esfenoidal; 1'', su prolongación occipital. — 2, encrucijada ventricular. — 3, núcleo caudado. — 4, núcleo lenticular. — 5, cápsula interna. — 6, comisura blanca anterior. — 7, espolón de Morand. — 8, asta de Ammón. — 9, 9', plexos coroideos de los ventrículos laterales. — 10, vena del asta de Ammón. — 11, vena del espolón de Morand. — 12, cisura de Silvio. — 13, núcleo amigdalino. — *a*, circunvoluciones orbitarias. — *b*, circunvoluciones del hipocampo.

El tronco común que resulta de la fusión de las dos venas de Galeno es muy corto: mide apenas 8 ó 10 milímetros. Constituye en dicho punto, en la parte media de la hendidura cerebral de Bichat, entre el rodete del cuerpo calloso y los tubérculos cuadrigéminos, una especie de reservorio en forma de ampolla, que es la *ampolla de Galeno*.

5.° Afluentes de la ampolla de Galeno. — A la ampolla de Galeno van a terminar, como nuevos afluentes del sistema de las venas profundas: 1.°, las venillas ascendentes, que proceden de los tubérculos cuadrigéminos; 2.°, una o dos venas cerebelosas, procedentes de la cara superior del cerebelo, en particular del vermis; 3.°, dos venas cerebrales internas, las *venas cúneolímbicas* (fig. 1022, 5), la una derecha y la otra izquierda, que, como indica su nombre, tienen su origen en la circunvolución del cuerpo calloso y en el cúneo.

Estos diversos afluentes, cuando la ampolla de Galeno no existe, van a desembocar, a derecha e izquierda, en la vena de Galeno correspondiente.

La ampolla de Galeno recibe también las dos *venas basilares*, venas voluminosas que proceden de la base del cerebro y que vamos ahora a describir.

C. — Venas de la base y polígono venoso subencefálico

En la base del cerebro encontramos dos venas, frecuentemente voluminosas, una derecha y otra izquierda, que se extienden desde el espacio perforado anterior hasta la ampolla de Galeno. Son las *venas basilares* (fig. 1026, 7).

1.° Modo de origen. — Cada una de ellas es continuación de una vena llamada *vena cerebral anterior* (fig. 1029, 1), que ofrece igual trayecto que la arteria homónima, pero es muy pequeña y su territorio no excede generalmente la rodilla del cuerpo calloso.

Esta vena cerebral anterior (fig. 1026, 4) se origina en la cara interna del hemisferio, en el tercio anterior de la circunvolución del cuerpo calloso. Se dirige primero de atrás hacia delante, caminando sobre la cara interna del cuerpo calloso. Después, rodeando la rodilla, se dirige oblicuamente abajo y atrás hacia el comienzo de la cisura interhemisférica. De esta manera llega a la punta de la circunvolución frontal interna, la rodea de dentro a fuera y llega de este modo al lóbulo orbitario, donde toma el nombre de *vena basilar*.

Así formada, la *vena basilar*, continuando el trayecto de la cerebral anterior, se dirige atrás, cruza el espacio perforado anterior y alcanza la hendidura cerebral de Bichat con la cintilla óptica, debajo de la cual está situada. Luego cruza oblicuamente la cara inferior del pedúnculo cerebral y sube por los lados del istmo del encéfalo, para terminar en la ampolla de Galeno o en el seno recto.

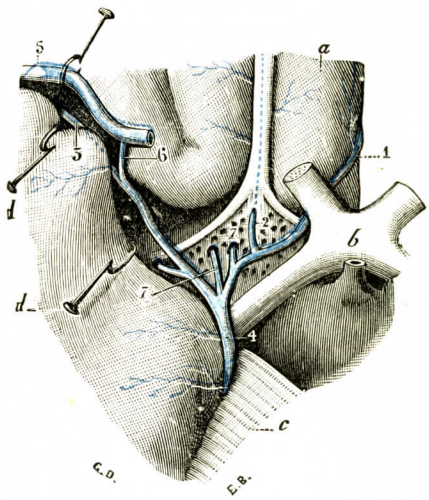

FIG. 1029

Orígenes de la vena basilar.

a, circunvolución olfatoria interna. — *b*, quiasma óptico. — *c*, pedúnculo cerebral. — *d*, *d*, extremidad anterior del lóbulo esfenoidal, separada hacia atrás por medio de erinas, para poner al descubierto el espacio perforado.

1, vena cerebral anterior. — 2, vena olfatoria. — 3, vena insular. — 4, vena basilar. — 5, anastomótica magna de Trolard. — 6, su anastomosis con la vena insular. — 7, 7, 7, tres venas estriadas inferiores, que salen de los agujeros del espacio perforado.

2.º Afluentes. — En su largo curso las venas basilares reciben numerosos afluentes, que se pueden dividir en *internos* y *externos:*

a) *Afluentes internos.* — Los afluentes internos se reducen a algunas venillas, que proceden del quiasma de los nervios ópticos, del túber cinéreum, de los tubérculos mamilares y de los pedúnculos cerebrales.

b) *Afluentes externos.* — Los afluentes externos son mucho más importantes. Son, en primer lugar, las venas posteriores del lóbulo orbitario: una de ellas, la *vena olfativa*, recorre el fondo del surco olfatorio, disimulada por encima de la cintilla olfativa (figs. 1026, 5 y 1029, 2). Más lejos se ve la *vena silviana profunda* o *vena insular*, que procede del valle silviano (fig. 1029, 3): esta vena sigue el mismo trayecto que la arteria cerebral media o silviana, pero es mucho menos larga; tiene su origen en las circunvoluciones de la ínsula y recibe constantemente, a nivel del espacio perforado anterior, cierto número de ramos que descienden de los núcleos del cuerpo estriado (*venas estriadas inferiores* de Hédon). Más allá del valle silviano, las venas basilares se ven todavía engrosadas por numerosas venillas, procedentes de los dos labios o bordes de la hendidura de Bichat de los plexos coroideos del ventrículo lateral, de la circunvolución del hipocampo, del istmo del encéfalo y de los cuerpos geniculados del tálamo óptico. Las hemos visto muchas veces recibir en su terminación una a dos venas cerebelosas.

3.º Anastomosis de las venas basilares: venas comunicantes y polígono venoso de la base. — Las dos venas basilares no son independientes, sino que se anastomizan, por un lado, con la parte inferior de la gran anastomótica de Trolard (fig. 1029, 6), y por otro lado, con las venas de los dos plexos coroideos.

Están, además, unidas entre sí, en el curso de su trayecto, por dos venas transversales, de las cuales, una, la *comunicante anterior*, está colocada delante del

quiasma óptico, y la otra, la *comunicante posterior*, corresponde al borde anterior de la protuberancia.

Estas dos anastomosis transversales solidarizan de este modo la circulación de las dos venas basilares. Dan al mismo tiempo por resultado anatómico establecer en la base del encéfalo un *polígono venoso*, que a pesar de ciertas aserciones contrarias, corresponde exactamente al *polígono arterial de Willis*.

Las analogías del polígono venoso con el polígono arterial nos parecen ser manifiestas; las resumiremos en el siguiente cuadro sinóptico:

POLÍGONO ARTERIAL	POLÍGONO VENOSO
Arteria cerebral anterior	*Vena cerebral anterior.*
Arteria comunicante anterior	*Vena comunicante anterior.*
Arteria cerebral posterior.	*Cada mitad de la vena comunicante posterior.*
Arteria comunicante posterior	*Tronco común resultante de la unión de la vena cerebral anterior con la vena silviana profunda.*

Sería, por lo tanto, lógico substituir la descripción clásica que precede por la descripción siguiente:

Existe en la base del encéfalo un polígono venoso construído, desde el punto de vista geométrico, del mismo tipo que el polígono arterial.

En efecto, tenemos primeramente dos *venas cerebrales posteriores*, una derecha y otra izquierda, que se unen entre sí en la línea media y que, dirigiéndose hacia fuera y atrás como las arterias homónimas, rodean sucesivamente el pedúnculo cerebral y el istmo del encéfalo para venir a terminar en la ampolla de Galeno.

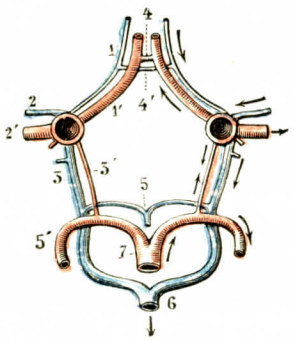

FIG. 1030

Paralelismo del polígono venoso y el polígono arterial en la base del encéfalo.

1, vena cerebral anterior. — 1', arteria cerebral anterior. — 2, vena insular.—2', arteria silviana.—3, vena basilar.—3', arteria comunicante posterior. — 4, arteria comunicante anterior. — 4', vena comunicante anterior. — 5, vena comunicante posterior. — 5', arteria cerebral posterior. — 6, ampolla de Galeno. — 7, tronco basilar.

Tenemos luego, como correspondiendo al sistema carotídeo: 1.°, una *vena cerebral anterior*, que corresponde a la arteria de igual nombre y está unida a la del lado opuesto por una anastomosis transversal, llamada *vena comunicante anterior;* 2.°, una *vena silviana profunda*, procedente de la cisura de Silvio, que corresponde a la arteria cerebral media o silviana. Estas dos últimas venas se unen entre sí a nivel del espacio perforado anterior. De esta reunión resulta un tronco común que se dirige hacia atrás, siguiendo el mismo trayecto que la arteria comunicante posterior, y, finalmente, viene a desembocar en la vena cerebral posterior (fig. 1030).

Volvemos, pues, a encontrar en esta descripción la analogía que existe en la disposición anatómica entre el polígono arterial y el polígono venoso de la base del encéfalo. La única diferencia que presentan los dos sistemas consiste en una atenuación considerable que experimentan los vasos venosos a consecuencia de la tendencia, todavía inexplicable, que tiene la sangre venosa a dirigirse en su totalidad hacia la convexidad de los hemisferios.

D. — DIVERSAS ANASTOMOSIS DE LAS VENAS CEREBRALES

Al contrario de las arterias, que a pesar de las numerosas anastomosis que presentan conservan en su distribución una independencia relativa, las venas cerebrales tienen por carácter especial una tendencia general a anastomizarse entre sí y a suplirse mutuamente en los casos de obliteración de algunas de ellas.

Hemos descrito ya, en ANGIOLOGÍA, las comunicaciones de los senos de la duramadre entre sí, y hemos señalado con este motivo, a propósito de las venas externas del cerebro, la existencia de dos venas, la *vena anastomótica de Trolard* y la *vena anastomótica de Labbé*, que unen los senos de la convexidad a los senos de la base.

Hemos descrito ya, por otra parte (véase pág. 465), las numerosas anastomosis entre el sistema venoso intracraneal y el sistema venoso extracraneal, anastomosis de tal modo múltiples, que los senos de la duramadre, para desembarazarse de su contenido en el sistema venoso general, encuentran fácilmente vías supletorias en los casos en que las vías de descarga habituales se estrechan o se obliteran totalmente. Estas vías se ven claramente esquematizadas en la figura 1031, en la

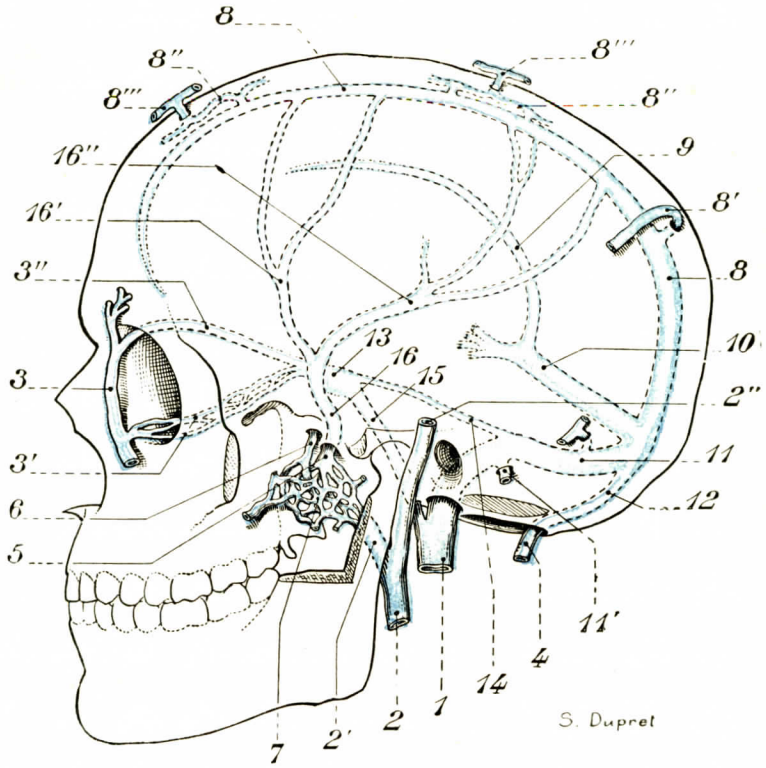

FIG. 1031

Comunicaciones extracraneales de los senos venosos de la duramadre.

1, yugular interna. — 2, yugular externa. — 2', vena maxilar interna. — 2'', vena temporal superficial. — 3, vena facial. — 3', 3'', venas oftálmicas inferior y superior. — 4, vena occipital. — 5, vena del agujero oval. — 6, vena meníngea media. — 7, plexo pterigoideo. — 8, seno longitudinal superior. — 8', vena emisaria. — 8'', vena del diploe. — 8''', vena del cuero cabelludo. — 9, seno longitudinal inferior. — 10, seno recto. — 11, seno lateral. — 11', vena emisaria mastoidea. — 12, seno occipital. — 13, seno cavernoso. — 14, seno petroso superior. — 15, seno petroso inferior. — 16, seno de Breschet. — 16', 16'', vena anastomótica de Trolard y vena meningea

que aparecen las anastomosis que unen el seno a la circulación venosa de la cara, del cuero cabelludo y de la columna vertebral (plexos raquídeos).

Nos falta ahora indicar aquí cuatro clases de anastomosis, a saber: 1.ª, *anastomosis de las venas de las circunvoluciones entre sí;* 2.ª, *anastomosis de las venas de un hemisferio con las del hemisferio del lado opuesto;* 3.ª, *anastomosis de las venas de Galeno,* por una parte *con las venas de la base,* y por otra *con las venas de las circunvoluciones;* 4.ª, *anastomosis de las venas con las arterias* o *anastomosis arteriovenosas.*

1.º Anastomosis de las venas de las circunvoluciones entre sí. — Las venas de las circunvoluciones, diseminadas por la piamadre, presentan entre sí

numerosas y amplias anastomosis. Estas vías anastomóticas unen, no sólo las pequeñas venas, sino también las grandes ramas. Son de dos órdenes: unas ocupan la cara libre de las circunvoluciones, en cuyo punto presentan ordinariamente una dirección transversal u oblicua; otras, a la vez más numerosas y más importantes, se ocultan en los surcos y ponen con preferencia en comunicación las venas que ocupan el fondo de estos surcos con las que corren por la superficie libre de la corteza.

2.° Anastomosis de uno a otro hemisferio. — Estas anastomosis se observan en dos puntos, en la base del cerebro y encima del cuerpo calloso:

α) *En la base del cerebro* tenemos, desde luego, la vena comunicante anterior y la vena comunicante posterior, dos venas de dirección transversal que unen entre sí, como ya hemos visto, la vena basilar de un lado con la vena basilar del lado opuesto. Existen, además, en el rombo optopeduncular, principalmente en el túber cinereum, pequeñísimas venas de dirección transversal más o menos oblicua, que comunican por sus dos extremos con ambas venas basilares.

β) *Por encima del cuerpo calloso* corre de delante atrás una vena impar y media, llamada *vena interhemisférica*. Esta vena, que desemboca por detrás en el seno longitudinal inferior, se bifurca por delante en dos ramas laterales, que se ramifican por la cara interna de los dos hemisferios, a cada lado de la rodilla del cuerpo calloso. Se ven también en esta misma región (Labbé) pequeñísimas venas dirigidas transversalmente de uno a otro hemisferio junto con la hoja visceral de la aracnoides, que pasa sobre el borde inferior de la hoz del cerebro. La aracnoides y el tejido subyacente sirven de soporte a este nuevo grupo de venillas interhemisféricas.

3.° Anastomosis del sistema de Galeno con los otros dos sistemas. — La existencia de anastomosis entre las raicillas de las venas de Galeno y las venas basilares ha sido perfectamente establecido por Hédon. Los dos núcleos del cuerpo estriado dan nacimiento, como ya vimos, a dos órdenes de venas: unas, las *venas estriadas superiores*, corren por la cara superior del núcleo caudado y van a terminar en la vena del cuerpo estriado; las otras, *venas estriadas inferiores*, salen del cerebro por los agujeros del espacio perforado anterior y desembocan en la vena silviana profunda, una de las afluentes laterales de las venas basilares. Ahora bien, las venas estriadas superiores y las venas estriadas inferiores se anastomizan a pleno conducto en el espesor del núcleo lenticular y, probablemente también, en el núcleo caudado.

En este mismo orden de hechos hemos visto, en varios individuos, ramos de la vena de Galeno atravesar de abajo arriba el cuerpo calloso y venir a anastomizarse en la cara interna del hemisferio, ya con las venas tributarias del seno longitudinal superior, ya con la vena cúneolímbica o también con las raicillas de la vena cerebral anterior.

¿Las venas de Galeno se anastomizan, *en pleno centro oval*, con las venillas de las circunvoluciones?

Estas anastomosis han sido consideradas probables por Duret y por Labbé; pero ningún hecho ha venido hasta hoy a demostrar su existencia. Más afortunado que sus antecesores, Testut pudo, durante el invierno de 1899, ponerlas de manifiesto en dos cerebros perfectamente inyectados y pertenecientes, el primero a un adulto y el segundo a un niño de un año: Testut vió, en efecto, en cada uno de estos dos individuos, una vena ventricular salida de la vena del cuerpo estriado hundirse en el centro oval y venir a anastomizarse a pleno conducto, por dos de sus ramas, con dos venillas que terminaban, por otra parte, en las venas de las circunvoluciones.

Desde entonces hemos vuelto a observar bastantes veces estas largas anastomosis tendidas entre las diversas ramas del sistema de Galeno y las venas corticales, y poseemos actualmente, en el laboratorio de la Facultad, un hemisferio derecho en el que se ven, en un mismo corte horizontal que pasa por la porción frontal del ventrículo lateral, cinco ramas voluminosas partir de la vena de Galeno del lado correspondiente, atravesar en forma radiada todo el espesor del centro oval y venir a desembocar, en diferentes puntos de la cara externa del hemisferio, en las venas de la piamadre (fig. 1032, 2, 3, 4, 5 y 6). Una de estas venas anastomóticas tiene más de un milímetro de diámetro.

Pero esto es una excepción: la mayor parte de las anastomosis venosas que hemos observado en el centro oval son menos voluminosas y miden ordinariamente de 3 a 6 décimas de milímetro.

Las comunicaciones de las venas de Galeno con las venas corticales a través del centro oval existen, pues, realmente. Estas comunicaciones se establecen, no por medio de capilares, sino por medio de vasos relativamente voluminosos, siguiendo en el centro oval un trayecto rectilíneo y conservando por decirlo así, en toda su extensión, un calibre invariable. Basta, para poner en evidencia estos vasos anastomóticos, tener a nuestra disposición una inyección muy penetrante e introducirla con método y poco a poco, ya en las venas de Galeno, ya en sus afluentes

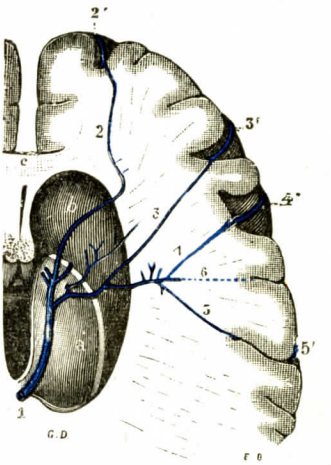

FIG. 1032

Anastomosis de las venas de Galeno con las venas corticales a través del centro oval (lado derecho).

a, tálamo óptico. — *b*, núcleo caudado. — *c*, cuerpo calloso. — 1, vena de Galeno. — 2, 3, 4, 5, cuatro ramos de esta vena, que penetran en el centro oval y van a anastomizarse con las venas corticales 2', 3', 4', 5'. — 6, otro ramo de la vena de Galeno, que desaparece en el centro oval y va a anastomizarse igualmente, en un plano más inferior, con las venas de la corteza.

4.° Anastomosis arteriovenosas. — ¿Existen entre las venas y las arterias de la piamadre *comunicaciones directas*, efectuándose independientemente de las redes capilares? Ya vimos, al ocuparnos en las arterias, que comunicaciones de esta naturaleza habían sido observadas en diferentes regiones del cuerpo por SUCQUET primero y más tarde por HOYER.

Por lo que toca a la piamadre cerebral, estas anastomosis arteriovenosas, observadas mucho tiempo antes por ECKER, han sido admitidas en Alemania por HEUBNER y en Francia por CADIAT. Han sido, por el contrario, rechazadas por VULPIAN, por SAPPEY y por DURET, quienes las han buscado en vano en sus experimentos. Charles LABBÉ, quien también las había rechazado al principio, ha modificado su opinión después de nuevas investigaciones, y, sin pronunciarse o decidirse de una manera categórica, considera su existencia como probable.

Deseoso de formarse una opinión personal entre todas estas disidencias, TESTUT buscó en gran número de cerebros, durante el semestre de invierno de 1888-1889, los conductos anastomóticos descritos por SUCQUET entre las arterias y las venas. Puso en práctica sucesivamente los dos métodos siguientes: 1.°, inyección alterna o simultánea de dos líquidos de color distinto, introducidos uno en las venas y otro en las arterias; 2.°, rellenamiento de los capilares y las venas por una inyección muy penetrante introducida por las arterias, seguida de una segunda inyección arterial de diferente color y suficientemente espesa para que se detenga en los capilares.

Uno y otro de estos dos métodos han proporcionado hermosas inyecciones de la red de la piamadre, y TESTUT ha podido entonces, examinando colgajos de la piamadre ya a

simple vista, ya al microscopio, y poniéndose cuidadosamente a cubierto de toda causa de error, demostrar la existencia de cierto número de conductos, que terminan patentemente por una parte, en una arteria, y por otra parte, en una vena. Hemos encontrado estos conductos arteriovenosos en todos los puntos de la superficie cerebral, pero debemos añadir que parecen ser más frecuentes en el fondo de la cisura que en la superficie libre de las circunvoluciones.

La existencia de comunicaciones directas entre las arterias y las venas de la piamadre cerebral es, pues, para nosotros, hoy día, absolutamente cierta. Pero añadamos inmediatamente que estas comunicaciones nos han parecido siempre excesivamente raras: es preciso buscar e investigar por mucho tiempo, aun en un cerebro perfectamente inyectado, para encontrar una sola bastante evidente para no suscitar ninguna objeción. Son además muy variables en su volumen y en su longitud, siendo unas muy cortas y uniendo otras entre sí dos vasos relativamente muy separados. Por otra parte, todas las que hemos observado pertenecían a cerebros de adultos y a cerebros de individuos viejos: en vano las hemos buscado hasta ahora en cerebros de fetos y niños. Por todas estas razones, creemos que de momento (tal vez ulteriores estudios modificarán estas conclusiones) es prudente no considerar estos conductos arteriovenosos sino como simples accidentes morfológicos, más bien que atribuirlos a un sistema general uniformemente repartido por toda la superficie de la piamadre y desempeñando un papel importante en la mecánica circulatoria de los centros encefálicos.

§ 3. — Vías linfáticas

En parte alguna del cerebro se encuentran verdaderos vasos linfáticos, es decir, conductos de paredes propias tapizadas interiormente por el endotelio característico. La linfa circula en él, como en las demás porciones del eje cerebroespinal, por una parte por los intersticios que separan los elementos histológicos, y por otra parte por las vainas perivasculares. Estas diferentes vías linfáticas han sido ya descritas en Anatomía general. Allí remitimos a nuestros lectores.

Nota. — *El estudio de las meninges será objeto del primer libro del Tomo III.*